

# Traheotomija kao način zbrinjavanja akutne opstrukcije gornjih dišnih puteva

---

Đurkas, Bojan

Master's thesis / Diplomski rad

2018

Degree Grantor / Ustanova koja je dodijelila akademski / stručni stupanj: **University of Zagreb, School of Medicine / Sveučilište u Zagrebu, Medicinski fakultet**

Permanent link / Trajna poveznica: <https://um.nsk.hr/um:nbn:hr:105:117390>

Rights / Prava: [In copyright](#) / [Zaštićeno autorskim pravom.](#)

Download date / Datum preuzimanja: **2025-03-17**



Repository / Repozitorij:

[Dr Med - University of Zagreb School of Medicine Digital Repository](#)



**SVEUČILIŠTE U ZAGREBU  
MEDICINSKI FAKULTET**

**Bojan Đurkas**

**Traheotomija kao način zbrinjavanja akutne  
opstrukcije gornjih dišnih puteva**

**DIPLOMSKI RAD**



**Zagreb, 2018.**

**Ovaj diplomski rad izrađen je u Klinici za ORL i kirurgiju glave i rata KBC Zagreb pod vodstvom doc. dr. sc. Marija Bilića i predan je na ocjenu u akademskoj godini 2017./2018.**

**Mentor rada: doc. dr. sc. Mario Bilić**

## Sadržaj:

---

|  |           |
|--|-----------|
| <b>1. Uvod</b>   | <b>1</b>  |
| <b>2. Anatomija područja</b>   | <b>2</b>  |
| <b>3. Povijest traheotomije</b>  | <b>5</b>  |
| <b>3.1 Rana povijest</b>   | <b>5</b>  |
| <b>3.2 Novi vijek, nove tehnike</b>  | <b>6</b>  |
| <b>3.3 Moderno doba</b>  | <b>11</b> |
| <b>3.4 Poliomijelitis i željezna pluća</b>                                 | <b>12</b> |
| <b>3.5 Endotrahealna anestezija</b>  | <b>13</b> |
| <b>4. Indikacije za traheotomiju</b>                                       | <b>13</b> |
| <b>4.1 Opstrukcije gornjih dišnih puteva</b>                               | <b>14</b> |
| <b>4.2 Nemogućnost odstranjenja sekreta iz donjih dišnih puteva</b>        | <b>15</b> |
| <b>4.3 Potreba za mehaničkom ventilacijom i prolongiranom ventilacijom</b> | <b>16</b> |
| <b>4.4 Kirurški zahvati u području glave i vrata</b>                       | <b>16</b> |
| <b>5. Kontraindikacije</b>   | <b>17</b> |
| <b>6. Traheotomija</b>   | <b>19</b> |
| <b>6.1 Kirurška traheotomija</b>   | <b>20</b> |
| <b>6.2 Perkutana traheotomija</b>  | <b>21</b> |
| <b>6.3 Odabir traheotomijske cijevi</b>                                    | <b>22</b> |
| <b>7. Komplikacije traheotomije</b>  | <b>23</b> |
| <b>7.1 Neposredne (intraoperativne) i rane komplikacije</b>                | <b>23</b> |
| <b>7.2 Kasne komplikacije</b>  | <b>24</b> |

|  |           |
|--|-----------|
| <b>8. Opstrukcije gornjih dišnih puteva</b>                  | <b>25</b> |
| <b>8.1 Anatomija gornjih dišnih puteva</b>                   | <b>25</b> |
| <b>8.2 Patofiziologija opstrukcija gornjih dišnih puteva</b> | <b>26</b> |
| <b>8.2.1 Pomične ekstratorakalne opstrukcije</b>             | <b>26</b> |
| <b>8.2.2 Pomične intratorakalne opstrukcije</b>              | <b>26</b> |
| <b>8.2.3 Fiksne opstrukcije</b>                              | <b>27</b> |
| <b>8.3 Znakovi i simptomi</b>                                | <b>28</b> |
| <b>8.4 Etiologija</b>  | <b>29</b> |
| <b>8.4.1 Ijatrogene komplikacije</b>                         | <b>29</b> |
| <b>8.4.2 Inhalacijske ozljede</b>                            | <b>30</b> |
| <b>8.4.3 Aspiracija stranih tijela</b>                       | <b>30</b> |
| <b>8.4.4 Angioedem</b>                                       | <b>31</b> |
| <b>8.4.5 Infektološki uzroci</b>                             | <b>31</b> |
| <b>8.4.6 Ostali uzroci</b>                                   | <b>32</b> |
| <b>8.5 Dijagnostika</b>                                      | <b>32</b> |
| <b>8.6 Terapija</b>  | <b>33</b> |
| <b>9. Fiziologija disanja</b>                                | <b>34</b> |
| <b>10. Zaključak</b>   | <b>35</b> |
| <b>11. Zahvala</b>   | <b>36</b> |
| <b>12. Literatura</b>  | <b>37</b> |
| <b>13. Životopis</b>   | <b>44</b> |

## **SAŽETAK**

Bojan Đurkas

### **Traheotomija kao način zbrinjavanja akutne opstrukcije gornjih dišnih puteva**

Uspješno zbrinjavanje otežanog disanja započinje ispravnim prepoznavanjem potencijalnog problema. Ukoliko pacijent ne može spontano disati, prvi korak u zbrinjavanju je oksigenacija i ventilacija korištenjem maske za disanje sa samoširećim balonom nakon čega slijedi pokušaj orotrahealne intubacije. Ukoliko je orotrahealna intubacija neuspješna, nužna je brza odluka o kirurškom zahvatu. U „nemoguće ventilirati, nemoguće intubirati“ situacijama, jedna od opcija je kirurška krikotireotomija. Ukoliko je orotrahealna intubacija neizvediva, a ventilacija laringealnom maskom ili maskom sa samoširećim balonom je moguća, nužno je izvesti hitnu kiruršku traheostomiju. Promatrano dugoročno, pacijenti s potrebom za dugoročnom umjetnom ventilacijom trebat će perkutanu ili otvorenu traheostomiju.

Ovaj pregledni rad usmjerit će se na povijest traheotomije, indikacije i kontraindikacije, najčešće tehnike traheotomije kao i komplikacije povezane s njima te konačno zbrinjavanje opstrukcije gornjih dišnih puteva koristeći metodu traheotomije.

Ključne riječi: traheotomija, opstrukcija, akutna opstrukcija, gornji dišni putevi, opstrukcija gornjih dišnih puteva

## **SUMMARY**

Bojan Đurkas

### **Tracheotomy in management of acute upper airway obstruction**

Successful management of a breathing difficulty begins with recognizing the potential problem. If the patient cannot breathe spontaneously, the first step in the management is oxygenation and using bag-valve ventilation, followed by an orotracheal intubation attempt. If orotracheal intubation fails, a quick decision must be made regarding surgical options. In a “cannot intubate, cannot ventilate” situation, a surgical cricothyrotomy should be considered. When orotracheal intubation is impossible, but bag-valve or laryngeal mask ventilation is possible, an urgent surgical tracheostomy should be performed. In the long run, patients in need of long-term artificial ventilation will need a percutaneous or open tracheostomy.

This review is focused on history of tracheotomy, indications and contraindications, most commonly used methods of tracheotomy and complications related to them, and finally upper respiratory tract obstruction management using tracheotomy.

Keywords: tracheotomy, obstruction, acute obstruction, upper airway, upper airway obstruction

## 1. UVOD

Traheotomija je kirurški postupak kojim se na prednjoj stijenci vratnog dijela dušnika pravi otvor – traheostoma. Takav otvor može biti privremen ili, u slučajevima kirurškog liječenja karcinoma grla, trajan. U otvor se postavlja trahealna kanila koja pacijentu omogućuje normalnu funkciju disanja. Trajna traheostoma se unaprijed planira napraviti širom kako bi disanje kasnije bilo moguće i bez korištenja trahealne kanile.

Traheotomija spada među najhitnije kirurške zahvate kojima je cilj olakšati bolesniku disanje, spasiti ga od gušenja ili od sigurne smrti.

Postoje brojne indikacije zbog kojih se izvodi traheotomija te je za liječnike od iznimne važnosti poznavati indikacije, kontraindikacije i osnovne tehnike.



## 2. ANATOMIJA PODRUČJA

Prednju regiju vrata s obje strane omeđuju sternokleidomastoidni mišići. Vrh te regije usmjeren je prema jugulumu, a bazu mu čini dno usne šupljine s jezičnom kosti i m. stylohyoideus. Lateralno od prednje regije nalaze se lateralne vratne regije. Daljnja podjela tih regija odgovara dubljenm sloju, odnosno sloju srednje vratne fascije (lamina pretrachealis). U tom području, glavni mišići koji odjeljuju regije su m. omogyoideus i m. digastricus.

Na stražnjoj strani vrata, prvi kralježak koji se može opipati pod kožom ispod zatiljne izbočine jest šiljasti nastavak aksisa, dok je šiljasti nastavak sedmog vratnog kralješka očit već pri pregibu vrata.

S prednje strane nalazi se više tvorbi dostupnih i opipom:

1. Jezična kost koja se nalazi u razini trećeg vratnog kralješka prva je opipljiva čvrsta struktura u medijanoj liniji na prijelazu od brade prema dolje.
2. Štitasta hrskavica u razini je četvrtog ili petog vratnog kralješka koja na prednjoj strani vrata čini izbočinu, prominentia laryngealis (tzv. Adamova jabučica), koja je znatnije izražena u muškaraca nego u žena. Ovdje se također nalaze i glasnice otprilike u području sredine prednje strane štitaste hrkavice.
3. Krikoidna hrskavica nalazi se odmah ispod štitaste te se može napipati. Zbog svog izbočenja preko prstenova dušnika, moguće je prst ući u malu udubinu netom ispod hrskavice. Sama krikoidna hrskavica smještena je u razini šestog vratnog kralješka, razine gdje se spajaju ždrijelo i jednjak, ali i grkljan i dušnik.
4. Trahealni prstenovi opipljivi su u donjem dijelu ove regije, ali u gornjim dijelovima, odnosno odmah ispod krikoidne hrskavice, to nije moguće zbog položaja štitne žlijezde. Prstenovi dušnika najbolje su opipljivi neposredno iznad jugularne udubine.
5. Jugularni urez čini dno prednje vratne regije. Okruglasta je udubina na dršku prsne kosti koja se jasno vidi. Neposredno lateralno od samog ureza nalaze se tetive sternokleidomastoidnog mišića .

Za potrebe izvođenja traheotomije, od vitalne je važnosti poznavati topografske odnose vratnih regija, osobito prednje vratne regije, osobito sljedećih struktura:

arteria carotis communis

truncus brachiocephalicus

vena jugularis interior

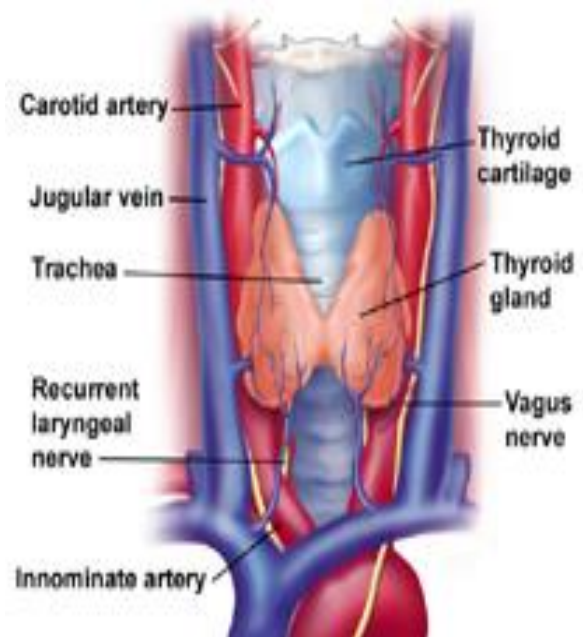
štitna žlijezda

jednjak

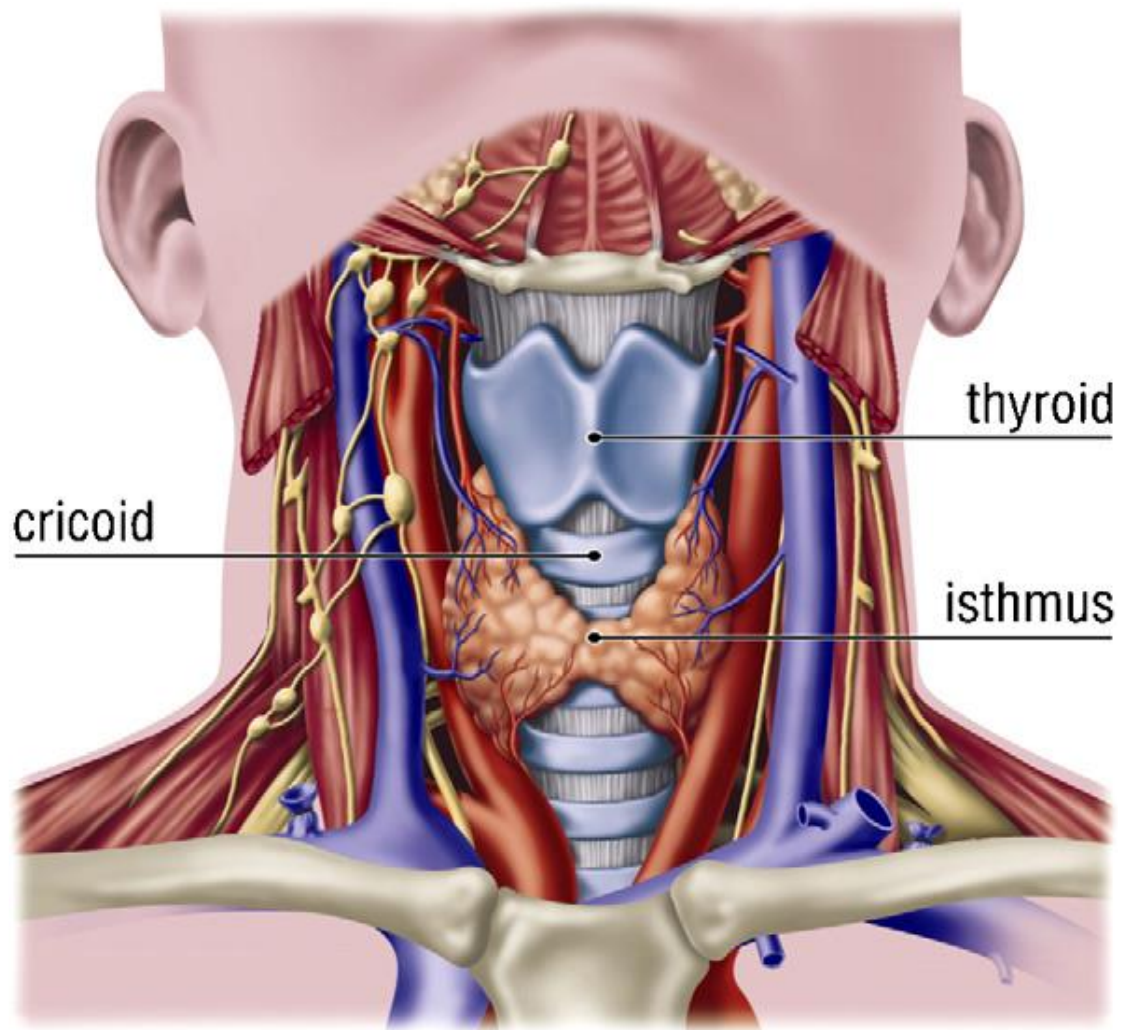
grkljan

n. laryngeus recurrens

vratna kralježnica



Slika 4.1 Anatomija područja



Slika 4.2 Anatomija vrata. Prema: (1) De Leyn P, Bedert L, Delcroix M, Depuydt P, Lauwers G, Sokolov Y, et al. Tracheotomy: clinical review and guidelines. Eur J Cardiothorac Surg 2007;32(3):412–421

Slika 4.2 prikazuje anatomiju vrata s istaknutom štitastom i krikoidnom hrskavicom te otvorom štitne žlijezde. Iznimno je bitno da se traheotomija izvede barem jedan do dva trahealna prstena ispod krikoidne hrskavice. Dušniku se uglavnom pristupa između drugog i trećeg ili trećeg i četvrtog prstena. Ukoliko je traheotomija previsoka (u blizini krikoida), riskiramo subglotičnu stenozu, dok preniskom traheotomijom riskiramo krvarenje iz brahiocefaličnog stabla.

### 3. POVIJEST TRAHEOTOMIJE

Sam termin „traheotomija“ javlja se u *Libri Chirurgiae XII* iz 1649. autora Thomasa Fienusa (2). Gotovo cijelo stoljeće je bilo potrebno da se naziv zadrži. Lorenz Heister, njemački kirurg, još 1739. je istaknuo kako termin bronhotomija, kako je do tada bio poznat, ne opisuje ispravno zahvat te je ponovno uveo naziv traheotomija (3).

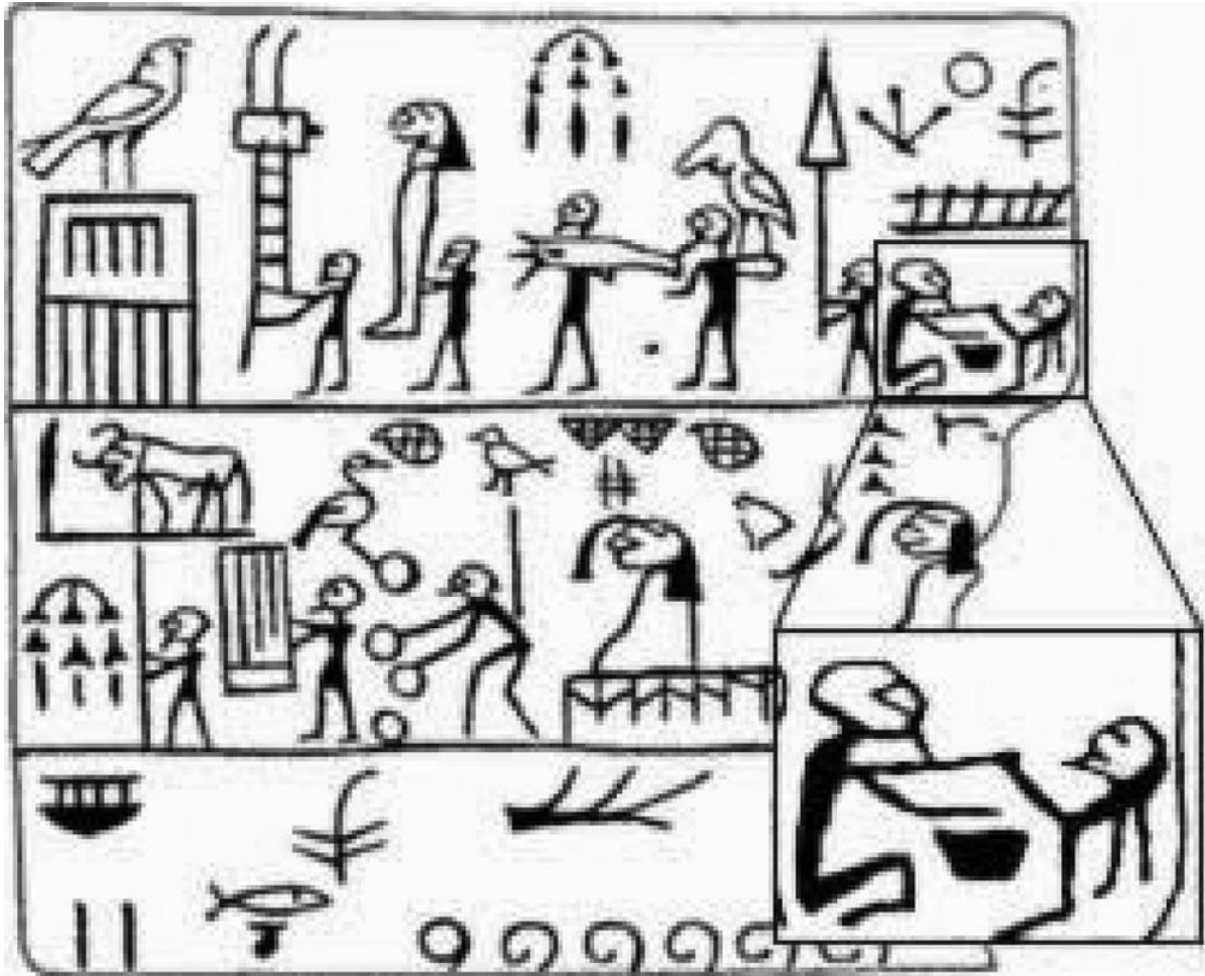
Termin *traheotomija* označava kiruršku izradu otvora prednjeg trahealnog zida čime se osigurava dišni put. Ovakav pristup je uglavnom privremen i reverzibilan ukoliko je pacijent kasnije u stanju disati kroz neometan gornji dišni put.

Drugi termin, *traheostomija*, označava formiranja otvora na dušniku te šivanje rubova tog otvora za otvor napravljen na kožni prednje strane vrata (4). Takav zahvat je nerijetko, ali ne i uvijek, trajan.

Oba termina imaju jasno značenje, no zbog njihove naizmjenične uporabe kroz povijest, postali su de facto sinonimi. Osim ta dva najčešća, sâm zahvat također je imao i brojne druge nazive: laringotomija, bronhotomija, faringotomija, sectio epiglottis, incisio arasperae arteriae, incisio cannae pulmonis i laringobronhotomija (6).

#### 3.1. Rana povijest

Postoje neki dokazi koji ukazuju kako je traheotomija izvođena u Egiptu prije više od 5000 godina (6-7). Dvije ploče s hijeroglifima koje datiraju otprilike 3100 godina prije nove ere sadrže prikaze koji snažno podsjećaju na traheotomiju. Obje prikazuju osobe u polusjedećem položaju nad kojima druga osoba vrši zahvat na donjem dijelu vrata koristeći oštri instrument (Slika 3.1).



Slika 3.1 Ploča kralja Djera iz Abyddosa u Egiptu

Osim u egipatskim spisima, ovakav zahvat se spominje i u *Rigvedi* (8), svetim spisima hindusa nekad u periodu između 2000 i 1000 godina pr. n. e. te u tzv. *Ebersovom papirusu* (9), koji datira iz 1550. pr. n. e., gdje je opisano otvaranje dušnika kroz rez na vratu. Sličan zahvat opisuje i Homer u 8. st. pr. n. e. kao oblik zbrinjavanja gušenja. Prvu elektivnu traheostomiju izveo je oko 100. pr. n. e. Asklepijad iz Bitinije (3). Unatoč tome što su Gelan (10) i Aretej (11) navodili korist traheotomije, niti jedan od njih nije ju izvodio zbog straha da rez na dušniku neće zacijeliti. Osim njih, Hipokrat je također prepoznao važnost hitne intervencije prilikom opstrukcije gornjih dišnih putova (12).

Ipak, tijekom ranog srednjeg vijeka, traheotomija je rijetko izvođena, jer je smatrana neciviliziranim zahvatom. Tek nekad tijekom 11. stoljeća, Al-Zahrawi je, u pokušaju da joj spasi život, zašio dušnik i vrat svoje služavke koja je pokušala počiniti samoubojstvo (13). Tim činom je otkrio kako je cijeljenje dušnika moguće te time prekinuo dogmu nad izvođenjem traheotomije. Osim Al-Zahrawija, arapska literatura tog vremena bilježi brojne druge liječnike koji su izvodili traheotomiju ili pisali o njoj poput Rhazesusa, Avicene ili Ibn Zuhre.

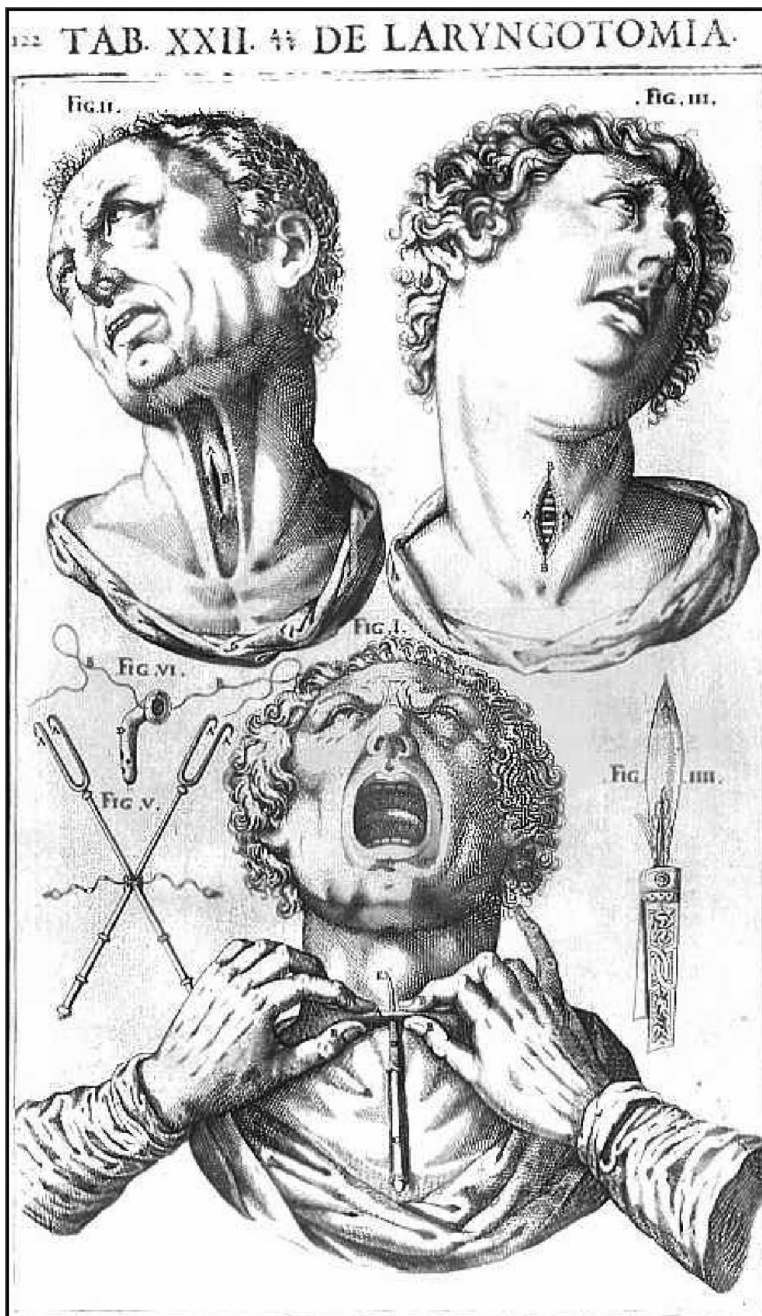
### 3.2. Novi vijek, nove tehnike

Razvojem medicine i poznavanja anatomije kroz stoljeća, liječnici su se ohrabрили i ponovno započeli koristiti ovaj zahvat. Tako je Antonio Musa Brassavola (14) izveo prvu dokumentiranu uspješnu traheotomiju o čemu je pisao 1546. godine (Slika 3.2). Sanctorius je 1590. godine prvi uveo korištenje troakara i kanula s kratkom ravnom cijevi (9).



Slika 3.2 Gravura, *Armamentarium chirurgicum bipartitum*, 1666.

Julije Cezar je uveo zakrivljene cijevi u svrhu izvođenja traheotomije te to dokumentirao u svom djelu *Tabulae Anatomicae* (Slika 3.3).



Slika 3.3 Rane ilustracije traheotomije u djelu *Tabulae Anatomicae* Julija Cezara

Značajnom razvoju zahvata u tom periodu doprinijeli su Nicholas Habicot (15), koji je 1620. godine osmislio i uporabio spljoštenu cijev čime je smanjena vjerojatnost razvoja nekroze okolnog tkiva koja je bila izražena pri korištenju okrugle cijevi, zatim George Martin (16) koji je uveo cijev s dva lumena čime je znatno napredovala njega pacijenata, jer je time omogućeno čišćenje unutarnje cijevi bez pomicanja vanjske



cijevi, te Antoine Louis (2) koji je opisao zahvat u članku *Me´moire sur le bronchotomie* objavljenom 1784. godine u *Me´moires de l'Acade´mie Royale de Chirurgie*. U tom periodu velik značaj je imala i uporaba perja i pera za pisanje u svrhu održavanja toalete same traheostome, ali i uporaba raznolikih metalnih cijevi namijenjenih za olakšanje disanja.

Među brojnim zagovornicima traheotomije bio je i Armand Trousseau. Kako je u prvoj polovici 19. stoljeća krup uzrokovan difterijom predstavljao ozbiljan problem, Trousseau se okušao u uporabi traheotomije u svrhu zbrinjavanja opstrukcije uzrokovane krupom. Ohrabren brojnim pozitivnim iskustvima, kako dokumentiranim tako i vlastitim, postao je gorljivi zagovaratelj traheotomije. Zbog svog zalaganja te iznimne pedantnosti tijekom i nakon zahvata, traheotomija je konačno dobila zasluženo mjesto u modernoj kirurgiji (17).

Unatoč Trousseauovom doprinosu razvoja tehnike traheotomije i tome kako je sve više liječnika bilo voljno izvoditi traheotomiju, difterijski krup, osobito u djece, često je bio toliko težak da su bile potrebne nove tehnike zbrinjavanja opstrukcije (18) od kojih su neke uključivale uvođenje cijevi kroz nos ili usta direktno u pluća. Osim toga, razvila se ideja kateterizacije grkljana koju su prvi isprobali Dieffenbach 1839. te Reybard i Weinlechner 1855. godine, no njihovi pokušaji su bili neuspješni. Eugene Bouchut (18) je pak imao nešto više uspjeha, no kako je koristio drvenu cijev, oštećenja tkiva koja je uzrokovala sama cijev bila su povod da Trousseau opiše Bouchotovu tehniku kao štetnu i traumatičnu te nastavi predlagati traheotomiju kao metodu izbora. Bouchot je napustio tehniku, ali ju je zato 1885. godine Joseph P. O'Dwyer preuzeo te uz manje modifikacije opet stavio u uporabu u svrhu tretiranja opstrukcija gornjih dišnih puteva u djece.

Traheotomija je većinom korištena kao oblik zbrinjavanja opstrukcije dišnih putova. Tijekom 17. stoljeća je bila preporučeni oblik zbrinjavanja uslijed gušenja stranim tijelom u grkljanu, a u međuvremenu se koristila u eksperimentalne svrhe tretiranja opstrukcija uzrokovanih teškim upalama grla i jezika, zaušnjaka, difterijskog krupa. Unatoč brojnim eksperimentima i preporukama mnogih liječnika, sve do 19. stoljeća traheotomija nije bila preporučeni oblik zbrinjavanja opstrukcije gornjih dišnih puteva.

### 3.3. Moderno doba

Možda i najvažnije ime moderne traheotomije je Chevalier Jackson (19-20). Njegov rad postavio je temelje modernih indikacija, tehnika i njege pacijenata koji su trebali traheotomiju. Njegovim utjecajem, traheotomija je postala standard za tretiranje pacijenata s difterijom i drugim infektivnim lezijama te je uvelike smanjena učestalost komplikacija vezanih uz zahvat. Osim toga, zalagao se tzv. nisku traheotomiju, smatrajući kako je visoka traheotomija opravdana u svega nekolicini slučajeva te kako je zbog anatomskeg položaja, između drugog i trećeg trahealnog prstena, niska traheotomija idealna lokacija za traheotomiju.

Pojava antibiotika i cjepiva omogućila je znatno veću kontrolu nad infekcijama koje su stoljećima činile ozbiljan problem. Kako svaki operativni zahvat nosi rizik infekcije rane, tako je i traheotomija podlijevala istom problemu. Uvođenje penicilina, kao i kirurški rad u aseptičnim uvjetima, učinili su traheotomiju znatno sigurnijim zahvatom.

### 3.4. Poliomijelitis i željezna pluća

Prije razvoja cjepiva protiv polio virusa, 1920-ih i 1940-ih javlja se epidemija poliomijelitisa. Blaži oblik, poliomijelitis minor, karakteriziran je glavoboljom, povišenjem tjelesne temperature, malaksalošću, grloboljom i povraćanjem, dok se teži oblik, poliomijelitis major, često prezentira bez prethodne minor bolesti te manifestira kao aseptični meningitis, hiperestezije, parestezije, duboka mišićna bol i, u rijetkim slučajevima, kao encefalitis. Jedno od patoloških obilježja je mlohava slabost različitih mišićnih skupina što onemogućuje pacijentima da kašljanjem odstranjuju sekret, a u najtežem obliku, koji još nazivamo paralitični ili bulbospinalni poliomijelitis, dovodi do progresivnog slabljenja pomoćnih dišnih mišića. Ubrzo je postalo jasno kako bi traheotomija mogla omogućiti zadovoljavajući protok zraka ukoliko bi se primijenio negativni tlak koji bi širio prsni koš i time omogućio ulaz zraka kroz cijev postavljenu u traheostomi.

Godine 1929. osmišljena su „željezna pluća“, mehanički respirator koji omogućuje osobama da dišu nakon što su izgubili kontrolu nad mišićima ili pak kad rad potreban za disanje čini preveliko opterećenje uzrokovano nekim otrovima (barbiturati, tubokurarin) ili bolestima (botulizam, poliomijelitis). Pacijent bi bio postavljen u centralnu komoru, a otvor bi omogućio da mu glava i vrat ostanu izvan komore. Tako postavljen, hermetički bi se zatvorio ostatak tijela od vrata naniže (21). Pumpe koje kontroliraju protok zraka periodično bi izmjenjivale tlak unutar komore. Kad je tlak zraka niži nego u plućima, dolazi do širenja pluća i ulaska zraka kroz gornje dišne putove (nos, usta, traheostoma), a kad bi tlak postao viši nego u plućima, zrak bi izašao istim putem (22). Ukoliko bi bilo potrebno, traheotomija je bila izvediva. To se pokazalo kao korisnim kad je bilo potrebno zbrinuti opstrukcije donjih dišnih putova

tijekom infekcija ili pak u svrhu odstranjenja nakupljenog sekreta kojeg pacijent ne bi mogao iskašljati.

### 3.5. Endotrahealna anestezija

Razvojem anestezije 1940-ih, osobito uvođenjem barbiturata u svakodnevnu anestetsku primjenu, a među njima najpoznatiji je bio tiopental, značajno je porastao rizik razvoja laringospazma i respiracijske insuficijencije uzrokovanih upravo anestetima. Kako bi se što više smanjile ili spriječile posljedice laringospazma i respiracijske insuficijencije, bilo je nužno osmisliti hitnu intervencijsku mjeru. Tu je svoje mjesto našla bronhoskopija s ventilacijom. Kako je endotrahealna intubacija postala dio osnovne anestetske procedure, potreba za bronhoskopskom intervencijom je drastično smanjena (23).

## **4. INDIKACIJE ZA TRAHEOTOMIJU**

Opće indikacije za traheotomiju uključuju akutnu respiratornu insuficijenciju s očekivanom potrebom za dugoročnom mehaničkom ventilacijom, neuspjelo prekidanje mehaničke ventilacije, opstrukcije gornjih dišnih putova te obilno nakupljanje sekreta (24-25). Oko 5-10% pacijenata u jedinicama intenzivne njege ima potrebu za korištenjem mehaničke ventilacije. Najčešće indikacije za traheotomiju su:

1. Opstrukcija gornjeg dišnog puta
2. Nemogućnost odstranjenja sekreta iz donjih dišnih putova
3. Potreba za mehaničkom ventilacijom i prolongirana intubacija
4. Kirurški zahvati u području glave i vrata

Tablica 4.1 Indikacije za traheotomiju

---

Prolongirana intubacija

Efektivnija pulmonalna higijena (zbrinjavanje sekreta)

Opstrukcije gornjih dišnih putova koje uključuju

Stridor, Kussmaulovo disanje, interkostalno uvlačenje

Opstruktivna apneja s arterijskom desaturacijom

Bilateralna paraliza glasnica

Nemogućnost intubacije

Pomoć pri operacijama glave i vrata

Pomoć pri zbrinjavanju traume glave i vrata

Zaštita dišnih putova (neurološke i neuromuskularne bolesti, traumatske ozljede mozga)

---

#### 4.1. Opstrukcije gornjih dišnih puteva

Opstrukcije glotisa i subglotisa značajne su tek ispod razine spajanja nazalnog i oralnog dijela gornjeg dišnog puta. Supraglotične opstrukcije uglavnom djeluju u području nazalnog i nazofaringealnog dijela gornjeg dišnog puta te se uglavnom prezentiraju kao otežano disanje tijekom sna.

Akutne opstrukcije glotisa i subglotisa zahtijevaju brzo djelovanje i uspostavljanje prohodnosti dišnog puta ukoliko opstrukcija ugrožava život. Tek nakon toga slijedi ciljano zbrinjavanje uzroka opstrukcije.

#### Tablica 4.1.1 Opstrukcije gornjih dišnih puteva

---

Tumori gornjeg aerodigestivnog trakta

Vanjska kompresija tumorom

Strano tijelo

Stenoza glotisa ili dušnika

Ozljeda gornjih dišnih putova

Ozljede vrata i lica

Upale: anafilaksija, epiglotitis, infekcije dubokih prostora vrata

Obostrana paraliza glasnica

---

#### 4.2. Nemoćnost odstranjenja sekreta iz donjih dišnih putova

##### Tablica 4.2.1

---

Aspiracija i disfagija

KOPB

Bronhiektazije

Staza sekreta zbog slabog refleksa kašlja

Slaba respiratorna funkcija

---

#### 4.3. Potreba za mehaničkom ventilacijom i prolongirana intubacija

Tablica 4.3.1

---

Prolongirana intubacija (više od 10 dana – 5% stenoza)

Neuromuskularne bolesti

Slaba plućna funkcija (KOPB)

Centralna respiratorna depresija

Teški oblici OSA

---

#### 4.4. Kirurški zahvati u području glave i vrata

Tablica 4.4.1

---

Privremena traheostoma

- Otvoreni pristup
- Parcijalna laringektomija

Trajna traheostoma

- Totalna laringektomija
- Odvajanje dišnog od probavnog sustava

Hitna traheostoma

- Opstrukcija zbog veličine tumora (više od 80% lumena)
-

## 5. KONTRAINDIKACIJE

Nakon što je postavljena indikacija za izvođenje traheotomije, tri kriterija valjaju biti zadovoljena da bi se sa zahvatom moglo započeti:

1. Mogućnost hiperekstenzije vrata
2. Postojanje razmaka od barem 1 cm između donje krikoidne hrskavice i juguluma zbog potrebe za re-intubacijom
3. Tolerancija pacijenta na prolaznu hiperkapniju i hipoksemiju

Ukoliko su zadovoljeni ovi uvjeti, moguće je nastaviti sa zahvatom. Neispunjavanje ovih uvjeta prve su od kontraindikacija koje dijelimo na relativne i apsolutne. Kontraindikacije su prikazane u tablici 5.1

Tablica 5.1 Kontraindikacije

---

### Apsolutne kontraindikacije

- Infekcije
- Malignomi u području izvedbe traheotomije (26)
- Teški poremećaji koagulacije

### Relativne kontraindikacije

- Teški anatomske uvjeti
  - Frakture vratne kralježnice
  - PEEP >10 cm H<sub>2</sub>O (27)
  - Stanje nakon traheotomije (28) ili nakon drugih zahvata na području glave i vrata
  - Djeca i mladi
-



### Teški anatomske uvjeti

Pretilost i kratki vrat osnovni su primjer otežanih anatomske uvjeta za izvođenje traheotomije, no već 2000. godine Mansharamani piše o uspješnoj dilatacijskoj traheotomiji u pretilih pacijenata (29). Tu također pripadaju i aberantne krvne žile, patološke promjene štitne žlijezde i dušnika te ograničena pokretljivost vrata.

### Frakture vratne kralježnice

Ovdje je također nužno procijeniti omjer rizika i koristi (30). Tek nakon stabilne fiksacije vratne kralježnice je moguće izvesti dilatacijsku traheotomiju uz malo ili ništa komplikacija.

### Stanje nakon zahvata na području glave i vrata

Ponovno otvaranje ne-kirurški zatvorene traheostome obično prolazi bez problema ukoliko je pristup dušniku palpabilan, osobito korištenjem Blue-Rhino metode. Nakon odstranjenja strume ili pak nakon disekcije vrata potrebno je utvrditi smještaj dušnika te ultrazvučno i palpacijom provjeriti pretrahealne strukture. Ukoliko su smještaj i pristup dušniku povoljni, moguće je nastaviti sa zahvatom.

### Djeca i mladi

Još 1994. godine su opisani slučajevi dilatacijskih traheotomija djece i mladih, no indikacije se i dalje moraju individualno postavljati (31).

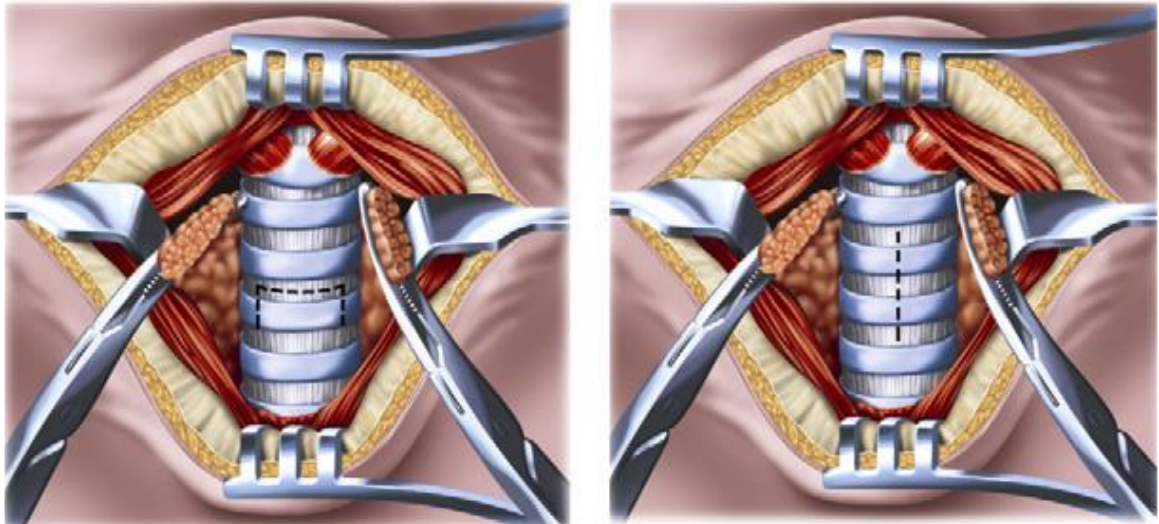
## 6. TRAHEOTOMIJA

Traheotomija je uobičajeni kirurški postupak te se sve češće izvodi u jedinicama intenzivne njege. Poznavanje metoda izvođenja od iznimne je važnosti te će biti spomenute.

Kad govorimo o tehnikama traheotomije, razlikujemo kiruršku traheotomiju (Slika 6.1) i perkutanu traheotomiju (Slika 6.2). Odabir metode ovisi o indikaciji zbog kojeg pacijent zahtijeva traheotomiju, ali i o anatomiji samog pacijenta ili nekim drugim karakteristikama samog pacijenta.

U većine pacijenata u jedinicama intenzivne njege koji zahtijevaju traheotomiju i koji nemaju kontraindikacije za istu (Tablica 7.1), preporučena je perkutana dilatacijska traheotomija (PDT). Pregled literature i metaanaliza 17 randomiziranih kontrolnih studija koje uključuju 1212 sudionika, PDT je povezana s nižom incidencijom kirurških infekcija rane (OR 0.28, 95% CI 0.16–0.49,  $P < .001$ ) te bez razlike u krvarenju i ozbiljnijim perioperacijskim i dugotrajnim komplikacijama (32). Druga metaanaliza (33) koja je uključivala 15 randomiziranih kontrolnih studija i gotovo 1000 sudionika, PDT grupa je imala znatno manje komplikacija u vidu infekcija rane i neželjenog ožiljkivanja tkiva te bez značajne razlike u vidu većih ili manjih krvarenja, subglotičnih stenoza i smrti. Valja naglasiti kako perkutana traheotomija ima veću učestalost dekanulacije (OR 2.79, 95% CI 1.29–6.03). Osim toga, trajanje perkutane traheostome znatno je kraće u odnosu na otvorenu kiruršku traheostomu.

Konačno, trenutno radovi pokazuju kako je perkutana traheotomija jednako sigurna kao kirurška traheotomija te je povezana s kraćim vremenom izvođenja te manjim troškovima.

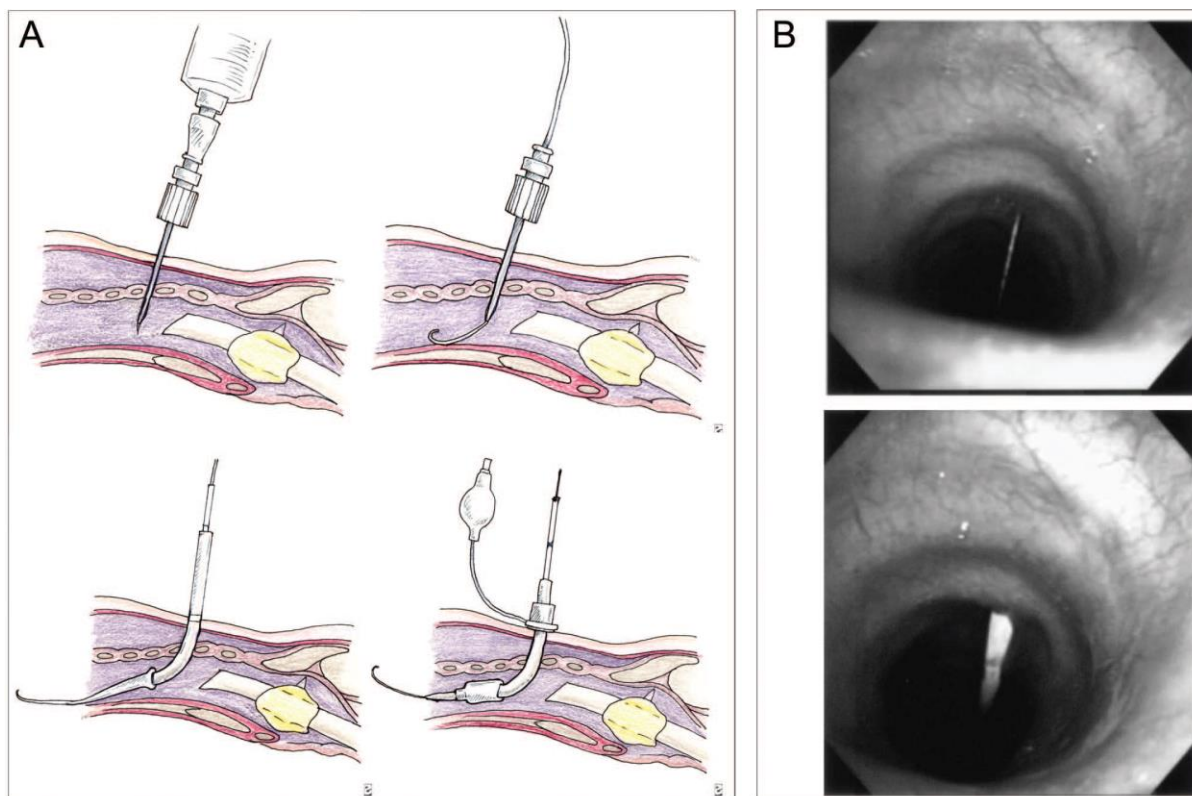


Slika 6.1 Kirurška traheotomija. Prema: (1) De Leyn P, Bedert L, Delcroix M, Depuydt P, Lauwers G, Sokolov Y, et al. Tracheotomy: clinical review and guidelines. Eur J Cardiothorac Surg 2007;32(3):412–421

### 6.1 Kirurška traheotomija

Elektivna kirurška traheotomija u idealnim uvjetima izvodi se u operacijskoj sali, no u slučaju nužde se može izvršiti i u bolesnikovom krevetu.

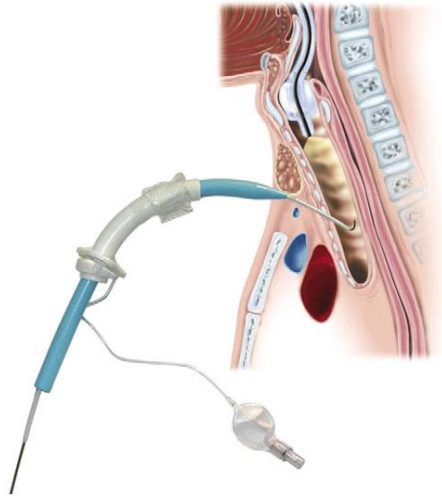
Zahvat započinje poprečnim rezom kože dugim 3 do 5 cm oko 1 cm ispod krikoidne hrskavice. Infrahioidni mišići se pomaknu u stranu. Otvor štitne žlijezde se potom pomiče prema gore, dolje ili ga razdijeli. Zatim slijedi vertikalni ili horizontalni rez traheje za koji još uvijek postoje rasprave o prednosti jednog pred drugim (Slika 6.1). Endotrahealna cijev se polako povlači do malo iznad mjesta traheotomijskog reza, ali se ne uklanja zbog mogućnosti ponovne potrebe za intubacijom u slučaju neuspjele traheotomije.



Slika 6.2 Perkutana traheotomija. Prema: (1) De Leyn P, Bedert L, Delcroix M, Depuydt P, Lauwers G, Sokolov Y, et al. Tracheotomy: clinical review and guidelines. Eur J Cardiothorac Surg 2007;32(3):412–421

### 6.2 Perkutana traheotomija (PT)

Ciaglia (34) je prvi opisao PT još 1985. godine (Slika 6.2). Korištenjem dilatatora, progresivno se proširuje mali otvor na dušniku koji se inicijalno napravi iglom. Sve započinje malim rezom kože te uvođenjem punkcijske igle u dušnik kroz koju prolazi žica vodilica, tzv. J-žica, najčešće između drugog i trećeg trahealnog prstena. Preko žice vodilice, nizom od osam dilatatora se proširi otvor u dušniku te se putem iste vodilice postavlja ranije odabrana cijev u lumen dušnika (Slika 6.3).



Slika 6.3 Insercija cijevi putem perkutane dilatacijske traheotomije. Prema: (1) De Leyn P, Bedert L, Delcroix M, Depuydt P, Lauwers G, Sokolov Y, et al. Tracheotomy: clinical review and guidelines. Eur J Cardiothorac Surg 2007;32(3):412–421

Modificirani pristup Ciaglia je objavio 1998. godine nazvavši ga Blue Rhino. Niz dilatatora zamijenio je jedan oštri dilatator čime je omogućena cjelovita dilatacija u jednom koraku. Takav pristup danas je uglavnom zamijenio prethodni (35).

### 6.3 Odabir traheotomijske cijevi

Cijevi dolaze u raznim oblicima te raznim promjerima i duljinama (36). Mogu biti metalne ili plastične, a uglavnom su preporučene plastične s unutarnjom kanilom. Takva kanila mijenja se barem jednom dnevno. Ukoliko je dobro postavljena, uglavnom ne postoji razlog za uklanjanje vanjske cijevi. Nije preporučeno uklanjati cijev najmanje jedan tjedan nakon što je traheostoma napravljena. Ukoliko postoji indikacija za hitno uklanjanje cijevi, nužno je izvršiti endotrahealnu intubaciju.

## 7. KOMPLIKACIJE TRAHEOTOMIJE

Komplikacije su uglavnom vezane uz sam zahvat ili uz kanilu. Ostatak komplikacija je teško kategorizirati, jer se uglavnom radi o teškim bolesnicima kod kojih je teško ili nemoguće utvrditi je li komplikacija vezana isključivo za zahvat, kanilu ili osnovnu bolest koja je dovela do potrebe za traheotomijom (37-39).

### 7.1. Neposredne (intraoperativne) i rane komplikacije

Komplikacije kirurških zahvata uobičajena su pojava te je nužno uzeti u obzir njihovu moguću pojavu tijekom procjene rizika izvođenja zahvata. Uobičajeni akutni rizici traheotomije uključuju krvarenje, oštećenje okolnih struktura, neuspjeh uspostavljanja funkcije dišnog puta. Učestalost i težina ovih komplikacija ovise o raznim čimbenicima, uključujući odabir metode traheotomije, vještini i iskustvu operatera te anatomskim i fiziološkim karakteristikama pacijenta. Teško je predvidjeti učestalost nepoželjnih ishoda upravo zbog interakcije čimbenika koji utječu na ishod.

Tablica 7.1.1 Neposredne komplikacije. Prema: (40) Durbin CG Jr. Early complications of tracheostomy. *Respir Care* 2005;50(4):511–515

| Intraoperativne komplikacije                    | Rane komplikacije            |
|---|------------------------------|
| Intraoperativno krvarenje                       | Postoperativno krvarenje     |
| Strukturalna oštećenja (n. laryngeus recurrens) | Krivo postavljanje cijevi    |
| Neuspjeh izvođenja                              | Pneumotoraks                 |
| Aspiracija                                      | Pneumomediastinum            |
| Zračna embolija                                 | Subkutani emfizem            |
| Hipoksemija, hiperkapnija                       | Ulceracija i infekcija stome |
| Smrt  | Disfagija                    |

## 7.2 Kasne komplikacije

Među najučestalije kasne komplikacije traheotomije spada razvoj granulacijskog tkiva koja može biti subklinička ili se pak pojaviti kao uzrok nemogućnosti prekida ventilacije, neuspješne dekanulacije ili kao uzrok opstrukcije gornjeg dišnog puta uslijed neuspjele dekanulacije.

Kasne komplikacije se pojavljuju u oko 65% pacijenata (41-43). Upravo zbog težine bolesti uz postojanje drugih medicinskih stanja, komplikacije nerijetko nije lako prepoznati. Oštećenje dišnih putova najteže je u pacijenata sa zatajenjem organa (44).

Teško je razdvojiti djelovanje same intubacije od komplikacijama koje dolaze s tim zahvatom (45). Primjerice, i sama prolongirana endotrahealna intubacija može uzrokovati stenozu dušnika ili traheomalaciju (46). Osim toga, stenozu dušnika češća je u slučajevima kad traheotomija uslijedi nakon produljene intubacije, vjerojatno uzrokovana bakterijskom infekcijom tijekom traheotomije čime se pogoršava upala hrskavičnog tkiva, mukozna ulceracija te mukozna i subkumozna nekroza (47-49).

### Tablica 7.2.1 Kasne komplikacije

---

Stenoza (trahealna, subglotična)

Pojava granulacijskog tkiva

Traheomalacija

Pneumonija

Aspiracija

Traheoarterijska fistula

Traheozofagealna fistula

Dekanulacija

Disfagija

---

## 8. OPSTRUKCIJE GORNJIH DIŠNIH PUTEVA

Akutne i subakutne opstrukcije gornjih dišnih putova predstavljaju ozbiljna, a potencijalno i letalna stanja. Aspiracija stranih tijela najčešći je uzrok opstrukcije, a uz nju tu su još i brojne druge etiologije poput infekcija, tumora, traume te raznih oblika laringealne diskinezije. U ovu skupinu valja navesti i ijtrogene komplikacije, poput korištenja opće anestezije ili pak endotrahealne intubacije, koje mogu biti uzrokom opstrukcija gornjih dišnih puteva.

Poznavanje etiologije opstrukcija gornjih dišnih puteva te diferencijalnih dijagnoza, poput astme ili opstruktivne plućne bolesti, temelj je za njihovo razumijevanje i zbrinjavanje.

### 8.1 Anatomija gornjih dišnih puteva

Kada govorimo o gornjim dišnim putevima, ograničavamo se na područje od nosa (ili usta) do karine, mjesta razdvajanja dušnika na dušnice. U razini gornje torakalne aperture, dijelimo gornji dišnih put na ekstratorakalni i intratorakalni.

Nekoliko je struktura i anatomskih prostora od iznimne važnosti u području ekstratorakalnog dijela dišnih puteva: submandibularni i retrofaringealni prostor te grkljan koji dijelimo na supraglotični dio (epiglotis, ariepiglotični nabori, lažne glasnice), glotis (sa svim strukturama u razini glasnica uključujući i aritenoidne hrskavice) i subglotis koji je oko 2 cm dug segment okružen krikoidnom hrskavicom. Tu je zatim ekstratorakalni dio dušnika, dug oko 2 do 4 cm, koji se proteže od donjeg ruba krikoidne hrskavice do torakalne aperture (50).

Ukupna dužina dušnika je 10 do 13 cm, a prosječan promjer mu je 13 do 25 mm u muškaraca te 10 do 21 mm u žena. Postoje brojna stanja pri kojima dolazi do promjena mjera dušnika: amiloidoza, osteochondroplastična traheobronhopatija, sklerom (50),



zatvoreni trahealni prsteni (52-55), Downov sindrom (56), Wegenerova granulomatoza (57).

## 8.2 Patofiziologija opstrukcija gornjih dišnih puteva

Protok zraka omogućen je kroz razliku tlaka između intratorakalnog i ekstratorakalnog prostora. Ovisno o lokaciji te svojstvima uzroka opstrukcije, posljedično će se razlikovati ograničenja protoka zraka. Razlikujemo fiksne opstrukcije te intratorakalne i ekstratorakalne pomične opstrukcije.

### 8.2.1 Pomične ekstratorakalne opstrukcije

Tijekom inspirija dolazi do sužavanja ekstratorakalnog dišnog puta. Uslijed pomične opstrukcije u tom prostoru dolazi do pada tlaka u prostoru niže od opstrukcije. Pad tlaka uzrokovan je Venturijevim efektom i turbulentnim tijekom zraka, no u teškim oblicima opstrukcije, većinu uzroka čini upravo turbulentan tijek (58). Pad tlaka nadalje dovodi do sužavanja te pogoršanja opstrukcije dišnog puta. U ovom slučaju, ograničena je funkcija inspirija.

### 8.2.2 Pomične intratorakalne opstrukcije

Tijekom inspirija dolazi do širenja intratorakalnog dijela dišnog puta. Tijekom forsiranog ekspirija, razlika tlakova izvan i unutar postaje dovoljna da dovede do suženja dušnika. U slučaju opstrukcije, Venturijev efekt i turbulentni tijek zraka uzrokuju smanjenje tlaka iznad razine opstrukcije i time pogoduju suženju u tom području i time limitiraju funkciju ekspirija.

### 8.2.3 Fiksne opstrukcije

Ovakve opstrukcije mogu se pojaviti kad god je sama opstrukcijska lezija čvrsta, a da pritom transmuralni proces ne dovodi do nabiranja dišnog puta ili sličnih promjena.

Protok zraka ograničen je u oba smjera.

Tablica 8.1 Diferencijalne dijagnoze opstrukcije gornjih dišnih puteva prema anatomskoj lokaciji u djece i odraslih

---

|                              |  |
|------------------------------|--|
| Supurativni parotitis*       | Opekotine*   |
| Peritonzilarni apsces        | Epiglotitis  |
| Ludwigova angina*            | Glasnice (jednostrana paraliza,<br>tumorske tvorbe, parkinsonizam*)  |
| Jezik                        | Strana tijela  |
| Makroglosija                 |  |
| Sublingvalni hematom*        | Dušnik   |
| Celulitis jezika             | Traheomalacija   |
| Retrofarigenalni apsces      | Tumorske tvorbe*   |
| Grkljan                      | Hodgkinov tumor  |
| Karcinom*                    | Kompresivne tvorbe i strana tijela<br>(jednjak*, štitnjača, ruptura torakalne<br>aorte*, opstrukcija gornje šuplje<br>vene, disekcija aorte, aneurizma<br>truncusa brachiocephalicusa) |
| Hamartom                     |  |
| Stenoza                      |  |
| Edem (angioedem)*            |  |
| Postekstubacijsko razdoblje* | Stenoza  |

---

Stanja označena sa \* mogu se prezentirati akutnom kliničkom slikom

### 8.3 Znakovi i simptomi

Kako se radi o hitnom stanju, od iznimne je važnosti brzo prepoznavanje znakova i simptoma. Primjerice, osoba s opstrukcijom uzrokovanom aspiracijom hrane je uznemirena te se hvata za grlo. Parcijalne opstrukcije su znatno učestalije.

Stridor se smatra patognomoničnim nalazom u opstrukcija gornjih dišnih puteva, a od astme ga razlikuje zvuk tijekom inspirija te izraženost zvuka u području vrata (59). Inspiratorni stridor upućuje na ekstratorakalnu opstrukciju, uglavnom u razini glasnica ili iznad njih. Bifazični stridor nalazimo u opstrukcija subglotične regije i dušnika. Nalaz stridora upućuje na tešku opstrukciju, ali ne nužno i na njenu lokaciju ili svojstva. Potencijalnu iznimku ovome može činiti stridor izmjenjivog intenziteta tijekom fleksije vrata koji upućuje na opstrukciju u području gornje torakalne aperture (60-61).

Kašalj poput psećeg laveža upućuje na krup, dok slinjenje, disfagija i vrućica upućuju na težak slučaj epiglottitisa.

Karakteristike glasa također su od znakovite važnosti. Promuklost nalazimo u pacijenata s jednostranom paralizom glasnica (uslijed karcinoma pločastih stanica glasnica ili oštećenja n. laryngeus recurrens) ili pak u pacijenata koji boluju od krupa (62). Obostrana paraliza glasnica prezentira se uz stridor, no pacijenti zadržavaju normalan glas, jer glasnice i dalje mogu jednako vibrirati (63). Prigušen glas, bez promuklosti, upućuje na supraglotičnu etiologiju poput epiglottitisa (64). Valja također spomenuti i Ludwigovu anginu tijekom koje se razvija apsces, najčešće u submandibularnom prostoru, koji potiskuje jezik prema van i pritom se razvija tzv. „hot potato“ glas, odnosno glas koji zvuči kao da osoba u ustima ima vruć krumpir (65).

## 8.4 Etiologija

Brojni su mogući uzroci opstrukcije gornjih dišnih puteva. U suštini ih dijelimo na ijetrogene, infektivne te ostale uzroke koji ne pripadaju i prve dvije skupine. U tablici su prikazani uzroci opstrukcije prema anatomskim lokacijama.

### 8.4.1 Ijetrogene komplikacije

Translaringealna intubacija može uzrokovati oštećenje glotisa, subglotisa i dušnika. Oštećenje glotisa uglavnom je posljedica pomicanja endotrahealne cijevi jezikom (66). Iako je oštećenje grkljana vrlo često (63% do 94% slučajeva), rijetko je od velikog značaja. Najčešće lezije ovog područja su ulceracije glasnica, edem i stvaranje granuloma (67-69). Ozbiljne komplikacije laringealne stenoze odvijaju se 6% do 12% slučajeva, a smatra se da je većina uzrokovana pomicanjem cijevi te nekrozom tkiva trahealnog zida uslijed pritiska (70-73).

Brojni su faktori koji doprinose oštećenju grkljana prilikom intubacije: neprimjerena veličina cijevi (74), oralna i nazalna intubacija (75), teška respiratorna insuficijencija (76-77), diabetes mellitus, ženski spol (79-81).

Paraliza glasnica također je jedan od bitnih uzroka opstrukcije, a javlja se uslijed ekstubacije, traume, ozljede n. laryngeus recurrens ili kao komplikacija tijekom operacije (82).

Traheotomija je često povezana sa stenozom stome. Iako je traheotomija uglavnom indicirana upravo radi zaštite glotisa, prolongirana intubacija može dovesti do oštećenja tog područja (83). Pretpostavlja se da je uzrok tome bakterijska infekcija grkljana (84).

Edem glotisa povezan je uglavnom uz rani postekstubacijski period, a rizične skupine pacijenti kojima intubacija traje duže od 36 sati (85) te ženski spol (86-87).

#### 8.4.2 Inhalacijske ozljede

Inhalacijske ozljede mogu uzrokovati oštećenja na svim razinama dišnih puteva. U slučaju akutnih opstrukcija u okviru inhalacijske ozljede, životno ugrožavajuće stanje može se razviti u periodu od 2 sata. Uglavnom se događa uslijed edema ili povećane endobronhijalne sekrecije, a može se pogoršati upalom, nadoknadom tekućine ili pak oštećenjem limfne drenaže (88).

Na inhalacijsku ozljedu može nas uputiti vatra ili eksplozija u zatvorenom prostoru te udisanje toksičnih kemikalija u anamnezi, opekotine lica i vrata, spaljene dlake u nosu, prisustvo čađe u ispljuvku te promukli glas (89-91).

#### 8.4.3 Aspiracija stranih tijela

Aspiracija stranih tijela znatno je učestalija u djece nego u odraslih. Odraslima i djeci je zajednička pojava akutne aspiracije hrane (92). Neki od rizičnih čimbenika za aspiraciju su starost, utjecaj alkohola ili narkotika, izmijenjena svijest, parkinsonizam.

Osim izravnog smještaja u dišnih put, aspirirana strana tijela mogu se zaustaviti i u jednjaku te vršiti kompresiju na dišni put (93). Takvo stanje zahtijeva kiruršku eksploraciju.

#### 8.4.4 Angioedem

Angioedem je stanje karakterizirano prolaznim epizodama bezbolnog, dobro ograničenog, asimetričnog edema koji zahvaća lice, kapke, usne, jezik i mukozne membrane. Edem grkljana za život je opasno stanje te ga je nužno hitno zbrinuti (94-95).

U oko 20% slučajeva, angioedem će uzrokovati tešku opstrukciju gornjih dišnih puteva. Čak i danas je smrtonosan u oko 25% slučajeva (96). Uzroci mogu biti brojni: alergijske reakcije, nasljedni angioedem uzrokovan nedostatkom inhibitora C1 esteraze te ijetrogen (NSAID, ACE inhibitori, morfij, kodein, jedna kontrastna sredstva).

#### 8.4.5 Infektološki uzroci

Krup je nekoć činio ozbiljan problem. Danas se uglavnom javlja u djece, a karakteriziran je stridorom, kašljem poput psećeg laveža te promuklošću glasa. Ovi simptomi praćeni su edemom subglotisa koji u oko 5% slučajeva zahtijeva intubaciju (97).

Epiglotitis, osobito u akutnom obliku, predstavlja za život opasno stanje. Među pedijatrijskom populacijom, uglavnom se radi o djeci između 2 i 8 godina, bez kašlja uz progresivno pojačanje slinjenja te izraženu disfagiju. Zbog težine kliničke slike, valja uzeti u obzir i traheotomiju kao oblik prevencije respiratorne insuficijencije. Takav pristup reducirao je smrtnost skoro u cijelosti (64). U odraslih se epiglotitis znatno rjeđe pojavljuje te se uglavnom radi o supraglotitisu (98). U djece je najčešći uzročnik *Haemophilus influenzae*, dok su u odraslih još *Streptococcus pneumoniae* i *viridans*,

*Staphylococcus pyogenes* i *aureus* (64). U odraslih je epiglotitis znatno blažeg tijeka te uglavnom zahtijeva terapiju antibioticima i kortikosteroidima (98).

Jedan od najozbiljnijih infektoloških uzroka opstrukcije gornjih dišnih puteva je Ludwigova angina. Radi se o celulitisu koji zahvaća usta i submandibularni prostor. U rijetkim slučajevima može uzrokovati potpunu opstrukciju. Najčešći predisponirajući faktor je loša denticija koja posljedično tome dovodi do infekcija korijena zuba, uglavnom kutnjaka (99-100).

#### 8.4.6 Ostali uzroci

Među ostalim uzrocima opstrukcije gornjih dišnih puteva uglavnom nalazimo tumorske tvorbe te traume glave i vrata. Među njima se ističu tvorbe u dušniku, karcinom štitne žlijezde i guša. Uglavnom se sporo razvijaju, no u rijetkim slučajevima može doći do krvarenja ili pak do akutne opstrukcije koju treba hitno zbrinuti, najčešće kirurškim putem i postavljanjem traheostome.

#### 8.5 Dijagnostika

Dijagnostika se uglavnom temelji na brzo uzetoj anamnezi i fizikalnom pregledu. Kako pacijent nerijetko nije u mogućnosti pružiti odgovore, heteroanamnestički valja što prije uzeti podatke kako bi se što ranije poduzele ispravne mjere.

Uz anamnezu i fizikalni pregled, u svrhu dijagnostike se najčešće koriste spirometrija te radiografske pretrage poput Rtg-a, CT-a i magnetske rezonance.

## 8.6 Terapija

Pristup opstrukciji gornjeg dišnog sustava temelji se prije svega na zbrinjavanju opstrukcije u svrhu sprječavanja respiratorne insuficijencije i hipoksemije. Nakon toga slijedi liječenje prema uzroku opstrukcije.

U međuvremenu potrebno je zbrinuti pacijenta i spriječiti hipoksiju. Dva su česta pristupa zbrinjavanja takvih pacijenata:

1. mješavina helija i kisika (101) koja je znatno niže gustoće od zraka te lakše prolazi pokraj uzroka opstrukcije i dovodi kisik do pluća i
2. traheotomija o kojoj se već govori u ostatku rada.



## 9. FIZIOLOGIJA DISANJA

Respiracija funkcionira po principu izmjena intratorakalnog tlaka što dovodi do dinamičnih izmjena tijekom dvije faze respiracije. Porast negativnog tlaka tijekom inspirija dovodi do širenja pluća, dok se tijekom ekspirija pluća prazne zbog djelovanja tlaka izvan dišnih putova koji je veći nego što je tlak zraka unutar njih. Ekstratorakalni dijelovi dišnih putova, pak, se sužuju tijekom inspirija i šire tijekom ekspirija.

Upravo zbog tendencije sužavanja gornjih dišnih putova tijekom inspirija, postoje mišićni mehanizmi koji ih aktivno održavaju otvorenima. Ti mišići djeluju na nos i ždrijelo te mogu tijekom otežanog disanja uzrokovati širenje nosnica i pokrete glave u djece. Tijekom sna opada aktivnost tih mišića, osobito tijekom REM faze. Ovo uglavnom ne predstavlja problem u zdravih pojedinaca, no u slučajevima opstrukcija gornjeg dišnog sustava poput nakupljanja sekreta, uvećanja adenotonzilarnog tkiva ili u slučaju postojeće slabosti mišića, moguća je pojava apneje.

## 10. ZAKLJUČAK

Sve češća uporaba traheotomije od velikog je značaja. Od kirurga se zahtijeva opsežno znanje kao i od drugih liječnika koji će kasnije brinuti o traheostomi, a to postaje osobito bitno zbog činjenice da se traheotomija sve češće izvodi izvan operacijskih sala te sve rjeđe otvorenom kirurškom metodom. Osim same vještine, za ispravno izvođenje traheotomije potrebno je primijeniti optimalnu metodu u ispravnom trenutku.

## 11. ZAHVALA

Zahvaljujem svom mentoru, doc. dr. sc. Mariju Biliću na pomoći, savjetima, dostupnosti i strpljenju.

Također, zahvaljujem se svojim prijateljima što su mi pomogli i motivirali me da rad završim i predam na vrijeme.

Konačno, zahvaljujem svojoj obitelji koja mi je kroz cijelo fakultetsko obrazovanje bila podrška, bez čije podrške ne bih izdržao u najtežim trenucima.

## 12. LITERATURA

1. De Leyn P, Bedert L, Delcroix M, Depuydt P, Lauwers G, Sokolov Y, et al. Tracheotomy: clinical review and guidelines. *Eur J Cardiothorac Surg* 2007;32(3):412.–421.
2. Weir N. *Otolaryngology. An Illustrated History*. London: Butterworths; 1990
3. Frost EAM. Tracing the tracheostomy. *Ann Otol* 1976; 85: 618.–624.
4. Ferlito A, Rinaldo A, Shaha AR, Bradley PJ. Percutaneous tracheotomy. *Acta Otolaryngol* 2003; 123:1008.–1012.
5. Eavey RD. The evolution of tracheotomy. In: Myers EN, Stool SE, Johnson JT, eds. *Tracheotomy*. New York, NY: Churchill Livingstone; 1985:1.–11.
6. Pahor AL. Ear, nose and throat in Ancient Egypt. *J Laryngol Otol* 1992; 106:773.–779.
7. Carroll CM, Pahor A. The history of tracheotomy. *J Ir Coll Physicians Surg* 2001; 30:237.–238.
8. McClelland RMA. Tracheostomy: its management and alternatives. *Proc R Soc Med* 1972;65:401–404.
9. Pierson DJ. Tracheostomy from A to Z: historical context and current challenges. *Respir Care* 2005;50:473–475.
10. Galen. *Introductio Seu Medicus*, vol 14. Kuhn CG (trans). Leipzig; 1827:734.
11. Aretaeus. *The Therapeutics of Acute Diseases*. Adam F (trans). London: The Sydenham Society; 1856:406.
12. Zeitels SM, Broadhurst MS, Akst LM, Lopez-Guerra G. The history of tracheotomy and intubation. In: Myers EN, Johnson JT, eds. *Tracheotomy. Airway Management, Communication, and Swallowing*. 2nd ed. San Diego, CA: Plural Publishing; 2008:1–21.
13. Bradby M. History of tracheostomy. *Nurs Times* 1966;62: 1548–1550.
14. Alberti PW. Tracheotomy versus intubation. A 19th century controversy. *Ann Otol Rhinol Laryngol* 1984;93:333–337.
15. Habicot N. *Sur la Bronchotomie, Vulgarement Dicte Laryngotomie, ou Perforation de Flute au Tuyau du Poulman*. Paris; 1620
16. Martin G. The postscript of a letter from George Martin, M. D. to William Graeme, M. D. F. R. S. giving an account of the operation of bronchotome, as it was performed at St. Andrews. *Phil Trans* 1729–1730;36:448–455.

17. Mackenzie, Morrell, "Diseases of the throat and nose, Volume I, 1880, Philadelphia, Presley Blakiston, 523.
18. Sperati, G., Felisati, D., "Bouchut, O'Dwyer and laryngeal intubation in patients with croup," *Acta Otorhinolaryngol Ital*, 2007, 27 (6), 320-323.
19. Jackson CL. Tracheotomy. *Laryngoscope* 1909;19:285–290.
20. Jackson CL. High tracheotomy and other errors: the chief causes of chronic laryngeal stenosis. *Surg Gynecol Obstet* 1923; 32:292.
21. Polygoon-Profiliti (producer) / Netherlands Institute for Sound and Vision (curator), 11 September 1939. Dostupno na: <https://www.openbeelden.nl/media/131142.en>
22. Ryland P Byrd, Jr. Mechanical Ventilation. Dostupno na: <https://emedicine.medscape.com/article/304068-overview>
23. Pratt LW, Moore VJ, Marshall PJ, Sullivan GE. Should T and A's be intubated? *Laryngoscope* 1968;78:1398–1409.
24. De Leyn P, Bedert L, Delcroix M, Depuydt P, Lauwers G, Sokolov Y, et al. Tracheotomy: clinical review and guidelines. *Eur J Cardiothorac Surg* 2007;32(3):412–421.
25. Rana S, Pendem S, Pogodzinski MS, Hubmayr RD, Gajic O. Tracheostomy in critically ill patients. *Mayo Clin Proc* 2005;80(12):1632–1638.
26. Burkert S, Schmidt A, Knipping S. Follow-up nach Dilatationstracheotomie. Abstract 80. Jahresversammlung der Deutschen Gesellschaft für HNO-Heilkunde, Rostock 2009; DOI: 10.3205/09hnod205
27. Beiderlinden M, Groeben H, Peters J. Safety of percutaneous dilational tracheostomy in patients ventilated with high positive end-expiratory pressure (PEEP). *Intensive Care Med* 2003; 29: 944–948.
28. Meyer M, Critchlow J, Mansharamani N et al. Repeat bedside percutaneous dilational tracheostomy is a safe procedure. *Crit Care Med* 2002; 30: 986–988.
29. Mansharamani NG, Koziel H, Garland R et al. Safety of bedside percutaneous dilatational tracheostomy in obese patients in the ICU. *Chest* 2000; 117: 1426–1429.
30. Alon BN, Orlovsky M, Best LA. Percutaneous tracheostomy in patients with cervical spine fractures – feasible and safe. *Interact Cardio Vasc Thorac Surg* 2006; 5: 427–429.

31. Toursarkissian B, Fowler CL, Zweng TN et al. Percutaneous dilational tracheostomy in children and teenagers. *J Pediatr Surg* 1994; 11: 1421–1424.
32. Delaney A, Bagshaw SM, Nalos M. Percutaneous dilatational tracheostomy versus surgical tracheostomy in critically ill patients: a systematic review and meta-analysis. *Crit Care* 2006;10(2):R55
33. Higgins KM, Punthakee X. Meta-analysis comparison of open versus percutaneous tracheostomy. *Laryngoscope* 2007;117(3):447- 454.
34. Ciaglia P, Frisching R, Syniec C. Elective percutaneous dilatational tracheostomy. A new simple bedside procedure: preliminary report. *Chest* 1985;87(6):715—9.
35. Kost KM. Endoscopic percutaneous dilatational tracheotomy: a prospective evaluation of 500 consecutive cases. *Laryngoscope* 2005;115:1—30.
36. Hess DR. Tracheotomy tubes and related appliances. *Resp Care* 2005;50:497—510.
37. Sue RD, Susanto I. Long-term complications of artificial airways. *Clin Chest Med* 2003;24:457—71.
38. Grillo HC. Tracheostomy: uses, varieties, complications. In: Grillo HC, editor. *Surgery of the trachea and bronchi*. Hamilton, London: BC Decker Inc.; 2004. p. 291—300. Chapter 10
39. Demmy TL, El-Sherif A. Tracheostomy. In: Shields TW, editor. *General thoracic surgery*. 6th ed., Philadelphia: Lippincott, Williams & Wilkins; 2005. p. 1017—35. Chapter 75
40. Durbin CG Jr. Early complications of tracheostomy. *Respir Care* 2005;50(4):511–515.
41. Heffner JE, Miller KS, Sahn SA. Tracheostomy in the intensive care unit. Part 2: Complications. *Chest* 1986;90(3):430–436.
42. Sue RD, Susanto I. Long-term complications of artificial airways. *Clin Chest Med* 2003;24(3):457–471.
43. Wood DE, Mathisen DJ. Late complications of tracheotomy. *Clin Chest Med* 1991;12(3):597–609.
44. Lanza DC, Parnes SM, Koltai PJ, Fortune JB. Early complications of airway management in head-injured patients. *Laryngoscope* 1990; 100(9):958–961.
45. Sue RD, Susanto I. Long-term complications of artificial airways. *Clin Chest Med* 2003;24(3):457–471.

46. Whited RE. A prospective study of laryngotracheal sequelae in longterm intubation. *Laryngoscope* 1984;94(3):367–377.
47. Sue RD, Susanto I. Long-term complications of artificial airways. *Clin Chest Med* 2003;24(3):457–471.
48. Sasaki CT, Horiuchi M, Koss N. Tracheostomy-related subglottic stenosis: bacteriologic pathogenesis. *Laryngoscope* 1979;89(6 Pt 1): 857–865.
49. Santos PM, Afrassiabi A, Weymuller EA Jr. Risk factors associated with prolonged intubation and laryngeal injury. *Otolaryngol Head Neck Surg* 1994;111(4):453–459.
50. Gamsu G, Webb WR: Computed tomography of the trachea and mainstem bronchi. *Sermin Roentgenol* 18:51, 1983.
51. Breatnach E, Abbot GC, Fraser RG: Dimensions of the normal human trachea. *AJR Am J Roentgenol* 141:903, 1984.
52. Cohen SR, Landing BH: Tracheostenosis and bronchial abnormalities associated with pulmonary artery sling. *Ann Otol* 85:582, 1976.
53. Devine WA, Debich DE, Taylor SR: Symmetrical bronchial pattern with normal atrial morphology. *Int J Cardiol* 20:395, 1988.
54. Hansen DD, Haberken, Jonas RA, et al: Case 1-1991. *J Cardiothorac Vasc Anesth* 5:81, 1991.
55. Mambrino LJ, Kenna MA, Seashore J: Surgical management of tracheal stenosis in an infant with multiple congenital anomalies: When is baby inoperable? *Ann Otol Rhinol Laryngol* 100:198, 1991.
56. Aboussouan LS, O'Donovan PB, Moodie DS, et al: Hypoplastic trachea in Down's syndrome. *Am Rev Respir Dis* 147:72, 1993.
57. Stein MG, Gamsu G, Webb WR, et al: Computed tomography of diffuse tracheal stenosis in Wegener's granulomatosis. *J Comput Assist Tomogr* 10:868, 1986.
58. Engström H, Grimby G, Söderholm B: Dynamic spirometry in patients with tracheal stenosis. *Acta Med Scand* 176:329, 1964.
59. Baughman RP, Loudon RG: Stridor: Differentiation from asthma or upper airway noise. *Am Rev Respir Dis* 139:1407, 1989.
60. Fan LL, Flynn JW, Pathak DR, et al: Predictive value of stridor in detecting laryngeal injury in extubated neonates. *Crit Care Med* 10:453, 1982.
61. Harrison BDW: Upper airway obstruction – a report on sixteen patients. *QJ Med* 180:625, 1976.

62. Dickinson AE: The normal and abnormal pediatric airway. Recognition and management of obstruction. *Clin Chest Med* 8:583, 1987.
63. Holinger LD, Holinger PC, Holinger PH: Etiology of bilateral abductor vocal cord paralysis. A review of 389 cases. *Ann Otol* 85:428, 1976.
64. Baxter FJ, Dunn GL: Acute epiglottitis in adults. *Can J Anaesth* 35:428, 1988.
65. Nguyen VD, Potter JL, Hersh-Shick MR: Ludwig angina: An uncommon and potentially lethal neck infection. *Am J Neuroradiol* 13:215, 1992.
66. Whited RE: Posterior commissure stenosis post long-term intubation. *Laryngoscope* 93:1314, 1983.
67. Colice GL, Stukel TA, Dain B: Laryngeal complications of prolonged intubation. *Chest* 96:877, 1989.
68. Kastanos N, Miro RE, Perez AM, et al: Laryngotracheal injury due to endotracheal intubation: Incidence, evolution, and predisposing factors. A prospective long-term study. *Crit Care Med* 11:368, 1983.
69. Santos P, Affrasiabi A, Wymuller E: Prospective studies evaluating the standard endotracheal tube and a prototype endotracheal tube. *Ann Otol Rhinol Laryngol* 98:935, 1989.
70. Elliot CG, Rasmusson BY, Crapo RO: Upper airway obstruction following adult respiratory distress syndrome. An analysis of 30 survivors. *Chest* 94:526, 1988.
71. Karbowitz SR, Edelman LB, Nath S, et al: Spectrum of advanced upper airway obstruction due to goiters. *Chest* 87:18, 1985.
72. Whited RE: A prospective study of laryngotracheal sequelae in long-term intubation. *Laryngoscope* 94:367, 1984.
73. Whited RE: Posterior commissure stenosis post long-term intubation. *Laryngoscope* 93:1314, 1983.
74. Bishop MJ: Mechanisms of laryngotracheal injury following prolonged tracheal intubation. *Chest* 96:185, 1989.
75. Dubick MN, Wright BD: Comparison of laryngeal pathology following long term oral and nasal endotracheal intubations. *Anesth Analg* 57:663, 1978.
76. Elliot CG, Rasmusson BY, Crapo RO: Upper airway obstruction following adult respiratory distress syndrome. An analysis of 30 survivors. *Chest* 94:526, 1988.
77. Karbowitz SR, Edelman LB, Nath S, et al: Spectrum of advanced upper airway obstruction due to goiters. *Chest* 87:18, 1985.



78. Gaynor EB, Greenberg SB: Untoward sequelae of prolonged intubation. *Laryngoscope* 94:367, 1984.
79. Elliot CG, Rasmusson BY, Crapo RO: Upper airway obstruction following adult respiratory distress syndrome. An analysis of 30 survivors. *Chest* 94:526, 1988.
80. Gaynor EB, Greenberg SB: Untoward sequelae of prolonged intubation. *Laryngoscope* 94:367, 1984.
81. Stauffer JL, Olson DE, Petty TL: Complications and consequences of endotracheal intubation and tracheotomy: A prospective study of 150 critically ill adult patients. *Am J Med* 70:65, 1981.
82. Santos P, Affrasiabi A, Wymuller E: Prospective studies evaluating the standard endotracheal tube and a prototype endotracheal tube. *Ann Otol Rhinol Laryngol* 98:935, 1989.
83. Stauffer JL, Olson DE, Petty TL: Complications and consequences of endotracheal intubation and tracheotomy: A prospective study of 150 critically ill adult patients. *Am J Med* 70:65, 1981.
84. Sasaki CT, Horiuchi M, Koss N: Tracheostomy-related subglottic stenosis: Bacteriologic pathogenesis. *Laryngoscope* 89:857, 1979.
85. Darmon JY, Rauss A, Dreyfuss D, et al: Evaluation of risk for laryngeal edema after tracheal extubation in adults and its prevention by dexamethasone. *Anesthesiology* 77:245, 1992.
86. Darmon JY, Rauss A, Dreyfuss D, et al: Evaluation of risk for laryngeal edema after tracheal extubation in adults and its prevention by dexamethasone. *Anesthesiology* 77:245, 1992.
87. Ho L, Lee JC, Wang JH: Does hydrocortisone prevent post-extubation laryngeal edema in adults [abstr.] *Chest* 102(2 suppl):1845S, 1992.
88. Haponik EF, Munster am, Wise RA, et al: Upper airway function in burn patients. Correlation of flow-volume curve and nasopharyngoscopy. *Am Rev Respir Dis* 129:251, 1984.
89. Haponik EF, Munster am, Wise RA, et al: Upper airway function in burn patients. Correlation of flow-volume curve and nasopharyngoscopy. *Am Rev Respir Dis* 129:251, 1984.
90. Mathisen DJ, Grillo HC: Endoscopic relief of malignant airway obstruction. *Ann Thorac Surg* 48:469, 1989.

91. O'Connor NE, Lewis NE: Thermal injuries. In Wolkins EW (ed): Emergency Medicine. Scientific Foundations and Current Practice, ed 3. Baltimore, William & Wilkins, 1989., p 760.
92. Mittleman RE, Wetli CV: The fatal cafe coronary, Foreign-body airway obstruction. JAMA 247:1285, 1982.
93. Handler SD, Bauregard ME, Canalis RF, et al: Unsuspected esophageal foreign bodies in adults with upper airway obstruction. Chest 80:234, 1981.
94. Megerian CA, Arnold JE, Berger M: Angioedema: 5 years' experience, with a review of the disorder's presentation and treatment. Laryngoscope 102:256, 1992.
95. Orfan NA, Kolski GB: Angioedema and C1 inhibitor deficiency. Ann Allergy 69:167, 1992.
96. Frank MM, Glefand JA, Atkinson JP: Hereditary angioedema: The clinical syndrome and its management. Ann Intern Med 84:580, 1976.
97. Dickison AE: The normal and abnormal pediatric airway. Recognition and management of obstruction. Clin Chest Med 8:583, 1987.
98. Shapiro J, Eavey RD, Baker AS: Adult supraglottitis. A prospective analysis. JAMA 259:563 1988.
99. Juang YC, Cheng DL, Wang LS, et al: Ludwig's angina: An analysis of 14 cases. Scand J Infect Dis 21:121, 1989.
100. Moreland LW, Corey J, McKenzie R: Ludwig's angina. Report of a case and review Of the literature. Arch Int Med 148:461, 1988.
101. Gluck EH, Onorato DJ, Castriotta R: Helium-oxygen mixtures in intubated patients with status asthmaticus and respiratory acidosis. Chest 98:693, 1990.

### **13. ŽIVOTOPIS**

Rođen sam u Zagrebu 1989. godine. Osnovno i srednjoškolsko obrazovanje sam završio u Petrinji. Medicinski fakultet sam upisao 2008. godine. Bio sam demonstrator u okviru kolegija „Temelji liječničkih umijeća“ te dvije godine aktivno sudjelovao u radu udruge STUDMEF.