

Eczema herpeticum uz prikaz bolesnika

Škrbina, Sanda

Master's thesis / Diplomski rad

2018

Degree Grantor / Ustanova koja je dodijelila akademski / stručni stupanj: **University of Zagreb, School of Medicine / Sveučilište u Zagrebu, Medicinski fakultet**

Permanent link / Trajna poveznica: <https://um.nsk.hr/um:nbn:hr:105:796760>

Rights / Prava: [In copyright](#)/[Zaštićeno autorskim pravom.](#)

Download date / Datum preuzimanja: **2025-03-13**



Repository / Repozitorij:

[Dr Med - University of Zagreb School of Medicine Digital Repository](#)



**SVEUČILIŠTE U ZAGREBU
MEDICINSKI FAKULTET**

Sanda Škrbina

***Eczema herpeticum* uz prikaz bolesnika**

Diplomski rad



Zagreb, 2018.

Ovaj diplomski rad izrađen je u Zavodu za urogenitalne infekcije Klinike za infektivne bolesti „Dr. Fran Mihaljević“ u Zagrebu pod vodstvom doc. dr. sc. Dalibora Vukelića i predan je na ocjenu u akademskoj godini 2017./2018.

POPIS KRATICA

EH – eczema herpeticum

HSV – herpes simplex virus (engl. herpes simplex virus)

AD – atopijski dermatitis

VZV – varicella zoster virus

PDS – plazmacitoidne dendritičke stanice

EV – eczema vaccinatum

EM – eczema molluscatum

HIV – virus humane imunodeficijencije (engl. human immunodeficiency virus)

DNK – deoksiribonukleinska kiselina

PCR – lančana reakcija polimeraze (engl. polymerase chain reaction)

AAV – rekombinantni adeno-povezani virusi (engl. adeno-associated virus)

SADRŽAJ

1. UVOD	1
1.1.Eczema herpeticum	1
1.1.1. Čimbenici rizika	1
1.1.2. Etiologija i patofiziologija.....	3
1.1.3. Dijagnoza	5
1.1.4. Diferencijalna dijagnoza	7
1.1.5. Liječenje	8
2. PRIKAZ BOLESNIKA	10
3. RASPRAVA	16
4. ZAHVALA	20
5. LITERATURA	21
6. ŽIVOTOPIS	25

SAŽETAK

Eczema herpeticum uz prikaz bolesnika

Sanda Škrbina

Eczema herpeticum je značajna, premda relativno rijetka virusna infekcija koju je prepoznao i opisao austrijski dermatolog Moritz Kaposi još 1887. godine. Radi se o diseminiranoj kožnoj infekciji uzrokovanoj herpes simplex virusima kod bolesnika s raznim kroničnim bolestima kože poput atopijskog dermatitisa, ali i kod imunokompromitiranih ili opečenih bolesnika. EH može progredirati do diseminirane infekcije i smrti. Dostupnost antivirusnih lijekova kao što je aciklovir značajno je umanjila smrtnost. U radu ću prikazati bolesnicu oboljelu od ove bolesti te novije mogućnosti dijagnostike i liječenja.

Ključne riječi: eczema herpeticum, atopijski dermatitis, aciklovir

SUMMARY

Eczema herpeticum with case report

Sanda Škrbina

Eczema herpeticum (EH) is a significant, although relatively rare viral infection which was identified and described by an Austrian dermatologist named Moritz Kaposi in 1887. It is a disseminated cutaneous infection caused by the herpes simplex virus in patients with various chronic inflammatory skin diseases such as atopic dermatitis, as well as in patients that are immunocompromised and patients with burn injuries. EH can progress to a disseminated infection and finally lead to death. The availability of antiviral drugs such as acyclovir has significantly decreased the mortality rate of this condition. In my graduate thesis I am going to present a patient suffering from this disease along with the recent diagnostic and therapeutic options.

Keywords: eczema herpeticum, atopic dermatitis, acyclovir

1. UVOD

1.1. Eczema herpeticum

Eczema herpeticum (EH), je jedna od najznačajnijih diseminiranih virusnih infekcija. Ovu bolest je prepoznao i opisao kod desetero bolesnika dječje dobi austrijski dermatolog Moritz Kaposi 1887. godine upotrijebivši ime „eczema larvare infantum“. EH je hitno stanje. Radi se o diseminiranoj kožnoj infekciji uzrokovanoj herpes simplex virusima kod bolesnika s raznim kroničnim bolestima kože poput atopijskog dermatitisa, pemphigusa foliaceusa, Hailey-Haileyve bolesti, Sézaryeve bolesti, ihtioze, ali i kod imunokompromitiranih ili opečenih bolesnika. (1) EH se naziva i Kaposijeva varičeliformna erupcija. To je virusna infekcija naglog početka koja se očituje izbijanjem vezikula s predilekcijom na područjima kroničnih promjena atopijskog dermatitisa. Opće loše stanje, umor, bol i regionalna limfadenopatija su također prisutni kod ovih pacijenata. (2) EH može progredirati do diseminirane infekcije i smrti. Bakterijska superinfekcija kože sa ili bez bakterijemije najčešći su razlozi smrtnog ishoda. (3,4) EH je stanje koje se najčešće susreće među pedijatrijskom populacijom. (5) Dostupnost antivirusnih lijekova kao što je aciklovir značajno je umanjila smrtnost. (4)

1.1.1. Čimbenici rizika

EH se poglavito pojavljuje kod djece i mladih odraslih osoba oboljelih od atopijskog dermatitisa. Bolesnici liječeni lokalnim ili sistemskim kortikosteroidima te bolesnici oboljeli od HIV infekcije također su pod povećanim rizikom. (6) Trudnoća može biti predisponirajući čimbenik za razvoj teške visceralne diseminacije HSV-a te predstavlja povećani rizik teške bolesti trudnice, preuranjenog porođaja, neonatalne infekcije HSV-om ili fetalne smrti. (7) Psorijaza, seboroični dermatitis, rozacea, tinea cruris, Groverova bolest (tranzijentna akantolitička dermatoza), kutani T-stanični limfom, Hailey-Haileyeva bolest (familijarni

benigni pemfigus), pemfigus foliaceus, Darierova bolest (folikularna keratoza), ihtioza, lichen sclerosus et atrophicus, pityriasis rubra pilaris, kontaktni dermatitis, laserske operacije i opekline su svi opisani kao supstrati za razvoj EH. (8) Atopijski dermatitis (AD) je kronična kožna bolest koja zahvaća 15-20% populacije u razvijenim zemljama. Karakterizirana je ekcematoznim erupcijama, svrbežom, kožnom osjetljivošću na iritanse (9), manjkom sna, smetnjama u obavljanju školskih obaveza, niskim samopouzdanjem i obiteljskom disfunkcijom. AD počinje u prvih 5 godina života kod 90% pacijenata (iako ne u prvim tjednima života, što se viđa kod autosomno dominantnog hiper-IgE sindroma). Najčešće se pojavljuje u distribuciji karakterističnoj za dob. Zahvaćanje lica, skalpa i ekstenzornih strana udova karakteristično je za AD kod dojenčadi i mlađe djece. Predominantno zahvaćanja fleksornih strana udova javlja se kod starije djece i odraslih. Svrbež je univerzalan kod ovih pacijenata. Akutne lezije se javljaju u formi pruritičnih papula s eritemom, ekzorijacijama i seroznim eksudatom, dok su za kronični AD karakteristična područja lihenifikacije i fibrotični noduli. Najčešće korišteni dijagnostički kriteriji su kriteriji „Hanifin i Rajka“ i prateće modifikacije istih, uključujući „UK Working Party's Diagnostic Criteria for Atopic Dermatitis“.

Pet glavnih kliničkih značajki prema navedenim kriterijima su:

- (1) pruritus
- (2) kronični, relapsirajući tijek bolesti;
- (3) karakteristična distribucija
- (4) atopija u obiteljskoj ili osobnoj anamnezi
- (5) nastup prije druge godine života. (10,11,12)

Učestali okidači za pojavu egzacerbacija AD su vrućina, znojenje i infekcije. U nekim slučajevima to može biti i alergija na određenu hranu, poglavito kod mlađe djece. Kao kod astme

i ostalih kompleksnih, kroničnih bolesti, na AD bi trebalo gledati kao posljedicu brojnih različitih genetskih defekata čiji ishod je poremećena funkcija epidermalne barijere te disregulacija imunskog sustava.

Rizični čimbenici za EH su teži oblici AD, povišena vrijednost ukupnog IgE, povišena razina alergen-specifičnog IgE, periferna eozinofilija i prisutnost mutacija filagrina. Filagrin je polifunkcionalni protein, prisutan u epidermisu, koji prolazi kroz složenu proteolitičku obradu tijekom normalne deskvamacije koja pridonosi brojnim ulogama filagrina u održavanju kožne barijere tijekom njezinog životnog ciklusa. Uz metabolizam filagrina vezano je oslobađanje prirodnog čimbenika vlaženja, koji pridonosi retenciji vode i hidrataciji kože. Nekolicina mutacija s gubitkom funkcije filagrina povezana je s deficijencijom ovog proteina, nižim razinama prirodnog čimbenika vlaženja, teškim atopičnim dermatitisom ranog nastupa i ihtiozom, sa zabilježenim povišenim razinama ukupnog IgE.

HSV je ubikvitaran u općoj populaciji. Međutim, unatoč velikoj vjerojatnosti izloženosti, samo oko 3% pacijenata oboljelih od atopijskog dermatitisa razvija diseminiranu kožnu HSV infekciju. (12)

1.1.2. Etiologija i patofiziologija

Herpes simplex virusi (HSV) tip 1 i 2 pripadaju skupini α - Herpesviridae. Oba tipa dijele neka od bioloških obilježja s varicella zoster virusom (VZV), kao što su sličan reproduktivni ciklus, zaživotna latencija u ganglijima senzornih živaca, neuroepidermotropizam, rekurentne infekcije i citopatični učinci. Nakon razvoja primarne mukokutane infekcije HSV-om, virus uspostavlja latentnu infekciju u ganglijima dorzalnih korjenova kralježnične moždine. Nakon reaktivacije u ganglijima, virus se umnaža i stvara rekurentnu infekciju. Rekurentne

orolabijalne i genitalne infekcije su najčešće, a HSV može prouzročiti i neke neuobičajene mukokutane infekcije, poput herpetične zanoktice, neonatalnog herpesa, diseminiranih i atipičnih HSV infekcija, traumatskog herpesa, herpetičnog ekcema i HSV-povezanog erythema multiforme. HSV može također komplicirati kirurške i dentalne intervencije te oporavak kod pacijenata s opeklinama. (6) Primoinfekcija s HSV-1 se obično javlja u djetinjstvu i očituje se slikom herpetičnog gingivostomatitisa, no bolest može proći i asimptomatski. Kasnija reaktivacija virusa najčešće se prezentira kao rekurentni herpes perioralne regije. Pacijenti s narušenom staničnom imunosti, kao što je to slučaj kod atopijskog dermatitisa, mogu imati rekurentne i teške HSV-infekcije, uključujući EH. EH može biti posljedica i primarne i sekundarne infekcije. Oštećena kožna barijera kod ovih pacijenata olakšava virusnu invaziju kože i vezanje na stanične receptore. Nedavno je identificiran dezmosomalni protein kao jedan od važnih receptora za HSV kod ljudi. Predispozicija za Th2 tip staničnog odgovora također pridonosi HSV prerastanju. Nedostatna funkcija plazmacitoidnih dendritičkih stanica (PDS) kože također bi mogla biti kofaktor povećane prijemčljivosti ove skupine pacijenata za EH. Plazmacitoidne dendritičke stanice su novi podskup stanica koje cirkuliraju u krvi i čine do 0.1% perifernih krvnih mononuklearnih stanica. PDS stvaraju velike količine antivirusnog tip 1 IFN-a i mogu inducirati i Th1 i Th2 stanične odgovore. Iako je broj perifernih krvnih PDS povišen u atopijskom dermatitisu, primjećena je njihova oslabljena regrutacija u usporedbi s drugim upalnim kožnim bolestima, poput psorijaze ili kontaktnog dermatitisa. Budući da bi mogućnost pacijenta za obranu od infekcije s HSV mogla biti kritično ovisna od produkciji antivirusnog IFN-1, manjkava funkcija kožnih PDS bi mogla biti jedno od objašnjenja za predispoziciju prema virusnim infekcijama kod pacijenata oboljelih od atopijskog dermatitisa. Defenzini i katelicidini su antimikrobni peptidi koji imaju veliku ulogu u prirodnom i adaptacijskom imunitetu. B-defenzin HBD-2 i LL-37 su značajno sniženi u kožnim lezijama pacijenata s AD u usporedbi s lezijama pacijenata oboljelih od psorijaze, što objašnjava

predispoziciju za razvoj infekcije sa *S. aureusom* (porast β -defenzina u prisutnosti bakterijskog LPS-a i TNF- α su ključne funkcije prirodene antimikrobne imunosti). Iako je antimikrobna aktivnost ovih peptida dobro utvrđena, postoji malo podataka o njihovoj antivirusnoj aktivnosti. Defenzini pokazuju antivirusnu aktivnost direktnim vezanjem za neke od ovijenih virusa, kao što su rekombinantni adeno-povezani virusi (AAV) i HSV. (1)

1.1.3. Dijagnoza

U većini slučajeva, tipične kliničke karakteristike razgraničavaju EH od vodenih kozica, impetiga, drugih diseminiranih infekcija ili kontaktnog dermatitisa.

U dijagnostici se koristi Tzanckov test (nalaz velikih multinuklearnih stanica u tekućini iz lezija putem svjetlosnog mikroskopa govori u prilog infekciji herpes virusima). Tzanckovim testom postavljamo sumnju na herpesvirusnu infekciju, ali na temelju njega ne možemo razlučiti pojedine viruse koje u rutinskom radu dokazujemo detekcijom virusne DNK metodom lančane polimeraze (PCR). Tzanckov test je koristan, jeftin i brz.(13) Citološka dijagnostika se koristi kao pomagalo u brznoj dijagnostici brojnih kožnih stanja. Za dermatološke bolesti, citologija je prvi put korištena sa strane Francuza Arnaulta Tzancka 1947. godine u dijagnostici herpetičnih infekcija i pemfigusa.

Serološki testovi mogu ukazati na primarnu HSV infekciju ili reaktivaciju. (1)

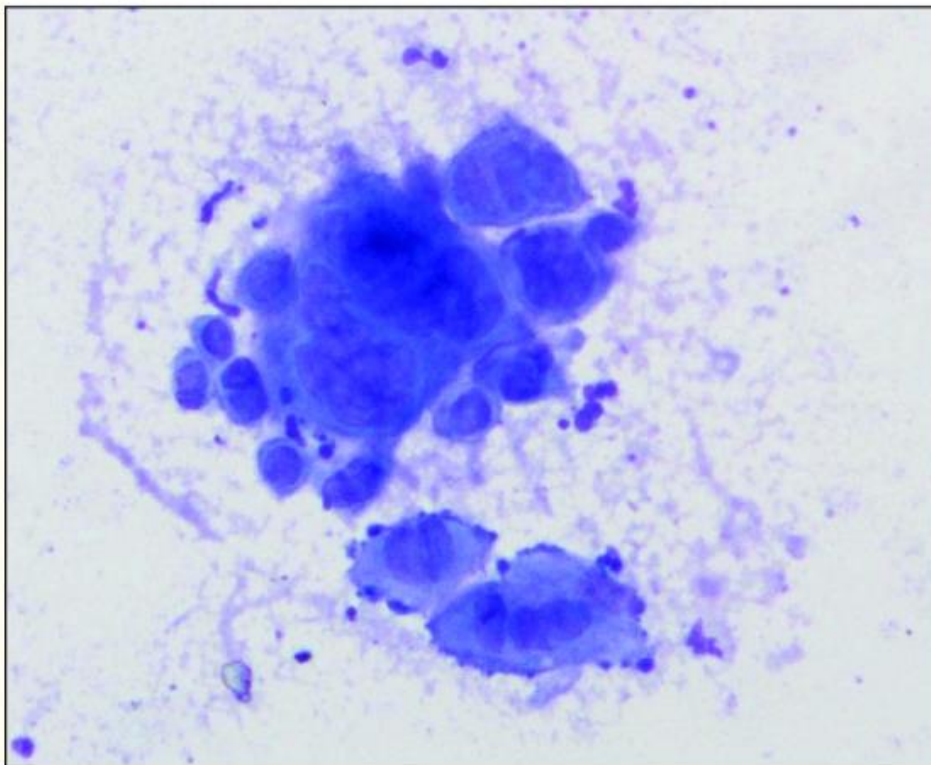
Kultivacija virusa je skupa i nedovoljno osjetljiva za upotrebu u svakodnevnom radu. (8,14)

Diferencijalna krvna slika, sedimentacija eritrocita i određivanje C reaktivnog proteina korisne su pomoćne metode u određivanju težine infekcije. Serumska razina kreatinina bi trebala biti provjerena prije započinjanja sistemske antivirusne terapije. Bakterijsku superinfekciju kože teško je dokazati ili isključiti s obzirom da su bakterije normalni stanovnici kože. U slučaju

tresavice ili težeg općeg stanja potrebno je uz pomoć hemokultura dokazati ili isključiti bakterijemiju.

Pacijenti s herpetičnim ekcemom bi trebali biti pregledani sa strane oftalmologa radi nadzora u slučaju pojave herpetičnog keratitisa, dok su neurološki pregled i lumbalna punkcija potrebni u slučaju sumnje na meningitis.

Na slici 1 prikazan je nalaz Tzanckovog testa kod pacijenta s dijagnosticiranim EH sa sekundarnom impetiginizacijom; u slučaju ovog pacijenta dijagnoza je dodatno potvrđena izolacijom virusa (HSV-1).



Slika 1. Tzanckov test prikazuje multinuklearne gigantske stanice u herpetičnoj infekciji.

Preuzeto s: Liaw F-Y, Huang C-F, Hsueh J-T, Chiang C-P. Eczema herpeticum: A medical emergency. *Canadian Family Physician*. 2012;58(12):1358-1361. (16)

1.1.4. Diferencijalna dijagnoza

Danas pod nazivom Kaposijeve varičeliformne erupcije (bolest poznata i kao eczema herpeticum) podrazumijevamo bolest uzrokovanu virusom herpesa simplex tipa I (HSV-1) ili u rjeđim slučajevima tipa II (HSV-2). (8)

U prošlosti su se u Kaposijeve varičeliformnu erupciju ubrajali i eczema molluscatum (EM), i eczema vaccinatum (EV). (1) a sličnu bolest izazivali su i enterovirusi. (15) Drugi infektivni i neinfektivni uzroci osipa bi također trebali biti razmotreni u diferencijalnoj dijagnozi. Infektivna stanja koja mogu podsjećati na herpetični ekcem su hand, foot and mouth disease (coxsackie virus A16), velike boginje (virus variole), herpes zoster (varicella-zoster virus), bulozni impetigo (*Staphylococcus aureus*), impetigo (*S. aureus*), folikulitis (*S. aureus*) i celulitis (*S. aureus*, streptokok grupe A).

Neinfektivna stanja koja mogu podsjećati na EH su: pustularna psorijaza, hipersenzitivnost uzrokovana lijekovima (akutna generalizirana egzantematozna pustuloza, pustularna, vezikularna i bulozna erupcija uzrokovane lijekovima, linearna IgA bulozna dermatitoza, osip uzrokovan lijekovima praćen eozinofilijom i sistemskim simptomima, multiformni eritem, toksična epidermalna nekroliza), bulozni eritematozni lupus, bulozni pemfigoid, gestacijski herpes i imunosno-posredovani vaskulitis (Henoch-Schönleinova purpura). (8)

1.1.5. Liječenje

U terapiji EH ključno je što ranije započeti sa antivirusnim liječenjem kako bi se ograničilo trajanje bolesti i spriječile daljnje komplikacije. (1) Suportivna terapija uključuje intravensku nadoknadu izgubljene tekućine te simptomatsku kontrolu boli i svrbeža. (17) Bakterijska superinfekcija (impetiginizacija) otvorenih lezija jedna je od ranih komplikacija EH i mnogi liječnici rano započinju liječenje antistafilokoknim antibioticima (bilo sa idejom profilakse nastanka, bilo u svrhu liječenja već nastale bakterijske superinfekcije). (5) Primjena protuupalne terapije, uključujući glukokortikoide je kod akutnog EH upitna jer je željena protuupalna aktivnost neupitno povezana s neželjenom atenuacijom imunskog odgovora. Topikalno primjenjeni inhibitori kalcineurina su kontraindicirani kod akutnog EH. Trenutno najpotentniji lijekovi korišteni u terapiji HSV-infekcije su analozi nukleotida, kao što je aciklovir, koji interferiraju s virusnom replikacijom DNK. Prije pojave aciklovira, procijenjena stopa mortaliteta od herpetičnog ekcema bila je 75%. Skraćenje trajanja bolesti oralnom primjenom aciklovira je dokazano u multicentričnoj, dvostruko slijepoj, placebo-kontroliranoj studiji koja je uključivala pacijente oboljele od EH. (1) Učinak oralno primjenjenog aciklovira, u dozi od 200 mg 5 puta dnevno kroz 5 dana je bio proučavan u usporedbi s placebom kod 69 pacijenata s EH. Stopa učinkovitosti od 83.1% je dosegnuta u skupini tretiranoj aciklovirom u usporedbi sa stopom od 42.9% u skupini tretiranoj placebom. (6) Preporučeni režim liječenja je sedmodnevna primjena intravenskog aciklovira, koja može biti i produžena ovisno o kliničkom tijeku bolesti. Aciklovir unesen oralnim putem ima manju bioraspoloživost od intravenski unesenog i zato bi njegova primjena trebala biti ograničena na blaže slučajeve EH. Rezistencija na aciklovir je vrlo je rijetka kod pacijenata s herpetičnim ekcemom. Aciklovir ima malo nuspojava jer svoju aktivnost ostvaruje isključivo nakon aktivacije virusnim enzimom timidin-kinazom, koji je prisutan samo u stanicama inficiranim HSV-om. (1) Međutim, kod liječenja visokim dozama aciklovira, preporučljivo je praćenje bubrežne funkcije i kontrola krvne slike radi moguće pojave citopenije kod pacijenata. (17) Nema dokaza o teratogenim

učincima aciklovira, ali sigurnost njegove primjene tijekom trudnoće je i dalje upitna jer nije potkrijepljena dovoljno velikim i dobro kontroliranim studijama. Terapijski izbor za većinu trudnica je intravenski aciklovir najmanje 7 dana jer EH tijekom trudnoće može dovesti do intrauterine infekcije kod oko 50% fetusa, obično tijekom prvih 20 tjedana, uz povišenu stopu spontanih pobačaja. Valaciklovir je lijek koji se gotovo u potpunosti konvertira u aciklovir tijekom metabolizma prvog prolaska kroz jetru i ima bolju oralnu bioraspoloživost od aciklovira. Penciklovir i njegov prolijek famciklovir su analozi nukleozida deoksi-gvanozina koji ostvaruju antivirusni učinak uvelike sličan acikloviru. Fosfonat foskarnet inhibira virusnu DNK polimerazu neovisno o timidin-kinazama i radi toga je lijek izbora za pacijente s razvijenom rezistencijom na aciklovir.

Što se tiče prevencije infektivnih komplikacija atopijskog dermatitisa, ona bi trebala biti usredotočena na kontrolu egzacerbacija bolesti; kroz izbjegavanje iritansa (najčešće sapuni i deterdženti sa sastojcima koji nadražuju i isušuju kožu, tijesna odjeća, prašina...) i alergena (najčešći uzroci kod mlađe djece, prisutni u hrani kao što su jaja, mlijeko, soja i pšenica) koji djeluju kao okidači za pojavu istih i uspostavi rutinskog održavanja njege kože (tople kupke, vlažni ručnici, emolijensi...). Bitno je također pravilno educirati pacijente o važnosti ovih metoda prevencije kao i o važnosti liječenja egzacerbacija lokalnom primjenom kortikosteroida ili terapije vlažnim oblozima kod onih rezistentnih na standardno liječenje. (17)

2. PRIKAZ BOLESNIKA

Studentica ekonomije iz Zagreba u dobi od 20 godina zaprimljena je na Kliniku za infektivne bolesti „Fran Mihaljević“ 8. 10. 2016. godine. Sadašnja bolest započela je 6. 10. 2016. godine. Bolesnica je primjetila krasticu iznad desnog kuta usana nalik na herpes labialis koja ju je blago peckala. Slijedećeg jutra opazila je da se osip proširio na bradu, obraze i čelo. Osjećala je

zimicu, no temperaturu nije mjerila. Drugih tegoba nije imala. Pregledana je od strane nadležnog liječnika primarne zaštite i započeto je liječenje amoksiklavom u peroralnoj formi. Budući da je nakon primjene doze antibiotika povratila uputila se u Hitnu službu KBC Zagreb gdje je uz opći pregled pregledana i od oftalmologa koji je isključio patološke promjene na očima. Po završetku pregleda bolesnica je upućena u Kliniku za infektivne bolesti gdje je i zaprimljena u ranim jutarnjim satima 8. 10. 2016. godine.

Dosadašnje bolesti: Pacijentica je prebolila vodene kozice u dobi od 4 godine. Od 6-e do 12-e godine liječena je i obrađivana u Bolnici za plućne bolesti djece radi astme. Od 15-e godine života povremeno primjećuje oskudne ljuskave promjene po koži trbuha. obrađivana je i liječena od strane dermatologa, a bolest je shvaćena kao atopijski dermatitis. Otprilike svakih 6 mjeseci liječi se kortikosteroidnim kremama (u trajanju 3-4 dana) nakon čega promjene nestaju. Promjene na trbuhu zadnji put su uočene prije godinu dana. Osim na koži trbuha slične promjene nisu uočene na drugim dijelovima lica ili tijela. Zadnje dvije godine 1-2 puta godišnje opaža labijalni herpes iznad desnog kuta gornje usnice.

Pacijentica ima stalno mjesto prebivališta u Zagrebu. Tegobe ne povezuje s novim kozmetičkim preparatima. Nije jela novu ili drugačiju hranu prije nastupa promjena. Alergije (na lijekove ili sezonske) nije imala. U djetinjstvu je u nekoliko navrata bila liječena betalaktamskim antibioticima – nisu opažene alergijske reakcije. Zadnja menstruacija nastupila je prije 15 dana, bila je uredna i na vrijeme. Ne ide na izlete u prirodu i nema kontakt s kućnim ljubimcima. Cijepljena je uredno za dob.

Klinički status pri prijemu u bolnicu: pri svijesti, kontaktibilna, orijentirana, afebrilna, eupnoična, pokretna, kardiocirkulatorno kompenzirana, opće stanje se ne doima teže narušeno. Meningitički sindrom negativan. Koža desne strane lica je edematozna s vidljivim osipom koji je djelomično vezikulozan sa sitnim pustulama. Iznad desnog kuta usana i ispod obje obrve

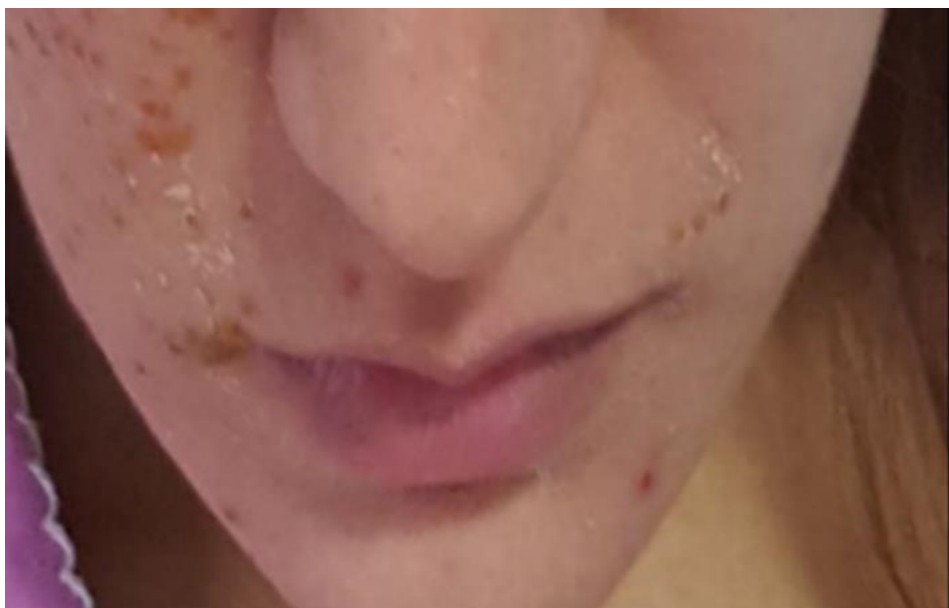vidljive su zlatnožute kruste. Eritematozna je desna strana lica. Osip je vidljiv i lijevo frontalno. Limfni čvorovi vrata su sitni i bezbolni. Nos je prohodan. Ždrijelo je ružičasto, tonzile unutar nepčanih lukova bez vidljivog eksudata, Jezik je vlažan, neobložen. Pluća: obostrano uredan šum disanja. Srce: akcija ritmična, tonovi jasni, šumova ne čujem. Abdomen je mekan i bezbolan, bez organomegalije, čujne peristaltike, Lumbalna sukusija je obostrano bezbolna. Ekstremiteti simetrični, bez edema, palpabilnih perifernih pulzacija. Neurološki je status uredan.

Laboratorijski nalazi kod prijema u bolnicu:

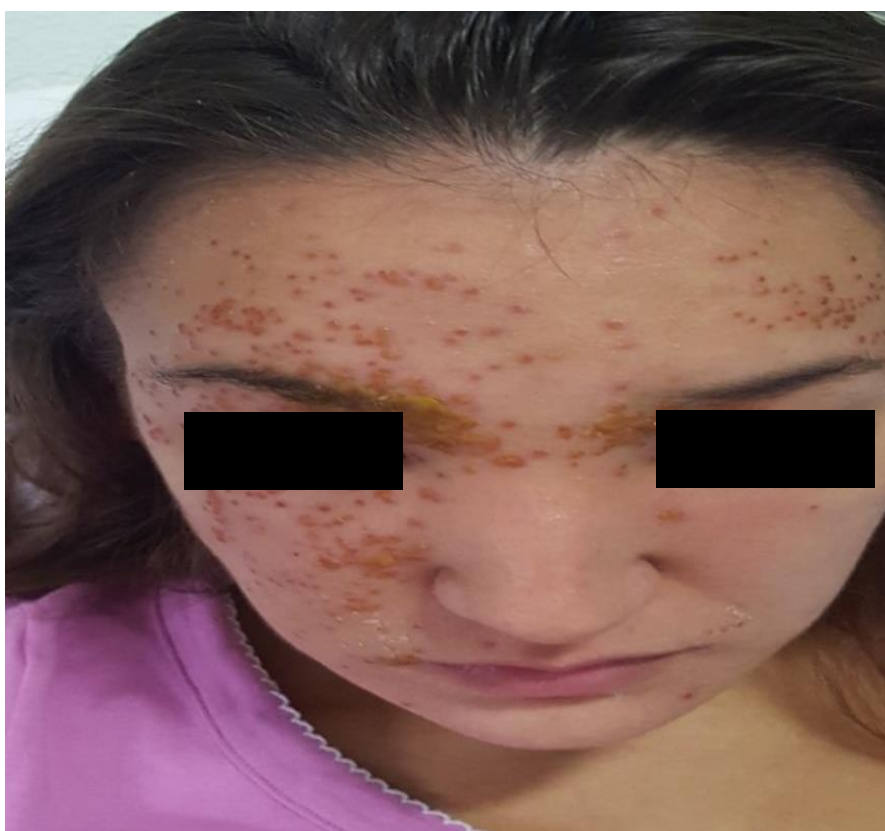Leukociti 10.5 [10⁹]/L, Diferencijalna krvna slika: Neutrofilni granulociti 70.9 %, Limfociti 14.9 %, Monociti 11.61 %, Eozinofilni granulociti 1.8 %, Bazofilni granulociti 0.8 %.

Eritrociti 4.92 [10¹²]/L, Hemoglobin 138 g/L, Hematokrit 0.415 L, Trombociti 300 [10⁹]/L, C-reaktivni protein 2,1 mg/L (normalno < 5.0), jetrene probe uredne. Na EKG-u uredan nalaz.

Na slikama 2 i 3 prikazane su promjene koje se šire od gornje usnice prema kranijalno.



Slika 2. Promjene se šire od gornje usnice prema čelu.



Slika 3. Diseminirane promjene su izražene na čelu i obrazima.

Liječenje je započeto flukloksacilinom i aciklovirom u intravenskom obliku. Stanje bolesnice je tijekom trajanja hospitalizacije bilo stabilno. Od drugog dana boravka osip se nije širio, a od četvrtog dana opažamo blažu regresiju osipa. Liječenje aciklovirom i antibioticima u intravenskoj formi provodi se kroz 4 dana, a bolesnica se potom otpušta kući s preporukom nastavka liječenja istim lijekovima ali u peroralnom obliku u trajanju od ukupno 10 dana.

Rezultati kontrolnih nalaza i petraga uzetih kod dolaska čije rezultate smo saznali 48 sati ili kasnije od prijema u bolnicu :

Tzankov test je bio pozitivan (nalaz je bio gotov trećeg dana boravka u bolnici). Razlog kašnjenja rezultata je vrijeme prijema bolesnice (noć od subote na nedjelju te posljednični nedostatak citologa u službi).

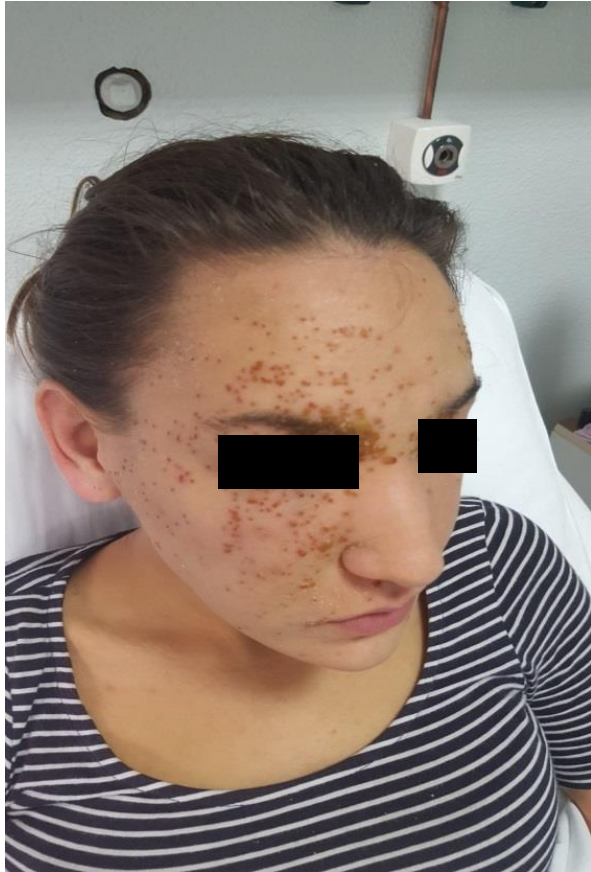PCR na HSV virus iz kožne lezije na licu - nalaz pozitivan (nalaz je bio gotov četvrtog dana boravka u bolnici).

Bris kože bakteriološki: izoliran je Staphylococcus aureus, a nalaz je bio gotov četvrtog dana boravka u bolnici.

Nalazi učinjeni četvrtog dana boravka u bolnici:

Leukociti 10.2 H [109]/L, Diferencijalna krvna slika: Neutrofilni granulociti 64.3 rel. %, Limfociti 20.2 rel. %, Monociti 8.5 rel. %, Eozinofilni granulociti 6.5 rel. %, Bazofilni granulociti 0.5 rel. %, Eritrociti 4.91 [1012]/L, Hemoglobin 140 g/L, Hematokrit 0.416, Trombociti 309 [109]/L (normalno 158 – 424 [109]/L), Glukoza 4.5 mmol/L, (S) Ureja 2.6 mmol/L, (S) Kreatinin 87 µmol/L, Ukupni bilirubin 10 µmol/L, jetrene probe uredne C-reaktivni protein 3.3 mg/L (normalno < 5.0)

Na slici 4 prikazano je stanje bolesnice na dan otpusta iz bolnice.



Slika 4. Stanje pri otpustu iz bolnice. Vidi se regresija crvenila i izostanak pojave novih promjena na koži.

Na kontrolnom pregledu tri tjedna nakon otpusta iz bolnice došlo je do potpune regresije ranije opisanih promjena. Opće stanje bolesnice bilo je dobro.

3. RASPRAVA

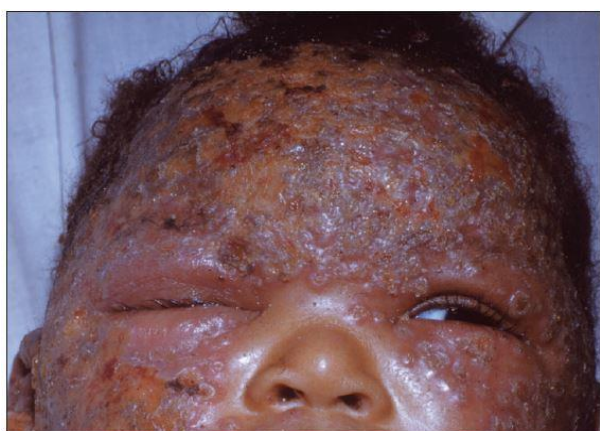Kod bolesnika sa kroničnim bolestima kože možemo očekivati diseminirane pa i teže oblike nekih virusnih infekcija. Među njima izdvajamo:

1. Eczema molluscatum
2. Eczema vaccinatum
3. Eczema herpeticum

Eczema molluscatum se najčešće javlja pod slikom neugodne, ali ne i teške bolesti.

Eczema vaccinatum je rijetka ali potencijalno životno ugrožavajuća komplikacija cijepljenja protiv variole. Svjetska zdravstvena organizacija je 1980. godine službeno objavila da je variola eradicirana. Unatoč tome strah od variole je i dalje prisutan a cjepljenje određenih profesija (vojnici, zdravstveni tehničari itd.) ponovo se uvodi od 2002.godine te se provodi zbog moguće upotrebe virusa variole kao biološkog oružja. (18,19,20)

Na slici 5 prikazano je dijete oboljelo od eczema vaccinatum.



Slika 5. Eczema vaccinatum

Slika prikazuje teško oblik bolesti eczema vaccinatum kod djeteta koje boluje od atopijskog dermatitisa. Otac djeteta (vojnika u mirovnoj misiji) cijepljen je virusom vakcinije radi zaštite od velikih boginja, a podatak o djetetovoj bolesti bio je nepoznat liječnicima koji su provodili cijepljenje.

Preuzeto iz Robertson J. Smallpox Vaccine Complications: The Dermatologist's Role in Diagnosis and Management *Cutis*. 2018;101:87-90.

Da bi se izbjegle neželjene reakcije poput opisane zabranjeno je cijepljenje virusom vakcinije kod osoba koje boluju od atopijskog dermatitisa (ili ako osobe u njihovom kućanstvu boluju od istog) u svim situacijama osim nakon pretpostavljenog neposrednog kontakta sa virusom varirole. (18,19,20)

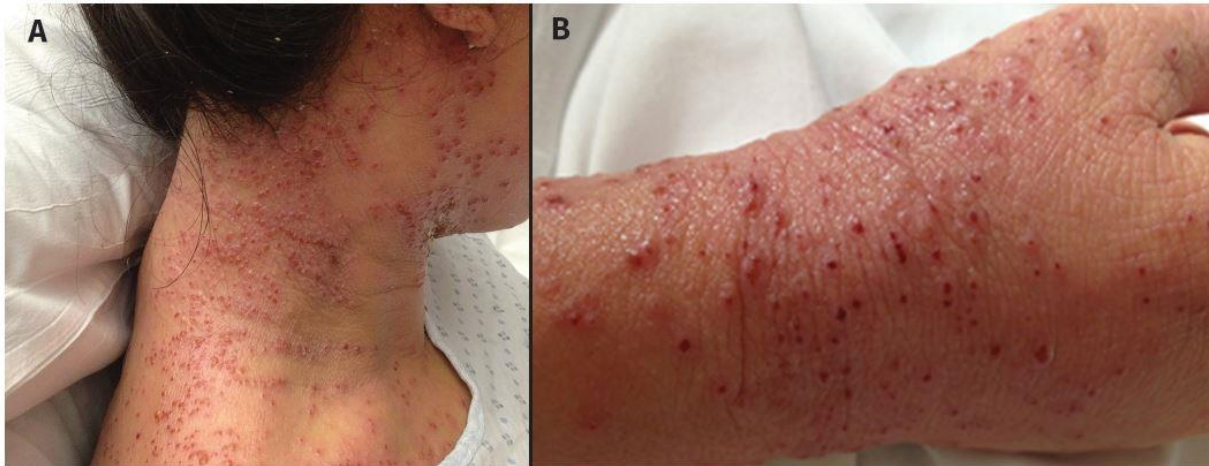Eczema herpeticum je kožna infekcija uzrokovana herpes simplex virusima (HSV-1 i HSV-2). Za razliku od prve dvije opisane virusne bolesti, za koje nije vjerojatno da ćemo vidjeti u svakodnevnom radu, na eczema herpeticum trebamo promišljati kako kod promjena ili progresije promjena na koži kod bolesnika s kroničnim bolestima kože, tako i kod imunokompromitiranih bolesnika u širem smislu sa novonastalim kožnim promjenama.

Eczema herpeticum se najčešće javlja kod osoba koje boluju od atopijskog dermatitisa no moguć je i kod brojnih drugih bolesti poput pemfigusa (20), malignih bolesti (21) ili nakon opeklina. (22)

Atopijski dermatitis je kronična bolest kože od koje obolijeva 15–20% osoba u razvijenim zemljama Europe i SAD-a. To je ujedno i najčešća dijagnoza s kojom se susreću dermatolozi koje liječe bolesnike dječje dobi. (23) Problem je što se bolest često ne prepoznaje na vrijeme, a procjena je da samo jedna trećina oboljelih ima postavljenu definitivnu dijagnozu. (24)

Kod trudnica (25) i značajnije imunosuprimiranih osoba (26) moguća je visceralna diseminacija virusa sa težom kliničkom slikom i lošijom prognozom bolesti.

Na slici 6 prikazana je trudnica sa diseminiranom formom EH.



Slika 6. Preuzeto s Kim E. Eczema herpeticum in early pregnancy. CMAJ 2017 April 3;189:E505.

Kasna dijagnoza i prekasno započeto liječenje mogu pogodovati razvoju fulminante infekcije u tijeku koje raste vjerojatnost smrti trudnice, preranog porođaja, neonatalne HSV infekcije te smrti ploda. Stoga je ključno kako kod trudnica, tako i kod imunokompromitiranih osoba posumnjati na moguću infekciju (7,27) te potom bez zadržke provesti dijagnostičke postupke (28) i započeti liječenje.

Aciklovir, valaciklovir i famciklovir su korišteni u liječenju HSV infekcija tijekom prvog trimestra trudnoće bez značajnijih nuspojava (15), premda ne postoje kontrolirane studije niti pisani postupnici o liječenju herpes simplex infekcije tijekom prvog trimestra trudnoće. Ipak, smatra se da je prijelaz sa intravenskog oblika liječenja u peroralni oblik liječenja dozvoljiv i siguran kod trudnica koje su posljednjih 48 sati afebrilne uz primjetnu regresiju kožnih promjena.

Tijek bolesti kod naše bolesnice bio je povoljan. Unatoč impetiginiziranoj i značajno proširenoj infekciji dolazi do brzog oporavka, a bolest prolazi bez posljedica.

Upitno je da li je bolesnica trebala biti zaprimljena u bolnicu. Razlozi prijema u bolnicu bili su:

1. Zabrinutost zbog proširenosti promjena na licu i nedvojbeno sekundarna bakterijska infekcija
2. Pitanje eventualne bakterijemije
3. Želja za provođenjem intravenskog liječenja (aciklovir i antibiotici)
4. Strah bolesnice koja želi najjači mogući oblik liječenja bojeći se prvenstveno mogućnosti nastanka ožiljaka na licu

Antimikrobno liječenje flukloksacilinom i antivirusno liječenje aciklovirom započeto je na temelju kliničke sumnje, a potvrdni laboratorijski nalazi pristigli su naknadno.

Antivirusno liječenje EH provodi se analogima nukleozida. Prije upotrebe aciklovira smrtnost od EH bila je nemjerljivo viša (do 75%). (29,30)

Učinkovitost peroralnog pripravka aciklovira ispitana je u multicentričnoj dvostruko slijepoj kontroliranoj studiji. S obzirom na nisku bioraspoloživost peroralnog aciklovira (15%-30%) u odnosu na intravenenski oblik lijeka peroralni pripravak se može primjenjivati kod blažih oblika bolesti. (31)

Nažalost na hrvatskom tržištu je nedostupan predlijevak aciklovira valaciclovir (premda se proizvodi i prodaje u generičkoj formi i cjenovno je prihvatljiv). Prednost valaciclovira je znatno bolja bioraspoloživost peroralnog pripravka koja garantira više koncentracije lijeka u krvi i tkivima, a samim tim i sigurnije liječenje.

Da je valaciklovir dostupan na hrvatskom tržištu lakše bi se odlučili od početka započeti liječenje peroralnim pripravkom lijeka. Tako bi mogli lakše izbjeći hospitalizaciju i smanjiti ukupne troškove liječenja kako kod prikazane bolesnice, tako i kod sličnih bolesnika.

4. ZAHVALA

Zahvaljujem se svome mentoru doc. dr. sc. Daliboru Vukeliću na strpljenju, razumijevanju, usmjeravanju i stručnoj pomoći u izradi ovog diplomskog rada.

Također se zahvaljujem svojoj obitelji i prijateljima na velikoj podršci kojom su mi uvelike olakšali ovih 6 godina školovanja i pomogli s razvojem mog samopouzdanja i napretka.

5. LITERATURA:

1. Wollenberg A, Wetzel S, Burgdorf WHC. Current perspectives Viral infections in atopic dermatitis : Pathogenic aspects and clinical management. 2003;667–74.
2. Silverberg NB, Durán-McKinster C. Special Considerations for Therapy of Pediatric Atopic Dermatitis. *Dermatol Clin* [Internet]. 2017;35(3):351–63. Available from: <http://dx.doi.org/10.1016/j.det.2017.02.008>
3. Report C. Case Report Eczema herpeticum. 2012;58:1358–61.
4. Ong PY, Leung DYM. Bacterial and Viral Infections in Atopic Dermatitis: a Comprehensive Review. *Clin Rev Allergy Immunol* [Internet]. 2016;51(3):329–37. Available from: <http://link.springer.com/10.1007/s12016-016-8548-5>
5. Blanter M, Vickers J, Russo M, Safai B. Eczema Herpeticum: Would You Know It if You Saw It? *Pediatr Emerg Care*. 2015;31(8):586–8.
6. Nikkels AF, Pièrard GE. Treatment of Mucocutaneous Presentations of Herpes Simplex Virus Infections. 2002;3(7):475–87.
7. Kim EL, Hohmuth B. Eczema herpeticum in early pregnancy. *Cmaj*. 2017;189(13):E505.
8. Mackool BT, Goverman J. Case 14-2012 : A 43-Year-Old Woman with Fever and a Generalized Rash. 2012;1825–34.
9. Treadwell PA. Eczema and infection. *Pediatr Infect Dis J*. 2008;27(6):551–2.
10. Hanifin JMRG. Diagnostic features of atopic dermatitis. *Acta Derm Venereol* (Stockh).

1980; 92(suppl):44–7.

11. Williams HC, Burney PG, Hay RJ, Archer CB, Shipley MJ, Hunter JJ, et al. The U.K. Working Party's Diagnostic Criteria for Atopic Dermatitis. I. Derivation of a minimum set of discriminators for atopic dermatitis. *The British journal of dermatology*. Sep; 1994 131(3):383–96. PubMed PMID: 7918015. [PubMed: 7918015]

12. Wade M, Li Y-C, M. Wahl G. NIH Public Access. *Nat Rev Cancer*. 2013;13(2):83–96.

13. Micheletti RG, Dominguez AR, Wanat KA. Bedside diagnostics in dermatology: Parasitic and noninfectious diseases. *J Am Acad Dermatol [Internet]*. 2017;77(2):221–30. Available from: <http://dx.doi.org/10.1016/j.jaad.2016.06.035>

14. Yaeen A, Ahmad QM, Farhana A, Shah P, Hassan I. Diagnostic value of Tzanck smear in various erosive, vesicular, and bullous skin lesions. *Indian Dermatol Online J*. 2015;6(6):381–6.

15. Studdiford JS, Valko GP, Belin LJ, Stonehouse AR. Eczema herpeticum: Making the diagnosis in the emergency department. *J Emerg Med [Internet]*. 2011;40(2):167–9. Available from: <http://dx.doi.org/10.1016/j.jemermed.2007.11.049>

16. Liaw F-Y, Huang C-F, Hsueh J-T, Chiang C-P. Eczema herpeticum: A medical emergency. *Canadian Family Physician*. 2012;58(12):1358-1361.

17. Sun D, Ong PY. Infectious Complications in Atopic Dermatitis. *Immunol Allergy Clin North Am [Internet]*. 2017;37(1):75–93. Available from: <http://dx.doi.org/10.1016/j.iac.2016.08.015>

18. Wharton M, Strikas RA, Harpaz R, et al; Advisory Committee on Immunization Practices; Healthcare Infection Control Practices Advisory Committee. Recommendations for using smallpox vaccine in a pre-event vaccination program. Supplemental recommendations

of the Advisory Committee on Immunization Practices (ACIP) and the Healthcare Infection Control Practices Advisory Committee (HICPAC). *MMWR Recomm Rep.* 2003;52:1-16.

19. Healthcare Infection Control Practices Advisory Committee. Recommendations for using smallpox vaccine in a pre-event vaccination program. Supplemental recommendations of the Advisory Committee on Immunization Practices (ACIP) and the Healthcare Infection Control Practices Advisory Committee (HICPAC). *MMWR Recomm Rep.* 2003;52:1-16.

20. Petersen BW, Harms TJ, Reynolds MG, et al. Use of vaccinia virus smallpox vaccine in laboratory and health care personnel at risk for occupation exposure to orthopoxviruses—recommendations of the Advisory Committee on Immunizations Practices (ACIP), 2015. *MMWR Morb Mortal Wkly Rep.* 2016;65:257-262.

21. Robertson J. Smallpox Vaccine Complications: The Dermatologist's Role in Diagnosis and Management *Cutis.* 2018;101:87-90.

22. Martins-Castro R, Proenca N, de Salles-Gomes LF. On the association of some dermatoses with South American pemphigus foliaceus. *Int J Dermatol* 1974;13:271-5.

23. Masessa JM, Grossman ME, Knobler EH, Bank DE. Kaposi's varicelliform eruption in cutaneous T cell lymphoma. *J Am Acad Dermatol* 1989;21:133-5.

24. Nishimura M, Maekawa M, Hino Y, Mihara K, Kohda H. Kaposi's varicelliform eruption. Development in a patient with a healing seconddegree burn. *Arch Dermatol* 1984;120:799-800.

25. Dohil M, et al. A treatment approach for atopic dermatitis. *Pediatr Ann.* 2005;34:201–210

26. Hanifin J, Reed M. A population-based survey of eczema prevalence in the United States. *Dermatitis.* 2007;82:82-91

27. Schiffer JT, Corey L. Herpes simplex virus. *Mandell, Douglas, and Bennette's Principles*

and Practice of Infectious Disease. 8th ed. Philadelphia: Elsevier Saunders; 2014:1721,1729

28. Kramer SC, Chadwick TJ, Tyler WB, Elston DM. Kaposi's varicellaform eruption: a case report and review of the literature. *Cutis* 2004;73:115–22

29. Pasternak B, Hviid A. Use of acyclovir, valacyclovir, and famciclovir in the first trimester of pregnancy and the risk of birth defects. *JAMA* 2010;304:859-66.

30. Wheeler CE Jr, Abele DC. Eczema herpeticum, primary and recurrent. *Arch Dermatol* 1966;93:162-73.

31. Bork K, Brauninger W. Increasing incidence of eczema herpeticum: analysis of seventy-five cases. *J Am Acad Dermatol* 1988;19:1024-9.

6. ŽIVOTOPIS

OSOBNE INFORMACIJE

Ime i prezime: Sanda Škrbina

Datum rođenja: 28.03.1994.

Mjesto rođenja: Zagreb

Adresa: Matije Divkovića 16, 10 090 Zagreb

Broj mobilnog telefona: +385989279036

E-mail adresa: skskrbina@gmail.com

ŠKOLOVANJE

2008.-2012. godina Prirodoslovna škola Vladimira Preloga u Zagrebu

2012. upis Medicinskog fakulteta Sveučilišta u Zagrebu

STRANI JEZICI

Engleski jezik: čitanje, pisanje i govor; razina C1

Francuski jezik: čitanje, pisanje i govor; razina B1

Njemački jezik: čitanje pisanje i govor; razina A1

DODATNE INFORMACIJE

14.-16. listopada 2016. godine – sudjelovanje na „Balkan SCOPH Weekend“ u Beogradu, Srbiji

8.-10. prosinca 2017. godine – sudjelovanje na simpoziju „Mladi i mentalno zdravlje“ u Zagrebu, Hrvatskoj