

# Magnetska rezonancija u evaluaciji demencija

---

**Meštrović, Andrija**

**Master's thesis / Diplomski rad**

**2018**

*Degree Grantor / Ustanova koja je dodijelila akademski / stručni stupanj:* **University of Zagreb, School of Medicine / Sveučilište u Zagrebu, Medicinski fakultet**

*Permanent link / Trajna poveznica:* <https://um.nsk.hr/um:nbn:hr:105:975747>

*Rights / Prava:* [In copyright](#)/[Zaštićeno autorskim pravom.](#)

*Download date / Datum preuzimanja:* **2024-07-30**



*Repository / Repozitorij:*

[Dr Med - University of Zagreb School of Medicine Digital Repository](#)



**SVEUČILIŠTA U ZAGREBU**

**MEDICINSKI FAKULTET**

**Andrija Meštrović**

**Magnetska rezonancija u evaluaciji demencija**

**Diplomski rad**



**ZAGREB, 2018**

Ovaj diplomski rad izrađen je na Odjel za neuromuskularne bolesti, neurogenetiku i kognitivnu neurologiju, Klinike za neurologiju, KBC-a Zagreb pod vodstvom doc. dr. sc. Marine Boban i predan je na ocjenu u akademskoj godini 2017./2018.

## Popis kratica

AD- Alzheimerova boleš, eng. Alzheimer's disease

ASL- eng. Arterial spin labeling

CAA- cerebralna amiloidna angiopatija, eng. Cerebral Amyloid Angiopathy

CADASIL -cerebralna autosomno dominantna arteriopatija sa subkortikalnim infarktima i leukoencefalopatijom , eng. cerebral autosomal dominant arteriopathy with subcortical infarcts and leukoencephalopathy

CBD- Kortikobazalna degeneracija, eng. Corticobasal Degeneration

CJD- Creutzfeldt-Jakobova boleš , eng. Creutzfeldt-Jakob Disease

CNS- središnji živčani sustav , eng. Central Nervous System

CSF- cerebrospinalna tekućina, eng. Cerebro Spinal Fluid

CT- kompjuterizirana tomografija , eng. Computerised Tomography

CVI- Cerebrovaskularni inzult, eng. Cerebro Vascular Insult

DLB- demencija s Lewyjevim tjelešćima, eng. Dementia with Lewy Bodies

DSM- Dijagnostički i statistički priručnik za mentalne poremećaje, eng. The Diagnostic and Statistical manual of mental disorders

DWI- eng. Diffusion Weight Imaging

FLAIR- eng. Fluid-Attenuated Inversion Recovery

FP-CIT- ioflupan, eng. Ioflupane

FSE-eng. Fast Spin Echo

FTD-MND- frontotemporalna demencija povezana s bolesti motornih neurona, eng. Fronto-Temporal Dementia associated with Motor Neuron Disease

FTLD- frontotemporalna lobarna degeneracija, eng. Frontotemporal Lobar Degeneration

fvFTLD- frontalna varijanta FTLD-a , eng. frontal variant FrontoTemporal Lobar Degeneration

GCA- globalna koritkalna atrofija, eng. Global Cortical Atrophy

GE- eng. Gradient Echo

HCB- znak vrućeg prekriženog peciva, eng. Hot cross bun sign

MB- mikroskopska krvarenja , eng. Microbleeds

MCI- blagi kognitivni poremećaj, eng. Mild Cognitive Impairment

MMSE- Mini-Mental Status test , eng. Mini-Mental State Examination

MS- multipla skleroza , eng. multiple sclerosis

MND- blagi neurokognitivni poremećaj, eng. Mild Neurocognitive Disorder

MoCA- eng, Montreal Cognitive Assessment

MRI-oslikavanje magnetskom rezonancijom, eng. Magnetic Resonance Imaging

MSA- multipla sistemska atrofija, eng. Multiple System Atrophy

MTA- atrofija medijalnog temporalnog režnja , eng. Medial Temporal Lobe Atrophy

NPH- normotenzivni hidrocefalus, eng. Normal Pressure Hydrocephalus

PCA- posteriorna kotikalna atrofija, eng. Posterior Cortical Atrophy

PDD- demencija u Parkinsonovoj bolesti eng. Parkinsons Disease Dementia

PET- pozitronska emisijska tomografija , eng. Positron Emission Tomography

PNFA- primarna nefluentna progresivna afazija, eng. Progressive Nonfluent Aphasia)

PSP- Progresivna supranuklearna paraliza, eng. Progressive Supranuclear Palsy

REM- eng. rapid eye movement

RF- radiofrekventni, eng. Radiofrequency

SD- semantička demencija , eng. Semantic Dementia

SIVD- subkortikalna ishemijska vaskularna demencija, eng. Subcortical Ischaemic Vascular Dementia

SPECT- jednofotonska emisijska kompjuterizirana tomografija, eng. Single-Photon Emission Computed Tomography

TIA- tranzitorna ishemijska ataka, eng. Transient Ischemic Attack

TSE- eng. Turbo Spin Echo

VaD- vaskularna demencija , eng. Vascular Dementia

## Sadržaj:

Sažetak

Summary

1. Uvod .....	1
2. MRI i njegova primjena u dijagnostici demencija .....	4
3. MRI nalazi kod različitih vrsta demencija .....	7
3.1 Alzheimerova bolest .....	7
3.2 Frontotemporalna lobarna degeneracija .....	11
3.3 Demencija s Lewyjevim tjelešcima .....	16
3.4 Multi sistemska atrofija .....	17
3.5 Progresivna supranuklearna paraliza .....	18
3.6 Kortikobazalna degeneracija .....	19
3.7 Vaskularna demencija .....	20
3.8 Normotenzivni hidrocefalus .....	26
4. Rasprava .....	27
5. Zaključak .....	30
6. Zahvale.....	31
7. Literatura .....	32
8. Životopis .....	37

Sažetak

## Magnetska rezonancija u evaluaciji demencija

Andrija Meštrović

Demencija je definirana kao sindrom za kojeg je karakteristično progresivno oštećenje kognitivnih funkcija koje dovodi do narušavanja aktivnosti svakodnevnog života. Razne bolesti, poput Alzheimerove bolesti, vaskularne demencije, demencije u Parkinsonovoj bolesti, frontotemporalne lobarne degeneracije i drugih, mogu uzrokovati demenciju. Diferencijalna dijagnoza nije uvijek laka te se konačna dijagnoza nekih bolesti može dati tek post mortem. Simptomatska terapija olakšava tijek bolesti većine demencija. Nasuprot tome, neuroprotektivna terapija koja se intenzivno istražuje, no još uvijek nije dostupna, zahtjeva početak primjene prije nastupa klinički značajnih simptoma. Klinička slika, lumbalna punkcija i radiološka obrada dio su standardne kliničke obrade demencija. Oslikavanje magnetskom rezonancijom izvrsno prikazuje moždano tkivo te je odlična dijagnostička metoda za prikaz strukture mozga i lokalizacije atrofije te promjena bijele tvari u osoba s demencijom. Značajna prednost primjene MRI je odsustvo štetnog ionizirajućeg zračenja.

Cilj ovog rada je osvrt na korištenje magnetske rezonancije mozga u dijagnozi demencije i njene mogućnosti u diferencijalnoj dijagnozi i praćenju progresije bolesti.

Ključne riječi: demencija, magnetska rezonancija, Alzheimerova bolest, frontotemporalna lobarna degeneracija, vaskularna demencija



## Summary

### Magnetic resonance imaging in evaluation of dementia

Andrija Meštrović

Dementia is a syndrome that is characterized by progressive deterioration of cognitive functions (e.g. memory, thinking, behavior) that are great enough to affect a person's daily functioning. Various diseases can cause dementia, such as Alzheimer's disease, vascular dementia, dementia with Lewy bodies, Parkinson's disease dementia, frontotemporal lobar degeneration, etc. Differential diagnosis can be difficult and the definite diagnosis can in most of cases be made only post mortem. Symptomatic treatment has shown promising results in quality of life improvement. However, neuroprotective treatments seem to be on the horizon and require early initiation of treatment to be effective. Clinical features, lumbar puncture, and radiological examination are all a part of the diagnostic procedure. Magnetic resonance imaging has a great resolution and is an excellent tool for brain disease evaluation. The basis of dementia diagnosis using magnetic resonance imaging is analysis of grey matter atrophy and white matter lesions. It also lacks harmful ionising radiation.

The goal of this paper is to evaluate the use of brain magnetic resonance imaging in the diagnosis of dementia and its capability in differential diagnosis and monitoring of disease progression.

**Key-words:** Dementia, Magnetic Resonance Imaging, Alzheimer's disease, Frontotemporal lobar degeneration, Vascular dementia

## Magnetska rezonancija u evaluaciji demencija

### 1. Uvod

Demencija je definirana kao sindrom za kojeg je karakteristično progresivno oštećenje kognitivnih funkcija koje dovodi do narušavanja aktivnosti svakodnevnog života (1). Iako se pojam demencije često poistovjećuje s poremećajem pamćenja, u DSM-5 kriterijima on nije nužan. Potrebno je kognitivno propadanje u odnosu na prethodno stanje u barem jednom od nabrojanih područja: pažnji, izvršnim funkcijama, učenju i pamćenju, perceptualno-motoričkim funkcijama, govoru i socijalnoj kogniciji. Ta kognitivna oštećenja moraju biti značajno zahvaćena te posljedično otežavati obavljanje svakodnevnih aktivnosti. Također, ne smiju biti prisutni samo tijekom delirija i ne smiju biti bolje objašnjeni nekom drugom neurološkom ili psihijatrijskom bolešću (2). Osim same promjene imena (neurokognitivni poremećaj), najveća promjena u odnosu na DSM-4 je izostavljanje poremećaja pamćenja kao nužne kategorije za dijagnozu. Obje promjene učinjene su radi lakše dijagnostike mlađe populacije koja boluje od demencija, kod kojih poremećaj pamćenja nije vodeći simptom, a nerijetko nije uopće niti prisutan (2,3). Demencije se dijele na neurodegenerativne i na nedegenerativne. Neurodegenerativne bolesti podrazumijevaju atrofiju sive tvari mozga koja je posljedica gubitka neurona u području atrofije. Primarni poremećaj neurodegenerativnih bolesti je odumiranje neurona u području specifičnom za tu bolest koji nije uzrokovan nikakvim vanjskim faktorom, kao što je slučaj u sekundarnih demencija. Ta atrofija može biti lokalizirana i generalizirana te se raspored atrofije može koristiti kao dijagnostičko sredstvo jer različite bolesti imaju različite lokalizacije atrofije (1). U neurodegenerativne bolesti

koje uzrokuju sindrom demencije spadaju Alzheimerova bolest (AD, eng. Alzheimer's disease), cerebralna amiloidna angiopatija (CAA, eng. Cerebral Amyloid Angiopathy), frontotemporalna lobarna degeneracija (FTLD, eng. Frontotemporal Lobar Degeneration), demencije povezane s parkinsonizmom (npr. demencija s Lewyjevim tjelešcima, demencija kod Parkinsonove bolesti) i Fahrenova bolest. Nedegenerativne bolesti uključuju sve ostale bolesti koje uzrokuju sindrom demencije primarno ili sekundarno. Mehanizmi nastanka sekundarnih demencija imaju puno širi raspon od neurodegenerativnih i variraju od hipoksije zbog hipoperfuzije, do metaboličkih promjena i upale. Nedegenerativne bolesti uključuju: vaskularnu demenciju (VaD, eng. Vascular Dementia), cerebralnu autosomno dominantnu arteriopatiju sa subkortikalnim infarktima i leukoencefalopatijom (CADASIL, eng. cerebral autosomal dominant arteriopathy with subcortical infarcts and leukoencephalopathy), normotenzivni hidrocefalus, multiplu sklerozu (MS, eng. multiple sclerosis), demencije povezan s infektivnim bolestima, alkoholnu demenciju, demenciju povezanu s depresijom, neoplazme i paraneoplastički limbički encefalitis (4). Demencije su primarno bolesti starije dobi, u SAD-u je prevalencija demencija u dobnoj skupini od 71 do 79 godina 5%, a u dobnoj skupini iznad 90 čak 37.4% (4). Glavni predstavnik neurodegenerativnih demencija i demencija općenito je Alzheimerova bolest. To je najčešća demencija i odgovorna je za 70% svih demencija (4). Druga najčešća demencija je vaskularna demencija i ona pokriva 15-20% svih novootkrivenih slučajeva demencije (1). Uzevši u obzir kako je demencija sindrom koji pod sobom okuplja razne bolesti koje ga mogu uzrokovati, a ne jedna bolest, u traženju uzroka demencije potreban je širok raspon dijagnostičkih opcija kako bi se isključili mogući uzroci demencije te na kraju potvrdila dijagnoza. Pri dijagnostici uzroka demencije vodimo se s dva cilja: prvi cilj je isključiti neku sekundarnu ili

potencijalno reverzibilnu patologiju koja uzrokuje demenciju, a drugi cilj je dijagnosticirati koja neurodegenerativna patologija je u podlozi demencije. Prvi i najvažniji korak u dijagnostici demencije je uzimanje detaljne anamneze koja u slučaju oboljelih od demencije većinom mora biti heteroanamneza uzeta od osobe bliske oboljeloj osobi zbog nemogućnosti objektivne samoprocjene pacijenta i često i smetnji pamćenja. Neki klasični znakovi koji ukazuju na sekundarnu ili potencijalno reverzibilnu patologiju su nagli početak simptoma ili fluktuacije u intenzitetu simptoma (4). Najjednostavniji alat koji nam je na raspolaganju za procjenu kognitivnih sposobnosti je kognitivni pregled. Najpoznatiji primjer brzog testa za probir osoba s kognitivnim oštećenjem je Mini-Mental test (MMSE, eng. Mini-Mental State Examination) koji brzo, ali samo u grubo procjenjuje stanje kognitivnih funkcija koje su zahvaćene u osobe s AD. MoCA (eng. Montreal Cognitive Assessment) test je opširniji test koji osim kognitivnih testova koji su uključeni u MMSE sadržava i crtanje kocke, sata, skraćenu verziju Trail Making B testa, test radne memorije te testove pažnje (4). Laboratorijski testovi, kao kompletna krvna slika i biokemija te hormoni štitnjače i vitamin B12, služe za isključivanje sekundarnih ili potencijalno reverzibilnih vrsta demencije. Lumbalna punkcija indicirana je kod sumnje na infektivne i upalne bolesti središnjeg živčanog sustava, kod osoba mlađih od 55 godina, brzo progresivnih demencija i imunokompromitiranih osoba s kognitivnim oštećenjem (4). Osim isključivanja nekih patologija (e.g. infektivne, upalne), analiza likvora može pomoći pri dijagnozi neurodegenerativnih bolesti. Tako je npr. razina amiloid- $\beta$ 42 proteina ( $A\beta$ 42) u osoba oboljelih od AD 50% niža u odnosu na zdravu populaciju, iako to nije specifično jer su slične razine  $A\beta$ 42 primijećene i u FTLD i VaD (1). Tau protein je još jedan marker prisutan u likvoru osobe s AD. Njegove vrijednosti se u AD povećavaju. Iako je osjetljiv, nije dovoljno specifičan pa su

nađene povećane vrijednosti i u VaD, FTLD i Creutzfeldt-Jakobovoj bolesti (CJD, eng. Creutzfeldt-Jakob disease), kao i nakon moždanog udara. Zbog toga se mjeri koncentracija fosforiliranog tau proteina u likvoru (p-tau) koji je puno specifičniji za AD (1). Protein 14-3-3 se nalazi u povišenim koncentracijama u likvoru osoba s CJD (1). Od radioloških pretraga koriste se kompjuterizirana tomografija (CT, eng. Computerised Tomography), oslikavanje magnetskom rezonancijom (MRI, eng. Magnetic Resonance Imaging), pozitronska emisijska tomografija (PET, eng. Positron Emission Tomography) i jednofotonska emisijska kompjuterizirana tomografija (SPECT, eng. Single-Photon Emission Computed Tomography). MRI je najčešće korištena metoda evaluacije demencija zbog svoje superiorne mogućnosti prikaza moždanog tkiva uz odličnu rezoluciju. CT se koristi rjeđe, u inicijalnoj obradi kada je potrebno što prije isključiti patologiju koja se može liječiti neurokirurški i u slučajevima kada je MRI kontraindiciran. PET i SPECT se koriste u kombinaciji s CT-om ili MR-om. PET mozga se koristi za prikaz metaboličke aktivnosti tkiva i prisutnosti patoloških promjena poput senilnih plakova ili neurofibrilarnih snopića (koje predstavljaju patološke značajke AD) koji se posebnim obilježivačima mogu prikazati u mozgu bolesnika *in vivo* (1).

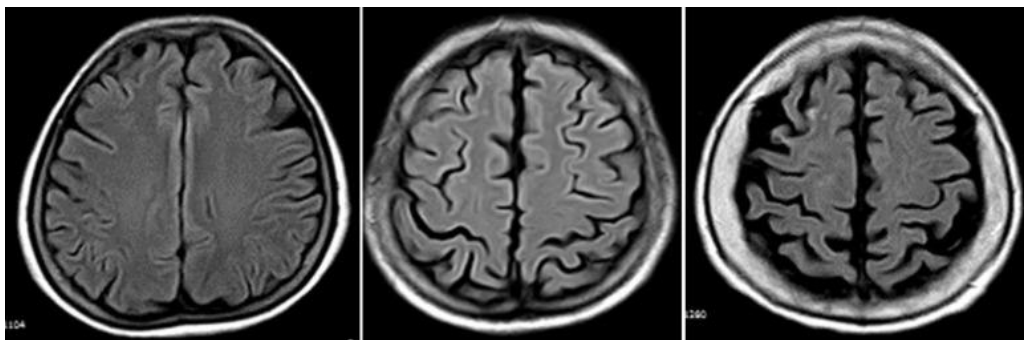
## 2. MRI i njegova primjena u dijagnostici demencija

Upotreba MRI u dijagnostici demencija ima dva cilja. Prvi je isključiti neku sekundarnu ili potencijalno reverzibilnu patologiju koja bi mogla uzrokovati demenciju, a drugi je pomoću specifičnog rasporeda atrofije odrediti koja je vrsta neurodegenerativne bolesti odgovorna za simptome. Zbog velikog raspona patologija koje su mogući uzročnici demencije potrebno je koristiti više MRI tehnika jer niti

jedna tehnika ne prikazuje sve patologije jednako uspješno. Tehnike snimanja koje se koriste su T1, T2 (TSE, FSE), FLAIR, T2-GE, DWI i T1 s gadolinijskim kontrastom (1). T1 posebno dobro prikazuje razliku između bijele i sive tvari. Za razliku od njega, FLAIR (eng. Fluid-Attenuated Inversion Recovery) ima slabi kontrast između sive i bijele tvari i zbog toga olakšava uočavanje hiperintenziteta u subkortikalnom području. FLAIR ima nedostatke u prikazivanju patologije u stražnjoj lubanjskoj jami i leđnoj moždini, loše prikazuje tvari koje imaju T1 vrijeme relaksacije slično vodi i strukture sa slabim signalom, poput kalcifikacija i žila. Iz tog razloga se preporučuje njegovo korištenje u tandemu sa Spin echo tehnikama poput Fast Spin Echo (FSE) i Turbo Spin Echo (TSE) koji prikazuju veći kontrast između likvora i moždanog tkiva, ali slabiju osjetljivost za prikazivanje mikroskopskih krvarenja (1). FSE i TSE koriste radiofrekventne (RF) pulseve od  $180^\circ$  popraćene s 5-25 „phase encoding“ koraka što rezultira smanjenom osjetljivošću na nehomogenosti magnetskog polja. Za razliku od njih Gradient Echo (GE) ne koristi RF pulseve od  $180^\circ$  nego okreće gradijent magnetskog polja, zbog čega se nehomogenosti magnetskog polja ne poništavaju te je njegova osjetljivost osobita u prikazivanju mikroskopskih krvarenja (MB, eng. Microbleeds) i kalcifikacija (1). Diffusion Weight Imaging (DWI) koristi veliki gradijent u jačini magnetskog polja koji prikazuje Brownovo gibanje molekula vode u tkivu. Na mjestima normalne difuzije vode zbog nasumičnosti Brownovog gibanja signali se međusobno ponište, međutim tamo gdje je integritet tkiva ili krvno-moždane barijere narušen do poništavanja ne dolazi, nego je signal pojačan zbog čega je ova sekvenca izrazito korisna kod prikaza vaskulitisa, subakutnih/akutnih moždanih udara i tranzitornih ishemijskih ataka (TIA, eng. Transient Ischemic Attack) (1). Arterial spin labeling (ASL) je metoda za prikazivanje perfuzije tkiva. Tehnika snimanja funkcionira na principu označavanja vode koja prolazi krvnim žilama koje vode u

područje od interesa. Područje se snima dvaput, jednom dok je magnetizacija vode invertirana i drugi puta kada nije. Krajnja snimka je ustvari razlika između te dvije snimke (1). Stanje krvno-moždane barijere također dobro prikazuje gadolinijski kontrast čija ekstrasvazacija u T1 snimkama ukazuje na propusnost krvno-moždane barijere i najčešće se koristi za prikaz aktivnih oštećenja na mozgu kod osoba oboljelih od multiple skleroze (1).

Jedan od načina kvantifikacije MRI snimki je GCA (eng. Global Cortical Atrophy) skala. GCA skala najčešće koristi FLAIR snimke za procjenu atrofije moždane kore u trinaest područja podijeljenih na dvije hemisfere. GCA skala ima četiri stupnja: 0 označava normalni volumen mozga bez proširenja ventrikula, 1 označava otvaranje slukusa ili blago povećanje ventrikula, 2 označava sužavanje girusa i osrednje povećanje ventrikula, 3 označava „knife blade“ atrofiju i značajno proširenje ventrikula (1).



*Slika 1.* FLAIR snimke mozga u transverzalnoj projekciji koje prikazuju stupnjeve GCA skale: lijevo 1, sredina 2, desno 3 (5)

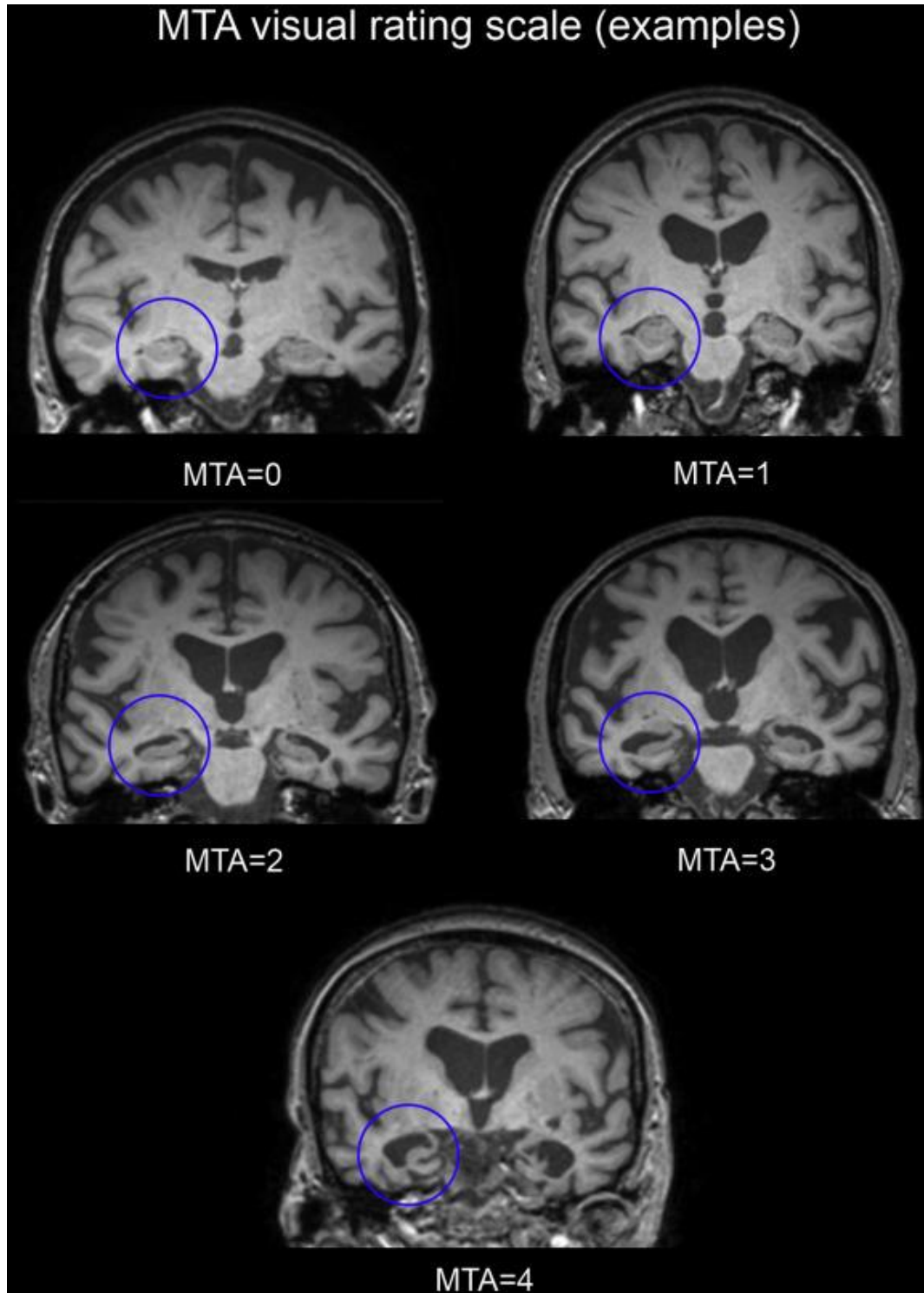
### 3. MRI nalazi kod različitih vrsta demencija

#### 3.1. Alzheimerova bolest

Alzheimerova bolest se najčešće prezentira oštećenjem epizodičkog pamćenja. Iako se u kasnijem tijeku bolesti razvijaju oštećenja i drugih kognitivnih funkcija, gubitak epizodnog pamćenja je najčešći i obično najraniji simptom AD. Pogođenost radne memorija ovisi o kompleksnosti zadatka, jednostavniji zadaci su pošteđeni, a složeniji su često otežani već rano u tijeku bolesti. Semantička memorija je često pogođena dok je proceduralna pošteđena (4). Osim oštećenja pamćenja, AD se prezentira smetnjama govora (afazijom), smetnjama izvršavanja kompleksnih motoričkih radnji (apraksijom) te poteškoćama u vidno-prostornom snalaženju. Specifično za AD je da je afazija, koja se često javlja rano u tijeku bolesti, gora u semantičkim kategorijama, nego u fonemičkim zbog čega je oboljeloj osobi teže nabrojati više riječi koje spadaju u istu kategoriju (npr. različite vrste životinja), nego riječi koje počinju na određeno slovo (npr. slovo A). Apraksija i poteškoće u vidno-prostornom snalaženju se javljaju kasnije (4). Prema Duboisovim dijagnostičkim kriterijima potrebno je rano i značajno oštećenje pamćenja u kombinaciji s barem jednim od navedenih nalaza: atrofija medijalnog temporalnog režnja (MTA, eng. Medial Temporal Lobe Atrophy) prikazana magnetskom rezonancijom mozga, pozitivan nalaz likvorskih markera (nizak A $\beta$ 42, te povišeni ukupni i fosforilirani tau protein), specifičan nalaz PET-a (upotrebom fluorodeoksiglukoze kao obilježivača ili nekim amiloidnim obilježivačem) te autosomno dominantna varijanta AD potvrđena genetskim testiranjem (amiloidni prekursor protein, presenilin 1 i 2) (4). Kvantitativna analiza MTA se provodi pomoću Scheltensove vizualne skale koja u 5 stupnjeva opisuje atrofiju medijalnog temporalnog režnja: 0 znači da atrofija nije prisutna, 1 označava

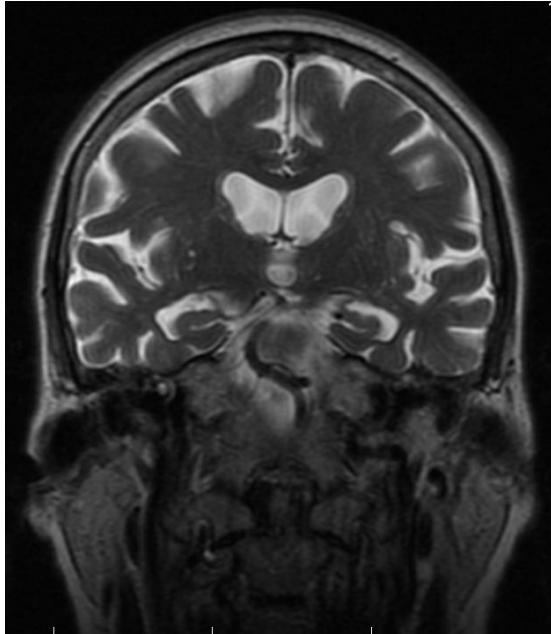


proširenje choroidne fissure, 2 označava proširenje temporalnog roga lateralnog ventrikula, 3 označava umjereno smanjenje volumena hipokampusa, 4 označava značajni gubitak volumena hipokampusa (6).



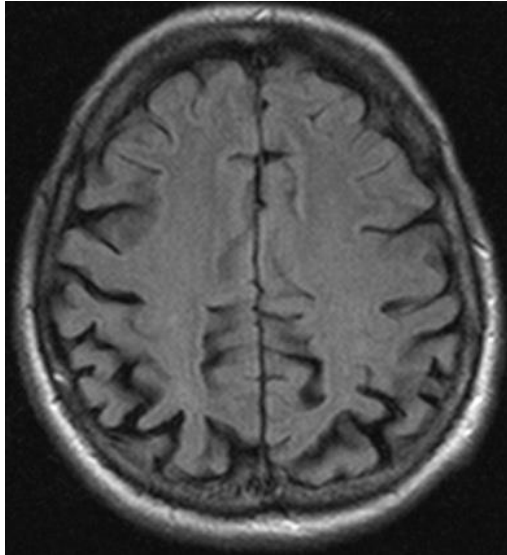
Slika 2. T1 snimke mozga u koronarnoj projekciji prikazuju 5 stupnjeva Scheltensove vizualne skale (7)

MTA se pokazao kao izvrstan marker za AD s 80-85% osjetljivosti i specifičnosti za AD (8). Sama MTA nije dovoljno rafinirana da isključi ostale patologije koje bi mogle uzrokovati demenciju, zbog toga ju se preporučuje kombinirati s drugim pretragama. Atrofija parijetalnog režnja i abnormalni markeri prisutni u likvoru su se pokazali kao dobra kombinacija. Osobe oboljele od blagog kognitivnog poremećaja (MCI, eng. Mild Cognitive Impairment) koji može, no i ne mora nužno predstavljati predstadij AD, su četiri puta češće konvertirali u AD ako su imali i MRI i likvorski nalaz pozitivan nego osobe s MCI koje su imale samo jedan od tih nalaza pozitivan (8). Volumetrija hipokampusa također se pokazala kao moguća nadopuna MTA. Zbog svojih oštih granica na T1 snimci, hipokampus je lako uočljiv ljudima i kompjutorskim algoritmima. Kombinacija MTA i volumetrije hipokampusa je pokazala veću specifičnost, ali za cijenu manje osjetljivosti (8). Prodromalni stadij demencije se prema DSM-5 klasifikaciji zove blagi neurokognitivni poremećaj (MND, eng Mild Neurocognitive Disorder), dok se u DSM-4 zvao blage kognitivne smetnje. U DSM-5 jedina razlika u kriterijima za dijagnostiku je da poremećaj kognicije značajno ne ometa svakodnevni život (2). MRI snimke MCI koji kasnije konvertira u AD i AD pokazuju zajedničku patologiju. Volumetrija hipokampusa je pokazala značajno smanjenje volumena u odnosu na zdrave kontrole, a DWI je pokazao značajnu razliku u prosječnoj jačini difuzije u području hipokampusa kod obje skupine (MCI koji kasnije konvertira u AD i AD) (9).



*Slika 3.* Alzheimerova bolest, T2 snimka mozga u koronarnom presjeku. Žena u dobi od 79 godina MTA 2 po Scheltensu. Kćerka navodi progresivne smetnje pamćenja za novije događaje unatrag godinu dana, povremeno ima probleme s govorom u smislu nedostatka riječi da bi nešto izrazila, izvor: arhiva mentorice

Posteriorna kortikalna atrofija (PCA, eng. Posterior cortical atrophy) je posebna forma AD koja se javlja u mlađih osoba. Taj oblik AD se prezentira vizualno-prostornom disfunkcijom koja se može prezentirati potpunim ili djelomičnim Balintovim sindromom (simultanagnozija, okularna apraksija i okularna ataksija), potpunim ili djelomičnim Gerstmannovim sindromom (akalkulija, agrafija, lijevo-desna disorijentacija i agnozija prstiju), aperceptivnom vizualnom agnozijom, i okolišnom dezorijentacijom. Pamćenje je u početku bolje očuvano nego u tipičnom AD. MR snimke pokazuju izrazitu atrofiju parijetalno i okcipitalno, zahvaćajući primarni i sekundarni vizualni korteks (4).



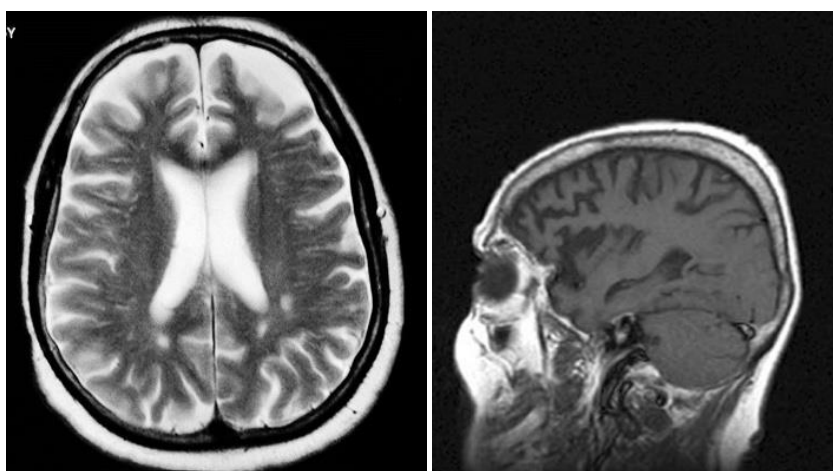
*Slika 4.* Posteriorna kortikalna atrofija, FLAIR snimka mozga u transverzalnoj projekciji. Muškarac udobi od 66 godina. Lošiji vid, problemi s rješavanjem križaljki, ispunjavanjem bankovnih uplatnica, čitanjem i pisanjem, Kćerka navodi da se “doima da ne vidi”, “razgovara sa zidom”, oftalmološki nalazi uredni, izvor: arhiva mentorice

### 3.2. Frontotemporalna lobarna degeneracija

Frontotemporalna lobarna degeneracija je spektar bolesti koje uzrokuju demenciju kojoj su zajedničke karakteristike promjene ponašanja i govora. To je drugi najčešći uzrok demencije i uzrokuje 10-15% svih demencija. Sve imaju zajedničku karakteristiku da je u njima atrofija frontalnog i temporalnog režnja opsežnija i teža u odnosu na volumen ostalog dijela moždanog tkiva. FTLD obuhvaća frontalnu varijantu FTLD-a (fvFTLD, eng. frontal variant Frontotemporal Lobar Degeneration), progresivnu nefluentnu afaziju (PNFA, eng. Progressive Nonfluent Aphasia), semantičku demenciju (SD, eng. Semantic Dementia), i frontotemporalnu demenciju povezanu s bolesti motornih neurona (FTD-MND, eng. Fronto-Temporal Dementia associated with Motor Neuron Disease). Dijagnostički kriteriji za spektar FTLD su: rana i progresivna promjena ponašanja (koju karakterizira teškoća u modulaciji ponašanja) i/li govora (koja je karakterizirana

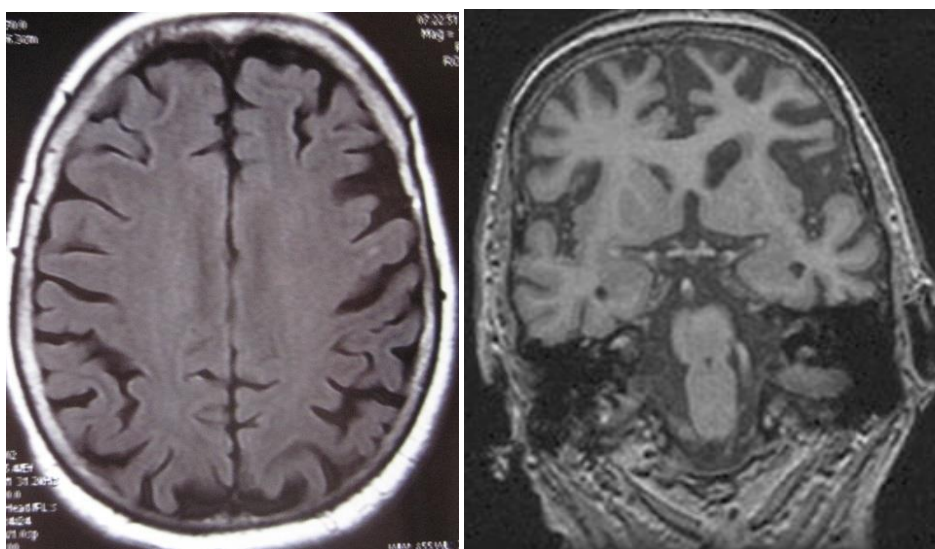
problemima ekspresije jezika ili teškim semantičkim oštećenjem govora). Ta oštećenja moraju imati značajni utjecaj na svakodnevni život. Tijek bolesti mora biti postepen i polagano napredovati. Simptomi ne smiju biti uzrokovani drugim neurološkim, sistemskim ili psihijatrijskim bolestima, delirijem ili depresijom kao niti posljedica korištenja opojnih sredstava (4).

FvFTLD se primarno prezentira promjenama u osobnosti i ponašanju poput apatije i povučenosti, kao i disinhibiranosti i nemira. MRI nalaz pokazuje atrofiju frontalnog i temporalnog režnja kao i u svim oblicima FTLD-a, ali specifično za ovaj oblik je da postoji gradijent atrofije od frontalnog režnja prema temporalnom koji se najbolje vidi na T1 snimkama. T2 i FLAIR snimke se koriste da bi se isključila vaskularna patologija koja bi mogla uzrokovati slične simptome (1). Specifična mjesta atrofije su orbitofrontalni korteks i nucleus caudatus (10), vrh temporalnog režnja, prednji cingulatni girus (11) i inzula (12). Osim oštećenja sive tvari značajno je i oštećenje bijele tvari koje se na DWI snimkama vidi u bijeloj tvari u područjima atrofije sive tvari, a kad se longitudinalno promatra progresija, atrofija bijele tvari nadmašuje progresiju atrofije sive tvari (10,11).

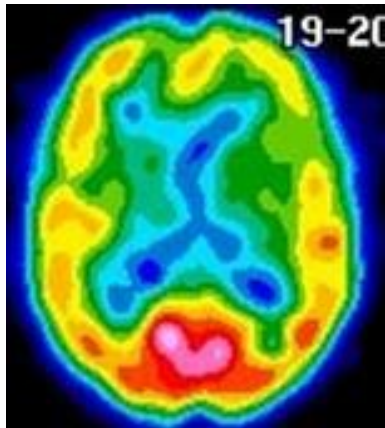


*Slika 5.* fvFTLD, T2 snimka mozga u transverzalnoj projekciji (lijevo) i FLAIR snimka mozga u sagitalnoj projekciji. Muškarac, 67 godina. Progresivne smetnje ponašanja u vidu apatije, izvor: arhiva mentorice

PNFA se prezentira poteškoćama govora kao što su otežan govor, zamuckivanje i agramatizam. Fonemske parafrazije, anomija i otežano ponavljanje višesložnih riječi se također pojavljuju. U početku bolesti je pisanje očuvano, ali s napredovanjem se i ono pogoršava. Kasnije u tijeku bolesti dolazi do potpune nijemosti. Bihevioralni simptomi kao u fvFTLD su rijetki u početku bolesti, ali se s prolaskom vremena češće pojavljuju (1). Na MRI snimkama se PNFA prikazuje atrofijom perisilvijskog korteksa i dorzalnog arkuatong fascikla, primarno lijevog, što ima smisla zbog njegove uloge u povezivanju dijelova perisilvijskog korteksa koji je odgovoran za gramatiku (13).



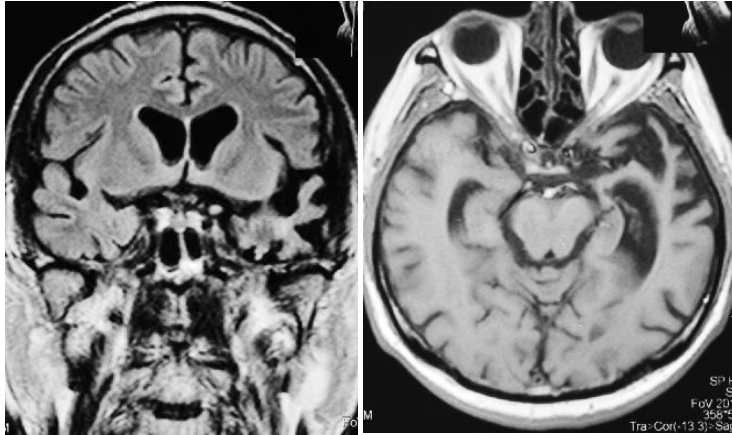
*Slika 6.* PNFA, FLAIR snimka u transverzalnoj (lijevo) i koronarnoj (desno) projekciji. Žena u dobi od 67 godina. Unatrag par godina sporo progresivne smetnje produkcije govora, fonemičke parafazije, vidljiva atrofija u području desne Sylvijeve fisure, izvor: arhiva mentorice



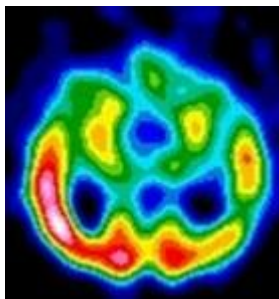
*Slika 7. PNFA, SPECT mozga, vidljiva hipoperfuzija u frontalnom režnju dominantne hemisfere (oko Brocine regije) Žena u dobi od 67 godina. Unatrag par godina sporo progresivne smetnje produkcije govora, fonemičke parafazije, izvor: arhiva mentorice*

SD za razliku od PNFA nema poteškoća u produkciji govora ni gramatici nego je u njoj primarno gubljenje semantike, značenja riječi. U početku bolesti će pacijenti imati osiromašen govor s gubitkom riječi kompleksnije kategorije, npr. neće koristiti riječ pas nego životinja, a s progresijom će doći do korištenja riječi to ili ono. Bolest se kasnije prezentira anomijom i teškoćama razumijevanja, neprepoznavanjem lica poznatih ljudi (prozopagnozijom) i teškoćama prepoznavanja objekata (agnozijom). Pacijenti sa SD pokazuju bihevioralne promjene puno češće nego pacijenti s PNFA (4). Atrofija u SD se dominantno nalazi u temporalnim režnjevima, i to s karakterističnim gradijentom tako da je veća frontalno nego dorzalno i veća inferiorno nego superiorno, atrofija amigdala i hipokampusa je, također, prisutna, s time da amigdala pokazuje veću razinu atrofije, što je korisno kod diferencijacije od AD. Sva atrofija počinje prije na lijevoj hemisferi i tamo pokazuje puno veći opseg. DWI snimke pokazuju degeneraciju uncinatnog fascikulusa i anteriornog inferiornog longitudinalnog fascikulusa i u parahipokampalnoj regiji bijele tvari (13). Volumetrija temporalnog režnja može, također, biti korisna u

diferencijaciji, omjera volumena temporalnog režnja u odnosu na volumen frontalnog režnja, koji je veći u fvFTLD nego u SD (14).



*Slika 8.* SD, FLAIR snimka mozga u koronarnoj projekciji (lijevo), T1 snimka mozga u transverzalnoj projekciji (desno). Muškarac u dobi od 68 godina, 2007. g. smetnje imenovanja predmeta i ljudi te pamćenja riječi, Boston Naming Test 1/60; semantičke parafazije, nerazumijevanje napisanih i izgovorenih riječi, smetnje povezivanja izgovorenih riječi i slika. Vidljiva atrofija lijevog temporalnog režnja, izvor: arhiva mentorice



*Slika 9.* SD, SPECT mozga. Muškarac u dobi od 68 godina, 2007. g. smetnje imenovanja predmeta i ljudi te pamćenja riječi, Boston Naming Test 1/60; semantičke parafazije, nerazumijevanje napisanih i izgovorenih riječi, smetnje povezivanja izgovorenih riječi i slika. Vidljiva hipoperfuzija lijevo temporalno, izvor: BIS KBC-a Zagreb

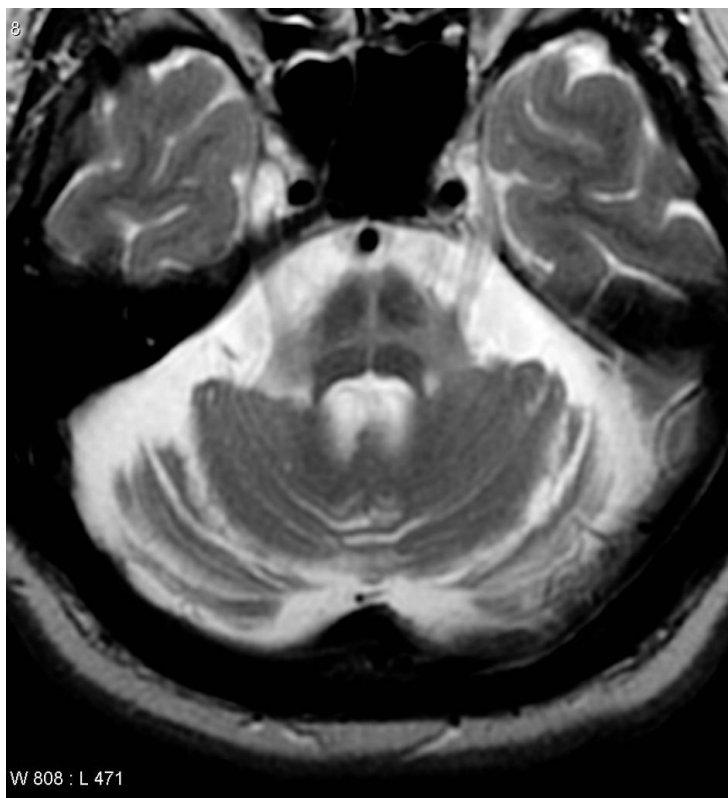


### 3.3. Demencija s Lewyjevim tjelešcima (DLB, eng. Dementia with Lewy Bodies),

Demencija s Lewyjevim tjelešcima spada u spektar poremećaja Lewyjevih tjelešaca skupa s Parkinsonovom bolesti i demencijom u Parkinsonovoj bolesti (PDD, eng. Parkinsons Disease Dementia), a sve skupa spadaju pod demencije povezane s parkinsonizmom. Iako se na DLB gleda kao na zasebni entitet, postoje određena preklapanja u patologiji s AD i PDD (4). Klinička slika je varijabilna, sastoji se od više simptoma koji su prisutni s različitom učestalošću. Deficit pamćenja je često povezan s poremećajem pažnje, izvršavanja i vidno-prostornog snalaženja, a epizodičko pamćenje je u prosjeku manje pogođeno nego u AD. Fluktuacije u pažnji i podražljivosti su uobičajene i trebale bi se saznati heteroanamnestički. Preko pola bolesnika ima psihotične simptome poput deluzija, koje su paranoidne i ideje pogrešne identifikacije, te halucinacija koje su kompleksne, detaljne, žarkih boja i trodimenzionalne. Parkinsonizam je najčešće bradikinetičan i rigidan. Osim tih glavnih obilježja česti su i poremećaji u REM (eng. rapid eye movement) fazi sna i disautonomija (4). MRI nalaz DLB nije toliko specifičan, česte su atrofije u parijetalnom režnju, najspecifičnije u precuneusu i dorzalnom i ventralnom sustavu pažnje (15), te u mezencefalonu i hipotalamusu (16). Unatoč tim nalazima, prednost se daje funkcionalnom snimanju poput FP-CIT SPECT, FP-CIT (eng. Ioflupane) je radiofarmak koji se veže na presinaptički dopaminski transporter koji je specifičan za striatum (16). Osim u mozgu znakovi se mogu tražiti i na periferiji, PET pretraga F-Dopom pokazuje denervaciju srčanog mišića ranije nego što se znakovi bolesti mogu vidjeti na snimkama mozga (16).

### 3.4. Multi sistemska atrofija (MSA, eng. Multiple System Atrophy)

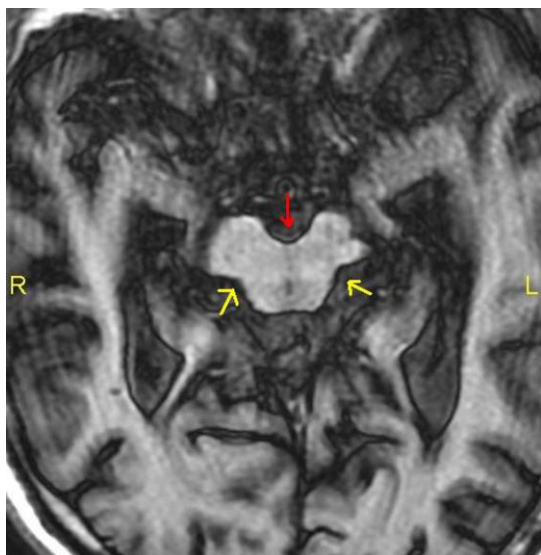
Multi sistemska atrofija (MSA, eng. Multiple System Atrophy) je bolest iz spektra demencija povezanih s parkinsonizmom, a karakteriziraju je autonomni i cerebelarni poremećaj i poremećaj piramidnog trakta. MSA se može podijeliti na tri tipa: MSA-C ili cerebelarna MSA, MSA-P ili MSA s parkinsonizmom i MSA-A ili MSA s autonomnom disfunkcijom. Svi pacijenti s MSA imaju simptome autonomne disfunkcije i parkinsonizma, a pola od njih će imati cerebelarne simptome i simptome oštećenja piramidnog puta. MSA-P ima težu sliku autonomne disfunkcije i oštećenja piramidnog trakta, te je karakterizirana poremećajima izvršnih funkcija, dok je MSA-C karakterizirana primarno dizartrijom i ataksijom, a MSA-A imaju najjače izraženu autonomnu disfunkciju (4). Patološke promjene koje se vide na MRI-u su predominantno smještene u stražnjoj lubanjskoj jami. Znak vrućeg prekriženog peciva (HCB, eng. Hot cross bun) je znak tipičan za MSA, to je hiperintenzitet u Ponsu u obliku križa koji se vidi na T2 snimkama i pojavnost u MSA mu je statistički značajna, ali nije specifičan za tu bolest (17). Osim HCB-a vidi se atrofija Ponsa i cerebelluma. Promjene u Ponsu uključuju smanjenje volumena i hipointenzitet na GE snimkama. MSA-P također pokazuje znakove degenerativnih promjena striatuma, dok je MSA-C povezana s olivopontocerebelarnom degeneracijom (18).



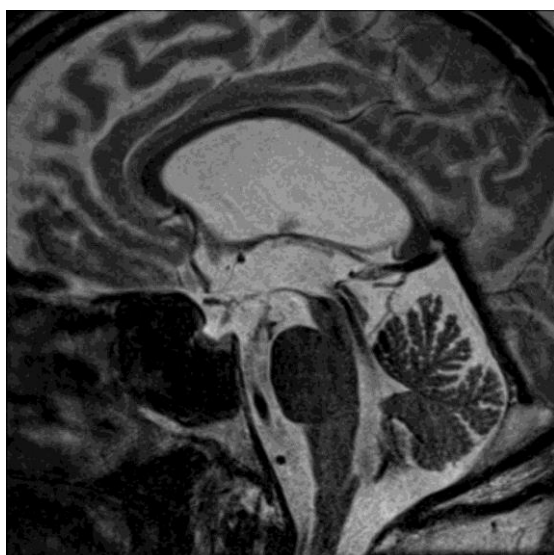
*Slika 10.* MSA, Hot cross bun znak, T2 snimka mozga, transverzalni presjek (19).

### 3.5. Progresivna supranuklearna paraliza (PSP, eng. Progressive Supranuclear Palsy)

Progresivna supranuklearna paraliza je neurodegenerativna bolest karakterizirana ranom posturalnom nestabilnošću i padanjem, vertikalnom supranuklearnom paralizom s parezom pogleda dolje, te akinetičkim i rigidnim simetričnim parkinsonizmom koji je najjači aksijalno. Demencija je najčešće frontalnog tipa s disforijom (blažom formom depresivnog sindroma), apatijom i anksioznošću (4). MRI nalaz uključuje generaliziranu supratentorijalnu atrofiju i atrofiju mezencefalona (1). Mezencefalon u PSP ima karakterističan znak „Mickey Mousea“ u aksijalnim presjecima i znak kolibrića u sagitalnim presjecima. Osim toga, u oboljelih od PSP-a debljina mezencefalona je manja od pola debljine baze Ponsa (20). Osim atrofije vidi se i degeneracija putamena na DWI snimkama (18).



*Slika 11.* PSP, T1 snimka mozga u transverzalnom presjeku vidljiv znak Mickey Mousea (21).

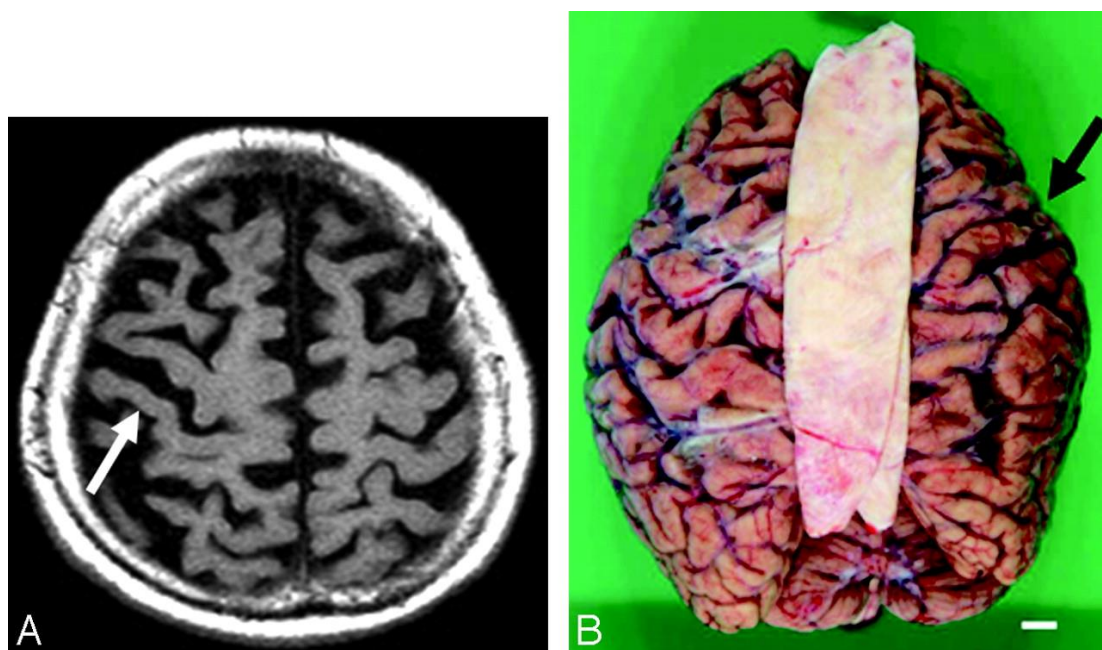


*Slika 12.* PSP, T2 snimka mozga u sagitalnom presjeku vidljiv znak kolibrića (22).

### 3.6. Kortikobazalna degeneracija (CBD, eng. Corticobasal Degeneration)

Kortikobazalna degeneracija je demencija povezana s parkinsonizmom. Klinička slika se sastoji od unilateralne ili asimetrične prezentacije u vidu povišenog tonusa mišića Parkinsonovog tipa, mioklonusa, distonije i apraksije. Refleks hvatanja, osjetno zanemarivanje (hemineglect), agrafestezija i astereognozija su, također, česte. Čest je i

„sindrom tuđe ruke“, tzv. „alien limb“ fenomen u kojem se ruka ponaša kao da ima svoju volju te dolazi do nevoljnih kretanja ruke, levitacije, nevoljnog hvatanja, konflikta među rukama. Kognitivni poremećaj u ovoj bolesti je po tipu frontalnog izvršnog oštećenja i afazije koja je prisutna u 44% oboljelih (1,4). MRI nalaz se sastoji od asimetrične ili jednostrane atrofije moždane kore, pretežito fronto-parijetalno vidljive na T1 snimkama. Osim u kori, promjene se vide i kao T1 hiperintenziteti u subtalamičkoj jezgri, te T2 hipointenziteti u području striatuma (4).



*Slika 13.* CBD, T2 snimka mozga u transverzalnom presjeku (lijevo), makropreparat istog mozga (desno). Žena, 84 godine, strelice pokazuju desnostranu atrofiju, pretežito frontalno.(23)

### 3.7. Vaskularna demencija (VaD, eng. Vascular Dementia)

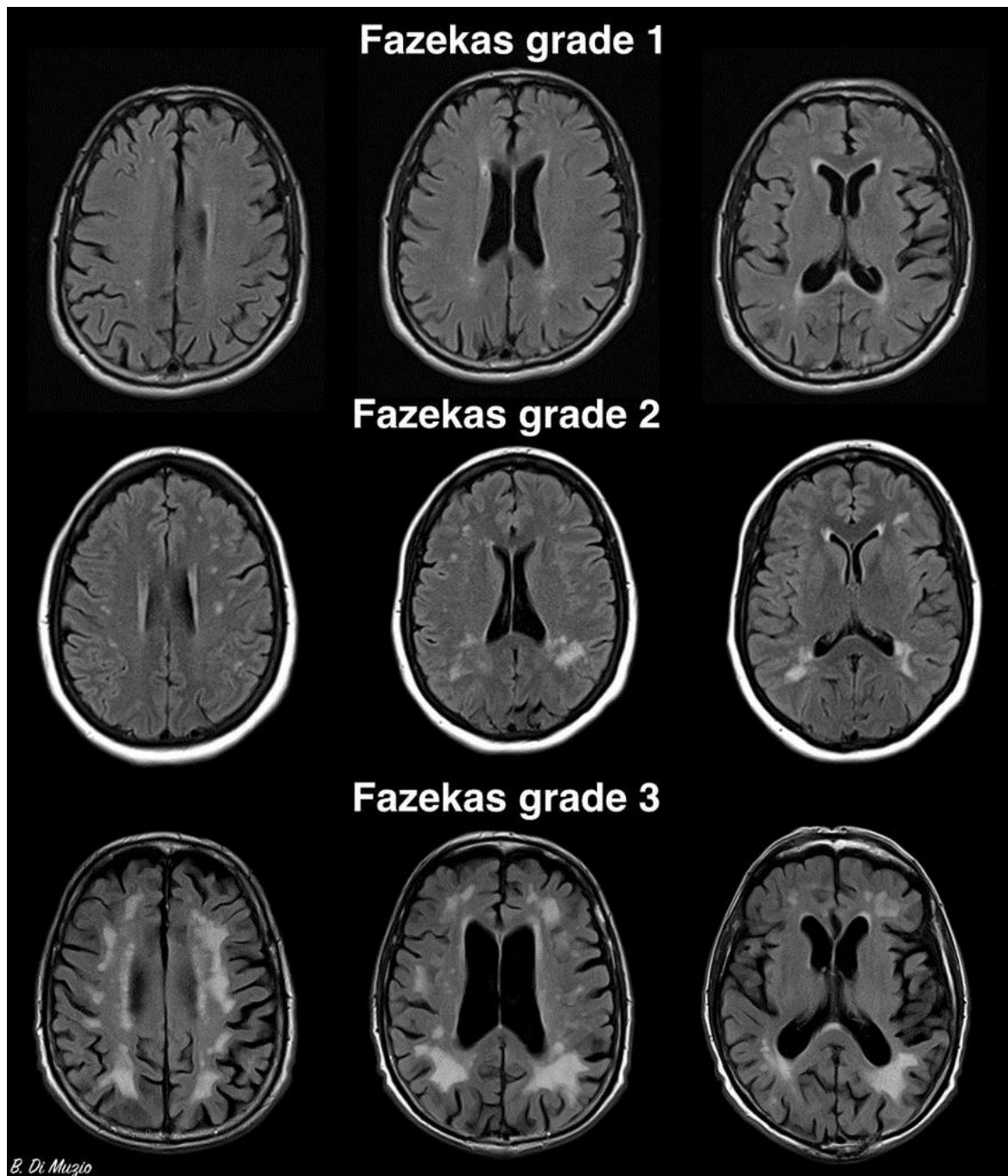
Vaskularna demencija je najčešća nedegenerativna demencija i najčešća sekundarna demencija, prema nalazima obdukcija, 15-20% demencija se može objasniti vaskularnom etiologijom (4). Problem s točnim utvrđivanjem prevalencije vaskularne

demencije leži u tome što se ona u određenom dijelu slučajeva preklapa s neurodegenerativnim slučajevima demencije. Vaskularna oštećenja, koja sama po sebi ne bi uzrokovala VaD, mogu u osoba s prisutnom neurodegenerativnom patologijom pogoršati simptome neurodegenerativne bolesti, ili u slučaju da ta patologija sama po sebi nije dovoljno opsežna da bi uzrokovala bolest, smanjiti prag potreban da počnu simptomi svojim štetnim djelovanjem (4). VaD se može podijeliti na VaD velikih krvnih žila i VaD malih krvnih žila.

VaD velikih krvnih žila nastaje kao posljedica kortikalno-subkortikalnih i subkortikalnih infarkta ili krvarenja koja najčešće nastaju kao posljedica ateroskleroze većih krvnih žila mozga. Simptomi VaD velikih žila su razni zbog toga što nastaju kao posljedica strateškog moždanog udara, akumuliranjem fokalnih ispada i postupnim kognitivnim propadanjem. Strateški moždani udari zahvaćaju takozvane strateške regije mozga i imaju izraziti utjecaj na kognitivno stanje pogođene osobe. Na području medijalne cerebralne arterije su to parijete-temporalna ili temporalno-okcipitalna područja angularnog girusa, a na području posteriorne cerebralne arterije su paramedijalni talamus i inferiorni medijalni dio temporalnog režnja. Također, to mogu biti subkortikalni i kortikalni infarkti dominantne hemisfere frontalno i parijetalno, te bilateralni talamički lakunarni infarkti. VaD nastavlja s progresijom i nakon znakova akutnih moždanih udara što je ponekad teško procijeniti jer je najčešći deficit u VaD-u afazija koja drastično otežava procjenjivanje kognicije (4). MRI je jedan od alata koji se koriste u dijagnostici VaD-a velikih krvnih žila, T2 i FLAIR snimke su jako senzitivne za infarkte koji nastaju kao posljedica patologije velikih krvnih žila. DWI i perfuzijski MRI su jako osjetljivi za otkrivanje nedavnih infarkta mozga. MRI i CT angiografija se koristi za otkrivanje okluzija i disekcija krvnih žila (1).

VaD malih krvnih žila može nastati kao posljedica više patologija: Binswangerove bolesti, lakunarnih infarkta, CADASIL-a i CAA. Simptomi VaD-a malih krvnih žila su najčešće senzorni i motorni deficiti, poremećaji hoda, ekstrapiramidni znakovi, dizartrija, pseudobulbarna paraliza, inkontinencija, apatija, depresivno raspoloženje i emocionalna labilnost (4). T2 i FLAIR su snimke koje najbolje pokazuju ishemiju nastalu zbog promjena na malim krvnim žilama kao i kod VaD-a velikih krvnih žila (1). Većina osoba koje boluju od VaD-a boluje od VaD-a malih krvnih žila. Subkortikalna ishemijska vaskularna demencija (SIVD, eng. Subcortical Ischaemic Vascular Dementia) je oblik VaD-a malih krvnih žila koji je najčešći i obuhvaća Binswangerovu bolest i etat lacunare (1). Klinička slika VaD-a malih krvnih žila je postepeno progresivna s akutnim nastupom novih deficita zbog lakunarnih infarkta. Kognitivne poteškoće su pretežito frontalnog tipa, kao na primjer: zbunjenost, apatija, psihomotorna retardacija, abulija pomiješane s fokalnim ispadima, kao hemiparezama, centralnom kljenuti facijalisa ili dizartrijom (24). Poremećaj hoda je po tipu “marche à petits pas“, kratki koraci na širokoj osnovi sa znakovima apraksije i tendencijom k padu. Prisutan je također i znak kompasa (oboljeli se okreću na samo jednoj nozi i to sporo). Teži oblik demencije je jako rijedak. MRI snimke SIVD-a pokazuju lezije bijele tvari, koji se vide kao hiperintenziteti na T2 snimkama, FLAIR snimke pokazuju cistične lezije i lakunarne infarkte (1,24). Za karakteriziranje lezija bijele tvari koristi se Fazekasova skala koja je dizajnirana za analizu T2 i FLAIR snimaka. Lezije se, prema području, dijele na periventrikularne i duboke, i nakon toga se, prema svojim karakteristikama, označavaju pripadajućom vrijednosti. Periventrikularne lezije bijele tvari se označavaju s 0 ako nisu prisutne, s 1 ako su kao oštre linije, kao da su nacrtane olovkom, s 2 ako su nježnih rubova poput aureole i s 3 ako su nepravilne i sežu do u duboku bijelu tvar. Duboke

lezije bijele tvari se označavaju s 0 ako nisu prisutne, s 1 ako su točkaste, s 2 ako počinju konfluirati i sa 3 ako postoje velika konfluirajuća područja. Vrijednost od 3 na skali je uvijek patološka (1,25).

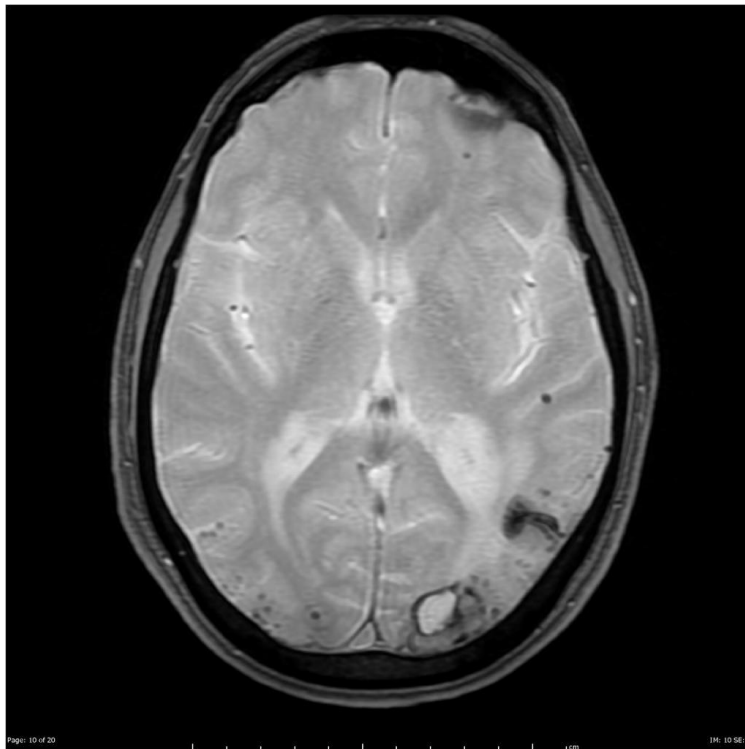


Slika 14. FLAIR snimke mozga u transverzalnoj projekciji, Fazekasova skala, lezije bijele tvari okarakterizirane po Fazekasevoj skali (26).



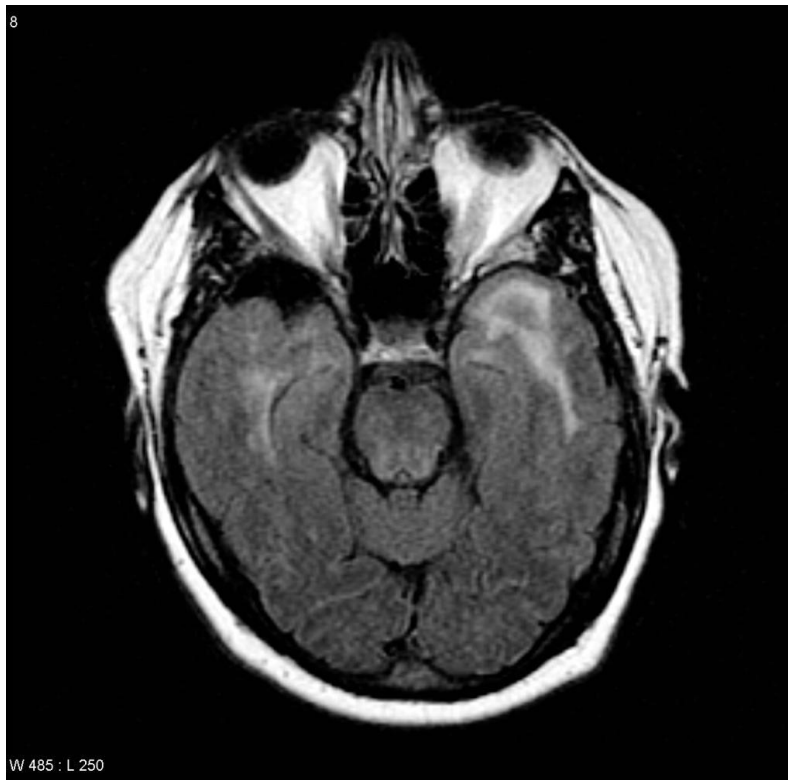Lakunarni infarkti su također dio patologije povezan s VaD-om, posebna pažnja se mora obratiti na medijalnu jezgru talamusa, ti infarkti se teško vide na FLAIR-u ali su puno bolje uočljivi na T2 snimkama. T2 hiperintenziteti i lakunarni infarkti nisu nužno povezani s VaD-om, te se pojavljuju na MRI snimkama nedementnih osoba (6).

CAA je oblik VaD-a malih krvnih žila povezan s patološkim nakupljanjem amiloida  $\beta$  u stijenkama krvnih žila. Klinička slika je subkortikalni tip VaD simptoma. T2 i GE MRI snimke najbolje prikazuju patološke promjene koje nastaju zbog nakupljanja hemosiderina u tkivu oko mjesta rupture što se zove MB. MRI može detektirati MB veličine 1 mm. MB u CAA imaju lobarni raspored, pretežito parijetalno i okcipitalno. Sporadična CAA je česta, čak 30% populacije starije od 70 godina pokazuje znakove MB na GE MRI, a 25% oboljelih od AD ima MB na MRI snimkama (27).



*Slika 15.*CAA, GE snimka mozga u transverzalnoj projekciji, vidljiva su MB raspoređena u svim dijelovima snimke i veće krvarenje okcipitalno(28).

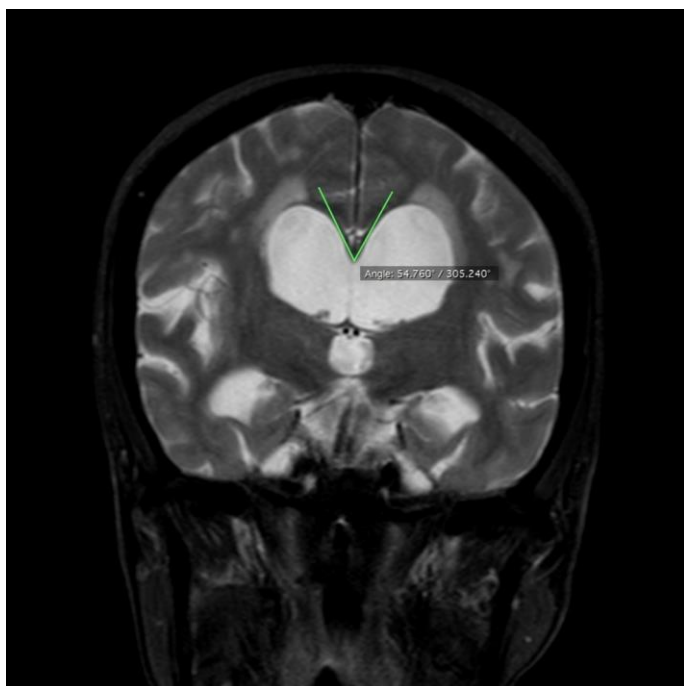
CADASIL je nasljedna bolest malih krvnih žila mozga koja može uzrokovati demenciju. Zbog mutacije *NOTCH3* gena dolazi do akumulacije njegovih produkata u glatkomišićnim stanicama krvnih žila te do fibroze i stenoza. Klinička slika se najčešće sastoji od migrena s aurom, TIA, kognitivnog propadanja i demencije, poremećaja raspoloženja, od kojih je najčešći i najteži depresija. MRI snimke prikazuju lakunarne infarkte na T1 i FLAIR snimkama, te hiperintenzitete u bijeloj tvari na T2 i FLAIR snimkama. Hiperintenziteti su karakteristično raspoređeni na polovima temporalnih režnjeva. U trećine pacijenata se vide i MB-ovi kao hipointenziteti na T2 snimkama. Konačna dijagnoza se postavlja na temelju genetske analize (29).



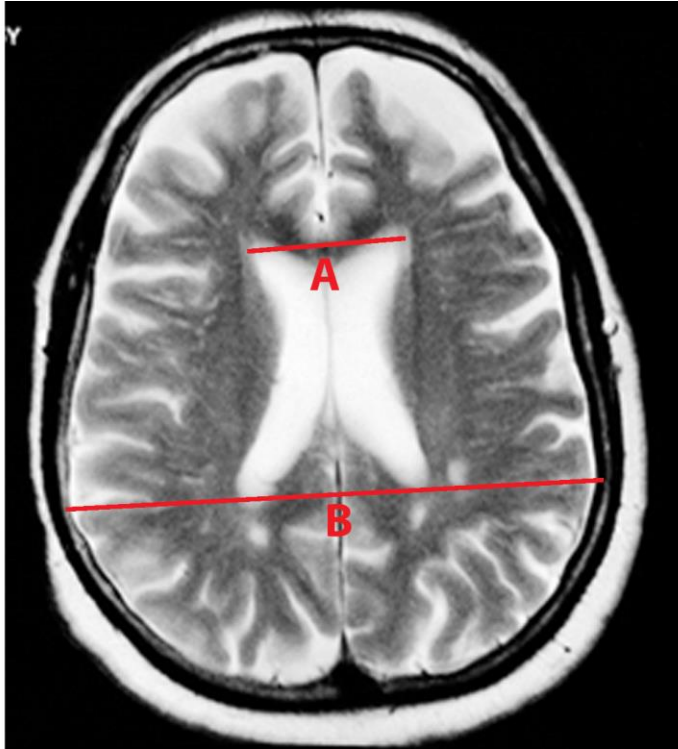
*Slika 16.* CADASIL, T2 snimka mozga u transverzalnoj projekciji, vidljivi hiperintenziteti u bijeloj tvari temporalnih režnjeva, dominantno lijevo (30).

### 3.8. Normotenzivni hidrocefalus (NPH, eng. Normal Pressure Hydrocephalus)

Normotenzivni hidrocefalus karakteriziraju trijasom simptoma: demencijom, inkontinencijom i apraksijom hoda. MRI snimke pokazuju proširenje ventrikula, koje se može procijeniti Evansovim indeksom i Kaloznim kutem. Evansov indeks je omjer maksimalne širine rogova lateralnih ventrikula i maksimalnog unutarnjeg promjera lubanje u istoj razini, a kalozni kut je kut između krovova lateralnih ventrikula koje čini corpus callosum. Proširenje sulkusa isključuje NPH i ukazuje na hidrocefalus nastao kao posljedica atrofije mozga uslijed neke neurodegenerativne bolesti, tzv. hidrocefalus ex vacuo (1,4). U praksi se koristi spinal tap metoda kojoj se 20-40 mL likvora ispusti spinalnom punkcijom i onda prati povlačenje simptoma, ali je ta metoda učinkovita samo u početnim fazama hidrocefalusa (4).



*Slika 17.* NPH, T2 snimka mozga u koronarnom presjeku, vidljivi prošireni ventrikuli, zelenim linijama je označen kalozni kut koji je zbog NPH sužen (31).



*Slika 18.* Evanov indeks, fvFTLD, T2 snimka mozga u transverzalnoj projekciji Muškarac, 67 godina. Evanov indeks se računa kao omjer maksimalne širine rogova lateralnih ventrikula i maksimalnog unutarnjeg promjera lubanje u istoj razini, izvor: arhiva mentorice, modificirano

#### 4. Rasprava

MRI se pokazao kao izvrstan način prikazivanja raznolike patologije koja uzrokuje sindrom demencije, ali je zbog ljudskog faktora i standardizacije pretrage potreban algoritam da bi se izbjegli propusti pri očitavanju snimki. Harper i suradnici su predložili opsežan algoritam koji pokriva cijeli raspon patologija (6). Prvi korak je ujedno i prvi cilj dijagnostike demencija općenito, isključivanje potencijalno reverzibilne (najčešće kirurški izlječive) patologije koja može uzrokovati sindrom demencije. Tu su uključene razne tvorbe poput tumora, subduralnog hematoma, arteriovenskih malformacija i hidrocefalusa. Drugi korak je procjena MRI snimke za promjene u intenzitetu signala bijele tvari, hiperintenziteti na T2 i FLAIR snimkama koji se nalaze u bijeloj tvari ukazuju na vaskularno oštećenje. Barem dvije

regije označene s 3 i još barem dvije označene s 2 na Fazekasovoj skali su potrebne da se VaD proglasi uzrokom simptoma (6). Uvijek treba promisliti o drugim uzrocima hiperintenziteta, ako se hiperintenziteti pružaju u temporalni režanj, a klinička slika uključuje migrene s aurom (6,29). Infektivne bolesti, pogotovo u imunokompromitiranih osoba koji mogu obolijevati i od oportunističkih infekcija, te autoimune i neuroinflamatorne bolesti poput MS, trebaju se uzeti u obzir, kao i rjeđe bolesti poput leukodistrofija i leukoencefalopatija. S druge strane, nepostojanje hiperintenziteta ukazuje na vrlo malu vjerojatnost da su simptomi posljedica vaskularne patologije (6). Hipointenziteti na T2 i FLAIR snimkama su znak postojanja MB-a koji ovisno o svom izvoru imaju različit raspored. MB-ovi koji su posljedica hipertenzije i znak VaD-a su smješteni u području bazalnih ganglija, talamusa i produljene moždine dok su MB-ovi uzrokovani CAA-om najčešće lokalizirani kortikalno i subkortikalno (6). Treći korak slijedi nakon isključenja vaskularne patologije, a to je analiza atrofije, koja se provodi na T1 snimkama. Prvo pitanje je je li atrofija generalizirana ili fokalna. Generalizirana atrofija nije specifična niti za jednu bolest te može biti posljedica normalne progresije starenja, posljedica vaskularne demencije te se ponekad javlja u AD-u i DLB-u (6). Fokalna atrofija je specifičniji znak podležeće atrofije. Frontalna atrofija ukazuje na poremećaj iz spektra FTLD-a i CBD-a. Simetrična lijevo-desna atrofija je znak bvFTLD-a, dok je lijevostrana atrofija oko Silvijeve fisure znak PNFA. Frontalna atrofija, simetrična i asimetrična, može biti znak i CBD-a, u tom slučaju se treba tražiti i T1 hiperintenziteti u subtalamičkoj jezgri, te T2 hipointenziteti u području striatuma, iako MRI snimka još nije ušla u dijagnostičke kriterija CBD-a (1,6). Atrofija temporalnog režnja može ukazivati na FTLD, osobito SD te AD. Ako je atrofija intenzivnija uz pol temporalnog režnja po tipu „knife edge“ i izraženija je lijevo to ukazuje na SD. Simetrična atrofija temporalnog režnja može biti posljedica AD (6). Parijetalna i okcipitalna atrofija u kombinaciji s MTA su znakovi AD-a, ali se izolirano mogu javljati i u CBD-u i

DLB-u te posteriornoj kortikalnoj atrofiji (PCA, eng. Posterior Cortical Atrophy) (6). Fokalna simetrična atrofija hipokampusa je dijagnostički kriterij AD-a, ali se može pojaviti i u uznapredovaloj DLB. Tada se za diferencijaciju između te dvije bolesti koristi SPECT ili PET s markerima za dopaminski transportni protein (6). Atrofija smještena infratentorijalno može ukazivati na PSP ako zahvaća područje mezencefalona i prisutni su znakovi kolibrića i Mickey Mousea. Ako je atrofija smještena pontocerebelarno, to ukazuje na MSA (6). U slučaju da u pacijenta sa simptomima demencije nema abnormalnosti na MRA snimci, potrebno je posegnuti za PET-om i SPECT-om ili ponoviti MRI za 6 mjeseci (6). Za uspješnu i točnu dijagnozu važne su visoka specifičnost i osjetljivost pretrage. Meyer i sur. (12) su razvili model koji je s 84.6% osjetljivosti dijagnosticirao bvFTLD koristeći kao marker volumetriju frontalnog i temporalnog režnja te inzule i bazalnih ganglija. Fring i sur. (10) su s 83% osjetljivosti razdvajali AD i bvFTLD u grupe koristeći volumetriju nucleusa caudatusa i gyrusa rektusa. ASL se također pokazao kao obećavajuća metoda. Roquet i sur. (32) su s modelom koji koristi ASL za procjenu perfuzije dijagnosticirali AD i DLB s 87-100% specifičnosti i 90-96% senzitivnosti. Našli su značajniju hipoperfuziju frontalno, u anteriornoj inzuli i nucleusu caudatusu u DLB-u, a u medijalnom frontalnom korteksu i parijetalnom režnju u AD-u. Zeestraten i sur. (33) su svojim modelom koji analizira oštećenja bijele tvari koristeći DTI postigli osjetljivost od 73.3% i specifičnost od 78.5%. Osim DTI-a, na T2 i FLAIR snimkama je dokazano da prisutnost hiperintenziteta bijele tvari na T2 snimkama, koji su znak vaskularnog oštećenja, donosi statistički značajan rizik za pojavu demencije u osoba starijih od 60 godina (34). Kombiniranje ASL i DTI sa strukturnim pretragama povećava specifičnost (samo granično statistički značajno), olakšavaju diferencijalnu dijagnozu između AD i FTLD, ali ne povećavaju osjetljivost (35).

## 5. Zaključak

MRI je važan alat u dijagnostici demencija zbog svoje mogućnosti prikaza mozga u velikoj rezoluciji i bez upotrebe štetnog ionizirajućeg zračenja. Bolja rezolucija u odnosu na CT, pogotovo u području stražnje lubanjske jame, daje mu prednost u procjeni patologije koja uzrokuje sindrom demencije. Iako CT ima prednost u hitnim slučajevima zbog svog višestruko kraćeg trajanja, pacijenti koji se prezentiraju sa sindromom demencije su rijetko hitni. PET i SPECT su izvrsni u procjeni perfuzije i metaboličke aktivnosti određenih područja mozga, te neizostavni zbog mogućnosti upotrebe markera određenih receptora, kao npr. u dijagnostici AD i DLB-a. Unatoč tome MRI pokazuje sve veću mogućnost upotrebe u tom području, ali bez korištenja štetnog zračenja i skupih radiofarmaka. MRI je uz neurološki status i kognitivno testiranje jedan od glavnih alata u dijagnostici demencija.

## 6. Zahvala

Zahvaljujem se mentorici, doc. dr. sc. Marini Boban na savjetima, utrošenom vremenu i trudu, pomoći i podršci u izradi ovog rada te što me zainteresirala za neurologiju.

Naročito se zahvaljujem obitelji i prijateljima, naročito djevojci na strpljenu, pomoći, savjetima i iznimnoj podršci tijekom studiranja. Zahvaljujem se dr. sc. Andreji Vukasović na podršci i mentorstvu tijekom izrade rada za rektorovu nagradu.



## 7. Literatura

1. Barkhof F, Fox NC, Bastos-Leite AJ, Scheltens P. Neuroimaging in Dementia. Berlin, Heidelberg: Springer Berlin Heidelberg; 2011.
2. Sachdev PS, Blacker D, Blazer DG, Ganguli M, Jeste D V., Paulsen JS, i ostali. Classifying neurocognitive disorders: the DSM-5 approach. *Nat Rev Neurol*. 30. studeni 2014.;10(11):634–42.
3. Rossor MN, Fox NC, Mummery CJ, Schott JM, Warren JD. The diagnosis of young-onset dementia. *Lancet Neurol*. kolovoz 2010.;9(8):793–806.
4. Apostolova LG, DeKosky ST, Cummings JL. Dementias. U: *Neurology in Clinical Practice*. Sixth Edit. Elsevier; 2012. str. 1534–82.
5. Del Brutto OH, Mera RM, Zambrano M, Castillo PR. The association between poor sleep quality and global cortical atrophy is related to age. Results from the Atahualpa Project. *Sleep Sci*. 2016.;9(3):147–50.
6. Harper L, Barkhof F, Scheltens P, Schott JM, Fox NC. An algorithmic approach to structural imaging in dementia. *J Neurol Neurosurg Psychiatry*. 01. lipanj 2014.;85(6):692–8.
7. Colloby SJ, Cromarty RA, Peraza LR, Johnsen K, Jóhannesson G, Bonanni L, i ostali. Multimodal EEG-MRI in the differential diagnosis of Alzheimer's disease and dementia with Lewy bodies. *J Psychiatr Res*. 2016.;78:48–55.
8. Frisoni GBGBG, Fox NCNNCN, Jack CCRCRC, Scheltens P, Thompson PMPM. The clinical use of structural MRI in Alzheimer disease. *Nat Rev Neurol*. 2010.;6(2):67–77.

9. Mak E, Gabel S, Su L, Williams GB, Arnold R, Passamonti L, i ostali. Multi-modal MRI investigation of volumetric and microstructural changes in the hippocampus and its subfields in mild cognitive impairment, Alzheimer's disease, and dementia with Lewy bodies. *Int Psychogeriatrics*. 16. travanj 2017.;29(04):545–55.
10. Frings L, Yew B, Flanagan E, Lam BYK, Hüll M, Huppertz H-J, i ostali. Longitudinal Grey and White Matter Changes in Frontotemporal Dementia and Alzheimer's Disease. Esteban FJ, urednik. *PLoS One*. 03. ožujak 2014.;9(3):e90814.
11. Canu E, Agosta F, Mandic-Stojmenovic G, Stojković T, Stefanova E, Inuggi A, i ostali. Multiparametric MRI to distinguish early onset Alzheimer's disease and behavioural variant of frontotemporal dementia. *NeuroImage Clin*. 2017.;15(May):428–38.
12. Meyer S, Mueller K, Stuke K, Bisenius S, Diehl-Schmid J, Jessen F, i ostali. Predicting behavioral variant frontotemporal dementia with pattern classification in multi-center structural MRI data. *NeuroImage Clin*. 2017.;14:656–62.
13. Zhang Y, Tartaglia MC, Schuff N, Chiang GC, Ching C, Rosen HJ, i ostali. MRI signatures of brain macrostructural atrophy and microstructural degradation in frontotemporal lobar degeneration subtypes. *J Alzheimers Dis*. 2013.;33(2):431–44.
14. Frings L, Mader I, Landwehrmeyer BG, Weiller C, Hüll M, Huppertz HJ. Quantifying change in individual subjects affected by frontotemporal lobar degeneration using automated longitudinal MRI volumetry. *Hum Brain Mapp*. 2012.;33(7):1526–35.
15. Delli Pizzi S, Franciotti R, Tartaro A, Caulo M, Thomas A, Onofri M, i ostali. Structural alteration of the dorsal visual network in DLB patients with visual

- hallucinations: A cortical thickness MRI study. *PLoS One*. 2014.;9(1):1–7.
16. Murray AD. Imaging approaches for dementia. *AJNR Am J Neuroradiol*. 20. studeni 2012.;33(10):1836–44.
  17. Deguchi K, Ikeda K, Kume K, Takata T, Kokudo Y, Kamada M, i ostali. Significance of the hot-cross bun sign on T2\*-weighted MRI for the diagnosis of multiple system atrophy. *J Neurol*. 07. lipanj 2015.;262(6):1433–9.
  18. Reginold W, Lang AE, Marras C, Heyn C, Alharbi M, Mikulis DJ. Longitudinal quantitative MRI in multiple system atrophy and progressive supranuclear palsy. *Parkinsonism Relat Disord*. veljača 2014.;20(2):222–5.
  19. Gaillard F. progressive-supranuclear-palsy-with-hummingbird-or-penguin-sign, [slika s interneta], 9th Dec 2015, [pristupljeno 10.6.2018.] dostupno na <https://radiopaedia.org/cases/5465>.
  20. Massey LA, Jager HR, Paviour DC, O’Sullivan SS, Ling H, Williams DR, i ostali. The midbrain to pons ratio: A simple and specific MRI sign of progressive supranuclear palsy. *Neurology*. 14. svibanj 2013.;80(20):1856–61.
  21. Gaillard F. progressive-supranuclear-palsy-with-hummingbird-or-penguin-sign [slika s interneta], 16th Nov 2017[pristupljeno 10.6.2018], dostupno na <https://radiopaedia.org/cases/progressive-supranuclear-palsy-2>.
  22. Gupta P. progressive-supranuclear-palsy-2[slika s interneta], 12th Oct 2016, [pristupljeno 10.06.2018.], dostupno na <https://radiopaedia.org/cases/progressive-supranuclear-palsy-with-hummingbird-or-penguin-sign>.
  23. Tokumaru AM, Saito Y, Murayama S, Kazutomi K, Sakiyama Y, Toyoda M, i ostali.

- Imaging-Pathologic Correlation in Corticobasal Degeneration. *Am J Neuroradiol.* 01. studeni 2009.;30(10):1884 LP-1892.
24. Román GC, Erkinjuntti T, Wallin A, Pantoni L, Chui HC. Subcortical ischaemic vascular dementia Subcortical ischaemic vascular dementia. *Lancet Neurol.* 2002.;1(November):426–36.
  25. Wahlund LO, Westman E, van Westen D, Wallin A, Shams S, Cavallin L, i ostali. Imaging biomarkers of dementia: recommended visual rating scales with teaching cases. *Insights Imaging.* 2017.;8(1):79–90.
  26. Di Muzio B. fazekas-scale-for-white-matter-lesions, [slika s inerneta]. 12th Oct 2016 [pristupljeno 10.06.2018.]. dostupno na <https://radiopaedia.org/cases/progressive-supranuclear-palsy-with-hummingbird-or-penguin-sign>.
  27. Viswanathan, Anand and Greenberg SM. Cerebral amyloid angiopathy in the elderly. *Ann Neurol.* 2011.;70(6):871–80.
  28. Gaillard F. cerebral-amyloid-angiopathy-caa-1 [slika s interneta], 25th Oct 2015[pristupljeno 10.06.2018], dostupno na <https://radiopaedia.org/cases/cerebral-amyloid-angiopathy-caa-1>.
  29. Tikka S, Baumann M, Siitonen M, Pasanen P, Pöyhönen M, Myllykangas L, i ostali. CADASIL and CARASIL. *Brain Pathol.* 2014.;24(5):525–44.
  30. Gaillard F. cadasil-1 [slika s interneta], 24th Mar 2017 [pristupljeno 10.06.2018.], dostupno na <https://radiopaedia.org/cases/cadasil-1>.
  31. Di Muzio B. normal-pressure-hydrocephalus [slika s interneta], 19th Nov 2015 [pristupljeno 10.06.2018.] dostupno na <https://radiopaedia.org/cases/normal-pressure->

hydrocephalus-13.

32. Roquet D, Sourty M, Botzung A, Armspach J, Blanc F. Brain perfusion in dementia with Lewy bodies and Alzheimer's disease: an arterial spin labeling MRI study on prodromal and mild dementia stages. *Alzheimers Res Ther.* 12. prosinac 2016.;8(1):29.
33. Zeestraten EA, Lawrence AJ, Lambert C, Benjamin P, Brookes RL, Mackinnon AD, i ostali. Change in multimodal MRI markers predicts dementia risk in cerebral small vessel disease. *Neurology.* 31. listopad 2017.;89(18):1869–76.
34. Debette S, Beiser A, DeCarli C, Au R, Himali JJ, Kelly-Hayes M, i ostali. Association of MRI markers of vascular brain injury with incident stroke, mild cognitive impairment, dementia, and mortality: the Framingham Offspring Study. *Stroke.* travanj 2010.;41(4):600–6.
35. Bron EE, Smits M, Papma JM, Steketee RME, Meijboom R, de Groot M, i ostali. Multiparametric computer-aided differential diagnosis of Alzheimer's disease and frontotemporal dementia using structural and advanced MRI. *Eur Radiol.* 16. kolovoz 2017.;27(8):3372–82.

## 8. Životopis

### Osobni podaci:

Ime i prezime: Andrija Meštrović

Mjesto i datum rođenja: 08. Prosinca 1993., Zagreb, RH

Adresa: Lukavec, Nova cesta 16, 104112 Donja Lomnica

Mobitel: 0995071535

e-mail: andrija.mestrovic1@gmail.com

### Obrazovanje

2012.-2018. Medicinski fakultet Sveučilišta u Zagrebu, doktor medicine

2008.-2012. Gimnazija Velika Gorica, prirodoslovno, matematički smjer

2000.-2008. Osnovna škola „Eugen Kvaternik“ u Velikoj Gorici

### Dodatna znanja:

Strani jezici: engleski, njemački

Vozačka dozvola B kategorije

Dozvola za upravljanje brodicom B kategorije

### Dodatne aktivnosti:

2017./2018. - Demonstrator na Katedri za pedijatriju, Odjel pedijatrijske

neurologije

2012-2018. - Demonstrator na Katedri za medicinsku kemiju i biokemiju

2013.-2018.- Aktivan član Studentske sekcije za neuroznanost

-Autor nekoliko preglednih radova u časopisu „Gyrus“

2018.- Rektorova nagrada za znanstveni rad „Kolagen Vikao biljeg hrskavičnog fenotipa tkivnih presađaka dobivenih u automatiziranom perfuzijskom bioreaktoru“