

# Ciljana i imunoterapija metastatskog melanoma

---

**Horvat, Kristina**

**Master's thesis / Diplomski rad**

**2018**

*Degree Grantor / Ustanova koja je dodijelila akademski / stručni stupanj:* **University of Zagreb, School of Medicine / Sveučilište u Zagrebu, Medicinski fakultet**

*Permanent link / Trajna poveznica:* <https://um.nsk.hr/um:nbn:hr:105:303276>

*Rights / Prava:* [In copyright](#)/[Zaštićeno autorskim pravom.](#)

*Download date / Datum preuzimanja:* **2024-11-10**



*Repository / Repozitorij:*

[Dr Med - University of Zagreb School of Medicine Digital Repository](#)



**SVEUČILIŠTE U ZAGREBU  
MEDICINSKI FAKULTET**

*Kristina Horvat*

*Ciljana i imunoterapija metastatskog melanoma*

**DIPLOMSKI RAD**



*Zagreb, 2018.*

Ovaj diplomski rad izrađen je na Katedri za dermatovenerologiju Medicinskog fakulteta Sveučilišta u Zagrebu pod vodstvom prof. dr. sc. Romane Čeović i predan je na ocjenu u akademskoj godini 2017/2018.

Mentor rada: prof. dr. sc. Romana Čeović

## **POPIS KRATICA:**

AIDS – (eng. acquired immune deficiency syndrome) – sindrom stečene imunodeficijencije

AJCC – American Joint Committee on Cancer

ALM – akralni lentiginozni melanom

DNA - deoksiribonukleinska kiselina

CT – kompjuterizirana tomografija

EMA – (eng. European Medicines Agency) - europska agencija za lijekove

FDA – (eng. Food And Drug Administration) – američka agencija za lijekove

FISH - fluorescentna in situ hibridizacija

LMM – lentigo maligni melanoma

MAPK (eng. mitogen activated protein kinase) – mitogen aktivirajuća protein kinaza

MR - magnetska rezonancija

NM – nodularni melanom

PET / CT – pozitronska emisijska tomografija / kompjuterizirana tomografija

PHD – patohistološka dijagnoza

SAD – Sjedinjene Američke Države

SLNB – (eng. sentinel lymph node biopsy) – biopsija sentinel čvora

SSM – (eng. superficial spreading melanoma), površinsko šireći melanom

UV – (eng. ultraviolet), ultraljubičasto zračenje

## SADRŽAJ:

1. SAŽETAK	
2. SUMMARY	
3. UVOD.....	1
4. MELANOM .....	2
4.1. EPIDEMIOLOGIJA .....	2
4.2. ETIOLOGIJA .....	3
4.3. KLINIČKA SLIKA.....	5
4.4. DIJAGNOSTIKA.....	9
4.5. TERAPIJA.....	14
4.5.1. Liječenje lokalne bolesti.....	15
4.5.2. Radioterapija.....	16
4.5.3. Adjuvantno liječenje melanoma i kemoterapija.....	16
4.5.4. Ciljana terapija.....	18
4.5.4.1. BRAF inhibitori.....	18
4.5.4.2. MEK inhibitori.....	20
4.5.4.3. Kombinacija BRAF inhibitora i MEK inhibitora.....	21
4.5.5. Imunoterapija.....	21
4.5.5.1. Imunoterapija inhibicijom CTLA-4.....	23
4.5.5.2. Imunoterapija inhibicijom PD-1.....	24
4.5.5.3. Kombinacija anti-CTLA-4 i anti-PD-1 terapije.....	25
5. ZAKLJUČAK .....	27
6. ZAHVALA.....	29
7. POPIS LITERATURE.....	30
8. ŽIVOTOPIS.....	33

## 1. SAŽETAK

### Ciljana i imunoterapija metastatskog melanoma

**Kristina Horvat**

Melanom je zloćudni tumor kože koji nastaje od pigmentiranih stanica melanocita. Njegov proširen i najagresivniji oblik je metastatski melanom. Melanom nastaje zbog različitih okolišnih i osobnih rizičnih čimbenika, od kojih je najbitnije spomenuti utjecaj UVB zraka odnosno izravno izlaganje Suncu. Upravo zbog tog razloga diljem svijeta kroz mnogobrojne javnozdravstvene akcije radi se na osvještavanju ljudi o štetnosti Sunca. Posebno osjetljiva populacija na izlaganje Sunčevoj emisiji su djeca jer time imaju veći rizik za kasnije razvijanje bolesti. Osim smanjenog izlaganja Suncu bitne su redovite samokontrole i što ranije javljanje liječniku ukoliko postoji sumnja na promijenjenu leziju. Prilikom dijagnostike prvi korak je detaljan fizikalni pregled i dermatoskopija, dok konačnu dijagnozu postavljamo nakon patohistološke analize. Melanom možemo podjeliti u četiri histološki različita oblika, a to su površinsko šireći, nodularni, lentigo maligni i akralni lentiginozni melanom. Nakon određivanja proširenosti bolesti i njezine histološke analize radi se *staging* po TNM-klasifikacija kako bi što bolje odredili primjerenu terapiju za svakog bolesnika. Terapija izbora kod lokalne bolesti i jedini konačni mogući oblik liječenja je kirurška ekscizija. Ukoliko je bolest proširena dodatan bitan korak je regionalna limfadenektomija. Kod prisutnosti udaljenih metastaza i neresektabilnih tumora terapija izbora su ciljana i imunoterapija. Njihovim otkrićem postignut je revolucionarni napredak u liječenju metastatskog melanoma i postignuti su rezultati kakvima se nitko prije nije niti nadao. Sveukupno preživljenje tih pacijenta povećano je na nekoliko godina, a daljnjim istraživanjima očekuje se još veći napredak.

## **2. SUMMARY**

### **Targeted and immunotherapy of metastatic melanoma**

**Kristina Horvat**

Melanoma is a malignant tumor of the skin that arises from pigment cells called melanocytes. Its expanded and most aggressive form is metastatic melanoma. Melanoma develops due to different environmental and personal risk factors, the most important of which is the effect of UVB rays or direct exposure to sunlight. Precisely for this reason, all over the world through many public health actions awareness is being raised about the harmful effects of the sun. The children are particularly sensitive population to the sun exposure, because later in life they will have a greater risk for developing melanoma. In addition to reduced sun exposure, the most important prevention is regular self-control and seeking professional help if there is a suspicion of a changed lesion. The first step in diagnostics is a whole body check and dermatoscopy of suspicious lesions, while the final diagnosis is histopathological analysis. There are four different major histological subtypes of melanoma: superficial spreading melanoma, nodular melanoma, lentigo malignant melanoma, and acrylic lentiginous melanoma. After determining the extent of the disease and its histological analysis we should stage the tumor by the TNM classification in order to determine the appropriate treatment for each patient. The therapy of choice in locally spread disease is surgical excision. If the disease has spread to lymph nodes, an additional treatment solution is regional lymphadenectomy. In tumors with the presence of distant metastases and in unresectable tumors the therapy of choice is targeted and immunotherapy. Their discovery has been a revolutionary breakthrough in the treatment of metastatic melanoma and results that have been achieved were better than anyone had hoped for. Overall survival for these patients has increased by several years, and further research is expected to result in even greater progress.

### **3. UVOD**

Melanom je maligni tumor koji nastaje iz pigmentnih stanica melanocita. Smatramo ga vrlo agresivnim tumorom zbog njegove sklonosti ranom limfogenom i hematogenom metastaziranju. Melanom je tumor s velikim porastom oboljelih svake godine što ga čini i velikim javnozdravstvenim problemom (1). U Hrvatskoj zauzima 11. mjesto po učestalosti i čini 3% svih malignoma. Melanom najčešće nalazimo u populaciji srednje životne dobi između 55. i 65. godine, a sve češće se pojavljuje i u mlađih pacijenata između 25. i 40. godine.

Većina melanoma (70%) nastaje iz normalnih melanocita mutacijom *de novo*, dok ostatak najčešće pronalazimo kod promijenjenih displastičnih nevusa (2). Glavna obilježja koja pobuđuju sumnju na razvoj melanoma su pigmentirane lezije koje pokazuju karakteristične promjene kroz neko vrijeme. Na zloćudnu preobrazbu možemo posumnjati ako primijetimo promjenu u veličini nevusa, nepravilnosti boje, konzistencije i oblika nevusa, uz znakove lokalne upale.

Na razvoj melanoma najviše utječe izlaganje štetnim UVB zrakama sunčevog spektra. Dio populacije nosi veći rizik za razvoj melanoma zbog obiteljske sklonosti te je kod njih posebno važan oprez i redovite samokontrole. S obzirom na izraženu malignost samog tumora bitno je osvijestiti opasnosti izlaganja Suncu, posebno kada se radi o intermitentom izlaganju npr. kroz godišnji odmor tijekom ljetnih mjeseci te educirati populaciju da se što prije jave liječniku kako bi se bolest prepoznala u ranim stadijima.

Metastatski melanom najopasniji je, IV. odnosno zadnji, stadij ove teške bolesti koji označava proširenost bolesti u limfne čvorove i druge organe u tijelu. Najčešća sijela su pluća, jetra i mozak (3).



## **4. MELANOM**

Melanom je maligni tumor melanocita i jedan od najzloćudnijih tumora kože i sluznica koji ujedno ima sklonost ranom limfogenom i/ili hematogenom metastaziranju.

### **4.1. EPIDEMIOLOGIJA**

Melanom je tumor koji u Hrvatskoj ima najbrže rastući broj oboljelih pacijenata od svih drugih malignoma. Zauzima 11. mjesto po učestalosti i čini 3% svih malignoma u Hrvatskoj (1). Prema podacima iz Hrvatskog zdravstveno-statističkog ljetopisa za 2016. godinu kroz ordinacije primarne zdravstvene zaštite tokom navedene godine prošlo je 4060 pacijenata oboljelih od melanoma nekog stadija (5). U Registru za rak iz 2015. godine ukupna stopa incidencije novootkrivenih bolesnika iznosi 15.4 na 100.000 stanovnika. Za muškarce ona je nešto viša i iznosi 17.8, a za žene nešto niža 13.2 (6). U navedenoj godini novootkrivenih bilo je 649 bolesnika, 362 muškarca i 287 žena (6). Najvišu stopu incidencije nalazimo u starijih muškaraca iznad 60. godine života, ali isto tako pratimo trend porasta stope incidencije kod mlađe ženske populacije iznad 25. godine (6). U žena od 25. do 29. godine melanom je najzastupljeniji zloćudni tumor; a u dobi od 15. do 24. godine nalazi se na drugom mjestu, nakon tumora štitnjače, te u dobi od 25. do 44. godine također na drugom mjestu, nakon karcinoma dojke (1). Prema ovim podacima zaključujemo da najčešće obolijevaju muškarci, a prema kliničkim podacima prosječna životna dob u kojoj bolest bude dijagnosticirana je 50. godina (1). Većina bolesnika otkrivena je u fazi dok je melanom bio lokalizirana bolest koja se može liječiti, međutim zabrinjavajući podatak je da su čak 42 pacijenta (6) dijagnosticirana tek u fazi kada je melanom postao proširena metastatska bolest. U toj fazi melanom je jako teško liječiva bolest i ovi podaci upozoravaju nas na važnost pravovremenog prepoznavanja i liječenja melanoma.

Osim u Hrvatskoj, melanom je raširena bolest i u ostatku svijeta. U Sjedinjenim Američkim Država u 2018. godini očekuje se 178 000 novooboljelih Amerikanaca, pri tome 90 000 u stadiju I, II, III ili IV, a 87 000 *in situ* (4). Melanom odnosi mnogo mladih života u SAD-u i na prvom je mjestu po smrtnosti od malignoma u mladih žena u dobi od 25. do 30. godine, te na drugom mjestu u dobi od 30. do 35. (4). Isto kao i u Hrvatskoj, u SAD-u je primijećen najbrži porast incidencije u mladih ljudi do 30. godine života (4).

Smrtnost od melanoma u Hrvatskoj kontinuirano raste i 2008. godine od 289 oboljelih muškaraca umrlo je njih 118, a od 275 oboljelih žena umrlo ih je 79 (1). Vjerojatni razlog visoke smrtnosti od melanoma, koja kontinuirano raste, leži u kasnom otkrivanju bolesti. U zapadnoeuropskim zemljama koje imaju sličnu incidenciju kao i Hrvatska smrtnost uvjerljivo pada i bilježi se sve duže preživljavanje bolesnika (1).

## 4.2. ETIOLOGIJA

Na razvoj malignoma uvijek utječe mnogo različitih čimbenika pa je to slučaj i kod razvoja melanoma. Čimbenike možemo podijeliti na okolišne i čimbenike vezane uz domaćina (1). Čimbenici koji su vezani uz domaćina su obiteljska sklonost prema razvoju melanoma, prethodno dijagnosticiran melanom ili neki drugi zloćudni nemelanomski tumor kože, tip i broj nevusa, tip kože i pigmentacija te imunosupresija (1, 7). Samo pet do deset posto melanoma su nasljedni, a nasljeđivanje je poligeno (8). Melanomi su češće dijagnosticirani u pacijenata čiji jedan krvni srodnik u prvom koljenu boluje od melanoma te je njihov rizik 1.7 puta veći od opće populacije, dok je rizik 9 puta veći ako dva srodnika boluju od melanoma (9). Osobe svijetle i osjetljive puti koje imaju tip kože I i II po Fitzpatricku su pod većim rizikom za obolijevanje, jednako kao i oni sa povećanim brojem nevusa (50-100 nevusa) i prisutnim displastičnim odnosno atipičnim nevusima (više od pet), kao i gigantskim kongenitalnim nevusima (8). Pacijenti koji su pod imunosupresijom, najčešće zbog drugih kroničnih bolesti poput AIDS-a, kronične limfatične leukemije, non-Hodgkin limfoma ili nakon transplantacije organa, dodatno su izloženi sekundarnom razvijanju melanoma (9).

Od okolišnih čimbenika najveći utjecaj ima bolesnikovo izlaganje Sunčevim zrakama i to posebno UVB zrakama. UVB zrake su najonkogeniji dio Sunčevog spektra jer fotoni tih zraka štetno djeluju na deoksiribonukleinsku kiselinu u našim stanicama (1).

U normalnom staničnom ciklusu tijekom mitoze stanice postoji više kontrolnih točaka koje osiguravaju stvaranje zdravih stanica. Jedan bitan dio tih kontrolnih točaka je i tumorsupresijski gen p53 koji se još naziva "nadzornik genoma". U normalnim zdravim stanicama njegova glavna uloga je zaustavljanje procesa mitoze, ukoliko se uoči oštećena DNA, te preusmjeravanje na njen popravak. Ako popravak bude neuspješan, stanica se preusmjerava u proces apoptoze. Kada nastane mutacija gena p53 zbog djelovanja UVB zraka, dolazi do gubitka sposobnosti preusmjeravanja genetski promijenjenih stanica u apoptozu i na taj način se omogućuje karcinomu da raste. Kasnija ponovna izlaganja Suncu, čije su UVB zrake potaknule mutaciju, selektivno potiču klonalnu ekspanziju stanica sa promijenjenim genom p53 (1).

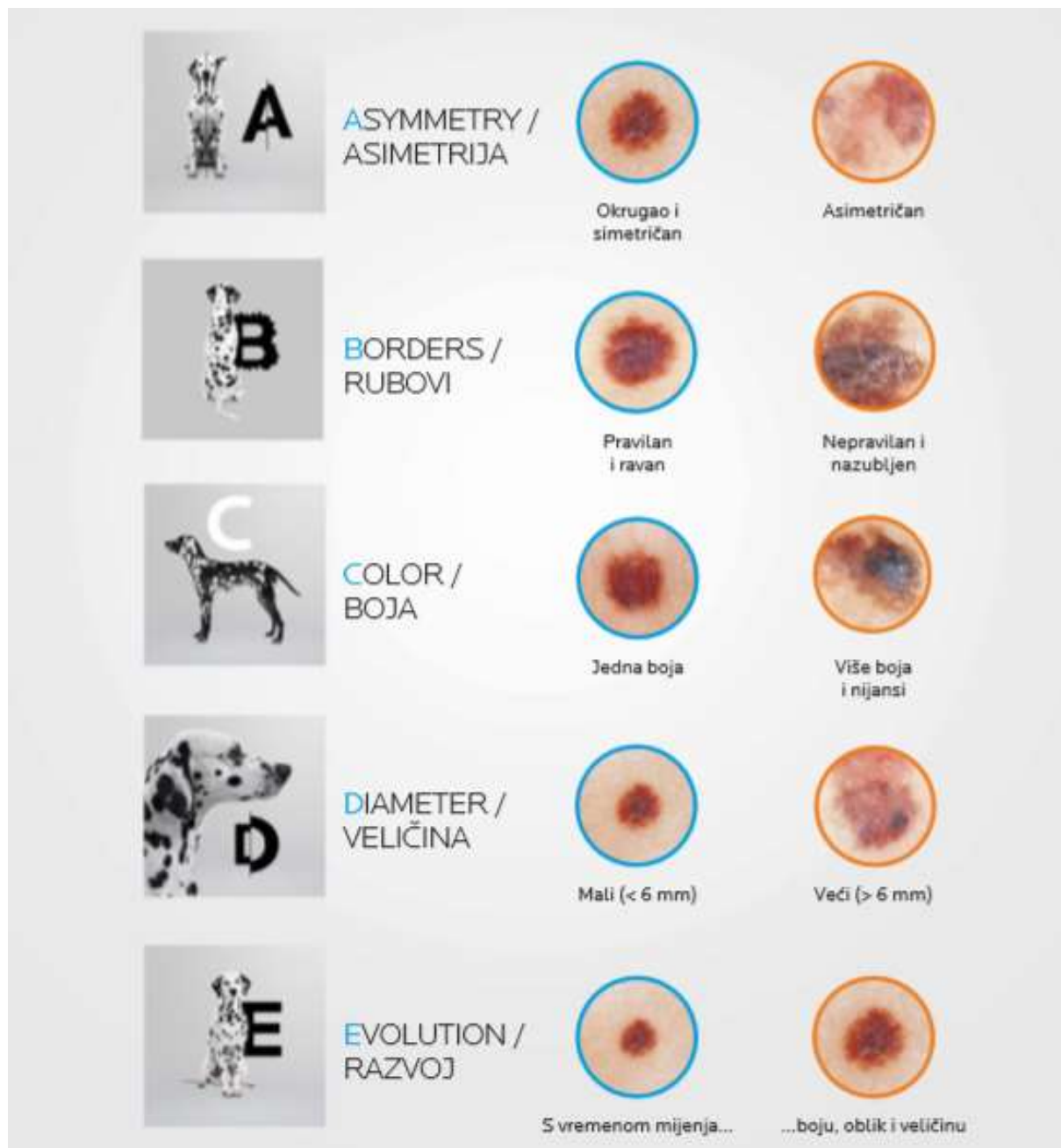
Koža je najosjetljivija u razdoblju djetinjstva, stoga je izlaganje Suncu u djetinjstvu i adolescenciji najkritičnije za kasniji razvoj melanoma. Koža u tom razdoblju apsorbira do 80% UV zraka, dok ostalih 20% apsorbira kroz sva kasnija razdoblja (1). Gotovo 90% novonastalih melanomskih promjena pripisuje se upravo djelovanju Sunca, odnosno UV-zračenju (4). Najvećem riziku su izložene osobe koje su povremeno bile izlagane jačem djelovanju Sunca (npr. u vrijeme ljetnih mjeseci, godišnjih odmora i sl.) tijekom djetinjstva i pritom zadobile sunčane opekline sa/bez razvojem bula (4). Već jedna takva sunčana opekline dovoljna je da rizik za kasniji razvoj melanoma dvostruko naraste (4). U današnje doba sve je veći trend odlazaka u solarije koji koriste UV lampe kako bi klijenti imali preplanulu put tijekom svih godišnjih doba. Dokazano je da korištenje solarija značajno povećava rizik od obolijevanja od melanoma i to čak za 75% (4). Njihova upotreba svrstana je u prvu kategoriju odnosno dokazanog kancerogenog djelovanja za ljude po kriterijima Internacionalne agencije za istraživanje karcinoma, IARC (10).

Pacijenti koji boluju od genetskog poremećaja *Xeroderma pigmentosum* posebno su osjetljivi na utjecaj UV zračenja i podložniji razvoju različitih tumora kože, uključujući i melanom (11).

### 4.3. KLINIČKA SLIKA

Glavno kliničko obilježje melanoma kože je pojava pigmentirane lezije koja pokazuje određene promjene. Te promjene nastaju kroz dugi niz godina te ih je teško primijetiti ukoliko se ne obraća pažnja na njih. Promjene koje se pojave u razdoblju od nekoliko dana obično su upalnog karaktera (1). Odličan alat kojim se služe i pacijenti i liječnici, posebno u primarnoj zdravstvenoj zaštiti, je ABCDE kriterij probira. Pomoću tih kriterija pacijenti mogu provoditi samokontrole i javiti se liječnicima čim primijete neke od navedenih promjena. Jednako tako liječnicima mogu pobuditi sumnju da se radi o suspektnoj leziji i potaknuti ih da preusmjere pacijente specijalistima na daljnju obradu i dijagnostiku. Postoji više tipova melanoma, pa tako postoje i različite kliničke manifestacije same bolesti, ali ABCDE kriteriji čine osnovu za prepoznavanje suspektnih promjena. Obzirom da se većina melanoma javlja *de novo*, samopregledi i redoviti dermatološki pregledi su od posebnog značaja za rano dijagnosticiranje (8).

ABCD kriteriji su akronim osmišljen od skupine dermatologa sa New York Universityja 1985. godine kako bi pomogli što ranijoj dijagnostici melanoma, a 2014. godine dodano je i slovo "E" (9). Akronim označava "A" (eng. asymmetry) kao asimetriju, "B" (eng. border irregularity) kao nepravilnosti rubova, "C" (eng. color variegation) kao promjenu boje, "D" (eng. diameter >6mm) kao promjer promjene veći ili jednak 6mm i "E" (eng. evolution) kao evoluciju promjene kroz godine (9). Kroz zadnjih nekoliko godina akronimu su dodana i slova "F" (eng. feeling) za subjektivno osjećanje svrbeža i/ili boli na promjeni i slovo "G" (eng. growth) koji označava porast lezije (1). Kako u praksi izgleda prepoznavanje tih promjena, možemo vidjeti na Slici 1.



Slika 1. ABCDE kriteriji (izvor: LaRoche- Posay, preuzeto sa: <http://www.laroche-posay.com.hr/%C4%8Dlanak/Sve-o-za%C5%A1titi-ko%C5%BEE-od-sunca/a26716.aspx>)

Iako ABCDE pristup i dalje opstaje kao temelj probira, u Ujedinjenom Kraljevstvu razvijena je još jedna lista kriterija koja olakšava dijagnostiku. Napravljena je na temelju retrospektivnih pregleda pacijenata koji su oboljeli od melanoma i na taj način radi probir pacijenata kojima je potrebna dodatna dijagnostika. Na listi nalazimo sedam kriterija koji su podijeljeni u tri velika i četiri manja obilježja (9). Tri velika obilježja čine promjene u veličini i/ili pojava nove lezije, promjene u obliku i promjene boje madeža. Četiri manja obilježja su promjer veći ili jednak 7mm, upala oko madeža, pojava krusta i/ili krvarenje madeža i subjektivne promjene u osjećaju (bol, pritisak, žarenje) (9). Ako postoji barem jedno veliko obilježje ili najmanje tri mala obilježja potrebno je pacijente uputiti na daljnju obradu.

Kod pacijenata koji po tijelu imaju multiple nevuse na melanom u kliničkoj slici možemo posumnjati ako nađemo znak "ružnog pačeta" (12). Usprkos teškom raspoznavanju među multiplim nevusima, možemo odrediti određeni predominantni morfološki uzorak među njima. Ako naiđemo na nevus koji ne odgovara uzorku i po nekim morfološkim karakteristikama odstupa od ostalih, tada taj nevus nazivamo znakom "ružnog pačeta". Njega koristimo kao dodatak na ABCDE kriterije i igra važnu ulogu u prepoznavanju melanoma kod pacijenata sa multiplim nevusima (11).

Kao što je ranije spomenuto, postoji više različitih vrsta melanoma te se oni međusobno razlikuju po kliničkoj slici, histološkoj klasifikaciji, anatomske lokaciji i tipu rasta. Razlikujemo četiri glavna histološka tipa melanoma i to su: površinsko šireći melanom (SSM), nodularni melanom (NM), lentigo maligni melanom (LMM) i akralni lentiginozni melanom (ALM) (1).

Površinsko šireći melanom je najrašireniji tip melanoma i čini 75% svih melanoma (13). Većina ih nastaje *de novo*, dok 30% nastaje iz promijenjenih nevusa. Kao što i ime kaže, karakterističan je površinsko šireći odnosno radijalni rast kroz duže vrijeme, prije nego započne vertikalni odnosno invazivni rast (13). U početku je SSM ravna lezija nepravilnih rubova i veličine, čija boja varira od svijetlosmeđe do crne (1,13). U fazi vertikalnog rasta SSM postaje neravan, bradavičast i lako ga je zamijeniti sa NM (1, 13). Predilekcijska mjesta na kojima ga nalazimo su leđa u muškarca i donji udovi kod žena; najvjerojatnije zbog najveće izloženosti Suncu (13).

Nodularni melanom je drugi po učestalosti i čini 15-30% svih melanoma. Njegov rast je vertikalni od samog početka i čini tamno pigmentirane nodule, iako povremeno mogu biti i amelanotični (13). NM je češće tamniji od SSM, dobro ograničen, ali agresivniji uz brži rast i metastatski potencijal (1). Najčešće lokalizacije su trup, glava i vrat te je podjednako zastupljen među ženama i muškarcima (1).

Lentigo maligni melanom čini 5-15% svih melanoma i češće ga nalazimo u starijoj populaciji iznad 65. godine (1). Posebno je čest u područjima koja su jako izložena Suncu i dovodi nas do zaključka da je u ovom obliku melanoma izloženost UV zračenju ključan faktor obolijevanja. Lezija započinje kao nejednako pigmentirana smeđa makula nalik na pjegicu, veličine 3-6cm (1,13). S vremenom lezija postaje sve veća, tamnija i klinički palpabilna (13). Proces transformacije ovog oblika melanoma je jako spor, pa nekad zna proći i do 50 godina od pojave makule do razvoja LMM (1). Najčešće ga nalazimo u području lica, na obrazima i nosu (1).

Akralni lentiginozni melanom je najrjeđi oblik melanoma i zastupljen je svega u 2-8% bolesnika (1). Ovaj tip melanoma najčešći je među azijskom i afričkoameričkom populacijom te tamnopotim osobama (13). Uglavnom je lokaliziran na dlanovima, stopalima i ležištu nokta, pa se rijetko otkrije u ranoj fazi bolesti (1). Prezentira se kao svijetlosmeđa makula nepravilna ruba koja s vremenom tamni (1). Subungvalni oblik je čest oblik i nastaje od matriksa nokta (najčešće na nožnom palcu (1)), a karakterističan znak prepoznavanja je Hutschinsov znak, odnosno periungvalno makularno širenje promjene (13).

Neke rjeđe prezentacije mogu biti melanom sluznica, amelanotični melanom, dezmodoplastični-neurotropni melanom, verukozni melanom i nevoidni melanom (1).

Ako bolest ne dijagnosticiramo u ranoj fazi, zbog agresivne prirode melanoma, postoji velika mogućnost za pojavu metastaza. Metastaze nalazimo u regionalnim limfnim čvorovima gdje su se proširile limfnim putevima, dok hematogene metastaze nalazimo najčešće u jetri, plućima, kostima i mozgu (1). Ukoliko se metastaze nalaze na koži, one su većinom u blizini primarnog tumora u obliku nodula u dermisu ili lezije poput plaka (13). Pacijenti koji boluju od metastatskog melanoma prezentirati će se s nizom različitih simptoma poput neuroloških napadaja, glavobolja, poremećaja vida, kašlja, hemoptize, dispneje, novonastale boli u leđima, promjenama u radu crijeva ili bilo kojim sustavnim simptomom (vrućica, zimica, tresavica, gubitak na težini itd.) (9).

#### **4.4. DIJAGNOSTIKA**

Pravovremeno dijagnosticiranje melanoma ključan je korak za što povoljniji ishod bolesti. Bitno je kroz različite kampanje osvijestiti opasnosti od prekomjernog izlaganja Suncu, pogotovo u ranoj dječjoj dobi, poticati uporabu kvalitetne zaštite i vršenje redovitih samopregleda te dermatoloških pregleda.

Vodeći se ABCDE kriterijima kao *screening* metodom potrebno je prepoznati sumnjive promjene te uputiti pacijente na daljnju dijagnostiku. Kod fizikalnih pregleda najbitniji je pregled cijelog tijela razodjevenog pacijenta (9). Pregled uključuje detaljno proučavanje vlasišta i lica, posebno nosnica, usnica te iza uški. Nakon toga potrebno je obratiti pozornost na cijele ruke, dlanove sa obje strane i između prstiju, vrat i područje dekoltea te provjeriti pazušne jame. Sljedeći korak je provjera torza, leđa i stražnjeg djela tijela; nogu sa obje strane, uključujući obavezno i glutealnu regiju. Pregled završava provjerom stopala i kože između nožnih prstiju (14). Samopregled bi pacijenti trebali obavljati na isti način. Da su ovakvi pregledi korisni dokazali su njemački liječnici kroz SCREEN projekt koji je započeo 2003.godine. U projektu je sudjelovalo 360 000 pacijenata koji su bili pregledani od liječnika koji su prošli osmosatnu edukaciju za pregled cijelog tijela.



Projekt je rezultirao povećanjem detekcije melanoma među pregledanim pacijentima za 30% čime su smanjili smrtnost od melanoma za otprilike 50% u odnosu na ostatak Njemačke (9). To je još jedan dokaz o važnosti ranog otkrivanja za povoljniji ishod bolesti.

Sastavni dio pregleda uključuje i dermatoskopiju. Dermatoskopija je neinvazivna dijagnostička metoda promatranja promjena na koži uz pomoć dermatoskopa, instrumenta koji povećava vidno polje uz polarizirano ili nepolarizirano svjetlo, a primarno značenje ima u evaluaciji pigmentnih promjena na koži. Ona omogućava promatranje epidermalnih i dubljih struktura gornjeg dermisa te na taj način lakše možemo razlikovati benigne pigmentirane lezije od onih malignih (15). Najvažnija uloga dermatoskopije je smanjenje broja nepotrebnih biopsija benignih pigmentiranih lezija (2).

Ukoliko se klinički ili dermatoskopski postavi sumnja da se radi o suspektnoj pigmentiranoj leziji indicirana je ekscizijska biopsija (13). Iznimno se, u slučaju većih lezija lokaliziranih u području lica, uha, dlana te kod velikih i kongenitalnih nevusa, može učiniti incizijska biopsija (2,16). Nakon biopsije dobiveno tkivo se pohranjuje u 4% formalin i obavlja se patohistološka analiza koja daje konačnu dijagnozu (17).

Patohistološka analiza bazira se na kombinaciji morfoloških značajki, citoloških posebnosti i odgovoru domaćina na leziju (2). Traži se prisutnost atipičnih melanocita koje prepoznajemo po velikim i/ili hiperkromatskih jezgrama, nuklearnom polimorfizmu, abnormalnom uzorku kromatina i morfološkim promjenama poput asimetrije (2).

U konačnom patološkom izvještaju nalazimo informacije o debljini lezije, histološkom tipu, mitotskom indeksu, perifernim granicama, postojanju ulceracija, mikroskopskim satelitima, prisustvu i količini tumorinfiltrirajućih limfocita, staničnoj regresiji, limfokapilarnoj invaziji, vertikalnom rastu tumora i neurotropizmu (1, 9).

Ukoliko biopsijom ne možemo dobiti dobar uzorak ili je patohistološki nalaz nedovoljno specifičan, možemo koristiti dodatne metode dijagnostike poput imunohistokemije i fluorescentne *in situ* hibridizacije (FISH) (13).

Imunohistokemija je metoda koja koristi specifična monoklonska protutijela koja pomažu u kasnijoj diferencijaciji stanica tumora (18). Najčešći biljezi koje koristimo pri dijagnostici melanoma su S-100, MART-1 i HMB-45 (2). Osim za dijagnostiku, ova metoda je korisna i za odabir individualizirane terapije u nekih pacijenata.

FISH je molekularna citološka metoda koja koristi fluorescentne probe za određene dijelove DNA na koje se veže po principu visoke komplementarnosti (19). Koristimo je za citogenetsku analizu promijenjenih melanocita jer uočava kromosomske aberacije specifične za melanom i posebno je korisna u slučajevima kada nismo sigurni u dijagnozu melanoma (13).

Nakon svih dobivenih nalaza, važan korak je napraviti *staging* melanoma. Klasifikacija koju danas koristimo napravljena je na temelju kliničkih i histoloških nalaza, a naziva se TNM-klasifikacija. *The American Joint Committee on Cancer* (AJCC) službeno je uveo revidirani TNM sustav 2010. godine u SAD-u te je on internacionalno prihvaćen (1). TNM je akronim u kojem "T" stoji za tumor kao tvorbu i njezina obilježja, "N" za nodule odnosno proširenost u limfne čvorove i "M" za postojanje metastaza (9). U revidiranoj TNM klasifikaciji obilježja koja su bitna za opis tumora su njegova ukupna debljina, prisutnost ulceracija i mitotski indeks (9). Mitotski indeks uveden je prvi puta kao bitan prognostički čimbenik za lokaliziranu bolest u revidiranoj verziji TNM-a 2010. godine (1). Za debljinu tumora prije se koristila klasifikacija po Breslowu, međutim danas je ona zamijenjena podjelom koju je sastavio AJCC (1). Kod malih tumora (do T1b) za dubinu invazije možemo koristiti Clarkovu klasifikaciju koja koristi različite slojeve epidermisa kao orijentir, međutim za sve veće tumore prisutnost ulceracija i mitotski indeks smatraju se boljim prognostičkim pokazateljima (1).

“N” stadij određen je prisutnošću pozitivnih limfnih čvorova. Suspektne čvorove možemo odrediti klinički kao limfadenopatiju, te potvrditi aspiracijom stanica iz čvora pod kontrolom ultrazvuka. Ukoliko ne nađemo suspektne limfne čvorove na kliničkom pregledu, prilikom primarne resekcije tumora potrebno je napraviti biopsiju sentinel čvora (SLNB). Sentinel čvor je prvi čvor na putu limfne drenaže od mjesta primarnog tumora (7). Biopsija sentinel čvora je minimalno invazivni postupak za identificiranje bolesnika sa subkliničkim metastazama regionalnih limfnih čvorova, koji mogu biti kandidati za limfadenektomiju ili adjuvantnu sistemsku terapiju. Ona se može izvoditi samo u centrima gdje postoji odjel nuklearne medicine i dobro uvježban tim stručnjaka (specijaliste nuklearne medicine, kirurga plastičara i patologa) (8). SLNB se uglavnom provodi za sve lezije deblje od 1mm (1). Kod lezija koje su debljine od 0.76mm do 1mm, a imaju loše prognostičke čimbenike poput visokog mitotskog indeksa i/ili ulceracija ili u pacijenata mlađe životne dobi također je potrebno napraviti SLNB (9). Pozitivan sentinel limfni čvor bitan je prognostički faktor za daljnji tijek bolesti i klasifikaciju melanoma (9).

“M” stadij baziran je na postojanju metastaza koje mogu biti lokalne ili udaljene. Ako one postoje, dodatno su klasificirane po lokaciji u tijelu i porastu serumske laktat dehidrogenaze koju nalazimo u raširenoj bolesti (9).

Konačno, nakon *staginga* raširenost melanoma možemo podijeliti u četiri stadija po TNM klasifikaciji. Melanom bez limfne invazije i udaljenih metastaza, ovisno o debljini tumora, svrstavamo u stadij I ili stadij II. U stadiju III nalazimo melanom sa pozitivnim limfnim čvorovima, a u stadiju IV postoje metastaze (9). Detaljnija podjela po stadijima i TNM klasifikaciji nalazi se u Tablici 1.

Kod proširene bolesti, najpreciznije podatke o točnoj lokalizaciji, veličini i obliku metastaza daje nam PET/CT pretraga (1). Ukoliko sumnjamo na zahvaćenost mozga metastazama treba razmotriti i opciju MR pretrage (9).

TABLICA 1. VII klasifikacija melanoma po *American Joint Committee on Cancer-AJCC*

T klasifikacija		debljina (mm)	ulceracije/mitoze	
T1		≤1	a: bez ulceracije ili mitoze <1mm <sup>2</sup>	
			b: s ulceracijom ili s mitozom <1mm <sup>2</sup>	
T2		1.01-2.0	a: bez ulceracije	
			b: s ulceracijom	
T3		2.01-4.0	a: bez ulceracije	
			b: s ulceracijom	
T4		> 4.0	a: bez ulceracije	
			b: s ulceracijom	
N klasifikacija		broj metastatskih limfnih čvorova	nodalne metastaze	
N1		1	a: mikrometastaza	
			b: makrometastata	
N2		2-3	a: mikrometastaza	
			b: makrometastaza	
			c: <i>in transit</i> metastaza bez pozitivnog limfnog čvora	
N3		>4, konglomerat čvorova ili <i>in transit</i> metastatski satelit s pozitivnim limfnim čvorom		
stadij	TNM	5-god. preživljenje (%)	10-god. preživljenje (%)	
IA	T1a, N0, M0	98,9	97,4	
	T1b, N0, N0	93,7	90,2	
	T2a, N0, M0	90,5	84,1	
IIA	T2b, N0, M0	76,6	65,2	
	T3a, N0, M0	77,1	67,3	
IIB	T3b, N0, M0	70,5	62,1	
	T4a, N0, M0	66,8	56,3	
IIC	T4b, N0, M0	55,7	47,5	
IIIA	T1-4a, N1a, M0	-	-	
	T1-4a, N2a, M0	-	-	
IIIB	T1-4b, N1a, M0	-	-	
	T1-4b, N2a, M0	-	-	
	T1-4a, N1b, M0	58,6	49,7	
	T1-4a, N2b, M0	49,9	43,6	
	T1-4a, N2c, M0	67,6	59,2	
IIIC	T1-4b, N1b, M0	52,2	36,6	
	T1-4b, N2c, M0	32,9	32,9	
	T, N3, M0	27,3	22,4	
IV	M1a	17,9	14,1	
	M1b	-	-	
	M1c	-	-	

## **4.5.TERAPIJA**

U odabiru terapije najbitniji je dobar staging i određivanje točnog stadija odnosno proširenost bolesti. Standardna shema liječenja melanoma prikazana je u Tablici 2.

TABLICA 2. Standardna shema liječenja melanom

<b>Stadij (TNM klasifikacija)</b>	<b>Standardna terapijska opcija</b>
Stadij 0	Ekscizija
Stadij 1	Ekscizija +/- resekcija limfnih čvorova
Stadij 2	Ekscizija +/- resekcija limfnih čvorova
Stadij 3 (resektabilan tumor)	Ekscizija +/- resekcija limfnih čvorova Adjuvantna terapija
Stadij 3 (neresektabilan tumor) Stadij 4 Rekurentni melanom	Intratumorska aplikacija Imunoterapija Ciljana terapija Kemoterapija Lokalna palijativna terapija

#### 4.5.1. Liječenje lokalne bolesti

Kirurška ekscizija melanoma jedina je kurativna metoda i prvi terapijski izbor za svaku suspektanu promjenu. Nakon patohistološke potvrde melanoma radi se reekscizija ožiljka te po potrebi i biopsija sentinel čvora (SLNB). Preporučljivo je reeksciziju i SLNB napraviti unutar četiri do šest tjedana od postavljanja dijagnoze (1). Sadašnji podaci pokazuju da je resekcija rubova više od 1 cm za stadij T1 i T2, kao i resekcija rubova više od 2 cm za stadij T3 i T4 nepotrebna, jer nema dokazane razlike u sveukupnom preživljenju (8). Ukoliko SLNB bude pozitivan preporuča se napraviti evakuaciju svih limfnih čvorova zahvaćene regije (1). Kod nekih bolesnika moguće je primijetiti metastaze u limfnim čvorovima nekim drugim radiološkim slikovnim metodama i prije SLNB, pa se kod njih isto preporuča regionalna limfadenektomija (1). Ako su metastaze nađene prije SLNB, ona se smatra kontraindiciranom i odmah treba pristupiti kompletnoj limfadenektomiji (7). Poseban slučaj čini ingvinalna regija u kojoj je zbog velikog rizika od lokalnog recidiva u limfnim čvorovima potrebno učiniti radikalnu limfadenektomiju femoralnog trokuta (7). Osnovni postupak za terapijsku disekciju vratnih limfnih čvorova, koja je bitna za melanom glave i vrata, je modificirana radikalna disekcija vrata. Kod modificirane radikalne disekcije vrata odstranjuju se sve limfatičke strukture kao i kod radikalne disekcije (regije I.-V.) uz poštedu jedne ili više nelimfatičkih struktura, koje se kod radikalne disekcije rutinski odstranjuju (sternokleidomastoidni mišić, v. jugularis interna, n. XI.) (7).

#### 4.5.2. Radioterapija

Radioterapija nema raširenu primjenu u liječenju melanoma jer je on najmanje radiosenzitivan od svih tumora kože. Radioterapiju je korisno primijeniti u liječenju lentigo melanoma, ali samo onda kada kirurška resekcija nije moguća. Obično su u pitanju stariji bolesnici sa komorbiditetima ili ako veličina i lokacija tumora (npr. na licu, uhu) ne omogućuju kiruršku resekciju. Primjenjuju se različite sheme frakcioniranja te se postiže lokalna kontrola bolesti u 85 do 90 % slučajeva (7). Radioterapija se često koristi kao lokalna palijativna terapija za smanjenje izoliranih metastaza melanoma, pogotovo multiplih metastaza u mozgu, kostima ili kod kompresije leđne moždine. Osim smanjenja mase tumora, visoke frakcionirane doze mogu smanjiti otpornost tumora na kemoterapiju (7).

#### 4.5.3. Adjuvantno liječenje melanoma i kemoterapija

Adjuvantno liječenje u onkologiji je ono koje se primjenjuje nakon terapije prvog izbora, odnosno kirurške ekscizije melanoma. Prema smjernicama objavljenima u ožujku 2015. godine primjena sustavne adjuvantne terapije preporuča se pacijentima sa pozitivnim regionalnim limfnim čvorovima (stadij III) i debljim primarnim tumorima (stadij IIb i IIc) (20).

Interferon  $\alpha$  2b jedini je lijek koji se preporuča u sistemskom adjuvantnom liječenju melanoma. Provedeno je mnogo istraživanja i primijećeno je da visoke doze interferona utječu na ukupno preživljavanje, dok se malim dozama ne postiže jednak učinak. Studija koja je to pokazala naziva se studija ECOG 1684 u kojoj su pacijenti kroz prvih mjesec dana svakodnevno primali intravensku visoku dozu interferona  $\alpha$  2b te bili na terapiji održavanja - supkutano tri puta tjedno tijekom narednih 11 mjeseci (20). 1995. godine FDA i EMA odobrile su upotrebu interferona  $\alpha$  2b u visokoj dozi za adjuvantno liječenje visokorizičnih melanoma (20).

Interferon  $\alpha$  2b djeluje na staničnoj razini imunomodulatorno tako što aktivira NK-stanice, makrofage, neutrofile i limfocite. Njegovo djelovanje bazirano je na vezanju za stanične receptore i aktivaciji protein – kinaza u signalnom putu koje djeluju na transkripciju interferon-stimulirajućih gena. Toksičnost interferona, osobito visokih doza je značajna, ali reverzibilna (7). Zbog primjena visokih doza u liječenju pacijenti mogu razviti različite nuspojave. Najčešće nuspojave koje se javljaju su kronični umor, mijelosupresija, povišenje jetrenih enzima i neurološki simptomi (20). Daljnja istraživanja pokazala su prednost pegiliranog interferona (poseban oblik interferona  $\alpha$  koji ima produljeni poluvijek raspada u odnosu na običan), pa je 2011. i taj oblik odobren za liječenje melanoma stadija III.

Primjena kemoterapije kao podvrsta adjuvantne terapije u liječenju melanoma nije pokazala značajne rezultate. Kemoterapija nije toliko učinkovita u liječenju melanoma, kao kod nekih drugih tumora, ali može utjecati na smanjenje simptoma ili produljenje preživljenja kod nekih pacijenata (21). Citostatici koji se u Hrvatskoj koriste su dakarbazin, temozolamid, fotemustin te je njihov objektivni odgovor sličan, između 5-12% (7). Mogu se koristiti kao monokemoterapije (najčešće dakarbazin) ili kao polikemoterapija. Polikemoterapija u usporedbi s dakarbazinom ne pruža značajno bolje preživljenje, ali je izraženija toksičnost polikemoterapije tako da se preferira monokemoterapija. Još jedan pokušaj boljeg odgovora na terapiju je tzv. biokemoterapija u kojoj je uz monokemoterapiju dodan interferon  $\alpha$  2b. Takva kombinacija lijekova pridonosila je većem broju pacijenata koji su reagirali na kemoterapiju, ali nije pridonio povećanju ukupnog preživljenja (20). Obzirom da kemoterapija nije pokazala veliki terapijski uspjeh u liječenju melanoma, primjenjuje se samo u situaciji nedostupnosti PD-1 inhibitora za BRAF negativne tumore ili eventualno nakon progresije na BRAF inhibitore kod BRAF pozitivnih tumora o kojima će više riječi biti u sljedećem poglavlju.



#### 4.5.4. Ciljana terapija

Ciljana terapija, zajedno sa imunoterapijom, osnova je modernog sistemskog liječenja metastatski proširenog melanoma. Razvojem novih lijekova pacijenti koji su imali šanse za produljeno preživljenje tek 6 do 8 mjeseci sada imaju puno bolju prognozu.

Ciljana terapija bazira se na inhibiciji signalnih puteva koji dovode do prekomjerne proliferacije tumorskih stanica. Kroz niz istraživanja zloćudnih tumora, primijećeno je da melanomi imaju visoki postotak mutacija u MAPK (*mitogen activated protein kinase*) staničnom signalnom putu. Neregulirana aktivacija MAPK puta vodi tumorske stanice u prekomjernu staničnu proliferaciju, aktivaciju tumorske angiogeneze i sprječava apoptozu stanica (20). S obzirom na specifične mutacije koje nalazimo samo u tumorskim stanicama, možemo ciljano "napadati" samo tumorsko tkivo bez ugrožavanja zdravih stanica. Glavni lijekovi kojima se pokušavaju regulirati mutirani stanični signali su BRAF i MEK inhibitori.

##### 4.5.4.1. BRAF inhibitori

Kod 40 do 60% bolesnika s melanomom postoji dokazana mutacija za gen koji kodira serin-treonin-protein kinazu BRAF. Njegova mutacija aktivira lančane reakcije u MAPK signalnom putu koje vode do proliferacije tumora. Najčešća mutacija koja se događa je zamjena aminokiseline glutamina za valin na kodonu 600 ( V600E) i prisutna je u 90% BRAF mutacija. U ostalim slučajevima dolazi do zamjene valina za lizin ( V600K). Pacijenti u kojih je potvrđena mutacija kandidati su za primjenu BRAF inhibitora koji se selektivno vežu na mutiranu BRAF kinazu u tumorskoj stanici i onemogućuju nastavak MAPK signalnog puta, pa time i proliferaciju tumorskih stanica. Ti lijekovi imaju brz i visokoučinkovit terapijski odgovor, ali najveći problem predstavlja brzi razvoj rezistencije na lijek. Postoji više mogućih mehanizama koji dovode do pojave rezistencije, ali najvjerojatniji je reaktivacija MAPK puta novim mutacijama ili stvaranje zaobilaznog puta aktivacije preko COT kinase (*cancer Osaka thyroid kinasa*) (20).

Vemurafenib je prvi BRAF inhibitor koji se počeo koristiti za liječenje metastatskog melanoma. On djeluje tako da vežući se na BRAF V600E domenu specifično inhibira rad RAF kinaze i time sprječava daljnju proliferaciju tumorskih stanica. U kliničkom istraživanju faze II na pacijentima koji su prethodno bili liječeni prvom linijom terapije srednje trajanje odgovora na primjenu vemurafeniba je iznosilo 6.7 mjeseci, a srednje ukupno preživljenje 15.9 mjeseci što je značajan pomak naspram prethodnih pokušaja liječenja metastatskog melanoma (20). Daljnja istraživanja uspoređivala su primjenu vemurafeniba naspram dakarbazina (primjena monokemoterapije) u bolesnika koji nisu dotad liječeni i potvrdila bolju učinkovitost vemurafeniba sa ukupnim preživljenjem od 13.6 mjeseci naspram 9.7 mjeseci na monokemoterapiji. Primjena vemurafeniba je oralna u obliku tableta čija standardna doza je 960mg dva puta na dan. Najčešće nuspojave koje su zabilježene su bol u zglobovima, osip, umor, gubitak kose, fotoosjetljivost, mučnina, proljev i pojava keratoakantoma ili bazocelularnih karcinoma. Još jedna od češćih nuspojava je produljenje QT-intervalu, pa je tijekom terapije potrebno redovito kontrolirati elektrokardiogram i elektrolite. Ukoliko su nalazi zabrinjavajući, moguće je privremeno prekinuti liječenje vemurafenibom, pa ponovno započeti nakon poboljšanja nalaza. Zbog fotoosjetljivosti bitno je upozoriti pacijente na izbjegavanje izlaganja Suncu te nošenje zaštite odjeće i primjenu krema sa zaštitnim faktorom protiv UVB zraka većim od 30. Tijekom primjene terapije potrebne su redovne mjesečne dermatološke kontrole i pri nalazu bilo koje sumnjive lezije, potrebna je kirurška ekscizija (20).

Drugi BRAF inhibitor koji se koristi za istu indikaciju je dabrafenib. Njegov mehanizam djelovanja je drugačiji od vemurafeniba. Dabrafenib je reverzibilni ATP kompetitivni inhibitor koji selektivno inhibira BRAF V600 kinazu i MAPK signalni put. U do sada provedenim kliničkim studijama djelovanje dabrafeniba je pokazalo bolji ishod za pacijente u odnosu na primjenu monokemoterapije, a rezultati su slični, iako nešto malo lošiji, kao i za vemurafenib.

Dabrafenib se primjenjuje oralno u obliku tableta 150mg dva puta na dan, a može se koristiti kao monoterapija ili u kombinaciji sa MEK inhibitorima. Nuspojave koje se javljaju su nove kožne neoplazme poput bazocelularnih karcinoma, keratoakantoma i novih melanoma. Potrebne su redovite dermatološke kontrole kako bi se te nuspojave na vrijeme uočile i sanirale, a terapija se može nastaviti. Moguće su pojave novih tumora drugdje u tijelu poput gastrointestinalnog trakta i područja glave i vrata i u tom slučaju terapiju je nužno prekinuti. Dabrafenib može izazvati oftalmološke nuspojave poput uveitisa, iritis ili RPED (*retinal pigment epithelial detachment*) pa je potrebna redovna kontrola oftalmologa za vrijeme primjene terapije i modifikacija doze po potrebi (20).

#### 4.5.4.2. MEK inhibitori

MEK inhibitor je lijek koji preko inhibicije MEK gena ometa signalni MAPK put i time sprječava proliferaciju tumora. Taj lijek koristimo kod pacijenta koji su rezistentni na BRAF inhibitore, a najbolju učinkovitost pokazuje zajednička primjena sa BRAF inhibitorima.

Trametinib je prvi MEK inhibitor koji je odobren za liječenje metastatskog melanoma. Djeluje kao reverzibilni i selektivni inhibitor MEK 1 i MEK 2 kinaze koje su važan dio za signalni MAPK put u pozitivnim BRAF mutiranim melanomima. U kliničkim istraživanjima uspoređivana je njegova primjena u odnosu na monokemoterapiju dakarbazinom i pokazalo se da je vrijeme do progresije bolesti u pacijenata koji su primali trametinib iznosilo 4.8 mjeseci dok je u drugoj skupini tretiranoj dakarbazinom isto vrijeme iznosilo svega 1.5 mjeseci. Tu je uočen veliki pomak u kasnijoj regresiji bolesti i bolja učinkovitost naspram kemoterapije. U skupini pacijenta koja je prethodno bila liječena BRAF inhibitorima razvila se rezistencija na trametinib i lijek nije djelovao. Trametinib se primjenjuje u obliku tableta od 2mg jednom na dan. Nuspojave koje se javljaju su obično blage, gradusa I i II, poput osipa, proljeva, limfedema. Ozbiljnija nuspojava koja se može javiti je kardiomiopatija odnosno smanjena ejekcijska frakcija, ali je reverzibilnog karaktera. Pojava sekundarnih kožnih tumora nije primijećena pod monoterapijom trametinibom (20).

#### 4.5.4.3. Kombinacija BRAF inhibitora i MEK inhibitora

BRAF inhibitori i MEK inhibitori djeluju na istom signalom putu koji vodi do proliferacije tumora ukoliko stanice melanoma imaju BRAF V600 mutaciju. Rezultati studija pokazali su da je učinkovitost ciljane terapije najveća ako se koristi kombinacija lijekova naspram monoterapije. Najčešće radi se o kombinaciji dabrafeniba i trametiniba. Njihovom kombinacijom smanjuje se toksičnost i broj nuspojava, a sama učinkovitost je veća. Stopa parcijalnih i kompletnih odgovora na kombiniranu terapiju bila je 76% naspram 54% u monoterapiji. Unutar studija koje su provođene rezultati za ukupno preživljenje pokazali su 25 mjeseci na kombiniranoj terapiji. Preživljenje na monoterapiji bilo je teže interpretirati jer je pacijentima bio omogućen prelazak na kombiniranu terapiju kada se utvrdila njezina veća uspješnost. Lijekovi se primjenjuju oralno u kombinaciji trametinib 2 mg jednom na dan i dabrafenib 150mg dva puta na dan. Kožne lezije kao nuspojave rjeđe su se javljale na kombiniranoj terapiji, ali se pojavila češća nuspojava, vrućica, koja je bila prisutna u 71% pacijenata naspram svega 26% onih na monoterapiji. Iako nuspojave u kombiniranoj terapiji nisu jako ozbiljne, potrebne su redovite kontrole i modifikacija doza prema potrebama pacijenata (20).

#### 4.5.5. Imunoterapija

Imunoterapija je također novi pristup sistemskog liječenja metastatskog melanoma, a njezina glavna prednost naspram ciljane terapije je u tome što djeluje na sve melanome neovisno o prisutnoj mutaciji BRAF V600 kodona. Biološka podloga imunoterapije bazirana je na inhibiciji negativne regulacije imunološkog odgovora i pojačavanjem imunološkog odgovora usmjerenog na borbu protiv stanica tumora. Kod melanoma je karakterističan nalaz tumorinfiltrirajućih limfocita, ali oni često imaju smanjeni kapacitet za proliferaciju, produkciju citokina i lizu tumorskih stanica u mikrookolišu tumora (22). Zbog same prisutnosti limfocita u mikrookolišu tumora, postoji up-regulacija PD-L1 molekula na tumoru koja vodi do iscrpljivanja T-limfocita i neuspješne imunološke obrane organizma od tumora. Različite studije pokazale su nam da melanomi imaju mnoštvo različitih somatskih mutacija.

Mutacije obično dovode do prezentiranja antigena koji su specifični za pojedine tumore i stvaraju ciljana mjesta za primjenu imunoterapije odnosno za inhibitore kontrolnih točaka. Glavne kontrolne točke na kojima se taj odgovor bazira su molekule CTLA-4 i PD-1 (20).

CTLA-4 (eng. cytotoxic T-lymphocyte antigen 4) je receptor koji nalazimo na limfocitima T i kada se veže na svoj ligand B7, koji tumor može eksprimirati, dolazi do inhibicije aktiviranih T-limfocita. Na određeni način molekula CTLA-4 djeluje poput fiziološke kočnice imunološkog odgovora. Da bi potaknuli imunološki odgovor na stanice tumora koristimo monoklonska protutijela anti-CTLA-4 i sprječavamo inhibiciju T-limfocita (20).

Druga važna molekula u imunološkom odgovoru aktiviranih T-limfocita je PD-1 (eng. programmed cell death 1). Kada se PD-1 receptor veže za svoj ligand PD-L1, koji se često nalazi na tumorima, potiče se suprimiranje rada T-limfocita i izostaje antitumorski imunološki odgovor. U imunoterapiji koristimo lijekove u obliku monoklonskih protutijela koji mogu djelovati protiv PD-1 ili PD-L1 i tako ponovno uspostaviti ili pojačati imunološki odgovor (20).

Imunoterapija ima svoje specifičnosti po čemu se posebno razlikuje od ciljane ili kemoterapije. Na početku primjene inhibitora kontrolnih točaka bolesnici mogu iskusiti privremeno pogoršanje bolesti ili može doći do pojave novih lezija prije stabilizacije bolesti. Razlog tomu je što limfociti dodatno infiltriraju tumor, pa se on čini većim, a vrijeme odgovora na imunoterapiju puno je dulje nego kod drugih oblika terapije. S druge strane kada terapijski odgovor započne njegov pozitivni učinak ima znatno dulje djelovanje, pa je on prisutan čak i nakon prekida terapije.

Obzirom na te specifičnosti da bi znali procijeniti kvalitetu imunološkog odgovora pacijente možemo podijeliti u 4 grupe po uspješnosti imunološkog odgovora:

- 1) *Imunosno uvjetovan potpuni terapijski odgovor* ( CR, eng. Complete Response) – pacijenti kod kojih je došlo do potpunog nestanka svih mjerljivih i nemjerljivih lezija, bez pojave novih
- 2) *Imunosno uvjetovan parcijalni terapijski odgovor* ( PR, eng. Partial Response) – tumorska masa u pacijenta se smanjila za 50% ili više, a druge lezije mogu progredirati ili čak nastati nove
- 3) *Imunosno uvjetovana stabilna bolest* ( SD, eng. Stable Disease) – ne zadovoljava kriterije oporavka, ali niti progresije bolesti
- 4) *Imunosno uvjetovana progresivna bolest* ( PD, eng. Progressive Disease) – porast tumorske mase za 25% ili više

Da bi svaki imunološki odgovor potvrdili da se nalazi u nekoj od gore navedenih kategorija potrebna je ponovna kontrola za četiri tjedna. Ovi kriteriji napravljeni su posebno za imunoterapiju kako bi se osigurala dovoljno duga primjena lijekova da terapijski učinak ne bi izostao zbog preranog odustajanja od terapije (20).

#### 4.5.5.1. Imunoterapija inhibicijom CTLA-4

Ipilimumab je monoklonsko protutijelo napravljeno za vezanje na antigen 4 citotoksičnih T-limfocita (anti-CTLA-4) i ujedno prvi lijek koji je FDA odobrila za imunoterapiju u 2011.godini (20, 23). Njegovo djelovanje bazira se na vezanju za CTLA-4 receptor i onemogućavanju inhibicije aktivnih T-limfocita. Pojavom ovog lijeka napravljen je veliki iskorak u liječenju metastatskog melanoma jer je došlo do značajnog produljenja ukupnog preživljenja (20). U istraživanju rane faze već je ustanovljeno da je jednogodišnje ukupno preživljenje više od bilo kojeg drugog lijeka ili ranije primjenjivane metode (22).

Samo dio pacijenta pod terapijom ipilimumabom postigao je potpuni ili parcijalni odgovor, ali kada se on pojavio bolest je bila pod kontrolom dulje razdoblje (20). Velika kombinirana analiza različitih studija objavljena 2015.godine pokazala je da 20 do 26% pacijenata sa metastatskim melanomom koji su primili terapiju ipilimumabom je živjelo barem tri godine što je ogroman napredak u preživljenju pacijenata sa metastatskim melanomom u odnosu na prethodno liječenje melanoma (20).

Loša strana imunoterapije je njeno djelovanje na cijeli imunološki sustav i posljedično pojava imunosno uvjetovanih nuspojava. Najčešće ozbiljne nuspojave terapije ipilimumabom su enterokolitis, hepatitis i različite endokrinopatije. Incidencija pojave imunosno uvjetovanih nuspojava je 72% kod primjene ipilimumaba, dok je njih 24% visokog gradusa. U jednom istraživanju su zabilježena čak 2 smrtna slučajeva od nuspojava, jedan zbog aplazije koštane srži, a drugi zbog kolitisa (7). Te nuspojave reagiraju na primjenu kortikosteroidne terapije i drugih lijekova kojima postizemo privremenu reverzibilnu imunosupresiju, pa je bitno na vrijeme započeti sa imunosupresijom. Ipilimumab je pokazao više i češće imunosno uvjetovanih nuspojava nego drugi lijekovi koji se koriste u imunoterapiji. Terapijski protokol primjene ipilimumaba koji je odobren čini doza od 3mg/kg TT intravenskom infuzijom u razmacima od tri tjedna ukupno četiri ciklusa (20).

#### 4.5.5.2. Imunoterapija inhibicijom PD-1

Nivolumab i pembrolizumab su monoklonska protutijela koja ciljaju PD-1 receptor i sprječavaju njegovo vezanje za PD-L1 prekidajući time negativni signalni put (20). Ubrzo nakon početka primjene ipilimumaba, pojavili su se inhibitori PD-1. Nivolumab je humano protutijelo IgG4 koje djeluje anti-PD-1. U fazi III ispitivanja uspoređivan je sa kemoterapijom koja je odabrana od strane ispitivača nakon progresije melanoma na prethodnu terapiju ipilimumabom ili BRAF-inhibitorom u BRAF pozitivnih melanoma. Značajno bolji rezultat je dobiven u usporedbi sa kemoterapijom gdje je odgovor na terapiju nivolumabom iznosio 31.7% naspram 10.6% na kemoterapiju (22). Sličan rezultat dobiven je i kod istraživanja terapije pembrolizumabom.

Objektivni terapijski odgovor na kemoterapiju iznosio je tek 4% dok je terapija pembrolizumabom postigla odgovor kod 25% pacijenata (22). U studijama *KEYNOTE-006* i *Checkmate-067* potvrđena je superiornost navedene terapije i naspram ipilimumaba. Jednogodišnje ukupno preživljenje veće je na terapiji pembrolizumabom (64.8-74.1%) naspram terapije ipilimumabom (58.2%). Uspoređivan je i terapijski odgovor koji je bio veći na nivolumabu (43.7%) naspram ipilimumaba (19%). Dodatan faktor koji daje prednost inhibitorima PD-1 pred ipilimumabom je puno manja toksičnost i reduciran broj nuspojava (20, 22). Jedini čimbenik koji upućuje na smanjeni odgovor na terapiju je izostanak tumorske ekspresije PD-L1 (20).

Obzirom da djeluju na imunološki sustav kao i ipilimumab, javljaju se imunosno uvjetovane nuspojave. One su manjeg gradusa i rjeđe nego kod terapije ipilimumabom, ali svejedno treba pažljivo pratiti njihovo pojavljivanje. Najčešće se javljaju slabost, pruritus, osip, artralgijska bol, mučnina, proljev i hipertireoza. Pojava ozbiljnijih nuspojava prisutna je tek u 1% pacijenta, a one su kolitis, dermatitis, pneumonitis, hepatitis i renalna disfunkcija. Privremenom imunosupresijom možemo ukloniti gotovo sve nuspojave (20).

#### 4.5.5.3. Kombinacija anti-CTLA-4 i anti-PD-1 terapije

Lijekovi korišteni za imunoterapiju napravili su veliki pomak u liječenju metastatskog melanoma. Obzirom na različita ciljna mjesta na koja djeluju ove dvije skupine lijekova, sljedeći korak bio je pokušaj njihove zajedničke primjene. Terapija u kojoj su zajedno kombinirani nivolumab i ipilimumab postigla je bolji odgovor, ali isto tako povećana je toksičnost same terapije (20). Kombinacija ovih lijekova povećala je antitumorsku aktivnost i povezana je sa većim brojem efektorskih T-limfocita u mikrookolišu tumora (22). *Checkmate 067* studija pokazala je najopsežnije podatke o kombinaciji primjene ipilimumaba i nivolumaba. Kod kombinirane terapije metastatskog melanoma preživljenje bez progresije iznosilo je 11.5 mjeseci naspram monoterapije ipilimumabom kod kojeg je iznosilo 2.9 mjeseci. Objektivne stope odgovora iznosile su 58% za kombiniranu terapiju, 44% za monoterapiju nivolumabom, a 19% za monoterapiju ipilimumabom (20).



Kroz ove podatke vidjeli smo neosporne prednosti kombiniranja inhibitora CTLA-4 i inhibitora PD-1, međutim uz svoje prednosti nose i teške imunosno uvjetovane nuspojave. Ozbiljne nuspojave i potreba za povremenim prekidom terapije češće su se javljale na kombiniranoj terapiji nego na monoterapiji. Toksičnost gradusa 3 ili 4 iznosila je 55% za kombiniranu terapiju, 27% za monoterapiju ipilimumabom i 16% za monoterapiju nivolumabom. Kod 36.4% pacijenata nuspojave su bile tako izražene da je bilo potrebno ukinuti kombiniranu terapiju (20). U fazi II Checkmate 067 istraživanja zabilježena su tri smrtna slučaja koja su pripisana djelovanju kombinirane terapije inhibitorima CTLA-4 i PD-1 receptora, dok u fazi III nije bilo smrtnih slučajeva uzrokovanih imunoterapijom. Najčešće nuspojave neovisno o gradusu kod kombinirane terapije su dijareja (44%), pojačani umor, malaksalost (35%) i pruritus (33%). Zbog teških nuspojava 36% pacijenta moralo je prekinuti kombiniranu imunoterapiju, ali 67% njih svejedno je imalo objektivnu stopu odgovora nakon prekida terapije (22). Usprkos težini nuspojava zbog značajno boljeg antitumorskog odgovora kombinirana terapija nivolumaba i ipilimumaba odobrena je od FDA kao prva linija terapije u uznapredovalom BRAF negativnom melanomu (23).

## 5. ZAKLJUČAK

Melanom je jedan od najzloćudnijih tumora kože i jako je bitno dijagnosticirati ga u što ranijoj fazi kako bi liječenje bilo što uspješnije. Najvažniji okolišni čimbenik za razvoj melanoma je djelovanje UVB zraka na stanice kože. Prilikom stvaranja više mutacija nego što naši reparacijski sustavi za DNA mogu podnijeti nastaje tumorska stanica. Nakon dijagnoze melanoma bitno je napraviti *staging* kako bi se započelo sa primjerenom terapijom. Ovisno o stadiju bolesti, terapija je sve agresivnija, a rezultati sve slabiji. Ako se bolest otkrije u uznapredovalom stadiju gdje nalazimo limfogene i hematogene metastaze u udaljenim mjestima, tada se radi o stadiju IV odnosno metastatskoj bolesti. Liječenje tog stadija donedavno je bilo jako limitirano do otkrića ciljane i imunoterapije, a pacijenti su generalno imali lošu prognozu i ukupno preživljenje od maksimalno 6 do 8 mjeseci. Danas su uz ciljanu i imunoterapiju te mogućnosti značajno proširene, a pacijenti preživljavaju sve duže. Uz otkriće specifičnih mutacija tumora, poput BRAF mutacija, omogućena je ciljana primjena lijekova samo na tumorske stanice kojom se štedi ostatak organizma. Otkrivanjem signalnih puteva na koje BRAF mutacija djeluje možemo ciljano djelovati na imunost tumora. Prije tog otkrića jedina nada za pacijente sa metastatskim melanomom bila je kemoterapija koja sama nije davala uspješne rezultate. Lijekovi poput BRAF inhibitora i MEK inhibitora koji djeluju na isti signalni put pokazuju velike uspjehe u pacijenata sa pozitivnom BRAF V600 mutacijom. Kod ostalih pacijenata koji imaju BRAF negativne tumore ili zbog nekog drugog razloga ne reagiraju na ciljanu terapiju postignut je veliki napredak primjenom imunoterapije. Imunoterapija se bazira na pojačavanju i usmjeravanju naše vlastite imunosti protiv tumorskih stanica. Na taj način ostatak zdravih stanica biva pošteđen od štetnog djelovanja lijekova (npr. kod kemoterapija), a borba protiv tumorskih stanica je još jača. Ciljana i imunoterapija su nove terapije tako da kroz njihovu primjenu moramo još puno toga naučiti o njihovom djelovanju. Primjena različitih doza i različitih kombinacija lijekova daje nam uvid u prednosti njihove primjene, ali i otkriva negativnu stranu primjene te terapije. Svaki lijek ima svoje nuspojave, pa tako i imunoterapija. Modificirajući djelovanje našeg vlastitog imunskog sustava postoji opasnost od različitih autoimunskih poremećaja koji se mogu uzrokovati ovim lijekovima.

Usprkos nuspojavama, imunoterapija je pokazala vrlo dobre rezultate u preživljenju kod bolesnika sa metastatskim melanomom. Dugoročno preživljenje u pacijenata sa metastatskim melanomom do pojave imunoterapije nije bilo zamislivo, jer je tada primjenjivana kemoterapija produžavala život tek za nekoliko mjeseci. Danas je cilj dugoročno preživljenje čak i do 10 godina nakon dijagnoze proširene bolesti. Uz sve podatke i rezultate mnogobrojnih istraživanja, možemo zaključiti da je primjena ciljane i imunoterapije uvela veliki napredak u liječenje metastatskog melanoma te se nadamo da će se u budućnosti njihovom primjenom dovesti do potpunog izlječenja od melanoma.

## **6. ZAHVALA**

Zahvaljujem se svojoj mentorici, prof.dr.sc. Romani Čeović, na korisnim smjernicama i ustupljenim materijalima koji su mi omogućili pisanje ovog diplomskog rada.

Zahvaljujem se svojoj obitelji na nepresušnoj količini podrške kroz sve godine ovog studija. Bili su uz mene u vrijeme uspona i padova, omogućili mi bezbrižno studiranje stoga bez njih završetak ove pustolovine ne bi bio moguć.

I na kraju, zahvaljujem se svojim prijateljima koji nikad nisu gubili nadu u mene.

## 7. LITERATURA:

- 1) Šitum M. Melanom. U: Basta-Juzbašić A, i sur, ur. Dermatovenerologija. 1 izd. Zagreb: Medicinska naklada; 2014. Str. 687-703
- 2) Swetter S, Geller A. Melanoma: Clinical features and diagnosis. U: UpToDate, 2018, [Internet] (pristupljeno 10.04.2018)
- 3) Melanoma Research Foundation. Metastatic melanoma. [Internet]; 2018 (pristupljeno 24.04.2018.) Dostupno na: <https://www.melanoma.org/understand-melanoma/what-is-melanoma/metastatic-melanoma>
- 4) Melanoma Research Foundation. Melanoma facts and stats. [Internet]; 2018 (pristupljeno 24.04.2018.) Dostupno na: <https://www.melanoma.org/understand-melanoma/what-melanoma/melanoma-facts-and-stats>
- 5) Hrvatski zavod za javno zdravstvo. Hrvatski zdravstveno-statistički ljetopis za 2016.godinu. [Internet] Zagreb: Hrvatski zavod za javno zdravstvo; 2018 (pristupljeno 25.04.2018.) Dostupno na: [https://www.hzjz.hr/wp-content/uploads/2018/04/Ljetopis\\_2016\\_IX.pdf](https://www.hzjz.hr/wp-content/uploads/2018/04/Ljetopis_2016_IX.pdf)
- 6) Hrvatski zavod za javno zdravstvo. Registar za rak Republike Hrvatske. [Internet] Zagreb: Hrvatski zavod za javno zdravstvo; 2018 (pristupljeno 5.05.2018.) Dostupno na: [https://www.hzjz.hr/wp-content/uploads/2018/03/Bilten\\_2015\\_rak\\_final.pdf](https://www.hzjz.hr/wp-content/uploads/2018/03/Bilten_2015_rak_final.pdf)
- 7) PDQ © Adult Treatment Editorial Board. PDQ Melanoma Treatment. [Internet] Bethesda: National Cancer Institute; 2018 (pristupljeno 05.05.2018) Dostupno na: <https://www.cancer.gov/types/skin/hp/melanoma-treatment-pdq/>
- 8) Herceg D i sur. Kliničke preporuke za melanoma. [Internet] Zagreb: KBC Zagreb; 2018 (pristupljeno 05.05.2018) Dostupno na: <http://www.internistickaonkologija.hr/wp-content/uploads/2016/06/preporuke-za-melanom-2015-1.pdf>
- 9) Ward WH, Farma JM i sur. Cutaneous Melanoma: Etiology and Therapy. Clinical Presentation and Staging of Melanoma. [Internet]; 2017 (pristupljeno 10.04.2018)
- 10) International agency for research on cancer (IARC). List of classifications. [Internet]; 2018 (pristupljeno 05.05.2018) Dostupno na: [http://monographs.iarc.fr/ENG/Classification/latest\\_classif.php](http://monographs.iarc.fr/ENG/Classification/latest_classif.php)

- 11) Paszkowska-Szczur K. Xeroderma pigmentosum genes and melanoma risk. [Internet]; 2013(pristupljeno 05.05.2018) Dostupno na: <https://www.ncbi.nlm.nih.gov/pubmed/23436679>
- 12) Šitum M, Buljan M, Kolić M, Vučić M. Melanoma - Clinical, Dermatoscopic, and Histopathological Morphological Characteristics. [Internet] Zagreb: Acta Dermatovenerologica Croatica, 2014;22(1):1-12 (pristupljeno 06.05.2018) Dostupno na: <https://www.ncbi.nlm.nih.gov/pubmed/24813835>
- 13) Armstrong A, Liu V, Mihm M. Pathologic characteristics of melanoma. U: UpToDate [Internet]; 2017(pristupljeno 10.04.2018)
- 14) Euromelanoma. Euromelanoma – See it, Stop it. [Internet]; 2013 (pristupljeno 06.05.2018) Dostupno na: <https://euromelanoma.prezly.com/see-it-stop-it->
- 15) Poliklinika Bagatin. Digitalna dermatoskopija. [Internet]; 2018 (pristupljeno 06.05.2018) Dostupno na: <http://www.poliklinikabagatin.hr/Dermatologija/Digitalna-dermatoskopija>
- 16) MSD priručnik dijagnostike i terapije. Melanom. [Internet] Split:Placebo; 2014 (pristupljeno 06.05.2018.). Dostupno na: <http://www.msd-prirucnici.placebo.hr/msdprirucnik/dermatologija/rak-koze/melanom>
- 17) Štulhofer Buzina D. Dermatokirurgija u dermatologiji. [Internet] Zagreb: Medicus; 2007(pristupljeno 06.05.2018) Dostupno na : [https://scholar.google.hr/scholar?cluster=12080492358911516379&hl=en&as\\_sdt=0,5&sciodt=0,5](https://scholar.google.hr/scholar?cluster=12080492358911516379&hl=en&as_sdt=0,5&sciodt=0,5)
- 18) Centar zdravlja. Što je to biopsija. [Internet]; 2009(pristupljeno: 07.05.2018) Dostupno na: <https://www.centarzdravlja.hr/zdrav-zivot/pregledi-dijagnoze-i-zahvati/sto-je-to-biopsija/>
- 19) Wikipedia: the free encyclopedia. Fluorescent in situ hybridization. [Internet]; 2018 (ažurirano 07.05.2018, pristupljeno 07.07.2018) Dostupno na: [https://en.wikipedia.org/wiki/Fluorescence\\_in\\_situ\\_hybridization](https://en.wikipedia.org/wiki/Fluorescence_in_situ_hybridization)
- 20) Šitum M. i sur. Melanom. 1.izd.Zagreb:Medicinska naklada; 2016
- 21) Kovačević P. Suvremeni pristup liječenju melanoma. Zagreb: Sveučilište u Zagrebu. Medicinski fakultet; 2015

- 22) Redman J, Gibney G, Atkins M. Advances in immunotherapy for melanoma. [Internet]; BMC Medicine; 2016(pristupljno: 10.04.2018)
- 23) Marconcini R, Spagnolo F, Stucci L i sur. Current status and perspectives in immunotherapy for metastatic melanoma. [Internet] Oncotarget Vol.9 (No.15); 2018(pristupljeno 10.04.2018)

## **8. ŽIVOTOPIS**

Moje ime je Kristina Horvat i rođena sam 16.travnja 1993.godine u Zagrebu. Nakon osnovnoškolskog obrazovanja upisujem V.gimnaziju u Zagrebu 2007.godine. Kroz svoje školovanje aktivno sam učila engleski i njemački jezik, a oboje su vrednovani sa B2 certifikatom. Medicinski fakultet sam upisala 2011.godine. U svoje slobodno vrijeme volim putovati i bavim se sportom, najviše fitness programom Insanity.