

Terapijski pristup HPV pozitivnim karcinomima orofarinksa

Jemrić, Krešimir

Master's thesis / Diplomski rad

2018

Degree Grantor / Ustanova koja je dodijelila akademski / stručni stupanj: **University of Zagreb, School of Medicine / Sveučilište u Zagrebu, Medicinski fakultet**

Permanent link / Trajna poveznica: <https://um.nsk.hr/um:nbn:hr:105:929091>

Rights / Prava: [In copyright](#)

Download date / Datum preuzimanja: **2020-12-05**



Repository / Repozitorij:

[Dr Med - University of Zagreb School of Medicine Repository](#)



**SVEUČILIŠTE U ZAGREBU
MEDICINSKI FAKULTET**

Krešimir Jemrić

**Terapijski pristup HPV pozitivnim karcinomima
orofarinksa**

DIPLOMSKI RAD



Zagreb, 2018.

Ovaj diplomski rad izrađen je u Kliničkom bolničkom centru Sestre milosrdnice na Klinici za otorinolaringologiju i kirurgiju glave i vrata pod vodstvom prof. dr. sc. Vladimira Bedekovića i predan je na ocjenu u akademskoj godini 2017./2018.

POPIS I OBJAŠNENJE KRATICA

HPV	- Humani papiloma virus
OPSCC	- eng. <i>oropharyngeal squamous cell carcinoma</i>
UADT	- eng. <i>upper aerodigestive tract</i>
ECE	- eng. <i>extracapsular evasion</i>
ENE	- eng. <i>extranodal evasion</i>
HNSCC	- eng. <i>head and neck squamous cell carcinoma</i>
AJCC	- eng. <i>American Joint Committee on Cancer</i>
IUCC	- eng. <i>International Union for Cancer Control</i>
OPC	- eng. <i>oropharyngeal carcinoma</i>
HN-STS	- eng. <i>head and neck soft tissue sarcoma</i>
HN-CUP	- eng. <i>head and neck unknown primary – cervical nodes</i>
dsDNA	- eng. <i>double stranded DNA</i>
LCR	- eng. <i>long control noncoding region</i>
TERT	- eng. <i>telomerase reverse transcriptase</i>
EGFR	- eng. <i>epidermal growth factor receptor</i>
HLA-1	- eng. <i>human leukocyte antigen 1</i>
LMP	- eng. <i>low molecular mass proteins</i>
TAP	- eng. <i>transporters of antigenic peptides</i>
IFN-1	- <i>interferon 1</i>
PCR	- eng. <i>polymerase chain reaction</i>
STI	- eng. <i>sexually transmitted infections</i>
RB	- <i>retinoblastom</i>
IHC	- <i>imunohistokemija</i>
PPY	- eng. <i>pack per year</i>
TORS	- eng. <i>transoral robotic surgery</i>
TLM	- eng. <i>transoral laser microsurgery</i>
IMRT	- eng. <i>intensity modified radiotherapy</i>
ASTRO	- eng. <i>American Society for Radiation Oncology</i>
PORT	- <i>postoperativna radioterapija</i>
LVI	- <i>limfovaskularna invazija</i>
PNI	- <i>perineuralna invazija</i>
AltFX	- eng. <i>altered fractionated radiotherapy</i>
RT	- <i>radioterapija</i>

SADRŽAJ

SAŽETAK

SUMMARY

1. UVOD.....	1
1.1. OROFARINKS.....	1
1.2. TUMORI OROFARINKSA.....	1
1.3. TNM KLASIFIKACIJA.....	2
1.4. HUMANI PAPILOMA VIRUS.....	5
2. HPV POZITIVNI KARCINOMI OROFARINKSA.....	10
2.1. EPIDEMIOLOGIJA.....	10
2.2. PATOGENEZA.....	11
2.3. KLINIČKA SLIKA.....	12
2.4. DIJAGNOSTIKA.....	13
2.5. PROGNOZA.....	14
3. TERAPIJA.....	18
3.1. CILJEVI TERAPIJE.....	18
3.2. VRSTE TERAPIJE.....	18
3.3. RADIOTERAPIJA I KEMOTERAPIJA.....	18
3.4. KIRURŠKO LIJEČENJE.....	22
3.5. IMUNOTERAPIJA.....	23
3.6. PREVENTIVNE MJERE.....	23
4. ZAHVALE.....	25
5. LITERATURA.....	26
6. ŽIVOTOPIS.....	33

SAŽETAK

Terapijski pristup HPV pozitivnim karcinomima orofarinksa

Krešimir Jemrić

Tumori glave i vrata nalaze se na šestom mjestu po učestalosti tumora u svijetu. U posljednjih nekoliko desetljeća zabilježen je porast broja oboljelih od karcinoma orofarinksa u razvijenim zemljama svijeta, dok ostatak tumora područja glave i vrata bilježi pad ili stagnaciju. Prema istraživanjima, glavni je uzrok porast broja oboljelih od HPV pozitivnih karcinoma orofarinksa. Glavni čimbenik rizika za nastanak HPV pozitivnog karcinoma orofarinksa je dugotrajna infekcija visokorizičnim tipovima HPV virusa (16 i 18) stečena, u većini slučajeva, rizičnim seksualnim ponašanjem. Način na koji infekcija napreduje u karicnogenezu zahtijeva nekoliko mehanizama poput bijega od imunološkog odgovora, aktivaciju ranih virusnih onkogeno E6 i E7 u bazalnim epitelnim stanicama, poremećaj stabilnosti genoma domaćina, integraciju virusne DNA u genom domaćina te mnoge druge još nedovoljno istražene mehanizme. S obzirom na specifične karakteristike bolesnika oboljelih od HPV pozitivnih tumora orofarinksa, a to su mlađa životna dob, viši socioekonomski status, oženjeni, viši stupanj obrazovanja, nepušači i umjereni konzumenti alkoholnih pića, te na bolji odgovor na liječenje i bolju prognozu, javila se potreba za procjenom dosadašnjih terapijskih mogućnosti i njihovom prilagodbom čime bi se smanjio rizik za nastanak nuspojava uz što veću učinkovitost u izlječenju od karcinoma.

Ovaj pregledni rad opisuje trenutne terapijske mogućnosti u liječenju bolesnika oboljelih od HPV pozitivnih karcinoma orofarinksa uz dodatak opisa novih metoda liječenja koje su još uvijek u fazi istraživanja učinkovitosti.

Ključne riječi: HPV-pozitivni karcinomi orofarinksa, HPV, HPV dijagnoza, liječenje tumora orofarinksa

SUMMARY

Treatment of human papillomavirus oropharyngeal carcinoma

Krešimir Jemrić

Head and neck carcinoma is the sixth most common cancer worldwide. In the last few decades an increase in the incidence of oropharyngeal carcinoma has been noted in developed countries, while the incidence of other head and neck tumors has been decreasing or stagnating. According to researches, the main cause of it is the increase in number of HPV-positive oropharyngeal carcinoma. The main risk factor for developing HPV-positive oropharyngeal carcinoma is chronic infection with high-risk HPV genotypes (16 and 18), mostly acquired via risky sexual behavior. Progression of infection into a carcinogenesis requires few mechanisms such as evasion of immune response, the activation of early viral oncogenes E6 and E7 in basal epithelial cells, the deregulation of cell-cycle and genom instability, viral DNA integration and other still insufficiently researched mechanisms. Regarding specific patient's characteristics, such as younger age, higher socioeconomic status, married, higher education level, non-smokers, non-drinkers or moderate drinkers, and better treatment response and prognosis in general, there has been a need for evaluation of current therapeutic options and their adjustment in order to decrease the risk of side effects with maximum efficiency of carcinoma eradication.

This review paper describes current therapeutic options in the treatment of HPV-positive oropharyngeal carcinoma with addition of newest methods that are still in the phase of efficiency estimation.

Key words: HPV-positive oropharyngeal carcinoma, HPV, HPV diagnosis, oropharyngeal cancer treatment

1. UVOD

1.1. OROFARINKS

Orofarinks ili mezofarinks područje je koje se anatomske proteže od zamišljene horizontalne plohe koju čini meko nepce, do zamišljene plohe koja prolazi kroz gornji rub epiglotisa. S prednje strane komunicira s usnom šupljinom kroz tzv. *isthmus faucium*. Na lateralnim stranama nalaze se nepčani lukovi u kojima su smještene nepčane tonzile. Stražnju stijenku orofarinksa čine trupovi drugog i trećeg vratnog kralješka prekriveni prevertebralnom fascijom (1). U dijelove orofarinksa ubrajamo područje baze jezika, mekog nepca, nepčane tonzile, lingvalnu plohu epiglotisa te valeske (2). Područje orofarinksa prekriveno je nekeratinizirajućim pločastim epitelom (1).

1.2. TUMORI OROFARINKSA

Tumori područja glave i vrata šesti su po udjelu u ukupnom broju tumora u svijetu (3–5% ukupnog broja tumora) (29). To je heterogena skupina tumora u koje ubrajamo tumore sluznice usana, usne šupljine, orofarinksa, hipofarinksa, nazofarinksa, larinksa, sinusa te sinonazalnog trakta. Većina tih tumora klasificiraju se kao planocelularni karcinomi (HNSCC) (9). Tumori u području orofarinksa mogu biti benigni i maligni. Benigni su tumori rijetki, a mogu se pojaviti kao papilomi, fibromi, lipomi, pleomorfni adenomi, hemangiomi, hondromi, limfangiomi te neurinomi (1).

Papilomi su tumori resičastog oblika, nerijetko pendulirajući, a najčešće su lokalizirani na prednjem nepčanom luku, mekom nepcu i uvuli te tonzilama (1).

Fibrom je tumor vezivnog podrijetla najčešće lokaliziran na bukalnoj sluznici i stijenkama ždrijela. Može biti na širokoj ili uskoj osnovici te pendulirajući (1).

Lipom je tumor masnog tkiva najčešće lokaliziran na dnu usne šupljine, jeziku, obrazu te stijenkama ždrijela. Palpatorno se lipom može osjetiti kao pseudo-fluktuacija (1).

Pleomorfni adenom tumor je miješanog podrijetla: epitelnog i mezenhimalnog. Najčešće nastaje u velikim i malim žlijezdama slinovnicama, ali je moguć nastanak i na drugim mjestima prekrivenim sluznicom. Kod pleomorfnog adenoma postoji rizik maligne alteracije (1).

Hemangiomi su kongenitalni, uglavnom spororastući tumori koji mogu biti kapilarni, kavernozni ili miješani. Hemangiomi koji imaju komunikaciju s krvnim žilama mogu rasti brže (1).

Limfangiomi su uglavnom kongenitalni tumori najčešće lokalizirani na jeziku, stijenkama ždrijela te parotidnoj žlijezdi. Svojim rastom te lokalizacijom mogu prouzrokovati poteškoće u disanju ili gutanju te tako ugroziti vitalne funkcije. Limfangiomi se mogu ponekad i spontano povući ili pod utjecajem kortikosteroidne terapije, zbog čega u nekim slučajevima treba pričekati s kirurškim liječenjem (1).

Od malignih tumora orofarinksa najčešći su oni epitelnog podrijetla i to planocelularni karcinom, a rjeđi su adenokarcinom i cilindrom (adenoidcistični karcinomi) (1). Stupanj se diferencijacije razlikuje od dobro diferenciranih do slabo diferenciranih, tzv. anaplastičnih. Maligni se tumori mezenhimalnog podrijetla mogu pojaviti kao fibrosarkom, miksosarkom, limfom, plazmocitom, rabdomiosarkom, hemangioendoteliom te melanom (1).

Najčešća lokalizacija tumora orofarinksa jesu lateralne stijenke ždrijela i krajnici (2). Prema ishodištu tumora, razlikujemo tumore koji su podrijetlom iz glosotonzilarnog sulkusa, tonzila, stražnje trećine jezika, iz papila cirkumvalata, valekule i stražnje stijenke (1). Tumori orofarinksa često limfogeno metastaziraju u jugulodigastrične limfne čvorove vrata (1). Tumori koji se nalaze na bazi jezika agresivniji su od tumora prednjeg dijela jezika te pokazuju veliku sklonost metastaziranju (više od 60%, u 20% slučajeva riječ je o bilateralnim metastazama). U većine bolesnika tumor je inoperabilan u trenutku postavljanja dijagnoze (2). Tumori koji se nalaze na mekom nepcu zbog svoje pristupačnosti i preglednosti uglavnom se dijagnosticiraju u ranijoj fazi bolesti u odnosu na ostale tumora orofarinksa (2). Tumori stražnje stijenke ždrijela pokazuju lokalno agresivniji karakter, ali manji metastatski potencijal u odnosu na tumore baze jezika (2).

1.3. TNM KLASIFIKACIJA

TNM klasifikacija predstavlja podjelu i svrstavanje tumora u kategorije zasnovane na anatomskoj proširenosti tumora (3). Tri su glavne sastavnice TNM klasifikacije:

T (eng. *tumor*) označava veličinu i proširenost primarnog tumora;

N (eng. *lymph nodes*) označava brojnost i lokalizaciju zahvaćenih limfnih čvorova;

M (eng. *metastasis*) označava proširenost tumora na udaljene organe.

Brojevi koji se nalaze uz slova T, N i M pružaju informacije o veličini te proširenosti tumora. Što je veći broj to je tumor uznapredovaliji, a prognoza lošija (3). Ispravno određivanje stupnja proširenosti tumora važno je zbog odabira terapije i načina liječenja te mogućnosti predviđanja ishoda liječenja, odnosno postavljanja prognoze (4). Prema nedavno objavljenom osmom izdanju TNM klasifikacije iz siječnja 2018. godine koju je izdao AJCC/IUCC (eng. *American Joint Committee on Cancer/International Union for Cancer Control*) opisane su tri nove kategorije: HPV/p16 posredovani OPC (eng. *oropharyngeal cancer*), HN-STS (eng. *head and neck soft tissue sarcoma*) i HN-CUP (eng. *head and neck unknown primary – cervical nodes*). Također su napravljene i preinake u T i/ili N klasifikaciji određenih tumora regije glave i vrata (4). Stadij tumora može se odrediti kao patološki (nazvan još i kirurški stadij) koji je zasnovan na patohistološkom pregledu

tkiva odstranjenog tijekom operacije ili kao klinički stadij koji se postavlja kad nije moguće obaviti kirurški zahvat. Tad se stadij određuje prema fizikalnom pregledu, endoskopskom nalazu, biopsiji te radio-loškim pretragama (3).

Tablica 1. TNM klasifikacija HPV(p16) negativnih tumora orofarinksa. Prema MedScape: (2018), Oropharyngeal and Hypopharyngeal Cancer Staging.

Primarni tumor (T)	
TX	Ne može se procijeniti
Tis	<i>Carcinoma in situ</i>
T1	Tumor ≤2 cm u najvećem promjeru
T2	Tumor >2 cm, ali manji od 4 cm u najvećem promjeru
T3	Tumor >4 cm u najvećem promjeru ili se proteže na lingvalnu stranu epiglotisa
T4	Umjereno uznapredovala ili vrlo uznapredovala lokalna bolest. Tumor prodire u larinks, vanjske mišiće jezika, medijalni pterigoidni mišić ili mandibulu.
T4a	Umjereno uznapredovala lokalna bolest Tumor prodire u larinks, vanjske mišiće jezika, medijalni pterigoidni mišić, tvrdo nepce ili mandibulu.

T4b	Vrlo uznapredovala lokalna bolest. Tumor prodire u lateralni pterigoidni mišić, lateralni nazofarinks bazu lubanje ili oblaže karotidnu arteriju.
-----	--

Regionalni limfni čvorovi (N)

Klinički N (cN)

NX	Regionalni limfni čvorovi ne mogu biti procijenjeni
N0	Nema metastaza u regionalnim limfnim čvorovima
N1	Metastaza u jednom ipsilateralnom limfnom čvoru ≤3 cm u najvećem promjeru i ENE(-)
N2	Metastaza u jednom ipsilateralnom čvoru >3 cm, ali manjem od 6 cm u najvećem promjeru i ENE (-); ili metastaza u multiplim ipsilateralnim limfnim čvorovima, nijedan >6 cm u najvećem promjeru i ENE (-) ili bilateralni ili kontralateralni limfni čvorovi, nijedan >6 cm u najvećem promjeru i ENE (-)
N2a	Metastaza u jednom ipsilateralnom limfnom čvoru >3 cm, ali manjem od 6 cm u najvećem promjeru i ENE (-)
N2b	Metastaze u multiplim ipsilateralnim limfnim čvorovima, nijedan >6 cm u najvećem promjeru i ENE (-)

N2c	Metastaze u bilateralnim ili kontralateralnim limfnim čvorovima, nijedan >6 cm u najvećem promjeru i ENE (-)	N2a	Metastaza u jednom ipsilateralnom limfnom čvoru, ≤3 cm u najvećem promjeru i ENE (+); ili jedan ipsilateralan čvor >3 cm, ali manji od 6 cm u najvećem promjeru i ENE (-)
N3	Metastaza u limfnom čvoru >6 cm u najvećem promjeru i ENE(-) ili metastaza u bilo kojem čvoru ENE (+)	N2b	Metastaze u multiple ipsilateralne limfne čvorove, nijedan >6 cm u najvećem promjeru i ENE (-)
N3a	Metastaza u bilo kojem limfnom čvoru >6 cm u najvećem promjeru i ENE (-)	N2c	Metastaze u bilateralnim i kontralateralnim limfnim čvorovima, nijedan >6 cm u najvećem promjeru i ENE (-)
N3b	Metastaza u bilo kojem limfnom čvoru i ENE (+)		
<i>Patološki N (pN)</i>			
NX	Regionalni limfni čvorovi ne mogu biti procijenjeni		
N0	Nema metastaza u regionalnim limfnim čvorovima		
N1	Metastaza u jednom ipsilateralnom limfnom čvoru ≤3 cm u najvećem promjeru i ENE(-)	N3	Metastaza u limfnom čvoru >6 cm u najvećem promjeru i ENE(-) ili metastaza u jednom ipsilateralnom limfnom čvoru >3 cm u najvećem promjeru i ENE (+); ili multiple ipsilateralne, kontralateralne ili bilateralne s ENE (+); ili jedna kontralateralna metastaza bilo koje veličine i ENE (+)
N2	Metastaza u jednom ipsilateralnom limfnom čvoru ≤3 cm u najvećem promjeru i ENE (+); ili jedan ipsilateralni čvor >3 cm, ali manji od 6 cm u najvećem promjeru i ENE (-); ili metastaze u multiplim limfnim čvorovima, nijedan >6 cm u najvećem promjeru i ENE (-); ili bilateralni ili kontralateralni limfni čvorovi, nijedan >6 cm u najvećem promjeru i ENE (-)	N3a	Metastaza u limfnom čvoru >6 cm u najvećem promjeru i ENE(-)
		N3b	Metastaze u jednom ipsilateralnom limfnom čvoru >3 cm u najvećem promjeru i ENE (+);

	ili multiple ipsilateralne, kontralateralne ili bilateralne bilo koje veličine i ENE (+); ili jedan kontralateralan čvor bilo koje veličine i ENE (+)
Udaljene metastaze (M)	
cM0	Nema udaljenih metastaza
cM1	Udaljene metastaze
pM1	Udaljene metastaze, mikroskopski potvrđene

Tablica 2. Prognostički stadiji HPV(p16) negativnih tumora orofarinksa. Prema MedScope: (2018), Oropharyngeal and Hypopharyngeal Cancer Staging.

Stadij	T	N	M
0	Tis	N0	M0
I	T1	N0	M0
II	T2	N0	M0
	T3	N0	M0
III	T1	N1	M0
	T2	N1	M0
	T3	N1	M0
	T4a	N0	M0
IVA	T4a	N1	M0
	T1	N2	M0
	T2	N2	M0
	T3	N2	M0
	T4a	N2	M0

	Bilo koji T	N3	M0
IVB	T4b	Bilo koji N	M0
	Bilo koji T	Bilo koji N	M0

Tablica 3. Histološki gradus. Prema MedScope: (2018), Oropharyngeal and Hypopharyngeal Cancer Staging.

Histološki gradus (G)

GX	Gradus se ne može procijeniti
G1	Dobro diferenciran
G2	Umjereno diferenciran
G3	Slabo diferenciran
G4	Nediferenciran

1.4. HUMANI PAPILOMA VIRUS

Humani papiloma virus ili HPV pripada porodici *Papillomaviridae*, heterogenoj skupini malih, epiteliotropnih dsDNA virusa bez ovojnice, kapside oblika ikozaedra promjera 55 nm s preko 150 identificiranih tipova. Genom virusa sastoji se od dvostruko zavijene, zatvorene, kružne DNA, veličine 8×10^3 baznih parova i molekularne mase $5,2 \times 10^6$ (5, 8, 9, 11). Virusni genom dijelimo na tri dijela:

- područje L (eng. *late*) koje sadrži zapise za strukturne proteine kapside, veliki L1 i mali L2;
- područje E (eng. *early*) koje sadrži zapise za proteine E1–E8 zadužene za

umnožavanje virusa i transformaciju stanice (onkogeni učinak);

- te područje LCR (eng. *long control noncoding region*) smješteno između L1 i E6 neophodno za normalno umnožavanje virusa i kontrolu genske ekspresije (8, 9).

Svako od tih područja ima određenu ulogu u životnom ciklusu virusa. Kodirajući produkt E1 zajedno s E2 kontrolira replikaciju virusa; produkt E2 zadužen je za regulaciju ranih promotorskih gena; produkt E3 je još uvijek nepoznate funkcije; produkt E4 uključen je u umnožavanje virusnog genoma; produkt E5 također je uključen u umnožavanje virusnog genoma te doprinosi karcinogenezi potičući staničnu proliferaciju; produkti E6 i E7 glavni su onkoproteini čije se djelovanje temelji na sprječavanju normalne diobe stanica; i produkt E8 čija je funkcija još nerazjašnjena (9, 10).

HPV virusi podijeljeni su kategorije prema sukladnosti nukleotidnih nizova L1 područja. Svaki virus koji se razlikuje za više od 10% nukleotidnih parova L1 područja, dobije novi broj, a ukoliko je razlika 2-10% onda se virus klasificira kao podgenotip virusa (8). HPV viruse možemo podijeliti i ovisno o tropizmu za sluznicu (alfa) ili kožu (beta, gama, nu i mu) (5). Postoji 30 tipova HPV virusa klasificiranih kao alfa-papilomavirusi koji mogu inficirati oralnu sluznicu te sluznicu genitalnog trakta (9). Unatoč tomu što su alfa-papilomavirusi klasificirani kao mukozni, postoje genotipovi koji mogu uzrokovati nastanak

kožnih bradavica kao što s HPV2, HPV3, HPV27 i HPV57 (12). Do danas je identificirano 15 tipova HPV virusa za koje se zna da imaju visokorizični onkogeni potencijal (HPV16, 18, 31, 33, 34, 35, 39, 45, 51, 52, 56, 58, 59, 66 i 70) (9, 12). Visokorizični tipovi HPV virusa povezani su s nastankom cervikalnih tumora, određenih rijetkih anogenitalnih tumora te OPSCC (eng. *oropharyngeal squamous cell cancer*) (6). S druge strane, postoje i niskorizični tipovi (HPV6, 11, 42, 43 i 44) koji su uglavnom povezani s nastankom benignih genitalnih bradavica, respiratornom papilomatozom te oralnom fokalnom epitelnom hiperplazijom (9).

Infekcije HPV virusima šire se bliskim kontaktom između osoba, spolnim kontaktom, kontaminiranim predmetima i površinama te kongenitalno prolaskom djeteta kroz inficirani porođajni kanal. Mjesto ulaska u organizam domaćina jesu oštećenja na koži i sluznicama (8). Pretpostavlja se da su receptori odgovorni za ulazak HPV virusa kroz mikrotraume kože i sluznica alfa-6-beta-4 integrin i sindekan-1 (15, 16). Umnožavanje virusa HPV-a kontrolirani je proces koji ovisi o prisutnosti, odnosno izostanku određenih virusnih proteina te o zrelosti epitelne stanice domaćina (8). Životni ciklus HPV virusa usko je vezan uz stanicu domaćina. Nove čestice virusa mogu se sintetizirati samo ukoliko je došlo do podjele inficirane stanice-kćeri (13). Razlog tomu je nepostojanje kodova u genomu virusa za enzime potrebne za replikaciju virusa (10).

Virus prvo inficira nediferencirane stanice bazalnog sloja pločastog epitela u čijim jezgrama eksprimira rane virusne gene (12). Virusni genom potom se umnožava istovremeno sa staničnom DNA. Za početak umnožavanja virusnog genoma važno je spajanje proteina E6 i E7 u heterodimerski kompleks koji ima ulogu pokretača replikacije virusnog genoma (17). Nakon što inficirana stanica-kćer napusti bazalni sloj epitela, aktivira se produktivna faza životnog ciklusa virusa. Glavnu ulogu u toj fazi ima protein E7 koji se veže s tumorsupresorskim proteinima RB što rezultira otpuštanjem i aktivacijom E2F transkripcijskog faktora koji potiče ekspresiju gena S-faze staničnog ciklusa čime se uklanja blokada G1–S te inducira staničnu hiperproliferaciju (10). Protein E6 inhibira staničnu razgradnju vežući se za staničnu ubikvitin ligazu E6AP i p53 čime se formira kompleks koji dovodi do ubikvitinacije i razgradnje p53 te inhibicije p21. Rezultat toga jest prekidanje inhibicije staničnog rasta i u diferenciranim i u nediferenciranim stanicama. Zaključno, ekspresija E6 i E7 uzrokuje poremećaj regulacije staničnog ciklusa dopuštajući amplifikaciju virusnog genoma u stanici (14, 17). Tijekom produktivne faze dolazi do ekspresije kasnih gena te stvaranja virusnih čestica koje se potom otpuštaju u gornje slojeve epitela (10, 11, 18). Umnožavanjem virusa epitelne stanice poprimaju drukčiji izgled što se očituje kao koilocitoza, odnosno povećanje epitelnih stanica s perinuklearnom vakuolizacijom citoplazme

i uvećanom staničnom jezgrom (8). Ekspresija E6 i E7 važna je i zbog bijega od imunološkog odgovora te za održavanje transformiranih stanica. E6 protein aktivira TERT (eng. *telomerase reverse transcriptase*) preko interakcije sa SP1, MYC, nuklearnim transkripcijskim faktorom, NFX123 i E6AP čime sprječava skraćivanje telomera što je nužan čimbenik u staničnoj besmrtnosti (19, 20). E7 protein posreduje u produljivanju telomera u odsutnosti E6 proteina (14, 21). E5 protein ima sposobnost jačanja učinka E6 i E7 proteina, potpomaže staničnu proliferaciju inhibicijom ATPaze čime potiče ekspresiju EGFR (eng. *epidermal growth factor receptor*) te suprimira tumorsupresorske proteine p21 i p27 (22, 23, 24).

Unatoč tomu što je preko 80% seksualno aktivnih žena inficirano HPV virusom, većina su tih infekcija asimptomatske te je imunološki sustav sposoban izbaciti virus iz organizma u relativno kratkom vremenskom periodu. Kako bi HPV infekcija postala trajna, potreban je bijeg od imunološkog odgovora (25). Taj fenomen povezan je sa smanjenom ekspresijom HLA-1 antigena, podjedinicom proteasoma, LMP (eng. *low molecular mass proteins*) i TAP (eng. *transporters of antigenic peptides*). Proteini E6 i E7 posjeduju nekoliko mehanizama kojima inhibiraju djelovanje IFN-1 (eng. *type one interferon*) koji ima antivirusno, antiproliferativno, antiangiogeno i imunostimulirajuće djelovanje (25). Bijegu od imunološkog odgovora doprinosi i protein

E5 koji smanjuje količinu površinskih proteina MHC-1 čime sprječava uklanjanje inficiranih stanica (26).

Karcinogeneza se sastoji od 3 dijela. Prvi dio odnosi se na infekciju epitelnih stanica HPV virusom; u drugom dijelu važnu ulogu ima sinergistički učinak HPV virusa s različitim karcinogenim tvarima; u trećem dijelu dolazi do ugradnje virusne DNA u genom domaćina čemu najveću sklonost pokazuju visoko-rizični genotipovi HPV virusa (vidi tablica 4.) (8). Trajna infekcija visokorizičnim tipovima HPV virusa i ekspresija E5, E6 i E7 gena, kao glavnim čimbenicima stanične transformacije i bijega od imunološkog odgovora, osnovni je preduvjet za stvaranje uvjeta za razvoj malignih karakteristika, ali nedovoljan za karcinogenezu za koju je potreban sinergistički učinak s drugim rizičnim čimbenicima poput duhanskog dima, UVA/UVB zrakama, zračenjem te različitim kemijskim spojevima (8, 27, 28). Genska nestabilnost stanica domaćina posljedica je ekspresije ranih virusnih gena E6 i E7 koji djeluju na centrosome, uzrokuju oštećenja na DNA te pospješuju integraciju virusne DNA u genom domaćina što se smatra jednim od glavnih rizičnih čimbenika karcinogeneze (27). Prije ugradnje virusne DNA u genom domaćina, virusni se genom prekida u području E2 te se potom izravna. Područje E2 sadrži zapise za proteine koji sprječavaju prepisivanje područja E6 i E7 što za posljedicu ima gomilanje virusnih proteina E6 i E7 koji imaju sposobnost

vezanja s proteinima tumorsupresorskih gena p53 i RB čime se oni inaktiviraju te dolazi do nekontroliranog rasta stanice (8).

U kliničkoj praksi, infekcije HPV virusima mogu se očitovati kao kožne bradavice, najčešće na stopalima i rukama; anogenitalne bradavice (HPV6 i 11) koje se najčešće pojavljuju u obliku šiljastih kondiloma (tzv. *condylomata acuminata*) na vanjskim dijelovima spolnih organa i u perianalnom području; displazije i neoplazije materničnog vrata, u većini slučajeva uzrokovane visokorizičnim genotipovima 16 i 18 (8).

Bradavice uzrokovane infekcijom HPV virusima mogu spontano nestati, dok se one opsežnije i bolne uklanjaju na različite načine (kirurški, krioterapijom, elektrokauterizacijom te kemijskim sredstvima. U liječenju infekcije HPV-om može se primijeniti i interferon. Preventivne mjere uključuju izbjegavanje dodira s inficiranim tkivom, redovite kontrole kod ginekologa te imunoprofilaksu, odnosno cijepljenje (8).

Rutinske metode za detekciju infekcije HPV-om jesu metode molekularne dijagnostike: hibridizacijske (*in situ* hibridizacija, *dot blot* hibridizacija, *Southern blot* hibridizacija) i amplifikacijske metode (PCR). Prisutnost virusa može se otkriti i pomoću elektronskog ili svjetlosnog mikroskopa (nalaz promijenjenih epitelnih stanica – koilocita, u pripravcima bojenima po Papanicolaouu) (8).

Tablica 4. Skupine genotipova HPV-a na temelju sukladnosti njihovih nukleotidnih nizova i kliničke slike. Prema: Kalenić i suradnici (2013), str. 361 (8).

Skupina 1	Skupina 2	Skupina 3			
Genotipovi izdvojeni od bolesnika s bradavičastom epidermodisplazijom.	Genotipovi izdvojeni iz benignih i malignih tumora kože (tzv. kožni tipovi).	Genotipovi izdvojeni iz hiperplastičnih promjena i epitelnih tumora (tzv. sluznični ili anogenitalni tipovi).	visokorizični	graničnorizični	niskorizični
5, 8, 9, 12, 14, 15, 19–25, 36, 46, 50	1–4, 7, 10, 26–29, 38, 41, 48, 49	16, 18, 31, 45, 46	33, 35, 39, 41, 41, 52, 58, 59, 68	6, 11, 42–	44, 53–55

2. HPV POZITIVNI KARCINOMI OROFARINKSA

2.1. EPIDEMIOLOGIJA

Planocelularni karcinom orofarinksa ili OPSCC (eng. *oropharyngeal squamous cell carcinoma*) nalazi se na 14. mjestu prema incidenciji karcinoma u svijetu. Broj novooboljelih u muškoj populaciji u jednoj godini iznosi 114,800 (1,6% od ukupnog broja oboljelih od bilo kojeg karcinoma), a u ženskoj populaciji 27,100 (0,5% od ukupnog broja oboljelih od bilo kojeg karcinoma) (30). Alkohol i cigarete glavni su rizični čimbenici sa sinergističkim učinkom u nastanku OPSCC (31, 32, 33). Pušenje se godinama smatralo glavnim etiološkim čimbenikom u nastanku OPSCC. Procijenjeno je da otprilike 70% slučajeva OPSCC povezano s pušenjem, te dokazano da prekid pušenja doprinosi smanjenju rizika za nastanak OPSCC i UADT (eng. *upper aerodigestive tract*) karcinoma. Prije tridesetak godina, alkohol je prepoznat kao jedan od rizičnih čimbenika za nastanak OPSCC te je procijenjeno da osobe koje su ujedno i pušači te konzumiraju alkohol u većim količinama, imaju trideset puta veći rizik za nastanak OPSCC (34). Tijekom posljednjih 50 godina zabilježen je pad postotka pušača s 42,5% (1965. godina) na 19% (2010. godina) te pad konzumacije alkohola, no unatoč tome, od 2010. godine uočava se porast incidencije OPSCC dok je incidencija UADT karcinoma u padu (35, 36). Prema nekim istraživanjima (37), porast incidencije OPSCC bio je

najizraženiji u populaciji starosti između 20 i 45 godina, s bazom jezika i nepčanim tonzilama kao najčešćim lokalizacijama karcinoma (37). Kao glavni razlog povećanja incidencije OPSCC te stagniranju ili padu incidencije preostalih tumore regije glave i vrata, navodi se porast broja HPV pozitivnih tumora orofarinksa (HPV+ OPSCC) (36). Metaanaliza iz 2013. godine (38) koja je obuhvatila 269 istraživanja od 1970. do 2008. godine iz 43 zemlje svijeta, otkrila je da se ukupna prevalencija HPV pozitivnih OPSCC značajno povećala u tom periodu: za 40,5% prije 2000., za 64,3% između 2000. i 2004. te za 72,2% između 2005. i 2009. godine. S ovakvim porastom broja oboljelih od HPV+ OPSCC, smatra se da će 2020. godine broj oboljelih od HPV+ OPSCC biti veći od broja oboljelih od cervikalnog karcinoma povezanih s HPV infekcijom (36). Pretpostavlja se da su uzroci povećanja incidencije promjene u seksualnom ponašanju, koje se prvenstveno odnose na češće prakticiranje oralnog seksa, povećanog broja seksualnih partnera tijekom života, niža dobna granica pri prvom stupanju u seksualni odnos (oralno ili vaginalno) te povijest seksualno prenosivih infekcija (32). Prema broju oboljelih od OPSCC, zemlje se mogu podijeliti u područja s visokom (npr. SAD, Kanada, skandinavske zemlje), srednjom (npr. Njemačka) i niskom stopom prevalencije (npr. Brazil) HPV infekcije

povezane s prevalencijom konzumacije alkohola i cigareta (39). Prva osoba koja je opisala povezanost oralne HPV infekcije i karcinoma orofarinksa bio je Syrjanen sa svojim suradnicima 1983. godine (42).

2.1.1. PROFIL BOLESNIKA

Bolesnik obolio od HPV+ OPSCC razlikuje se od tipičnog bolesnika oboljelog od HPV– OPSCC (starije životne dobi, pripadnik bijele rase, pušač, češće konzumira alkohol te je nižeg socioekonomskog statusa) (36). Tipičan bolesnik obolio od HPV+ OPSCC pripadnik je bijele rase, oženjen muškarac u dobi između 20 i 45 godina, nepušač, povremeni konzument alkohola, višeg ekonomskog statusa te seksualno aktivan (42). Uočeno je da bolesnici oboljeli od HPV+ OPSCC imaju bolji odgovor na terapiju te bolju prognozu u odnosu na HPV– OPSCC (46) s obzirom da imaju 60–80% manji rizik smrtnog ishoda (54).

2.1.2. RIZIČNI ČIMBENICI

Virus HPV-a se prvenstveno prenosi spolnim kontaktom, posebice orogenitalnim. Moguć je i oralan prijenos, iako on još nije potvrđen. Uočeno je da su bolesnici s HPV+ OPSCC seksualno aktivniji u usporedbi s oboljelima od HPV– OPSCC. Seksualno ponašanje važan je rizični čimbenik koji utječe na incidenciju HPV+ OPSCC što pokazuje istraživanje prema kojem bolesnici oboljeli od HPV+ OPSCC obično imaju više od 11 seksualnih partnera i više od 6 partnera s kojima su

practicirali oralni seks. Takvi bolesnici bili su skloniji upuštanju u seksualne odnose, prvi su odnos imali prije 19. godine te najčešće ne koriste prezervative ili neki drugi oblik mehaničke zaštite od STI (eng. *sexually transmitted infections*) (32, 45). Godinama se smatralo da pušenje te prekomjerna konzumacija alkohol pogoduju nastanku oralne HPV infekcije. Različite su studije dokazale da ne postoji sinergistički učinak između HPV infekcije i pušenja i/ili prekomjerne konzumacije alkohola (48, 51). S druge strane postoji pretpostavka da rizik od nastanka HPV infekcije može biti veći kod nepušača, nego kod pušača zbog toga što keratinizacija epitela orofarinksa inducirana duhanskim dimom može činiti epitel manje podložnim oštećenjima i mikrotraumama, mjestima ulaska HPV virusa (40). Smatra se da je konzumacija marihuane također jedan od rizičnih čimbenika s obzirom da su bolesnici oboljeli od HPV+ OPSCC bili izloženiji marihuani u odnosu na oboljele od HPV– OPSCC (53).

2.2. PATOGENEZA

HPV pozitivni tumori inducirani su infekcijom HPV virusom. U većini je slučajeva oralni oblik infekcije virusom HPV-a samoograničavajući (seronegativan status postigne se unutar 12 do 24 mjeseca) te ne dovodi do nastanka malignih tvorbi (43, 44). Genotipovi HPV-a koji su povezani s OSCC su visokorizični tipovi 16, 18, 31, 33 i 35. U više od 90% HPV+ OPSCC izoliran je visokorizični tip

HPV16 (6). Virus HPV-a ulazi u organizam kroz mikrotraume kože i sluznice te dolazi do stanica bazalnog sloja epitela. Virusni genom prenosi se u jezgru nakon čega slijedi ekspresija ranih virusnih proteina E1 i E2, potom E6 i E7. Virusni onkoprotein E6 inaktivira tumorsupresorski gen p53, dok onkoprotein E7 inhibira aktivnost tumorsupresorskog gena RB (eng. *retinoblastoma*). Glavna funkcija tumorsupresorskih gena p53 i RB je kontrola staničnog ciklusa, zbog čega ukoliko dođe do njihove inaktivacije ili inhibicije kao posljedica nastaju poremećaji regulacije staničnog ciklusa, stanične diferencijacije te je povećana stanična nestabilnost. Za razliku od HPV– OPSCC, kod HPV+ OPSCC dolazi do prekomjerne ekspresije proteina p16 koji se može koristiti kao tumorski biljeg za određivanje mogućnosti postojanja HPV-inducirane karcinogeneze (47, 55). Još jedna razlika između HPV+ OPSCC i HPV– OPSCC jest opažen broj mutacija koji je kod HPV+ OPSCC za 50% manji u odnosu na broj mutacija kod HPV– OPSCC (56).

Karcinogeneza se sastoji od 3 dijela. Prvi dio odnosi se na infekciju epitelnih stanica HPV virusom; u drugom dijelu važnu ulogu ima sinergistički učinak s različitim karcinogenim tvarima poput duhanskog dima, UVA/UVB zrakama, zračenjem te različitim kemijskim spojevima; u trećem dijelu dolazi do ugradnje virusne DNA u genom domaćina čemu najveću sklonost pokazuju visokorizični genotipovi HPV virusa (8). Trajanje infekcije HPV virusom ovisi o

nekoliko čimbenika: tip virusa (visokorizični tipovi HPV16 i HPV18) (48); imunološki status organizma domaćina (HPV infekcija i karcinom imaju veću učestalost u populaciji HIV+ osoba) (49); te genetskim čimbenicima (infekcija je češća u bolesnika s Fanconijevom anemijom) (50).

Postoji nekoliko molekularnih mehanizama HPV-inducirane karcinogeneze tumora glave i vrata kao što su ekspresija onkoproteina E6 i E7 s posljedičnom inaktivacijom tumorsupresorskih gena p53 i RB; bijeg od imunološkog odgovora, facilitacija genomske nestabilnosti, integracija virusne DNA u genom domaćina, promjene u metilaciji DNA domaćina i ekspresiji gena (9).

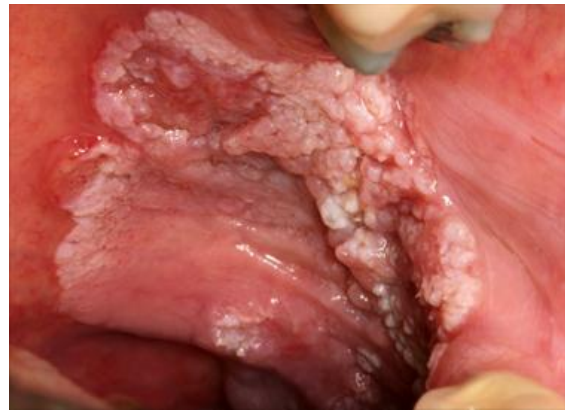2.3. KLINIČKA SLIKA

Simptomi koji se pojavljuju u tijeku bolesti možemo podijeliti na rane simptome kao što su tupi bol, otalgija i osjećaj stranog tijela; te kasne simptome poput odinofagije (bolno gutanje), disfagije (otežano gutanje), gubitak na tjelesnoj težini, trizmus (ukazuje na zahvaćenost pterigoidnih mišića) i drugi (2). Dijagnoza OPSCC obično se postavlja relativno kasno, prilikom posjeta liječniku opće prakse zbog primijećene tvorbe na lateralnim stranama vrata zbog čega je od iznimne važnosti bitno rano prepoznavanje simptoma i znakova kako bi i prognoza bolesti bila bolja (52, 70, 71). Do trenutka postavljanja dijagnoze, tumor je u većini slučajeva metastazirao u regionalne limfne čvorove što je zapravo posljedica duge

asimptomatske faze tumora (72, 73). U većini slučajeva, simptomi se ne pojavljuju dok tumor ne naraste dovoljno velik (> 2 cm) čime bi svojom veličinom, odnosno pritiskom na okolne strukture uzrokovao nastanak simptoma ili bi došlo do nastanka infekcije ili ulceriranja (71). Najčešći opći znakovi i simptomi HPV+ OPSCC su: izbočina na vratu (49.3%), bolno grlo (33.3%), jasno vidljiva tvorba (5.9%), otalgija (2.9%), disfagija (2.9%) te osjećaj knedle u grlu (74). Najučestaliji simptomi i znakovi OPSCC tumora baze jezika jesu: tvorba na vratu (25.7%), disfagija (25%), otalgija (17.6%), bolan jezik (15.4%), izraslina na jeziku (11.8%), promjene glasa (3.7%) te krvarenje (0.7%) (70). U usporedbi s bolesnicima oboljelima od HPV– OPSCC koji su kao glavnu početnu tegobu navodili bolno grlo, oboljeli od HPV+ OPSCC obično se žale na izraslinu na vratu (75). Najčešće su lokalizacije HPV+ OPSCC krajnici, zajedno s lateralnim stijenkama ždrijela te baza jezika (2). Većina se pacijenata prilikom postavljanja dijagnoze nalazi u ranom T stadiju bolesti (T1–T2) te u uznapredovalom N stadiju, često s prikazom cističnih promjena na radiološkim nalazima (68, 69).

2.4. DIJAGNOSTIKA

Unatoč povećanoj incidenciji HPV+ OPSCC te poznatim rizičnim faktorima, ne postoji standardizirani *screening* test koji bi se koristio za ranu detekciju HPV lezija u orofarinksu (57). Za dijagnozu HPV+



Slika 1. Tipični izgled HPV+ OPSCC kod nepušača. Prema: Murphy (2014), Oral vs. Oropharyngeal Cancer, Compare & Contrast, str. 2

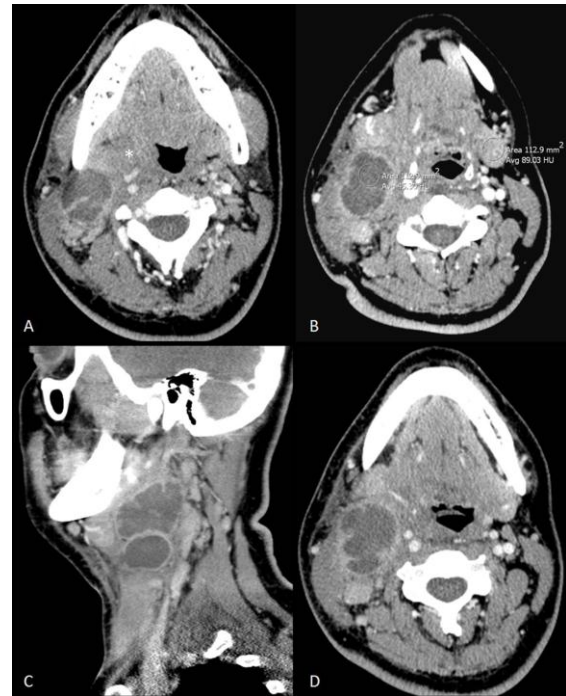
OPSCC koriste se različite dijagnostičke metode: *in situ* hibridizacija (za detekciju virusne DNA), PCR (za detekciju virusne DNA i mRNA) te imunohistokemijske metode (za detekciju surogat markera p16). Metode se mogu primjenjivati zasebno ili u kombinacijama (41). Prema nekim istraživanjima, kao zlatni standard u dijagnosticiranju HPV+ OPSCC predložena je detekcija mRNA pomoću *real time* PCR. No, s obzirom na potrebu za svježim uzorcima te nedovoljno istraženim mogućnostima dijagnostičkog testa, neka istraživanja osporavaju ovu metodu kao zlatni standard u dijagnosticiranju HPV+ OPSCC (5). Postoje pacijenti koji su p16 pozitivni, ali HPV DNA negativni (PCR i/ili IHC) (54), što bi moglo rezultirati lažno negativnim povećanjem broja oboljelih od HPV+ OPSCC. Zbog toga se kao primjerena dijagnostička metoda za dokazivanje HPV+ OPSCC predlaže

detekcija DNA iz uzoraka fiksiranih u formalinu, te kao potvrda IHC p16 (41).

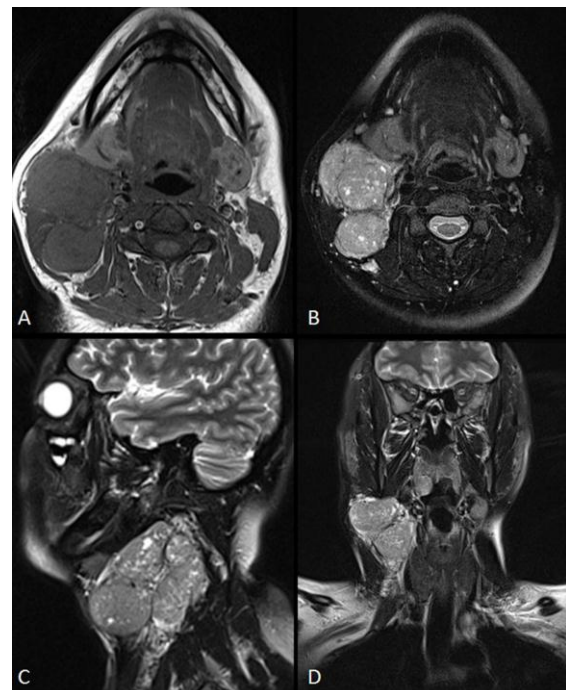
U dijagnosticiranju HPV+ OPSCC koriste se i radiološke te patohistološke pretrage. Jedan od čvrstih dokaza povezan s postojanjem HPV+ OPSCC jest nalaz cističnih metastatskih čvorova vrata (diferencijalna dijagnoza: branhijalna cista), kao i nalaz HPV virusa u metastazama bez jasnog primarnog sijela tumora (58). Prema nekim istraživanjima, utvrđena je povezanost između karakteristika tumora i limfnih čvorova te HPV statusa bolesnika. HPV+ OPSCC obično se pojavljuju kao dobro definirane cistične tvorbe egzofitičnog rasta, za razliku od HPV– OPSCC koji pokazuju sklonost invadiranju okolnih struktura. Također, nalaz dobro definirane cistične metastaze ukazuje na moguću povezanost s HPV+ OPSCC (59). U početku se vjerovalo da su HPV+ OPSCC slabo diferencirani tumori morfologije slične bazalnim slojevima epitela, no nedavna istraživanja patohistoloških karakteristika opovrgnula su dotadašnja mišljenja te navode HPV+ OPSCC kao dobro diferencirane tumore sličnih morfoloških karakteristika kao epitel tonzilarnih kripti (60).

2.5. PROGNOZA

Prema dosadašnjim istraživanjima, utvrđeno je da bolesnici koji boluju od HPV+ OPSCC imaju bolju prognozu u pogledu preživljenja te rizika od relapsa (60–80% manja stopa mortaliteta),



Slika 2. CT prikaz vrata prikazuje stupanj II/III limfadenopatiju cističnog tipa s jačim kontrastom na periferiji. Vidljivo i povećanje desne tonzile (75).



Slika 3. Magnetska rezonanca u T1 i T2 s prikazom heterogenih solidnih tvorbi II/III stupnja na desnoj strani vrata (75).

neovisno o terapiji kojoj su bili podvrgnuti u odnosu na bolesnike oboljele od HPV–OPSCC (61). Nekoliko kliničkih istraživanja pokazalo je da bolesnici oboljelih od HPV+ OPSCC podvrgnuti radioterapiji ili kombinaciji radioterapije i kemoterapije, u uznapređovalim stadijima OPSCC (stadij III i IV) imaju bolju prognozu u odnosu na bolesnike oboljele od HPV–OPSCC s ukupnom stopom preživljenja između 62% i 95% kod HPV+ u odnosu na 26% do 74% kod HPV– (64, 65, 66). Mogući razlozi zašto oboljeli od HPV+ OPSCC imaju bolje prognostičke izgleda za preživljenje nisu još razjašnjeni, iako se smatra da na prognozu utječu sljedeći čimbenici: mlađa dob bolesnika i manje komorbiditeta; povećana radiosenzitivnost, minimalni ili nepostojani učinci tzv. *field cancerization* te izraženiji imunološki odgovor. Također bolji odgovor na terapiju može biti i posljedica toga što većinu bolesnika oboljelih od HPV+ OPSCC čine nepušači, povremeni konzumenti alkohola, višeg su socioekonomskog statusa te dobrog općeg stanja (40). Uobičajeni prognostički faktori za OPSCC poput dobi, rase, socioekonomskog statusa, T stadija, N stadija te PPY (eng. *pack per year*) utječu samo 10% na stopu preživljenja i izlječenje (46). Smatra se da je povećana senzitivnost tumora na zračenje posljedica prisutnosti virus-specifične antitumorske imunosti, odnosno pojačane ekspresije divljeg tipa p53, HPV onkogeni koji utječe na stabilnost genoma te uzrokuje promjene u mikrookolišu tumora poput povećane

oksigencije. Zasad ne postoje istraživanja koja bi dokazala da su bolesnici oboljeli od HPV+ OPSCC senzibilniji na kemoterapiju u odnosu na bolesnike oboljele od HPV–OPSCC (67).

Najvažniji prognostički čimbenik stope preživljenja HPV+ OPSCC, u usporedbi s drugim tradicionalnim prognostičkim čimbenicima (kao što je TNM klasifikacija), jest HPV status te imunohistokemijskim metodama dokazana prisutnost p16. Kod oboljelih od HPV+ OPSCC ustanovilo se da ne postoji povezanost između veličine primarnog tumora (T) i broja te veličine metastaza (N i M) (5, 9), te da se multiple organske metastaze (npr. koža, intraabdominalni limfni čvorovi i mozak) mogu pojaviti znatno kasnije u odnosu na u usporedbi s HPV–OPSCC (63). TNM klasifikacija označava sustav podjele i svrstavanja tumora u kategorije zasnovane na anatomske proširenosti tumora te čini je ujedno jedan od glavnih prognostičkih pokazatelja bolesti (3). S obzirom na nedavne spoznaje u svezi HPV+ OPSCC, AJCC/UICC (eng. *American Joint Committee on Cancer/Union for International Cancer Control*) objavilo je novo, 8 izdanje TNM klasifikacije uzimajući u obzir nova saznanja o prirodi HPV+ OPSCC (vidi tablice 5, 6 i 7) (4).

Tablica 5. TNM klasifikacija HPV(p16) pozitivnih tumora orofarinksa. Prema MedScape: (2018), Oropharyngeal and Hypopharyngeal Cancer Staging

Primarni tumor (T)	
T0	Primarni tumor nije pronađen
T1	Tumor ≤2 cm u najvećem promjeru
T2	Tumor >2 cm, ali manji od 4 cm u najvećem promjeru
T3	Tumor >4 cm u najvećem promjeru ili se proširio na lingvalnu stranu epiglotisa
T4	Umjereno uznapredovala lokalna bolest Tumor invadira larinks, vanjske mišiće jezika, medijalni pterigoidni mišić, tvrdo nepce te mandibulu
Regionalni limfni čvorovi (N)	
<i>Klinički N (cN)</i>	
NX	Regionalni limfni čvorovi ne mogu biti procijenjeni
N0	Nema metastaza u regionalnim limfnim čvorovima
N1	Jedan ili više ipsilateralnih limfnih čvorova, nijedan > 6 cm
N2	Kontralateralni ili bilateralni limfni čvorovi, nijedan > 6 cm
N3	Limfni čvor(ovi) > 6 cm
<i>Patološki N (pN)</i>	

NX	Regionalni limfni čvorovi ne mogu biti procijenjeni
N0	Nema metastaza u regionalnim limfnim čvorovima
N1	Metastaze u 4 ili manje limfnih čvorova
N2	Metastaze u više od 4 limfna čvora
Udaljene metastaze (M)	
cM0	Nema udaljenih metastaza
cM1	Udaljene metastaze
pM1	Udaljene metastaze potvrđene mikroskopski

Tablica 6. Klinički prognostički stadiji HPV(p16) pozitivnih tumora orofarinksa. Prema MedScape: (2018), Oropharyngeal and Hypopharyngeal Cancer Staging.

Stadij	T	N	M
I	T0-T2	N0	M0
	T0-T2	N1	M0
II	T0-T2	N2	M0
	T3	N0-N2	M0
III	T0-T3	N3	M0
	T4	N0-N3	M0
IV	Bilo koji T	Bilo koji N	M1

Tablica 7. Patološki prognostički stadiji HPV(p16) pozitivnih tumora orofarinksa. Prema MedScape: (2018), Oropharyngeal and Hypopharyngeal Cancer Staging.

Stadij	T	N	M
I	T0-T2	N0	M0
	T0-T2	N1	M0
II	T0-T2	N2	M0
	T3-T4	N0	M0
	T3-T4	N1	M0
III	T3-T4	N2	M0
IV	Bilo koji T	Bilo koji N	M1

3. TERAPIJA HPV POZITIVNIH KARCINOMA OROFARINKSA

3.1. CILJEVI TERAPIJE

Kao što je već u prethodno opisano, udio HPV+ OPSCC drastično se povećao tijekom zadnjih nekoliko desetljeća u razvijenim zemljama (38). S obzirom na činjenicu da je većina bolesnika oboljelih od HPV+ OPSCC mlađe životne dobi, pojavila se potreba za smanjenjem nuspojava (npr. kserostomija, nekroza, disfagija, hipotireoidizam, traheotomija, problemi sa sluhom i dr.) povezanih s trenutnim terapijskim mogućnostima liječenja (46). S obzirom na navedeno te da bolesnici oboljeli od HPV+ OPSCC imaju općenito bolju prognozu u odnosu na HPV– OPSCC, glavni ciljevi liječenja HPV+ OPSCC jesu uspostava protokola liječenja kojima bi se minimalizirao učinak akutnih i kroničnih nuspojava liječenja uz potpuno izlječenje od karcinoma, odnosno poboljšanje kvalitete života nakon terapije (77, 79).

Prema Mastersonu i sur. (78), četiri su glavne de-eskalacijske strategije u liječenju bolesnika oboljelih od HPV+ OPSCC:

- Istraživanje uporabe cetuksimaba kao zamjene za cisplatinu u sklopu IMRT (eng. *intensity modulated radiation therapy*) s ciljem smanjenja kasnih nuspojava liječenja cisplatinom kao što su neuropatske tegobe, nefropatija i ototoksičnost;
- Smanjenje doze zračenja u kombiniranom liječenju s kemoterapijom kao

primarnim, početnim oblikom liječenja;

- Smanjenje doze zračenja u sklopu IMRT s/bez uvođenja cisplatine u liječenje kod niskorizičnih oblika HPV+ OPSCC (<10 PPY, klinički stadij T1-T2, N1-N2b ili T3, N0-N2b);
- Smanjenje doze adjuvantne kemoterapije ili radioterapije nakon kirurškog zahvata.

Nove strategije u liječenju bolesnika oboljelih od HPV+ OPSCC uključuju primjenu imunoterapije u kombinaciji s IMRT te primjenu TORS-a (eng. *transoral robotic surgery*) (61, 77).

3.2. VRSTE TERAPIJE

Terapijske mogućnosti u liječenju HPV+ OPSCC obuhvaćaju radioterapiju, samu ili u kombinaciji s kemoterapijom, kirurško liječenje te novije metode liječenja, čiji se učinak još uvijek istražuje, poput primjene imunoterapije, endoskopske resekcije pomoću CO₂ lasera i dr. (5). Bez obzira koji je izbor liječenja odabran (kemoterapija, radioterapija ili kombinacija kemoterapije i radioterapije), bolesnici oboljeli od HPV+ OPSCC pokazuju bolji odgovor na liječenje u odnosu na bolesnike oboljele od HPV+ OPSCC (64, 80, 81). Unatoč tomu što bolesnici oboljeli od HPV+ OPSCC imaju bolji odgovor na terapiju te bolju prognozu u usporedbi s HPV– OPSC, postoji nekoliko čimbenika koji bi se trebali uzeti u obzir prilikom odabira vrste liječenja:

- Bolesnici oboljeli od HPV+ OPSCC, a koji su ujedno i pušači, zahtijevaju agresivniju terapiju zbog mogućeg lošijeg ishoda liječenja (46);
- Trenutni su oblici liječenja povezani s nastankom različitih nuspojava, naročito kasnih poput otežanog gutanja, poremećene funkcije žlijezda slinovnica, kserostomije i poremećajem osjeta okusa. S obzirom da većinu oboljelih čine pripadnici mlađe dobne skupine, izbor vrste liječenja trebao bi biti individualiziran (36, 91);
- Prema istraživanjima, stope smrtnosti uslijed povratka primarnog tumora jednake su kod bolesnika oboljelih od HPV+ OPSCC i onih oboljelih od HPV–OPSCC (≈ 10%) zbog čega je potrebno optimiziranje terapije s ciljem sprječavanja povratka bolesti (46, 90);
- Dosad nije provedeno nijedno istraživanje s ciljem otkrivanja uzroka povratka bolesti ili nastanka mikrometastaza kod bolesnika oboljelih od HPV+ OPSCC, a koje se smatraju vodećim uzrocima smrti bolesnika oboljelih od HPV+ OPSCC (90).

3.3. RADIOTERAPIJA I KEMOTERAPIJA

Radioterapija je najčešći primarni izbor u liječenju tumora orofarinksa (82). Sistemska kemoterapija u kombinaciji s radioterapijom ima nekoliko prednosti u odnosu na kirurško liječenje. U većini slučajeva potrebno je adjuvantno zračenje ili kemoradioterapija nakon učinjenog kirurškog zahvata čime se bolesnici

primarno liječeni kirurškim zahvatom i dalje izlažu nuspojavama zračenja i kemoterapije. Općenito gledano, sistemska terapija i zračenje podobniji su za standardiziranje te za stvaranje protokola koji bi se potom mogli provoditi u centrima za liječenje tumora. Dok je s druge strane, standardiziranje kirurškog pristupa liječenju tumora moguće samo do određenog dijela (90).

Ovisno o stadiju u kojem se nalazi bolesnik ovisi i odabir protokola radioterapije. Prema nekim retrospektivnim studijama, 94% bolesnika oboljelih od HPV+ OPSCC koji su bili podvrgnuti samo radioterapiji postiglo je potpuni odgovor na terapiju, odnosno došlo je do izlječenja (83). Prema ASTRO (eng. *The American Society for Radiation Oncology*) smjernicama, izrađeni su protokoli primjene radioterapije u liječenju OPSCC za svaki pojedini stadij neovisno o HPV statusu i navikama pušenja cigareta (82).

3.3.1. PRIMJENA RADIOTERAPIJE U LIJEČENJU OPSCC (STADIJ I-IV)

U stadijima I-II, nije indicirana istovremena primjena sistemske terapije s ciljanom radioterapijom (82).

U stadiju III, indicirana je istovremena primjena sistemske terapije i ciljane radioterapije bolesnicima u stadiju T3 N0-N1 OPSCC. Primjena je moguća i kod bolesnika u stadiju T1-T2 N1 OPSCC s rizikom od ponovnog pojavljivanja bolesti, iako je za većinu tih bolesnika radioterapija dovoljna za izlječenje od bolesti. Prema

novom izdanju ACJJ, bolesnici u stadiju T1-T2 N1 te koji su HPV+ podrazumijevaju se pod stadij I (82).

U stadiju IV, indicirana je istovremena intermitentna primjena visokodozne terapije cisplatinom u kombinaciji s radioterapijom. Bolesnicima u stadiju IV kod kojih je kontraindicirana primjena cisplatine, primjenjuje se isto-vremeno terapija cetuksimabom ili kombinacijom karboplatina–fluorouracil s radioterapijom. Osim intermitentnog načina primjene, kemoterapija se može primjenjivati i u tjednim dozama. Podatci različitih istraživanja pokazali su da istovremena primjena kemoterapije s radioterapijom poboljšava lokoregionalnu kontrolu bolesti i opću stopu preživljenja kod bolesnika oboljelih od OPSCC (82, 84).

3.3.2. PRIMJENA KEMORADIOTERAPIJE NAKON KIRURŠKOG ZAHVATA

Primjena radioterapije nakon obavljenog kirurškog zahvata indicirana je ukoliko su rubovi na PHD nalazu pozitivni i/ili postoji ekstrakapsularno širenje tumorskog tkiva izvan limfnog čvora. Primjenjuje se istovremeno visokodozna terapija cisplatinom u kombinaciji s radioterapijom. U slučaju da bolesnici nisu podobni za visokodoznu terapiju cisplatinom, primjenjuju se doze na tjednoj osnovi. Ukoliko je primjena kemoterapije kontraindicirana u cijelosti kod bolesnika, primjenjuje se samo radioterapija. Ne preporuča se primjena kemoterapije samostalno ili nakon primjene radioterapije.

Također se ne preporučuje primjena mitomicina-C s/bez bleomicinom te docetaksela zbog manjka dokaza o učinkovitosti takve terapije (82).

U slučaju srednje visokih patoloških čimbenika rizika kao što su limfovaskularna invazija (LVI), perineuralna invazija (PNI), T3-T4 stadij ili pozitivni limfni čvorovi, također nije indicirana postoperativna primjena kemoterapije, već samo PORT (eng. *postoperative radiotherapy*) (82). Bolesnicima kod kojih je tijekom kirurškog zahvata i/ili pozitivnog patohistološkog nalaza otkriven rizik za povratak bolesti, preporučuje se primjena kemoterapije na bazi cisplatine. PORT se preporučuje kod bolesnika u stadiju T3 ili T4, N2 ili N3. Primjena PORT-a moguća je i kod bolesnika s N1 te kod bolesnika kod kojih postoje znakovi LVI i/ili PNI nakon razgovora o mogućim prednostima i rizicima PORT-a. Prema nekim istraživanjima, postoji veliki rizik od povratka bolesti u stadiju N2 zbog čega se preporučuje adjuvantna radioterapija kod takvih bolesnika (82).

U većini slučajeva, bolesnici s patološkim stadijem I-II sa širokim rubovima, bez metastaza u regionalnim limfnim čvorovima vrata i bez drugih rizičnih patoloških čimbenika (LVI ili PNI) obično su podvrgnuti samo promatranju nakon kirurškog zahvata. Kod bolesnika kod kojih se pojavila sumnja na rizik od povratka bolesti tijekom kirurškog zahvata ili su se rubovi pokazali sumnjivima, preporučuje se primjena adjuvantne (kemo)radioterapije

(82). Kemoterapija se ne bi trebala rutinski primjenjivati u liječenju bolesnika oboljelih od OPSCC (82). Prema istraživanjima, istovremena primjena kemoterapije s radioterapijom ima prednost u kliničkoj praksi u odnosu na liječenje uvođenjem prvo kemoterapije te potom radioterapije ().

3.3.3. DOZE, FRAKCIONIRANJE I PROTOKOLI KEMORADIOTERAPIJE

Bolesnicima u stadiju III-IV OPSCC preporučuje se doza od 70 Gy tijekom 7 tjedana jedanput na dan. Doza od 50 Gy preporučuje se kod bolesnika kod kojih postoji sumnja na mikroskopsko širenje tumora unatoč radiološki i klinički negativnim nalazima. Izmijenjena, frakcionirana radioterapija (AltFX) odnosi se na promjenu učestalosti primjene RT u odnosu na standardizirane jednodnevne doze. Promijenjeni protokoli primjene RT (ubrzani ili hiperfrakcionirani) primjenjuju se individualno, u suradnji sa željama bolesnika te pravilima prakse (82). Prema ASTRO smjernicama, AltFX RT preporučuje se bolesnicima u stadiju IVA-B OPSCC te bolesnicima koji nisu podobni kandidati za konkomitantnu sistemsku terapiju. Za bolesnike u stadiju III OPSCC-a (T2 N0 ili T1-2 N0), AltFX nije indicirana, iako se može primijeniti nakon razgovora s bolesnikom oko procjene učinka terapije (82). U Sjedinjenim Američkim Državama, najčešće korištena metoda liječenja je IMRT (eng. *intensity modulated radiotherapy*) zbog toga što se pokazalo da se upotrebom takvog oblika terapije

smanjio broj bolesnika koji su razvili nuspojave poput kserostomije, disfagije, aspiracije, hipotireoidizma, ezofagealne stenoze, osteoradionekrozu mandibule te potrebu primjene gastrostome u odnosu na druge terapijske oblike (85, 86). Za stadije I i II, primjenom IMRT postignuta je stopa dvogodišnjeg preživljenja bez povratka bolesti od 82 do 90% (94). Trenutne doze i protokoli koji bi se koristili za bolesnike oboljele od HPV+ OPSCC još su uvijek u fazi kliničkih istraživanja. Trenutno postoje upute za liječenje jednostranog karcinoma krajnika te baze jezika. Za liječenje jednostranog karcinoma krajnika preporučuje se unilateralno zračenje vrata, a za liječenje karcinoma baze jezika bilateralno zračenje vrata (94).

3.3.4. PRIMJENA PORT-a

Primjena postoperacijske radioterapije (PORT) kao adjuvantne terapije preporučena je za mikroskopski pozitivne rubove ekscidiranog materijala s primarnog mjesta tumora te u slučaju ekstrakapsularnog širenja tumora iz limfnog čvora. Preporučena doza iznosi 2 Gy/frakciji/dan do ukupne doze od 60 do 66 Gy (82).

3.3.5. RANI T-STADIJ TONZILARNOG KARCINOMA

U slučaju jednostranog karcinoma tonzile, dobro ograničenog, unutar tonzilarnih udubina, stadija T1-T2, bez metastaza u regionalnim limfnim čvorovima (N0-N1) primjenjuje se jednostrana RT

(radioterapija). Primjena jednostrane RT moguća je i kod bolesnika oboljelih od karcinoma tonzile koji se proširio na meko nepce (<1 cm), ali ne zahvaća bazu jezika, stadija T1-T2 N0-N2a, bez kliničkih ili radioloških dokaza ekstrakapsularnog širenja. Prije donošenja odluke o izboru liječenja potrebno je objasniti bolesniku prednosti jednostrane RT u odnosu na moguće rizike kao što su pojava metastaza u kontralateralnim limfnim čvorovima te posljedično dodatne potrebe za zračenjem (82).

3.3.6. DE-ESKALACIJSKI OBLICI RT

Biološka osnova zbog koje bolesnici oboljeli od HPV+ OPSCC pokazuju bolje rezultate liječenja u odnosu na oboljele od HPV- OPSCC još je nepoznata. Postoji pretpostavka da je razlog tomu što je većina bolesnika oboljelih od HPV+ OPSCC mlađe životne dobi te boljeg općeg stanja čime se smanjuje rizik za dugoročnim posljedicama liječenja primjenom radioterapije kao što su poteškoće s gutanjem, problemi s govorom, poremećaj funkcije žlijezda slinovnica, problemi sa zubima i dr. Zbog navedenoga, nastoji se smanjiti doza zračenja (sa standardnih 70 Gy na 54 Gy) s ciljem smanjenja toksičnosti zračenja (87). Smanjenje doze zračenja također povoljno utječe i na troškove liječenja te broj dana provedenih na bolovanju (88). S druge strane, postoji opasnost od nedostatnog terapijskog odgovora, ali i psihološki utjecaj na bolesnika (89). Prema istraživanju

Brothersona i sur., 70% bolesnika nije željelo riskirati sniženje stope preživljenja za 5% odabirom samo zračenja kao terapije u odnosu na kombinaciju zračenja i kemoterapije (92).

3.3.7. TERAPIJA MONOKLONSKIM PROTUTJELIMA

Cisplatina se smatra zlatnim standardom za kemoterapiju u liječenju HNSCC, no lijekovi čije je osnova platina uzrokuju sistemske komplikacije poput nefrotoksičnosti, ototoksičnosti, oštećenje funkcije hematopoetskog sustava, neurotoksičnosti i poremećaje GI trakta (5).

Za liječenje HNSCC odobrena je upotreba monoklonalne terapije cetuksimabom. Zamjenom cisplatine manje toksičnim cetuskimabom još je jedan od načina smanjenja toksičnosti i nuspojava kemoterapije u liječenju OPSCC. Prema rezultatima novijih istraživanja, zamjena cisplatine cetuksimabom rezultirala je boljom kvalitetom života nakon provedene terapije bez značajnijih razlika u stopama preživljenja (5, 61).

3.4. KIRURŠKO LIJEČENJE

Gledano kroz povijest, za pristup tumorima orofarinksa bio je potreban transcervikalni pristup koji je nerijetko uključivao i mandibulektomiju. S napretkom u slikovnoj dijagnostici te razvojem kirurških instrumenata, transoralna kirurgija postala je sve raširenija i primjenjivana u praksi zbog minimalno invazivnog pristupa, učinkovitosti i podnošljivosti postupka (94).

Jedna od prednosti kirurškog liječenja jest mogućnost dobivanja definitivnog PHD nalaza tvorbe (npr. status rubova ili prisutnost/stupanj ECE) i limfnih čvorova koji se potom može iskoristiti za tzv. *staging* te pomoći u donošenju odluke o potrebi adjuvantne terapije (94). Kirurško liječenje može biti popraćeno postoperativnim komplikacijama kao što su krvarenje, infekcija rane ili nastankom hiloraksa (90). S tehnološkim napretkom u kirurgiji kao što su TORS (eng. *transoral robotic surgery*) i TLM (eng. *transoral laser microsurgery*) smanjio se broj nuspojava kirurškog liječenja (3). Do danas nije napravljeno istraživanje koje bi usporedilo učinkovitosti TORS-a i TLM-a niti postoje kriteriji bolesnika ni indikacije za odabir terapije te je stoga odluka o izboru vrste liječenja u rukama kirurga (96, 97, 98). Oba oblika zahtijevaju specijaliziranu opremu te posebnu izobrazbu. Značajna prednost TORS-a u odnosu na TLM jest upotreba kutnog teleskopa i rotirajućih robotskih ruku čime se može povećati preglednost kirurškog polja i učinkovitost izvedbe zahvata (94). U usporedbi s klasičnim kirurškim zahvatima, TORS i TLM su manje invazivni prema okolnim strukturama te je upotrebom TORS-a i TLM-a zabilježeno kraće trajanje hospitalizacije, brži i jeftiniji oporavak, slabije izražena bol i manja potreba za postavljanjem gastrostome/traheostome (99). Što se tiče učinkovitosti TORS-a, u jednom kohortnom istraživanju (100) zabilježeno je dvogodišnje preživljenje od 80–90% uključujući sve

stadije bolesti. Istraživanja učinkovitosti TLM-a pokazala su da sveukupno petogodišnje preživljenje iznosi 78% s lokalnom kontrolom bolesti od 85 do 97% (101, 102).

Neki od kriterija koji čine bolesnika podobnim za TORS ili TLM jesu prihvatljiva vidljivost i dostupnost kirurškog polja rada. Ukoliko bolesnik nije kandidat za kirurški zahvat, radioterapija ili kemoradioterapija su metode izbora liječenja. Kontraindikacije za kirurški zahvat su: karcinom baze jezika koji zahtijeva više od 50% resekcije jezika, zahvaćenost pterigoidnih mišića, širenje tumora u parafaringealno masno tkivo i karotidne arterije, zahvaćenost mandibule i/ili maksile te širenje u prevertebralni prostor (94). Ovisno o PHD nalazu rubova ekstirpiranog materijala ovisi potreba za dodatnom radioterapijom i/ili kemoterapijom nakon kirurškog zahvata. Ukoliko su rubovi negativni, primijenit će se manje doze zračenja s ciljem uništavanja mogućih mikrometastaza. Ukoliko su rubovi pozitivni, tada se pristupa cjelovitoj radioterapiji u punoj dozi (94).

Potreba za disekcijom vrata prvenstveno ovisi o N stadiju. Disekcija vrata se obično izvodi tijekom primarne resekcije tumora ili nakon ukoliko se primarna resekcija tumora izvodi pomoću TORS-a ili TLM-a u posebno opremljenoj operacijskoj sali. Za primarne tumore krajnika/lateralne faringealne stijenke uz N0, disekcija vrata obično obuhvaća razine 2-4, ipsilateralne strane. U slučaju pozitivnog N statusa, disekcija vrata obavlja

se prema lokalizaciji pozitivnih limfnih čvorova i njihovoj veličini. U slučaju primarnog tumora baze jezika koji prelazi medijanu liniju, indicirana je bilateralna disekcija vrata.

3.5. IMUNOTERAPIJA

Kod većine bolesnika, lokalizirana se HPV infekcija može riješiti posredstvom specifične T-stanične imunosti (54). HPV+ OPSCC eksprimiraju virusne onkoproteine s imunogenim potencijalom. Najvažniji su među njima E6 i E7 (5). Sa sve većim stjecanjem znanja o imunološkim karakteristikama HPV+ HNSCC, javlja se i interes za razvojem specifičnih, ciljanih terapija. U tijeku su istraživanja o učinkovitosti cjepiva protiv HPV virusa s ciljem stimuliranja imunološkog sustava u borbi protiv HPV+ OPSCC te o učinkovitosti upotrebe imunomodulatora (eng. *toll like receptors*), citokina (IL-2, IL-12, GM-CSF i IFN-alfa), cjepiva od nevirusnih HPV peptida i proteina, DNA cjepiva, cjepiva koja sadrže tumorske stanice, cjepiva s dendritičkim stanicama, bakterijskim vektorima (*Listeria Monocytogenes*), T-staničnoj terapiji i ciljanoj imunoterapiji sa živim virusnim vektorima (54).

3.6. PREVENTIVNE MJERE

Od 2006. su godine, nakon odobrenja FDA (eng. *Food and Drug Administration*), u uporabi dvije vrste rekombinantnih HPV cjepiva, bivalentno i kvadrivalentno. Cjepiva su namijenjena za prevenciju HPV infekcije visokorizičnim

genotipovima 16, 18 te niskorizičnim 6 i 11. Prema preporukama WHO (eng. *World Health Organization*) s cijepljenjem protiv HPV infekcije trebalo bi se započeti prije stupanja u prvi spolni odnos. Do 2010. godine, 33 zemlje svijeta uključile su cijepljenje protiv HPV i nacionalne cijepne programe, prva među njima bila je Australija koja je uvelo obvezno cijepljenje protiv HPV-a 2007. godine za sve djevojke u dobi između 12 i 17 godina s ciljem prevencije cervikalnog karcinoma. Kasnije su u program uvrstili i dječake. Taj primjer slijedile su i druge zemlje poput Ujedinjenog Kraljevstva i Švedske. Unatoč tome, u većini nerazvijenih zemalja cjepivo još uvijek nije sastavni dio nacionalnih cijepnih programa. Iako su većina HPV cjepiva namijenjena prevenciji cervikalnog karcinoma, postoji pretpostavka da bi cjepivo moglo biti učinkovito i u profilaktičkoj prevenciji HPV+ OPSCC (57).

Prevencija HPV infekcija ne sastoji se samo u cijepljenju, već i u edukaciji te podizanju svijesti o mogućim načinima prijenosa i rizicima koje HPV infekcija nosi sa sobom. Metode zaštite, prezervativi te drugi oblici mehaničke zaštite tijekom oralnog spolnog odnosa jedan su osnovnih od načina prevencije nastanka infekcije HPV-a (5).

ZAHVALE

Na kraju ovog diplomskog rada, prvo bih se želio zahvaliti svom mentoru, prof.dr.sc. Vladimiru Bedekoviću, na susretljivosti i zalaganju za što kvalitetnijom izradom diplomskog rada. Zahvaljujem se i svojim roditeljima, sestrama te rodbini i prijateljima, na pomoći i razumijevanju tijekom studiranja, ohrabrivanju i poticanju u trenucima kad je bilo potrebno te na požrtvornosti koju su mi pružili. Bez njihove pomoći, podrške i poticaja, put do diplome bio bi puno teži. Zahvaljujem se i svim profesorima, predavačima, voditeljima vježbi koje sam imao prilike sresti tijekom studiranja, koji su mi u trenucima manjka motiviranosti i obeshrabrenja budili želju i strast za medicinom te težnju da postanem što bolji liječnik, kao učenik, učitelj i kao osoba. Hvala Vam.

Ovim putem želio bih se i na poseban način zahvaliti baki Ivanki. Bila mi je poticaj i podrška od početka studija, pomoć pri svakom ispitu. Unatoč tome što neće moći prisustvovati mojoj promociji niti me vidjeti kao liječnika, što joj je bila želja, vjerujem da će me i dalje nastaviti pratiti na mom putu kao što je i dosad.

LITERATURA

1. Bumber Ž, Katić V, Nikšić-Ivančić M, Pegan B, Petric V, Šprem N i sur., ur. Otorinolaringologija. 1. izd. Zagreb: Naklada Ljevak; 2004.
2. Katić Vladimir, Prgomet D i sur., ur. Otorinolaringologija i kirurgija glave i vrata. 1. izdanje. Zagreb: Naklada Ljevak; 2009.
3. American Cancer Society editorial team [Internet]. Atlanta (GE): The American Cancer Society: Oral Cavity and Oropharyngeal Cancer. 2018
Dostupno na: <https://www.cancer.org/cancer/oral-cavity-and-oropharyngeal-cancer/detection-diagnosis-staging/staging.html>
4. Huang SH, O'Sullivan B. Overview of the 8th Edition TNM Classification for Head and Neck Cancer. *Curr Treat Options Oncol. Current Treatment Options in Oncology*; 2017;18(7).
5. Selcuk OT. Human papillomavirus positive oropharyngeal cancer: The general information. *Egypt J Ear, Nose, Throat Allied Sci.* 2016;17(3):127–32.
6. Marur S, D'Souza G, Westra WH, Forastiere AA. HPV-associated head and neck cancer: A virus-related cancer epidemic. *Lancet Oncol* [Internet]. Elsevier Ltd; 2010;11(8):781–9.
Dostupno na: [http://dx.doi.org/10.1016/S1470-2045\(10\)70017-6](http://dx.doi.org/10.1016/S1470-2045(10)70017-6)
7. Stevenson MM. (2018, Feb 05). Oropharyngeal and Hypopharyngeal Cancer Staging. Dostupno na: <https://emedicine.medscape.com/article/2048285-overview>
8. Kalenic S i sur., ur. Medicinska mikrobiologija. 1. izd. Zagreb: Medicinska naklada; 2013.
9. Sano D, Oridate N. The molecular mechanism of human papillomavirus-induced carcinogenesis in head and neck squamous cell carcinoma. *Int J Clin Oncol. Springer Japan*; 2016;21(5):819–26.
10. Moody CA, Laimins LA. Human papillomavirus oncoproteins: pathways to transformation. *Nat Rev Cancer* 2010;10:550–560
11. Tommasino M. The human papillomavirus family and its role in carcinogenesis. *Semin Cancer Biol* 2014;26:13–21
12. zur Hausen H. Papillomaviruses and cancer: from basic studies to clinical application. *Nat Rev Cancer* 2002;2:342–50
13. Doorbar J. The papillomavirus life cycle. *J Clin Virol* 2005;32(suppl 1):S7–S15
14. Zhang A, Wang J, Zheng B et al. Telomere attrition predominantly occurs in precursor lesions during in vivo carcinogenic process of the uterine cervix. *Oncogene* 2004;23:7441–7

15. Kajiji S, Tamura RN, Quaranta V. A novel integrin (alpha E beta 4) from human epithelial cells suggests a fourth family of integrin adhesion receptors. *EMBO J* 1989;8:673–80
16. Shafti-Keramat S, Handisurya A, Kriehuber E et al. Different heparan sulfate proteoglycans serve as cellular receptors for human papillomaviruses. *J Virol* 2003;77:13125–35
17. Hamid NA, Brown C, Gaston K. The regulation of cell proliferation by the papillomavirus early proteins. *Cell Mol Life Sci* 2009;66:1700–17
18. Rautava J, Syrjanen S. Biology of human papillomavirus infections in head and neck carcinogenesis. *Head Neck Pathol* 2012;6(suppl 1):S3–S15
19. Howie HL, Katzenellenbogen RA, Galloway DA. Papillomavirus E6 proteins. *Virology* 2009;384:324–34
20. Wise-Draper TM, Wells SI. Papillomavirus E6 and E7 proteins and their cellular targets. *Front Biosci* 2008;13:1003–17
21. Spardy N, Duensing A, Hoskins EE et al. HPV-16 E7 reveals a link between DNA replication stress, Fanconi anemia D2 protein, and alternative lengthening of telomere-associated promyelocytic leukemia bodies. *Cancer Res* 2008;68:9954–63
22. Valle GF, Banks L. The human papillomavirus (HPV)-6 and HPV-16 E5 proteins cooperate with HPV-16 E7 in the transformation of primary rodent cells. *J Gen Virol* 1995;76(pt 5):1239–45
23. Stoppler MC, Straight SW, Tsao G et al. The E5 gene of HPV-16 enhances keratinocyte immortalization by full-length DNA. *Virology* 1996;223:251–4
24. Venuti A, Paolini F, Nasir L et al. Papillomavirus E5: the smallest oncoprotein with many functions. *Mol Cancer* 2011;10:140
25. Kanodia S, Fahey LM, Kast WM. Mechanisms used by human papillomaviruses to escape the host immune response. *Curr Cancer Drug Targets* 2007;7:79–89
26. Ashrafi GH, Haghshenas M, Marchetti B et al. E5 protein of human papillomavirus 16 downregulates HLA class I and interacts with the heavy chain via its first hydrophobic domain. *Int J Cancer* 2006;119:2105–12
27. Stanley MA, Pett MR, Coleman N. HPV: from infection to cancer. *Biochem Soc Trans* 2007;35:1456–60
28. Pett M, Coleman N. Integration of high-risk human papillomavirus: a key event in cervical carcinogenesis? *J Pathol* 2007;212:356–67
29. Ferlay J, Shin HR, Bray F et al. Estimates of worldwide burden of cancer in 2008: GLOBOCAN 2008. *Int J Cancer* 2010;127:2893–917

30. Ferlay J, Soerjomataram I, Dikshit R, Eser S, Mathers C, Rebelo M, et al. Cancer incidence and mortality worldwide: sources, methods and major patterns in GLOBOCAN 2012. *Int J Cancer* 2015;136:E359–86.
31. Weatherspoon DJ, Chattopadhyay A, Boroumand S, Garcia I. Oral cavity and oropharyngeal cancer incidence trends and disparities in the United States: 2000–2010. *Cancer Epidemiol* 2015;39:497–504.
32. Gillison ML, Zhang Q, Jordan R, Xiao W, Westra WH, Trotti A, et al. Tobacco smoking and increased risk of death and progression for patients with p16-positive and p16-negative oropharyngeal cancer. *J Clin Oncol* 2012;30:2102–11.
33. Lewin F, Norell SE, Johansson H, Gustavsson P, Wennerberg J, Björklund A, et al. Smoking tobacco, oral snuff, and alcohol in the etiology of squamous cell carcinoma of the head and neck: a population-based case-referent study in Sweden. *Cancer* 1998;82:1367–75.
34. Franceschi S, Levi F, La Vecchia C, Conti E, Dal Maso L, Barzan L, et al. Comparison of the effect of smoking and alcohol drinking between oral and pharyngeal cancer. *Int J Cancer* 1999;83:1–4.
35. Skinner HD, Holsinger FC, Beadle BM. Oropharynx cancer. *Curr Probl Cancer* 2012;36:334–415.
36. Chaturvedi AK, Engels EA, Pfeiffer RM, Hernandez BY, Xiao W, Kim E, et al. Human papillomavirus and rising oropharyngeal cancer incidence in the United States. *J Clin Oncol* 2011;29:4294–301.
37. Shiboski CH, Schmidt BL, Jordan RC. Tongue and tonsil carcinoma: increasing trends in the US population ages 20–44 years. *Cancer* 2005;103:1843–9.
38. Mehanna H, Beech T, Nicholson T, El-Hariry I, McConkey C, Paleri V, et al. Prevalence of human papillomavirus in oropharyngeal and nonoropharyngeal head and neck cancer – systematic review and meta-analysis of trends by time and region. *Head Neck* 2013;35:747–55.
39. Hauck F, Oliveira-Silva M, Dreyer JH, Perrusi VJ, Arcuri RA, Hassan R, et al. Prevalence of HPV infection in head and neck carcinomas shows geographical variability: a comparative study from Brazil and Germany. *Virchows Arch* 2015;466:685–93.
40. De Santis S, Spinosi MC, Cambi J, Bengala C, Boccuzzi S. Oropharyngeal squamous cell carcinoma and HPV. Systematic review on overall management. *J Stomatol Oral Maxillofac Surg* [Internet]. 2017;118(2):103–8.
41. Boscolo-Rizzo P, Del Mistro A, Bussu F, Lupato V, Baboci L, Almadori G, et al. New insights into human papillomavirus-associated head and neck squamous cell carcinoma. *Acta Otorhinolaryngol Ital* 2013;33:77–87.

42. Syrjanen K, Syrjanen S, Lamberg M et al (1983) Morphological and immunohistochemical evidence suggesting human papillomavirus (HPV) involvement in oral squamous cell carcinogenesis. *Int J Oral Surg* 12:418–24
43. Kreimer AR, Pierce Campbell CM, Lin HY, et al. Incidence and clearance of oral human papillomavirus infection in men: the HIM cohort study. *Lancet*. 2013;382:877–87.
44. Schiffman M, Wentzensen N, Wacholder S, Kinney W, Gage JC, Castle PE. Human papillomavirus testing in the prevention of cervical cancer. *J Natl Cancer Inst* 2011;103:368–83.
45. Smith EM, Ritchie JM, Summersgill KF, Klussmann JP, Lee JH, Wang D, et al. Age, sexual behavior and human papillomavirus infection in oral cavity and oropharyngeal cancers. *Int J Cancer* 2004;108:766–72.
46. Ang KK, Harris J, Wheeler R et al (2010) Human papillomavirus and survival of patients with oropharyngeal cancer. *N Engl J Med* 363:24–35
47. Mannarini L, Kratochvil V, Calabrese L, Gomes Silva L, Morbini P, Betka J, et al. Human papilloma virus (HPV) in head and neck region: review of literature. *Acta Otorhinolaryngol Ital* 2009;29:119–26.
48. D'Souza G. Case-control study of human papillomavirus and oropharyngeal cancer. *N Engl J Med* 2007;356:1944–56.
49. Beachler DC, D'Souza G. Oral HPV infection and head and neck cancers in HIV infected individuals. *Curr Opin Oncol* 2013;25:503–10.
50. Sauter SL, Wells SI, Zhang X, Hoskins EE, Davies SM, Myers KC, et al. Oral human papillomavirus is common in individuals with Fanconi anemia. *Cancer Epidemiol Biomarkers Prev* 2015;24:864–72.
51. Byrd JK, Wilhoit CS, Fordham MT, Reeves TD, McRackan TR, Nguyen SA, et al. Predicting HPV status in head and neck cancer: the predictive value of sociodemographic and disease characteristics. *Arch Otolaryngol Head Neck Surg* 2012;138:1155–9.
52. Compton AM, Moore-Medlin T, Herman-Ferdinandez L, Clark C, Caldito GC, Wang XI, et al. Human papillomavirus in metastatic lymph nodes from unknown primary head and neck squamous cell carcinoma. *Otolaryngol Head Neck Surg* 2011;145:51–7.
53. Gillison ML, D'Souza G, Westra W, et al. Distinct risk factor profiles for human papillomavirus type 16-positive and human papillomavirus type 16-negative head and neck cancers. *J Natl Cancer Inst*. 2008;100:407–20.
54. Gildener-Leapman N, Lee J, Ferris RL. Tailored immunotherapy for HPV positive head and neck squamous cell cancer. *Oral Oncol*. 2014;50:780–4.
55. Benson E, Li R, Eisele D, Fakhry C. The clinical impact of HPV tumor status upon head and neck squamous cell carcinomas. *Oral Oncol*.. 2014;50:565–74.

56. Stransky N, Egloff AM, Tward AD, et al. The mutational landscape of head and neck squamous cell carcinoma. *Science*. 2011;333:1157–60.
57. Haedicke J, Iftner T. Human papilloma viruses and cancer. *Radiother Oncol*. 2013;108:397–402.
58. Corey AS, Hudgins PA. Radiographic imaging of human papillomavirus related carcinomas of the oropharynx. *Head Neck Pathol*. 2012;6:25–40.
59. Sood AJ, McIlwain W, O'Connell B, Nguyen S, Houlton JJ, Day T. The association between T-stage and clinical nodal metastasis In HPV-positive oropharyngeal cancer. *Am J Otolaryngol*. 2014;35:463–8.
60. Westra WH. The morphologic profile of HPV-related head and neck squamous carcinoma: implications for diagnosis, prognosis, and clinical management. *Head Neck Pathol*. 2012;61:48–54.
61. Kofler B, Laban S, Busch CJ, Lorincz B, Knecht R. New treatment strategies for HPV-positive head and neck cancer. *Eur Arch Otorhinolaryngol*. 2014;271:1861–7.
62. Huang SH, Perez-Ordóñez B, Liu FF, et al. Atypical clinical behavior of p16-confirmed HPV-related oropharyngeal squamous cell carcinoma treated with radical radiotherapy. *Int J Radiat Oncol Biol Phys*. 2012;82:276–83.
63. Lassen P, Eriksen JG, Hamilton-Dutoit S, Tramm T, Alsner J, Overgaard J. Effect of HPV-associated p16INK4A expression on response to radiotherapy and survival in squamous cell carcinoma of the head and neck. *J Clin Oncol* 2009;27:1992–8.
64. Rischin D, Young RJ, Fisher R, Fox SB, Le QT, Peters LJ, et al. Prognostic significance of p16INK4A and human papillomavirus in patients with oropharyngeal cancer treated on TROG 02.02 phase III trial. *J Clin Oncol* 2010;28:4142–8.
65. Licitra L, Perrone F, Bossi P, Suardi S, Mariani L, Artusi R, et al. High-risk human papillomavirus affects prognosis in patients with surgically treated oropharyngeal squamous cell carcinoma. *J Clin Oncol* 2006;24:5630–6.
66. Blitzer GC, Smith MA, Harris SL, Kimple RJ. Review of the clinical and biologic aspects of human papillomavirus-positive squamous cell carcinomas of the head and neck. *Int J Radiat Oncol Biol Phys* 2014;88:761–70.
67. Posner M, Lorche J, Goloubeva O, Tan M, Schumaker LM, Sarlis NJ, et al. Survival and human papillomavirus in oropharynx cancer in TAX324: a subset analysis from an international phase III trial. *Ann Oncol* 2011;22:1071–7.
68. Goldenberg D, Begum S, Westra WH, Khan Z, Sciubba J, Pai SI, et al. Cystic lymph node metastasis in patients with head and neck cancer: an HPV-associated phenomenon. *Head Neck* 2008;30:898–903.

69. Gorsky M, Epstein JB, Oakley C, et al. Carcinoma of the tongue: a case series analysis of clinical presentation, risk factors, staging, and outcome. *Oral Surg Oral Med Oral Pathol Oral Radiol Endod.* 2004;98:546–52.
70. Guggenheimer J, Verbin RS, Johnson JT, et al. Factors delaying the diagnosis of oral and oropharyngeal carcinomas. *Cancer.* 1989;64:932–5.
71. Cantrell SC, Peck BW, Li G, et al. Differences in imaging characteristics of HPV-positive and HPV-negative oropharyngeal cancers: a blinded matched-pair analysis. *AJNR Am J Neuroradiol.* 2013;34:2005–9.
72. Psychogios G, Alexiou C, Agaimy A, et al. Epidemiology and survival of HPV-related tonsillar carcinoma. *Cancer Med.* 2014;3:652–9.
73. Pitchers M, Martin C. Delay in referral of oropharyngeal squamous cell carcinoma to secondary care correlates with a more advanced stage at presentation, and is associated with poorer survival. *Br J Cancer.* 2006;94(7):955-8.
74. McIlwain WR, Sood AJ, Nguyen SA, Day TA. Initial Symptoms in Patients With HPV-Positive and HPV-Negative Oropharyngeal Cancer. *JAMA Otolaryngol Head Neck Surg.* 2014;140(5):441–7.
75. Coombe RF, Bhuta S. Human Papilloma Virus Associated Oropharyngeal Cancer in Pregnancy: Diagnostic and Management Challenge. *Journal Of Medical Cases.* 2015; 6(4):179-82.
76. Taberna M, Mena M, Pavón M, Alemany L, Gillison M, Mesía R. Human papillomavirus-related oropharyngeal cancer. *Ann Oncol.* 2017;28(10):2386-98.
77. Masterson L, Moualed D, Masood A et al. De-escalation treatment protocols for human papillomavirus-associated oropharyngeal squamous cell carcinoma. *Eur. J. Cancer* 2014; 50(2):2636–48.
78. Ang KK, Sturgis EM. Human papillomavirus as a marker of the natural history and response to therapy of head and neck squamous cell carcinoma. *Semin Radiat Oncol.* 2012;22:128–42.
79. Lindel K, Beer KT, Laissue J, Greiner RH, Aebbersold DM. Human papillomavirus positive squamous cell carcinoma of the oropharynx: a radiosensitive subgroup of head and neck carcinoma. *Cancer.* 2001;92:805–13.
80. Mellin Dahlstrand H, Lindquist D, Bjornestal L, et al. P16 (INK4a) correlates to human papillomavirus presence, response to radiotherapy and clinical outcome in tonsillar carcinoma. *Anticancer Res.* 2005;25:4375–83.
81. Sher DJ, Adelstein DJ, Bajaj GK, Brizel DM, Cohen EEW, Halhore A, et al. Radiation therapy for oropharyngeal squamous cell carcinoma : Executive summary of an ASTRO Evidence-Based Clinical Practice Guideline. 2017;7(4):246–53.

82. Evans M, Powell NG. The Changing Aetiology of Head and Neck Cancer: The Role of Human Papillomavirus. *Clin Oncol* [Internet]. 2010;22(7):538–46.
83. Blanchard P, Hill C, Guihenneuc-Jouyaux C, Baey C, Bourhis J, Pignon JP. Mixed treatment comparison meta-analysis of altered fractionated radiotherapy and chemotherapy in head and neck cancer. *J Clin Epidemiol*. 2011;64:985-92.
84. Boero IJ, Paravati AJ, Xu B, et al. Importance of radiation oncologist experience among patients with head-and-neck cancer treated with intensity-modulated radiation therapy. *J Clin Oncol*. 2016;34:684-90.
85. Nutting CM, Morden JP, Harrington KJ, et al. Parotid-sparing intensity modulated versus conventional radiotherapy in head and neck cancer (PARSPORT): A phase 3 multicentre randomised controlled trial. *Lancet Oncol*. 2011;12:127-36.
86. Kimple RJ, Harari PM. Is radiation dose reduction the right answer for HPV-positive head and neck cancer? *Oral Oncol*. 2014;50:560–64.
87. Buckwalter AE, Karnell LH, Smith RB, Christensen AJ, Funk GF. Patient-reported factors associated with discontinuing employment following head and neck cancer treatment. *Arch Otolaryngol Head Neck Surg*. 2007;133:464–70.
88. Brotherston DC, Poon I, Le T, et al. Patient preferences for oropharyngeal cancer treatment de-escalation. *Head Neck*. 2013;35:151–9.
89. Lui WY, Grandis JR. Primary Chemotherapy and Radiation as a Treatment Strategy for HPV-Positive Oropharyngeal Cancer. *Head Neck Pathol*. 2012;6(SUPPL. 1):91–7.
90. Sturgis EM, Ang KK. The epidemic of HPV-associated oropharyngeal cancer is here: is it time to change our treatment paradigms? *J Natl Compr Canc Netw*. 2011;9(6):665–73.
91. Brotherston DC, Poon I, Le T, et al. Patient preferences for oropharyngeal cancer treatment de-escalation. *Head Neck*. 2013;35:151–159.
92. Cohen MA, Weinstein GS, O'Malley BW Jr, et al. Transoral robotic surgery and human papillomavirus status: oncologic results. *Head Neck*. 2011;33(4):573–80.
93. Fundakowski CE, Lango M. Considerations in surgical versus non-surgical management of HPV positive oropharyngeal cancer. *Cancers Head Neck* [Internet]. 2016;1(1):6.
94. Blanchard P, Baujat B, Holostenco V, et al. Meta-analysis of chemotherapy in head and neck cancer (MACH-NC): a comprehensive analysis by tumour site. *Radiother Oncol*. 2011;100:33–40.
95. Cohen MA, Weinstein GS, O'Malley Jr BW, Feldman M, Quon H. Transoral robotic surgery and human papillomavirus status: Oncologic results. *Head Neck*. 2011;33:573–80.

96. Genden EM, Kotz T, Tong CC, et al. Transoral robotic resection and reconstruction for head and neck cancer. *Laryngoscope*. 2011;121:1668–74.
97. White HN, Moore EJ, Rosenthal EL, et al. Transoral robotic-assisted surgery for head and neck squamous cell carcinoma: one- and 2-year survival analysis. *Arch Otolaryngol Head Neck Surg*. 2010;136:1248–52.
98. Moore EJ, Olsen SM, Laborde RR, et al. Long-term functional and oncologic results of transoral robotic surgery for oropharyngeal squamous cell carcinoma. *Mayo Clin Proc*. 2012;87:219–25.
99. Douthwaite SA, Franklin JH, Palma DA, Fung K, Yoo J, Nichols AC. The role of transoral robotic surgery in the management of oropharyngeal cancer: a review of the literature. *ISRN Oncol*. 2012;2012:945162.
100. Steiner W, Fierek O, Ambrosch P, Hommerich CP, Kron M. Transoral laser microsurgery for squamous cell carcinoma of the base of the tongue. *Arch Otolaryngol Head Neck Surg*. 2003;129:36–43.
101. Haughey BH, Hinni ML, Salassa JR, et al. Transoral laser microsurgery as primary treatment for advanced-stage oropharyngeal cancer: a United States multicenter study. *Head Neck*. 2011;33:1683–94.

ŽIVOTOPIS

Rođen sam 09.10.1993. godine u Vinkovcima, Republika Hrvatska. Školovanje sam započeo u OŠ „Josip Kozarac“ u Vinkovcima. Godine 2008. upisao sam se u gimnaziju „Matije Antuna Reljkovića“ u Vinkovcima, opći smjer. Nakon odličnog uspjeha na kraju srednjoškolskog obrazovanja, te položene državne mature, odlučio sam se upisati na studij medicine u Splitu koji sam započeo 2012. godine. Tijekom studija u Splitu, godinu dana proveo sam kao demonstrator na Katedri za medicinsku kemiju i biokemiju.

Nakon dvije godine studiranja u Splitu, 2014. godine odlučio sam se prebaciti na Medicinski fakultet u Zagrebu te tamo završiti svoju izobrazbu za doktora medicine. Tijekom studiranja bio sam aktivni član CroMSIC-a, hrvatskog ogranka svjetske udruge studenata medicine, te uz pomoć njihovog programa razmjene stekao iskustvo medicinske prakse i znanstveno-istraživačkog rada u Švedskoj i Portugalu. Tijekom 2016. godine izvršavao sam dužnosti asistenta u Odboru za spolno i reproduktivno zdravlje uključujući HIV/AIDS pri CroMSIC-u. Uz aktivnosti vezane uz djelovanje CroMSIC-a, sudjelovao sam i na CROSS-u (Croatian Student Summit), 2017. i 2018. godine te sam 2017. godine bio sudionik Ljetne škole intervencijske radiologije i invazivne kardiologije.