

# Sindrom akutne retinalne nekroze

---

Jakopović, Mislav

Master's thesis / Diplomski rad

2018

Degree Grantor / Ustanova koja je dodijelila akademski / stručni stupanj: **University of Zagreb, School of Medicine / Sveučilište u Zagrebu, Medicinski fakultet**

Permanent link / Trajna poveznica: <https://um.nsk.hr/um:nbn:hr:105:819329>

Rights / Prava: [In copyright](#)/[Zaštićeno autorskim pravom.](#)

Download date / Datum preuzimanja: **2025-03-21**



Repository / Repozitorij:

[Dr Med - University of Zagreb School of Medicine Digital Repository](#)



**SVEUČILIŠTE U ZAGREBU  
MEDICINSKI FAKULTET**

**Mislav Jakopović**

**Sindrom akutne retinalne nekroze**

**DIPLOMSKI RAD**



**Zagreb, 2018.**

Ovaj diplomski rad izrađen je u Zavodu za urogenitalne infekcije Klinike za infektivne bolesti „Dr. Fran Mihaljević“, pod vodstvom doc.dr.sc. Dalibora Vukelića i predan je na ocjenu u akademskoj godini 2017./2018.

# SADRŽAJ:

## POPIS KRATICA

SAŽETAK.....	1
SUMMARY .....	2
<b>1. INFEKCIJE OKA.....</b>	<b>3</b>
1.1. Infekcije prednjeg segmenta oka:.....	4
1.1.1. Konjunktivitis.....	4
1.1.2. Keratitis .....	5
1.2. Infekcije srednjeg segmenta oka.....	5
1.2.1. Prednji uveitis.....	6
1.2.2. Intermedijarni uveitis .....	7
1.2.3. Stražnji uveitis .....	7
1.2.3.1 Akutna retinalna nekroza .....	7
1.3. Endoftalmitis i panoftalmitis .....	8
<b>2. Prikaz bolesnika.....</b>	<b>9</b>
<b>3. Rasprava.....</b>	<b>13</b>
<b>4. ZAHVALE .....</b>	<b>18</b>
<b>5. LITERATURA .....</b>	<b>19</b>
<b>6. ŽIVOTOPIS.....</b>	<b>24</b>

## **POPIS KRATICA:**

RTG – rendgenska snimka

PCR – reakcija lančane polimeraze

VZV – varicella zoster virus

HSV – herpes simplex virusi

KBCSM – Klinički bolnički centar „Sestre milosrdnice“

ARN – akutna retinalna nekroza

CRP – C-reaktivni protein

E – eritrociti

Hb – hemoglobin

Trc – trombociti

L – leukociti

EKG – elektrokardiogram

ANA – antinuklearna protutijela

anti-dsDNA – protutijela na dvostruku uzvojnici DNA

ANCA – antineutrofilna citoplazmatska protutijela

HIV – virus humane imunodeficijencije

anti-HIV – test na protutijela HIV-a

## **SAŽETAK**

### **Sindrom akutne retinalne nekroze**

U radu prikazujem dijagnostičke postupke i liječenje bolesnice oboljele od akutne retinalne nekroze uzokovane varicella zoster virusom.

Neke bolesti oka poput akutne retinalne nekroze i bakterijskog endoftalmitisa mogu biti brzog i progresivnog tijeka pa zahtijevaju brzo provođenje dijagnostičkih postupaka koji olakšavaju pravilan i pravovremen izbor načina liječenja.

Gubitak vida moguća je posljedica stražnjeg uveitisa, neovisno o etiologiji bolesti. Do gubitka vida češće dolazi u slučaju zakašnjelog liječenja, no nažalost gubitak vida moguć je i u slučaju ispravnog i na vrijeme započetog liječenja.

Pogriješimo li u načinu liječenja, možemo direktno utjecati na neželjen ishod bolesti. Tako, na primjer, ukoliko se kod uveitisa uzrokovanog toksoplazmom započne empirijsko liječenje steroidima, tijek bolesti bit će teži.

Detaljan pregled i obrada ključni su za postavljanje dijagnoze, a problem je što slika infektivnog uveitisa može nalikovati neinfektivnom uveitisu, a također i promjenama u tijeku maligne bolesti.

Ključne riječi: akutna retinalna nekroza, varicella zoster virus, stražnji uveitis

## **SUMMARY**

### **Acute Retinal Necrosis Syndrome**

In this graduate thesis I will describe diagnostic procedures and treatment of a patient with acute retinal necrosis caused by varicella zoster virus.

Some disorders, such as acute retinal necrosis and bacterial endophthalmitis, can be rapidly progressive, and therefore require prompt and accurate diagnosis to guide initial therapy.

Vision loss in infectious posterior uveitis can occur if proper treatment is delayed or even if it is not delayed.

Wrong treatment can lead to negative outcome, for example, treatment of posterior uveitis caused by Toxoplasma with corticosteroids and without antimicrobial therapy.

Detailed physical examination and diagnostic procedures are key for a diagnosis, but sometimes it is hard to distinguish infectious uveitis from non-infectious uveitis or even manifestations of malignant tumor.

Key words: acute retinal necrosis, varicella zoster virus, posterior uveitis.

# 1. INFEKCIJE OKA

Infekcije oka dijelimo s obzirom na dio oka koji je zahvaćen, način početka i duljinu trajanja same infekcije te uzročnika koji je bolest uzrokovao. Cilj oftalmologa je odrediti dio oka koji je dominantno zahvaćen infekcijom, premda je kod većine infekcija istovremeno zahvaćeno više slojeva oka. Opisat ću češće kliničke entitete te one diferencijalno dijagnostički vezane uz temu rada, odnosno uz akutnu retinalnu nekrozu.

Infekcije oko dijelimo na [1,2]:

1. Infekcije prednjeg segmenta
  - 1.1. Konjunktivitis
  - 1.2. Keratitis
  - 1.3. Upale bjeloočnice
    - 1.3.1. Skleritis
    - 1.3.2. Episkleritis
2. Infekcije srednjeg segmenta oka:
  - 2.1. Prednji uveitis
  - 2.2. Srednji uveitis
  - 2.3. Stražnji uveitis
    - 2.3.1. Akutna retinalna nekroza
  - 2.4. Panuveitis
3. Infekcije mrežnice i staklovine
4. Infekcije očnog živca
5. Endoftalmitis i panendoftalmitis



## 1.1. Infekcije prednjeg segmenta oka:

### 1.1.1. Konjunktivitis

Konjunktivitis pogađa sve dobne skupine diljem svijeta. Najčešća je infekcija oka i očnih adneksa [2,3]. S obzirom na duljinu trajanja može biti akutan ili kroničan.

Akutni konjunktivitis nastupa naglo, a u početku je obično zahvaćeno samo jedno oko. Uzročnici mogu biti virusi, klamidije, bakterije, paraziti, gljive. Zahvaća površinu oka, a obilježen je dilatacijom krvnih žila, celularnom infiltracijom i eksudacijom [2].

Kliničkim pregledom promatramo konjunktive, ali i kožu periorbitalnog područja te sluznice (usna i nosna šupljina). Vidna oštrina obično je normalna ili blago smanjena. Zbog bogate mreže subepitelnih krvnih žila, izražena je hiperemija. Konjunktivalni edem (kemoza) može biti toliko izražen da konjunktiva prominira između očnih kapaka [2].

Budući da se najčeće radi o virusnim samolimitirajućim infekcijama koje zahtijevaju samo simptomatsko liječenje, kod većine bolesnika laboratorijska dijagnostika se ne provodi. Sumnja na bakterijsku infekciju nalaže provedbu laboratorijske dijagnostike [2].

Kod bakterijskih infekcija, u razmazu obojenom po Gramu prisutni su uglavnom neutrofilni limfociti i monociti dominiraju u virusnim infekcijama. Kod herpetičkog konjunktivitisa (rijetko je zahvaćena samo konjunktiva), prisutne su multinuklearne epiteloidne stanice s eozinofilnim intranuklearnim inkluzijskim tjelešcima. U prilog klamidijskog konjunktivitisa govori razmaz u kojem su prisutni leukociti, limfociti te epitelne stanice s bazofilnim intracitoplazmatskim inkluzijskim tjelešcima [2].

### 1.1.2. Keratitis

Keratitis je upala rožnice. Rožnica ima velik broj osjetnih živčanih završetaka što osigurava refleksnu zaštitu od ozljeda, a njihovo oštećenje uzrokuje jaku bol. Rjeđa je i teža bolest u odnosu na konjunktivitis. Na temelju pojave boli, fotofobije, suzenja, svrbeža i promjene oštine vida, možemo posumnjati na keratitis. Uz pažljivu anamnezu i ispitivanje oštine vida, ključna pretraga je pregled biomikroskopom kojim je moguće zapaziti defekte epitela, edem epitela kao i površinsku i intersticijsku vaskularizaciju. Keratitis može biti uzrokovan virusima, bakterijama, gljivama i parazitima [1,2].

U slučaju neliječenog bakterijskog keratitisa nastaje ulceracija, a potom može doći i do stvaranja gnojnog supstrata u prednjoj očnoj komori – hipopion [1,2].

Među virusnim keratitisima ističu se adenovirusni keratitis i keratitis uzrokovan herpes simplex i varicella zoster virusima. Kod adenovirusnog keratitisa subepitelijalno se stvaraju infiltrati u obliku novčića, a kao posljedica bolesti mogu zaostati trajna zamućenja rožnice. Za naglasiti je da ne postoji učinkoviti antivirusni lijek za liječenje ove bolesti. Keratitis uzrokovan herpes simplex virusima najčešće se prikazuje u vidu recidivirajućeg površinskog keratitisa, a u rožnici se mogu prikazati oštećenja nalik na grančice (keratitis dendritica). Liječi se aciklovirom uz simptomatsko liječenje [1,2].

Zoster keratitis rjeđi je u odnosu na keratitis uzrokovan herpes simplex virusom, a kao komplikacija bolesti može nastati i episkleritis i uveitis. Liječi se aciklovirom te simptomatski, ponekad i uz primjenu kortikosteroida [1,2].

## 1.2. Infekcije srednjeg segmenta oka

Upale srednjeg segmenta oka zovu se uveitisi. Mogu biti uzrokovane živim uzročnicima, autoimunskim bolestima, mogu biti posljedica traume, a u značajnom broju uzrok bolesti ostaje nepoznat. Neke maligne bolesti mogu imitirati uveitis (masquerade sindrom). Najčešći živi uzročnici su herpes simpleks virus i *Toxoplasma*

*gondii*. Kod bolesnika s uveitisom potrebna je iscrpna anamneza te pregled bolesnika u cijelosti. Potrebno je učiniti opće krvne pretrage, RTG pluća te ciljane pretrage u smislu dokazivanja infekcijskih, malignih ili autoimunih bolesti. U težim slučajevima potrebno je učiniti analizu očne vodice i/ili staklovine. Uzorak je potrebno analizirati citološki, a etiološka dijagnoza se danas najčešće postavlja molekularnim metodama poput reakcije lančane polimeraze (PCR) [1,2].

U kliničkoj praksi se uz termin uveitis često koristi i termin iridociklitis (jer su upalnom reakcijom zahvaćeni cilijarno tijelo (ciklitis) i šarenica (iritis) [1]. Simptomi prednjeg uveitisa su [1,2]:

bol u oku

crvenilo oka

fotofobija

suzenje

smanjenje oštrine vida

Ovisno o osnovnoj lokalizaciji upalnog procesa uveitise dijelimo na:

#### 1.2.1. Prednji uveitis

Upalom su zahvaćene šarenica (iritis) i staklasto tijelo (ciklitis). Najčešći simptomi kod prednjeg uveitisa su bol u oku, crvenilo, fotofobija, suzenje i rjeđe smetnje vida [1,2].

U akutnom prednjem uveitisu dominira crvenilo cilijarnog tipa, a precipitati na endotelu rožnice znak su upale u prednjoj očnoj sobici [1,2].

Infekcija kao uzrok prednjeg uveitisa relativno je rijedak slučaj, a najčešći uzročnik je herpes simplex virus, dok varicella zoster virus, sifilis, tuberkuloza i Lajmska bolest ukupno zastupljeni u manje od 10 % slučajeva [1,2].

### 1.2.2. Intermedijarni uveitis

Zahvaćen je ravni dio cilijarnog tijela, a izražena je upalna eksudacija u staklasto tijelo. Često su izražene i upalne promjene u perifernim dijelovima mrežnice. Crvenilo i bol u oku su rijetki, a izražen je pad oštine vida i pomične mutnine. Infektivni uzroci su rijetki (najčešće *Borellia burgdorferi*)[1,2].

### 1.2.3. Stražnji uveitis

Osnovno upalno zbivanje kod stražnjeg uveitisa je u žilnici (korioiditis), a najčešće je zbog bliskog anatomskog kontakta zahvaćena i mrežnica (korioretinitis). Simptomi bolesti ovise o osnovnom mjestu upalnog zbivanja. Promjene u ili blizu makule praćene su oslabljenim vidom. Za periferna žarišta karakteristične su pomične mutnine i skotomi u vidnom polju [1].

Tijekom brojnih infekcija može doći do korioretinitisa. Najčešći su uzročnici koji uzrokuju akutnu retinalnu nekrozu (HSV, VZV, CMV), no korioretinitis može nastati u tijeku toksoplazmoze, toksokaroze, sifilisa te bolesti mačjeg ogreba [1,2].

#### 1.2.3.1 Akutna retinalna nekroza

Radi se o bolesti koju je teško anatomski smjestiti. Obično počinje kao prednji uveitis koji se proširi na dublje djelove srednje očne ovojnice, a potom i mrežnice [1]. Termin akutne retinalne nekroze (ARN) uveli su Young i Bird opisujući rijedak, razarajući sindrom od kojeg najčešće obolijevaju imunokompetetne osobe oba spola i različitih dobnih skupina [4]. Bolest je najčešće uzrokovana virusnim infekcijama, a najčešći uzročnici su varicella zoster virus (VZV), herpes simplex virusi (HSV) te Epstein-Barr virus [4–11].

Klinička dijagnoza temelji se na dijagnostičkim kriterijima postavljenim od strane Američkog društva za bolesti srednje očne ovojnice (American Uveitis Society) [4], a bolest karakteriziraju:

1. prednji uveitis

2. vitreitis

3. mrljasti ili konfluirajući infiltrati bijele ili žučkaste boje koji se šire perifernim dijelovima mrežnice

Atrofija mrežnice koja nastaje kao posljedica nekroze često je praćena i ablacijom retine. Okluzivni vaskulitis zahvaća krvne žile retine, ali i srednje očne ovojnice. Ishod bolesti često je nepovoljan. Bolest je izuzetno rijetka, a dostupni podaci nedostatni. Etiološka dijagnoza najčešće se postavlja dokazivanjem uzročnika u očnoj vodici [2,12]. Liječenje ovisi o dokazanom ili pretpostavljenom uzročniku bolesti.

### 1.3. Endoftalmitis i panoftalmitis

Endoftalmitis i panoftalmitis su bolesti najčešće loše prognoze kod kojih je do infekcije oka došlo egzogeno (najčešće nakon traume) ili endogeno (najčešće kao posljedica bakterijemije ili fungemije kod teško imunokompromitiranih bolesnika). Simptomi endoftalmitisa su bol i oslabljen vid, a pregledom često se može uočiti i hipopion. Budući da infekcija zahvaća staklasto tijelo i uzročnici perzistiraju u očnoj vodici, moguća je etiološka dijagnoza ove bolesti [2].

Za endogeni endoftalmitis karakteristično je da dominiraju simptomi podležeće sustavne infekcije (npr. endokarditis), uključujući i febrilitet, za razliku od egzogenog endoftalmitisa [2].

Panoftalmitis kao i endoftalmitis najčešće nastaje kod imunokompromitiranih bolesnika stanje, a uz znakove endoftalmitisa, prisutni su i znakovi orbitalnog celulitisa, kao što su edem i eritem vjeđa i proptoza [2].

Dijagnoza se postavlja dokazivanjem uzročnika u uzorku staklastog tijela ili očne vodice (kulturom ili molekularnim metodama), a istovremeno je kod endogeno nastalih infekcija potrebno dokazati i uzročnike u krvi [2].

Najznačajniji bakterijski uzročnici su koagulaza-negativni stafilokoki, *Staphylococcus aureus*, *Streptococcus spp.*, *Propionibacterium acnes*, *Bacillus cereus*, a gljivični *Candida spp.*, *Aspergillus spp.*, *Fusarium spp* [2].

Tijek liječenja je dugotrajan, a ishod bolesti dvojbjen.

## 2. Prikaz bolesnika

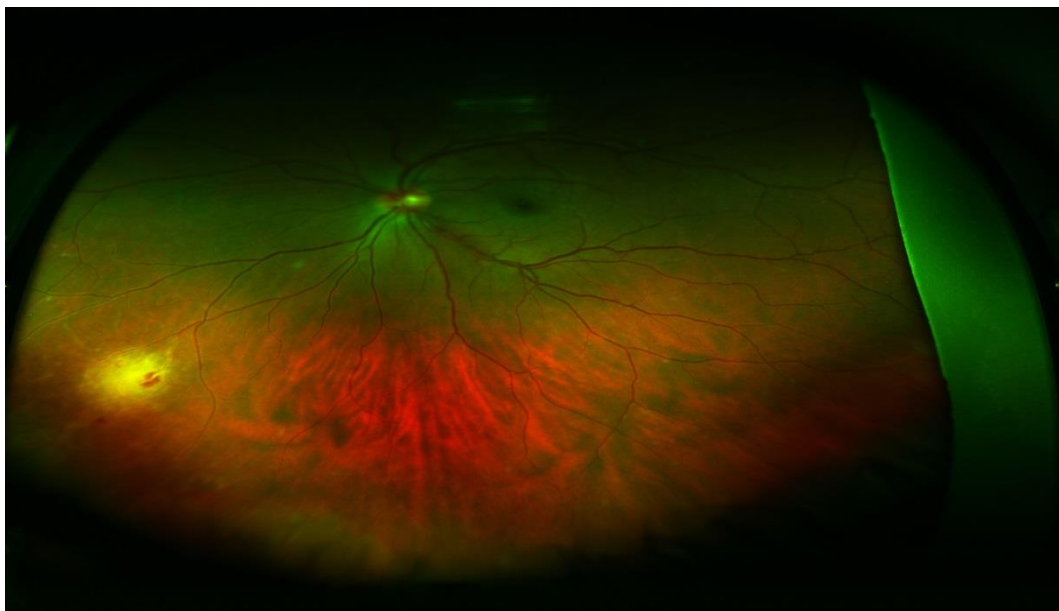Prikazujem slučaj bolesnice u dobi od 39 godina koja je zaprimljena na Kliniku za infektivne bolesti „Dr. Fran Mihaljević“ početkom rujna 2014. godine, krajem drugog tjedna aktualne bolesti.

Bolesnica se zadnjih godinu dana žalila na „lupanje srca“ te se provodilo liječenje propranololom. U djetinjstvu je preboljela vodene kozice. Osim toga, nije teže bolovala.

Epidemiološki je slučaj usamljen. Bolest je počela tijekom godišnjeg odmora izvan mjesta stanovanja.

Prvi znak bolesti bilo je crvenilo konjunktive desnog oka. Sedmog dana bolesti bolesnica je primjetila pomične mutnine pri pogledu desnog oka. Istog dana učinjen je i pregled oftalmologa i započeto je liječenje kortikosteroidnim kapima. Sljedećeg dana, bolesnica je uočila da slabije vidi na desno oko. Nakon kontrole oftalmologa kortikosteroidi primijenjeni su subkonjunktivalno i intraokularno. Trinaestog dana, primijetila je crvenilo konjunktive lijevog oka. Četrnaestog dana bolesti po povratku u Zagreb, pregledana je u Kliničkom bolničkom centru „Sestre milordnice“ - KBCSM. Učinjen je komplektni oftalmološki pregled uključujući i pregled očne pozadine. Uočene promjene prikazane su na slici 1.

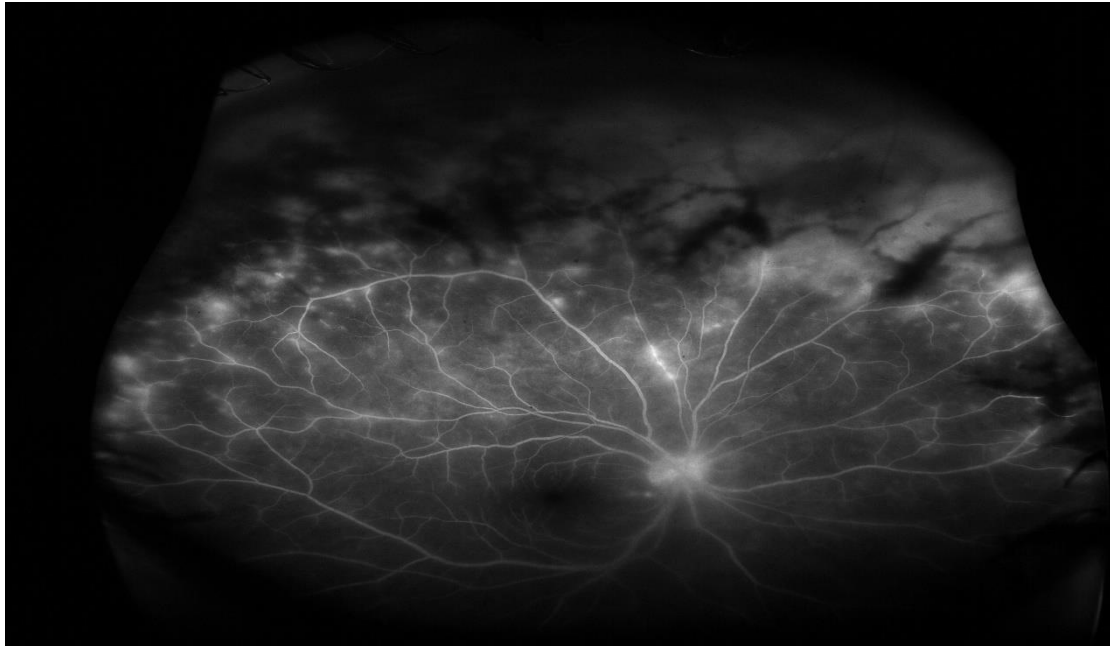
Slika 1. Pregled očne pozadine



Vidljiv je retinalni eksudat te perivaskularna retinalna krvarenja. Na kasnije oboljelom lijevom oku vidljiv je samo konjunktivitis.

Na istovremeno učinjenoj fluoresceinskoj angiografiji (slika 2.) vidljiva su opsežna periferna perivaskularna propuštanja kontrasta te zone kapilarne nonperfuzije uz blokadu korioidalne fluorescencije u području krvarenja i eksudacija.

Slika 2. Nalaz fluorescinske angiografije



Bolest je shvaćena kao ARN, a na Kliniku za infektivne bolesti „ Dr. Fran Mihaljević“ bolesnica je zaprimljena zbog potrebe intravenskog antivirusnog liječenja aciklovirom. Svi daljnji postupci i liječenje provedeni su u dogovoru sa oftalmolozima iz KBCSM.

Kod primitka, bila je afebrilna s blažom hiperemijom spojnice očiju i auskultacijskim nalazom ekstrasistolije na srcu. Ostali je klinički nalaz bio uredan.



Nalazi kod prijema:

CRP 0,3 mg/L; E  $4,65 \cdot 10^{12}$ /L; Hb 138 g/L; Trc  $307 \cdot 10^9$ /L; L  $13,6 \cdot 10^9$ ; neutrofilni granulociti 70.9 rel %; limfociti 14.9 L rel %; monociti 11.6 rel %; eozinofilni granulociti 1.8 rel %; bazofilni granulociti 0.8 rel %. Elektoliti u serumu: natrij 137 mmol/L; kalij 4.0 mmol/L; kloridi 101 mmol/L. Ureja u serumu 2.8 L mmol/L. Kreatinin u serumu 87  $\mu$ mol/L. Jetreni enzimi u granicama normale. Nalaz elektroforeze serumskih bjelančevina u granicama normale. EKG je pokazao monotopne ventrikularne ekstrasistole.

Protočna citometrija limfocita periferne krvi bila je uredna.

Antinuklearna protutijela (ANA) negativna, proutijela na dvostruku uzvojnica (anti-dsDNA) negativna, antineutrofilna citoplazmatska protutijela (ANCA) negativna.

Anti-HIV je bio negativan.

Serološkom obradom nije dokazan kontakt sa citomegalovirusom, Epstein-Barr virusom i toksoplazmom. .

U uzorku očne vodice PCR-om je dokazan varicella zoster virus, a isključena je infekcija herpes simplex virusima i citomegalovirusom.

Od prvog dana provodilo se liječenje aciklovirom u intravenskoj formi. Od drugog dana započeto je i liječenje kortikosteroidima te aspirinom. Liječenje aciklovirom u intravenskoj formi provođeno je 15 dana, a potom je nastavljeno dugotrajno peroralno liječenje valciklovirom. U dogovoru sa oftalmolozima postupno je smanjivana doza kortikosteroida. Tijekom liječenja primijećeno je poboljšanje, prvenstveno na zdravijem, lijevom oku.

Po otpustu iz bolnice nastavljeno je oftalmološko liječenje. U listopadu 2014. godine bolesnica je operirana zbog ablacije retine, uz istovremnu instilaciju sintetskog ulja u staklovinu. 2015. godine operirana je zbog mrežne istog oka. U daljnjem tijeku stanje desnog oka bilo je nepromijenjeno i bolesnica je na to oko slabovidna. Na sreću, bolest nije ostavila posljedica i lijevo oko je zdravo.

### 3. Rasprava

ARN rijetka je bolest koju prepoznajemo u okviru sindroma virusnog uveitisa, a posljedica može biti teško trajno oštećenje oka i sljepoća [13]. Bolest je prvi put opisana 1971. godine, a 1982. godine Culbertson i suradnici prepoznaju herpes viruse kao uzročnike bolesti [10,14].

Jasni dijagnostički kriteriji potječu od 1994. godine [15].

Brojne studije dokazale su osjetljivost i specifičnost molekularnih metoda u etiološkoj dijagnostici ARN pa je PCR danas metoda izbora u etiološkoj dijagnostici [5–9].

Danas se PCR koristi, kako za etiološku dijagnozu, tako i za praćenje odgovora (nestanak ili smanjenje broja virusa ) na antivirusno liječenje [11,16].

Točna incidencija ovog rijetkog sindroma je nepoznata. Muthiah i suradnici procijenili su da je incidencija 2007. godine u Velikoj Britaniji 1:1 600 000 – 1:2 000 000 stanovnika godišnje [17].

Ciljevi sistemskog antivirusnog liječenja su [18]:

1. Zaustaviti replikaciju virusa
2. Zaustaviti progresiju bolesti na zahvaćenom oku
3. Spriječiti razvoj bolesti na zdravom oku

Za liječenje ARN koriste se aciklovir, foskarnet i ganciklovir u intravenskoj formi te aciklovir, valaciklovir, famciklovir i valganciklovir u peroralnoj formi [12,19–26].

U početku se liječenje započinjalo aciklovirom u intravenskoj formi (10-ak dana) i nastavljalo peroralnim oblikom aciklovira (do 6 tjedana). Bolesnici liječeni aciklovirom razvijali su bolest suprotnog oka u 12,9 %, a oni koji nisu liječeni antivirusnim lijekovima u 70-ak % slučajeva [27,28]. Palay i suradnici dokazali su da ovakav oblik liječenja značajno smanjuje i progresiju oštećenja na bolesnom oku te sprječava

razvoj bolesti suprotnog oka (najčešće se događa unutar 14 tjedana od početka bolesti) [28].

Razvidno je da će razvoj novijih peroralnih antivirusnih lijekova poboljšanih farmakoloških svojstava promijeniti način antivirusnog liječenja ARN. Aciklovir u peroralnoj formi značajno se slabije resorbira u odnosu na noviji lijek valaciklovir. Valaciklovirom možemo postići koncentracije lijeka u plazmi koje odgovaraju koncentracijama dobivenim nakon intravenske aplikacije aciklovira [29]. Također, dokazano je da su koncentracije lijeka u tkivima oka tijekom primjene valaciklovira dovoljno visoke te sprečavaju replikaciju herpes simplex i varicella zoster virusa [23]. U brojnim radovima dokazana je učinkovitost valaciklovira [22,30] u liječenju ARN.

I drugi antivirusni lijekovi (famciklovir, predlijevak penciklovira) uspješno su korišteni u liječenju varicella zoster virusom uzrokovane ARN [21].

Ganciklovir i valganciklovir (predlijevak ganciklovira za peroralnu primjenu) uglavnom se koriste ukoliko se kao uzročnik ARN dokaže citomegalovirus [24].

Foskarnet je sljedeći antivirusni lijek koji može biti koristan u liječenju ARN. Upotrebljava se kod bolesnika koji nisu odgovorili na liječenje prethodno opisanim antivirusnim lijekovima. Najvredniji je u liječenju slučajeva ARN koje su uzrokovali sojevi herpes simplex virusa otporni na standardne antivirusne lijekove [26].

Sojevi herpes simplex virusa koji su otporni na standardne lijekove izuzetno su rijetki kod imunokompetentih bolesnika, a češći kod imunosuprimiranih (3,5–10%) [31].

Posljednjih godina razmišlja se i o intravitrealnoj primjeni antivirusnih lijekova, a terapijske opcije predstavljaju foskarnet i ganciklovir. Prednost intravitrealne primjene antivirusnih lijekova bila bi direktno dostavljanje visokih doza lijeka na mjesto aktivne infekcije odnosno na mjesto najžešće replikacije virusa. Ranim radovima dokazana je neškodljivost ovakvog oblika liječenja [32].

Mnogi autori pokušali su utvrditi prednost kombiniranog (sistemske + intravitrealne) oblika liječenja u odnosu na standardno liječenje. Nažalost, neke studije dokazuju prednost ovakvog oblika liječenja [20], dok kod drugih prednost kombiniranog liječenja nije dokazana [33].

Konačno, u komparativnoj studiji provedenoj u Londonu (Moorfields Eye Hospital), liječena su 62 bolesnika, a Baltinas i suradnici usporedili su učinak intravenski primijenjenog aciklovira sa liječenjem valaciklovirom. Kod manjeg broja bolesnika, u obje grupe primijenjen je i foskarnet intravitrealno. Tijekom najmanje 5 godina praćeno je stanje oštine vida, incidencija sljepoće i teške slabovidnosti te učestalost ablacije mrežnice. Valaciklovir (sa ili bez foskarneta primijenjenog intravitrealno) pokazao se kao prihvatljiva alternativa acikloviru u intravenskoj formi, što isključuje potrebu hospitalizacije većine bolesnika oboljelih od ARN [19].

Uz antivirusne lijekove postoji niz lijekova i postupaka kojima se pokušava poboljšati ishod bolesti.

Upotrebljavaju se [12,13,33]:

1. Kortikosteridi
2. Aspirin
3. Peroralni antikoagulantni lijekovi
4. Profilaktička primjena lasera
5. Vitrektomija

ARN je bolest za koju je karakterističan žestok upalni odgovor pa se stoga razmišlja o primjeni steroida u različitim formama i različitom vremenskom rasporedu u odnosu na početak bolesti i početak primjene antivirusnih lijekova. Ako se primjene prerano ili bez istovremene primjene antivirusnih lijekova, mogu potaknuti ekstenzivnu replikaciju virusa i izazvati brzu pogresiju bolesti [18,34].

Stoga se liječenje kortikosteroidima obično započinje 24-48 sati nakon započinjanja specifičnog antivirusnog liječenja. Neke studije jasno su pokazale poboljšani ishod uz liječenje kortikosteroidima [25], dok su u drugima rezultati bili dvojbeni [33].

O lijekovima koji utječu na zgrušavanje razmišlja se jer tijekom ARN dolazi i do okluzije krvnih žila te posljedično ishemije mrežnice. Jasnih dokaza za primjenu gore navedenih lijekova kod svih bolesnika za sada nema i važno je procijeniti rizik i korist liječenja kod svakog bolesnika ponaosob [12].

Za očekivati je da će i u budućnosti (kako bližoj tako i daljoj) značajan broj bolesnika pretrpiti teške posljedice nakon preboljele ARN.

Nedvojbeno je da rano započeto etiološko liječenje poboljšava ishod bolesti, no nužno je kontroliranim kliničkim studijama utvrditi postoji li prednost kombiniranog sistemskog i intravitrealnog oblika liječenja u odnosu na isključivo sistemsko liječenje (sadašnje studije samo ukazuju na potencijalnu prednost kombiniranog liječenja) [20,33].

Potrebno je točnije definirati ishode liječenja koji će se mjeriti u budućim kliničkim studijama, a najvredniji parametri su [18]:

1. Poboljšanje oštine vida tijekom liječenja
2. Smanjenje incidencije sljepoće i teške slabovidnosti nakon preboljene bolesti
3. Izbjegavanje ablacije mrežnice

Tijekom odabira oblika liječenja u novim studija biti će potrebno [18]:

1. Utvrditi točnu etiološku dijagnozu
2. Imunosni status bolesnika
3. Ostale kronične bolesti koje mogu utjecati na ishod liječenja
4. Pratiti klinički i virusološki odgovor tijekom samih studija

Kod bolesnice nije spašen vid na oboljelom oku, a razvile su se i brojne komplikacije (mrena, ablacija retine) koje su zahtijevale učestale zahvate oftalmologa. Antivirusnim liječenjem spriječena je progresija bolesti na zdravijem oku.

Parametri koji je su utjecali na nepovoljan ishod bolesti bili su:

1. Intraokularna primjena kortikosteroida bez istovremene primjene antivirusnog lijeka
2. Kašnjenje u postavljanju dijagnoze

Očekuje se da će definiranje dijagnostičkih postupaka i postupaka liječenja dijelom poboljšati ishod ovog rijetkog sindroma.

#### **4. ZAHVALE**

Zahvaljujem se svome mentoru doc.dr.sc. Daliboru Vukeliću na stručnom vodstvu, pomoći i savjetima tijekom izrade ovog rada.

## 5. LITERATURA

1. Cerovski B. Oftalmologija i optometrija. Zagreb: Stega tisak d.o.o.; 2015.
2. Bennet JE, Dolin R, Blaser MJ. Mandell, Douglas, and Benett's Principles and Practice of Infectious Diseases. 8th ed. 2015. 3904 p.
3. O'Brien TP, Jeng BH, McDonald M, Raizman MB. Acute conjunctivitis: truth and misconceptions. *Curr Med Res Opin.* 2009;25(8):1953–61.
4. Holland GN. Standard diagnostic criteria for the acute retinal necrosis syndrome. *Am J Ophthalmol.* 1994;117(5):663–7.
5. McCann JD, Margolis TP, Wong MG, Kuppermann BD, Luckie AP, Schwartz DM, et al. A sensitive and specific polymerase chain reaction-based assay for the diagnosis of cytomegalovirus retinitis. *Am J Ophthalmol.* 1995;120(2):219–26.
6. Short GA, Margolis TP, Kuppermann BD, Irvine AR, Martin DF, Chandler D. A polymerase chain reaction-based assay for diagnosing varicella-zoster virus retinitis in patients with acquired immunodeficiency syndrome. *Am J Ophthalmol.* 1997;123(2):157–64.
7. Knox CM, Chandler D, Short GA, Margolis TP. Polymerase chain reaction-based assays of vitreous samples for the diagnosis of viral retinitis: Use in diagnostic dilemmas. *Ophthalmology.* 1998;105(1):37–44.
8. Cunningham ET, Short GA, Irvine AR, Duker JS, Margolis TP. Acquired



- immunodeficiency syndrome--associated herpes simplex virus retinitis. Clinical description and use of a polymerase chain reaction--based assay as a diagnostic tool. *Arch Ophthalmol*. 1996;114(7):834–40.
9. Dabil H, Boley ML, Schmitz TM, Van Gelder RN. Validation of a diagnostic multiplex polymerase chain reaction assay for infectious posterior uveitis. *Arch Ophthalmol*. 2001;119(9):1315–22.
  10. Culbertson WW, Blumenkranz MS, Haines H, Gass JDM, Mitchell KB, Norton EWD. The Acute Retinal Necrosis Syndrome: Part 2: Histopathology and Etiology. *Ophthalmology*. 1982;89(12):1317–25.
  11. Bernheim D, Germe R, Labetoulle M, Romanet JP, Morand P, Chiquet C. Time profile of viral DNA in Aqueous humor samples of patients treated for varicella-zoster virus acute retinal necrosis by use of quantitative real-time PCR. *J Clin Microbiol*. 2013;51(7):2160–6.
  12. Kawaguchi T, Spencer DB, Mochizuki M. Therapy for acute retinal necrosis. *Semin Ophthalmol*. 2008;23(4):285–90.
  13. Flaxel CJ, Yeh S, Lauer AK. Combination systemic and intravitreal antiviral therapy in the management of acute retinal necrosis syndrome. *Trans Am Ophthalmol Soc*. 2013;111:133–44.
  14. Urayama A, Sasaki T. Unilateral acute uveitis with retinal periarteritis and detachment. *Jpn J Clin Ophthalmol*. 1971;25:607.
  15. Holland GN. Standard diagnostic criteria for the acute retinal necrosis syndrome. *Am J Ophthalmol*. 1994;117(5):663–6.

16. Sugita S, Shimizu N, Watanabe K, Mizukami M, Morio T, Sugamoto Y, et al. Use of multiplex PCR and real-time PCR to detect human herpes virus genome in ocular fluids of patients with uveitis. *Br J Ophthalmol.* 2008;92(7):928–32.
17. Muthiah MN, Michaelides M, Child CS, Mitchell SM. Acute retinal necrosis: a national population-based study to assess the incidence, methods of diagnosis, treatment strategies and outcomes in the UK. *Br J Ophthalmol.* 2007;91(11):1452–5.
18. Shantha JG, Weissman HM, Debiec MR, Albini TA, Yeh S. Advances in the management of acute retinal necrosis. *Int Ophthalmol Clin.* 2015;55(3):1–13.
19. Baltinas J, Lightman S, Tomkins-Netzer O. Comparing Treatment of Acute Retinal Necrosis With Either Oral Valacyclovir or Intravenous Acyclovir. *Am J Ophthalmol.* 2018;188:173–80.
20. Wong R, Pavesio CE, Laidlaw DAH, Williamson TH, Graham EM, Stanford MR. Acute Retinal Necrosis. The Effects of Intravitreal Foscarnet and Virus Type on Outcome. *Ophthalmology.* 2010;117(3):556–60.
21. Figueroa MS, Garabito I, Gutierrez C, Fortun J. Famciclovir for the treatment of acute retinal necrosis (ARN) syndrome. *Am J Ophthalmol.* 1997;123(2):255–7.
22. Taylor SR, Hamilton R, Hooper CY, Joshi L, Morarji J, Gupta N, et al. Valacyclovir in the treatment of acute retinal necrosis. *BMC Ophthalmol.* 2012;12:48.
23. Huynh TH, Johnson MW, Comer GM, Fish DN. Vitreous Penetration of Orally Administered Valacyclovir. *Am J Ophthalmol.* 2008;145(4):682–6.

24. Patil AJ, Sharma A, Kenney MC, Kuppermann BD. Valganciclovir in the treatment of cytomegalovirus retinitis in HIV-infected patients. *Clin Ophthalmol*. 2010;4:111–9.
25. Kishore K, Jain S, Zarbin MA. Intravitreal ganciclovir and dexamethasone as adjunctive therapy in the management of acute retinal necrosis caused by varicella zoster virus. *Ophthalmic Surg Lasers Imaging*. 2011;42:87–90.
26. López-Cortés LF, Ruiz-Valderas R, Lucero-Muñoz MJ, Cordero E, Pastor-Ramos MT, Marquez J. Intravitreal, retinal, and central nervous system foscarnet concentrations after rapid intravenous administration to rabbits. *Antimicrob Agents Chemother*. 2000;44(3):756–9.
27. Jeon S, Kakizaki H, Lee WK, Jee D. Effect of prolonged oral acyclovir treatment in acute retinal necrosis. *Ocul Immunol Inflamm*. 2012;20(4):288–92.
28. Palay DA, Sternberg P, Davis J, Lewis H, Holland GN, Mieler WF, et al. Decrease in the risk of bilateral acute retinal necrosis by acyclovir therapy. *Am J Ophthalmol*. 1991;112(3):250–5.
29. Aizman A, Johnson MW, Elnor SG. Treatment of Acute Retinal Necrosis Syndrome with Oral Antiviral Medications. *Ophthalmology*. 2007;114(2):307–12.
30. Emerson GG, Smith JR, Wilson DJ, Rosenbaum JT, Flaxel CJ. Primary Treatment of Acute Retinal Necrosis with Oral Antiviral Therapy. *Ophthalmology*. 2006;113(12):2259–61.
31. Dokey AT, Haug SJ, McDonald HR, Cunningham ET, Lujan BJ, Fu AD, et al.

Acute retinal necrosis secondary to multidrug-resistant herpes simplex virus 2 in an immunocompetent adolescent. *Retin Cases Br Reports*. 2014;8(4):260–4.

32. Berthe P, Baudouin C, Garraffo R, Hofmann P, Taburet AM, Lapalus P. Toxicologic and pharmacokinetic analysis of intravitreal injections of foscarnet, either alone or in combination with ganciclovir. *Investig Ophthalmol Vis Sci*. 1994;35(3):1038–45.
33. Tibbetts MD, Shah CP, Young LH, Duker JS, Maguire JI, Morley MG. Treatment of Acute Retinal Necrosis. *Ophthalmology*. 2010;117(4):818–24.
34. Yeh S, Fahle G, Flaxel CJ, Francis PJ. Central retinal vascular occlusion associated with acute retinal necrosis. *Arch Ophthalmol*. 2012;130(4):514–7.

## 6. ŽIVOTOPIS

Zovem se Mislav Jakopović i student sam šeste godine Medicinskog fakulteta Sveučilišta u Zagrebu. Rođen sam 12. srpnja 1993. godine u Zagrebu. Osnovno obrazovanje stekao sam u Osnovnoj školi Vukovina. Završio sam Prirodoslovnu školu Vladimira Preloga u Zagrebu, smjer prirodoslovna gimnazija. Nakon završetka gimnazije, 2012. godine upisao sam Medicinski fakultet u Zagrebu. Tijekom studija položio sam KPR-AVD tečaj (kardiopulmonalna reanimacija uz uporabu automatskog vanjskog defibrilatora) te ILS tečaj (tečaj neposrednih mjera održavanja života), u organizaciji Hrvatskog reanimatološkog društva te Europskog reanimatološkog društva (European Resuscitation Council). Tijekom svoga školovanja učio sam engleski jezik koji koristim aktivno, te talijanski jezik kojim se koristim ograničeno.