

Degenerativne bolesti srčanih zalistaka

Šipuš, Dubravka

Master's thesis / Diplomski rad

2018

Degree Grantor / Ustanova koja je dodijelila akademski / stručni stupanj: **University of Zagreb, School of Medicine / Sveučilište u Zagrebu, Medicinski fakultet**

Permanent link / Trajna poveznica: <https://um.nsk.hr/um:nbn:hr:105:980843>

Rights / Prava: [In copyright](#)/[Zaštićeno autorskim pravom.](#)

Download date / Datum preuzimanja: **2025-04-25**



Repository / Repozitorij:

[Dr Med - University of Zagreb School of Medicine Digital Repository](#)



SVEUČILIŠTE U ZAGREBU

MEDICINSKI FAKULTET

Dubravka Šipuš

Degenerativne bolesti srčanih zalistaka

DIPLOMSKI RAD



Zagreb, 2018.

Ovaj diplomski rad izrađen je na Klinici za bolesti srca i krvnih žila KBC-a Zagreb pod vodstvom prof. dr. sc. Jadranke Šeparović Hanževački, dr.med. i predan je na ocjenu u akademskoj godini 2017/2018.

Kratice

GAG – glikozaminoglikani

VIC – valvularne intersticijske stanice (engl. valvular interstitial cells)

VEC – valvularne endotelne stanice (engl. valvular endothelial cells)

LDL – lipoprotein male gustoće (engl. low density lipoprotein)

AS – aortna stenoza

TGF- β – transformirajući faktor rasta β (engl. transforming growth factor β)

TNF- α – faktor tumorske nekroze α (engl. tumor necrosis factor α)

IL – interleukin

RANK – engl. receptor activator of nuclear factor kappa B

RANKL – engl. receptor activator of nuclear factor kappa B ligand

CT – kompjutorizirana tomografija

AU – Agatstonova jedinica (engl. Agatston units)

PET – pozitronska emisijska tomografija

FDG – fluorodeoksiglukoza

ACE – angiotenzin konvertirajući enzim (engl.angiotensin converting enzyme)

MMP – matriks metaloproteinaze (engl.matrix metalloproteinases)

AVA – površina aortnog ušća (engl. aortic valve area)

HMG-CoA – 3-hidroksi-3-metilglutaril-koenzim A

ECHO – ehokardiografija

EKG – elektrokardiografija

TTE – transtorakalna ehokardiografija

TEE – transezofagusna ehokardiografija

MAC – kalcifikacija mitralnog prstena (engl. mitral annulus calcification)

BMI – indeks tjelesne mase (engl. body mass index)

BSA – površina tijela (engl. body surface area)

TAVI – transkateterska implantacija aortalnog zalistka (engl. transcatheter aortic valve implantation)

NYHA – engl. New York Heart Association

BMP – engl. bone morphogenic protein

BNP – moždani natriuretski peptid (engl. brain natriuretic peptide)

MPG – engl. matrix γ -carboxyglutamic acid protein

EF – istisna frakcija (engl. ejection fraction)

SNP – engl. single-nucleotide polymorphism

Sadržaj

Sažetak.....	
Summary	
1 Uvod	1
2 Aortni zalistak	2
2.1 Definicija i epidemiologija	2
2.2 Anatomija i histologija aortnog zalistka	2
2.3 Patofiziološki mehanizam nastanka degenerativne bolesti aortnog zalistka..	3
2.3.1 Početna faza	4
2.3.2 Eksperimentalno farmakološko liječenje	7
2.4 Čimbenici rizika za razvoj degenerativne aortne stenozе	9
2.5 Ishodi i prognoza	9
2.6 Klinička slika	10
2.6.1 Fizikalni nalaz	10
2.7 Dijagnostički postupak.....	10
2.7.1 Ehokardiografija	10
2.7.2 Kompjutorizirana tomografija (CT)	12
2.7.3 Pozitronska emisijska tomografija (PET)	12
2.8 Liječenje	13
2.8.1 Kirurško liječenje.....	13
2.8.2 Transkateterska implantacija aortalnog zalistka (TAVI)	14
2.9 Degenerativna aortna insuficijencija	15
3 Mitralni zalistak	17
3.1 Anatomija i histologija mitralnog zalistka	17
3.2 Degenerativna bolest mitralnog zalistka	18
3.2.1 Bolesti vezivnog tkiva.....	19

3.2.2	Genetski čimbenici.....	19
3.2.3	Patofiziološki mehanizam i izgled zalistka zahvaćenog degenerativnim procesom.....	19
3.2.4	Barlowljeva bolest i fibroelastična deficijencija.....	20
3.2.5	Ishodi i prognoza.....	21
3.2.6	Klinička slika	22
3.2.7	Fizikalni nalaz	22
3.2.8	Ehokardiografija	23
3.2.9	Liječenje.....	24
3.3	Kalcifikacija mitralnog prstena i zalistka	25
4	Zaključak	26
5	Zahvale.....	28
6	Literatura	29
7	Životopis	34

Sažetak

Degenerativne bolesti srčanih zalistaka

Autor: Dubravka Šipuš

Degenerativne bolesti srčanih zalistaka predstavljaju sve veći zdravstveni problem. Procjenjuje se da u industrijski razvijenim zemljama 2,5% populacije boluje od bolesti srčanih zalistaka. Degenerativne bolesti su vodeći uzrok i zbog toga prevalencija bolesti zalistaka raste s dobi. Degenerativne bolesti srčanih zalistaka su heterogena skupina bolesti s različitim patofiziološkim mehanizmima te makroskopskim i histološkim obilježjima. Na aortnom zalistku degenerativne se promjene očituju kao aortoskleroza koja može napredovati u degenerativnu kalcificiranu aortnu stenozu. To je aktivni proces koji uključuje oštećenje endotela, upalu, lipidnu infiltraciju i kalcifikaciju. Prevalencija aortne stenozе je 0,4% u općoj populaciji, a 2,8% u populaciji stariji od 75 godina. Kad se razviju simptomi aortne stenozе prognoza bolesti je loša, bez kirurškog liječenja je smrtnost 50% u godinu dana. TAVI je znatno poboljšao preživljenje i kvalitetu života neoperabilnih bolesnika. Mitralni zalistak zahvaćen degenerativnim promjenama je miksomatozno promijenjen. Dolazi do zadebljanja zalistka i korda zbog odlaganja glikozaminoglikana što rezultira produljenjem i pucanjem korda, širenjem mitralnog prstena te prolapsom mitralnog zalistka i posljedično mitralnom insuficijencijom. Razvojem teške mitralne insuficijencije 90% bolesnika će umrijeti ili biti podvrgnuto operaciji mitralnog zalistka tijekom 10 godina. U dijagnostici bolesti srčanih zalistaka važnu ulogu ima ehokardiografija. Iako su bolesti srčanih zalistaka sve veći zdravstveni problem, nema farmakološke terapije koja bi usporila napredak bolesti te je jedina terapija kirurški popravak ili zamjena zalistka.

Ključne riječi: bolesti srčanih zalistaka, aortna stenozа, mitralna insuficijencija

Summary

Degenerative heart valve disease

Author: Dubravka Šipuš

Degenerative heart valve disease is an emerging health problem with broad consequences. The prevalence of valvular heart disease is estimated at 2.5% in industrialized nations. The increased prevalence of valvular disease with age reflects the predominance of degenerative etiologies. Although widely used, the term “degenerative valve disease” encompasses heterogeneous lesions with regard to pathophysiological, macroscopic, and histological involvement of the valves. Calcific aortic valve disease is a form of degenerative valve disease. Its early stage is called aortic sclerosis and it may progress to the later stage – aortic stenosis. Calcific aortic valve disease is an active biological process marked by basement membrane disruption, inflammatory cell infiltration, lipid deposition, and calcification. The prevalence of aortic stenosis is estimated at 0.4% but it increases to 2.8% after 75 years of age. Symptomatic aortic stenosis has a poor outcome, inoperable patients have a mortality of 50% at 1 year. TAVI is associated with a significant reduction in symptoms and mortality in inoperable patients. Degenerative mitral valve disease is a pathologic condition in which the mitral valve leaflets and chordae are thickened due to abnormal accumulations of glycosaminoglycans. Degenerative lesions, such as chordal elongation, chordal rupture, leaflet tissue expansion, and annular dilation typically result in mitral regurgitation due to leaflet prolapse. At 10 years, 90% of patients with a severe mitral regurgitation had either died or undergone surgical repair. Echocardiography is the gold standard for diagnosis of degenerative valve disease. Despite the increasing prevalence of degenerative valve disease, there are no medical therapies to halt or delay disease progression, and the only available treatment is valve replacement or repair, to which not all patients are suited.

Keywords: heart valve diseases, aortic valve stenosis, mitral valve insufficiency

1 Uvod

Bolesti srčanih zalistaka predstavljaju sve veći zdravstveni problem. Procjenjuje se da 2,5% populacije industrijski razvijenih zemalja boluje od bolesti srčanih zalistaka (1). I dok je u prošlosti vodeći uzrok bolesti srčanih zalistaka bila reumatska vrućica, liječenjem streptokoknih infekcija i poboljšanjem životnog standarda taj uzrok ima sve manji udio. Danas su u industrijski razvijenim zemljama vodeći uzrok degenerativne bolesti te zbog toga prevalencija bolesti zalistaka raste s dobi (2). Iako široko upotrebljavan, termin „degenerativne bolesti srčanih zalistaka“ obuhvaća heterogenu skupinu bolesti s različitim patofiziološkim mehanizmima te makroskopskim i histološkim obilježjima. Degenerativne bolesti sporo napreduju i zbog toga bolesnici imaju dugo asimptomatsko razdoblje što predstavlja problem pri istraživanju, dijagnosticiranju i mogućem ranom interveniranju. Iako degenerativne promjene mogu zahvatiti sva četiri zalistka najčešće su zahvaćeni zalistci na lijevoj strani srca.

Na aortnom zalistku degenerativne se promjene očituju kao aortoskleroza koja može napredovati u degenerativnu kalcificiranu aortnu stenozu (AS) (3). To je aktivni proces koji uključuje oštećenje endotela, upalu, lipidnu infiltraciju i kalcifikaciju. Prevalencija AS je 0,4% u općoj populaciji, a 2,8% u populaciji stariji od 75 godina. Kad se razviju simptomi aortne stenozе prognoza bolesti je loša, bolesnici koji nisu kandidati za kirurško liječenje imaju smrtnost 50% u godinu dana. Kako bi se umanjili simptomi i poboljšao životni standard neoperabilnih bolesnika razvijene su perkutane metode zamjene aortnog zalistka (TAVI). TAVI značajno poboljšava kvalitetu života i preživljenje bolesnika sa simptomatskom AS te se ne smatra inferiornim kirurškoj zamjeni zalistka. Degenerativne promjene mogu zahvatiti i korijen aorte što može rezultirati aortnom insuficijencijom (4).

Mitralni zalistak zahvaćen degenerativnim promjenama je miksomatozno promijenjen. Dolazi do zadebljanja zalistka i korda zbog odlaganja glikozaminoglikana što rezultira produljenjem i pucanjem korda, širenjem mitralnog prstena te prolapsom mitralnog zalistka i posljedično mitralnom insuficijencijom (5). Razvojem teške mitralne insuficijencije 90% bolesnika će umrijeti ili biti podvrgnuto operaciji mitralnog zalistka unutar 10 godina (4). Degenerativne promjene na

mitralnom zalisku se mogu očitovati i kalcifikacijom mitralnog prstena i zalistka i posljedičnom mitralnom stenozom (6).

Bez obzira što degenerativne bolesti srčanih zalistaka predstavljaju sve veći zdravstveni problem, zasad nema farmakološke terapije koja bi usporila razvoj bolesti. Jedina terapija je kirurški popravak ili zamjena zalistka (7).

2 Aortni zalistak

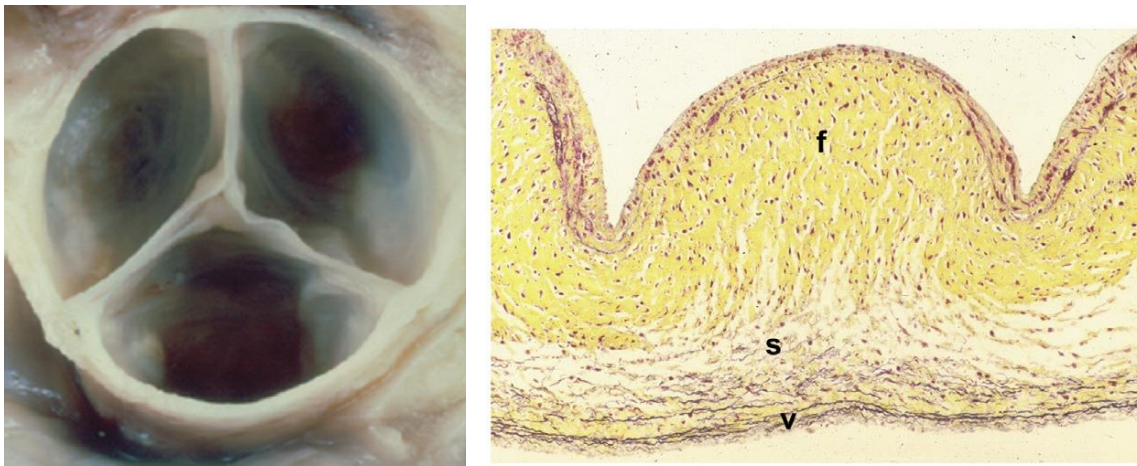
2.1 Definicija i epidemiologija

Degenerativna bolest aortnog zalistka (aortoskleroza) je zadebljanje i/ili kalcifikacija aortnog zalistka bez značajne opstrukcije protoka krvi kroz zalistak (3). Česta je bolest povezana sa starenjem te zahvaća oko 25% starijih od 65 te preko 40% starijih od 75 godina (8). S obzirom na veliku učestalost aortoskleroze među starijima pretpostavljalo se da je isključivo degenerativne etiologije. No istraživanja su pokazala da je aortoskleroza aktivan proces koji uključuje oštećenje endotela, upalu, lipidnu infiltraciju i odlaganje kalcija. Aortoskleroza može napredovati u aortnu stenozu. Aortna stenozu je fiksno suženje otvora aortnog zalistka zbog promijenjenih aortnih listića s posljedičnom opstrukcijom protoka krvi kroz aortni zalistak tijekom sistole (9). AS je najčešća degenerativna bolest zalistaka i najčešći uzrok mortaliteta od bolesti zalistaka. Prema Euro Heart Survey-ju AS čini 43% bolesti zalistaka upućenih specijalistu (10). Populacijsko istraživanje provedeno u SAD-u je pokazalo da 0,4% stanovništva ima AS. Prevalencija se kretala od niskih 0.02% u dobnoj skupini 18 – 44 godine do 2.8% u skupini starijih od 75 godina (1). I ostala populacijska istraživanja provedena u Europi i SAD-u su pokazali da incidencija i prevalencija AS raste s dobi (2).

2.2 Anatomija i histologija aortnog zalistka

Aortni zalistak se nalazi između lijeve klijetke i uzlazne aorte i omogućuje jednosmjerno kretanje krvi iz lijeve klijetke u aortu. Građen je od tri listića: lijevi i desni koronarni i nekoronarni listić. Listići su glavne funkcionalne jedinice aortalnog zalistka. Ove nježne strukture, tanje od 1mm svojom građom omogućuju pravilnu raspodjelu mehaničkih sila i time funkcioniranje zalistka (11). Listići omeđuju aortno ušće koje u zdravog čovjeka ima površinu 3 – 5 cm² (12). Aortni zalistak je građen od 3 sloja: fibroze, spongioze i ventrikularisa (13). Fibroza je sloj na aortalnoj strani

zalistka i građena je od gusto poredani kolagenih vlakana. Odgovorna je za mehaničku otpornost i čvrstoću zalistka. Ventrikularis se nalazi na strani lijeve klijetke i građen je od elastina i kolagena odgovornih za promjene oblika zalistka tijekom sistole i dijastole. U sredini se nalazi spongioza građena većinom od proteoglikana i glikozaminoglikana (GAG). Spongioza amortizira sile primijenjene na zalistak. Aortni zalistak je prožet valvularnim intersticijskim stanicama (VIC). To je heterogena skupina stanica koja održava homeostazu i strukturu zalistka. Zalistak je s vanjske strane obložen jednoslojnim endotelom (VEC) (13).



Slika 1: Anatomski i histološki građa aortnog zalistka. Aortni zalistak je građen od tri listića (lijevo). Histološki na aortnom zalistku razlikujemo fibrozu (f), spongiozu (s) i ventrikularis (v). Zalistak je nedistendiran (faza sistole), povećanje 100x, Movat pentakromsko bojanje – kolagen žuto, elastin crno. Preuzeto iz poglavlja knjige Aikawa E, Schoen FJ. Calcific and Degenerative Heart Valve Disease. In: Cellular and Molecular Pathobiology of Cardiovascular Disease [Internet]. Elsevier; 2014. p. 161–80 (14).

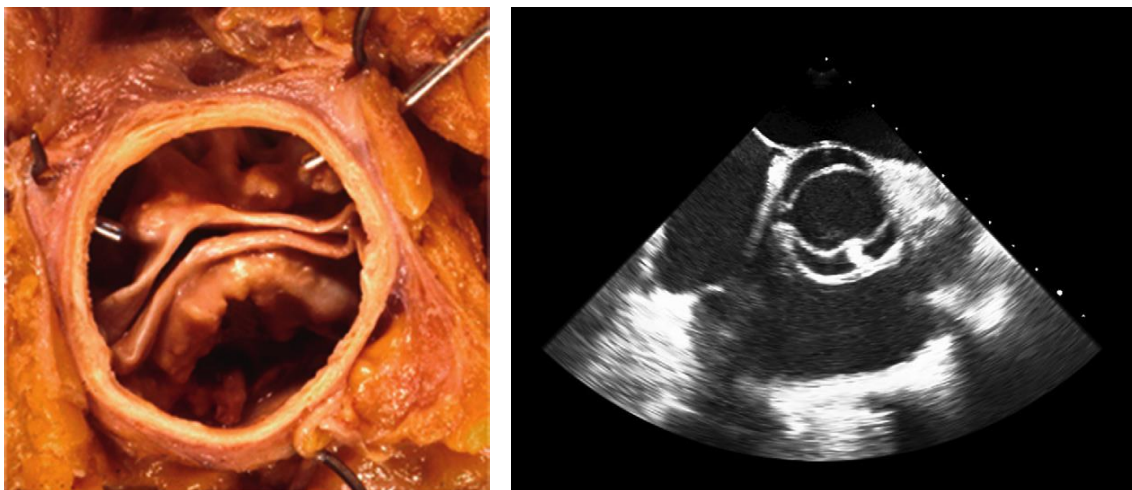
2.3 Patofiziološki mehanizam nastanka degenerativne bolesti aortnog zalistka

Kalcificirana „degenerativna“ bolest aortnog zalistka je godinama bila smatrana isključivo degenerativnim procesom. Pretpostavljalo se da dugogodišnje izlaganje aortnog zalistka mehaničkim silama dovodi do pasivnog i progresivnog nakupljanja kalcija. Iako mehaničke sile i dalje imaju središnju patofiziološku ulogu, sve je više dokaza koji upućuju da je nastanak kalcificirane bolesti aortnog zalistak aktivni proces koji uključuje precizno međudjelovanje mnogobrojnih signalnih molekula (7).

Proces razvoja aortne stenozе se može podijeliti u dvije faze: početnu fazu i fazu propagacije. Početnu fazu obilježavaju oštećenje endotela, odlaganje lipida i upala. U fazi propagacije se odvija kalcifikacija potpomognuta proosteogenim čimbenicima (7,11).

2.3.1 Početna faza

Početna faza je u mnogočemu slična aterosklerozi (7,15). Kao i u aterosklerozi proces započinje oštećenjem endotela. Na lokalizaciju oštećenja najviše utječe raspodjela mehaničkih i smicajnih sila. Mehaničke sile su najjače s aortne strane zalistka u području hvatišta listića za korijen aorte pa se 50% početnih promjena nalazi u tom području (16). Smicajne sile su najslabije u nekoronarnom listiću jer nema dijastoličkog otjecanja krvi u koronarne arterije pa je nekoronarni listić često prvi zahvaćen (11,17). Najbolji primjer uloge mehaničkog stresa na razvoj aortoskleroze je bikuspidalni aortni zalistak. Bikuspidalni aortni zalistak je najčešća urođena anomalija srca koja pogađa 0.5-2% populacije (18,19). Značajno je češći u muškaraca nego u žena (omjer 3:1) (4). Građen je od dva listića umjesto tri te zbog toga dolazi do nepravilne raspodjele sila i pojave aortne stenozе u prosjeku dva desetljeća ranije nego u pojedinaца sa trolisnim zalistkom (20).



Slika 2: Bikuspidalni aortni zalistak. Makroskopski prikaz kalcificiranog bikuspidalnog aortnog zalistka na obdukciji (lijevo). TEE prikaz (desno). Preuzeto iz knjige Otto C, Bonow R. Valvular Heart Disease: A Companion to Braunwald's Heart Disease. 4th ed. Elsevier Inc; 2013 (4).

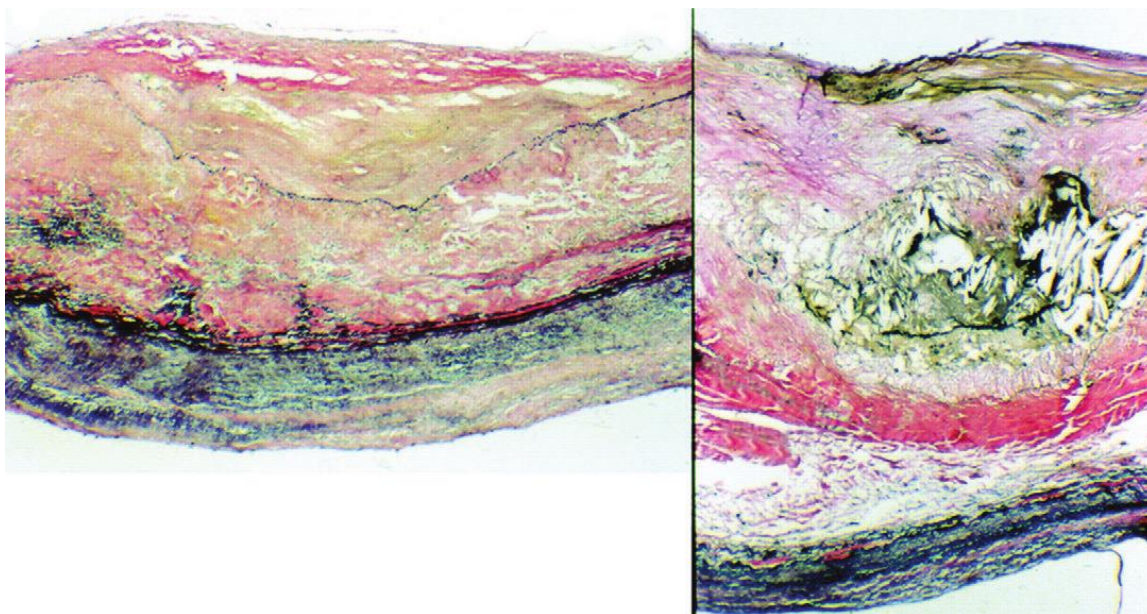
Nakon oštećenja endotela lipidi, osobito lipoprotein(a) i lipoproteini male gustoće (LDL), infiltriraju zalistak (7) i prolaze oksidativne promjene (21). Citotoksični

oksidirani lipoproteini i progresivno oštećenje endotela izazivaju upalni odgovor (7,11). Pomoću adhezijskih molekula zalistak infiltriraju monociti koji se diferenciraju u makrofage te limfociti T i mastociti (22). Aktivirani limfociti T luče upalne citokine kao što su transformirajući čimbenik rasta β (TGF- β) (23), čimbenik tumorske nekroze α (TNF- α) i interleukin 1β (IL- 1β) koji potiče stvaranje matriks metaloproteinaza (MMP) (24).

U zaliscima zahvaćenim aortosklerozom je identificirana i pojačana aktivnosti angiotenzin konvertirajućeg enzima (ACE) i angiotenzina II te su na miofibroblastima pronađeni angiotenzin receptori tip I (4).

Upalne stanice i citokini te pojačana aktivnost renin-angiotenzin sustava dovode do fibroze, remodeliranja ekstracelularnog matriksa i postupne kalcifikacije zalistka (11,17). Već u ranim promjenama se uočavaju mikrokalcifikacije u okolini lipidnih depozita. Formiranje tih mikrokalcifikacija bi moglo biti povezano s apoptozom i nekrozom stanica i otpuštanjem apoptotičkih mjehurića koji sadržavaju tvari potrebne za formiranje kristala hidroksiapatita (7). Nadalje kristali hidroksiapatita aktiviraju makrofage te se stvara petlja pozitivne povratne sprege između upale i kalcifikacije (25).

Upalne stanice također aktiviraju VIC koje se diferenciraju u miofibroblaste, za koje se smatra da su odgovorni za ubrzanu fibrozu zalistka (11). Miofibroblasti se dalje diferenciraju u osteoblaste koji svojom aktivnošću dovode do formiranja koštanog matriksa i daljne kalcifikacije zalistka. Diferencijaciju miofibroblasta u osteoblasta potiču mnogobrojne signalne molekule. In vivo pokusi su pokazali da u ranima fazama AS makrofagi izlučivanjem upalnih citokina koordiniraju diferencijaciju VIC u osteoblaste. U naprednim fazama diferencija je koordinirana signalnim putevima koji inače imaju ulogu u stvaranju i kalcificiranju kostiju kao što su: Wnt/ β catenin, RANK/RANKL/osteoprotegerin, Notch, BMP (7).



Slika 3: Histološki prikaz rane (lijevo) i kasne faze (desno) degenerativne aortne stenoze. U kasnoj fazi je prikazana masivna kalcifikacija zalistka. Preuzeto iz knjige Otto C, Bonow R. Valvular Heart Disease: A Companion to Braunwald's Heart Disease. 4th ed. Elsevier Inc; 2013 (4)

2.3.1.1 *Notch i BMP*

Notch je obitelj receptora smještenih na površini stanice koji imaju važnu ulogu u razvoju zalistka. Pojedinci sa mutacijom u Notch-1 genu imaju veću incidenciju kardiovaskularnih kalcifikacija i aortne stenoze (26), a neki ga povezuju i s većom incidencijom bikuspidalnog aortnog zalistka (4). Notch je povezan sa BMP2 za koji se smatra da ima središnju ulogu u diferencijaciji VIC prema osteoblastima. BMP je obitelj multifunkcionalnih citokina i mnoga istraživanja su pokazala povećanu ekspresiju BMP-a u aortnoj stenozi (7). Smatra se da endotelne stanice, zbog turbulentnog toka krvi u blizini zalistka, izlučuju smanjene koncentracije inhibitora BMP-a i zbog toga povećane koncentracije BMP-a. BMP u intersticijskim stanicama zalistka preko Smad signalnog puta potiče ekspresiju proosteogenih gena i time diferencijaciju intersticijskih stanica (4).

2.3.1.2 *RANK/RANKL/osteoprotegerin*

Istraživanja su pokazala da postoji obrnuto proporcionalna veza između gustoće kostiju odnosno osteoporoze i kalcifikacija krvožilnog sustava (27). Ova pojava je nazvana „kalcifikacijskim paradoksom“. Također i ostale bolesti koje imaju utjecaja na metabolizam kalcija kao što su Pageotva bolest i kronično bubrežno zatajenje

dovode do promjena u kalcifikaciji krvožilja. Potencijalni mehanizam koji bi to objasnio je aktivnost RANK/RANKL/osteoprotegerin. U kostima RANKL se veže na RANK (transmembranski protein na preosteoklastima) i time potiče diferencijaciju i aktivnost osteoklasta. Osteoprotegerin je topljivi receptor koji veže RANKL i time sprječava vezanje RANKL na RANK. No čini se da RANKL ima drugačiji učinak u krvožilju. U zalistcima RANKL potiče diferencijaciju VIC prema osteoblastima i time kalcifikaciju, proizvodnju alkalne fosfataze i osteokalcina. Ti efekti RANKL-a su povezani sa pojačanom ekspresijom BMP2 (7). Zapaženo je da miševi sa smanjenom ekspresijom osteoprotegerina razvijaju osteoporozu i vaskularne kalcifikacije (28). Mogući razlog drugačijeg učinka RANK/RANKL/osteoprotegerin u kostima i zalistcima je obilje preosteoklasta u kostima i time dominantan učinak osteoklasta dok u zalistcima dominira diferenciranje prema osteoblastima (7).

2.3.1.3 Fetuin-A

Zapaženo je da pojedinci s AS imaju niže razine faktora koji sprječavaju kalcifikaciju kao što je fetuina-A (4). Fetuin-A je cirkulirajući protein koji postoji u izoliranoj formi kao i u kompleksu sa MGP-om. MPG mora biti i karboksilirani fosforiliran da bi bio aktivan, što je proces ovisan o vitaminu K. Stoga bi mogla postojati povezanost između uporabe antagonista vitamina K (varfarin) i pojačane vaskularne kalcifikacije. Fetuin-A i MPG inhibiraju BMP2 i TGF β , reduciraju kalcifikacije posredovane apoptozom, i direktno vežu kristale kalcija (7).

2.3.2 Eksperimentalno farmakološko liječenje

Iako je degenerativna aortna stenozna najčešća bolest zalistaka u industrijski razvijenim zemljama, nema farmakološke terapije koja bi usporila razvoj bolesti te je jedina dostupna terapija kirurška zamjena zalistka (7). No kako raste znanje o patofiziološkom mehanizmu nastanka degenerativne aortne stenozne, raste broj mogućih farmakoloških terapija koje bi mogle djelovati na tijek bolesti.

2.3.2.1 Statini

Statini inhibiraju ključan regulacijski enzim u sintezi kolesterola, HMG-CoA reduktazu i time snizuju razinu kolesterola u krvi, osobito LDL-kolesterola. Osim toga i pleotropni učinci statina, osobito protuupalni, su pokazali da imaju ulogu u usporavanju ateroskleroze (29). S obzirom da degenerativna aortna stenozna dijeli mnoge patofiziološke mehanizme s aterosklerozom statini su predloženi kao moguća

terapija za AS. I dok su animalni modeli i neke retrospektivne studije pokazale učinak statina u usporavanju napredovanja AS, velike randomizirane studije nisu pokazale nadmoć statina nad placeboom (4,29). SALTIRE (the Scottish Aortic Stenosis and Lipid Lowering Trial, Impact on Regression) je pokazala da 80 mg atorvastatina nema učinka u uspoređenju napretka AS, no u toj studiji su isključeni bolesnici s hiperkolesterolemijom (30). Slične rezultate je pokazala i studija SEAS (Simvastatin and Ezetimibe in Aortic Stenosis) u kojoj su ispitanici primali 40 mg simvastatina i 10 mg ezetimiba (31). I ASTRONOMER (Aortic Stenosis Progression Observation: Measuring Effects of Rosuvastatin) je pokazala da 40 mg rosuvastatina nema učinka na progresiju AS (32). Jedino je RAAVE (Rosuvastatin Affecting Aortic Valve Endothelium) pokazala da 20 mg rosuvastatina usporuje napredak AS u bolesnika s hiperkolesteremijom (33). Jedan od mogućih razloga neuspjeha statina je primjena prekasno u razvoju bolesti. Naime statini bi po svom mehanizmu djelovanja mogli interferirati s ranom fazom razvoja AS kada dominiraju akumulacija lipida, upala i oštećenje endotela (4). Statini stoga ne usporuju napredak AS ako se primjenjuju u bolesnika bez hiperkolesteremije. Daljnim istraživanjima i napretkom medicine pokazat će se mogu li noviji lijekovi, kao na primjer, rekombinantni apolipoprotein A-1 usporiti napredak aortne stenoze (29).

2.3.2.2 *Bifosfonati*

Bifosfonati su inhibitori osteoklastima posredovane resorpcije kostiju i koriste se za liječenje osteoporoze. Također imaju i učinak na kardiovaskularni sustav i pokazano je da smanjuju kalcifikaciju krvožilja i aortnog zalistka (7). Jedan od mogućih mehanizama smanjenje kalcifikacije aortnog zalistka je da se smanjenjem resorpcije kostiju smanjuje dostupnost kalcija za kalcifikacije u zalistku. Smatra se da bifosfonati imaju i direktan učinak na kalcificiranje aortnog zalistka. Smanjuju proizvodnju IL-1 β , IL-6, TNF- α , važnih citokina u upalnoj komponenti razvoja degenerativne aortne stenoze. Smanjuju i produkciju MMP 2 i 9 koje imaju ulogu u modeliranju matriksa zalistka. Također smanjuju diferencijaciju miofibroblasta u osteoblaste što je jedan o ključnih procesa napretka aortne stenoze. Opažajna studija MESA (Multi-Ethnic Study of Atherosclerosis) je pokazala da su bisfosfonati povezani s manjim stupnjem vaskularnih kalcifikacija i kalcifikacija zalistaka (34). I druge studije su pokazale da bisfosfonati usporuju napredak aortne stenoze. Problem je što su to retrospektivne opažajne studije u kojima su bisfosfonati

primjenjivani radi osteoporoze što je veliki čimbenik zabune (7). Pravu vrijednost bisfonata mogu pokazati samo randomizirana istraživanja.

2.3.2.3 Denosumab

Denosumab je monoklonalno protutijelo na RANKL koje sprječava njegovo vezanje na RANK odnosno oponaša ulogu osteoprotegerina. Učinak na aortni zalistak denosumaba je pokazan zasad samo na životinjskim modelima, no pruža nadu da bi se mogao koristiti u usporavanju napretka degenerativne aortne stenoze (7).

2.4 Čimbenici rizika za razvoj degenerativne aortne stenoze

Čimbenici rizika za degenerativnu bolest aortnog zalistka su slični onima za aterosklerozu. Uključuju stariju životnu dob, muški spol, hipertenziju, dislipidemiju, pušenje, metabolički sindrom, kronično bubrežno zatajenje, dijabetes i bikuspidalni aortni zalistak. Uloga čimbenika rizika, osobito dislipidemije, u nastanku degenerativnu bolest aortnog zalistka je dominantna u ranim fazama bolesti (4). Mnogi su se geni pokušali dovesti u korelaciju s nastankom aortoskleroze i aortne stenoze. Jedan od istaknutih je polimorfizam (SNP) u genu za lipoprotein(a) (4,7).

2.5 Ishodi i prognoza

Aortoskleroza je sporo napredujuća bolest. Manje od 2% aortoskleroze godišnje progredira u aortnu stenozu (3). Kad se razvije aortna stenozna površina aortnog ušća se smanjuje za 0,1 cm² a gradijent tlaka raste za 5-8 mmHg godišnje. No napredak aortne stenoze je individualan i rijetko kada linearan. Faktori koji utječu na progresiju bolesti su dob, stupanj kalcifikacije, pušenje, kronično zatajenje bubrega, metabolički sindrom (12). Aortoskleroza kao i blaga i umjerena aortna stenozna su povezane s povećanim kardiovaskularnim i sveukupnim mortalitetom. U asimptomatskoj fazi postoji rizik nagle smrti. Istraživanja su pokazala da je taj rizik minimalan i iznosi manje od 1% godišnje te da ga niti zamjena zalistka ne uklanja u potpunosti. Simptomi degenerativne aortne stenoze se najčešće pojavljuju u dobi 70 – 90 godina. Pojava simptoma najviše ovisi o stupnju stenoze i brzini protoka krvi kroz aortno ušće. Tako 40% bolesnika sa brzinom >4m/s razviju simptome unutar godinu dana. Prognoza neliječene teške AS je iznimno loša te je prosječno preživljenje nakon pojave prvih simptoma 2 – 3 godine, s visokim rizikom od nagle smrti.

Očekivani životni vijek nakon pojave stenokardije je 5 godina, nakon pojave znakova zatajenja srca 3 godine, a nakon sinkope 2 godine (4).

2.6 Klinička slika

Degenerativna aortna stenoza je sporoprogresivna bolest s dugom asimptomatskom fazom (4). Simptomi se očituju tek kod razvoja tzv. kritične aortne stenoze. Tri glavna simptoma su zaduha (70-90% bolesnika), bol u prsima (60% bolesnika) i sinkopa (9). Zaduha se najprije javlja pri naporu, a kasnije i u mirovanju i posljedica je povišenog teledijastoličkog tlaka lijeve klijetke i posljedične plućne kongestije. U kasnijim fazama javlja se i paradoksalna noćna dispneja. Sinkope i omaglice mogu biti posljedica ventrikularnih aritmija te neprimjerenog odgovora baroreceptora na povećan tlak u lijevoj klijetki i posljedične vazodilatacije (4). Također pri naporu fiksni udarni volumen kombiniran s vazodilatacijom može dovesti do hipotenzije i posljedične sinkope (9). Aortna stenoza se najčešće dijagnosticira pri kliničkom pregledu auskultacijom srca. S obzirom da se simptomi aortne stenoze sporo razvijaju zbog sporog napretka bolesti, bolesnici najčešće ne primijete nastanak simptoma. Stoga nakon postavljene dijagnoze AS treba aktivno tražiti moguće simptome (4).

2.6.1 Fizikalni nalaz

U statusu bolesnika s AS nalazimo pulsni val male amplitude i sporog uspona (*pulsus parvus et tardus*). Arterijski tlak je obično nizak sa smanjenim pulsним tlakom. Nad projekcijom aortnog ušća (drugi međurebreni prostor desno) čuje se ejekcijski (*crescendo-decrescendo*) sistolički šum koji se često širi u karotidne arterije. U nekih bolesnika, osobito starijih šum može biti najglasniji prema srčanom vršku (9). Jačina šuma ovisi o gradijentu tlaka preko aortnog ušća, smjeru turbulentnog protoka, udarnom volumenu te građi prsnog koša pa jačina šuma ne mora korelirati sa stupnjem aortne stenoze. U ranijim fazama bolesti S2 može biti obrnuto pocijepan zbog produljenog vremena pražnjenja lijeve klijetke. Napretkom bolesti S2 postaje tiši i jednostruki jer se aortna komponenta S2 gubi sve slabijom pomičnošću zalistka (4).

2.7 Dijagnostički postupak

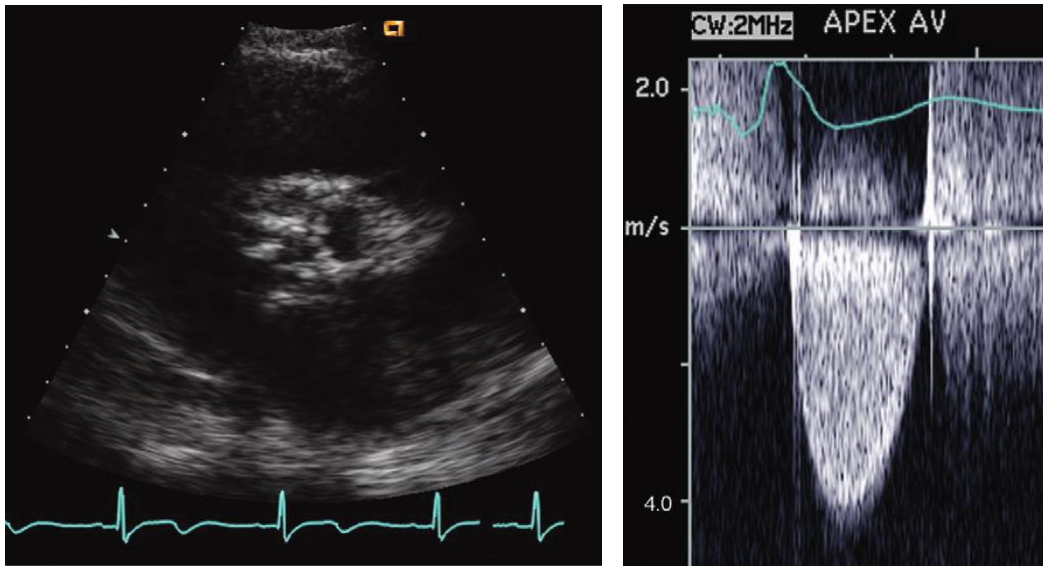
2.7.1 Ehokardiografija

Ehokardiografija predstavlja zlatni standard dijagnoze aortoskleroze i aortne stenoze. Jeftina je, sigurna i široko upotrebljavana metoda. Aortoskleroza se na

ehokardiografiji prepoznaje po fokalnom zadebljanju i kalcifikaciji listića aortnog zalistka. Komisure nisu zahvaćene i mobilnost listića je održana. Difuzno zadebljanje listića nije karakteristično za aortosklerozu i predstavlja normalne promjene vezane uz starenje, artefakt ili neku drugu patologiju zalistka (17). U aortosklerozi hemodinamski su parametri unutar granica normale, sistolička brzina protoka je manja od 2,5 m/s. Aortna stenoza predstavlja naprednu fazu bolesti u kojoj dolazi do opstrukcije protoka krvi kroz aortno ušće i time do promjene hemodinamskih parametara. 2D i 3D ehokardiografija odlično prikazuju anatomske i patološke karakteristike stenotičnog aortnog zalistka. Može se vidjeti broj listića, zadebljanje i kalcifikacija listića, restrikcija kretanja listića (35). Preporuke su da se aortna stenoza stupnjuje prema maksimalnoj brzini protoka, gradijentu tlaka i površini (areji) aortnog ušća (AVA) (tablica 1). AVA se može izračunati pomoću doplerske metode (funkcijska AVA) ili planimetrijom (anatomska AVA) (35). Maksimalna sistolička brzina protoka se izračunava doplerskom metodom te se iz brzine pomoću modificirane Bernoullijeve jednadžbe dobije transvalvularni gradijent tlaka (9). Osim toga ehokardiografija daje informacije o debljini stijenke lijevog ventrikula, teledijastoličkom i telesistoličkom volumenu, istisnoj frakciji, dijastoličkoj i sistoličkoj funkciji (17). Ehokardiografija se može koristiti i za semikvantitativnu procjenu stupnja kalcifikacije. Ova metoda je odlični prognostički prediktor napretka bolesti, no negativna strana je subjektivnost procjene (7).

Tablica 1: Stupnjevanje težine aortne stenozе. Modificirano i kombinirano prema Otto C, Bonow R. Valvular Heart Disease: A Companion to Braunwald's Heart Disease. 4th ed. Elsevier Inc; 2013 i Vrhovac B, Jakšić B, Reiner Ž, Vucelić B. Interna medicina. 4th ed. Zagreb: Naklada Ljevak; 2008. (4,9)

	brzina (m/s)	gradijent tlaka (mmHg)	AVA (cm²)	indeks AVA (cm²/m²)
aortoskleroza	<2,5 ili <2,0	normalni	2-4	
blaga AS	2,5-3,0	<25	>1,5	>0,9
umjerena AS	3,0-4,0	25-40	1,5-1,0	0,6-0,9
teška AS	>4,0	>40	<1,0	<0,6



Slika 4: Degenerativna kalcifikantna aortna stenoza prikazana ehokardiografijom (lijevo). Stupnjevanje AS pomoću ehokardiografije – kontinuirani dopler, prikaz brzine protoka krvi kroz stenozirani aortni zalistak (desno). Preuzeto iz knjige Otto C, Bonow R. Valvular Heart Disease: A Companion to Braunwald's Heart Disease. 4th ed. Elsevier Inc; 2013

2.7.2 Kompjutorizirana tomografija (CT)

„CT kalcijски score“ pruža detaljnu, ponovljivu i točnu procjenu kalcifikacije aortnog zalistka. U procjeni kalcifikacije je detaljniji i točniji od ehokardiografije osobito u ranim fazama bolesti (36). Stupanj kalcifikacija se mjeri Agastonovom mjernom jedinicom (AU) koja uzima u obzir gustoću i volumen kalcija (7). Prema preporukama vrijednosti veće od 2000 AU u muškaraca i 1200 AU u žena s velikom vjerojatnošću ukazuju na tešku AS (37). Ove granične vrijednosti su osobito korisne kada su ehokardiografski nalazi proturječni. Također je pokazano da „CT kalcijски score“ može biti koristan u predviđanju tijeka bolesti jer aortna stenoza napreduje brže u bolesnika s višim početnim vrijednostima. „CT kalcijски score“ je odlična metoda za nadopunu nalaza ehokardiografije. (7).

2.7.3 Pozitronska emisijska tomografija (PET)

PET je neinvazivna pretraga koja omogućuje mjerenje aktivnosti specifičnih bioloških procesa. S obzirom na mehanizam razvoja degenerativne aortne stenozе za praćenje tijeka bolesti predloženi su radiofarmaci koji obilježavaju upalu (^{18}F – fluorodeoksiglukoza, FDG) i kalcifikaciju (^{18}F Fluorid). ^{18}F Fluorid se bolje veže za

područja novostovrenih kalcifikacija jer su ondje kalcifikati manji odnosno imaju veću sveukupnu površinu od velikih, stabilnih depozita gdje je kalcij internaliziran i time nedostupan radiofarmaku (7). Prema provedenim istraživanjima signal 18F Fluorid je kod bolesnika s AS bio jači nego u kontrolnoj grupi zdravih pojedinaca te je korelirao s težinom bolesti. Najjača je aktivnost primijećena u bolesnika s najtežom kliničkom slikom što potvrđuje pretpostavku da bolest najbrže napreduje kod najnaprednijih stupnjeva kalcifikacije (38). Stoga se i PET može koristiti kao neovisni prediktor napretka bolesti (7). Iako se pokazalo da PET može biti odlična pretraga za praćenje napretka bolesti, ne daje informacije koje se ne mogu saznati puno jednostavnijim pretragama kao što su CT i ehokardiografija.

2.8 Liječenje

2.8.1 Kirurško liječenje

Zlatni standard liječenja AS je kirurška zamjena aortnog zalistka umjetnom protezom (biološkom ili mehaničkom). Indikacija za operaciju su simptomatski bolesnici s teškom aortnom stenozom (AVA $<1\text{cm}^2$, gradijent tlaka $>40\text{mmHg}$ i svi bolesnici sa gradijentom tlaka $<40\text{mmHg}$, ali potvrđenom teškom AS). Asimptomatske bolesnike treba pažljivo evaluirati i procijeniti moguće koristi i rizike operacije. Moguće je medikamentno liječenje uz šestomjesečne reevaluacije jer će se u većine bolesnika razviti simptomi. Prema smjernicama, indikacija za operaciju su asimptomatski bolesnici s teškom AS i smanjenom sistoličkom funkcijom lijeve klijetke (EF $<50\%$) ili pozitivnim rezultatom testa opterećenja (pad tlaka, razvoj simptoma). O kirurškom liječenju treba razmisliti i u asimptomatskih bolesnika s niskim kardiokirurškim rizikom i jednim od sljedećih nalaza: jako teška AS ($v>5,5\text{m/s}$), teška kalcifikacija zalistka, teška plućna hipertenzija (sistolički tlak u plućnoj arteriji $>60\text{ mmHg}$), značajno (više od 3 puta) povišene vrijednosti BNP-a (37).

Bolnička smrtnost zbog izolirane kardiokirurške operacije varira u raznim studijama i iznosi od 2% do 12% te se povećava s dobi bolesnika i brojem komorbiditeta. Ipak ako prežive operaciju kod svih se može očekivati odličan funkcionalan oporavak i znatno poboljšanje kvalitete života (39).

Balonska valvuloplastika je indicirana u hemodinamski nestabilnih bolesnika kao premosna terapija do kirurške zamjene zalistka ili TAVI-ja ili kao palijativni postupak (37).

2.8.2 Transkateterska implantacija aortalnog zalistka (TAVI)

Bolesnici sa simptomatskom teškom aortnom stenozom imaju izrazito lošu prognozu. Oni koji nisu kandidati za kiruršku zamjenu zalistka imaju smrtnost 51% u godinu dana i 68% u dvije godine. Kako bi se tim bolesnicima rasteretila lijeva klijetka i time olakšali simptomi, razvijene su perkutane metode zamjene aortnog zalistka. TAVI je danas općepriznata metoda za liječenje teške aortne stenozе kod bolesnika čiji je kardiokirurški rizik neprihvatljivo visok ili koji su iz nekoga drugog razloga proglašeni neoperabilnima. Tome se metodom, na kucajućem srcu bez uporabe stroja za izvantjelesni krvotok, s pomoću katetera postavlja umjetni biološki zalistak na mjesto degenerativnog nativnog zalistka bez njegova odstranjenja (39). Uspješnost TAVI-ja je potvrdila PARTNER (Placement of Aortic Transcatheter Valves) studija. Studija se sastojala od dvije kohorte PARTNER A koja je uspoređivala TAVI s kirurškim zahvatom i PARTNER B koja je uspoređivala TAVI i konzervativno liječenje (uključujući balonsku valvuloplastiku). PARTNER B studija je pokazala statistički značajno poboljšanje preživljenja bolesnika liječenih TAVI-jem u usporedbi s onima liječenim konzervativnom metodom nakon jedne (smrtnost u TAVI skupini 30,7% prema 50,7% u konzervativno liječenih), dvije (43,4% prema 68%), tri (54% prema 80,9%) i pet godina (71,8% prema 93,6%). Također studija je pokazala značajno smanjenje simptoma u bolesnika liječenih TAVI-jem. Nakon godinu dana 74,8% skupine liječene TAVI-jem je bilo u funkcionalnom NYHA statusu I ili II u usporedbi sa 42% onih liječenih konzervativno. Poboljšanje toleriranja napora je potvrdio i 6 minutni test hoda. Negativnom stranom pokazala se povećana incidencija moždanih udara u TAVI skupini nakon 30 dana (6,4% prema 1,7%) dvije (13,8% prema 5,5%) i tri godine (15,7% prema 5,5%). Pet godina nakon zahvata incidencija moždanih udara je bila približno jednaka (16% prema 18,2%) (40–42). Slične rezultate pokazali su i podaci iz kanadskog i francuskog registra te registra Ujedinjenog Kraljevstva (4). PARTNER A studija, koja je uspoređivala TAVI s kirurškim zahvatom, je pokazala da nema statistički značajne razlike u preživljenju i funkcionalnom statusu tijekom pet godina između ove dvije metode (smrtnost nakon godinu dana u TAVI skupini 24,2% prema 26,8% u kirurškoj skupini, nakon dvije godine 33,9% prema 35%). Time je pokazano da TAVI nije inferioran kirurgiji kao zlatnom standardu liječenja. Bolesnici u TAVI skupini imali su brži oporavak i bolji funkcionalni status nakon 30 dana, ali ne i nakon godinu dana. Uspoređujući komplikacije, bolesnici nakon TAVI-ja su imali veću incidenciju moždanog udara i

paravalvularne insuficijencije, a skupina bolesnika podvrgnutih kirurškom zahvatu su imali veću incidenciju krvarenja opasnih po život i novonastalih fibrilacija atrijske (43–45). Rezultate je potvrdila PARTNER 2A studija (46).

Prema preporukama TAVI ima prednost pred kirurškim liječenjem kod svih bolesnika koji imaju rizik od tridesetodnevne poslijeoperacijske smrtnosti veći od 8% prema STS-ovu (Society of Thoracic Surgeons) bodovnom sustavu. Također TAVI je metoda liječenja bolesnika s drugim bolestima koje povisuju rizik ili su kontraindikacija za kardiokiruršku operaciju kao što su kalcificirana aorta, tzv. porculanska aorta, prethodne kardiokirurške operacije, ekstenzivno zračenje toraksa. TAVI je metoda izbora i u bolesnika sa prethodno kirurški ugrađenim biološkim zalistkom (engl. valve in valve).

TAVI se ne preporučuje ako je očekivano trajanje života ispod godinu dana ili ako se ne očekuje da će zamjena aortnog zalistka dovesti do znatnog poboljšanja kvalitete života. Anatomske kontraindikacije su preuski/preširoki promjer aortalnog zalistka, tromb u lijevoj klijetki, aktivni endokarditis i mobilni trombi na plakovima aorte. Potrebna je i adekvatna prohodnost arterija kojima se pristupa srcu. Ne preporuča se izvoditi TAVI u bolnicama bez kardijalne kirurgije. Relativne kontraindikacije su bikuspidalni aortni zalistak, teška mitralna insuficijencija, hemodinamska nestabilnost i sistolička funkcija lijeve klijetke <20%. U bolesnika koji su zbog hemodinamske nestabilnosti nepogodni za zahvat može se učiniti balonska valvuloplastika kao premoštenje do TAVI-ja (39).

2.9 Degenerativna aortna insuficijencija

Prevalencija aortne insuficijencije se procjenjuje na 0,5 – 0,8% u industrijski razvijenim zemljama. Kao i u ostalih bolesti zalistaka prevalencija aortne insuficijencije raste s dobi. Češća je u muškaraca. Aortna insuficijencija je danas najčešće degenerativne etiologije. Degenerativne promjene koje rezultiraju aortnom insuficijencijom se češće očituju na korijenu aorte nego na zalistcima (2). Čimbenici rizika za proširenje korijena aorte su dob, slabost stijenke aorte, ateroskleroza i pridruženi čimbenici rizika za aterosklerozu kao što su hipertenzija, dislipidemija, pušenje i dijabetes. Slabost stijenke aorte može biti posljedica nekroze medije u sklopu Marfanovog ili Ehlers-Danlosovnog sindroma. I vaskulitisi kao što su Takayasuov vaskulitis i gigantocelularni arteritis mogu oslabiti stijenku aorte.

Histološke promjene u stijenci aorte povezane sa starenjem mogu se opisati kao cistična nekroza medije odnosno bolest degeneracije medije. Degeneraciju medije karakterizira fragmentacija i gubitak elastina, apoptoza glatkih mišićnih stanica u mediji, degeneracije kolagenih vlakana te nakupljanje proteoglikana. Proces ubrzava ateroskleroza i hipertenzija. Degeneracija medije uzrokuje slabljenje stijenke aorte. Zbog neravnomjernog odnosa naprežanja i kvalitete stijenke aorte dolazi do dilatacije aorte i posljedično slabljenja koaptacije listića aortnog zalistka što rezultira aortnom insuficijencijom.

Bikuspidalni aortni zalistak može dovest do aortne insuficijencije na više načina kao što su fibroza listića aortnog zalistka, prolaps zalistka, proširenje korijena aorte i disekcija aorte. Za bikuspidalni aortni zalistak se može reći da je bolest cijele toraklane aorte. Povezan je s bolestima kao što su koarktacija aorte, disekcija aorte i dilatacije uzlazne aorte. 50% bolesnika s bikuspidalnim aortnim zalistkom mlađih od 30 godina ima dilataciju aorte. Taj udio se penje na 90% starijih od 80 godina. Histološka promjena u pozadini dilatacije korijena aorte u bolesnika s bikuspidalnim aortnim zalistkom je cistična nekroza medije. Kao i u cističnoj nekrozi medije kao posljedici starenja dolazi do fragmentacije i gubitka elastina te apoptoze glatkih mišićnih stanica. Pojačana je ekspresija MMP2 i TGF- β , a smanjena fibrilina-1.

Brzina širenja aneurizme aorte je varijabilna te iznosi između 0,2 i 1 mm u godinu dana (4).

Simptomi aortne insuficijencije se pojavljuju zbog popuštanja lijeve klijetke i uključuju zaduhu, paroksizmalnu noćnu dispneju, opću slabost, pojačano znojenje i palpitacije. Arterijski puls je karakterističan, s brzim usponom, visokom amplitudom i brzim povlačenjem (*pulsus celer et altus*). Auskultacijski se čuje nježan visokofrekventni dijastolički šum na aortnim ušćem i Erbovom točkom (9).

Ehokardiografijom se treba ustvrditi anatomija aortnog zalistka, težina aortne insuficijencije te izmjeriti promjer korijena aorte i uzlazne aorte na razini prstena aorte, sinusa Valsalve, sinotubularnog spoja i tubularne uzlazle aorte.

Kirurško liječenje je indicirano u bolesnika s Marfanovim sindromom i promjerom korijena aortne >45 mm uz dodatne čimbenike rizika odnosno >50 mm bez dodatnih čimbenika rizika. U bolesnika s bikuspidalnim aortnim zalistkom kirurško liječenje je

indicirano kad je promjer korijena aorte >50 mm uz dodatne čimbenike rizika odnosno >55 mm bez dodatnih čimbenika rizika. Kirurško liječenje je indicirano u svih bolesnika sa promjerom korijena aorte >55 mm. Kirurško liječenje je indicirano i bolesnika sa simptomatskom teškom aortnom insuficijencijom te u bolesnika s asimptomatskom teškom aortnom insuficijencijom i istisnom frakcijom <50% (37).

3 Mitralni zalistak

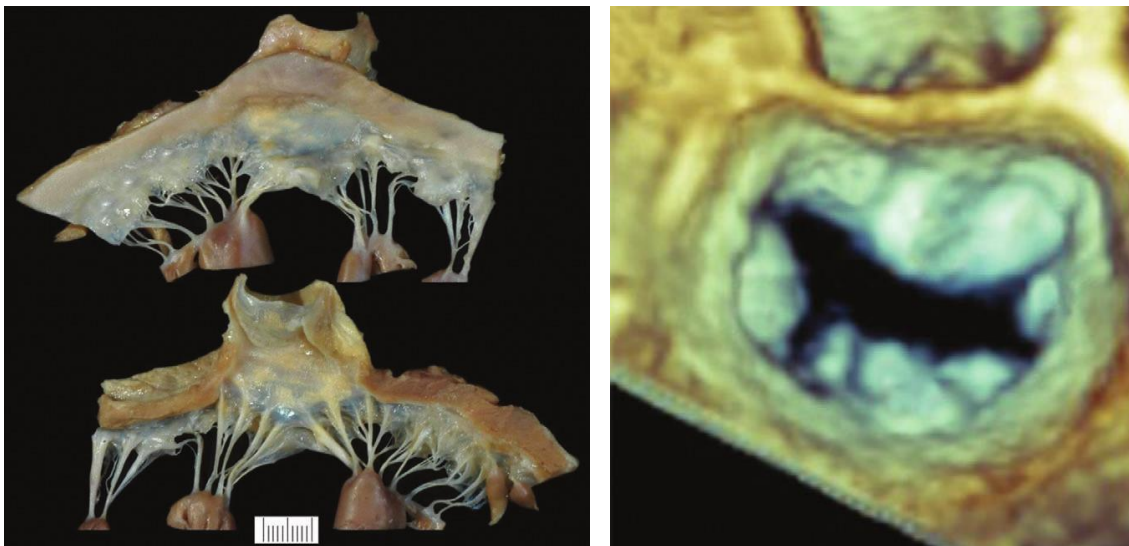Degenerativna bolest mitralnog zalistka predstavlja spektar stanja u kojima dolazi do morfoloških promjena u vezivnom tkivu zalistka i posljedično strukturnih promjena zalistka koje onemogućuju funkcioniranje mitralnog aparata (5). Degenerativna bolest mitralnog zalistka može rezultirati prolapsom mitralnog zalistka, stanjem koje pogađa 2,5% populacije (47). Prolaps mitralnog zalistka jest pojava sistoličkog izbočenja mitralnih kuspisa u lijevu pretklijetku i pomak koaptacijske crte mitralnih kuspisa u lijevu pretklijetku u odnosu na ravninu mitralnog prstena pri čemu nastaje manje ili veća mitralna insuficijencija (9). Prolaps mitralnog zalistka može biti klasičan, što znači da je zalistak deblji od 5 mm i takav oblik zahvaća 1,3% populacije. Nema razlike u prevalenciji prolapsa između spolova (4). Prolaps mitralnog zalistka je sporoprogresivna bolest najčešće benignog tijeka. Manje od 10% bolesnika razvije tešku mitralnu insuficijenciju (4,9). Bolesnici s teškom mitralnom insuficijencijom imaju godišnje 6,3% veću stopu mortaliteta od očekivane (4).

U degenerativne promjene na mitralnom zalistku se ubraja i kalcifikacija mitralnog prstena i zalistka. Kalcifikacija mitralnog zalistka je prisutna u 8% do 15% populacije i povezana je s povišenom stopom smrtnosti i razvoja kardiovaskularnih bolesti (6). Također je povezana sa povećanom incidencijom aritmija i bolesti mitralnog zalistka.

3.1 Anatomija i histologija mitralnog zalistka

Mitralni zalistak tvore dva listića, prednji i stražnji mitralni kuspis. Oba kuspisa polaze s vezivnog prstena, mitralnog anulusa. Kuspisi su preko tetivnih niti (chordae tendinae) povezani sa anterolateralnim i posteromedijalnim papilarnim mišićem. Stražnji kuspis je manji i hvatištima korda je podijeljen u tri segmenta ili skalopa. Carpentier je ponudio kiruršku klasifikaciju anatomije mitralnog zalistka u kojoj je zalistak podijelio na šest segmenata, tri na prednjem kuspisu (A1, A2, A3) i tri na stražnjem (P1, P2, P3) (48). Tri stražnja segmenta su prirodni skalopi stražnjeg

kuspisa mitralnog zalistka, a tri prednja su susjedni dijelovi prednjeg kuspisa. Korde s oba papilarna mišića se vežu na oba kuspisa mitralnog zalistka. Dijeleva se na primarne, sekundarne i tercijarne ovisno o mjestu hvatanja za kuspis zalistka. Primarne se korde hvataju za rub kuspisa zalistka i sprječavaju prolaps zalistka. Sekundarne korde povezuju papilarne mišiće i ventrikularnu stranu zalistka u području koaptacije. Tercijarne korde povezuju trabekule lijeve klijetke istražnji dio mitranog prstena. Histološki mitralni zalistak ima tri sloja: atrialis je sloj na strani pretklijetke i sastoji se od kolagenih vlakana i elastina, spogioza je srednji sloj kojeg čine proteoglikani te ventrikularis, koji je na strani klijetke i građen je od kolagenih vlakana (4).



Slika 5: Lijevo: Građa normalnog mitralnog zalistka s atrijske strane (gore) i ventrikularne strane (dolje). Desno: 3D ECHO prikaz mitranog zalistka. Preuzeto iz knjige Otto C, Bonow R. Valvular Heart Disease: A Companion to Braunwald's Heart Disease. 4th ed. Elsevier Inc; 2013(4)

3.2 Degenerativna bolest mitralnog zalistka

Degenerativna bolest mitralnog zalistka je stanje u kojem dolazi do zadebljanja mitralnog zalistka i korda zbog nenormalne akumulacije glikozaminoglikana u zalistku i kordama. Najčešće postaje očito u odrasloj dobi kao prolaps mitralnog zalistka (4). Iako su klinička slika i patofiziologija prolapsa mitralnog zalistka poznati desetljećima, malo je podataka o biološkom mehanizmu nastanka ove bolesti. Prolaps mitralnog zalistka se može pojaviti sporadično, familijarno ili sekundarno u sklopu mnogih bolesti vezivnog tkiva (49).

3.2.1 Bolesti vezivnog tkiva

Bolesti vezivnog tkiva su posljedica mutacija u genima za proteine izvanstaničnog matriksa. Pojava prolapsa u sklopu tih bolesti sugerira mogući mehanizam nastanka degenerativne bolesti mitralnog zalistka. Prolaps mitralnog zaliska se pojavljuje u sklopu Ehlers-Danlosovog sindroma i osteogenesis imperfecte koje su posljedice mutacije kolagena te Marfanovog sindroma koji nastaje zbog mutacije u genu za fibrilin. Također mutacije u TGF- β dovode do ubrzanja kliničke slike Marfanovog sindroma te do Loeys-Dietz sindroma koji uključuje prolaps mitralnog zalistka (4).

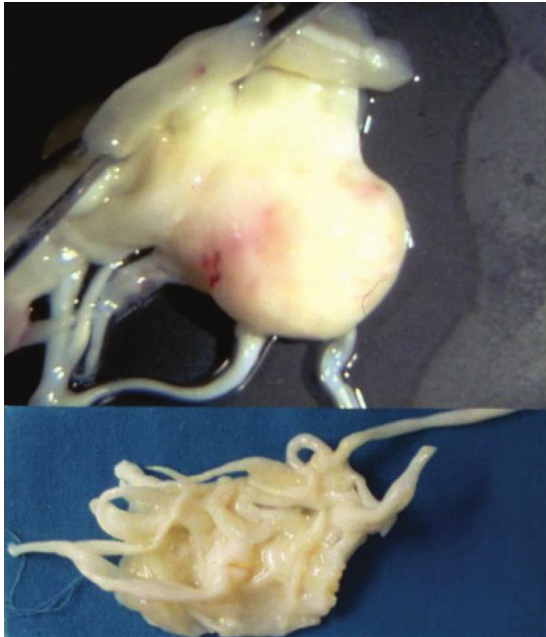
3.2.2 Genetski čimbenici

Degenerativna bolest mitralnog zalistka se često pojavljuje unutar obitelji, no težina bolesti je varijabilna što sugerira na važnost utjecaja okoliša. Smatra se da se nasljeđuje autosomno dominantno s varijabilnom penetracijom (4). Mnogi genski lokusi su povezani sa prolapsom mitralnog zaliska, a najznačajniji su MMVP1 na kromosomu 16 (50), MMVP2 na kromosomu 11(51) i MMVP3 na kromosomu 13 (52). Izgled i zahvaćenost kuspisa zalistka nije uniformna kod pojedinaca s mutiranim MMVP genima. Proteini koje kodiraju geni MMVP su zasad nepoznati. Prolaps mitralnog zalistka se povezuje i s mutacijom gena za filamin A na X kromosomu (49).

3.2.3 Patofiziološki mehanizam i izgled zalistka zahvaćenog degenerativnim procesom

Makroskopski zalisci pogođeni degenerativnom bolesti mitralnog zalistka su povećani i zadebljani. Korde su produljene, zadebljane i često puknute. Mitralni prsten je proširen. Tkivo zalistka je spužvaste teksture. Dolazi do nakupljanja GAG-a i proteoglikana u spongiozi zalistka. Količina GAG-a je dvostruko veća nego u zdravim zalistcima što upućuje na povećanu proizvodnju ili smanjenu razgradnju GAG-a. Osim promjene u količini GAG-a dolazi i do promjeni u tipu GAG-a. Povećava se količina hijaluronana i hondroitin-6-sulfata što utječe na otpornost zalistka stalnom izlaganju stresu. Promjene u sastavu GAG-a su izraženije u kordama nego u tkivu kuspisa zalistka (4). Nabujala spongioza prekida kontinuitet ventrikularisa te ventrikularis izgleda cistično promijenjen, a kolagena vlakna su rjeđa. Dolazi do fragmentacija kolagenih vlakana ventrikularisa. Elastična vlakna atrialisa su poremećene građe, fragmentirana i granulirana te tvore amorfne nakupine (53). U zahvaćenim područjima je povećana količina elastina. Pojačana je aktivnost miofibroblasta koji izlučuju veće količine degradacijskih enzima kao što su matriks

metaloproteinaze (49). Također dolazi do diferencijacije miofibroblasta prema osteoblastima, no za razliku od aortne stenoze dolazi do stvaranje hrskavice a ne kosti (54). Kada se zahvaćeni zalistci podvrgnu analizi naprezanja pokazuju veću rastezljivost i manju čvrstoću nego zdravi zalistci. Korde zahvaćenih zalistaka zbog smanjenja vlačne čvrstoće pucaju na 25 % opterećenja na kojem pucaju zdrave korde (4).



Slika 6: Makroskopski izgled zalistka zahvaćenog degenerativnom bolešću mitralnog zalistka. Preuzeto iz knjige Otto C, Bonow R. Valvular Heart Disease: A Companion to Braunwald's Heart Disease. 4th ed. Elsevier Inc; 2013:13 (4)

3.2.4 Barlowljeva bolest i fibroelastična deficijencija

Degenerativna bolesti mitralnog zalistka se može podijeliti u dva tipa, Barlowljevu bolest i fibroelastičnu deficijenciju (5). Barlowljeva bolesti zahvaća mlađe pojedince, obilježena je viškom tkiva zalistka te zahvaća više segmenata zalistka. Ovaj tip se pojavljuje i u bolestima vezivnog tkiva kao što je Marfanov sindrom. Fibroelastična deficijencija pogađa starije pojedince te pretežno zahvaća samo jedan segment zalistka, najčešće P2. Između ove dvije bolesti postoji mnogo preklapanja i teško je diferencirati zahvaćene zalistke i na makroskopskoj i na histološkoj razini. Obilježja i razlike ove dvije bolesti su prikazana u tablici 2.

Tablica 2: Razlike u obilježjima bolesnika i morfologiji zalistka između Barlowljeve bolesti i fibroelastične deficijencije. Modificirano prema Anyanwu AC, Adams DH. Etiologic Classification of Degenerative Mitral Valve Disease: Barlow's Disease and Fibroelastic Deficiency. Semin Thorac Cardiovasc Surg. 2007;19(2):90–6 (5).

Karakteristike	Barlowljeva bolest	Fibroelastična deficijencija
Patološki mehanizam	miksoidna infiltracija	poremećena proizvodnja vezivnog tkiva
Dob	<40	>60
Trajanje bolesti	godine do desetljeća	dani do mjeseci
Dugogodišnji šum u anamnezi	da	ne
Pozitivna obiteljska anamneza	ponekad	ne
Marfanoidne karakteristike	ponekad	ne
Auskultacija	mezosistolčki klik i telesistolčki šum	holosistolčki šum
ECHO	zadebljali kuspisi zalistka, višesegmentalni prolaps	tanki kuspisi, prolaps 1 segmenta, ruptura korde
Izgled zalistka prilikom kirurškog zahvata	obilno tkivo zalistka, zadebljani kuspisi, korde zadebljale ili stanjene, produžene ili rupturirane, fibroza ili kalcifikacija korda, papilarnih mišića, prstena	tanki kuspisi, zadebljani samo prolabirani segment (ako je prisutno zadebljanje), ruptura korda
Kirurški popravak	komplikirani	lakši

3.2.5 Ishodi i prognoza

Iako je prolaps mitralnog zalistka jednako učestali u muškaraca i žena, muškarci imaju veću učestalost komplikacija. Mogući razlog tome su jače sile koje djeluju na mitralni zalistak u muškaraca. Ostali faktori rizika povezani s komplikacijama su hipertenzija i povećani BMI. Ehokardiografski nalazi povezani s većom vjerojatnošću pojave komplikacija su debljina zalistka >5mm, znakovi slabljenja funkcije lijeve klijetke, teža mitralna insuficijencija (4). Komplikacije prolapsa mitralnog zalistka uključuju endokarditis, ishemijski moždani udar, naglu srčanu smrt, ventrikularne

aritmije i razvoj teške mitralne insuficijencije. Prolaps mitralnog zalistka je sporoprogresivna bolest najčešće benignog tijeka. Manje od 10% bolesnika razvije tešku mitralnu insuficijenciju (9,49). Bolesnici s teškom mitralnom insuficijencijom imaju godišnje 6,3% veće stope mortaliteta od očekivanog. Imaju i veliku incidenciju morbiditeta. Tijekom deset godina 30% razvije fibrilaciju atriya, a 69% zatajenje srca. Od bolesnika s teškom mitralnom insuficijencijom 90% će umrijeti ili biti podvrgnuto operaciji mitralnog zalistka unutar 10 godina (55).

3.2.6 Klinička slika

Većina bolesnika sa prolapsom mitralnog zalistka je asimptomatski te se dijagnoza postavlja na temelju auskultacije u sklopu sistematskog pregleda ili ehokardiografije napravljene iz drugog razloga (4). Simptomi prolapsa su dispneja, palpitacije, bolovi u prsima atipični za stenokardiju. Dispneja može nastupiti naglo kao posljedica ruptur korde ili perforacije kuspisa zalistka. Može se i postepeno pojačavati pogoršanjem mitralne insuficijencije. Palpitacije su posljedica sinus tahikardije, supraventrikularnih ili ventrikularnih ekstrasistola. Zbog mitralne insuficijencije dolazi i do povećanja atriya i posljedične fibrilacije atriya. Podrijetlo bolova u prsima atipičnih za stenokardiju je nepoznato. Vjeruje se da nastaju zbog istezanja papilarnih mišića, što ometa njihovu opskrbu krvlju (9). Prolaps mitralnog zalistka može dovesti i do nagle smrti.

Prolaps mitralnog zalistka se povezuje sa nizom simptoma koji uključuju atipičnu bol u prsima, umor, ortostatsku hipotenziju, palpitacije, sinkope, napadaje panike, anksioznost, dispneju. U sklopu s asteničnom građom, niskim krvnim tlakom i promjenama repolarizacije u EKG-u se naziva sindrom prolapsa mitralnog zalistka te se povezuje sa promjenama u renin-angiotenzin-aldosteron sustavu (4).

3.2.7 Fizikalni nalaz

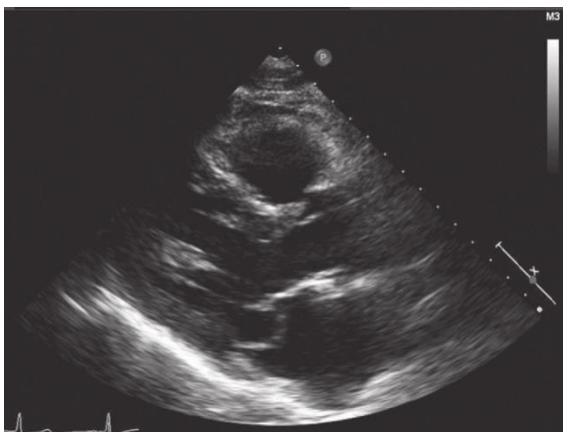Kod prolapsa mitralnog zalistka klasični auskultacijski nalaz je mezosistolički klik i telesistolički šum (4). Smatra se da je klik posljedica rastezanja obilnog tkiva prolabiranog kuspisa (fenomen pucketanja jedra) ili naglog natezanja korda (kordalni prasak) (9). Šum počinje odmah nakon klika i traje do aortne komponente drugog tona. Klik se može pojaviti i bez šuma kada postoji prolaps ali ne i mitralna insuficijencija (4). Postupci i stanja koji utječu na teledijastolički volumen pomiču klik i šum unutar sistole. Tako postupci koji smanjuju teledijastolički volumen kao što su

ustajanje, tahikardija ili Valsalvin pokus pomiču klik bliže prvom tonu te produljuju sistolički šum. Obrnuto postupci i lijekovi koji povećavaju volumen lijeve klijetke (čučanj, bradikardija, blokatori beta-adrenergičkih receptora) udaljavaju klik od prvog tona i skraćuju trajanje šuma (9). Bolesnici s fibroelastičnom deficijencijom imaju kraći tijek bolesti i holosistolički šum u auskultacijskom nalazu (4).

3.2.8 Ehokardiografija

Ehokardiografija ima ključnu ulogu u dijagnozi prolapsa mitralnog zalistka. Ehokardiografija je potrebna za potvrdu dijagnoze, procjenu mitralne insuficijencije i ostalih stanja koja mogu utjecati na prognozu i rizik od komplikacija. Dijagnoza prolapsa mitralnog zalistka se postavlja ako su jedan ili oba kuspisa mitralnog zalistka izbočena 2 mm ili više iznad ravnine mitralnog prstena u lijevu pretklijetku tijekom sistole na parasternalnoj ili apikalnoj dugoj osi. Zbog sedlastog oblika mitralnog prstena na apikalnom prikazu četiriju šupljina i normalni zalistci mogu izgledati kao prolaps. Debljina zalistka se mjeri u dijastoli i ako je veća od 5 mm onda se naziva klasičnim prolapsom. Obilježja zalistaka zahvaćenih Barlowljevom bolešću su zadebljali, glomazni, preobilni kuspisi s višesegmentalnim prolapsom. U bolesnika s fibroelastičnom deficijencijom kuspisi mitralnog zalistka su tanki te je najčešće prisutan prolaps samo jednog segmenta. Česte su i rupture korda (4). U procjeni lokalizacije prolapsa i zahvaćenosti segmenata zalistka pomažu transezofagusna ehokardiografija (TEE) i 3D ehokardiografija. 3D TEE se pokazala osobito točna u predoperacijskoj procjeni lokalizacije prolapsa. Uz pomoć 3D TEE lokalizacija prolapsa je točna u 96% slučajeva u usporedbi sa 77% pomoću 2D TTE (56).

Ehokardiografija se koristi za stupnjevanje težine mitralne insuficijencije. Za procjenu težine mitralne insuficijencije se koristi kombinacija kvalitativnih, semikvantitativnih i kvantitativnih metoda (37).



Slika 7: Prolaps mitralnog zalistka prikazan ehokardiografijom. Preuzeto iz knjige Otto C, Bonow R. Valvular Heart Disease: A Companion to Braunwald's Heart Disease. 4th ed. Elsevier Inc; 2013 (4)

3.2.9 Liječenje

Bolesnike sa prolapsom mitralnog zalistka, bez simptoma i bez mitralne insuficijencije (ili blagom mitralnom insuficijencijom) ne treba liječiti. Treba ih uvjeriti u benignu prirodu bolesti, dobru prognozu i savjetovati im kontrolni pregled svake 2 – 3 godine. Visokorizičnu skupinu bolesnika sa zadebljanim, preobilnim kuspisima treba kontrolirati jednom godišnje. U bolesnika s atipičnim prekordijalnim bolovima, palpitacijama i omaglicama treba učiniti 24-satno snimanje EKG-a i test opterećenja. Palpitacije i atipična stenokardija se mogu kontrolirati malom dozom blokatora beta-adrenergičkih receptora. Trenutno nije dostupna terapija koja bi usporila progresiju degenerativne bolesti mitralnog zalistka (4).

Akutna teška mitralna insuficijencija, osobito nakon ruptуре korde, ne može se medikamentno održavati u kompenziranom stanju pa je indiciran rekonstrukcijski zahvat na mitralnom zalisku ili zamjena zaliska. Kirurški zahvat je indiciran u simptomatskih bolesnika s teškom mitralnom insuficijencijom i asimptomatski bolesnika s teškom mitralnom insuficijencijom i znakovima popuštanja lijeve klijetke (EF <60%, promjer lijeve klijetke na kraju sistole >45mm). U slučaju asimptomatskih bolesnika s teškom mitralnom insuficijencijom i očuvanom funkcijom lijeve klijetke, kirurško liječenje je indicirano ako je prisutan jedan od sljedećih uvjeta: fibrilacija atriya zbog mitralne insuficijencije ili plućne hipertenzije (sistolčki tlak u plućnoj atreriji >50 mmHg), „flail“ zalistka ili značajna dilatacije lijeve pretklijetke (volumni indeks >60mL/m² BSA). Asimptomatske bolesnike s teškom mitralnom insuficijencijom bez navedenih indikacija za kirurško liječenje treba pažljivo pratiti. Prije operacijskog zahvata treba procijeniti može li se zalistak popraviti. Rekonstrukcija zalistka daje bolje dugoročne rezultate od zamjene zalistka protezom. Stoga je rekonstrukcija zaliska metoda izbora u svih bolesnika u kojih je moguća.

Trenutne smjernice ne preporučuju uporabu profilakse endokarditisa kod bolesnika s prolapsom mitralnog zalistka, osim u slučaju već preboljenog endokarditisa ili kirurške zamjena ili popravka zalistka (37).

3.3 Kalcifikacija mitralnog prstena i zalistka

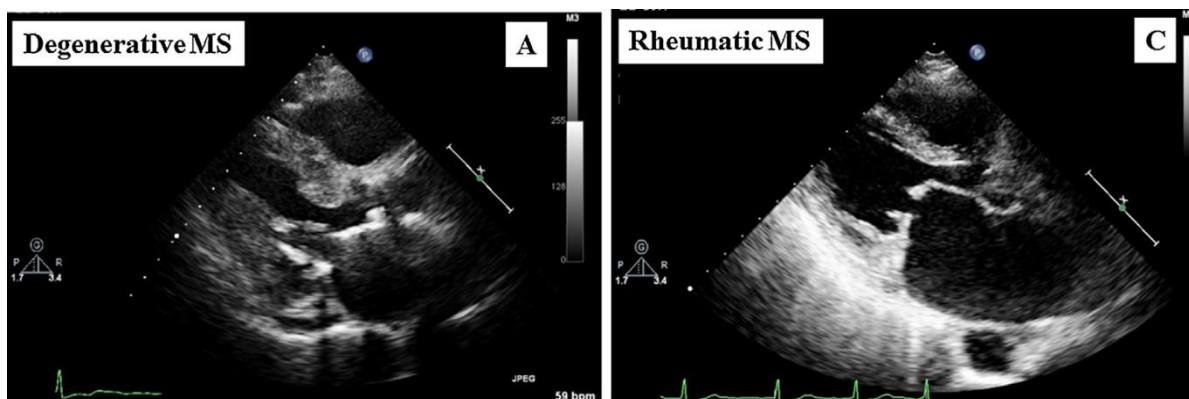
Kalcifikacija mitralnog prstena (MAC) je kronični degenerativni proces koji zahvaća fibrozne potporne strukture na bazi mitralnog zalistka. Prevalencija MAC-a se kreće između 8% i 15% te raste sa starenjem. MAC je češći u bolesnika sa pridruženim kardiovaskularnim čimbenicima rizika i kroničnim zatajenjem bubrega (6). Iako se smatralo da je MAC posljedica degenerativnog procesa povezanog sa starenjem, novija istraživanja su povezala MAC i bolesti kao što su ateroskleroza i kronično zatajenje bubrega i time produbila razumijevanje patofiziološkog procesa i kliničke važnosti ovog stanja (6). U bolesnika sa kroničnim zatajenjem bubrega dolazi do poremećaja metabolizma kalcija i fosfora što pogoduje nastanku MAC-a. O važnosti metabolizma kalcija u razvoju MAC-a govori i veća učestalost MAC-a u žena (6,57). Smatra se da je to posljedica ektopičnih kalcifikacija koje se pojavljuju zbog gubitka koštane mase u postmenopauzalnoj osteoporozi. Razvoj MAC-a može biti i posljedica pojačanog stresa na mitralni zalistak pri bolestima kao što su hipertenzija, aortalna stenoza, hipertrofična kardiomiopatija i prolaps mitralnog zalistka.

Dijagnoza MAC-a se može postaviti ehokardiografijom. MAC se na ehokardiografiji prikazuje kao nepravilna, hiperehogena, grudasta struktura s akustičnom sjenom (6). Uz pomoć ehokardiografije se može procijeniti i težina MAC-a što ovisi o udjelu mitralnog prstena kojeg zahvaćaju kalcifikacije te o debljini kalcifikacija. MAC se može dijagnosticirati i CT-om, a za kvantifikaciju je pogodna Agatstonova metoda (6).

Klinička važnost MAC-a je velika. MAC je neovisni čimbenik rizika za kardiovaskularne bolesti i smrt (57). Bolesnici s MAC-om imaju veću prevalenciju aritmija. Zamijećena je veća učestalost AV bloka, blokova grana i poremećaja provođenja kroz ventrikule što se samo djelomično može objasniti kalcifikacijama u blizini AV čvora i Hisovog snopa (6). Također bolesnici s MAC-om imaju veću prevalenciju fibrilacije atrijske. Fibrilacija atrijske nastaje dijelom zbog povećanja lijeve pretklijetke, no MAC utječe i na intraatrijsko i interatrijsko provođenje (6). Iako MAC najčešće nema utjecaj na funkciju mitralnog aparata može dovesti do razvoja mitralne insuficijencije ili mitralne stenoze. Mitralna insuficijencija nastaje zbog smanjene pokretljivosti kuspisa zalistka i smanjene kontraktilnosti prstena. Do mitralne stenoze dolazi kada kalcifikacije zahvate i kuspise zalistka i time smanje površinu ušća mitralnog zalistka.

Degenerativna stenoza mitralnog zalistka je rijetko stanje koje pogađa starije žene (prevalencija 0,22% bolesnika upućenih na ehokardiografiju) (58). Ehokardiografijom se može razlikovati degenerativna mitralna stenoza od češće reumatske. U reumatskoj stenozu mitralnog zalistka dolazi do sraštanja komisura, kuspisa i korda i posljedično ograničenog protoka u ravnini vrhova kuspisa. Korde su skraćene, mitralni prsten i baze mitralnih kuspisa nisu zahvaćeni promjenama, a ušće mitralnog zalistka je ljevkastog oblika. Za razliku od reumatske, u degenerativnoj stenozu dolazi do odlaganja kalcija u mitralni prsten i bazu mitralnih kuspisa te je na bazi mitralnog aparata ograničen protok kroz zalistak. Vrhovi mitralnih kuspisa nisu zahvaćeni promjenama, a ušće mitralnog zalistka je valjkastog oblika (57).

Pri operacijama na mitralnom zalistku MAC je povezan s većom učestalošću komplikacija i modifikacija operacije (6).



Slika 8: Usporedba 2D ehokardiografije bolesnika s degenerativnom mitralnom stenozom (lijevo) i reumatskom mitralnom stenozom (desno). Preuzeto iz članka Ukita Y et al. Prevalence and clinical characteristics of degenerative mitral stenosis. J Cardiol 2016 (58)

4 Zaključak

Bolesti srčanih zalistaka predstavljaju sve veći zdravstveni problem. Zahvaljujući dobroj organizaciji prevencije recidiva reumatske vrućice, ispravnom liječenju streptokoknih infekcija te poboljšanju životnog standarda učestalost reumatske etiologije se smanjuje te danas u industrijski razvijenim zemljama prevladava degenerativna etiologija (2). Degenerativne bolesti srčanih zalistaka su heterogena skupina bolesti s različitim patofiziološkim mehanizmima te makroskopskim i

histološkim obilježjima. Degenerativne bolesti sporo napreduju i zbog toga bolesnici imaju dugo asimptomatsko razdoblje što predstavlja problem pri istraživanju, dijagnosticiranju i mogućem ranom interveniranju. Istraživanje patofizioloških mehanizama nastanka degenerativnih bolesti srčanih zalistaka može pružiti moguće farmakološke terapije koje bi usporile napredak bolesti. S obzirom da degenerativna aortna stenoza dijeli mnoge patofiziološke mehanizme s aterosklerozom statini su predloženi kao moguća terapija za AS. No statini se nisu pokazali učinkoviti u uspoređenju napretka AS. Mogući razlog je prekasna primjena statina u prirodnom tijeku bolesti (4). Trenutno se istražuje mogući učinak medikamentne terapije za osteoporozu kao što su bisfotonati i denosumab koji bi interferirali s kasnijom fazom bolesti (7). Jedina mogućnost liječenja za simptomatske bolesnike s AS je kirurška zamjena zalistka. Veliki napredak je postignut u tehnici perkutane zamjene aortnog zalistka (TAVI). TAVI značajno produljuje život i popravljiva kvalitetu života bolesnika s AS koji su prije bili smatrani neoperabilnima. Provedena istraživanja su pokazala da TAVI nije inferioran zlatnom standardu liječenja AS, kirurškoj zamjeni zalistka.

Trenutno nema medikamentne terapije koji bi usporili napredak degenerativne bolesti mitralnog zalistka. Usprkos napretku u razumijevanju patofiziološkog mehanizma nastanka degenerativne bolesti mitralnog zalistka, jedina terapijska mogućnost za bolesnike s teškom mitralnom insuficijencijom je kirurški popravak ili zamjena zalistka (4).

Potrebna su daljnja istraživanja patofiziološki procesa u podlozi degenerativnih bolesti srčanih zalistaka kako bi se pronašla medikamentna terapija koja bi usporila napredak bolesti i time odgodila kirurški zahvat.

5 Zahvale

Zahvaljujem se svojoj mentorici prof. dr. sc. Jadranki Šeparović Hanževački što mi je omogućila izradu ovog diplomskog rada i poticala me na istraživanje kardiologije. Veliko hvala na ukazanom povjerenju, strpljenju, trudu i posvećenom vremenu!

Također se zahvaljujem i akademiku Davoru Miličiću i prof. dr. sc. Martini Lovrić Benčić na vremenu uloženom za ocjenjivanje ovog rada.

Hvala cijeloj mojoj obitelji, osobito roditeljima koji su me bezuvjetno podržavali i ohrabivali tijekom mojih životnih i obrazovnih nastojanja.

I na kraju veliko hvala svim mojim prijateljima što su bili uz mene. Bez vas ovo iskustvo studiranja ne bi bilo isto!

6 Literatura

1. Nkomo VT, Gardin JM, Skelton TN, Gottdiener JS, Scott CG, Enriquez-Sarano M. Burden of valvular heart diseases: a population-based study. *Lancet*. 2006;368(9540):1005–11.
2. lung B, Vahanian A. Epidemiology of acquired valvular heart disease. *Can J Cardiol* [Internet]. 2014;30(9):962–70. Available from: <http://dx.doi.org/10.1016/j.cjca.2014.03.022>
3. Coffey S, Cox B, Williams MJA. The prevalence, incidence, progression, and risks of aortic valve sclerosis: A systematic review and meta-analysis. *J Am Coll Cardiol*. 2014;63(25 PART A):2852–61.
4. Otto C, Bonow R. *Valvular Heart Disease: A Companion to Braunwald's Heart Disease*. 4th ed. Elsevier Inc; 2013.
5. Anyanwu AC, Adams DH. Etiologic Classification of Degenerative Mitral Valve Disease: Barlow's Disease and Fibroelastic Deficiency. *Semin Thorac Cardiovasc Surg*. 2007;19(2):90–6.
6. Abramowitz Y, Jilaihawi H, Chakravarty T, Mack MJ, Makkar RR. Mitral Annulus Calcification. *J Am Coll Cardiol*. 2015;66(17):1934–41.
7. Pawade TA, Newby DE, Dweck MR. Calcification in aortic stenosis: The skeleton key. *J Am Coll Cardiol*. 2015;66(5):561–77.
8. Stewart BF, Siscovick D, Lind BK, Gardin JM, Gottdiener JS, Smith VE, et al. Clinical factors associated with calcific aortic valve disease. *J Am Coll Cardiol* [Internet]. 1997;29(3):630–4. Available from: [http://dx.doi.org/10.1016/S0735-1097\(96\)00563-3](http://dx.doi.org/10.1016/S0735-1097(96)00563-3)
9. Vrhovac B, Jakšić B, Reiner Ž, Vucelić B. *Interna medicina*. 4th ed. Zagreb: Naklada Ljevak; 2008.
10. lung B, Baron G, Butchart EG, Delahaye F, Gohlke-Bärwolf C, Levang OW, et al. A prospective survey of patients with valvular heart disease in Europe: The Euro Heart Survey on valvular heart disease. *Eur Heart J*. 2003;24(13):1231–43.
11. Dweck MR, Boon NA, Newby DE. Calcific aortic stenosis: A disease of the valve and the myocardium. *J Am Coll Cardiol* [Internet]. 2012;60(19):1854–63. Available from: <http://dx.doi.org/10.1016/j.jacc.2012.02.093>
12. Thaden JJ, Nkomo VT, Enriquez-Sarano M. The Global Burden of Aortic Stenosis. *Prog Cardiovasc Dis* [Internet]. 2014;56(6):565–71. Available from: <http://dx.doi.org/10.1016/j.pcad.2014.02.006>
13. Simionescu D, Chen J, Jaeggli M, Wang B, Liao J. Form Follows Function: Advances in Trilayered Structure Replication for Aortic Heart Valve Tissue Engineering. *J Healthc Eng* [Internet]. 2012;3(2):179–202. Available from: <http://www.hindawi.com/journals/jhe/2012/182047/>
14. Aikawa E, Schoen FJ. Calcific and Degenerative Heart Valve Disease. In:

Cellular and Molecular Pathobiology of Cardiovascular Disease [Internet]. Elsevier; 2014. p. 161–80. Available from: <http://dx.doi.org/10.1016/B978-0-12-405206-2.00009-0>

15. Mathieu P, Boulanger MC. Basic mechanisms of calcific aortic valve disease. *Can J Cardiol*. 2014;30(9):982–93.
16. Otto C, Kuusisto J, Reichenbach D, Gown A, O'Brien K. Characterization of the early lesion of “degenerative” valvular aortic stenosis. Histological and immunohistochemical studies. *Circulation*. 1994;90(2):844–53.
17. Freeman R V., Otto CM. Spectrum of calcific aortic valve disease: Pathogenesis, disease progression, and treatment strategies. *Circulation*. 2005;111(24):3316–26.
18. Siu SC, Silversides CK. Bicuspid Aortic Valve Disease. *J Am Coll Cardiol* [Internet]. 2010;55(25):2789–800. Available from: <http://dx.doi.org/10.1016/j.jacc.2009.12.068>
19. Michelena HI, Desjardins VA, Avierinos JF, Russo A, Nkomo VT, Sundt TM, et al. Natural history of asymptomatic patients with normally functioning or minimally dysfunctional bicuspid aortic valve in the community. *Circulation*. 2008;117(21):2776–84.
20. Pachulski RT, Chan KL. Progression of aortic valve dysfunction in 51 adult patients with congenital bicuspid aortic valve: Assessment and follow up by Doppler echocardiography. *Heart*. 1993;69(3):237–40.
21. Olsson M, Thyberg J, Nilsson J. Atherosclerosis and Lipoproteins Presence of Oxidized Low Density Lipoprotein in Nonrheumatic Stenotic Aortic Valves. *Arterioscler Thromb*. 1999;1218–23.
22. Ghaisas NK, Foley JB, O'Brien DS, Crean P, Kelleher D, Walsh M. Adhesion molecules in nonrheumatic aortic valve disease: Endothelial expression, serum levels and effects of valve replacement. *J Am Coll Cardiol* [Internet]. 2000;36(7):2257–62. Available from: [http://dx.doi.org/10.1016/S0735-1097\(00\)00998-0](http://dx.doi.org/10.1016/S0735-1097(00)00998-0)
23. Jian B, Narula N, Li Q, Ili ERM, Levy RJ. Progression of Aortic Valve Stenosis : TGF- B1 is Present in Calcified Aortic Valve Cusps and. *Ann Thorac Surg*. 2003;75:457–66.
24. Kaden JJ, Dempfle CE, Grobholz R, Tran HT, Kiliç R, Sarikoç A, et al. Interleukin-1 beta promotes matrix metalloproteinase expression and cell proliferation in calcific aortic valve stenosis. *Atherosclerosis*. 2003;170(2):205–11.
25. Nadra I, Mason JC, Philippidis P, Florey O, Smythe CDW, McCarthy GM, et al. Proinflammatory activation of macrophages by basic calcium phosphate crystals via protein kinase C and MAP kinase pathways: A vicious cycle of inflammation and arterial calcification? *Circ Res*. 2005;96(12):1248–56.
26. Garg V, Muth AN, Ransom JF, Schluterman MK, Barnes R, King IN, et al. Mutations in NOTCH1 cause aortic valve disease. *Nature*.

- 2005;437(7056):270–4.
27. Pfister R, Michels G, Sharp SJ, Luben R, Wareham NJ, Khaw KT. Inverse association between bone mineral density and risk of aortic stenosis in men and women in EPIC-Norfolk prospective study. *Int J Cardiol.* 2015;178:29–30.
 28. Bucay N, Sarosi I, Dunstan CR, Morony S, Tarpley J, Capparelli C, et al. {osteoprotegerin}-deficient mice develop early onset osteoporosis and arterial calcification. *Genes Dev.* 1998;12:1260–8.
 29. Choi KJ, Tsomidou C, Lerakis S, Madanieh R, Vittorio TJ, Kosmas CE. Lipid interventions in aortic valvular disease. *Am J Med Sci [Internet].* 2015;350(4):313–9. Available from: <http://dx.doi.org/10.1097/MAJ.0000000000000544>
 30. Cowell SJ, Newby DE, Prescott RJ, Bloomfield P, Reid J, Northridge DB, et al. A Randomized Trial of Intensive Lipid-Lowering Therapy in Calcific Aortic Stenosis. *N Engl J Med [Internet].* 2005;352(23):2389–97. Available from: <http://www.nejm.org/doi/abs/10.1056/NEJMoa043876>
 31. Rossebø AB, Pedersen TR, Boman K, Brudi P, Chambers JB, Egstrup K, et al. Intensive Lipid Lowering with Simvastatin and Ezetimibe in Aortic Stenosis. *N Engl J Med [Internet].* 2008;359(13):1343–56. Available from: <http://www.nejm.org/doi/abs/10.1056/NEJMoa0804602>
 32. Chan KL, Teo K, Dumesnil JG, Ni A, Tam J. Effect of lipid lowering with rosuvastatin on progression of aortic stenosis: Results of the aortic stenosis progression observation: Measuring effects of rosuvastatin (Astronomer) trial. *Circulation.* 2010;121(2):306–14.
 33. Moura LM, Ramos SF, Zamorano JL, Barros IM, Azevedo LF, Rocha-Gonçalves F, et al. Rosuvastatin Affecting Aortic Valve Endothelium to Slow the Progression of Aortic Stenosis. *J Am Coll Cardiol.* 2007;49(5):554–61.
 34. Elmariah S, Delaney JAC, Brien KDO, Budoff J, Vogel-claussen J, Fuster V, et al. Bisphosphonate Use and Prevalence of Valvular and Vascular Calcification in Women MESA (The Multi-Ethnic Study of Atherosclerosis). *J Am Coll Cardiol.* 2011;56(21):1752–9.
 35. Pandian NG, Ramamurthi A, Applebaum S. Role of Echocardiography in Aortic Stenosis. *Prog Cardiovasc Dis [Internet].* 2014;57(1):47–54. Available from: <http://dx.doi.org/10.1016/j.pcad.2014.05.006>
 36. Rajamannan NM, Evans FJ, Aikawa E, Grande-Allen KJ, Demer LL, Heistad DD, et al. Calcific aortic valve disease: Not simply a degenerative process: A review and agenda for research from the national heart and lung and blood institute aortic stenosis working group. *Circulation.* 2011;124(16):1783–91.
 37. Baumgartner H, Falk V, Bax JJ, De Bonis M, Hamm C, Holm PJ, et al. 2017 ESC/EACTS Guidelines for the management of valvular heart disease. *Eur Heart J.* 2017;38(36):2739–86.
 38. Dweck MR, Jones C, Joshi N V., Fletcher AM, Richardson H, White A, et al. Assessment of valvular calcification and inflammation by positron emission

- tomography in patients with aortic stenosis. *Circulation*. 2012;125(1):76–86.
39. Bulum J, Ostojić Z, Strozzi M, Šafradin I, Ivančan V, Šeparović-Hanževački J, et al. Transkateterska implantacija aortalnog zalistka (TAVI) u liječenju bolesnika s teškom aortalnom stenozom: prikaz metode i rezultata u Kliničkome bolničkom centru Zagreb. *Liječnički Vijesn*. 2017;139:82–90.
 40. Kapadia SR, Tuzcu EM, Makkar RR, Svensson LG, Agarwal S, Kodali S, et al. Long-term outcomes of inoperable patients with aortic stenosis randomly assigned to transcatheter aortic valve replacement or standard therapy. *Circulation*. 2014;130(17):1483–92.
 41. Kapadia SR, Leon MB, Makkar RR, Tuzcu EM, Svensson LG, Kodali S, et al. 5-year outcomes of transcatheter aortic valve replacement compared with standard treatment for patients with inoperable aortic stenosis (PARTNER 1): A randomised controlled trial. *Lancet [Internet]*. 2015;385(9986):2485–91. Available from: [http://dx.doi.org/10.1016/S0140-6736\(15\)60290-2](http://dx.doi.org/10.1016/S0140-6736(15)60290-2)
 42. Martin B. Leon, M.D., Craig R. Smith, M.D., Michael Mack, M.D., D. Craig Miller, M.D., Jeffrey W. Moses, M.D., Lars G. Svensson, M.D., Ph.D., E. Murat Tuzcu, M.D., John G. Webb, M.D., Gregory P. Fontana, M.D., Raj R. Makkar, M.D., David L. Brown, M.D., Pe MD. Transcatheter Aortic-Valve Implantation for Aortic Stenosis in Patients Who Cannot Undergo Surgery. *N Engl J Med*. 2010;363:1597–607.
 43. Smith CR, Leon MB, Mack MJ, Miller DC, Moses JW, Svensson LG, et al. Transcatheter versus Surgical Aortic-Valve Replacement in High-Risk Patients Craig. *N Engl J Med*. 2011;364:1597–607.
 44. Kodali SK, Williams MR, Smith CR, Svensson LG, Webb JG, Makkar RR, et al. Two-Year Outcomes after Transcatheter or Surgical Aortic-Valve Replacement. *N Engl J Med [Internet]*. 2012;366(18):1686–95. Available from: <http://www.nejm.org/doi/10.1056/NEJMoa1200384>
 45. Mack MJ, Leon MB, Smith CR, Miller DC, Moses JW, Tuzcu EM, et al. 5-year outcomes of transcatheter aortic valve replacement or surgical aortic valve replacement for high surgical risk patients with aortic stenosis (PARTNER 1): A randomised controlled trial. *Lancet*. 2015;385(9986):2477–84.
 46. Martin B. Leon, M.D. CR et cols. PARTNER 2: Transcatheter or Surgical Aortic-Valve Replacement in Intermediate-Risk Patients. *N Engl J Med [Internet]*. 2016;374(17):1609–20. Available from: <http://www.nejm.org/doi/10.1056/NEJMoa1514616>
 47. Freed L, Levy D, Levine R, Larson M, Evans J, Fuller D, et al. Prevalence and clinical outcome of mitral-valve prolapse. *N Engl J Med*. 2005;345(19):1359–67.
 48. Carpentier A. Cardiac valve surgery—the “French correction.” *J Thorac Cardiovasc Surg*. 1983;86:323–37.
 49. Loardi C, Alamanni F, Trezzi M, Kassem S, Cavallotti L, Tremoli E, et al. Biology of mitral valve prolapse: The harvest is big, but the workers are few. *Int*

- J Cardiol [Internet]. 2011;151(2):129–35. Available from: <http://dx.doi.org/10.1016/j.ijcard.2010.11.004>
50. Disse S, Abergel E, Berrebi A, Houot A-M, Le Heuzey J-Y, Diebold B, et al. Mapping of a First Locus for Autosomal Dominant Myxomatous Mitral-Valve Prolapse to Chromosome 16p11.2-p12.1. *Am J Hum Genet* [Internet]. 1999;65(5):1242–51. Available from: <http://linkinghub.elsevier.com/retrieve/pii/S0002929707621302>
 51. Freed LA, Acierno JS, Dai D, Leyne M, Marshall JE, Nesta F, et al. A Locus for Autosomal Dominant Mitral Valve Prolapse on Chromosome 11p15.4. *Am J Hum Genet* [Internet]. 2003;72(6):1551–9. Available from: <http://linkinghub.elsevier.com/retrieve/pii/S0002929707604546>
 52. Nesta F, Leyne M, Yosefy C, Simpson C, Dai D, Marshall JE, et al. New locus for autosomal dominant mitral valve prolapse on chromosome 13: Clinical insights from genetic studies. *Circulation*. 2005;112(13):2022–30.
 53. Pellerin D, Brecker S, Veyrat C. Degenerative mitral valve disease with emphasis on mitral valve prolapse. *Heart* [Internet]. 2002;88 Suppl 4:iv20-8. Available from: <http://www.pubmedcentral.nih.gov/articlerender.fcgi?artid=1876282&tool=pmcentrez&rendertype=abstract>
 54. Formation RB, Caira FC, Stock SR, Gleason TG, Mcgee EC, Huang J, et al. Human Degenerative Valve Disease Is Associated With Up- Regulation of Low-Density Lipoprotein Receptor-Related Protein 5 Receptor-Mediated Bone Formation. 2014;47(8):1707–12.
 55. Nishimura RA, Vahanian A, Eleid MF, Mack MJ. Mitral valve disease - Current management and future challenges. *Lancet* [Internet]. 2016;387(10025):1324–34. Available from: [http://dx.doi.org/10.1016/S0140-6736\(16\)00558-4](http://dx.doi.org/10.1016/S0140-6736(16)00558-4)
 56. Pepi M, Tamborini G, Maltagliati A, Galli CA, Sisillo E, Salvi L, et al. Head-to-Head Comparison of Two- and Three-Dimensional Transthoracic and Transesophageal Echocardiography in the Localization of Mitral Valve Prolapse. *J Am Coll Cardiol*. 2006;48(12):2524–30.
 57. Payvandi LA, Rigolin VH. Calcific Mitral Stenosis. *Cardiol Clin* [Internet]. 2013;31(2):193–202. Available from: <http://dx.doi.org/10.1016/j.ccl.2013.03.007>
 58. Ukita Y, Yuda S, Sugio H, Yonezawa A, Takayanagi Y, Masuda-Yamamoto H, et al. Prevalence and clinical characteristics of degenerative mitral stenosis. *J Cardiol* [Internet]. 2016;68(3):248–52. Available from: <http://dx.doi.org/10.1016/j.jjcc.2015.09.021>

7 Životopis

Rođena sam u Zagrebu 1. 10. 1993. Završila sam XV. gimnaziju u Zagrebu. Medicinski fakultet u Zagrebu sam upisala u akademskoj godini 2012/2013. Dobitnica sam Dekanove nagrade za uspjeh u akademskoj godini 2012/2013. Tijekom studija sam bila demonstratorica iz kolegija Anatomija (2013. – 2014.), Patofiziologija (2015. – 2017.) i Klinička propedeutika (2016. – 2018.). U sklopu demonstratura iz Patofiziologije održala sam SPD pod naslovom „Učinci kalorijskog ograničenja i farmakoloških tvari na dugovječnost“. U kolovozu 2017. sudjelovala sam na ljetnoj studentskoj praksi u Baylor St. Luke's Medical Center-u u Houstonu, Texas, SAD, na odjelu kardiokirurgije. Tijekom cijelog svog obrazovanja aktivno sam igrala rukomet. Aktivno govorim engleski jezik.