

Privremene fetalne zone u razvoju moždane kore čovjeka prikazane pomoću histoloških metoda i slikovnog prikaza mozga magnetskom rezonancijom

Turkalj, Luka

Master's thesis / Diplomski rad

2018

Degree Grantor / Ustanova koja je dodijelila akademski / stručni stupanj: **University of Zagreb, School of Medicine / Sveučilište u Zagrebu, Medicinski fakultet**

Permanent link / Trajna poveznica: <https://um.nsk.hr/um:nbn:hr:105:345212>

Rights / Prava: [In copyright](#)/[Zaštićeno autorskim pravom.](#)

Download date / Datum preuzimanja: **2024-07-24**



Repository / Repozitorij:

[Dr Med - University of Zagreb School of Medicine Digital Repository](#)



**SVEUČILIŠTE U ZAGREBU
MEDICINSKI FAKULTET**

Luka Turkalj

**Privremene fetalne zone u razvoju
moždane kore čovjeka prikazane pomoću
histoloških metoda i slikovnog prikaza
mozga magnetskom rezonancijom**

DIPLOMSKI RAD



Zagreb, 2018.

**SVEUČILIŠTE U ZAGREBU
MEDICINSKI FAKULTET**

Luka Turkalj

**Privremene fetalne zone u razvoju
moždane kore čovjeka prikazane pomoću
histoloških metoda i slikovnog prikaza
mozga magnetskom rezonancijom**

DIPLOMSKI RAD

Zagreb, 2018.

Ovaj diplomski rad izrađen je na Zavodu za Neuroznanost, Hrvatskog instituta za istraživanje mozga Medicinskog fakulteta Sveučilišta u Zagrebu pod vodstvom doc. dr. sc. Željke Krsnik i predan je na ocjenu u akademskoj godini 2017/2018.

Mentor rada: doc. dr. sc. Željka Krsnik

Popis korištenih kratica:

AB prema engl. *alcian blue*

AChE prema engl. *acetylcholinesterase*

CSL cerebrospinalni likvor

FA frakcijska anizotropija

GFAP prema engl. *glial fibrillary acidic protein*

GT gestacijski tjedan

IZ intermedijarna zona

KP kortikalna ploča

MR magnetska rezonancija

MZ marginalna zona

NF neurofilamenti

NSE prema engl. *neuron specific enolase*

PAS prema engl. *periodic acid–Schiff*

PKT postkonceptijski tjedan

PP preploča, engl. *preplate*

P-SP presubplate

PVZ periventrikularna zona

RG radijalna glija

SP subplate zona

SVZ subventrikularna zona

uSVZ unutarnja subventrikularna zona

vSVZ vanjska subventrikularna zona

VZ ventrikularna zona

Sadržaj:

Popis korištenih kratica:	i
Sažetak.....	v
Summary	vii
1. Uvod	1
2. Osnove razvoja ljudskog mozga	2
3. Histogenetski procesi u razvoju moždane kore.....	4
3.1. Neurogeneza	4
3.2. Migracija neurona	4
3.3. Diferencijacija i maturacija neurona	5
3.4. Sinaptogeneza	6
4. Definicija i opis privremenih fetalnih zona.....	7
4.1. Ventrikularna zona	7
4.2. Periventrikularna zona	7
4.3. Subventrikularna zona.....	8
4.4. Intermedijarna zona	9
4.5. Subplate.....	9
4.6. Kortikalna ploča	10
4.7. Marginalna zona	11
5. Vremenski slijed formiranja i regresije privremenih embrionalnih i fetalnih zona.....	12
6. Istraživačke metode korištene u istraživanjima privremenih fetalnih zona	15
6.1. Histološke i imunohistokemijske metode	15
6.2. Oslikavanje mozga magnetskom rezonancijom	16
6.3. Difuzijska traktografska metoda oslikavanja mozga	17
7. Prikaz privremenih fetalnih zona histološkim metodama i MR-om.....	18
7.1. Rani fetalni period (9.-12. PKT).....	18
7.2. Srednji fetalni period (13.-23. PKT)	19
7.3. Kasni fetalni period (24.-36. PKT)	22
7.4. Regionalne razlike privremenih fetalnih zona na MR-u	24
8. Prikaz privremenih fetalnih zona difuzijskom traktografskom metodom oslikavanja mozga	25
8.1. Kortikalna ploča.....	26
8.2. Subplate.....	29
8.3. Unutrašnja zona	29

8.4. Regionalne razlike privremenih fetalnih zona opisanih difuzijskom traktografskom metodom	30
9. Zaključak	32
10. Zahvale:	33
11. Popis literature:	34
12. Životopis:	39

Sažetak

Privremene fetalne zone u razvoju moždane kore čovjeka prikazane pomoću histoloških metoda i slikovnog prikaza mozga magnetskom rezonancijom

Luka Turkalj

Razvoj moždane kore čovjeka odvija se na vrlo složen i organiziran način. Privremene fetalne zone, koje postupno nestaju tijekom razvoja, glavna su karakteristika nezrelog ljudskog mozga. Na vrhuncu razvoja histološki se može razlučiti sedam privremenih fetalnih zona: ventrikularna zona, periventrikularna zona, subventrikularna zona, intermedijarna zona, subplate, kortikalna ploča i marginalna zona. Ventrikularna i subventrikularna zona su proliferativne regije telencefalona razdvojene tangencijalnim snopovima kalozalnih aksona periventrikularne zone. Intermedijarna zona jest fetalna bijela tvar koja osim aksonskih vlakana u razvoju sadrži i migrirajuće neurone. Najveći sloj neokortikalne osnovice jest subplate, u kojemu privremeno borave aferentni kortikalni aksoni te je glavno mjesto rane sinaptogeneze. Kortikalna ploča je nezrela osnova moždane kore građena od vertikalnih kolumni postmigratornih neurona, smještena neposredno ispod stanicama siromašne marginalne zone. Ove privremene strukture moguće je uporabom novijih tehnologija oslikavanja magnetskom rezonancijom (MR) prikazati kao područja visokog (svijetlo) ili niskog (tamno) intenziteta MR signala. Intenzitet MR signala ovisi o mikrostrukturnim i biokemijskim svojstvima područja od interesa. Relativno nova metoda magnetske rezonancije, difuzijska traktografska metoda oslikavanja mozga, temelji se na difuziji molekula vode te je korisna u karakterizaciji mikrostrukturnih svojstava moždanog tkiva. Cilj ovog rada jest prikazati i korelirati rezultate dobivene histologijom i oslikavanjem MR-om u različitim vremenskim točkama fetalnog

razvoja. Ovi rezultati mogli bi u budućnosti doprinijeti *in utero* dijagnostici neurorazvojnih poremećaja.

Ključne riječi: fetalni razvoj, kortikalna ploča, moždana kora, oslikavanje magnetskom rezonancijom, subplate

Summary

Transient Fetal Zones in the Developing Human Cerebral Cortex Characterized by Histological Methods and Magnetic Resonance Imaging

Luka Turkalj

The development of human cerebral cortex unfolds in a highly complex and organized manner. A prominent feature of the immature fetal brain is the presence of transient fetal zones which gradually disappear during development. At the peak of development, a total of seven histologically discernible transient fetal zones have been identified, from ventricular to pial surface: the ventricular zone, the periventricular zone, the subventricular zone, the intermediate zone, the subplate, the cortical plate and the marginal zone. The ventricular and subventricular zones are proliferative telencephalic regions separated by tangentially running callosal fibers of the periventricular zone. The intermediate zone is a fetal white matter which, besides growing axonal fibers, contains migratory neurons. The most prominent layer in the neocortical anlage is the subplate, which serves as a waiting compartment for growing cortical afferents and is a key site of early synaptogenesis. The cortical plate is an immature form of the future cerebral cortex composed of vertical columns of postmigratory neurons, situated below the outermost cell-sparse marginal zone. With the use of recent magnetic resonance imaging (MRI) techniques, it is possible to identify these transient structures as regions of either high (bright) or low (dark) MR signal intensities. The MR signal intensities depend on the microstructural and biochemical properties of the region of

interest. A relatively novel, diffusion-weighted MRI method, called diffusion tractography imaging, proved itself useful in delineating the microstructural characteristics of the brain tissue. The purpose of this paper is to review and correlate the findings of histological and MRI methods at different time points during the fetal brain development. The results of these studies might in the future be applied for *in utero* diagnosis of neurodevelopmental disorders.

Keywords: cerebral cortex, cortical plate, fetal development, magnetic resonance imaging, subplate

1. Uvod

Moždana kora je najsloženija struktura ljudskog organizma, odgovorna za najviše kognitivne funkcije čovjeka. Stoga ne čudi što je kortikogeneza u ljudi iznimno složen i dugotrajan proces. Započinje već u stadiju embrija kada se rađaju prvi kortikalni neuroni, a sazrijevanje moždane kore nastavlja se i postnatalno sve do trećeg desetljeća života (1). Za vrijeme fetalnog perioda odvijaju se najdramatičniji histogenetski događaji kojima se konačno formira nezrela šestoslojna moždana kora (2,3). Razvoj moždane kore jest jedinstven po prisutnosti privremenih fetalnih struktura kojih nema u odraslom ljudskom mozgu. Ove privremene strukture, smještene jedna iznad druge u radijalnom smjeru od moždane komore prema mekoj moždanoj ovojnici nazivaju se privremene fetalne zone (4-6). Svaka privremena fetalna zona je jedinstvena po građi, biokemijskim obilježjima, funkciji, vremenu formiranja i disolucije te histogenetskim procesima koji se u njima odvijaju. Od ranog do kasnog fetalnog razdoblja, histogenetskim procesima, uključujući proliferaciju i migraciju stanica, morfološku i kemijsku diferencijaciju neurona, sinaptogenezu i smrt prekobrojnih neurona, te procesima razvojne reorganizacije mijenja se relativna veličina ovih slojeva (5,7). Tijekom vrhunca slojevite arhitekture fetalnog telencefalona histološki se razlikuje sedam privremenih zona od moždane komore prema mekoj moždanoj ovojnici: ventrikularna zona (VZ), periventrikularna zona, (PVZ) subventrikularna zona (SVZ), intermedijarna zona (IZ), subplate (SP), kortikalna ploča (KP) i marginalna zona (MZ) (6). Osim brojnim klasičnim histološkim i imunohistokemijskim tehnikama, privremene fetalne zone mogu se vizualizirati i metodama magnetske rezonancije. Zbog potencijalnih dijagnostičkih mogućnosti vrijedno je opisati i usporediti značajke pojedinih privremenih fetalni zona prikazanim pomoću obje tehnike.

2. Osnove razvoja ljudskog mozga

Razvoj ljudskog mozga dugotrajan je proces koji započinje u embrionalno doba i nastavlja se godinama nakon rođenja, pri čemu od relativno jednostavne strukture neuralne cijevi nastaje iznimno složena struktura odraslog ljudskog mozga (2). Ovaj nekoliko desetljeća dug razvojni period moguće je podijeliti u nekoliko karakterističnih razvojnih stadija. Prenatalni period dijeli se na embrionalno razdoblje koje traje od začeća do 8. postkonceptijskog tjedna (PKT) i fetalno razdoblje od 8. PKT-a do rođenja. Na prijelazu iz embrionalnog u fetalni period počinje se formirati kortikalna ploča, koja čini razvojnu osnovu buduće moždane kore (7). Fetalni period se prema karakterističnim zbivanjima u razvoju moždane kore dalje može podijeliti na rani, srednji i kasni fetalni period (7,8). Podjela fetalnog perioda nije strogo definirana pa su vremenski okviri različiti od istraživanja do istraživanja. Središnji živčani sustav razvija se iz ektoderma, vanjskog zametnog listića gastrule, kada se na dorzalnog strani tijekom 3. embrionalnog tjedna pojavi neuralna ploča, od koje se potom razvije neuralna cijev. Mozak se razvija iz moždanih mjehurića neuralne cijevi koji se formiraju na njenom rostralnom kraju. Primarni moždani mjehurići, prozencefalon, mezencefalon i rombencefalon, formirani su do 28. embrionalnog dana (E28). Prozencefalon jest razvojna osnova za budući veliki mozak, koja se rastom tkiva podijeli na parni telencefalički i neparni diencefalički moždani mjehurić. Moždane hemisfere, dakle i moždana kora, razvijaju se iz telencefaličkih mjehurića, dok se od središnjeg dijela ovih dvaju mjehurića (*telencephalon impar*), razvijaju strukture mediobazalnog telencefalona, kao i lamina terminalis. Iz diencefaličkog mjehurića će se razviti talamus, epitalamus, hipotalamus, subtalamus, kao i globus palidus. Mezencefalon se dalje ne dijeli te se iz njega razvija srednji mozak. Iz rombencefalona također nastaju dva moždana mjehurića: metencefalon i mijelencefalon. Oni čine osnovu za razvoj mosta (*pons*) i malog mozga, odnosno potonji za produženu moždinu. Stoga do E49 postoji pet

sekundarnih moždanih mjehurića iz kojih se razvija mozak, dok od kaudalnog dijela neuralne cijevi nastaje kralježnička moždina (2,9). Neuron i makroglija moždane kore čovjeka potječu od neuroepitelnih progenitorskih stanica koje čine stijenku neuralne cijevi odnosno moždanih mjehurića (5).

3. Histogenetski procesi u razvoju moždane kore

Osnovni histogenetski procesi u razvoju moždane kore su neurogeneza, migracija i diferencijacija neurona te sinaptogeneza (3).

3.1. Neurogeneza

U početku neurogeneze, neuralne progenitorske stanice podliježu simetričnoj diobi kojom nastaju dvije progenitorske stanice kćeri. Time dolazi do ekspanzije broja progenitorskih stanica. U određenom trenutku progenitorske stanice postupno prelaze na asimetričnu diobu kojom nastaje jedan novi postmitotički neuron koji se više ne dijeli i jedna neuralna progenitorska stanica koja se nastavlja dijeliti (2,5). Taj događaj, nastanak prvih neurona 33.embrionalnog dana (E33) u ljudi označava početak kortikogeneze (10). Novi neuroni rađaju se primarno u proliferativnim slojevima smještenim uz moždane komore: VZ-u i SVZ-u (4). U primata se kortikalni neuroni stvaraju pretežito tijekom prvog dijela gestacije (11,15) iako je potrebno dodatno razjasniti produciraju li se novi neuroni i nakon ovog perioda odnosno tijekom cijelog perioda gestacije (5).

3.2. Migracija neurona

Specifičnost razvoja moždane kore jest u tome što kortikalni neuroni ne nastaju lokalno, već migriraju prema ciljnom mjestu u moždanoj kori od mjesta rođenja uz moždane komore u VZ-u odnosno SVZ-u (12,13). U kasnijim fazama razvoja mozga udaljenost koju ove stanice do svog ciljnog odredišta moraju prijeći je velika i može iznositi više od 5000 μm (12). U toj zahtjevnoj zadaći postmitotički neuroni koriste radijalnu gliju (RG), koje se svojim apikalnim i bazalnim izdancima protežu od ventrikularne do pijalne površine, kao ljestve duž kojih migriraju nezreli neuroni (12,14). Migracija postmitotičkih neurona kroz IZ najintenzivnija je u vrijeme

midgestacije. Ciljni sloj moždane kore u koji će se određeni postmitotički neuron smjestiti ovisi o vremenu rođenja dotičnog neurona. Neuroni rođeni ranije smjestit će se u dublje slojeve, a neuroni rođeni kasnije migrirat će u površinske slojeve moždane kore. Dakle, mlađi neuroni na svom putu moraju prijeći preko već smještenih neurona u dubljim slojevima. Ovakav obrazac izgradnje moždane kore opisuje se kao „iznutra prema van“. Prema tome, šesti sloj moždane kore jest ontogenetski stariji, dok je drugi sloj moždane kore najmlađi (15). Iznimka od ovog pravila jest prvi sloj moždane kore koji je ontogenetski najstariji, a u kojemu su za vrijeme fetalnog perioda (kada se naziva marginalna zona), smješteni jedni od najranije rođenih neurona, Cajal-Retziusove stanice (16). Osim spomenute laminarne organizacije, postmitotički neuroni konačno se organiziraju unutar KP-a u vertikalne ontogenetske kolumne (12,15).

3.3. Diferencijacija i maturacija neurona

Nezreli neuroni moždane kore postupno se tijekom fetalnog perioda diferenciraju u piramidalne odnosno nepiramidalne neurone. Tijekom ranog fetalnog perioda nezreli bipolarni neuroni moždane kore imaju po jedan radijalno usmjeren apikalni i bazalni izdanak. Apikalni izdanak je rani dendrit koji se proteže radijalno prema mekoj moždanoj ovojnici i doseže MZ. Bazalni izdanak je rani akson koji se spušta prema fetalnoj bijeloj tvari. Elaboracija dendritičkog stabla nastupa prije u ranije rođenim neuronima budućih nižih slojeva moždane kore, a tek potom u višim slojevima. Subplate neuroni se također rano diferenciraju te imaju razgranato dendritičko stablo. U kasnijim stadijima razvoja piramidalnih neurona diferenciraju se apikalni dendriti, koji se razgranaju u MZ-u, te bazalno dendritičko stablo. Nepiramidalni neuroni ovalnog i poligonalnog staničnog tijela su multipolarni s po nekoliko dendrita. Kasnije tijekom razvoja, u drugom dijelu gestacije razvijaju se i dendritički trnovi (17), kao elementi bitni u procesu sinaptogeneze.

3.4. Sinaptogeneza

Formiranje novih sinapsi u ranim stadijima razvoja ljudskog mozga slijedi karakterističan obrazac: sinaptogeneza se odvija isključivo u slojevima iznad i ispod, ali ne i u samom KP-u. Prve sinapse uočavaju se već od 8.5 PKT-a (18). Subplate, sloj ispod KP-a bogat sinapsama, glavno je mjesto stvaranja sinaptičkih spojeva u prvom dijelu gestacije (19). Sinaptogeneza u KP-u odvija se u drugom dijelu gestacije (18,20) i paralelna je s diferencijacijom dendritičkog stabla neurona (17) te inervacijom KP-a talamokortikalnim aksonima (21). U primarnim kortikalnim arejama sinaptogeneza nastupa nešto ranije nego u asocijacijskim kortikalnim arejama. Postupno povećavanje gustoće sinapsi u moždanoj kori nastavlja se postnatalno, nakon čega slijedi eliminacija prekobrojnih sinaptičkih spojeva (20).

4. Definicija i opis privremenih fetalnih zona

Moždana kora se razvija iz privremenih embrionalnih i fetalnih struktura koje postupno nestaju tijekom razvoja. Ujednačenu terminologiju ovih prijelaznih struktura eksperti su donijeli 1970. godine (4), a revidirana je 2008. godine (5). Histološki, klasičnom Nissl (krezil-ljubičasto) tehnikom moguće je razlikovati sedam slojeva stijenke telencefalona, organiziranih tangencijalno jedan iznad drugog. Redom od ventrikularne prema pijalnoj površini uočavaju se: VZ, PVZ, SVZ, IZ, SP, KP i MZ (6).

4.1. Ventrikularna zona

VZ jest najranija privremena embrionalna (fetalna) zona smještena uz stijenku moždane šupljine. Građena je od pseudostratificiranih neuroepitelnih stanica koje čine stijenku neuralne cijevi. Ove stanice su zapravo neuralne progenitorske stanice od kojih nastaju postmitotički neuroni buduće moždane kore i glija stanice. Karakterizira ih specifično kretanje stanične jezgre prilikom diobe, opisano kao interkinetsko nuklearno kretanje, pri čemu se stanična jezgra prilikom mitoze približava stijenci ventrikula, a potom jezgra stanice kćeri putuje u suprotnom smjeru prema pijalnoj površini (4,5). Nissl tehnikom vidljiva je kao sloj gusto zbijenih stanica uz stijenku moždane komore telencefalona (6) prisutna od 6. PKT-a (7,22) do 25.-27. PKT-a kad involuira do jednog sloja stanica koji u odraslom mozgu odgovaraju ependimu (23).

4.2. Periventrikularna zona

PVZ jest sloj tangencijalno usmjerenih aksonskih vlakana uz moždane komore koji razdvaja dvije proliferativne zone, VZ i SVZ (6). Ovaj dio fetalne bijele tvari sastoji se od kalozalnih vlakana, fronto-okcipitalnog snopića i subkalozalnog snopića (28).

4.3. Subventrikularna zona

Prije formiranja KP-a na E40-E41 (24), iznad VZ-a se pojavljuju proliferirajuće stanice i tako počinju formirati novu privremenu fetalnu zonu, nazvanu SVZ. SVZ jest zajedno s VZ glavna telencefalička proliferativna regija iz koje nastaju novi neuroni i makroglija. Stanice SVZ-a prilikom diobe ne pokazuju karakteristično interkinetsko nuklearno kretanje poput stanica VZ-a (4,5). Tijekom 20.-24. GT-a u SVZ postupno urasta tangencijalni sloj aksona i pritom dijeli na vanjski (vSVZ) i unutrašnji sloj (uSVZ) (23). vSVZ je radijalno organizirana zona, posebno razvijena u telencefalonu primata. uSVZ je tanja, nalik na SVZ neprimata bez radijalne organizacije (23,25). Karakteristika razvoja telencefaličkih proliferativnih zona u primata jest ranija involucija VZ-a čiju ulogu glavne proliferativne zone tijekom midgestacije preuzima vSVZ koja postaje znatno veća od VZ-a (23, 25, 26). Postmitotički neuroni nastali diobom progenitorskih stanica u vSVZ-u migriraju u SP i KP, stoga ekspanzija vSVZ-a za nekoliko tjedana prethodi ekspanziji SP-a i KP-a (25). Progenitorske stanice SVZ-a nastaju diobom stanica u VZ-u i migracijom prema piji. Najmanje su dvije populacije progenitorskih stanica u SVZ-u: intermedijarne progenitorske stanice i vanjske radijalne glijalne stanice. Potonje su tek nedavno definirane, smještene u vSVZ-u, nalik su RG-u s bazalnim izdankom koji dotiče piju, ali za razliku od RG-a nemaju apikalnih izdanaka te ne dosežu do ventrikularne površine (26). Ova posebna populacija progenitorskih stanica smatra se jednim od evolucijskih mehanizama odgovornih za povećanje veličine neokorteksa u primata (3,27).

4.4. Intermedijarna zona

IZ jest fetalna bijela tvar smještena između proliferativnih zona i postmigracijskih neurona (5). Sastoji se od nezrelih snopova aksonskih vlakana u razvoju, postmitotičkih radijalno i tangencijalno migrirajućih neurona i glija stanica (5,6,29). Aksonski snopovi IZ-a prolaze kroz vanjsku i unutarnju čahuru moždanih hemisfera (28).

4.5. Subplate

SP jest privremena fetalna zona laminarne stijenke telencefalona smještena ispod KP-a, a iznad IZ-a (5). Otkrili su je Kostović i Molliver kao zonu bogatu sinapsama ispod KP-a u telencefalonu čovjeka (18), nakon prvog sastanka Boulder komisije, stoga se spominje tek u njenoj reviziji iz 2008. godine (5). SP jest mjesto stvaranja ranih sinapsi između talamokortikalnih i ostalih aferentnih aksona i subplate neurona u vrijeme kad neuroni moždane kore nisu još ni rođeni u VZ-u. Stoga se SP smatra mjestom gdje velik broj aferentnih kortikalnih vlakna privremeno boravi do razvoja KP-a, nakon čega se premještaju iz SP-a prema kortikalnim neuronima (30,31). Aferentni aksoni koji pristižu prema SP-u uključuju vlakna iz moždanog debla, bazalnog telencefalona, talamusa te kalozalna i kortikokortikalna vlakna (19,32). Histološka arhitektura SP-a se opisuje kao pleksiformna, s obilnom izvanstaničnom tvari i živčanim vlaknima te raspršenim staničnim elementima. Stanična populacija SP-a jest heterogena te uključuje migrirajuće postmitotičke neurone, postmigracijske neurone te glija stanice. (7,19). SP se formira do 13. GT-a u prospektivnoj somatosenzornoj te do 15. GT-a u vidnoj moždanoj kori. Tijekom 15. do 18. GT-a nastupa brza i snažna ekspanzija SP-a (19). Uvećanje je djelomično posljedica intenzivne migracije postmitotičkih neurona iz vSVZ-a (25) i većim dijelom razrjeđenjem zone uslijed pristizanja aferentnih aksona i povećanja izvanstanične tvari te posljedičnog raspršenja neurona (19,32). Ekspanzija SP-a posebno je uočljiva u lateralnom palijumu, naspram medijalnog gdje je značajno

tanja (8,19,32). Razlika u debljini SP-a u moždanim regijama posljedica je različitog opsega aferentnih veza koje određena moždana regija prima, posebno kortikokortikalnih ipsilateralnih i kontralateralnih, stoga je SP najdeblja u asocijativnim kortikalnim arejama (6,19). Najrazvijenija je oko 22. GT-a kad je najistaknutija fetalna zona telencefaličke stijenke, do 4 puta deblja od KP-a (19). Nakon 28. GT-a, involucija SP-a usko je povezana s premještanjem aferentnih vlakana iz ove zone (33). Subplate neuroni šalju i prve projekcijske aksone prema subkortikalnim strukturama, čime služe i kao navigacijska potpora za uspostavu kortikotalamičkih putova koji se formiraju kasnije (34). Nakon 30.-35. GT-a dolazi do postupnog povlačenja SP-a, a unutar prvog postnatalnog mjeseca gotovo do potpunog nestanka (19), iako dio subplate neurona trajno ostaje unutar bijele tvari odraslog mozga kao intersticijski neuroni (35,36).

4.6. Kortikalna ploča

KP jest razvojna osnova buduće moždane kore građena od postmigracijskih neurona, smještena neposredno iznad SP-a (5). Razvoj KP-a može se arbitrarno podijeliti u pet razvojnih faza (12). Prva privremena struktura iz koje se razvija moždana kora jest primordijalni pleksiformi sloj (37) ili preploča (engl. *preplate*) (PP). Nju formiraju rano nastali neuroni koji se smještaju subprijalno (5). Slijedeći val neurona formira KP na način da razdvaja PP na njen gornji i donji dio. Tako se formiraju MZ iznad i SP ispod KP-a. Ova faza označava prijelaz iz embrionalnog u fetalni period oko 56. embrionalnog dana (37) i odgovara inicijalnom (I.) stadiju razvoja po Sidman i Rakić (12). U stadiju primarne kondenzacije (II. stadij, 10.-11. PKT), KP je uslijed migracije novih neurona povećala svoju debljinu i postala oštro ograničena. Kompaktno organizirani, slabo diferencirani neuroni svojim tijelima su orijentirani radijalno prema mekoj moždanoj ovojnici. Idući stadij dvoslojnog KP-a (III. stadij, 11.-13. PKT) karakteriziraju netom pristigli nezreli postmigracijski neuroni u gornjem dijelu i već diferencirani, stariji neuroni u donjem dijelu što odaje dojam rane

laminacije unutar KP-a. U stadiju sekundarne kondenzacije (IV. stadij, 13-15. PKT) dolazi do ponovne kondenzacije zadebljanog KP-a, iako neuroni budući gornjih slojeva moždane kore još nisu pristigli. V. stadij kortikalne maturacije nastavlja se i postnatalno i opisan je detaljno od strane drugih autora (17,37). Tijekom ovog perioda, otprilike do 7. mjeseca gestacije, formirali su se kortikalni slojevi II-VI (5). Osim laminarno odnosno tangencijalno, postmitotički neuroni su organizirani i u radijalnom smjeru. Naime, neuroni iz jedne proliferacijske jedinice se slažu u vertikalne ontogenetske kolumne (17) koje odgovaraju kolumnama u odraslom ljudskom mozgu (38).

4.7. Marginalna zona

MZ nastaje već opisanim raslojavanjem PP-a na prijelazu embrionalnog u fetalni period, te odgovara sloju I moždane kore u odraslog čovjeka (37). U MZ-u smješteni su jedni od najranijih neurona telencefalona, Cajal-Retziusovi neuroni, pretežno prolazna populacija stanica (39). Njihova uloga je ključna u formiranju normalnog obrasca kortikalne laminacije opisanog kao „iznutra prema van“ (16) što zahtijeva, između ostalog, pravilno izlučivanje izvanstaničnog glikoproteina Reelina, koji migrirajućim neuronima predstavlja signal za zaustavljanje unutar određenog sloja KP-a. Poremećaj ovog mehanizma rezultira obrnutim obrascem laminacije, opisanim na reeler sojevima miša mutiranog gena reelina (40).

5. Vremenski slijed formiranja i regresije privremenih embrionalnih i fetalnih zona

Do E30 jedina prisutna privremena embrionalna zona jest VZ koja zauzima čitavu debljinu stijenke neuralne cijevi (5). Na E31-32, prije potpunog zatvaranja neuralne cijevi, prvi neuroni kortikalnog primordija počinju ispod pijalne površine telecefalona formirati PP (10). Na E41-42, pojavljuje se i druga proliferacijska zona telencefaličkog mjehurića iznad VZ-a, SVZ (24). U tom stadiju stijenka telencefaličkog mjehurića sastoji se od VZ-a, SVZ-a i PP-a (5).

Na E50-51 počinje se formirati KP u lateralnom dijelu telencefalona. Neuroni koji formiraju KP razdijele PP na gornji sloj koji čini MZ i donji sloj SP/IZ (41). U ovoj fazi ne može se razlučiti između posljednje dvije zone (5). Ranu SP neki autori opisuju kao presubplate (P-SP) (19). Stoga je osnova buduće moždane kore u ovom se stadiju troslojna, redom od pijalne prema ventrikularnoj površini: MZ, KP i P-SP. Ovaj stadij označava početak fetalnog perioda (7).

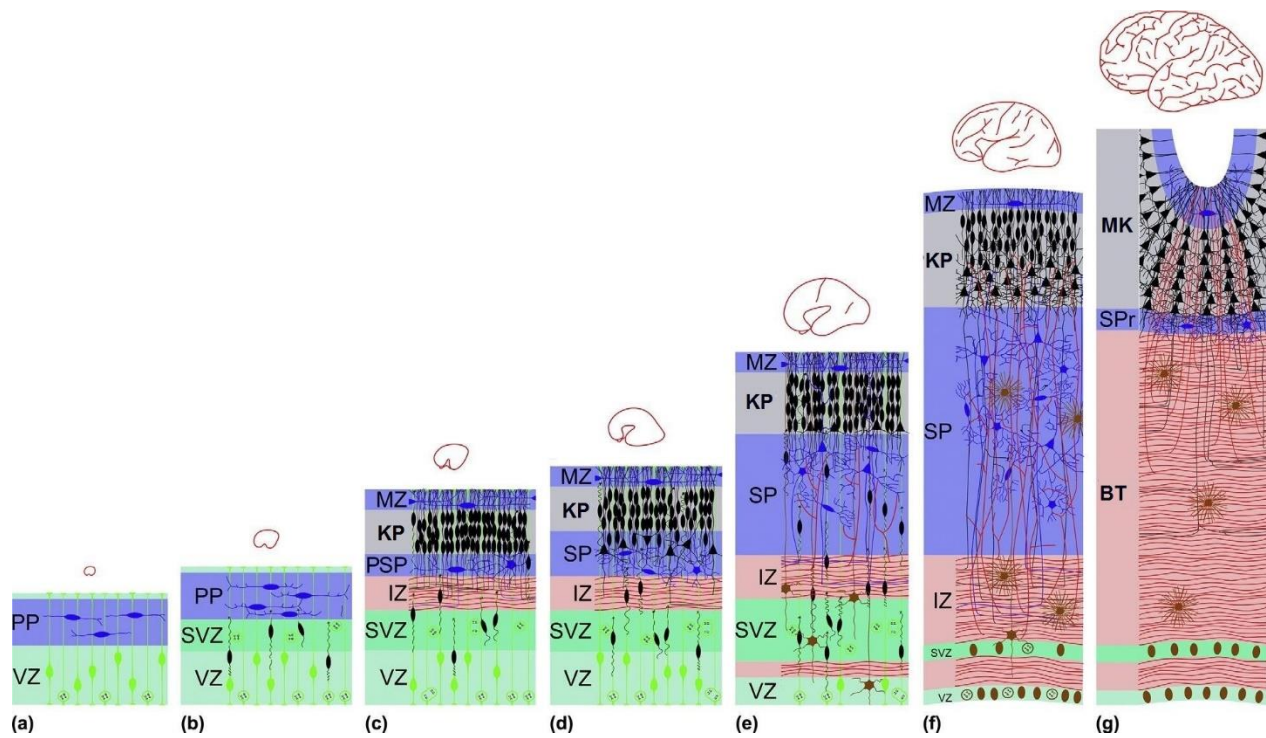
Rani fetalni period (9.-12. PKT) karakteriziraju intenzivni histogenetski procesi u telencefaličkoj stijenci: proliferacija u VZ-u i SVZ-u, migracija kroz IZ te rana sinaptogeneza od 8. PKT-a u P-SP-u i MZ-u, ali ne i u KP-u (7). SP se formira do 13-15. GT-a ovisno o regiji (19). Stijenka je prije formiranja SP trilaminarna te sadrži: VZ/SVZ, IZ i KP (8).

Za vrijeme srednjeg fetalnog perioda (13.-23. PKT) uočava se tipična laminarna struktura stijenke fetalnog telencefalona (6,7). Nastupa masovna ekspanzija SP-a koja postaje najšira zona telencefaličke stijenke (19). U SP urastaju aferentni kortikalni aksoni i uspostavlja se velik broj novih sinapsi. U isto vrijeme rađaju se i migriraju neuroni čija su ciljna destinacija viši slojevi moždane kore (7).

Kasni fetalni period (24.-36. PKT) u ljudi je iznimno duga razvojna faza tijekom koje se odvijaju intenzivni maturacijski procesi, te nastupa reorganizacija privremenih slojeva telencefaličke stijenke. Ovo dugo vremensko razdoblje korisno je podijeliti na dva podstadija. Prvi dio traje do 30. PKT-a i obilježen je vrhuncem razvoja SP-a, tako da u drugom dijelu počinje faza disolucije SP-a (7,28).

U prvom dijelu kasnog fetalnog perioda, još uvijek se uočavaju karakteristične privremene fetalne zone (29). SP je na vrhuncu razvoja na račun masovnog primanja asocijacijskih vlakana (6,8,19). Nakon 31. PKT-a nastupa postupna disolucija SP-a te nestaje karakteristična prijelazna građa fetalnog telencefalona (6).

Proliferacijske zone VZ i SVZ postupno nestaju, pri čemu i neurogeneza i migracija jenjavaju. S premještanjem talamokortikalnih vlakana iz SP-a u KP nastupa i laminacija fetalne moždane kore, dok se bijela tvar telencefalona povećava (7). Uočava se i sazrijevanje piramidalnih neurona čije dendritičko stablo postaje razvijenije (17) (Slika 1).



Slika 1. Razvoj privremenih fetalnih zona telencefalona. Broj i relativna veličina zona mijenjaju se ovisno o stadiju razvoja (BT - bijela tvar, SP r- rezidua subplatea, MK- moždana kora). Preuzeto iz Kostović i Judaš 2015., str. 169., uz odobrenje Elseviera.

6. Istraživačke metode korištene u istraživanjima privremenih fetalnih zona

6.1. Histološke i imunohistokemijske metode

Histološke i imunohistokemijske metode korištene u navedenim istraživanjima opisane su u tablicama 1 i 2.

Tablica 1. Prikaz najčešće korištenih histoloških metoda za opisivanje privremenih fetalnih zona (podaci za prva četiri retka prema Carter i Shieh 2015., posljedni redak prema Kostović i sur. 2002.)

Histološka metoda	Opis metode
Nissl (krezil-ljubičasto)	klasična bazofilna neurohistološka metoda, boji kisele ribosomske RNA u citoplazmi
hematoksilin i eozin	dvostruko bojenje bazofilnim hematoksilinom i eozinofilnim eozinom
Golgi	klasična neurohistološka metoda koja nasumično boji 5-10% neurona, vizualizira se cijelo tijelo neurona s dendritima
AChE	enzimska histokemijska metoda kojom se dokazuje prisutnost endogene acetilkolinesteraze odnosno neurotransmitera acetilkolina
perjodna kiselina i Schiffov reagens s alcijanskim modrilom (PAS-AB)	AB boji tkiva bogata izvanstaničnom tvari, PAS pomaže u ostvarivanju kontrasta između tkiva

Tablica 2. Prikaz najčešće korištenih imunohistokemijskih metoda za opisivanje privremenih fetalnih zona (podaci prema Trivedi i sur. 2009.)

Imunohistokemijska metoda	Opis metode
GFAP	protutijelo na GFAP (engl. <i>glial fibrillary acidic protein</i>) selektivno prikazuje glijalne stanice
NF	protutijelo na neurofilamente selektivno prikazuje aksonska vlakna
NSE	protutijelo na neuron-specifičnu enolazu za prikaz neurona

6.2. Oslikavanje mozga magnetskom rezonancijom

Kako bi stvorili sliku moždanog tkiva koristeći se metodom magnetske rezonancije (MR), tkivo se izlaže magnetskom polju bilo *in vivo* ili *in vitro*. Ponašanje protona u tvarima koje grade moždano tkivo ključno je za stvaranje kontrasta na slici. Vrijeme potrebno za relaksaciju protona nakon kratkotrajnog izlaganja radiofrekventnom valu mjeri se u milisekundama i naziva se vremenom relaksacije. Razlikuju se dva vremena relaksacije: T1 u longitudinalnom i T2 u transverzalnom smjeru. Relaksacijska vremena T1 i T2 specifična su za pojedina tkiva, što omogućuje razlikovanje pojedinosti na slici. Na T1 snimkama cerebrospinalni likvor (CSL) je niskog intenziteta signala, siva tvar višeg intenziteta signala od CSL-a, a bijela tvar najvišeg. Na T2 snimkama situacija je obrnuta: CSL je najvišeg intenziteta signala, moždana kora nešto nižeg, a bijela tvar najnižeg intenziteta signala. U većini anatomskih istraživanja opisane su T1 snimke (42).

6.3. Difuzijska traktografska metoda oslikavanja mozga

Difuzijska traktografska metoda oslikavanja mozga (engl. *diffusion tractography imaging*), jest neinvazivna metoda magnetske rezonancije korisna za karakterizaciju mikroarhitekture moždanog tkiva. Temelji se na detektiranju difuzije protona u molekulama vode koje difundiraju u trodimenzionalnom prostoru, što se koristi za stvaranje kontrasta na snimci (44). Iako se obično primjenjuje u istraživanju bijele moždane tvari vrlo je korisna i za istraživanje razvoja moždane kore (45). Kretanje molekula vode podjednako u svim smjerovima opisuje se kao izotropno. Kretanje vode s preferencijom u jednom smjeru opisuje se kao anizotropno (42). Mjera anizotropne difuzije je frakcijska anizotropija (FA) (46). FA može postići vrijednosti između 0 i 1, pri čemu 0 opisuje potpuno izotropnu difuziju, a 1 maksimalnu anizotropnu difuziju (44). Mikroarhitektura tkiva poput aksona, tijela stanica i grana dendrita utječe na slobodu kretanja i usmjerenost kretanja protona (45,46). CSL i siva tvar imaju nisku FA jer difuzija vode u tim tkivima nije usmjerena u nekom određenom smjeru, odnosno izotropna je. S druge strane molekule vode u bijeloj tvari se kreću anizotropno, duž snopova aksonskih vlakana, stoga je FA bijele tvari visoka (46). FA mapa mozga pripisuje svakom vokselu određenu FA vrijednost. Hiperintenziteti označavaju područja visoke vrijednosti FA (primjerice bijela tvar, poput unutarnje kapsule). Hipointenziteti označavaju područja niske FA vrijednosti, poput sive stvari i CSL-a (44).

7. Prikaz privremenih fetalnih zona histološkim metodama i MR-om

7.1. Rani fetalni period (9.-12. PKT)

Prikaz histološkim metodama

Već u ovom ranom stadiju fetalnog razvoja klasičnim histološkim Nissl bojenjem se uočava karakteristična laminarna stijenka telencefalona. Uz naglašeno velike moždane komore smještene su plavo obojeni VZ i SVZ (8,29,47). Zadebljanje ovih zona, ganglijski brežuljak, dobro je vidljivo kao intenzivno obojeno izbočenje u moždane komore. KP je smješten subprijalno i građen od postmigracijskih neurona organiziranih u radijalne kolumne. Ova dva sloja razdvaja svijetli IZ s aksonima i migrirajućim stanicama (8,19,29). Od 12. PKT-a donji dio KP-a postaje manje kompaktan, te se počinje organizirati SP. Regionalna specifikacija započinje već tijekom ove rane faze, pa se uočavaju razlike u građi pojedinih dijelova palijuma. Stijenka je značajno šira u lateralnom palijumu u odnosu na medijalni, prospektivnu limbičku moždanu koru gdje se ne uočava jasna laminarna arhitektura (8). Već se mogu uočiti osnove hipokampusa (kao tanka zavijena moždana stijenka), te osnova talamusa i bazalnih ganglija (8,29,47).

Slikovni prikaz mozga MR-om

U ovako ranom stadiju studije su izvedene *ex vivo*. Oslikavanjem MR-om prikazuju se slojevi usporedivi onima na Nissl preparatima. U najranijim studijama koje su u ovom stadiju MR-om prikazale slojevitú građu telencefalona, moždana stijenka je opisana kao karakteristična trilaminarna struktura. Na T1-sekvenci VZ/SVZ i KP su svijetle zone, visokog T1 signala, između kojih je tamna zona srednjeg T1 signala, koja odgovara IZ-u. Uočava se i ganglijski brežuljak kao područje visokog T1 signala te inicijalna formacija SP-a. Hipokampus i supkortikalne strukture se također prikazuju (8,29). Za razliku od ovih studija, ispitivanjem MR uređajem veće snage moguće

je razlučiti i granicu VZ-a i SVZ-a, pa je stijenka četveroslojna. VZ je niskog T2 signala, SVZ je umjerenog T2 signala, IZ visokog T2 signala te KP niskog T2 signala (47).

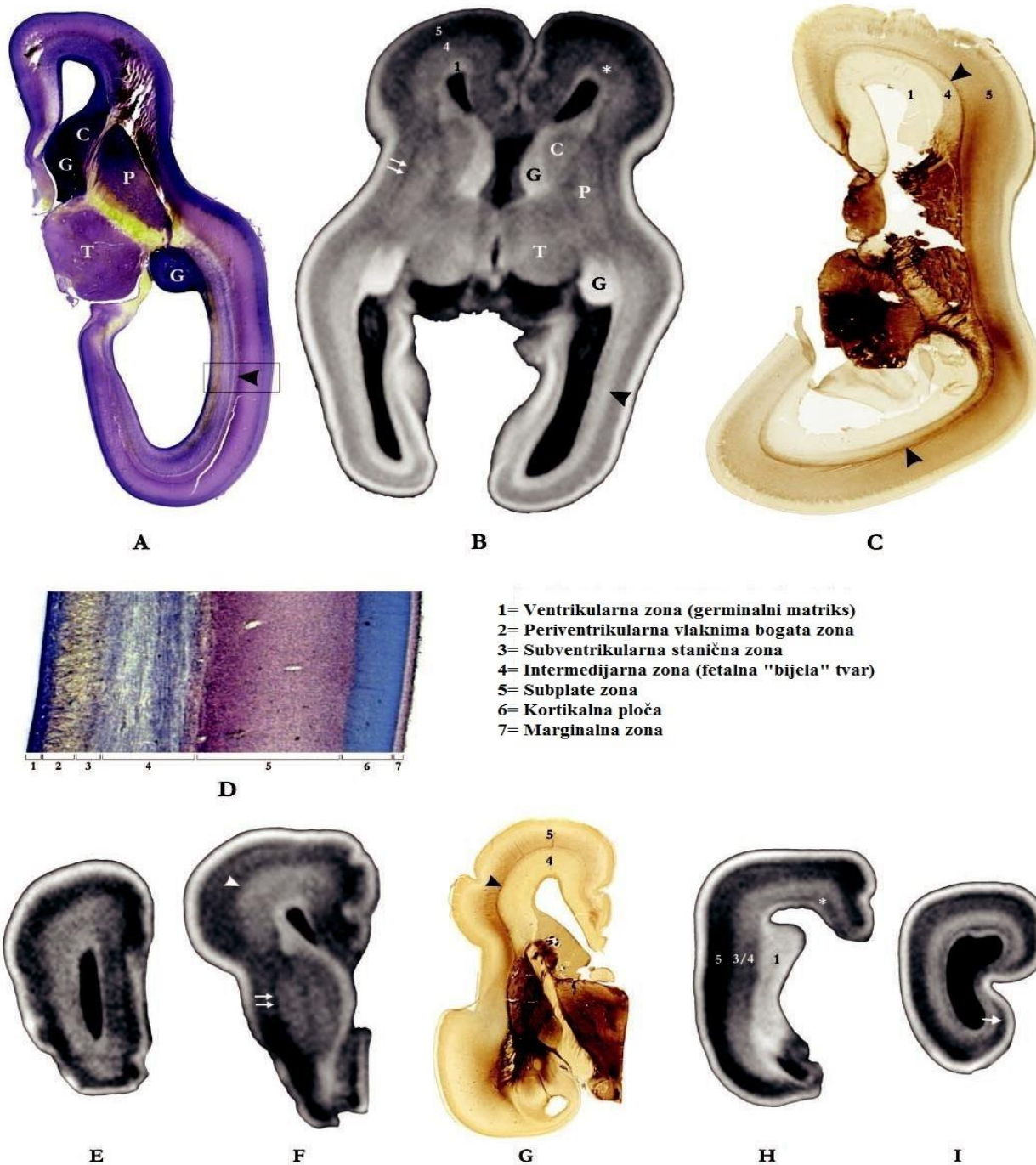7.2. Srednji fetalni period (13.-23. PKT)

Prikaz histološkim metodama

Tijekom srednjeg fetalnog perioda prikazuje se karakteristična prolazna arhitektura stijenke telencefalona, građena od tangencijalno orijentiranih fetalnih zona. Nissl te hematoksilin i eozinskim bojenjem se uočava sedam privremenih slojeva od ventrikularne prema pijalnoj površini: VZ, PVZ, SVZ, IZ, SP, KP i MZ (6,47) (Slika 2).

Proliferativne zone VZ i SVZ razdvojene su periventrikularnim tangencijalnim snopovima kalozalnih aksona što čini PVZ. Intenzivno obojen VZ je u ovom stadiju na vrhuncu razvoja, dok se kasnije postupno smanjuje te ga nadomješta SVZ (26).

IZ, odnosno fetalna bijela tvar, sadrži aferentne i eferentne snopove aksona u razvoju, migrirajuće neurone i glijalne stanice (29). Selektivno se može prikazati imunohistokemijom na neurofilamente (48). Smjer aksonskih vlakana nazire se prema usmjerenosti stanica uz njih. Na AChE i PAS-AB uzorcima moždanog tkiva SVZ i IZ se prikazuju kao jedinstvena zona (6). SP je sada razvijen, iako još nije dostigao maksimalnu veličinu (6,28,29). Na preparatima obojenim po Nisslu, SP se uočava kao široki svijetli sloj s raspršenim stanicama, ispod intenzivno obojenog, kompaktno građenog KP-a (19,49).



Slika 2. Privremene fetalne zone tijekom srednjeg fetalnog perioda. A i D -krezil ljubičasto bojenje, C i G- AChE histokemija, B, E, F, H i I -in vitro MR, T1- sekvenca. Kratice: P-putamen, G-ganglijski brežuljak, T-talamus, C- prema engl. nucleus caudatus. Asterisk (*)- periventrikularna zona, kratka strelica - vanjska čahura, strelica – suženje subplatea u prospektivnoj primarnoj vidnoj moždanoj kori, dvostruka strelica – vanjska čahura.). Preuzeto iz Kostović i sur. 2002., str. 538., uz odobrenje Oxford University Pressa.

Za prikaz SP, uz klasičnu Nissl metodu, iznimno je korisno primijeniti i acetilkolinesteraza (AChE) histokemiju te perjodnu kiselinu i Schiffov reagens s alcijanskim modrilom (PAS-AB). (6). Budući je sustav talamokortikalnih vlakana koji čekaju u SP-u kolinergički, AChE metodom se SP može jasno prikazati između AChE nereaktivnih KP-a i IZ-a (19). AChE metodom se jasno prikazuje vanjska moždana čahura kao granica SP-a i IZ-a (6,32) Također, moguće je pratiti i inervaciju KP-a talamokortikalnim aksonima. Tijekom srednjeg fetalnog perioda AChE obojena vlakna smještena su u SP-u na granici prema IZ-u. Postupno se premještaju prema KP-u te se krajem ovog perioda uočavaju kao intenzivno obojena pruga neposredno ispod KP-a (6,19,29).

AB bojenje može se primijeniti kao korisno sredstvo za prikaz SP-a zahvaljujući njenom specifičnom biokemijskom sastavu. SP je AB pozitivan (plavo obojena) zahvaljujući obilnoj izvanstaničnoj tvari bogatoj mukopolisaharidima (6,48). SP se lako uočava PAS-AB tehnikom između AB negativnih, PAS pozitivnih KP-a i IZ-a (6).

KP jest kompaktan sloj građen od postmigracijskih neurona organiziranih u radijalne ontogenetske kolumne (15), dobro vidljivih na Nissl preparatima (49). Tijekom ovog perioda još se ne uočava inicijalna laminacija KP (8). MZ je smješten neposredno iznad KP-a, a ispod pije, kao uzak sloj siromašan stanicama (6,49).

Slikovni prikaz mozga MR-om

Na *in vitro* MR T1 i T2 snimkama tijekom srednjeg fetalnog perioda uočava se laminarna organizacija fetalnog telencefalona u pet slojeva. Ovi slojevi ugrubo odgovaraju onima opisanim na Nissl preparatima (6,8,29,47). Također, već tijekom srednjeg fetalnog perioda moguće je raspoznati laminarnu strukturu telencefalona *in vivo* T2 MR snimkama (48).

Sloj visokog T1 signala uz moždane komore odgovara VZ-u. Zadebljanje ove proliferacijske zone, ganglijski brežuljak, također je vidljivo kao područje visokog MR signala (6,8,29). S porastom gestacijske dobi relativna veličina VZ-a se smanjuje (47).

PVZ jest uski sloj niskog MR signala, u nekim regijama vidljiv uz moždane komore (6).

SVZ jest na MR snimkama uklopljen u IZ, stoga se zajedno uočavaju kao zona srednjeg T1 signala ispod SP. Granica SP prema IZ jest vanjska moždana čahura, koja se može dobro uočiti kao pruga niskog T1 signala uz lateralni rub putamena (6,8,29).

SP jest lako uočljiva kao područje niskog T1 signala neposredno ispod KP-a (6,8,29,48). SP ima najniži T1 signal u telencefalonu, što se smatra posljedicom upravo njene karakteristične histološke građe, koja obiluje izvanstaničnom tvari i vodom. (6)

KP se na ovim snimkama prepoznaje kao najgornji sloj visokog T1 signala, neposredno iznad sloja niskog T1 signala koji odgovara SP-u. MZ se ne može uočiti kao zasebni sloj (6,8,29). S porastom gestacijske dobi relativna veličina KP-a se povećava (47).

Na T2 snimkama vrijednosti signala su obrnute. VZ je visokog, PVZ niskog, SVZ umjerenog, IZ umjerenog, SP visokog te KP niskog T2 signala (47).

7.3. Kasni fetalni period (24.-36. PKT)

Prikaz histološkim metodama

Organizacija stijenke telencefalona u privremene fetalne zone prisutna je i tijekom prvog dijela kasnog fetalnog perioda (24.-30. PKT). Ovaj stadij obilježen je vrhuncem razvoja SP-a koja je histološki najistaknutija zona telencefaličke stijenke (8,19,29). KP postaje AchE-pozitivna uslijed premještanja talamokortikalnih vlakana iz SP-a i inervacije kortikalnih neurona, dok je SP AchE-

negativna (6). Proliferativna VZ zona je stanjena na jedan sloj stanica koji oblaže moždane komore (23).

Od 31. PKT-a SP postupno nestaje (6) te ju nadomješta fetalna bijela tvar (28), a s time nestaje i karakteristična laminarna struktura fetalnog telencefalona. Na Nisslu se više ne može razlučiti SP od fetalne bijele tvari. Postoje i regionalne varijacije u nastupu disolucije SP-a. Naime, najprije se povlači iz primarnih kortikalnih regija i kortikalnih žljebova svih regija, dok se PAS-AB tehnikom može uočiti ispod KP-a unutar moždanih vijuga asocijacijskih regija i na 36. PKT (6). Na Nissl preparatima počinju se uočavati slojevi unutar KP-a, pri čemu prvi nastaje sloj VI čiju su neuroni i prvi rođeni (8).

Slikovni prikaz mozga MR-om

Za vrijeme prvog dijela kasnog fetalnog perioda (do 30. PKT-a), *in vitro* MR-om T1 sekvence uočava se sličan raspored privremenih fetalnih zona telencefalona kao i tijekom srednjeg fetalnog perioda (6). SP je lako uočljiva kao sloj niskog T1 signala neposredno ispod KP-a i tijekom ovog perioda je najšira privremena fetalna zona na T1 snimkama (6,8,29). Granica s KP-om je relativno dobro vidljiva, dok se prema fetalnoj bijeloj tvari slabije uočava. Vanjska moždana čahura smatra se pouzdanim razgraničenjem ove dvije zone, ali se ne uočava dobro na svim presjecima (8). Već u ovom stadiju granica između SP i fetalne bijele tvari ispod nje postaje manje jasna (6,48).

Tijekom faze disolucije SP (31.-36. PKT) postaje sve manje uočljiva, tek kao tamni uski sloj ispod svijetle KP zone na T1 snimkama. Tipično za ovaj period je promjena T1 signala SP-a, vjerojatno kao odraz promjene biokemijskog sastava odnosno gubitka hidrofilne izvanstanične tvari, koja je inače razlog njenoj dobroj vidljivosti. T1 signal postupno se povećava te postaje izointenzivan sa signalom fetalne bijele tvari, čime se SP stapa s bijelom tvari te se više ne prepoznaje, osim oskudno

u moždanim vijugama (6). Kao i histološki, mogu se primijetiti i prvi znakovi laminacije KP-a u nižim slojevima (8).

7.4. Regionalne razlike privremenih fetalnih zona na MR-u

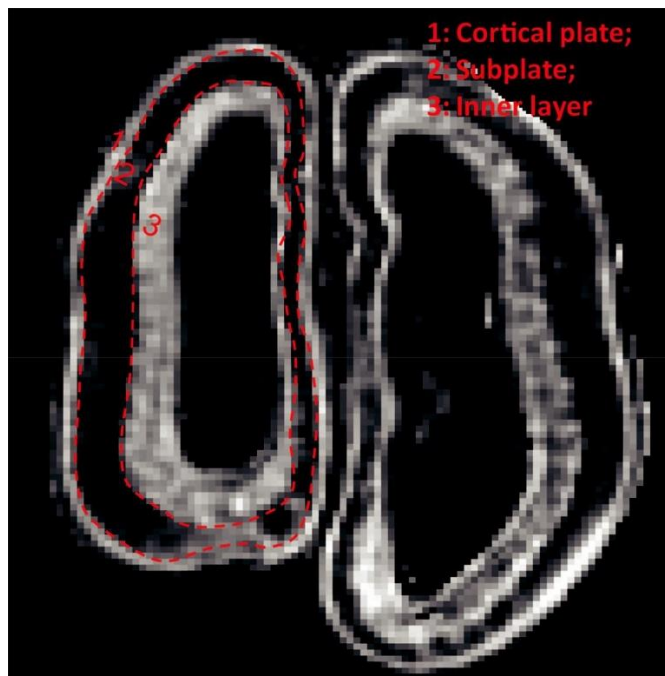
Regionalne varijacije u debljini fetalne moždane stijenke vidljive su histološki i MR-om. Medijalna stijenka značajno je tanja od lateralne, prvenstveno na račun tanjih SP i IZ (8,29). Dakle, na regionalne varijacije upućuje prvenstveno debljina SP-a. Ona je u određenim specifičnim regijama stanjena ili se ne uočava, primjerice u prospektivnoj cingularnoj moždanoj kori, inzuli, hipokampusu (8) i dnu kalkarinog žljeba (29). Općenito, SP jest tanji u onim regijama moždane kore koja prima manje aferentnih vlakana (19). Stoga, neokortikalne regije imaju izraženiji SP u odnosu na mezokortikalne. Također, asocijacijske regije imaju razvijeniji SP, primjerice asocijacijska vidna kora naspram primarne vidne kore (6).

Postoje i regionalne specifičnosti drugi fetalnih zona. Primjerice, MZ jest značajno proširen u hipokampusu i uočljiv kao područje niskog T1 signala. Entorinalno područje je specifično utoliko što se na MR snimkama već tijekom midgestacije uočavaju tipične strukture: *lamina dissecans* i entorinalni otočići (29). Ovo je u skladu s već opisanim ranim razvojem entorinalnog područja (50).

8. Prikaz privremenih fetalnih zona difuzijskom traktografskom metodom oslikavanja mozga

FA vrijednost svake privremene fetalne zone u određenom stadiju razvoja ovisi o njenim specifičnim mikrostrukturnim osobitostima (51). Te mikrostrukturne karakteristike mogu se detaljno prikazati histološkim metodama, stoga se histološki nalazi mogu potom usporediti s rezultatima dobivenim difuzijskom traktografskom metodom.

FA mapa mozga tijekom fetalnog razdoblja prikazuje troslojnu moždanu stijenku sa dvije svijetle zone između kojih je središnja tamna zona (Slika 3). Svijetla zona smještena bliže pijačnoj površini odgovara KP-u. Tamna središnja zona ispod KP-a, koja zauzima najveći dio debljine moždane stijenke tijekom srednjeg fetalnog perioda, jest SP. Svijetla zona bliže ventrikulima odgovara unutrašnjoj zoni. Budući da se ovom metodom ne mogu razlučiti svi detalji kao na histološkim preparatima, terminom „unutrašnja zona“ označava se više histološki prepoznatljivih slojeva smještenih uz stijenku ventrikula te uključuje VZ, PVZ, SVZ I IZ (52,53). Ovu karakterističnu laminarnu organizaciju moždane stijenke moguće je prikazati FA mapom već od 13. GT-a fetalnog razdoblja (53,54).



Slika 3. Difuzijskom traktografskom metodom oslikavanja mozga u 17. GT-u moguće je identificirati tri sloja različite FA vrijednosti. Sloj 1 odgovara kortikalnoj ploči visoke FA, središnji sloj 2 subplateu niskog FA te sloj 3 uz moždane komore odgovara unutrašnjoj zoni visokog FA. Preuzeto iz Huang i sur. 2012., str. 2623., uz odobrenje Oxford University Pressa.

8.1. Kortikalna ploča

KP pokazuje najviše vrijednosti FA u svim moždanim regijama. Visoke vrijednosti FA posljedica su karakteristične organizacije moždane kore u radijalne kolumne (53). U prilog navedenome govori i pozitivna korelacija postotka ekspresije GFAP-a u tkivu i FA (43).

Kretanje FA vrijednosti KP-a tijekom fetalnog perioda ispitano je *in vivo* na prematurusima od 24. GT-a (51,55,56). Tijekom ranijih fetalnih razdoblja istraživanja su provedena *postmortem* na prethodno fiksiranim (53) ili nefiksiranim uzorcima (43,57) najranije od 12. GT-a.

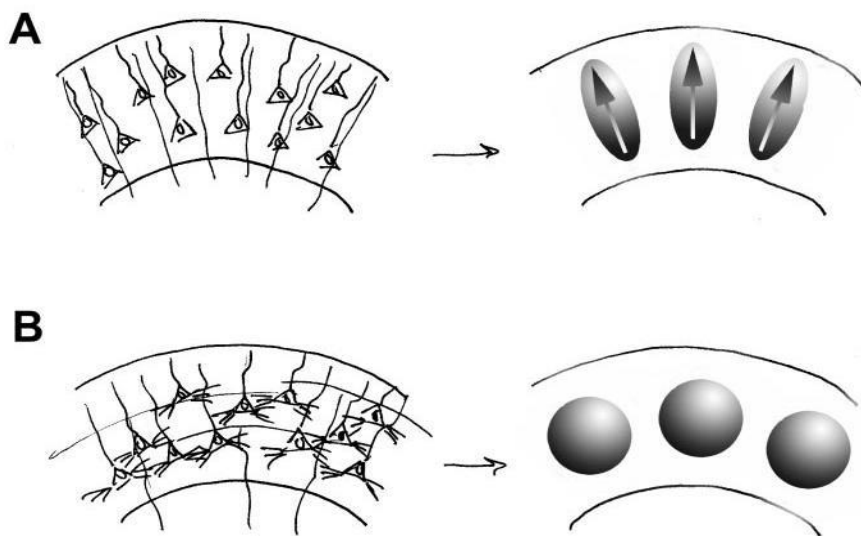
FA moždane kore u odrasloj dobi je niske vrijednosti (58,59). Navedeno se tumači međusobno poništavajućim utjecajem radijalnih kolumni i tangencijalno usmjerenih kortikalnih slojeva na difuziju vode (51).

Dostupni podaci za srednje fetalno razdoblje su međusobno suprotstavljeni. Dok su ranije studije pronašle porast FA KP-a (57) kasnijom studijom je dobiven posve drukčiji rezultat (53). Prema Gupta i sur. ovaj porast FA od 15. prema 28. GT-a posljedica je utjecaja radijalnih glijalnih vlakana duž kojih migriraju nezreli neuroni, a posljedični pad FA nakon 28. GT-a disrupcije radijalne glije i ostalih maturacijskih zbivanja (57). Ovu tezu dodatno podupiru imunohistokemijska opažanja prema kojima porast FA prati jačinu ekspresije GFAP-a (43). Zanimljivo je da se radijalna organizacija KP-a ovom metodom uočava najranije od 13. GT-a, a postaje izražena od 15. GT-a (54). Prema rezultatima kasnije provedene studije FA vrijednost KP-a se smanjuje od 13. prema 21GT-u, analogno događanjima u kasnijem razdoblju (vidi niže) (53). Prednosti ovog novijeg istraživanja su značajno veća snaga MR uređaja (11,7T ili 4,7T nasuprot 1,5T), duže trajanje ekspozicije i fiksacija uzorka čime je izbjegnuta mogućnost oštećenja osjetljivog tkiva (53). Važno je napomenuti da fiksacija preparata moždanog tkiva ne utječe na vrijednosti FA (60,61). Potrebne su stoga nove studije koje bi razjasnile ove dvojbe.

Tijekom kasnog fetalnog perioda, od 25. do 38. GT-a u provedenim istraživanjima, opaža se postupno smanjivanje FA vrijednosti, što je konzistentno pronađeno u nekoliko različitih studija (51,56).

Visoka FA vrijednost KP-a u prvom dijelu kasnog fetalnog perioda primarno je posljedica radijalno organizirane mikroarhitekture KP-a za vrijeme tog perioda. Ovakva struktura prvenstveno je rezultat radijalno usmjerenih apikalnih dendrita piramidalnih neurona i vlakana radijalne glije koja se protežu radijalno od ventrikularne prema pialnoj površini. U tako građenom tkivu, difuzija vode ograničena je u tangencijalnom, a olakšana u radijalnom smjeru odnosno paralelno s tokom radijalne glije i apikalnih dendrita. Ova visoko anizotropna difuzija u KP-u se navedenom metodom opisuje visokom FA vrijednosti (51,56).

Do smanjenja FA KP-a s porastom gestacijske dobi dolazi zbog histogenetskih promjena koje su u podlozi kortikalne maturacije, pri čemu moždana kora gubi svoju anizotropnu arhitekturu (Slika 4). U literaturi se kao glavne histogenetske događaje koji remete ranu radijalnu organizaciju KP-a (51,56,62) opisuju elaboracija dendritičkog stabla, sinaptogeneza te inervacija KP-a aferentnim vlaknima (17,63). Posljedično gubitku radijalne organizacije tkiva, difuzija vode postaje podjednako ograničena u radijalnom i tangencijalnom smjeru. Gubitak preferencijalnog smjera difuzije vode (difuzija postaje izotropna) rezultira padom FA (51,56).



Slika 4. Elaboracija dendritičkog stabla neurona te inervacija KP-a utječu na usmjerenost difuzije molekula vode u tkivu. A) Apikalni dendriti piramidalnih neurona usmjeravaju difuziju vode u radijalnom smjeru, stoga je FA u 26. GT-u visoka. B) Kasnije, uslijed formiranja bazalnih dendrita piramidalnih neurona te pristizanja aferentnih aksona u KP, difuzija vode postaje jednaka u svim smjerovima. Stoga je FA u 35. GT-u niska. Preuzeto iz McKinstry i sur. 2002., str. 1241., uz odobrenje Oxford University Pressa.

8.2. Subplate

SP, tamna središnja zona ispod KP-a, od navedene tri zone ima „konzistentno“ najniže FA vrijednosti u svim moždanim regijama, između 0.1-0.15 (53). U literaturi se navedeno objašnjava specifičnom mikrostrukturnom građom SP-a (43,62) bogatog ekstracelularnim matriksom i vodom s raspršenim stanicama (6). Takva građa utječe na neometano i neusmjereno kretanje protona u tkivu i posljedično niske FA vrijednosti (62). Postupno tijekom razvoja nastupa pad FA vrijednosti SP-a (43,53). Navedeno je u skladu s imunohistokemijskim opažanjima prema kojima dolazi do postepenog gubitka NSE-pozitivnih stanica u SP-u i shodno tome izotropnije difuzije protona. Naime, dokazana je pozitivna korelacija broja NSE-pozitivnih stanica/mm² i FA. U podlozi opaženog smanjenja celularnosti SP-a jest smanjenje broja neurona koji migriraju kroz SP tijekom involucije ove privremene fetalne zone (43).

8.3. Unutrašnja zona

Iako se zbog nedostatne razlučivosti difuzijske traktografske metode dio moždane stijenke uz moždane komore opisuje kao jedinstvena unutrašnja zona, poznato je da se ona sastoji od nekoliko histološki vidljivih slojeva. Karakterizira ju FA od 0.25-0.3, odnosno između visoke FA KP-a i niske SP-a. Prema FA vrijednosti može se podijeliti na dva dijela: zona bliže SP-u (engl. close-to-subplate) s nižom FA i zonu bliže moždanoj komori (engl. close-to-ventricle) s višom FA. Zona bliže SP-u odgovara fetalnoj bijeloj tvari odnosno IZ-u, dok zona bliže moždanoj komori uključuje VZ, PVZ i SVZ (53,62). Razlog ovoj razlici u FA vrijednosti jest u specifičnoj histološkoj građi obje zone (62).

VZ jest germinalni sloj gusto pakiranih neuralnih prekursora s dominantno radijalnom organizacijom (4,5) vidljivom GFAP-immunohistokemijom koja bi mogla biti razlog visoke FA (53).

IZ, fetalna bijela tvar, sadrži tangencijalno orijentirane snopove aksonskih vlakana (koji se prikazuju imunohistokemijom na neurofilamente) i radijalnih glijalnih vlakana, čiji se međusobni utjecaj na slobodno kretanje protona međusobno poništava, stoga je FA u zoni bliže SP-u niska (43,53).

Promjene FA vrijednosti u unutrašnjoj zoni tijekom fetalnog perioda bitno se razlikuju od istih u KP-u i SP-u. Kao prvo, one su relativno stabilne kroz fetalni period. U nekim regijama uočena je mala, ali statistički značajna razlika u FA između ranog i srednjeg fetalnog razdoblja. Drugo, promjene FA nisu jedinstvene poput promjena u KP-u i SP-u koje pokazuju smanjenje FA s porastom gestacijske dobi u svim odnosno većini moždanih regija. Unutrašnja zona nekih moždanih regija bilježi porast, a drugih pad FA. Ove promjene potrebno je tumačiti složenim strukturnim promjenama i sive i bijele tvari (53). Fetalna bijela tvar bilježi porast FA koji se tijekom fetalnog razdoblja objašnjava premijelinizacijskim sazrijevanjem aksonskih vlakana (64). S druge strane, involucija VZ-a, koja poput SP-a pokazuje pozitivnu korelaciju gustoće NSE-pozitivnih stanica i FA, može biti razlogom pada FA unutrašnje zone (43). U nekim regijama porast FA bi se mogao stoga, barem djelomično, tumačiti kao posljedica intenzivnog premijelinizacijskog sazrijevanja nezrele fetalne bijele tvari (53).

8.4. Regionalne razlike privremenih fetalnih zona opisanih difuzijskom traktografskom metodom

Postupno smanjenje FA KP-a kao posljedica maturacijskih procesa zajedničko je svim kortikalnim regijama. Unatoč tome, maturacija moždane kore zbiva se različitim tempom u različitim moždanim regijama. Posljedično, vrijednosti FA kortikalnih regija u nekom stadiju razvoja su heterogene (53,65). FA centralnog područja jest niža u odnosu na FA okcipitalnog režnja, a FA okcipitalnog režnja niža je naspram FA frontalnog područja. Drugim riječima, maturacija centralnog područja nastupa najranije, a frontalnog najkasnije (56). Razlike u vremenu maturacije

moždane kore su, osim difuzijskom traktografskom metodom, utvrđene i histološki (20) i funkcionalnim MR-om (66). Stoga, smatra se da se razvoj ljudskog mozga odvija u posteroanteriornom smjeru, odnosno da funkcionalno i anatomske prvo sazrijevaju moždane regije smještene prema straga, a potom one smještene sprijeda (45).

9. Zaključak

Glavna odlika embrionalne i fetalne stijenke telencefalona je privremena laminarna organizacija koja je odraz precizno reguliranih histogenetskih procesa. Privremene fetalne zone, osim klasičnim histološkim metodama, u određenim stadijima kortikalnog razvoja mogu se s više ili manje uspjeha identificirati različitim metodama oslikavanja mozga magnetskom rezonancijom. Intenzitet MR signala privremenih fetalnih zona ne može se pripisati samo gustoći organizacije tkiva (6) kao što su predložili drugi autori (67,68). Primjerice, gusto organizirani snopovi aksona unutarne čahure imaju niski intenzitet T1 signala, iako tkiva visoke gustoće stanica poput KP-a imaju visok intenzitet T1 signala. Stoga drugi faktori poput promjena u sadržaju vode u tkivu odnosno hidrofilne izvanstanične tvari mogu bolje opisati opažene promjene poput porasta intenziteta T1 signala SP-a tijekom kasnog fetalnog perioda (6). Difuzijska traktografska metoda oslikavanja mozga također je vrlo korisna u prikazu prolazne slojevite strukture fetalnog telencefalona (51,53). Razvoj novih tehnologija koje omogućavaju ranu *in utero* dijagnostiku poremećaja razvoja mozga (69,70) zahtijeva dobro poznavanje normalnog razvoja privremenih fetalnih zona, kako bi se prepoznala eventualna patološka odstupanja. Stoga, kako bi u potpunosti razumjeli normalan tijek razvoja moždane kore, potrebno je korelirati nalaze histoloških metoda i metoda oslikavanja fetalnog mozga.

10. Zahvale:

Zahvaljujem se mentorici doc. dr. sc. Željki Krsnik na vodstvu i savjetima te obitelji na podršci pri izradi ovog diplomskog rada.

11. Popis literature:

1. Petanjek Z, Judaš M, Šimic G, Rasin MR, Uylings HB, Rakic P, i sur. Extraordinary neoteny of synaptic spines in the human prefrontal cortex. *Proc Natl Acad Sci.* 2011;108(32):13281-6.
2. Stiles J, Jernigan TL. The basics of brain development. *Neuropsychol Rev.* 2010;20:327-348.
3. ten Donkelaar HJ, Lammens M, Aronica E, van Bokhoven H, Kamphuis-van Ulzen K, Hori A. *Development and Developmental Disorders of the Cerebral Cortex.* U: ten Donkelaar HJ, Lammens M, Hori A, ur. *Clinical Neuroembryology.* Berlin: Springer Berlin; 2014. Str.523-642.
4. Angevine JB, Bodian D, Coulombre AJ, Edds M V., Hamburger V, Jacobson M, i sur. Embryonic vertebrate central nervous system: Revised terminology. *Anat Rec.* 1970;166(2):257-61.
5. Bystron I, Blakemore C, Rakic P. Development of the human cerebral cortex: Boulder Committee revisited. *Nat Rev Neurosci.* 2008;9(2):110-22.
6. Kostović I, Judaš M, Radoš M, Hrabač P. Laminar Organization of the Human Fetal Cerebrum Revealed by Histochemical Markers and Magnetic Resonance Imaging. *Cereb Cortex.* 2002;12(5):536-44.
7. Kostović I, Judaš M. Embryonic and Fetal Development of the Human Cerebral Cortex. U: Bandettini P, Toga AW, ur. *Brain mapping: an encyclopedic reference.* Amsterdam: Elsevier; 2015. Str. 167-175.
8. Kostović I, Vasung L. Insights From In Vitro Fetal Magnetic Resonance Imaging of Cerebral Development. *Semin Perinatol.* 2009;33:220-33.
9. Stiles J. Brain development and the nature versus nurture debate. U: Stiles J, ur. *The fundamentals of brain development integrating nature and nurture.* London: Henry Stewart Talks; 2010. Str. 3-22.
10. Bystron I, Rakic P, Molnár Z, Blakemore C. The first neurons of the human cerebral cortex. *Nature Neurosci.* 2006;9:880-6.
11. Rakic P. Neuronal migration and contact guidance in the primate telencephalon. *Postgrad Med J.* 1978;54 Suppl 1:25-40.
12. Sidman RL, Rakic P. Neuronal migration, with special reference to developing human brain: a review. *Brain Res.* 1973;62:1-35.
13. Rakic P. Evolution of the neocortex: a perspective from developmental biology. *Nat Rev Neurosci.* 2009;10(10):724-35.

14. Rakic P. Guidance of neurons migrating to the fetal monkey neocortex. *Brain Res.* 1971;33(2):471-6.
15. Rakic P. Specification of Cerebral Cortical Areas. *Science.* 1988;241:170–6.
16. Marín-Padilla M. Cajal-Retzius cells and the development of the neocortex. *Trends Neurosci.* 1998;21(2):64–71.
17. Mrzljak L, Uylings HBM, Kostović I, van Eden CG. Prenatal development of neurons in the human prefrontal cortex: I. A qualitative Golgi study. *J Comp Neurol.* 1988;271(3):355–86.
18. Molliver ME, Kostović I, Van Der Loos H. The development of synapses in cerebral cortex of the human fetus. *Brain Res.* 1973;50(2):403–7.
19. Kostović I, Rakic P. Developmental History of the Transient Subplate Zone in the Visual and Somatosensory Cortex of the Macaque Monkey and Human Brain. *J Comp Neurol.* 1990;297:441–70.
20. Huttenlocher PR, Dabholkar AS. Regional differences in synaptogenesis in human cerebral cortex. *J Comp Neurol.* 1997;387(2):167–78.
21. Kostović I. Structural and histochemical reorganization of the human prefrontal cortex during perinatal and postnatal life. *Prog Brain Res.* 1990;85:223–39.
22. Meyer G, Schaaps JP, Moreau L, Goffinet AM. Embryonic and early fetal development of the human neocortex. *J Neurosci.* 2000;20(5):1858–68.
23. Zecevic N, Chen Y, Filipovic R. Contributions of cortical subventricular zone to the development of the human cerebral cortex. *J Comp Neurol.* 2005;491(2):109-22.
24. Carney RSE, Bystron I, López-Bendito G, Molnár Z. Comparative analysis of extra-ventricular mitoses at early stages of cortical development in rat and human. *Brain Struct Funct.* 2007;212(1):37–54.
25. Smart IHM, Dehay C, Giroud P, Berland M, Kennedy H. Unique morphological features of the proliferative zones and postmitotic compartments of the neural epithelium giving rise to striate and extrastriate cortex in the monkey. *Cereb Cortex.* 2002;12:37–53.
26. Hansen D V, Lui JH, Parker PRL, Kriegstein AR. Neurogenic radial glia in the outer subventricular zone of human neocortex. *Nature.* 2010;464(7288):554–61.
27. Lui JH, Hansen DV, Kriegstein AR. Development and evolution of the human neocortex. *Cell.* 2011;146(1):18-36.
28. Kostović I, Jovanov-Milošević N, Radoš M, Sedmak G, Benjak V, Kostović-Srzić M, i sur. Perinatal and early postnatal reorganization of the subplate and related cellular compartments in the human cerebral wall as revealed by histological and MRI approaches. *Brain Struct Funct.* 2012;219(1):231–53.

29. Radoš M, Judaš M, Kostović I. In vitro MRI of brain development. *Eur J Radiol.* 2006;57:187–98.
30. Rakic P. Prenatal Development of the Visual System in Rhesus Monkey. *Phil Trans R Soc Lond B Biol Sci.* 1977;278(961):245-60.
31. Kostović I, Judaš M. The development of the subplate and thalamocortical connections in the human foetal brain. *Acta Paediatr.* 2010;99:1119–27.
32. Duque A, Krsnik Z, Kostović I, Rakic P. Secondary expansion of the transient subplate zone in the developing cerebrum of human and nonhuman primates. *Proc Natl Acad Sci.* 2016;113(35):9892–7.
33. Kostović I, Goldman Rakic PS. Transient cholinesterase staining in the mediodorsal nucleus of the thalamus and its connections in the developing human and monkey brain. *J Comp Neurol.* 1983;219(4):431–47.
34. McConnell S, Ghosh A, Shatz C. Subplate neurons pioneer the first axon pathway from the cerebral cortex. *Science.* 1989;245(4921):978–82.
35. Kostović I, Rakic P. Cytology and time of origin of interstitial neurons in the white matter in infant and adult human and monkey telencephalon. *J Neurocytol.* 1980;9:219–42.
36. Judaš M, Sedmak G, Pletikos M, Jovanov-Milošević N. Populations of subplate and interstitial neurons in fetal and adult human telencephalon. *J Anat.* 2010;217:381–99.
37. Marin Padilla M. Ontogenesis of the pyramidal cell of the mammalian neocortex and developmental cytoarchitectonics: A unifying theory. *J Comp Neurol.* 1992;321(2):223–40.
38. Mountcastle VB. The columnar organization of the neocortex. *Brain.* 1997:701-22.
39. Kirischuk S, Luhmann H, Kilb W. Cajal–Retzius cells: Update on structural and functional properties of these mystic neurons that bridged the 20th century. *Neuroscience.* 2014;275:33–46.
40. Tissir F, Goffinet AM. Reelin and brain development. *Nat Rev Neurosci.* 2003;4(6):496–505.
41. Bystron I, Molnár Z, Otellin V, Blakemore C. Tangential Networks of Precocious Neurons and Early Axonal Outgrowth in the Embryonic Human Forebrain. *J Neurosci.* 2005;25(11):2781–92.
42. Carter M, Shieh JC. Guide to research techniques in neuroscience. 2.izd. London: Academic Press is an imprint of Elsevier; 2015.
43. Trivedi R, Husain N, Rathore RKS, Saksena S, Srivastava S, Malik GK, i sur. Correlation of diffusion tensor imaging with histology in the developing human frontal cerebrum. *Dev Neurosci.* 2009;31(6):487–96.
44. Huisman T. Diffusion-weighted and diffusion tensor imaging of the brain, made easy. *Cancer Imaging.* 2010;10.

45. Mukherjee P, McKinstry RC. Diffusion Tensor Imaging and Tractography of Human Brain Development. *Neuroimaging Clin N Am*. 2006;16:19–43.
46. Jernigan TL, Stiles J. Construction of the human forebrain. *Wiley Interdiscip Rev Cogn Sci*. 2016;8.
47. Wang R, Dai G, Takahashi E. High Resolution MRI Reveals Detailed Layer Structures in Early Human Fetal Stages: In Vitro Study with Histologic Correlation. *Front Neuroanat*. 2015;9:1–9.
48. Widjaja E, Geibprasert S, Mahmoodabadi SZ, Blaser S, Brown NE, Shannon P. Alteration of human fetal subplate layer and intermediate zone during normal development on MR and diffusion tensor imaging. *Am J Neuroradiol*. 2010;31(6):1091–9.
49. © 2010 Allen Institute for Brain Science. BrainSpan Atlas of the Developing Human Brain. Available from: <http://www.brainspan.org/static/atlas>
50. Kostović I, Petanjek Z, Judaš M. Early areal differentiation of the human cerebral cortex: Entorhinal area. *Hippocampus*. 1993;3:447–58.
51. McKinstry RC, Mathur A, Miller JH, Ozcan A, Snyder AZ, Schefft GL, i sur. Radial organization of developing preterm human cerebral cortex revealed by non-invasive water diffusion anisotropy MRI. *Cereb Cortex*. 2002;12(12):1237–43.
52. Huang H. Structure of the Fetal Brain: What We Are Learning from Diffusion Tensor Imaging. *Neurosci*. 2010;16(6):634–49.
53. Huang H, Jeon T, Sedmak G, Pletikos M, Vasung L, Xu X, i sur. Coupling Diffusion Imaging with Histological and Gene Expression Analysis to Examine the Dynamics of Cortical Areas across the Fetal Period of Human Brain Development. *Cereb Cortex*. 2012;23(11):2620–31.
54. Huang H, Xue R, Zhang J, Ren T, Richards LJ, Yarowsky P, i sur. Anatomical characterization of human fetal brain development with diffusion tensor magnetic resonance imaging. *J Neurosci*. 2009;29(13):4263–73.
55. Maas LC, Mukherjee P, Carballido-Gamio J, Veeraraghavan S, Miller SP, Partridge SC, i sur. Early laminar organization of the human cerebrum demonstrated with diffusion tensor imaging in extremely premature infants. *Neuroimage*. 2004;22(3):1134–40.
56. DeIpolyi AR, Mukherjee P, Gill K, Henry RG, Partridge SC, Veeraraghavan S, i sur. Comparing microstructural and macrostructural development of the cerebral cortex in premature newborns: Diffusion tensor imaging versus cortical gyration. *Neuroimage*. 2005;27(3):579–86.
57. Gupta RK, Hasan KM, Trivedi R, Pradhan M, Das V, Parikh NA, i sur. Diffusion tensor imaging of the developing human cerebrum. *J Neurosci Res*. 2005;81(2):172–8.

58. Shimony JS, McKinstry RC, Akbudak E, Aronovitz JA, Snyder AZ, Lori NF, et al. Quantitative Diffusion-Tensor Anisotropy Brain MR Imaging: Normative Human Data and Anatomic Analysis. *Radiology*. 1999;212:770–84.
59. Sorensen AG, Wu O, Copen WA, Davis TL, Gonzalez RG, Koroshetz WJ, et al. Human Acute Cerebral Ischemia: Detection of Changes in Water Diffusion Anisotropy by Using MR Imaging. *Radiology*. 1999;212:785–92.
60. Sun S-W, Neil JJ, Song S-K. Relative indices of water diffusion anisotropy are equivalent in live and formalin-fixed mouse brains. *Magn Reson Med*. 2003;50:743–8.
61. Sun S-W, Neil JJ, Liang H-F, He YY, Schmidt RE, Hsu CY, et al. Formalin fixation alters water diffusion coefficient magnitude but not anisotropy in infarcted brain. *Magn Reson Med*. 2005;53:1447–51.
62. Huang H, Vasung L. Gaining insight of fetal brain development with diffusion MRI and histology. *Int J Dev Neurosci*. 2013;32:11–22.
63. Marin-Padilla M. Early Ontogenesis of the Human Cerebral Cortex. U: Peters A, Jones EG, et al. *Cerebral Cortex*. New York: Plenum Publishing; 1988. Str.1–34.
64. Prayer D, Kasprian G, Krampfl E, Ulm B, Witzani L, Prayer L, et al. MRI of normal fetal brain development. *Eur J Radiol*. 2006;57:199–216.
65. Trivedi R, Gupta RK, Husain N, Rathore RKS, Saksena S, Srivastava S, et al. Region-specific maturation of cerebral cortex in human fetal brain: Diffusion tensor imaging and histology. *Neuroradiology*. 2009;51(9):567–76.
66. Durston S, Thomas KM, Yang Y, Ulug AM, Zimmerman RD, Casey B. A neural basis for the development of inhibitory control. *Dev Sci*. 2002;5:9-16.
67. Girard N, Raybaud C, Poncet M. In vivo MR study of brain maturation in normal fetuses. *Am J Neuroradiol*. 1995;16(2):407–13.
68. Brisse H, Fallet C, Sebag G, Nessmann C, Blot P, Hassan M. Supratentorial parenchyma in the developing fetal brain: In vitro MR study with histologic comparison. *Am J Neuroradiol*. 1997;18(8):1491-7.
69. Glenn OA, Barkovich J. Magnetic resonance imaging of the fetal brain and spine: an increasingly important tool in prenatal diagnosis: Part 1. *Am J Neuroradiol*. 2006;27(8):1–8.
70. Glenn OA, Barkovich J. Magnetic resonance imaging of the fetal brain and spine: An increasingly important tool in prenatal diagnosis: Part 2. *Am J Neuroradiol*. 2006;27(9):1807-14.

12. Životopis:

Rođen sam u Požegi 23. prosinca 1992. godine, gdje sam pohađao osnovnu školu i gimnaziju. 2011. godine upisujem Medicinski fakultet u Zagrebu kojeg završavam s odličnim uspjehom. Za vrijeme studija radio sam tri akademske godine kao demonstrator na kolegiju Temelji neuroznanosti. Također, član sam Studentske sekcije za neuroznanost i urednik u studentskom časopisu Gyrus. 2017. godine primio sam stipendiju za obavljanje znanstvenog usavršavanja na Sveučilištu Rutgers, New Jersey.