

# Suvremeni pristup liječenju lumboischialgije minimalno invanzivnim metodama

---

**Detković, Kristina**

**Master's thesis / Diplomski rad**

**2018**

*Degree Grantor / Ustanova koja je dodijelila akademski / stručni stupanj:* **University of Zagreb, School of Medicine / Sveučilište u Zagrebu, Medicinski fakultet**

*Permanent link / Trajna poveznica:* <https://um.nsk.hr/um:nbn:hr:105:747205>

*Rights / Prava:* [In copyright](#)/[Zaštićeno autorskim pravom.](#)

*Download date / Datum preuzimanja:* **2024-11-05**



*Repository / Repozitorij:*

[Dr Med - University of Zagreb School of Medicine Digital Repository](#)



**SVEUČILIŠTE U ZAGREBU  
MEDICINSKI FAKULTET  
SVEUČILIŠNI DIPLOMSKI STUDIJ SESTRINSTVA**

**Kristina Detković**

**Suvremeni pristup liječenju lumboishialgije  
minimalno invazivnim metodama**

**DIPLOMSKI RAD**



**Zagreb, 2018.**

**SVEUČILIŠTE U ZAGREBU  
MEDICINSKI FAKULTET  
SVEUČILIŠNI DIPLOMSKI STUDIJ SESTRINSTVA**

Kristina Detković

**Suvremeni pristup liječenju lumboishialgije  
minimalno invazivnim metodama**

**DIPLOMSKI RAD**

**Zagreb, 2018.**

Ovaj diplomski rad izrađen je u Klinici za neurokirurgiju KBC Zagreb, pod vodstvom prof. dr. sc. Miroslava Vukića, dr. med., te je predan na ocjenjivanje u akademskoj godini 2017./2018.

Mentor rada: prof. dr. sc. Miroslav Vukić, dr. med.

## Popis korištenih kratica

AP	antero-posteriorno
CT	kompjuterizirana tomografija
IL	interleukin
MR	magnetska rezonancija
OETA	opća endotrahealna anestezija
PLDD	perkutana lumbalna dekompresija diska ( <i>engl. Percutaneous Lumbar Disc Decompression</i> )
PLIF	lumbalna fiksacija kralježaka stražnjim pristupom ( <i>engl. Posterior Lumbar Interbody Fusion</i> )
RF	radiofrekvencija
RTG	rendgenski uređaj
TLIF	lumbalna međukralješčana stabilizacija transforaminalnim pristupom ( <i>engl. Transforaminal Lumbar Interbody Fusion</i> )
TNF- $\alpha$	čimbenik tumorske nekroze- $\alpha$ ( <i>engl. Tumor Necrosing Factor-<math>\alpha</math></i> )

Sadržaj:

Sažetak

Summary

<b>1. Uvod</b> .....	1
<b>2. Rendgenska anatomija slabinske kralježnice</b> .....	3
<b>3. Uzroci i patogeneza lumboishialgije</b> .....	6
<b>4. Minimalno invazivne spinalne intervencije u liječenju lumboishialgije</b> .....	9
4.1. Definicija minimalno invazivnih spinalnih intervencija	9
4.2. Podjela terapijskih minimalno invazivnih spinalnih intervencija koje se koriste u liječenju lumboishialgije	10
4.2.1. Epiduralne steroidne injekcije.....	10
4.2.1.1. Interlaminarna epiduralna steroidna injekcija	13
4.2.1.2. Transforaminalna epiduralna steroidna injekcija	16
4.2.1.3. Kaudalna epiduralna steroidna injekcija	21
4.2.2. Intradiskalne intervencije u liječenju lumboishialgije	23
4.2.2.1. Primjena geliranog alkohola u liječenju lumboishialgije	23
4.2.2.2. Primjena laserske energije u liječenju lumboishialgije	26
4.2.2.3. Primjena radiofrekventne struje u liječenju lumboishialgije	28
<b>5. Minimalno invazivne operacije u liječenju lumboishialgije</b> .....	30
5.1. Mikrodisektomija kroz tubularne dilatatore	31
5.2. Endoskopska disektomija	35
5.2.1. Interlaminarna endoskopska disektomija	37
5.2.2. Transforaminalna endoskopska disektomija	39
<b>6. Zaključak</b> .....	43
<b>Popis literature</b> .....	45
<b>Životopis</b> .....	51

Sažetak

## **Suvremeni pristup liječenju lumboishialgije minimalno invazivnim metodama**

Kristina Detković

Bolesti slabinske kralježnice, a među njima i lumboishialgija značajni su javnozdravstveni problem s obzirom da od njih u svom životnom razdoblju oboli velika većina ljudi. Najvažniji uzrok lumboishialgije kod mlađih ljudi je hernija intervertebralnog diska, dok je kod starijih ljudi najčešći uzrok lumboishialgije stenoza lateralnog recesususa ili neuralnog foramena kroz koji spinalni živac izlazi iz spinalnog kanala. U patogenezi lumboishialgije sudjeluju različiti pro upalni faktori među kojima su najvažniji interleukin 1 i čimbenik tumorske nekroze. S obzirom da su troškovi operacijskog liječenja bolesnika s lumboishialgijom iznimno visoki, u posljednjih dva desetljeća počela se razvijati svijest o liječenju lumboishialgije minimalno invazivnim procedurama. Među njima najučinkovitijima su se pokazale epiduralne steroidne injekcije iako su se kroz godine razvijali i razni pristupi intradiskalnih metoda liječenja bolesnika s lumboishialgijom. Sljedeći trendove brzog oporavka i smanjenja troškova i kirurške tehnike u zadnjem su desetljeću usmjerene prema manjoj traumi živčanih i mekih tkiva pa su se tako pojavila različita rješenja tijekom kojih se u spinalni kanal pristupa kroz tubularne retraktore. Posljednji iskorak u kirurgiji slabinske kralježnice s ciljem liječenja hernije diska i posljedične lumboishialgije svakako je pojava endoskopije. Ove se operacije izvode u lokalnoj anesteziji uz minimalan rez kože, minimalnu traumu tkiva i stvaranje ožiljka te uz najbrži postoperativni oporavak i smanjenje troškova liječenja.

Ključne riječi: minimalno invazivni postupci, minimalno invazivne operacije, lumboishialgija, slabinska kralježnica

## Summary

### **Modern approach to treatment of sciatic pain using minimally invasive spine procedures**

Kristina Detković

Lumbar spinal diseases causing low back and radicular pain present a major public health problem. The majority of the population suffer from sciatic pain at some time during their life. The most frequent cause of sciatic pain in younger people is intervertebral disc herniation, while in older people the most common cause of sciatic pain is the lateral recessus stenosis or stenosis of the neural foramen through which the spinal nerve emerges from the spinal canal. Various pro-inflammatory factors are involved in the pathogenesis of sciatic pain, among which the most important are interleukin 1 and the tumor necrosis factor. Since the cost of surgical treatment of patients suffering from sciatic pain is significantly high, in recent decades, there has been an increase in awareness to treat intervertebral disc herniations using minimally invasive procedures. Among these minimally invasive procedures epidural steroid injections have been shown to be the most effective, although various intradiscal procedures have been developed over the years to treat intervertebral disc herniations. Following the trends of rapid recovery and reduction of medical costs the surgical techniques in the last decade have also become less invasive causing less trauma to soft and nervous tissue. This is achieved using tubular retractors. The last cutting edge technique in spinal surgery is endoscopy. These operations are performed in local anesthesia with a minimal skin incision, minimal tissue trauma and scarring, and with the fastest postoperative recovery and reduced treatment costs.



Keywords: minimally invasive procedures, minimally invasive surgery, sciatic pain, lumbal spine

## 1. Uvod

Degenerativne promjene, uključujući i one koje zahvaćaju kralježnicu, smatraju se normalnim procesom starenja, a kod najvećeg broja ljudi one se manifestiraju kliničkom slikom koja je karakterizirana bolovima u kralježnici. Bolovi se najčešće javljaju u donjem dijelu leđa. Ovi su bolovi vrlo česti razlog traženja medicinske pomoći i najčešći su razlog bolnih stanja radno aktivne populacije. Navedeno predstavlja veliki socioekonomski problem, kako u SAD-u i zemljama zapadne Europe, tako i u Hrvatskoj.

Većina bolesnika ima nespecifičnu bol u predjelu lumbalne kralježnice koja se primarno liječi konzervativno. Konzervativno liječenje podrazumijeva mirovanje, uzimanje nesteroidnih protuupalnih lijekova te fizikalnu terapiju. Ovaj tip liječenja ne uklanja uzrok kralježničke boli, ali vremenom kod natpolovičnog broja bolesnika uspješno uklanja simptome akutne boli. Kada bol traje duže od osam tjedana nazivamo je kroničnom i tada je potrebno pronaći specifičan uzrok. Među uzroke kronične križbolje prvenstveno se ubrajaju degenerativne bolesti diska i fasetnih zglobova kralježnice, bolesti sakroilijakalnog zgloba, mekotkivne i koštane stenoze kralježničkog kanala te instabilitet i deformiteti kralježnice (1). Najčešći uzrok lumboishialgije hernije su intervertebralnih diskova koji na razini spinalnog kanala ili foramena komprimiraju korijenove spinalnih živaca. Ukoliko konzervativne metode ne dovedu do zadovoljavajućeg stanja ili ako se kod bolesnika pojave akutni neurološki ispadi poput gubitka kontrole sfinktera ili slabosti mišićja nogu, bolesnici se upućuju neurokirurgu. Operacijsko liječenje učinkovit je i brz način rješavanja lumboishialgije ali sa sobom nosi niz mogućih komplikacija, duži oporavak, a ujedno predstavlja i značajan financijski teret na zdravstveni sustav.

U zadnjih dva desetljeća u svijetu, a u Hrvatskoj unazad desetak godina, razvija se zaseban dio minimalno invazivne medicine koji je svoje mjesto u liječenju bolesnika s

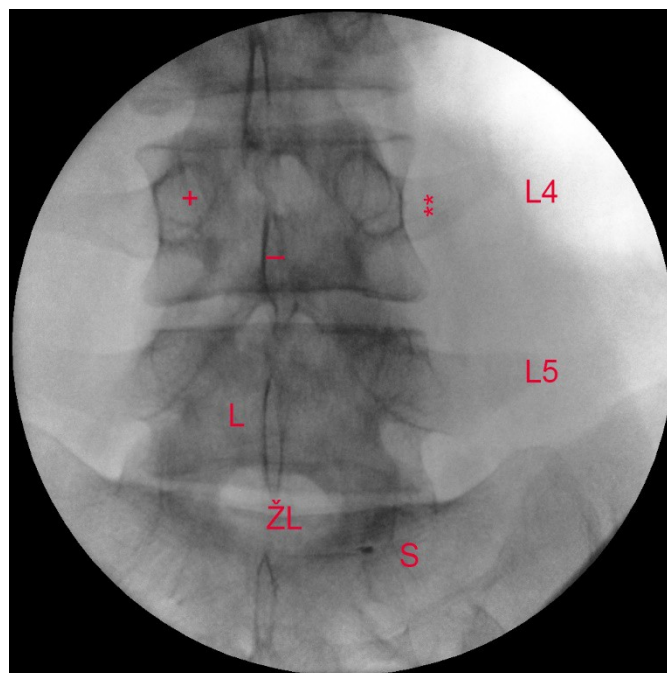
lumboishialgijom našao iza neuspješne konzervativne terapije, a prije operacijskog liječenja (2). Minimalno invazivnim procedurama nazivamo zahvate koji se izvode u lokalnoj anesteziji i bez reza kože.

U tzv. „minimalno invazivne postupke“ koji se koriste za liječenje bolesnika koji boluju od lumboishialgije ubrajaju se epiduralne injekcije steroida te različite intradiskalni postupci, koji se skupnim imenom nazivaju metode nukleoplastike (1). Svi se oni izvode u posebno opremljenoj operacijskoj dvorani za intervencije uz obavezno korištenje mobilnog RTG uređaja te obaveznu primjenu kontrastnog sredstva. Korištenjem RTG-a u svakom trenutku može se točno odrediti položaj instrumenta s kojim se radi, a korištenjem kontrastnog sredstva lako se određuje točno mjesto gdje će završiti primijenjeni lijek. Nakon završetka intervencije bolesnik samostalno odlazi kući, obično u pratnji odrasle osobe.

Osim nastojanja da se ljudima koji boluju od lumboishialgije pomogne bez operacije i kirurgija lumbalne kralježnice u zadnjih je dva desetljeća doživjela svoj procvat na način da je i ona postala minimalno invazivna. Razvili su se tako poštediti pristupi u spinalni kanal koji se izvode perkutano ili koristeći različito velike tubularne raširivače. Najnoviji trend u operacijama slabinske kralježnice pojava je endoskopije. U Hrvatskoj je ona još u povojima no u svijetu postaje sve propulzivnija grana spinalne kirurgije, s obzirom da bolesnici očekuju kratak boravak u bolnici, brži povratak na posao i manji kožni rez radi estetskog dojma.

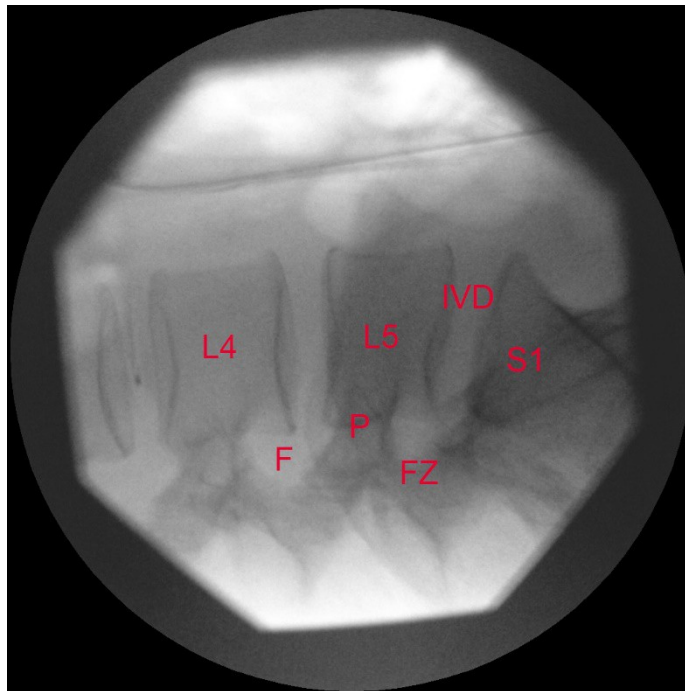
## 2. Rendgenska anatomija slabinske kralježnice

Slabinska kralježnica sačinjena je od pet kralježaka koji su međusobno povezani međukralježničnim diskovima. Svaki kralježak sastoji se od trupa, na koji se sa stražnje strane te lateralno nadovezuje korijen luka ili pedikl, a na njega sam luk odnosno lamina. Na stražnjoj strani luka nalazi se trnasti nastavak dok se na korijenu luka prema lateralno nalaze poprečni nastavci. Na prijelazu korijena u luk nalaze se dva para zglobnih nastavaka, jedan par s gornje, a drugi s donje strane. Oni služe uzglobljavanju sa susjednim kralježnjacima. Tri nastavka, trnasti i dva poprečna, služe za vezanje dubokih mišića leđa i nalik su poluzi koja olakšava mišićima učvršćivanje i mijenjanje položaja kralježnice. Rendgenogram lumbalne kralježnice u AP projekciji s oznakom dijelova kralježaka prikazan je na slici 1.



Slika 1. AP rendgenogram lumbosakralne kralježnice. S - sakrum, ŽL - žuti ligament, L - lamina L5 kralješka, “-“ – trnasti nastavak L4 kralješka, “+” – pedikl L4 kralješka, “\*\*\*” – poprečni nastavak L4 kralješka (s dozvolom dr. K. Houre)

Četiri zglobna nastavka su u poziciji s odgovarajućim nastavcima susjednog kralješka (gornjeg i donjeg), oblikujući zglobove. Kroz njihovo sudjelovanje u formiranju tih zglobova, nastavci određuju načine pokreta koji su mogući i koji su ograničeni između susjednih kralježaka. Zglobni nastavci također pomažu pri održavanju susjednih kralježaka centriranima, konkretno sprječavajući gornji kralježak da sklizne naprijed na kralježak ispod njega. Rendgenogram slabinske kralježnice u lateralnoj projekciji s oznakom dijelova kralježaka prikazan je na slici 2.



Slika 2. Profilni rendgenogram lumbosakralne kralježnice. F - foramen, P - pedikl, FZ - fasetni zglob, IVD - intervertebralni disk (s dozvolom dr. K. Houre)

Trup kralješka je najmasivniji prednji dio kosti. On daje čvrstoću kralježnici i sudjeluje u prijenosu tjelesne težine s trupa preko zdjelice prema nogama. Veličina trupova kralješaka povećava se prema kaudalno jer svaki postupno podnosi veću tjelesnu težinu. Trup

kralješka građen je od spužvastog koštanog tkiva koji na površini prelazi u kompaktno koštano tkivo. Trabekularni dio kosti izgrađen je od mreže gredica: najvećim dijelom dugih vertikalnih gredica povezanih kratkim, vodoravnim gredicama. Međuprostor između gredica ispunjen je crvenom koštanom srži. Kroz jedan ili više velikih otvora na stražnjoj površini trupa prolaze bazivertebralne vene koje dreniraju koštanu srž.

Neuralni forameni u slabinskoj kralježnici orijentirani su prema lateralno. Krov neuralnog foramena omeđuje kaudalni dio gornjeg pedikla, a dno foramena omeđuje kranijalni dio donjeg pedikla. Stražnji zid foramena najvećim je dijelom građen od gornjeg zglobnog nastavka donjeg kralješka, a manjim dijelom i od donjeg zglobnog nastavka gornjeg kralješka te zglobnom čahurom koja se nalazi oko zigapofizealnog zgloba kojeg čine navedena dva zglobna nastavka. Prednji zid foramena čine kaudalni dio stražnjeg dijela tijela gornjeg kralješka te stražnji dio intervertebralnog diska. Spinalni se živac nalazi u prednjem i gornjem dijelu foramena.

### 3. Uzroci i patogeneza lumboishialgije

Najčešći uzrok lumboishialgije u mladih ljudi hernija je intervertebralnog diska s posljedičnom kompresijom na spinalni živac. Hernije diska najčešće se javljaju na razini LIV/LV i LV/SI. Ove dvije razine čine ukupno oko 95% svih hernija diska na cijeloj kralježnici (3). Kod starijih ljudi najčešći uzroci lumboishialgije su stenoza lateralnog recesusa i/ili neuralnog foramena koje se razvijaju u sklopu progresije degenerativne bolesti kralježnice. U oba slučaja rezultat je isti, odnosno kod bolesnika je pritisnut korijen spinalnog živca, a klinička se slika manifestira radikularnom boli ili radikulopatijom.

Po svojoj konzistenciji hernija diska može biti meka ukoliko je njezin razvoj kraće trajao ili ona može biti kalcificirana ukoliko je njezin razvoj trajao kroz duži vremenski period. Po veličini hernije diska možemo podijeliti na protruzije, ekstruzije i ekstruzije sa sekvestracijom. Kod protruzija je održan integritet anulusa dok je kod ekstruzija anulus u cijelosti puknut te je tkivo nukleusa izašlo u spinalni kanal. U slučaju sekvestracije postoji i slobodni fragment koji u spinalnom kanalu može migrirati kranijalno ili kaudalno.

Hernije diska po položaju u spinalnom kanalu možemo podijeliti na dorzomedijalne koje najčešće ne uzrokuju lumboishialgiju s obzirom da nema pritiska na korijen spinalnog živca, na dorzolateralne koje redovito uzrokuju lumboishialgiju, te na foraminalne koje također uzrokuju kliničku sliku radikularne boli. Hernije diska u rijetkim slučajevima mogu biti i ekstraforaminalne, a klinička slika ovisi o njihovoj veličini, točnom položaju i pritisku na spinalni živac.

Patogeneza lumboishialgije karakterizirana je dvama čimbenicima. Prvi čimbenik svakako je mehanička kompresija tkiva diska na korijen spinalnog živca i njegov stražnji ganglij (4). Kompresija uzrokuje povećani intraneuralni tlak odnosno tzv. mini kompartment sindrom. To dovodi do kompromitacije cirkulacije kroz intraneuralne žile i stvaranje tromba

što za posljedicu ima ishemiju. Ishemija može uzrokovati neuropatsku radikularnu bol koja se po točno definiranom dermatomu širi duž donjih ekstremiteta. Ishemija također dovodi do smanjenja brzine provođenja aksona s posljedičnim razvojem neurološkog deficita koji se može manifestirati smanjenjem ili gubitkom refleksa, ispadom osjeta na koži donjih ekstremiteta te ispadom motorike ili poremećajem u funkciji sfinktera. Drugi čimbenik koji je povezan s prvim, upalna je reakcija koja se razvija u disku i oko korijena živca i koja preko nociceptora sudjeluje u prenošenju boli prema talamusu i mozgu (5). Osim nociceptora u vanjskom dijelu anulusa ovoj vrsti boli sudjeluju i noceptori u stražnjem longitudinalnom ligamentu (6, 7). Navedeni nociceptori podraženi su poglavito visokom koncentracijom fosfolipaze A<sub>2</sub>, IL-6, prostaglandina E<sub>2</sub> i TNF-α. Svi navedeni čimbenici svojim vazokonstriktornim djelovanjem dodatno uzrokuju poremećaj mikrocirkulacije u stražnjem gangliju osjetnog korijena spinalnog živca ali i u mikrocirkulaciji prednjeg motoričkog korijena.

Primjena kortikosteroida i lokalnih anestetika bazira se upravo na činjenici da oni, smanjujući razini proupalnih citokina, smanjuju upalnu reakciju oko korijenova spinalnih živaca što za posljedicu ima smanjenje razine radikularne boli odnosno lumboishialgije (8, 9). Lokalni anestetici povećavaju intraradikularni protok krvi te snizuju podražljivost C vlakana koja prenose bol. Kortikosteroidi blokiraju sintezu fosfolipaze A<sub>2</sub> i drugih pro upalih citokina te stabiliziraju membranu živčanih stanica (10, 11).

Ukoliko je klinička slika lumboishialgije primarno uzrokovana kemijskom upalom, odgovor na epiduralnu primjenu kortikosteroida bit će dobar i bolesnik vjerojatno neće zahtijevati kirurško liječenje. Međutim, ukoliko je glavni uzrok lumboishialgije i kliničke slike hernije diska mehanička kompresija na spinalne korijene tada će odgovor na epiduralnu primjenu kortikosteroida i lokalnog anestetika biti samo kratkotrajan ili ga uopće neće biti, a to će posljedično dovesti do potrebe za kirurškim liječenjem. Naime, mehaničku



dekompresiju moguće je učiniti jedino kirurškim putem. Tkivo diska može se i spontano resorbirati.

## **4. Minimalno invazivne spinalne intervencije u liječenju lumboishialgije**

### *4.1. Definicija minimalno invazivnih spinalnih intervencija*

Minimalno invazivnim spinalnim intervencijama nazivamo postupke koji se u operacijskoj sali, pod kontrolom RTG-a i nakon aplikacije kontrasta, bez incizije kože izvode u lokalnoj anesteziji s ciljem dijagnostike ili liječenja bolnih stanja kralježnice. One se stoga mogu podijeliti na minimalno invazivne dijagnostičke i minimalno invazivne terapijske spinalne intervencije (1, 12).

Minimalno invazivne spinalne intervencije na lumbalnoj kralježnici izvode se u sali na stolu za intervencije čija je ploča propusna za RTG zrake. Navedeni se stol razlikuje od klasičnog operacijskog stola po činjenici da na njegovom rubu nema metalnih držaka koji su karakteristični za operacijski stol. Na taj se način lako mogu raditi slike u kosim projekcijama koje su nužne za izvođenje minimalno invazivnih spinalnih intervencija na kralježnici.

Mobilni RTG aparat drugi je osnovni uređaj bez kojeg se ne mogu izvoditi minimalno invazivne spinalne intervencije na slabinskoj kralježnici. On može biti analogni ili digitalni. Pokretan mora biti iz razloga da se njime može lako manevrirati oko bolesnika kako bi se dobila zadovoljavajuća projekcija odnosno željeni rendgenogram. Tijekom izvođenja minimalno invazivnih spinalnih intervencija koriste se tri projekcije. To su anterio-posteriorna (AP) projekcija, lateralna ili profilna projekcija i kosa projekcija. Kako bi se dobio uvid u treću dimenziju i kako bi liječnik koji izvodi minimalno invazivne spinalne intervencije u svakom trenutku znao gdje se točno nalazi vrh instrumenta s kojim radi uvijek je potrebno dobiti sliku u barem dvije projekcije.

Od ostalih aparata s kojima se koristi liječnik koji izvodi minimalno invazivne terapijske spinalne intervencije u sali se nalazi i generator radiofrekventne struje. Uređaj je to koji se koristi za intradiskalne postupke anuloplastike ili nukleoplastike. Tu je još i monitor za praćenje vitalnih funkcija koji je potreban za praćenje bolesnika tijekom izvođenja minimalno invazivnih intervencija na kralježnici. U ostalu se opremu sale za intervencije ubrajaju još i sestrički stolić za posluživanje šprica, igala i lijekova.

#### *4.2. Podjela terapijskih minimalno invazivnih spinalnih intervencija koje se koriste u liječenju lumboishialgije*

Terapijske minimalno invazivne spinalne intervencije koje se koriste u liječenju bolesnika sa lumboishialgijom mogu se podijeliti u dvije skupine (13). U prvu skupinu ubrajaju se epiduralne steroidne injekcije tijekom kojih se kortikosteroidi i lokalni anestetik apliciraju u epiduralni prostor. U drugu skupinu spadaju intervencije koje se izvode na razini nukleusa pulpozusa pa se skupnim imenom zovu metode nukleoplastike.

##### *4.2.1. Epiduralne steroidne injekcije*

Epiduralnim steroidnim injekcijama nazivamo one injekcije koje se koriste za aplikaciju lokalnog anestetika i kortikosteroida u epiduralni prostor s ciljem smanjenja boli (14). Kortikosteroidi smanjuju upalni odgovor oko korijena spinalnih živaca, a upravo ta upala se smatra osnovnim uzrokom radikularne boli. Epiduralne steroidne injekcije također se koriste

za liječenje simptoma neurogene klaudikacije uzrokovanih centralnom stenozom spinalnog kanala (15).

U epiduralni se prostor najčešće ulazi sa dorzalne strane gdje se iglom prolazi između lamina. Ovaj se pristup naziva se zato interlaminarni pristup. Potvrda da se vrh igle nalazi u epiduralnom prostoru dobiva se korištenjem tzv. „tehnik gubitka otpora“. Koristeći se ovom tehnikom, epiduralni prostor se identificira naglim gubitkom otpora na klipnu špricu u trenutku kada vrh igle prođe kroz ligamentum flavum.

U zadnje vrijeme sve se više koristi transforaminalni pristup u aplikaciji steroida u epiduralni prostor. Ovim pristupom kortikosteroidi se dostavljaju u neposrednu blizinu zahvaćenog živca. Na taj način lijekovi se u ciljano područje zahvaćeno upalom dostavljaju u najvećoj mogućoj koncentraciji. Osim postizanja veće koncentracije lijeka u neposrednoj blizini željenog korijena, ovim se pristupom postiže odlična selektivnost jer se lijekovi ne primjenjuju na više korijena. Interlaminarnim pristupom većina lijeka završi u stražnjem epiduralnom prostoru. Ovaj je pristup također manje specifičan i koristi se kada nismo sigurni koji je točno spinalni korijen uzrok boli. S obzirom da je interlaminarni pristup tehnički nešto jednostavniji za izvesti ovaj se pristup koristi i u slučajevima kada se zbog stenozе foramena ne uspijeva ući u prednji epiduralni prostor.

Epiduralni prostor proteže se od *foramena magnum*-a kranijalno do sakrokokcigealnog ligamenta kaudalno. Epiduralni je prostor ispunjen epiduralnom mašću, obilnim venskim spletovima i rahlim vezivnim potpornim tkivom koje epiduralni prostor dijeli na nepravilne odjeljke. Tanke vezivne pregrade bitne su kod aplikacije epiduralnih steroidnih injekcija jer direktno određuju mjesto širenja primijenjenih lijekova.

Epiduralni prostor s prednje strane ograničava stražnji dio trupa kralješka, s lateralne strane pedikli, a sa stražnje strane lamina. Posterolateralnu granicu epiduralnog prostora čini

žuti ligament koji je u lumbalnoj kralježnici puno deblji nego u njezinim ostalim dijelovima. U svakom interlaminarnom prostoru njegova je debljina smanjuje u kanijalnome dijelu te idući od medijalno prema lateralno. Navedeni se ligament proteže s unutarnje strane lamina i ima oblik šatora tako da lateralni dio može biti i do 1 cm dublje položen od medijalnog dijela. S obzirom da je žuti ligament elastične konzistencije i da daje otpor pri prolasku igle ova se karakteristika koristi za detekciju ulaska u epiduralni prostor. U antero-posteriornom smislu širina epiduralnog prostora u slabinskome iznosi između 5 do 6 mm. S obzirom da kralježnička moždina najčešće završava na razini između L1 i L2 kralježaka, nehotečni prolazak igle kroz duru iznad ove razine dovodi do njezine ozljede, dok se ulaskom igle kroz duralnu vreću ispod razine L2 mogu oštetiti samo korijeni koji čine kaudu ekvinu.

U prednjem epiduralnom prostoru lijek se raspoređuje duž korijena spinalnih živaca jer mu je s prednje strane jedina jasna granica stražnji longitudinalni ligament. Kod operiranih bolesnika raspodjela lijekova u epiduralnom prostoru otežana je zbog opsežnih postoperativnih priraslica.

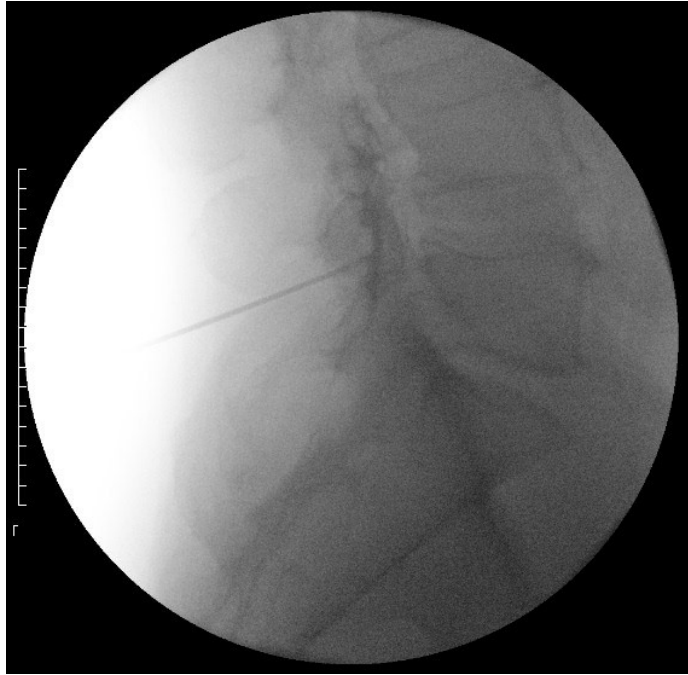
Anesteziozisti su prvi opisali tehniku ulaska u epiduralni prostor primjenom gubitka otpora (16). Tijekom ove tehnike oni nisu koristili RTG aparat. RTG uređaj nam pomaže da spinalnu ili Touhy-evu iglu usmjerimo u medijalnu liniju između lamina, ali bez upotrebe tehnike gubitka otpora on nam ni u AP ni u lateralnoj projekciji ne može se sa sigurnošću potvrditi da se vrhom igle nalazimo točno u epiduralnom prostoru.

Nakon anesteziranja kože s nekoliko mililitara lokalnog anestetika Touhy-eva se igla postavlja u interspinozni ligament. Na kraj Touhy-eve igle potom se postavi šprica za izvođenje tehnike gubitka otpora čiji se klip razlikuje od klipa klasične šprice. Šprica može biti napunjena fiziološkom otopinom ili zrakom. Palcem i kažiprstom nedominantne ruke pridržava se igla i polako se utiskuje kroz interspinozni, a potom kroz žuti ligament dok se

dominantnom rukom drži šprica i palcem iste ruke pritišće njezin klip. Za vrijeme dok se vrh igle nalazi u ligamentima liječnik na klipu šprice osjeća otpor. U trenutku kada vrh igle probije žuti ligament liječnik na klipu šprice osjeti gubitak otpora te zrak ili fiziološka otopina lagano krenu iz šprice. Presudni je to trenutak po čemu je ova tehnika i dobila naziv tehnika gubitka otpora.

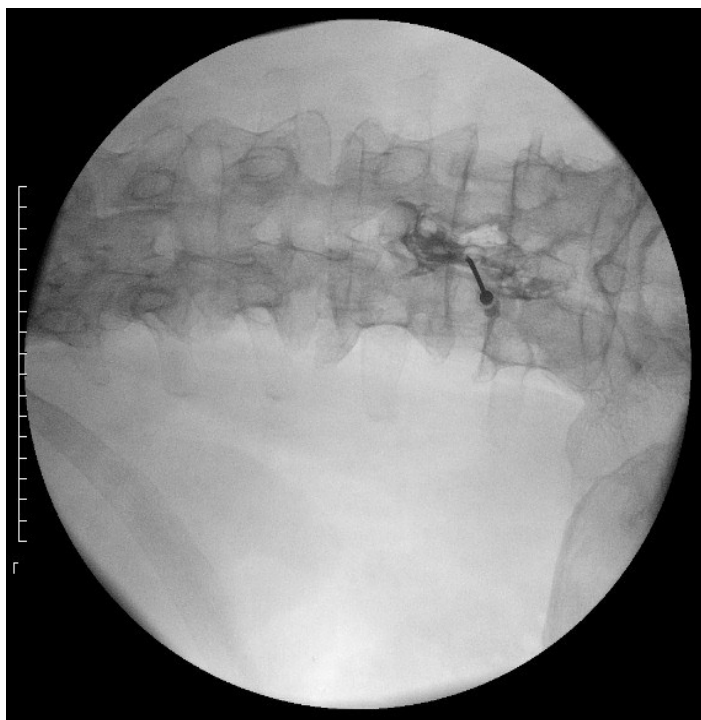
#### *4.2.1.1. Interlaminarna epiduralna steroidna injekcija*

Koristeći interlaminarni pristup primijenjeni lijekovi se raspoređuju dominantno u stražnji epiduralni prostor (slika 3). Ukoliko je pristup bio medijalan i koristi se volumen tekućine veći od 5 ml lijekovi će se najčešće rasporediti obostrano (slika 4). Ovaj pristup koristi se kada je potrebno da se lijek proširi na više razina i na obje strane. Ukoliko je pristup epiduralnom prostoru bio interlaminarni, paramedijalni lijekovi će se najčešće rasporediti samo na jednoj strani, ali će jednaka količina lijeka završiti i u stražnjem i u prednjem epiduralnom prostoru. Ovaj pristup dakle koristi se kada se lijekom želi zahvatiti više korjenova na istoj strani.



Slika 3. Profilni rendgenogram lumbosakralne kralježnice na kojem se vidi Touhy-eva igla u stražnjem epiduralnom prostoru između lamina L4 i L5 kralježaka te širenje kontrasta većinom u stražnji epiduralni prostor. (s dozvolom dr. K. Houre)

Kod izvođenja interlaminarnih epiduralnih steroidnih injekcija na slabinskoj kralježnici bolesnici leže u položaju na trbuhu. Mekani jastuk postavlja se ispod trbuha kako bi se povećao razmak između susjednih trnastih nastavaka. RTG aparat se okrene za 15 do 25 stupnjeva u kaudalnome smjeru (17). Ovakav položaj RTG-a omogućava dobru vizualizaciju interlaminarnog prostora te napredovanje Touhy-eve igle između susjednih trnastih nastavaka.



Slika 4. AP rendgenogram lumbosakralne kralježnice na kojemu se vidi Touhy-eva igla u medijalnoj liniji interlaminarno između L4 i L5 kralježaka s obostranom raspodjelom kontrasta. Defekt punjenja u širenju kontrasta uzrokuje epiduralno masno tkivo što je potvrda da se vrh igle nalazi u epiduralnom prostoru. (s dozvolom dr. K. Houre)

Nakon anestezije kože s par mililitara lokalnog anestetika Touhy-eva se igla pod kontrolom RTG-a postavlja u interspinozni ligament. Na iglu se postavlja šprica za gubitak otpora koja je napunjena zrakom. Na dubini od nekoliko cm u AP projekciji se provjeri ima li igla medijalni položaj, a nakon toga daljnje se napredovanje igle prati u profilnoj projekciji. Nakon svakih pola centimetra do jedan centimeter učini se RTG slika kako bi se provjerio položaj vrha igle. Nakon gubitka otpora upotrebom kratkotrajne dijaskopije potrebno je primijeniti nekoliko mililitara neionskog jodnog kontrasta kako bi se vidjela raspodjela kontrasta koja mora pokazivati epiduralni obrazac širenja. Raspodjelu kontrastnog sredstva potrebno je verificirati u dvije projekcije (18). Nakon utvrđivanja ispravnog položaja vrha igle



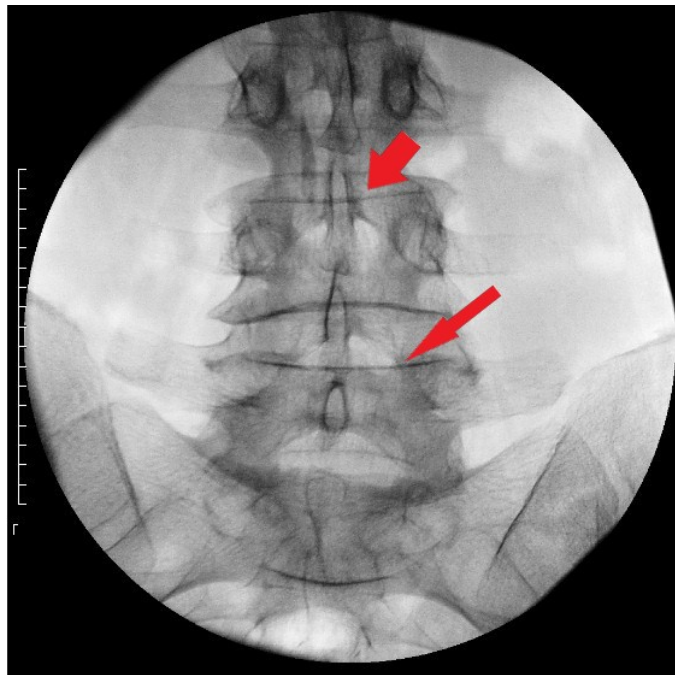
slijedi epiduralna aplikacija otopine lokalnog anestetika ili kombinacije lokalnog anestetika i dugodjelujućih ili kratkodjelujućih kortikosteroida. Ukupan volumen primijenjenih lijekova kreće od 3 do 10 ml (19). Kod korištenja većih volumena lijekova postiže se njihova bolja raspodjela u prednjem epiduralnom prostoru. U bolesnika s velikim hernijama diska ili fokalnim stenozama spinalnog kanala lijekovi će se širiti na mjesto gdje je otpor njihovom protoku najniži tj. na suprotnu stranu od patoloških promjena.

Punkcija duralne vreće s posljedičnom poslijepunkcijskom glavoboljom moguća je neželjena posljedica tijekom izvođenja interlaminarnih steroidnih injekcija. Učestalost ove komplikacije povećava se kod bolesnika koji su operirali lumbalnu kralježnici. Epiduralna primjena malog volumena autologne krvi sigurna je i učinkovita metoda koja u velikom postotku kod ovih bolesnika smanjuje glavobolju, a koja se nije mogla zadovoljavajuće smanjiti konzervativnom terapijom te oralnom primjenom analgetika i intravenskom primjenom kristaloida. Direktna trauma kaude ekvine ili izlazećih korijena spinalnih živaca izrazito je rijetka komplikacija kod primjene lumbalnih interlaminarnih epiduralnih steroidnih injekcija. Razina sedacije tijekom izvođenja epiduralnih injekcija na slabinskoj kralježnici trebala bi omogućiti izravni verbalni kontakt između liječnika i bolesnika. Na taj se način osigurava da bolesnik može prijaviti kontakt igle sa živčanim strukturama prije njihove ozljede. Kod interlaminarnih epiduralnih injekcija na lumbalnoj kralježnici, iako rijetke, moguće komplikacije su i razvoj epiduralnih hematoma ili infekcije. Primjena interlaminarnih lijekova kontraindicirana je kod bolesnika na antikoagulantnoj terapiji.

#### *4.2.1.2. Transforaminalna epiduralna steroidna injekcija*

Najčešća indikacija za transforaminalni pristup spinalnom živcu epiduralna je primjena dugodjelujućih kortikosteroida i lokalnog anestetika u blizinu kemijskom upalom zahvaćenog

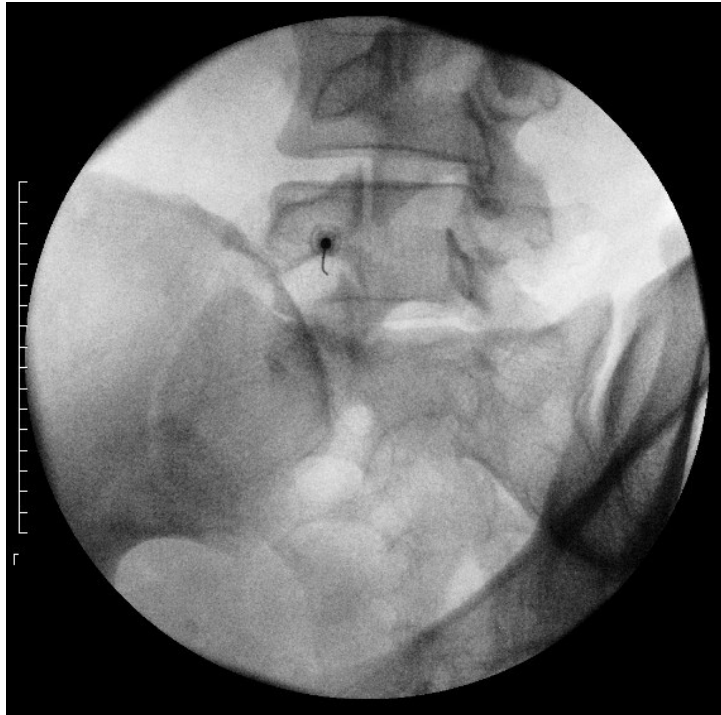
spinalnog živca koji je uzrok radikulopatije. Transforaminalni pristup je vrlo selektivan i njega se koristi kada se želi lijek raspodijeliti samo oko korijena jednog spinalnog živca. Transforaminalnim pristupom sva količina lijeka dolazi u prednje epiduralni prostor gdje se korijeni živca nalaze.



Slika 5. AP rendgenogram lumbosakralne kralježnice koji pokazuje da je RTG zraka okomita na gornju pokrovnu plohu L5 kralješka (tanka crvena strelica) koja se pokazuje kao ravna linija. Za razliku od nje gornja pokrovna ploha L4 kralješka (debela crvena strelica) prikazuje se kao elipsa jer RTG zraka na nju nije okomita. (s dozvolom dr. K. Houre)

Tijekom izvođenja transforaminalnih epiduralnih steroidnih injekcija na slabinskoj kralježnici bolesnici leže u položaju na trbuhu. RTG uređaj se prvo u AP projekciji u kranio-kaudalnom smjeru okrene na način da zrake padaju okomito na pokrovne plohe željenih kralježaka (slika 5). Kada se u AP projekciji dobije prekrivanje pokrovnih ploha željenog

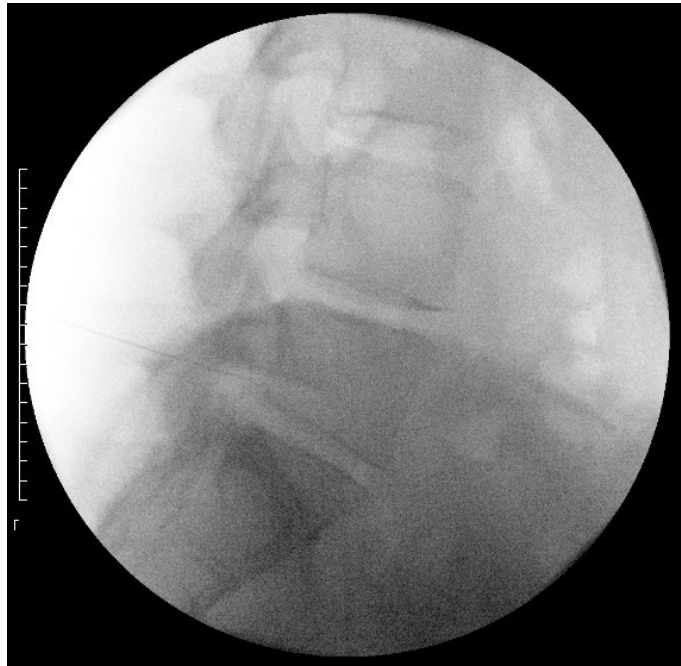kralješka RTG aparat se okrene za 20 do 30 stupnjeva koso u onu stranu na kojoj se izvodi transforaminalna epiduralna steroidna injekcija. U ovoj projekciji prati se napredovanje spinalne igle prema gornjem i vanjskom dijelu intervertebralnog otvora (slika 6).



Slika 6. Kosi rendgenogram lumbosakralne kralježnice na kojem se vidi tangencijalni položaj spinalne igle kojoj je vrh okrenut prema stražnjem i gornjem dijelu foramena L5 s lijeve strane. (s dozvolom dr. K. Houre)

Ukoliko se koristi kosi nagib s manje stupnjeva vrh igle će završiti u vanjskom dijelu foramena, a ukoliko se nagib poveća vrh igle završava dublje u spinalnom kanalu. Kod transforaminalnih steroidnih epiduralnih injekcija bolji je što medijalniji pristup. Na taj način većina lijeka koja se primijeni oko korijena spinalnog živca ostane u spinalnom kanalu odakle

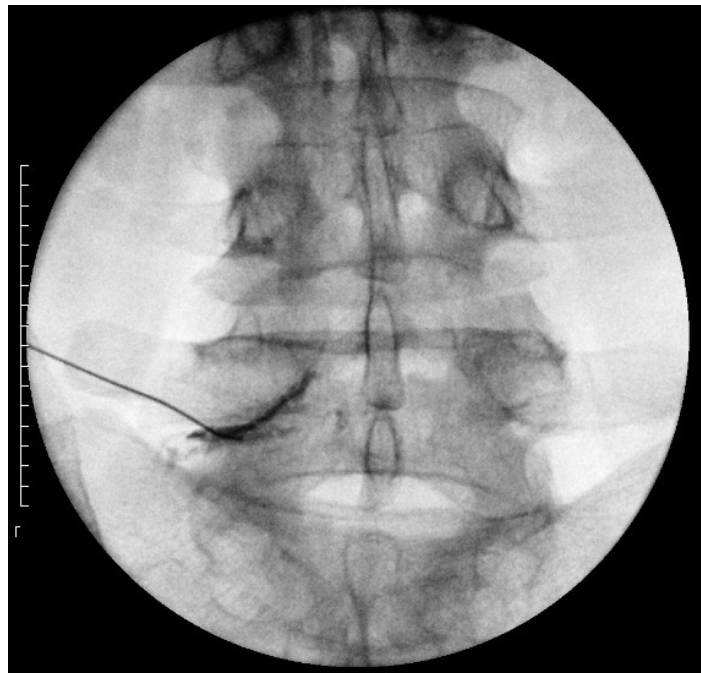
i sam živac potječe pa se na taj način produljuje protuupalni i analgetski učinak primijenjenih lijekova.



Slika 7. Profilni rendgenogram lumbosakralne kralježnice na kojem se vidi vrh igle u gornjem dijelu foramena L5 tik uz stražnji rub trupa L5 kralješka. (s dozvolom dr. K. Houre)

Za izvođenje transforaminalne epiduralne steroidne injekcije na slabinskoj kralježnici najčešće se koriste Quincke spinalne igle debljine 25G i dužine 88 mm. Kako bi se izbjeglo oštećenje izlazećeg živca iglu je koaksijalnom tehnikom potrebno navoditi prema gornjem dijelu intervertebralnog otvora tik kaudalno od pedikla. Kad se dotakne kost igla se malo povuče prema nazad i onda usmjeri prema kaudalno kako bi odsklizala u intervertebralni otvor. Dubinu položaja vrha igle u intervertebralnom otvoru pratimo u lateralnoj projekciji (slika 7). Ukoliko se tijekom napredovanja igle bolesnik požali na parestezije igla se nekoliko milimetara vrati nazad i usmjeri u drugom smjeru. Nakon zadovoljavajućeg položaja vrha

spinalne igle, RTG aparat se iz profilne projekcije vraća u AP položaj. Nakon toga se primjenjuje par mililitara jodnog kontrasta čije se širenje promatra u stvarnom vremenu. Raspodjela kontrastnog sredstva mora biti duž živca ali bez znakova intravazacije ili intratekalnog obrasca širenja (slika 8). Potom slijedi epiduralna primjena kortikosteroida i lokalnih anestetika.



Slika 8. AP rendgenogram lumbosakralne kralježnice na kojemu se vidi spinalna igla i epiduralno širenje kontrasta ispod pedikla LV kralješka s lijeve strane duž spinalnog živca L5.

(s dozvolom dr. K. Houre)

Za izbjegavanje komplikacija tijekom izvođenja transforaminalnih epiduralnih steroidnih injekcija od presudne je važnosti temeljito poznavanje anatomije živčanih i vaskularnih struktura. Direktno injiciranje malih steroidnih čestica u spinalnu segmentalnu arteriju dovodi do katastrofalnih posljedica s razvojem ishemije kralježničke moždine (20). Pozicioniranje vrha igle u gornji stražnji dio intervertebralnog otvora smanjuje mogućnost

razvoja ove komplikacije. Kako bi se izbjegla intravaskularna aplikacija lijekova od presudne je važnosti pratiti raspodjelu kontrastnog sredstva u realnom vremenu. Subarahnoidalna aplikacija moguća je ukoliko je igla položena previše medijalno te je probola duralnu ovojnicu. U tom se slučaju može razviti arahnoiditis s popratnim pojačanjem radikularne boli. Direktna ozljeda živčanog korijena ili spinalnog živca također je moguća iako iznimno rijetka ukoliko se intervencija izvodi u lokalnoj anesteziji.

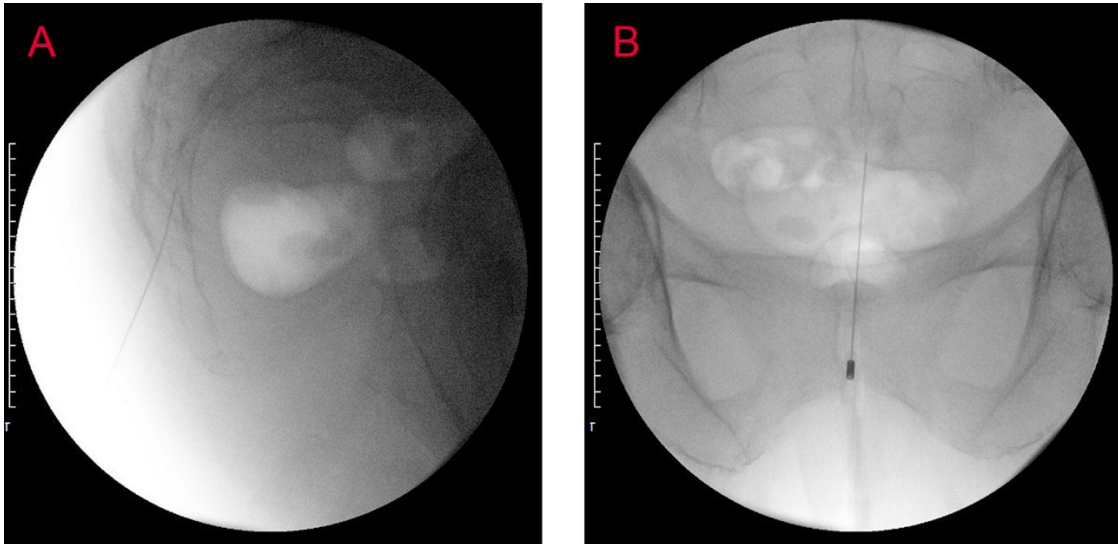
#### *4.2.1.3. Kaudalna epiduralna steroidna injekcija*

Sakralni otvor nalazi se na mjestu gdje petom sakralnom kralješku sa stražnje strane nedostaju trnasti nastavak i lamina. Kranijalno od trtične kosti sa svake strane sakralnog otvora nalazi se po jedan sakralni rožić. Navedeno koštano izbočenje koje se nalazi tik ispod kože lako se može naći palpacijom. Sakralni se rožići koriste za određivanje mjesta uboda spinalne igle kod kaudalne primjene epiduralnih steroida.

Tijekom izvođenja kaudalnih epiduralnih steroidnih injekcija bolesnici leže u položaju na trbuhu. RTG aparat se okrene za 20 do 35 stupnjeva u kaudalnome smjeru tj. sagitalnoj ravnini bez ikakvog kosog nagiba u frontalnoj ravnini. Ovakav položaj RTG-a omogućava dobru vizualizaciju sakruma, sakralnog otvora i kokcigealne kosti.

Nakon radiografske potvrde mjesta sakralnog otvora koža i potkožje iznad njega anestetiraju se s lokalnim anestetikom. Ponekad je vrlo teško vizualizirati sakralni otvor. Njegovo približno mjesto može se identificirati palpacijom sakralnih rogova u središnjoj liniji, blizu proksimalnog dijela glutealne brazde. Za izvođenje kaudalne steroidne epiduralne injekcije koriste se spinalne igle debljine 25G i dužine od 50 do 88 mm. Nakon prolaska kroz kožu igla se usmjerava kroz sakrokokcigealni ligament. Prolaz igle kroz navedeni ligament osjeti se kao svojevrsni „pop“, a potom se smjer igle mijenja na način da igla napreduje pod

kutom koji je više položen, tj. smjerom više paralelnim sa sakrumom. Položaj vrha igle provjerava se u AP i lateralnoj projekciji (slika 9).



Slika 9. A - profilni rendgenogram sakruma na kojem se vidi položaj spinalne igle koja je kroz sakralni otvor prošla u spinalni kanal. B - AP rendgenogram koji pokazuje vrh spinalne igle u medijalnoj liniji u sakralnome dijelu spinalnog kanala. (s dozvolom dr. K. Houre)

Kaudalni epiduralni prostor bogat je venskim spletovima pa je ovdje, više nego drugdje, važno pod dijaskopijom koristiti kontrast kako bi se izbjegla intravaskularna primjena lijekova. Nakon potvrde ispravnog položaja vrha igle u kaudalnom epiduralnom prostoru primjenjuje se otopina lokalnog anestetika s dugodjelujućim kortikosteroidima. Volumen aplicirane otopine primijenjen ovim putem znatno je veći u odnosu na onaj koji se primjenjuje kod transforaminalnih epiduralnih steroidnih injekcija, s obzirom da lijekovi trebaju dosegnuti više sakralne ili niže lumbalne spinalne korijene. Da bi se to postiglo otopini lokalnog anestetika i kortikosteroida dodaje se nekoliko ml destilirane vode tako da je ukupni volumen otopine od 10 ml do 15 ml.

Punkcija dure s posljedičnom postpunkcijskom glavoboljom može se dogoditi tijekom izvođenja kaudalne epiduralne injekcije, ali samo u slučajevima kada se spinalna igla navodi previsoko. Duralna vreća najčešće seže do razine S2 kralješka, a njezin se položaj približno može odrediti palpirajući gornji stražnji rub ilijačne kosti koji se također nalazi u toj razini. Ovim pristupom najčešće se ne može izazvati direktna ozljeda kaude ekvine ili izlazećih spinalnih korjenova. Nakon kaudalne epiduralne injekcije moguć je razvoj epiduralnog krvarenja ili infekcije iako se navedena komplikacija događa vrlo rijetko. Formiranje epiduralnog hematoma ili apscesa može dovesti do značajne kompresije kaude ekvine.

#### *4.2.2. Intradiskalne intervencije u liječenju lumboishialgije*

U skupinu intradiskalnih dekompresija ubrajaju se različiti minimalno invazivni postupci kojima se na različite načine želi smanjiti intradiskalni tlak čime se umanjuje kompromitacija pripadajućeg korijena spinalnog živca s posljedičnim umanjnjem simptoma radikularne boli. Indikacije za navedene postupke manje su protruzije kod kojih je održan integritet *annulus fibrosus*-a, a koje su uzrok radikularnih bolova.

##### *4.2.2.1. Primjena geliranog alkohola u liječenju lumboishialgije*

Posljednjih desetljeća različitim je tehnikama pokušavano smanjiti intradiskalni tlak, ne bi li se tako smanjio pritisak diska na korijene spinalnih živaca. U disk je tako prvo pokušano aplicirati kimopapain, alkohol, ozon te različite druge tvari (21-24). Intradiskalna primjena etanola uzrokovala je raspadanje proteoglikana i glikozaminoglikana što je posljedično smanjilo njihov kapacitet zadržavanja vode u disku. Na taj se način disk sušio i u njemu se

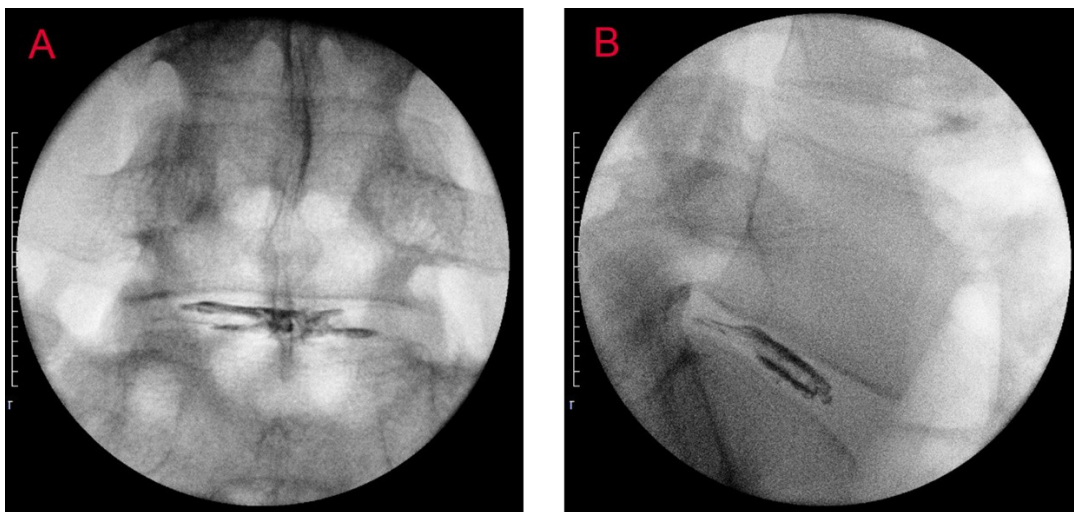


snižavao intradiskalni tlak (23). Iako su početni rezultati svih ovih metoda bili su ohrabrujući, nakon nekog vremena entuzijazam oko njihove primjene je splasnulo, ili radi razvoja komplikacija, ili se dužom primjenom shvatilo da učinci nisu baš tako obećavajući kako se to pokazalo u početku.

Koristeći sve prednosti intradiskalnog djelovanja alkohola, ali izbjegavajući njegove nuspojave, među kojima je najvažnija bila istjecanje u epiduralni prostor radi slabe viskoznosti, na tržište je u zadnjih nekoliko godina plasirana novi pripravak čija je baza gelirani etanol impregniran volframom (25). Ova tvar ima puno veću viskoznost od običnog alkohola i na tjelesnoj se temperaturi stvrdne, smanjujući tako mogućnost neželjenog epiduralnog širenja, a prisutnost volframa omogućava joj da bude vidljiva na RTG-u. Početni rezultati intradiskalne primjene geliranog alkohola su obećavajući, ali za dugoročne prognoze njegova učinka potrebno je ipak provesti dodatne studije te pričekati duži tijek vremena (26).

Tijekom intradiskalne primjene geliranog alkohola na lumbalnoj kralježnici bolesnici leže u položaju na trbuhu. Pola sata prije zahvata intravenski im je potrebno aplicirati antibiotik širokog spektra kako bi se spriječio razvoj discitisa (27). Na početku izvođenja ove metode nukleoplastike RTG uređaj se prvo u AP projekciji postavlja na način da RTG zraka bude okomita na pokrovne plohe kralježaka koje omeđuju bolesti intervertebralni disk. Nakon toga RTG se odmiče u kosi položaj dok se ne postigne da se gornji zglobni nastavak donjeg kralješka projicira na sredinu diska. Ovo je kod pojedinih ljudi na razini L5-S1 nemoguće postići zbog visoke kriste ilijake, pa je u tom slučaju zadovoljavajuća pozicija kada se gornji zglobni nastavak projicira na trećinu umjesto na sredinu diska. Nakon RTG verifikacije ulaznog mjesta slijedi anesteziranje kože i potkožja lokalnim anestetikom. Spinalnom se iglom debljine 22G i dužine 175 mm tada prolazi tik uz lateralni rub gornjeg zglobnog nastavka donjeg kralješka na razini sredine intervertebralnog diska (28). Nakon ulaska u disk, konačni se položaj provjerava u AP i profilnoj projekciji. Potom slijedi polagana aplikacija

oko 1,5 ml geliranog etanola (29). Nakon aplikacije alkohola stilet se vraća u iglu i ostavlja na mjestu u trajanju od dvije minute koliko je dovoljno da se alkohol na tjelesnoj temperaturi stvrdne kako ne bi iscurio iz diska prema van. Nakon dvije minute spinalna se igla može izvući van iz diska. Intradiskalni izgled geliranog alkohola u disku prikazan je na slici 10. Bolesnik se dva sata nakon opservacije pušta u kućnu njegu.



Slika 10. A-AP rendgenogram lumbosakralne kralježnice nakon aplikacije geliranog alkohola u iv diska L5/S1. B- profilni rendgenogram lumbosakralne kralježnice nakon aplikacije geliranog alkohola u iv disk L5/S1. Na dorzalnoj strani diska vidi se fisura u anulusu koju je ispunio gelirani alkohol. (s dozvolom dr. K. Houre)

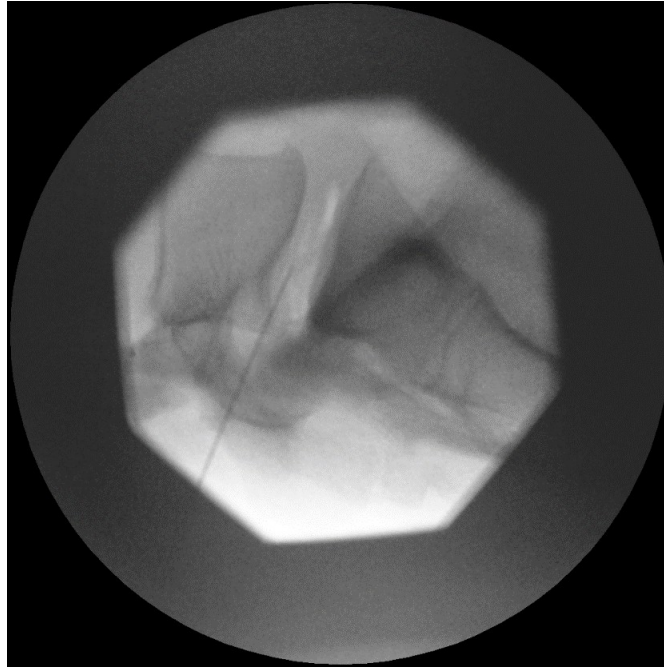Najozbiljnija komplikacija vezana za ovaj postupak istjecanje je alkohola iz diska u epiduralni prostor. Rezultat toga mogu biti ozbiljna neurološka oštećenja korijena spinalnih živaca s posljedičnim ireverzibilnim neurološkim deficitom. Navedena komplikacija prevenira se polaganim apliciranjem alkohola, počekom od dvije minute nakon aplikacije alkohola, a prije vađenja igle, te pravilnom tehnikom ulaska u disk. Druga značajna

komplikacija intradiskalne primjene geliranog alkohola razvoj je discitisa. Navedeno se prevenira profilaktičkim davanjem antibiotika pola sata prije intervencije. U ostale komplikacije ubrajaju se krvarenja, ozljeda spinalnog živca iglom te prolazno pojačanje boli uzrokovano ulaskom u disk i povećanjem njegova volumena.

#### 4.2.2.2. *Primjena laserske energije u liječenju lumboishialgije*

Perkutana laserska dekompresija diska je metoda tijekom koje se koristi laserska energija za evaporaciju vode u tkivu diska. Metodu je prvi opisao Choy sredinom osamdesetih godina prošloga stoljeća (30). Evaporacija vode u nukleusu uzrokuje smanjenje intradiskalnog tlaka, a termičkim oštećenjem strukture kolagena dovodi do stvaranja stabilnog intradiskalnog ožiljka koji potencijalno sprječava novu hernijaciju (31).

Tijekom izvođenja perkutane laserske dekompresije diska bolesnici leže na operacijskom stolu na trbuhu u rasteretnom položaju. Pristup za ulaz u disk identičan je onome koji je opisan kod intradiskalne primjene geliranog alkohola. Nakon što se spinalna igla postavi u središnji dio diska kroz nju se provede laserska sonda i pušta se laserska energija. Količina predane energije, trajanje pulsa, te vrijeme između pojedinih laserskih impulsa, kao i vrsta lasera, ovise o preferencijama pojedinog liječnika, konstituciji bolesnika te veličini hernije diska (32). Radi sprečavanja razvoja prevelike temperature te zagrijavanja diska, a poglavito pokrovnih ploha kralježaka, preporučljiva je pulsna aplikacija laserske energije.



Slika 11. Profilni rendgenogram lumbosakralne kralježnice na kojem se vidi spinalna igla u nukleusu L5/S1 diska. Transparentcija u disku odgovara intradiskalnoj aplikaciji ozona nakon što je u istom disku učinjena perkutana laserska dekompresija.

(s dozvolom dr. K. Houre)

Nakon intradiskalne aplikacije laserske energije u disk se može aplicirati ozon koji je jaki oksidans i pojačava kemijsku reakciju pokrenutu laserskom energijom (33). On također razgrađuje molekule proteoglikana te neutralizira negativno nabijene ione. Ozon je izotop kisika i njegovo poluvrijeme raspada je 45 minuta. Nakon toga on se spontano opet pretvara u kisik, pa ga je zato potrebno stvoriti na licu mjesta odnosno u sali neposredno prije aplikacije. Ozon se na rendrenogramu vidi kao transparentcija što je prikazano na slici 11.

Komplikacije perkutane laserske dekompresije diska slične su drugim metodama nukleoplastike te podrazumijevaju septički i aseptički discitis, ozljedu spinalnog živca i krvarenje. Aseptički discitis najčešća je od navedenih komplikacija i rezultat je neadekvatnog

položaja spinalne igle kroz koju je provedena laserska nit na način daje položena preblizu pokrovnim ploham kralježaka. U tom slučaju dolazi do termičkog oštećenja pokrovnih ploča s razvoj križbolje.

#### 4.2.2.3. *Primjena radiofrekventne struje u liječenju lumboishialgije*

Intradiskalna aplikacija radiofrekventne (RF) struje u liječenju lumboishialgije naziva se koblacija (34). Ova procedura spada u metode nukleoplastike s obzirom da se RF energija primjenjuje u nukleusu intervertebralnog diska. Koblacija je procedura koja uključuje korištenje niskih radiofrekventnih valova čime se u tkivu disku generira plazma polje. Primjenom RF struje kidaju se molekularne veze u makromolekulama proteoglikana i glikozaminoglikana te se stvaraju elementarni plinovi poput kisika, vodika, dušika i ugljikovog dioksida, koji onda neometano izlaze iz diska (35). Navedeno uzrokuje smanjenje 10 do 20% volumena unutarnjeg dijela diska i na taj način smanjuje pritisak na *annulus*, a koji onda posljedično vrši manji pritisak na korijen spinalnog živca. Temperatura koja se razvija tijekom koblacije iznosi od 40-80°C što je temperatura niža u odnosu na onu koja se stvara kod intradiskalne primjene laserske energije (36). Kod koblacije je stoga manja mogućnost termičke ozljede pokrovnih ploha kralježaka.

Tijekom izvođenja koblacije bolesnici leže u položaju na trbuhu. Postupak se, kao i ostale metode nukleoplastike, provodi pod kontrolom RTG-a. Tehnika namještanja bolesnika i ulaska u disk identična je kao i kod intradiskalne primjene geliranog alkohola ili kod intradiskalne primjene laserske energije. Za ulazak u disk koristi se spinalna igla od 17G. Navedena debljina igle veća je od one koja se koristi kod perkutane laserske dekompresije diska. Kroz iglu se potom provede RF bipolarna elektroda koja je spojena na generator RF

struje. Tijekom postupka smjer elektrode se mijenja u više položaja unutar diska kako bi se na više različitih mjesta uzrokovala ablacija nukleusa.

Indikacije za koblaciju identične su kao i za ostale metode neukleoplastike, uključuju manje klinički manifestne protruzije diska koje uzrokuju lumboishialgiju, a kod kojih je integritet *annulusa* očuvan. Očuvana mora biti i visina diska na kojem se izvodi postupak. Kontraindikacije za ovu metodu su ekstruzije diska te lumboishialgije uzrokovane stenozom spinalnog kanala, tumorima kralježnice, infekcijama ili prijelomima kralježaka.

## 5. Minimalno invazivne operacije u liječenju lumboishialgije

Zlatni standard liječenja bolesnika s lumboishialgijom, koja je najčešće uzrokovana hernijom intervertebralnog diska, već je desetljećima mikrodiskektomija, odnosno parcijalno odstranjenje diska koji vrši kompresiju na spinalni živac (37). Kada se govori o količini intraoperativnog odstranjenja intervertebralnog diska, onda se neurokirurzi ugrubo mogu svrstati u dvije skupine. U prvu skupinu ubrajaju se kirurzi koji tijekom operacije nastoje ukloniti maksimalnu količinu tkiva diska. Glavni argument ovoj filozofiji je sprečavanje recidivne hernijacije diska na istoj razini. U drugu skupinu spadaju kirurzi koji uklanjaju samo onaj nužni dio diska koji je potrebno ukloniti da se makne kompresija na spinalni živac odnosno njegove korijene. Ovaj minimalno invazivni pristup novijeg je datuma i danas se smatra zlatnim standardom liječenja ljudi koju imaju klinički manifestnu herniju lumbalnog diska. Ovom filozofijom doista se u manjoj mjeri povećava mogućnost recidivne hernijacija na operiranom nivou, ali se u velikom postotku smanjuje mogućnost razvoja postoperativne križobolje i instabiliteta koji se onda relativno teško i skupo liječe operacijama fuzije i fiksacije (38, 39).

Kada se govori o minimalno invazivnoj filozofiji i pristupu tijekom operacija lumbalne kralježnice kod bolesnika s hernijom diska, nije dovoljno samo obratiti pažnju na količinu odstranjenog tkiva diska, nego se i posljednjih desetak godina mijenja i filozofija pristupa u spinalni kanal.

U počecima operacija hernija lumbalnog diska za pristup u spinalni kanal prvo se koristila široka dekompresivna laminektomija. Ovim pristupom činio se veliki medijalni rez, lumbalna paravertebralna muskulatura se široko ekartirala s obje strane te se uklanjao cijeli trnasti nastavak i cijela lamina kako bi se pristupilo u područje spinalnog kanala i prikazala duralna vreća s korijenima živaca ispod kojih se nalazila hernija diska. Kasnije je zlatni

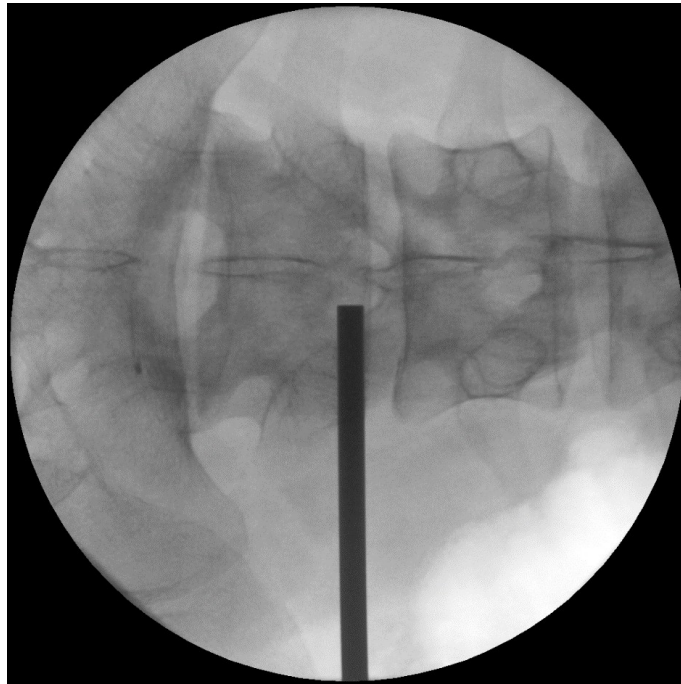
standard postala interlaminektomija s centralnim rezom kože i medijalnim pristupom odgljbljujući paravertebralne mišiće od njihovih insercija na kostima. Ova metoda bila je značajno poštenija za bolesnika jer su se mišići razmicali samo na jednoj strani, a lamina se uklanjala samo djelomično čuvajući tako stabilnost kralježnice. Kožni rez je također bio manji, estetski dojam bolji, a oporavak za bolesnike brži. Ovaj pristup još uvijek je zlatni standard kod operacija lumbalnih hernija diska u velikoj većini ustanova, ali u zadnje vrijeme se pristup spinalnom kanalu ipak mijenja na način da operateri i dalje žele biti čim pošteniji s obzirom na traumu mekih tkiva i kosti. Potpomognuti razvojem medicinske industrije na tržište su tako plasirani tubularni sustavi različitih proizvođača kroz koje je pristup spinalnom kanalu brži i pošteniji za bolesnika (40).

### 5.1. *Mikrodiskektomija kroz tubularne dilatatore*

Za razliku od klasičnog otvorenog medijalnog pristupa s kožnim rezom iznad trnastih nastavaka, kod pristupa u spinalni kanal koristeći tubularne dilatatore rez kože u dužini od dva centimetra ili manje postavlja se paramedijalno. Udaljenost reza od medijalne linije ovisi o vrsti operacije koja se planira. Za operacije hernije diska kožni rez se najčešće postavlja oko 1,5 cm od medijalne linije. Za minimalno invazivne lumbalne fuzije i fiksacije stražnjim pristupom (engl. PLIF – *Posterior Lumbar Interbody Fusion*) kožni se rez postavlja oko 2,5 cm od medijalne linije. Za minimalno invazivne lumbalne fuzije i fiksacije transforaminalnim pristupom (engl. TLIF – *Transforaminal Lumbar Interbody Fusion*) kožni se rez postavlja na udaljenosti od oko 4,5 cm od medijalne linije. Između navedena dva pristupa, a kada se perkutano želi doći do pedikla rez se postavlja na udaljenost od oko 3 cm od medijalne linije. Navedene vrijednosti su aproksimativne i služe kao okvirni orijentir, a točna udaljenost za



svakog bolesnika određuje se intraoperativno pod kontrolom RTG-a i ovisi o konstituciji bolesnika i tehnici koju neurokirurg primjenjuje.



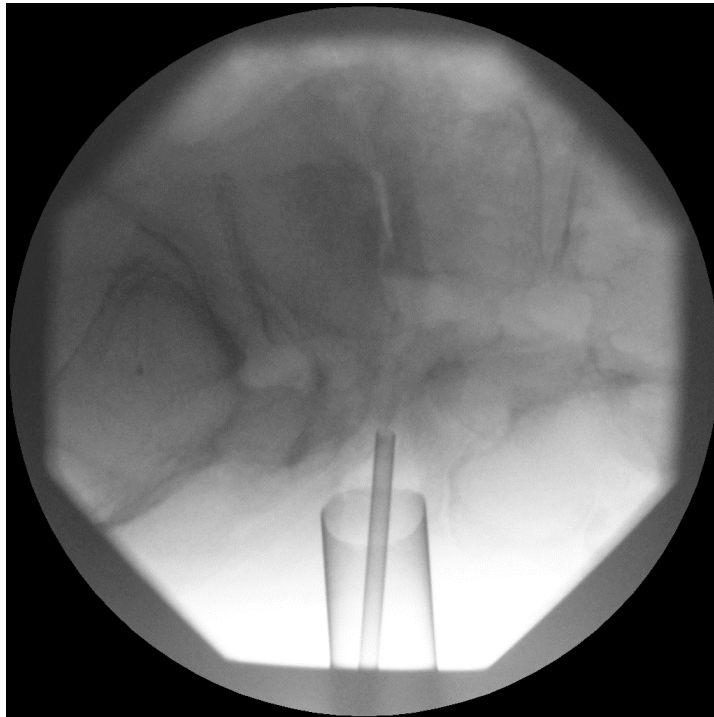
Slika 12. AP rendgenogram lumbosakralne kralježnice na kojem se vidi označavanje metalnim predmetom mjesta incizije na koži koje se nalazi paramedijalno desno u projekciji spoja žutog ligamenta i kaudalnog dijela kranijalne lamine na razini L4/L5.

(s dozvolom dr. K. Houre)

Oznaka se na koži postavlja pod kontrolom RTG-a, a željeno mjesto kožne incizije za operacije hernije diska nalazi se iznad projekcije spoja žutog ligamenta i kaudalnog dijela kranijalne lamine na razini na kojoj se nalazi hernija diska (slika 12).

Za minimalno invazivne lumbalne fuzije i fiksacije stražnjim pristupom, željeno mjesto ulaska na koži nalazi se u projekciji medijalne strane fasetnog zgloba. Za minimalno invazivne lumbalne fuzije i fiksacije transforaminalnim pristupom željeno mjesto ulaska na

koži nalazi se u projekciji lateralne strane fasetnog zgloba. Za perkutani pristup do pedikla željeno mjesto ulaska na koži nalazi se u sredini projekcije spoja poprečnog nastavka i gornjeg zglobnog nastavka donjeg kralješka.



Slika 13. Profilni rendgenogram lumbosakralne kralježnice na kojem se vidi postavljen radni kanal tubularnog dilatatora na razini između L4 i L5 kralježaka. Tanka sjena metala koja se nalazi unutar radnog kanala predstavlja cijev za usisavanje tekućine.

(s dozvolom dr. K. Houre)

Nakon incizije kože pod profilnom RTG kontrolom postavlja se spinalna igla u željenu projekciju dotičući kost. Pojedini liječnici ovaj korak mogu preskočiti pa, umjesto spinalne ili tupe Kirchnerove žice, mogu odmah postaviti najtanji dilatator. Preko najtanjeg dilatatora, a nakon što je u profilnom rendgenogramu postignut njegov zadovoljavajući položaj, slijedi plasiranje sve debljih dilatatora koji razmiču paravertebralne mišiće ostavljajući njihove insercije na kostima kralježnice intaktnima. Preko posljednjeg dilatatora postavlja se radni kanal koji se potom fiksira za držač na operacijskom stolu (slika 13).

Promjer radnog kanala ovisi o umijeću tehnike operiranja kirurga. On može biti od 14 mm, pa sve do 26 mm. Najčešće se ipak koriste oni promjera 18 mm ili 20 mm. Duljina radnog kanala očita se na posljednjem dilatatoru i prilagođuje se konstituciji svakog operiranog bolesnika. Kod mršavijih je ljudi tako radni kanal kraći, a kod korpuskulentnijih je ljudi radni kanal dulji, odnosno dublji. Nakon postavljanja radnog kanala i čišćenja vidnog polja od mišićnog i masnog detritusa slijedi ista tehnika ulaska u spinalni kanal koja se koristi i kod otvorenog pristupa. Razlika je jedino ta što se u ovoj tehnici koriste posebno dizajnirani bajonet instrumenti kako bi se iz relativno uskog vidnog polja izmaknula ruka operatera. Pojedini tubularni sustavi u sebi imaju i svjetlo koje olakšava vizualizaciju. Ukoliko svjetlo nije sastavni dio radnog kanala, onda se operacija izvodi ili uz pomoć svjetla mikroskopa ili uz pomoć lupa i čeonog svjetla.

Treći vid minimalno invazivnog pristupa bolesnicima koji boluju od lumboishialgije, a koji se liječe kirurškim putem, vrsta je primijenjene anestezije. Zlatni standard kod operacija slabinske kralježnice još uvijek je opća endotrahealna anestezija (OETA), iako se u zadnje vrijeme sve više koristi lagana spinalna ili samo lokalno potencirana anestezija.

Primjena lokalno potencirane ili lagane spinalne anestezije ima višestruke prednosti u odnosu na OETA (41). Na ovaj se način izbjegavaju sistemske reakcije organizma na lijekove koji se primjenjuju u indukciji, a koje se mogu očitovati na razini respiratornog, kardiovaskularnog ili imunološkog sustava. Izbjegava se mogućnost ozljede zuba tijekom intubacije, kod ljudi koji imaju kratak vrat ili nepovoljan ulaz u larinks. Lagana spinalna ili lokalno potencirana anestezija može se primjenjivati i kod bolesnika koji spadaju u stariju dobnu skupinu ili koji radi komorbiditeta spadaju u rizičnu skupinu za promjenu OETA. Nadalje, prednosti se očituju ne samo u izbjegavanju potencijalnih rizika opće anestezije, već i u ubrzanju operacijskog postupka, pošto je vrijeme indukcije bolesnika prije operacije te buđenje bolesnika nakon operacije u OETA puno duže u odnosu na vrijeme potrebno za

pripremu bolesnika za spinalnu ili lokalno potenciranu anesteziju. Potonje vrste anestezije također imaju i manji trošak liječenja, pa i ekonomska računica ide u prilog lokalno potencirane ili lagane spinalne anestezije. S kirurške pak strane najvažnija prednost budnog bolesnika koji može reagirati na jači bolni podražaj je sama povratna informacija kirurgu od strane bolesnika koji je operiran. Na ovaj se način u značajnoj mjeri izbjegavaju oštećenja živčanih struktura s posljedičnim neurološkim deficitima, koji su radi vrste anestezije puno češći kod ljudi koji su operirani u OETA.

## *5.2. Endoskopska diskektomija*

Endoskopske operacije posljednji su trend u razvoju moderne minimalno invazivne kirurgije kralježnice i u grubo možemo reći da su se počele koristiti pred dvadesetak godina (42). One su se razvile po uzoru na laparoskopske minimalno invazivne operacije u abdominalnoj kirurgiji te po uzoru na artroskopske minimalno invazivne operacije u ortopediji.

Razvoj endoskopskih pristupa u operacijama kralježnice uvelike je ovisio, i još uvijek u velikoj mjeri ovisi, o razvoju industrije medicinskih instrumenata odnosno samih endoskopa kroz koje se operacija izvodi, ali i popratnih mikro instrumenata koji se koriste za odstranjivanje ekstrudiranog diska. Ovo se najviše odnosi na razvoj električnih endoskopskih brusilica kosti bez kojih je endoskopska kirurgija nezamisliva. Tijekom endoskopskih operacija hernije diska na lumbalnoj kralježnici u današnje se vrijeme najčešće koriste endoskopi čije unutarnji promjer radnog kanala iznosi 4,1 mm (43). Deblji endoskopi koriste se kod bolesnika sa stenozom spinalnog kanala kod kojih je potrebno na minimalno invazivni način endoskopski učiniti koštanu dekompresiju. Vrste kamera koje se koriste tijekom

endoskopskih operacija kao i vrste i jakost svjetla za iluminaciju operacijskog polja te pojedine karakteristike samog endoskopa ovise od proizvođača do proizvođača.

Endoskopski pristupi u operacijama slabinske kralježnice u grubo se mogu podijeliti na interlaminarni i transforaminalni. Prema načinu ulaska u intervertebralni disk endoskopski pristupi dijele se na princip iz unutra prema van (engl. *inside-out*), te na onaj izvana prema unutra (engl. *outside-in*).

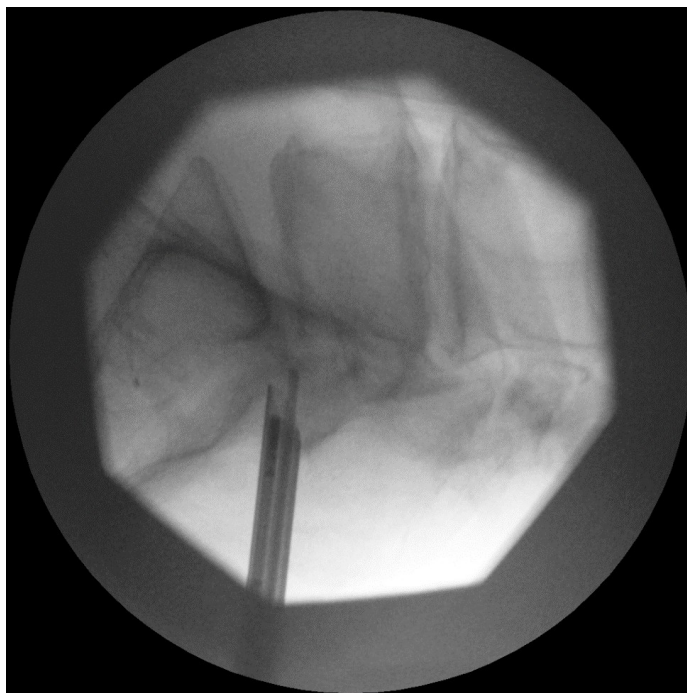
Odabir endoskopskog pristupa u disk najviše ovisi o karakteristikama ekstrudiranog diska te o spretnosti kirurga koji tehniku izvodi. Endoskopske su operacije u početku započele pristupom iznutra prema van s obzirom da je to za početnike bio sigurniji pristup. Ovim se pristupom endoskop prvo uvede u disk i krene njegovo odstanjivanje iznutra. Kada se učini intradiskalna dekompresija endoskop se polako izvlači prema van u epiduralni prostor gdje je potrebno identificirati spinalni korijen koji se onda po potrebi dodatno dekomprimira.

Nastavak na ovu tehniku, a kao logični slijed u nastojanju da se prema disku bude još pošteniji, razvio je Hoogland (44). Nova tehnika nazvana je tehnika izvana prema unutra jer se endoskopom dolazi u epiduralni prostor i ne ulazi se u intervertebralni disk. Prvo se nakon prolaska kroz žuti ligament identificira korijen spinalnog živca te hernija diska, a potom se samo mikro instrumentima ulazi u disk i pod kontrolom oka čini njegova dekompresija. Količina diska koju je potrebno odstraniti određuje se sukladno nalazu vidljivom na slikama magnetske rezonancije, a iskustveno se smatra da je dekompresija zadovoljavajuće napravljena kada korijen spinalnog živca slobodno pulsira.

### *5.2.1. Interlaminarna endoskopska diskektomija*

Interlaminarna endoskopska diskektomija vrlo je slična ranije opisanim operacijama mikrodisketomije kod kojih se koriste tubularni dilatatori. Položaj kožnoga reza gotovo je identičan, no rez za endoskopsku operaciju je ipak duplo manji. Glavna razlika između mikrodisketomije kod koje se koriste tubularni dilatatori i potpuno endoskopske operacije je sam medij u kojem se obavlja operacija. Kod endoskopije operacija se obavlja u vodenom mediju, dok se kod klasične mikrodisketomije operacija obavlja u suhom mediju, a tubularnim dilatatorima postignut je samo minimalno invazivniji pristup. Ovo je bitno za naglasiti jer o mediju u kojem se obavlja operacija ovise i potencijalne komplikacije. S obzirom da se tijekom endoskopije koristi vodeni medij postoperativne infekcije su puno rjeđe u odnosu na klasične operacije jer se rana cijeli vrijeme ispire s tekućinom u koju pojedini liječnici rutinski stavljaju i antibiotik širokog spektra. Druga prednost endoskopije odnosno izvođenja operacije u vodenom mediju je i manje postoperativno stvaranje ožiljaka s obzirom da se krvarenje u vodenom mediju u cijelosti ispere. Prednost je operacije u suhom mediju da se likvoreja lakše uočava i zaustavlja.

Interlaminarna endoskopska diskektomija najčešće se izvodi na razini L5-S1 s obzirom da je širina žutog ligamenta odnosno prostora između dviju lamina najveća (45). Bolesnik leži u položaju na truhu na operacijskom stolu u rasteretnom jastuku kako bi se smanjio pritisak na trbušne krvne žile i posljedično smanjila mogućnost intraoperativnog krvarenja. Kao i kod transforaminalnih endoskopskih pristupa, operacija se izvodi pod kontrolom RTG-a. Označavanje ulaznog mjesta na koži vrši se s RTG-om u čistoj AP projekciji bez odmaka u kranio-kaudalnome smjeru točno iznad žutog ligamenta. Nakon incizije kože prvo se pod kontrolom RTG-a u profilnoj projekciji kroz mišiće postavlja dilatator. Preko dilatatora se postavi radni kanal, a nakon toga se uvodi endoskop (slika 14).



Slika 14. Profilni rendgenogram lumbosakralne kralježnice na kojem se vidi pozicija endoskopa za interlaminarni pristup na razini L5/S1. (s dozvolom dr. K. Houre)

Posebnim se mikro instrumentima pod kontrolom oka uklanja žuti ligament te se po potrebi brusi kaudalni dio lamine L5 ili kranijalni dio lamine S1 kako bi se pristupilo u spinalni kanal. Nakon verifikacije duralne vreće ista se lagano dislocira koristeći radni kanal te se prikazuje korijen spinalnog živca. Slijedi preparacija i prikaz hernije diska te njezino odstranjivanje kako bi se učinila dekompresija i uklonio najčešći uzrok lumboishialgije. Bolesnici se nakon opservacije od nekoliko sati otpuštaju u kućnu njegu.

### 5.2.2. Transforaminalna endoskopska diskektomija

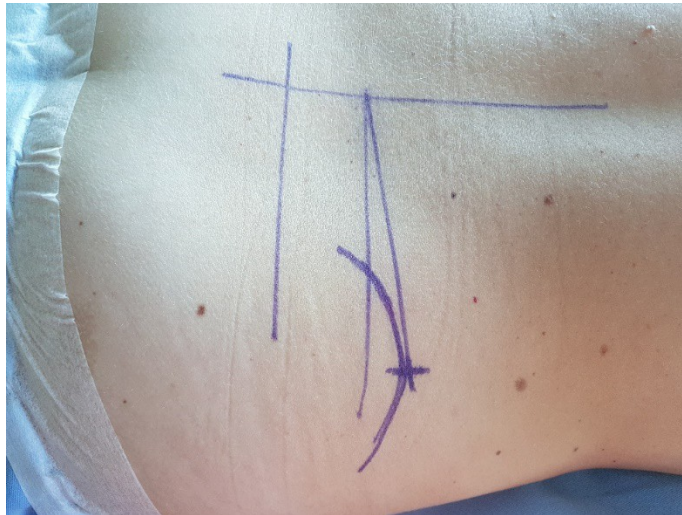Tijekom transforaminalne endoskopske diskektomije u spinalni se kanal ulazi kroz prirodni koštani otvor odnosno kroz neuralni foramen. Ovim se načinom na najpoštedniji način i s minimalno odstranjenja kosti dolazi do patologije odnosno hernije diska koja bolesnicima uzrokuje lumboishialgiju. Osim već opisanih prednosti pred klasičnim operacijama u suhom mediju koje su karakteristične za sve endoskopske operacije, transforaminalni pristup ima i nekoliko važnih prednosti u odnosu na interlaminarni endoskopski pristup.

Transforaminalni pristup može se jednako učinkovito koristiti na slabinskoj, grudnoj ali i na vratnoj kralježnici (46). Druga vrlo važna prednost transforaminalnog u odnosu na interlaminarni pristup, je činjenica da se transforaminalnim pristupom dolazi u ventralni epiduralni prostor gdje se nalazi patologija. Posljedica ovoga je manja trauma na živčana tkiva jer ne postoji potreba za odmicanjem duralne vreće ili korijena spinalnih živaca što je slučaj kod interlaminarnog pristupa kojim se u spinalni kanala dolazi s dorzalne strane. Ova prednost možda nije toliko bitna na slabinskoj kralježnici gdje se ispod duralne ovojnice nalazi *cauda equina*, ali je od presudne važnosti na grudnoj ili vratnoj kralježnici gdje se ispod dure nalazi kralježnička moždina.

Ovisno o kutu pristupa kroz foramen, endoskopskim transforaminalnim operacijama moguće je jednako učinkovito odstraniti hernije diska koje su u razini diska, ali i one koje su karakterizirane kranijalnim ili kaudalnim pomakom sekvestra (47). Jednako tako, ovisno o kutu pristupa na neuralni foramen, transforaminalnim je pristupom moguće odstraniti foraminalne kao i ekstraforaminalne hernije intervertebralnog diska (48). Nadalje, učinkovitost transforaminalnog endoskopskog pristupa jednaka je kod dorzomedijalnih kao i kod dorzolateralnih hernija diska. Jedina kontraindikacija za transforaminalni pristup je



izrazito dorzalno smješten sekvestar diska koji se ovim ventralnim pristupom ne može dohvatiti.



Slika 15. Prikaz oznaka potrebnih za preoperativno planiranje trajektorija kod endoskopskog transforaminalnog pristupa na iv disk L5-S1. Horizontalna linija predstavlja medijalnu liniju.

Lijeva vertikalna linija predstavlja pravi položaj iv diska L5/S1. Desna vertikalna linija predstavlja korigirani položaj diska kada se RTG zrake okrenu okomito na disk. Ravna linija pod kutom predstavlja željeni smjer prema disku uzevši u obzir visinu krste ilijake. Lučna linija predstavlja projekciju krste. Križić predstavlja željeno mjesto ulaska na koži te mjesto gdje će biti incizija. (s dozvolom dr. K. Houre)

Tijekom izvođenja endoskopskih operacija transforaminalnim putem bolesnik leži u položaju na trbuhu na operacijskom stolu u rasteretnom jastuku kako bi se smanjio pritisak na trbušne krvne žile i posljedično smanjila mogućnost intraoperativnog krvarenja. Prvi i vrlo bitan korak prije same operacije je preoperativno planiranje i crtanje mjesta incizije na koži. Preoperativno planiranje vrši se u horizontalnim i sagitalnim projekcijama na preoperativnim

snimkama MR slabinske kralježnice. Ovim se načinom, a uzevši u obzir karakteristike hernije diska, spinalnog kanala i širine foramena, određuje najbolji trajektorij ulaska u spinalni kanal i mjeri se udaljenost reza na koži od medijalne linije.

Nakon zadovoljavajućeg plana trajektorija na preoperacijskim MR snimkama slijedi crtanje i planiranje pristupa na koži bolesnika. Prvo se odredi medijalna linija. Nakon toga slijedi određivanje adekvatne razine intervertebralnog diska. Potom se korekcijom kranio-kaudalnog nagiba RTG-a postiže okomitost na željeni intervertebralni disk što je treća linija koja se crta. Na toj se liniji na kraju mjeri željena udaljenost od medijalne linije za pristup hernijama diska koje su u razini intervertebralnog prostora. Kod hernija diska koje su smještene više kranijalno ili kaudalno u odnosu na intervertebralni prostor dodatno se korigira kut transforaminalnog pristupa (slika 15).

Kada je ulaz na koži definiran te je operacijsko polje oprano i pokriveno spinalnom iglom transforaminalno se ulazi u željeni disk i učini se diskografija kontrastom i plavilom. Kontrast služi za prikaz hernije diska na rendgenogramu, a plavilo intraoperativno služi za bolju detekciju degenerativno promijenjenog tkiva diska koje je potrebno ukloniti. Naime, plavilo se veže samo za degenerativno promijenjeni disk te na taj način intraoperacijski pomaže kirurgu pri vizualizaciji istoga. Nakon diskografije slijedi incizija kože od 8 do 10 mm, a potom uvođenje TOM Shidi (Maxmorepine®) ili slične igle. Idealan položaj TOM Shidi igle u AP projekciji je u razini medijalne pedikularne linije, dok u isto vrijeme u profilnoj projekciji ona mora biti na *annulus fibrosus*-u, odnosno na ulasku u intervertebralni disk. Kroz TOM Shidi iglu postavi se tupa Kirchenerova žica, a preko nje se redom uvode ručna svrdla za odstranjivanje kosti. Najčešće se kreće od svrdla promjera 4 mm, pa sve do 8 mm. Svrha navedenih svrdla je proširivanje foramena kako bi se transforaminalno mogao plasirati radni kanal kroz koji se postavlja endoskop. U rijetkim slučajevima, kada su forameni prirodno dovoljno široki, ovaj se korak može preskočiti.

Nakon adekvatnog proširenje foramena i postavljanja radnog kanala i endoskopa pod kontrolom oka se ulazi u spinalni kanal te se po potrebi uklanja ostatak žutog ligamenta i koštani detritus. Odmah potom vizualizira se hernija diska u ventralnom epiduralnom prostoru. Iznad nje se najčešće nalazi korijen spinalnog živca. U ovoj se fazi kreće s uklanjanjem tkiva diska na način da se u isti ulazi kroz već postojeću rupturu na anulus fibrozusu ili se minimalni otvor napravi korištenjem male hvatalice. Kada se ukloni svo tkivo diska koje je kompresivno djelovalo na spinalni korijen isti se vraća na svoje normalno mjesto te se mogu vidjeti njegove pulzacije.

Na kraju operacije slijedi hemostaza te po želji operatera epiduralna aplikacija lokalnog anestetika i kortikosteroida kako bi se bolesnicima ublažila rana postoperativna bol. Na kožni rez plasira se jedan kutani šav, a bolesnik se otpušta u kućnu njegu dva do četiri sata nakon opservacije. Pojedini neurokirurzi bolesnicima ordiniraju lumbalnu ortožu koju je potrebno nositi kroz 6 do 8 tjedana poslije operacije. Svrha je ortože spriječiti ekscesivne pokrete u slabinskoj kralježnici i u ranom postoperativnom vremenu oporavka spriječiti ponovnu hernijaciju diska.

## 6. Zaključak

Hernija intervertebranog diska kao glavni uzrok lumboishialgije kod mladih ljudi vrlo je česta bolest u modernom načinu života. Kod starijih ljudi najčešći je uzrok lumboishialgije stenoza lateralnog recessusa ili foramina. Osim mehaničke kompresije na sam korijen spinalnog živca u patofiziologiji lumboishialgije vrlo važnu ulogu imaju i proupalni citokini koji se luče u blizini korijena spinalnih živaca uzrokujući tako njihov bolni podražaj koji se potom prenosi prema mozgu.

Kod bolesnika kojima konzervativna terapija nije bila učinkovita liječenje lumboishialgije preporuča se minimalno invazivnim postupcima. Među minimalno invazivnim postupcima najučinkovitijim su se pokazale epiduralne steroidne injekcije. Njihovom upotrebom lokalni se anestetici i dugodjelujući kortikosteroidi apliciraju epiduralno u neposrednu blizinu upaljenog korijena spinalnog živca. Pristup u epiduralni prostor može biti interlaminarni kada se lijekovi apliciraju dorzalno ili transforaminalni kada se lijekovi apliciraju u ventralni epiduralni prostor.

Ukoliko se lumboishialgija ne može uspješno liječiti minimalno invazivnim procedurama, bolesnicima se preporučuju minimalno invazivne operacije - diskektomije ili dekompresije. Klasični minimalno invazivni pristup za operacije hernije diska lumbalne kralježnice sastoji se u korištenju tubularnih retraktora i dilatatora kojima se mišići razmiču, a njihove insercije na kostima ostaju intaktne. Na ovaj se način ubrzava postoperativni oporavak, smanjuje se postoperativna razina boli, a kožni rez je manji nego kod klasičnog otvorenog pristupa.

Još poštenije operacije, koje se u centrima izvrsnosti mogu ponuditi bolesnicima s hernijama diska, su endoskopske operacije kralježnice. Ove se operacije izvode u lokalnoj potenciranoj anesteziji čime se izbjegavaju rizici opće anestezije dok se u isto vrijeme

odgovorom bolesnika u realnom vremenu izbjegavaju oštećenje živčanih struktura i posljedične neželjene komplikacije. Endoskopski pristupi na slabinsku kralježnicu u grubo se mogu podijeliti na interlaminarni i transforaminalni. Interlaminarni pristup najčešće se koristi za hernije diska na razni L5-S1. Prednost transforaminalnog pristupa leži u činjenici da se može jednako koristiti za liječenje hernije diska na svim razinama, pa čak i na torakalnoj i vratnoj kralježnici.

## Popis literature

1. Houra K, Perović D, Radić A, Bartolek Hamp D, Vukas D, Ledić D. Minimally invasive procedures in treatment of low back and radicular pain. *Medicina fluminensis* 2012; 48: 259-70.
2. Houra K, Perović D, Kvesić D, Radoš I, Kovač D, Kapural L. First guidelines of Croatian interest group in diagnosing and treating lower back and radicular pain using minimally invasive diagnostic and therapeutic procedures. *Lijec Vjesn* 2013; 135:187-95.
3. Gardocki RJ, Park AL. Lower back pain and disorders of intervertebral discs. In: Canale ST, Beaty JH, eds. *Campbell's Operative Orthopaedics*. 12th ed. Philadelphia, PA: Elsevier Mosby; 2013: pogl. 42.
4. Peng B, Wu W, Li Z et al. Chemical radiculitis. *Pain* 2007;127:11-6.
5. Kuslich SD, Ulstrom CL, Michael CJ. The tissue origin of low back pain and sciatica: a report of pain response to tissue stimulation during operations of the lumbar spine using local anesthesia. *Orthop Clinics North Am* 1991; 22:181-7.
6. Bogduk N, Tynan W, Wilson AS. The nerve supply to the human lumbar intervertebral discs. *Anat* 1981; 132: 39-56.
7. Kottinen YT, Gronblad M, Antti-Poika I et al. Neuroimmunohistochemical analysis of peridiscal nociceptive neural elements. *Spine* 1990; 15: 383-6.
8. Freemont AJ, Peacock TE, Goupille P, Hoyland JA, O'Brien J, Jayson MI. Nerve ingrowth into diseased intervertebral disc in chronic back pain. *Lancet* 1997; 350:178-81.

9. Coppes MH, Marani E, Thomeer RT, Oudega M, Groen GJ. Innervation of annulus fibrosis in low back pain. *Lancet* 1990; 336:189-90.
10. Olmaker K, Byord G, Cornfjord M. Effect of methylprednisolone on nucleus pulposus induced nerve root injury. *Spine* 1994; 19: 1803-8.
11. Yabuki S, Kawaguchi Y, Nordborg C. Effect of lidocaine on nucleus pulposus induced nerve root injury. *Spine* 1998; 23: 2383-89.
12. Houra K, Perović D, Radić A, Bartolek Hamp D, Vukas D, Ledić D. Minimally invasive procedures in diagnosis of low back and radicular pain. *Medicina fluminensis* 2012; 48: 247-58.
13. Manchikanti L, Boswell MV, Singh V, Benyamin RM, Fellows B, Abdi S, et al. Comprehensive evidence-based guidelines for interventional techniques in the management of chronic spinal pain. *Pain Physician* 2009; 12: 699-802.
14. Yabuki S, Kikuchi S. Nerve root infiltration and sympathetic block. *Spine* 1995; 20: 901-6.
15. Ghahreman A, Bogduk N. Predictors of a Favorable Response to Transforaminal Injection of Steroids in Patients with Lumbar Radicular Pain due to Disc Herniation. *Pain Med* 2011; 12: 871-9.
16. Butler BD, Warters RD, Elk JR, Davies I, Abouleish E. Loss of resistance technique for locating the epidural space: evaluation of glass and plastic syringes. *Can J Anaesth* 1990; 37: 438-9.
17. Berman AT, Garbarino JL Jr, Fisher SM, Bosacco SJ. The effects of epidural injection of local anesthetics and corticosteroids on patients with lumbosciatic pain. *Clin Orthop Relat Res* 1984; 144-51.

18. Botwin KP, Natalicchio J, Hanna A. Fluoroscopic guided lumbar interlaminar epidural injections: A prospective evaluation of epidurography contrast patterns and anatomical review of the epidural space. *Pain Physician* 2004; 7: 77-80.
19. Weil L, Frauwirth NH, Amirdelfan K, Grant D, Rosenberg JA. Fluoroscopic analysis of lumbar epidural contrast spread after lumbar interlaminar injection. *Arch Phys Med Rehabil* 2008; 89:413-416.
20. Kapural L, Houra K, Radić A. Complications of percutaneous techniques used in the diagnosis and treatment of discogenic lower back pain. In: Neal JM, Rathmell JP Ur. *Complications in Regional Anesthesia and Pain Medicine*, 2. izd. Philadelphia: Lippincott Williams&Wilkins; 2013: 317-26.
21. Gogan WJ, Fraser RD. Chymopapain: a 10-year, double-blind study. *Spine* 1992; 17: 388 –94
22. Fraser RD. Chymopapain for the treatment of intervertebral disc herniation. The final report of a double-blind study. *Spine* 1984; 9: 815-8.
23. Riquelme C, Musacchio M, Mont'Alverne F, Tournade A. Chemonucleolysis of lumbar disc herniation with ethanol. *J Neuroradiol* 2001; 28: 219-29.
24. Gallucci M, Limbucci N, Zugaro L, Barile A, Stavroulis E, Ricci A et al. Sciatica: treatment with intradiscal and intraforaminal injections of steroid and oxygen-ozone versus steroid only. *Radiology* 2007; 242: 907-13.
25. Theron J, Guimaraens L, Casasco A, Sola T, Cuellar H, Courtheoux P. Percutaneous treatment of lumbar intervertebral disk hernias with radiopaque gelified ethanol: a preliminary study. *J Spinal Disord Tech* 2007; 20: 526-32.



26. Houra K, Perovic D, Rados I, Kvesic D. Radiopaque Gelified Ethanol Application in Lumbar Intervertebral Soft Disc Herniations: Croatian Multicentric Study. *Pain Med* 2017 Oct 28. doi: 10.1093/pm/pnx270. [Epub ahead of print]
27. Leglise A, Lombard J, Moufid A. DiscoGel® in patients with discal lumbosciatica. Retrospective results in 25 consecutive patients. *Orthop Traumatol Surg Res* 2015; 101: 623-6.
28. Volpentesta G, de Rose M, Bosco D, Stroschio C, Guzzi G, Bombardieri C et al. Lumbar Percutaneous Intradiscal Injection of Radiopaque Gelified Ethanol (“Discogel”) in Patients with Low Back and Radicular Pain. *J Pain Relief* 2014; 3:145.
29. Pardatscher K, Volpentesta G, Bombardieri C, Giaquinta A. Percutaneous treatment of lumbar intervertebral disc hernias with discogel. *Neuroradiol J* 2011; 24(4):627-35.
30. Choy DSJ, Michelsen J, Getrajdman D, et al. Percutaneous laser disc decompression: an update: spring 1992. *J Clin Laser Med Surg* 1992;10:177–84.
31. Goupille P, Mulleman D, Mammou S, Griffoul I, Valat JP. Percutaneous laser disc decompression for the treatment of lumbar disc herniation: a review. *Semin Arthritis Rheum* 2007; 37: 20-30.
32. B. Schenk, P.A. Brouwer, W.C. Peul and M.A. van Buchem. Percutaneous laser disk decompression: A review of the literature. *AJNR Am J Neuroradiol* 2006; 27(1):232-5.
33. Giurazza F, Guarnieri G, Murphy KJ, Muto M. Intradiscal O<sub>2</sub>-O<sub>3</sub>: Rationale, Injection Technique, Short- and Long-term Outcomes for the Treatment of Low Back Pain Due to Disc Herniation. *Can Assoc Radiol J* 2017; 68:171-7.

34. Chen YC, Lee SH, Saenz Y and Lehman NL. Histologic findings of disc, end plate and neural elements after coblation of nucleus pulposus: an experimental nucleoplasty study. *Spine J* 2003; 3:466-70.
35. Stalder KR, Woloszko J, Brown IG, Smith CD. Repetitive plasma discharges in saline solutions. *Applied Physics Letters* 2001; 79: 4503-5.
36. Geurts J, van Wijk RM, Stolker R, Groen GJ. Efficacy of radiofrequency procedures for the treatment of spinal pain: a systemic review of randomized clinical trials. *Reg Anesth Pain Med* 2001; 26: 394-400.
37. Mariconda M, Galasso O, Secondulfo V, et al. Minimum 25-year outcome and functional assessment of lumbar discectomy. *Spine* 2006; 31:2593-9.
38. Moore AJ, Chilton JD, Uttley D. Long-term results of microlumbar discectomy. *Br J Neurosurg* 1994; 8:319–326.
39. Kotil K, Köksal NS, Kayaci S. Long term results of lumbar sequestrectomy versus aggressive microdiscectomy. *J Clin Neurosci* 2014; 21: 1714-8.
40. Overdeest GM, Peul WC, Brand R, Koes BW, Bartels RH, Tan WF et al. Tubular discectomy versus conventional microdiscectomy for the treatment of lumbar disc herniation: long-term results of a randomised controlled trial. *J Neurol Neurosurg Psychiatry* 2017; 88:1008-16.
41. Finsterwald M, Muster M, Farshad M, Saporito A, Brada M, Aguirre JA. Spinal versus general anesthesia for lumbar spine surgery in high risk patients: Perioperative hemodynamic stability, complications and costs. *J Clin Anesth* 2018; 46: 3-7.

42. Ruetten S, Komp M, Merk H, Godolias G. Full-endoscopic interlaminar and transforaminal lumbar discectomy versus conventional microsurgical technique: a prospective, randomized, controlled study. *Spine* 2008; 33: 931-9.
43. Ahn Y, Oh HK, Kim H, Lee SH, Lee HN. Percutaneous endoscopic lumbar foraminotomy: an advanced surgical technique and clinical outcomes. *Neurosurgery* 2014; 75: 124-33.
44. Schubert M, Hoogland T. Endoscopic transforaminal nucleotomy with foraminoplasty for lumbar disk herniation. *Oper Orthop Traumatol* 2005; 17: 641-61.
45. Choi KC, Park CK. Percutaneous Endoscopic Lumbar Discectomy for L5-S1 Disc Herniation: Consideration of the Relation between the Iliac Crest and L5-S1 Disc. *Pain Physician* 2016; 19: E301-8.
46. Wagner R, Telfeian AE, Ipreburg M, Krzok G, Gokaslan Z, Choi DB et al. Transforaminal Endoscopic Foraminoplasty and Discectomy for the Treatment of a Thoracic Disc Herniation. *World Neurosurg* 2016; 90: 194-8.
47. Ahn Y, Jang IT, Kim WK. Transforaminal percutaneous endoscopic lumbar discectomy for very high-grade migrated disc herniation. *Clin Neurol Neurosurg* 2016; 147: 11-7.
48. Jang JS, An SH, Lee SH. Transforaminal percutaneous endoscopic discectomy in the treatment of foraminal and extraforaminal lumbar disc herniations. *J Spinal Disord Tech* 2006; 19: 338-43.

## Životopis

Kristina Detković rođena je 03.06.1973. u Sisku. Po završetku osnovne škole pohađala je srednju medicinsku školu u Zagrebu od 1987.-1991. godine, gdje stječe zvanje medicinske sestre općeg smjera. Početkom 1992., sa navršениh 18 godina, pristupa Zboru narodne garde obnašajući dužnost zamjenika saniteta u protuzračnoj postrojbi 55. LAD PZO. Nakon iskustva u vojsci, u 10. mjesecu 1992. godine, započinje s radom u tadašnjoj Kliničkoj bolnici „Sestre milosrdnice“ na Klinici za neurokirurgiju gdje završava pripravnički staž. Godine 2004. upisala je stručni studij sestrinstva na Zdravstvenom veleučilištu u Zagrebu i tri godine kasnije diplomirala s odličnim uspjehom postajući prvostupnicom sestrinstva. Završetkom edukacije u Kliničkom bolničkom centru Zagreb, godine 2008. postaje dio tima za intraoperativno praćenje evociranih potencijala. 2009. godine zapošljava se u Kliničkom bolničkom centru Zagreb na Klinici za neurokirurgiju i 2015. postaje glavna sestra Odjela za stereotaksiju, funkcijsku neurokirurgiju i radioneurokirurgiju, dužnost koju obavlja i danas. Sveučilišni diplomski studij sestrinstva na Medicinskom fakultetu u Zagrebu upisuje 2016. godine.

Članica je Udruge medicinskih sestara i tehničara neurokirurgije Hrvatske i Društva medicinskih sestara i tehničara Domovinskog rata te nositeljica spomenice Domovinskog rata. Sudjelovala je na više stručnih kongresa i tečajeva trajne edukacije.