

Operacijsko liječenje niskog karcinoma rektuma s očuvanjem sfinktera

Bastaja, Snježana

Master's thesis / Diplomski rad

2018

Degree Grantor / Ustanova koja je dodijelila akademski / stručni stupanj: **University of Zagreb, School of Medicine / Sveučilište u Zagrebu, Medicinski fakultet**

Permanent link / Trajna poveznica: <https://um.nsk.hr/um:nbn:hr:105:444325>

Rights / Prava: [In copyright](#) / [Zaštićeno autorskim pravom.](#)

Download date / Datum preuzimanja: **2025-01-05**



Repository / Repozitorij:

[Dr Med - University of Zagreb School of Medicine Digital Repository](#)



SVEUČILIŠTE U ZAGREBU
MEDICINSKI FAKULTET
SVEUČILIŠNI DIPLOMSKI STUDIJ SESTRINSTVA

Snježana Bastaja

Operacijsko liječenje niskog karcinoma rektuma s očuvanjem sfinktera

DIPLOMSKI RAD



Zagreb, 2018.

SVEUČILIŠTE U ZAGREBU
MEDICINSKI FAKULTET
SVEUČILIŠNI DIPLOMSKI STUDIJ SESTRINSTVA

Snježana Bastaja

**Operacijsko liječenje niskog karcinoma rektuma s očuvanjem
sfinktera**

DIPLOMSKI RAD

Zagreb, 2018.

Ovaj diplomski rad izrađen je na Klinici za kirurgiju, Kliničke bolnice Dubrava pod vodstvom prof.dr.sc. Leonarda Patrlja dr.med. i predan je na ocjenu u akademskoj godini 2017./2018.

POPIS KRATICA KORIŠTENIH U TEKSTU

- SPS** Sphincter Preservation Surgery; operacijsko liječenje s očuvanjem sfinktera
- APR** Abdominoperineal resection; abdominoperinealna eksirpacija rektuma
- MR** Magnetska rezonancija
- JIM** Jedinica intenzivne medicine
- TME** Totalna mezorektalna ekscizija
- ISR** Intersfinkterične resekcije
- IBD** Inflammatory bowel disease, upalne bolesti crijeva
- CT** Kompjuterizirana tomografija
- TRUS** Transrektalni ultrazvuk
- BIS** Bolnički informatički sustav
- HZJZ** Hrvatski zavod za javno zdravstvo

SADRŽAJ

Sažetak

Summary

1. UVOD.....	1
2. ANATOMIJA I FIZIOLOGIJA REKTUMA	3
2.1 Kirurška podjela rektuma.....	3
2.2 Vaskularizacija rektuma.....	4
2.3 Inervacija rektuma.....	4
2.4 Fiziologija rektuma	4
3. KOLOREKTALNI KARCINOM.....	5
4. OPERACIJSKO LIJEČENJE NISKOG KARCINOMA REKTUMA	8
4.1 Quenu-Milesova operacija	8
4.2 Suvremeni ciljevi kirurškog liječenja karcinoma rektuma.....	9
4.3 Osnovni preduvjeti i kontraindikacije za operacije rektuma s očuvanje sfinktera	9
5. VRSTE OPERACIJA REKTUMA S OČUVANJEM SFINKTERA.....	10
5.1 Niska prednja resekcija rektuma s kolo-analnom anastomozom.....	10
5.2 Transanalna resekcija sa „ pull-trough“ kolo-analnom anastomozom	10
5.3 Intersfinkterične resekcije	10
6. REZULTATI DOSADAŠNJIH ISKUSTAVA.....	11
7. PERIOPERACIJSKA ZDRAVSTVENA SKRB.....	12
7.1 Odgovornosti operacijske sestre/ tehničara u operacijskoj dvorani.....	12
7.2 Priprema bolesnika i operacijske dvorane.....	14
7.3 Lloyd-Davies položaj	15
7.4 Sestrinska dokumentacija	17
8. ZAKLJUČAK	18
9. ZAHVALA	19
10. LITERATURA.....	20
11. ŽIVOTOPIS.....	24

Operacijsko liječenje niskog karcinoma rektuma s očuvanjem sfinktera

Snježana Bastaja

Sažetak

U ovom radu prikazane su vrste operativnih zahvata niskog karcinoma rektuma i specifična perioperacijska zdravstvena skrb.

Kolorektalni karcinom je najčešći zloćudni tumor probavnog sustava, a poboljšanjem životnog standarda postao je jedan od najčešćih tumora širom svijeta. Operacijsko liječenje nisko smještenih karcinoma rektuma predstavlja izazov za cijeli kirurški tim. Najčešći operacijski zahvat koji se primjenjuje kod niskih karcinoma rektuma je abdominoperinealna ekstirpacija rektuma (Quenu-Millesova operacija), koja podrazumijeva trajnu kolostomu. Danas se sve više primjenju tehnike kirurškog liječenja koje uključuju očuvanje funkcije sfinktera. Istraživanja pokazuju da je, ovisno o stadiju tumora, dovoljno postići slobodan distalni resekcijski rub od 1-2 cm. Kontraindikacije za operacijsko liječenje s očuvanjem sfinktera su infiltracija analnog sfinktera i levatornog mišićnog aparata. Vrste operacija rektuma s očuvanjem sfinktera su: niska prednja resekcija rektuma s kolo-analnom anastomozom, transanalna resekcija sa „pull-through“ kolo-analnom anastomozom te intersfinkterična resekcija koja može biti totalna, subtotalna ili parcijalna. Operativni zahvati mogu biti učinjeni otvorenom i laparoskopskom metodom.

Operacije niskog karcinom rektuma s očuvanjem sfinktera počinju zauzimati značajno mjesto u abdominalnoj kirurgiji te pred operacijske sestre/tehničare stavljaju nove i suvremene izazove. Pojam „operacijska zdravstvena skrb“ podrazumijeva vrijeme od ulaska bolesnika u operacijsku dvoranu, kao i vrijeme trajanja operativnog zahvata sve do premještanja bolesnika u sobu za oporavak ili jedinicu intenzivne medicine. Zbog specifičnog radnog okruženja, opreme i instrumenata koji su potrebni u različitim fazama operativnih zahvata, od operacijske sestre /tehničara očekuje se dobro poznavanje rada u operacijskoj dvorani.

Ključne riječi: karcinom rektuma, operacijski zahvati, očuvanje sfinktera, operacijska zdravstvena skrb

Sphincter-preserving surgical treatment of low rectal carcinoma

Snježana Bastaja

Summary

This paper presents different surgical interventions of low rectal cancer and specific operative health care procedures.

Colorectal carcinoma is the most common malignant tumor of the digestive system and with the improvement of living standards it has become one of the most common tumors in the world. Surgical treatment of low positioned carcinoma of the rectum represents a challenge for the surgical team. The most common surgical procedure applied for low rectal carcinoma is abdominoperineal resection (Miles operation) which includes permanent colostomy.

Nowadays, surgical techniques that are the most applied, include preservation of the function of the sphincter. Research shows that depending on the stage of the tumor it is enough to achieve a free distal resection edge of 1-2 cm. Contraindications for the surgical procedure with the preservation of the sphincter is infiltration of the anal sphincter and levator muscles. Surgical techniques for the sphincter-preserving rectal operations are: low frontal resection of the rectum with coloanal anastomosis, transanal resection with „pull-through“ coloanal anastomosis and intersphincteric resection which can be total, subtotal or partial. Operations can be performed either by open or laparoscopic method.

Sphincter-preserving low rectal carcinoma operations are becoming more significant in abdominal surgery and are placing new and modern challenges for operating room nurses/technicians. Perioperative nursing care includes the time it takes for the patient to enter the surgical theatre, the operating itself and the time until the patient is transferred to the recovery room or the intensive care unit. Because of the specific work environment, as well as devices and instruments which are needed in different phases of surgical procedures, operating room nurses/technicians are expected to have good knowledge and understanding of the work in the surgical theatre.

Key words: rectal cancer, surgical treatment, sphincter-preservation, perioperative nursing care.

1. UVOD

Rak debelog crijeva je najčešći zloćudni tumor probavnog sustava (Zinner MJ&Ashley SW., 2013). Poboljšanjem životnog standarda stanovništva, kolorektalni karcinom je postao jedan od najčešćih tumora širom svijeta (SunZ,et al.,2015).

Rak je značajan javnozdravstveni problem stanovništva Republike Hrvatske i drugi je najvažniji uzrok smrti iza bolesti srca i krvnih žila. U Hrvatskoj je rak debelog i završnog crijeva drugi uzrok smrtnosti od zloćudnih bolesti oba spola (HZJZ, Registar za rak RH, 2015).

Prema podacima iz 2015. godine, ukupan broj novodijagnosticiranih zloćudnih bolesti (šifre C00-C97 MKB, bez raka kože - šifra C44) bio je 22 503 i to 11 969 muškaraca i 10 534 žene. Stopa incidencije je iznosila 535,3/100 000. Za muškarce 590,0/100 000 i za žene 484,3/100 000. Odnos M:Ž je 53:47. U Hrvatskoj je 2015. godine od raka umrlo 14 012 osoba, 8 030 muškaraca i 5 982 žene. Stope mortaliteta bile su 333,3/100 000; odnosno 395,8/100 000 za muškarce i 275,0/100 000 za žene. Odnos M:Ž je 57:43 (HZJZ, Registar za rak RH, 2015).

Najveći dio kolorektalnih karcinoma nastaje iz adenoma pa se takav razvoj naziva adenomsko-karcinomski slijed. U više od 90% slučajeva, radi se o adenokarcinomu. Najčešće lokalizacije obuhvaćaju rektum i sigmoidni kolon (50%), slijepo crijevo i ascendentni kolon (20%), descendentni kolon (15%) te transverzalni kolon (15%) (Damjanov I, et al, 2011).

U razdoblju od 2001. do 2014. godine, u Hrvatskoj je zabilježen 39 851 slučaj raka debelog crijeva. Udio muškaraca bio je 58% (23 106), a žena 42% (16 745). Najveća stopa incidencije bilježi se u starijoj životnoj dobi, u rasponu između 65.-79. godine (vrhunac učestalosti između 70.-74. godine). U istom razdoblju, ukupan mortalitet od kolorektalnog karcinoma iznosio je 25 233, od čega 57,4% (14 490) muškaraca, a 42,6% (10 743) žena. Najveća stopa mortaliteta također se bilježi u starijoj životnoj dobi, s vrhuncem učestalosti između 75.-79. godine (Turalija M,2017).

Prema podacima Hrvatskog zavoda za javno zdravstvo, registra za rak, raspodjela novooboljelih od raka prema sijelu u 2015. godinu za kolon, rektum, rektosigmu i anus zajedno u incidenciji sudjeluju s 16% (1890) u muškaraca i 12% (1339) u žena.

Broj novih slučajeva raka u Hrvatskoj 2015. godine, prema spolu i primarnom sijelu iznosi: za muškarce 783/11969, a za žene 509/10534 (HZJZ, Registar za rak RH, 2015).

Novi slučajevi raka u Hrvatskoj 2015. godine najčešća sijela: rak rektuma, rektosigme i anusa kod muškaraca na 4. mjestu (7%), a kod žena na 6. mjestu (5%) po broju novih slučajeva. Stopa incidencije raka na 100.000 stanovnika prema spolu, dobi te primarnom sijelu iznosi: za muškarce 38,6/100.000, a za žene 23,3/100.000 (HZJZ, Registar za rak RH, 2015).

Broj i postotak novih slučajeva raka prema stadiju bolesti, spolu i primarnom sijelu za RH u 2015. godini prikazani su u tablici 1. (HZJZ, Registar za rak RH, 2015).

Tablica 1. Broj novih slučajeva raka sigmoidnog kolona, rektuma, anusa i analnog kanala u 2015. godini. Prema: HZJZ, Registar za rak RH (2015).

Broj i postotak novih slučajeva RH 2015. god.				Stadij bolesti		
Colon rectosigmoideum	Broj slučajeva			Lokaliziran	Reg.limfne žlijezde	Udaljene metastaze
	Spol	Ukupno	Iz onko	Broj	Broj	Broj
	Muški	157	146	28	67	34
	Ženski	99	83	20	45	8
	Ukupno	256	229	48	112	42
Rectum	Broj slučajeva			Lokaliziran	Reg.limfne žlijezde	Udaljene metastaze
	Spol	Ukupno	Iz onko	Broj	Broj	Broj
	Muški	609	546	142	230	80
	Ženski	393	340	91	160	43
	Ukupno	1002	886	233	390	123
Anus et canalis analis	Broj slučajeva			Lokaliziran	Reg.limfne žlijezde	Udaljene metastaze
	Spol	Ukupno	Iz onko	Broj	Broj	Broj
	Muški	17	17	3	7	3
	Ženski	14	14	3	5	0
	Ukupno	31	31	6	12	3

2. ANATOMIJA I FIZIOLOGIJA REKTUMA

Debelo crijevo, *intestinium crassum*, dugo je približno metar i pol te se nastavlja na tanko crijevo u desnom, donjem dijelu trbušne šupljine u kojem oblikuje okvir koji okružuje vijuge tankog crijeva, *intestinium tenue*, a završava anusom (Keros P&Matković B., 2006).

U anatomskom smislu, debelo crijevo se dijeli na: cekum (*slijepo crijevo*), kolon ascendens (*uzlazno debelo crijevo*), kolon transversum (*poprečno debelo crijevo*), kolon descendens (*silazno debelo crijevo*), kolon sigmoideum (*zavijeno debelo crijevo, sigmoidni kolon*) i rectum (*ravno debelo crijevo*) (Šoša et al., 2007).

Sistemska anatomija ne poznaje naziv „*anorektum*“, ali s kirurškog stajališta završni dio rektuma, anus i okolnu kožu treba izdvojiti kao posebnu anatomsku cjelinu. Anorektum ima ljevkast oblik, a na njemu treba razlikovati tri dijela: analni rub (*anokutana granica*), nazubljena linija (*linea dentata*) i anorektalni prsten. Oralno od anorektalnog prstena nalazi se ampula rektuma. Analni kanal obavijaju dva mišića: *unutarnji i vanjski analni sfinkter*. Unutarnji sfinkter je završno zadebljanje cirkularnih glatkih mišićnih snopova stijenke rektuma. Vanjski analni sfinkter je izgrađen od poprečno prugastih mišićnih vlakana te na njemu treba razlikovati tri dijela: potkožni, površinski i duboki. U visini anorektalnog prstena, duboki dio vanjskog analnog sfinktera prelazi u musculus levator ani (musculus levator ani). Puborektalni mišić je mišićni snop koji polazi s unutarnje strane stidne kosti i zaomčuje rektum, a ima za funkciju povlačenje rektum prema naprijed. Duboki dio vanjskog analnog sfinktera i puborektalni mišić najvažniji su dijelovi sfinkternog mehanizma za kontrolu kontinencije. Između unutarnjeg i vanjskog sfinktera postoji intersfinkterna pukotina (prostor), ispinjena rijetkim vezivnim tkivom u kojem se nalaze analne žlijezde (Štulhofer, M., 1999).

2.1 Kirurška podjela rektuma

Rektum je ravni, završni dio debelog crijeva, proteže se u duljini od 8 do 15 cm. Leži u maloj zdjelici u konkavitetu sakruma i u bliskom je odnosu sa zdjeličnim organima. U muškaraca, u kontaktu je s mokraćnim mjehurom i prostatom te u žena s vaginom i cerviksom uterusa, od kojih je odvojen Denonvillerovom fascijom (Lončar B, 2008). Rektum završava analnim kanalom (*Canalis analis*). Kod kirurške podjele rektuma razlikujemo tri dijela: donju, srednju i gornju trećinu.

Na osnovi kirurške podjele određuje se lokalizacija neoplastične lezije, odnosno udaljenost od anusa te na osnovu lokalizacije određuje se operacijsko liječenje. Donja trećina rektuma proteže se od anusa do 7,5 cm oralno od njega. Obuhvaća čitavi anorektum i završava tri centimetra ampule rektuma. Srednja se trećina proteže od 7,5 cm do 12 cm oralno od anusa i obuhvaća srednji dio ampule. Gornju trećinu čini rektum od 12 cm od anusa do rektosigmoidnog prijelaza, koji se nalazi na udaljenosti 15-20 cm od anusa. Donja i srednja trećina rektuma nalaze se u ekstrapertonealnom, a gornja u intraperitonealnom prostoru te zahtijevaju različito operacijsko liječenje (Štulhofer M.,1999).

U području anusa postoje dva sfinktera. Unutarnji, kojeg predstavlja glatki mišićni sloj, koji nije pod utjecajem naše volje. Vanjski analni sfinkter koji je izgrađen od poprečno prugasti mišićnih vlakana, pripada zdjeličnoj pregradi, pod utjecajem je naše volje, voljno se steže i opušta (Štulhofer M.,1999).

2.2 Vaskularizacija rektuma

Gornju trećinu rektuma opskrbljuje gornja rektalna arterija, terminalna grana donje mezenterične arterije. Srednji dio rektuma opskrbljuje srednja rektalna arterija koja se odvaja od unutarnje ilijakalne arterije i ogranci gornje rektalne arterije. Donju trećinu rektuma (anorektum i sfinkterni aparat), irigira donja rektalna arterija. Venska drenaža anorektuma obavlja se preko dva sustava. Iz dijela iznad nazubljene linije (unutarnji hemoroidalni pleksus) drenira se preko gornje rektalne vene u sustav vene porte, a djelomično preko srednje rektalne vene u sustav vene kave inferior. Venska drenaža iz područja anorektuma (aboralno) nazubljene linije, obavlja se preko donje rektalne vene isključivo u sustav donje šuplje vene (Štulhofer M.,1999).

2.3 Inervacija rektuma

Anorektum je inerviran simpatičkim i parasimpatičkim nitima. Unutarnji sfinkter dobiva simpatičku inervaciju iz torakolumbalnih segmenata kralježnične moždine, dok parasimpatička inervacija potječe iz tzv. sakralnog parasimpatikusa (S2,S3,S4). Vanjski poprečno prugasti analni sfinkter kao i *musculus levator ani* inervirani su somatskim živčanim sustavom preko četvrtog sakralnog živca (Štulhofer M.,1999).

2.4 Fiziologija rektuma

Osnovna zadaća anorektuma je omogućavanje normalnog akta pražnjenja stolice. Ova zadaća je vrlo kompleksna i obuhvaća: otkrivanje osjećaja za stolicu (detekcija), razlikovanje vrsti stolice (diskriminacija), zadržavanje (retencija) i kontroliranu eliminaciju stolice (defekacija). Crijevni sadržaj puni rektum periodično, obično jedanput na dan. Prilikom punjenja rektum se rasteže, a tonus njegove muskulature raste (Štulhofer M.,1999).

3. KOLOREKTALNI KARCINOM

Kolorektalni karcinom zbog stalno rastuće pojavnosti, sve je važniji dijagnostički i terapijski problem. Incidencija i smrtnost u posljednjih tridesetak godina u stalnom su porastu s prosječnom godišnjom stopom rasta od oko 3% te je po učestalosti treći najčešći maligni tumor u svijetu, a po smrtnosti na drugome mjestu u razvijenim zemljama. Rizik od razvoja ovog tumora ovisi o dobi te je znano da počinje rasti nakon četrdesetih sa značajnim porastom između 50.-55. godine života. Svakom daljnjom dekadom života rizik se udvostručuje, da bi u konačnici dosegao eksponencijalni rast (Brkić T&Grgić M,2006) .

Veći rizik za nastanak kolorektalnog karcinoma je u bolesnika koji imaju pozitivnu obiteljsku anamnezu, prethodno operiranih bolesnika od kolorektalnog karcinoma koji imaju tri i više puta povećani rizik od razvoja novog karcinoma, bolesnika s upalnim bolestima crijeva (Inflammatory bowel disease, IBD), ulcerozni kolitis, Crohnova bolest. Rijetko nastaje prije 40. godine života (Šoša et al.,2007).

Kad se karcinom otkrije u ranoj fazi, prognoza je povoljna i 5-godišnje preživljavanje postigne do 97% bolesnika. Otkrivanje bolesti u kasnijoj fazi povećava rizik od postojanja metastaza pripadajućih limfnih čvorova s 2-3% na 8-12% ako je tumor prodro u mišićni sloj (Brkić T&Grgić M, 2006).

Epidemiološke analize, genetičke i eksperimentalne studije ukazuju da na razvoj kolorektalnog karcinoma utječe kompleksna interakcija nasljednih sklonosti i vanjskih čimbenika koji se prvenstveno odnose na prehranu. Brojni su čimbenici odgovorni za nastanak kolorektalnog karcinoma. Incidencija se povećava s porastom životne dobi, u osoba starijih od 50. godina života, u prosjeku od 60-79 godine života, kada nestaje normalno repariranje mutacije gena (Damjanov I, et al, 2011). Značajnu ulogu u prevenciji i suzbijanju kolorektalnog karcinoma ima zdravstveno prosvjećivanje stanovništva te stalne kampanje ranog otkrivanja kolorektalnog

karcinoma. U međunarodnim dokumentima koji se odnose na zdravstvenu politiku naglašena je uloga medicinskih sestara u programima prevencije bolesti, zdravstvenog prosvjeđivanja populacije. Učinkovitim mjerama primarne i sekundarne prevencije bolesti smanjuje se pojavnost i smrtnost od ove bolesti. Pokrenut je nacionalni program ranog otkrivanja karcinoma kolona, koji se u Hrvatskoj provodi od 2007. godine (Šteko B, 2016).

Karcinom rektuma patofiziološki je istovjetan s karcinomom kolona, ali ima i svoje stroge specifičnosti:

- sistemska limfadenektomija ograničena je zbog anatomske građe zdjelice
- karcinomi lokalizirani u distalnom dijelu rektuma koji se zbog veličine ne mogu resecirati, mora se učiniti odstranjenje čitavog rektuma sa sfinkternim aparatom i trajnom kolostomom
- manji karcinomi u distalnom dijelu rektuma mogu se liječiti transanalnim zahvatom s očuvanjem sfinkternog aparata (Štulhofer, M., 1999).

Dijagnoza kolorektalnog karcinoma se temelji na anamnezi i kliničkom pregledu koji uključuje digitorektalni pregled te pregled endoskopskim i radiološkim metodama. Kolonoskopija je „zlatni standard“ u dijagnostici, a valja pregledati čitavo crijevo zbog mogućnosti postojanja multiplih lezija. Rendgenogramom pluća i pregledom transabdominalnim ultrazvukom može se utvrditi eventualna prisutnost metastatske bolesti, a preoperativno valja odrediti CEA (karcinoembrijski antigen) i karbohidrantski antigen (Ca -19,9) (Bezjak M, 2014).

U dijagnostičke svrhe potrebno je učiniti i MR zdjelice s kontrastom, jer MR zdjelice prikazuje različite slojeve stijenke crijeva i ostale organe zdjelice. Ovisno o bolesniku, potrebno je učiniti kompjuteriziranu tomografiju trbušne šupljine i male zdjelice (CT), transrektalni ultrazvuk (TRUS) za procjenu dubine procesa i zahvaćenost limfnih čvorova.

Anus i anorektum spadaju u dijelove tijela koji su najpristupačniji kliničkom pregledu, ali ipak dijagnoza patoloških procesa, često se kasno postavlja. Većinu karcinoma rektuma lako je klinički dijagnosticirati jer se nalaze na dohvata prsta pri digitorektalnom pregledu, te veliku važnost u dijagnostici zasigurno ima rektosigmoidoskopija. Digitorektalnim pregledom je moguće otkriti 50 - 70% svih karcinoma rektuma (Štulhofer, M., 1999). Postoji više metoda stupnjevna („staging“) kolorektalnoga karcinoma.

Najčešće se koriste Dukseova klasifikacija kolorektalnih karcinoma (Tablica 2.) i TNM klasifikacija kolorektalnih karcinoma (Tablica 3.) (Šoša et al., 2007). U TNM klasifikaciji, T odgovara veličini tumora, N broju zahvaćenih limfnih čvorova, a M postojanju udaljenih metastaza.

Tablica 2. Dukseova klasifikacija kolorektalnih karcinoma. Prema Šoša et al. (2007)

Dukseova klasifikacija kolorektalnih karcinoma	
A	Karcinom unutar stijenke crijeva
B	Karcinom prožima čitavu stijenku crijeva
C	Zahvaćeni parakolični i perirektalni limfni čvorovi
D	Postoje udaljene metastaze

Tablica 3. TNM klasifikacija kolorektalnih karcinoma

TNM klasifikacija kolorektalnih karcinoma	
T	Primarni tumor
Tx	Tumor se ne može ustanoviti
TO	Nema tumora
TIS	Karcinom <i>in situ</i> -ograničen na mukosu
T1	Tumor zahvaća submukozu
T2	Tumor zahvaća muskularis i propriju
T3	Tumor zahvaća subserozu
T4	Tumor invadira okolne strukture
N	Regionalni limfni čvorovi
Nx	Regionalni limfni čvorovi se ne mogu ustanoviti
No	Nisu zahvaćeni regionalni limfni čvorovi
N1	Zahvaćena 1 do 3 regionalna limfna čvora
N2	Zahvaćena 4 ili više regionalnih limfnih čvorova
M	Udaljene metastaze
Mx	Udaljene metastaze se ne mogu ustanoviti
MO	Nema udaljenih metastaza
M1	Postoje udaljene metastaze

Širenje tumora može biti izravno, limfogeno, transperitonealno (u podmaklome stadiju) te hematogeno. Bolesnici s karcinomom rektuma imaju lošiju prognozu od onih koji imaju karcinom na ostalim dijelovima kolona.

Liječenje karcinoma debelog crijeva temelji se na kirurškome liječenju kao osnovnom obliku liječenja te adjuvantnoj kemoterapiji i radioterapiji. Kemoterapija se obično daje postoperativno, a sastoji se od primjene različitih kemoterapijskih protokola. Indicirana je u bolesnika sa stadijem Dukes C i D. Ako je karcinom debelog crijeva uznapredovao, odnosno ako je neizlječiv, ali se može resektirati, to valja i učiniti. Time se izbjegavaju komplikacije poput opstrukcije, krvarenja, perforacije ili bolova te bitno poboljšava kvaliteta života bolesnika.

Prognoza ovisi o stadiju bolesti i stupnju diferencijacije tumora. Ako bolesnike razvrstavamo prema Dukesovoj klasifikaciji onda petogodišnje preživljavanje za stadij A iznosi više od 90%, stadij B 65 do 75%, a u stadiju C 30 do 45% (Bezjak M, 2014).

4. OPERACIJSKO LIJEČENJE NISKOG KARCINOMA REKTUMA

Kod kirurškog liječenja nisko položenih karcinoma rektuma, kada je tumor položen ispod 5 cm od anokutane granice kao zlatni standard godinama se primjenjuje Quenu-Milesova abdominalnoperinealna ekstirpacija rektuma (APR) koja uključuje trajnu kolostomu (Rullier E, et al., 2005).

4.1 Abdominalnoperinealna ekstirpacija rektuma (Quenu-Milesova operacija)

Quenu-Milesova operacija podrazumjeva uklanjanje čitavog rektuma s anusom i perirektalnim tkivom, zatim aboralni krak sigmoidnog kolona s odgovarajućim mezenterijem i dijelom parijetalnog peritoneuma dna zdjelice. Nakon ovakve operacije potrebno je kreirati terminalnu kolostomiju pomoću preostalog dijela sigmoidnog kolona (Štulhofer M., 1999).

Četverogodišnja prospektivna studija o kvaliteti života bolesnika s karcinomom rektuma dokazala je da bolesnici kojima je učinjena kolostoma imaju manjak samopouzdanja, te su im smanjene fizičke i seksualne aktivnosti (Engel et al., 2003).

4.2 Suvremeni ciljevi kirurškog liječenja karcinoma rektuma

Kirurško liječenje niskog karcinoma rektuma značajno se promijenilo tijekom proteklih 100 godina. Napredak operacijskog liječenja karcinoma rektuma, potaknuto je boljim razumijevanjem anatomije i patofiziologije bolesti, poboljšanjem kirurške tehnike, unapređenjem tehnologije i pristupa multimodalnosti te poboljšanje kvalitete života pacijenta (Bordeianou L et al., 2014).

Suvremeni ciljevi kirurškog liječenja su: postići optimalno preživljenje, tijekom preživljenja osigurati period bez aktivne maligne bolesti i održati funkciju analnog sfinktera, te na taj način izbjeći kreiranje trajne stome.

Kirurško liječenje sa očuvanjem sfinktera u literaturi se naziva "sphincter sparing surgery" ili "sphincter preservation surgery" (SPS). U novije se vrijeme sve više primjenjuje, a porast primjene treba zahvaliti napretku onkologije u smislu prijeoperacijskog kemoterapijskog liječenja. Kod bolesnika s karcinomom rektuma, unapređenjem kirurške tehnike doveo je do poboljšanja lokalne kontrole bolesti i boljeg preživljenja bolesnika. (Rullier E, et al., 2005).

4.3 Osnovni preduvjeti i kontraindikacije za operacije rektuma s očuvanjem sfinktera

Potrebno je postići adekvatni radikalitet kako bi se zadovoljili onkološki principi kirurškog liječenja. Prema novijim saznanjima:

- 1-2 cm slobodnog reseksijskog ruba ovisno o stadiju tumora na distalnom segmentu resektata dovoljno je za ispunjenje onkološkog kriterija liječenja
- 1cm kod T 1 stadija, 2 cm kod T2-T3 stadija
(Gawad W et al., 2015; Rullier E et al.;2005; Andreola S et al.;2001; Janjan, N.A et al.; 1999)

Kontraindikacije za operacijsko liječenje s očuvanje sfinktera su infiltracija analnog sfinktera i levatornog mišićnog aparata.

5. VRSTE OPERACIJA REKTUMA S OČUVANJEM SFINKTERA

5.1 Niska prednja resekcija rekuma s kolo-analnom anastomozom

Izvodi se u slučajevima kada je tumor 1 cm ili više udaljen od linee dentate. Kolo-analna anastomoza može se kreirati ručno, ali danas se najčešće linearnim staplerom presiječe distalni segment resektata, a potom se cirkularnim staplerom kreira kolo-analna anastomoza (Gawad W et al., 2015).

5.2 Transanalna resekcija sa „ pull-trough“ kolo-analnom anastomozom

Primjenjuje se kod tumora koji se nalaze unutar analnog kanala. Resecira se unutrašnji sfinkter te se proksimalni segment kolona provuče kroz analni otvor („pull-through“). Kreira se anastomoza između proksimalnog dijela kolona i distalnog ruba vanjskog sfinktera (Gawad W et al., 2015).

5.3 Intersfinkterične resekcije (ISR)

Intersfinkterične resekcije (ISR) dijele se na: totalnu, subtotalnu i parcijalnu.

Ovisno o položaju distalnog rub resekcije u odnosu na lineu dentatu, na temelju čega se određuje opseg resekcije. Kod svih intersfinkteričnih resekcija, operativni zahvat završava ručno šivanom kolo-analnom anastomozom.

- Totalna intersfinkterična resekcija izvodi se kad je neizbježna ekscizija unutrašnjeg sfinktera, jer se tumor proširio iznad linee dentate, te je tada distalni resekcijski rub na intersfinkteričnoj brazdi.
- Subtotalna intersfinkterična resekcija izvodi se u slučajevima kada je distalni rub tumora 2 i više cm udaljen od linee dentate, pa je distalni resekcijski rub između linee dentate i intersfinkteričke brazde.
- Parcijalna intersfinkterična resekcija izvodi se kada je cjelokupni distalni resekcijski rub na ili iznad linee dentate (Gawad W et al., 2015).

6. REZULTATI DOSADAŠNJIH ISKUSTAVA

Sfinkter prezervirajuće operacijske tehnike primjenjuju se sve češće kod nisko položenih karcinoma rektuma (1-5cm) od anokutane granice. Niža je stopa popuštanja anastomoze i ostalih komplikacija, u prvome redu perioperacijskog krvarenja (Wu XJ et al. 2008). Za primjenu sfinkter prezervirajućih metoda kirurškog liječenja češće će se odlučiti iskusniji operateri (Purves H et al., 2005). Kod planiranja zahvata prije odluke o izboru operacijske tehnike nužna je MR dijagnostika (Alasari S et al.,2015).

Rezultati dosadašnjim iskustava s intersfinkteričnom resekcijom pokazuju da je R0 resekcija postignuta u 97% bolesnika gdje je distalni resekcijski rub bio prosječne duljine 1.7 cm. :

- Prosječna stopa lokalnih recidiva 6.7 % (0-23%)
- Prosječna stopa preživljenja 86.3%(62–97%)
- Prosječna stopa preživljenja bez bolesti 78.6%(69–87%)

(Martin ST et al., 2012; Bordeianou L et al., 2014).

7. PERIOPERACIJSKA ZDRAVSTVENA SKRB

Perioperacijska zdravstvena skrb podrazumijeva skrb pruženu prije, za vrijeme i neposredno nakon kirurškog zahvata, a možemo je podijeliti u tri vremenske faze (Kozina B., 2015).

Tri su faze perioperacijske zdravstvene skrbi:

- prijeoperacijska faza - počinje od donošenja odluke za kiruršku intervenciju, a završava dolaskom bolesnika u operacijsku dvoranu. U tom razdoblju medicinska sestra pomaže pacijentu da se pripremi fizički i psihički za operaciju.
- operacijska faza - počinje dolaskom pacijenta u operacijsku dvoranu - završava u sobi za oporavak ili jedinici intenzivne medicine (JIM)
- postoperacijska faza - počinje prijemom u sobu za oporavak ili JIM - odlazak na odjel - završava odlaskom bolesnika iz bolnice (Kozina B., 2015).

Pod pojmom operacijske zdravstvene skrbi smatra se vrijeme od ulaska bolesnika u operacijsku dvoranu, za vrijeme anestezije, obavljanja kirurškog zahvata i vrijeme dok se bolesnik ne premjesti u sobu za oporavak ili JIM.

Uspješna resekcija niskog karcinoma rektuma predstavlja izazov za kirurški tim. Prilikom pozicioniranja bolesnika na operacijskom stolu, treba posvetiti posebnu pažnju da na gornjim i donjim udovima ne nastanu ozljede izazvane pritiskom, ozljede perinealnih živaca ili brahijalnog pleksusa. Adekvatno osvjetljenje operativnog polja je od velike važnosti za kirurški tim. Tijekom operativnog zahvata na rektumu, korištenje elektrokirurškog noža i zavarivača krvnih žila ima veliku važnost prilikom kontrole krvarenja u zdjelici (Bordeianou L et al., 2014)

7.1 Odgovornosti operacijske sestre/tehničara

Operacijske sestre su dio operacijskog tima koje aktivno sudjeluju u svim fazama kod laparoskopskih/otvorenih operacija debelog crijeva u Lloyd-Davies položaju. Operacijski tim čine kirurg, asistenti, anesteziolog i anesteziološka sestra, operacijska sestra 1 (aktivno sudjeluje u operaciji) i operacijska sestra 2 (slobodna / cirkulirajuća sestra koja tijekom operacije, operacijskoj sestri 1 osigurava sve što je potrebno tijekom operacijskog zahvata).

Operacijska sestra mora poznavati sve faze operacijskog zahvata te sve detalje potrebne za pripremu operacijskog zahvata. Ona osigurava optimalne uvjete rada u operacijskoj dvorani te s ostalim članovima operacijskog tima sudjeluje kod postavljanja pacijenta u Lloyd-Davies položaj. Tijekom provođenja intraoperacijske njege potrebno je voditi sestrinsku dokumentaciju koja se sastoji od: protokola operacijske sestre, obračunske liste operacije, kontrolne liste za sigurnost bolesnika te evidencija potrošenog zavojnog/ ugradbenog materijala.

Dokumentacija operacijske sestre postoji u pisanom obliku i/ ili se pohranjuje u bolnički informacijski sustav.

Odgovornosti operacijske sestre 1 (aktivno sudjeluje u operaciji) su:

1. Priprema operacijskog stola.
2. Priprema potrebnog potrošnog materijala za laparoskopske/ otvorene zahvate
3. Tijekom kirurškog zahvata kirurgu i asistentima osigurava potrebne instrumente i ostali potrošni materijal.
4. Provjerava točan broj potrošnog materijala, kao što su igle, gaze i instrumenti sve dok se kirurški rez ne zatvori u suradnji s operacijskom sestrom 2.
5. Kontrolira članove kirurškog tima u njihovom sterilnom radu

Odgovornosti operacijske sestre 2 (slobodna/ cirkulirajuća) su:

1. Provjerava opremu
2. Brine se da je potrošni materijal dostupan za korištenje tijekom kirurškog zahvata.
3. Nadgleda aseptične uvjete i koordinira kretanje ostalih osoba u operacijskoj dvorani .
4. Prati bolesnika prije, tijekom i nakon završetka operacijskog zahvata kako bi se osigurala maksimalna sigurnost
5. Vodi sestrinsku dokumentaciju

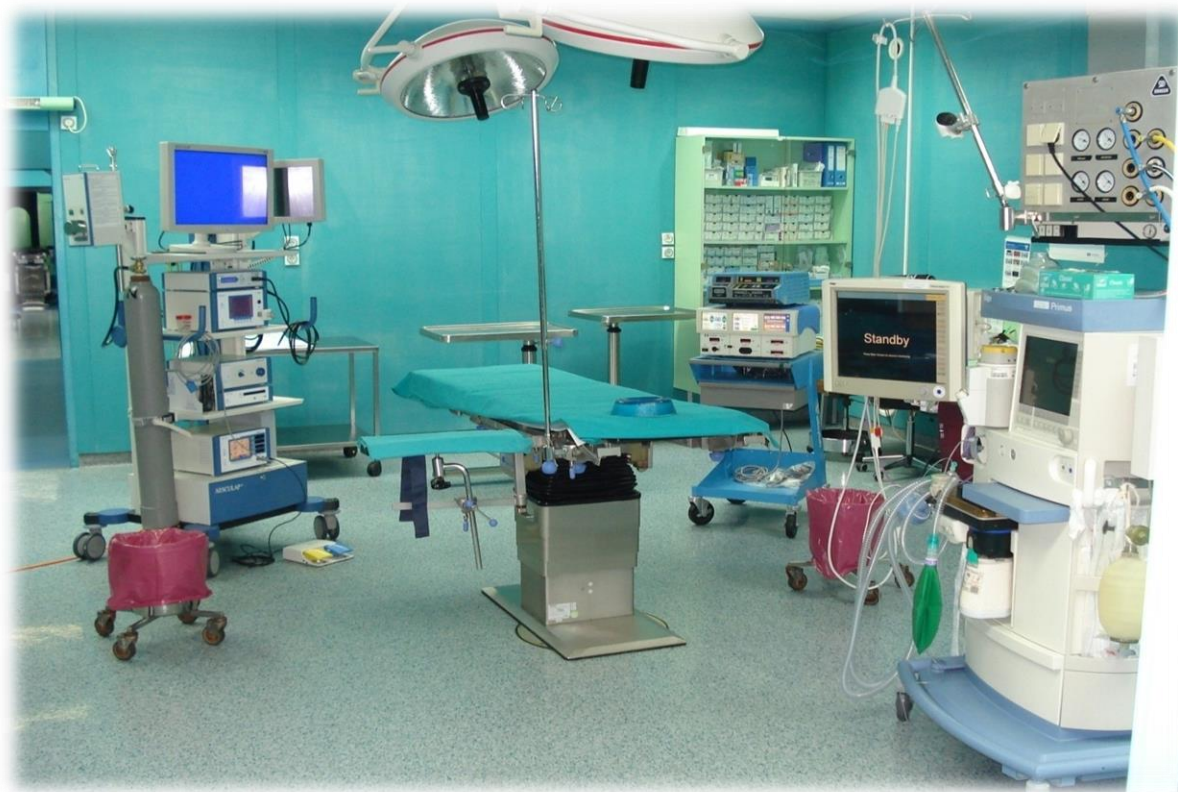7.2 Priprema bolesnika i operacijske dvorane

Identifikacija bolesnika provodi se u sobi za prijem bolesnika. Operacijska sestra koja prihvaća bolesnika u operacijsku dvoranu, mora se predstaviti bolesniku te provjeriti:

- ime i prezime, godinu rođenja, ime oca
- usporediti dobivene podatke od bolesnika s identifikacijskom karticom
- kliničku dijagnozu i /ili vrstu operativnog zahvata
- ime i prezime kirurga-operatera

Operacijska dvorana (*Slika 1.*) je prostorija gdje se obavljaju operacijski zahvati, a neposredno prije operacijskog zahvata potrebna je:

- Priprema opreme za operacijski zahvat
- Psihička i fizička priprema bolesnika u operacijskoj dvorani
- Postavljanje bolesnika u odgovarajući položaj za operacijski zahvat
- Priprema instrumentarija (laparoskopski / otvoreni zahvat)



Slika 1. Operacijska dvorana

Psihička priprema bolesnika:

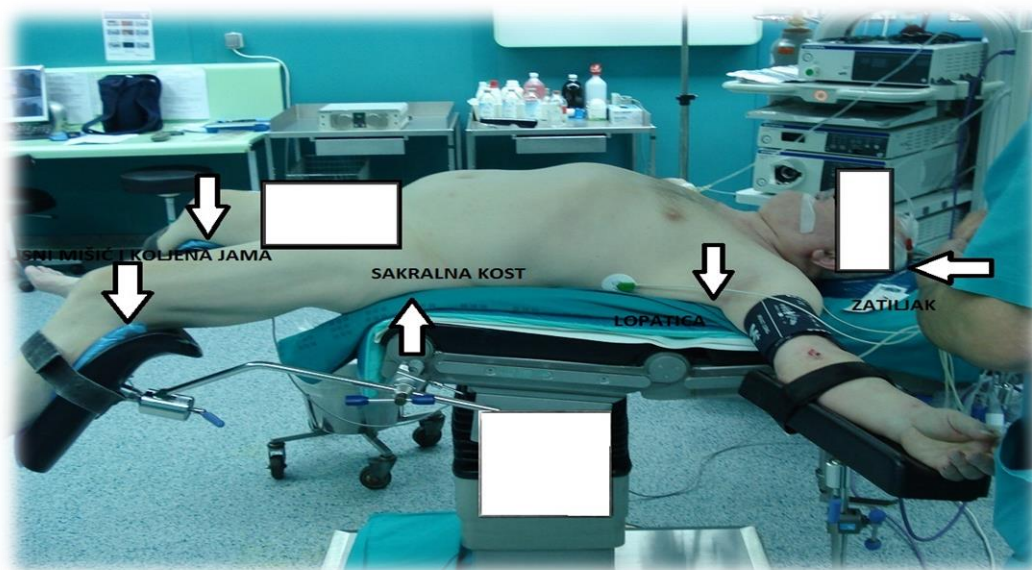
Bolesnici ulaze u operacijsku dvoranu sa strahom od operacijskog zahvata i njezinog ishoda. Potrebno je razgovarati s bolesnikom kako bi mu se pojasnilo što će mu se raditi i što ga očekuje ulaskom u operacijsku dvoranu. Razgovor mora biti umirujući i bolesnik mora osjetiti sigurnost i profesionalnost od operacijske sestre.

7.3 Lloyd- Davies položaj

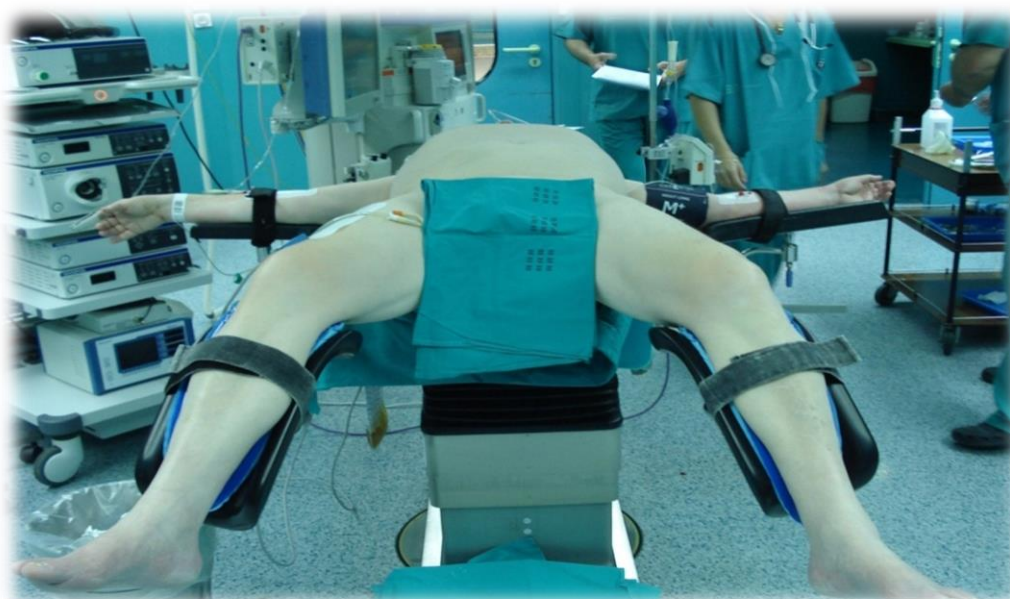
Postavljanje bolesnika u odgovarajući položaj za operativni zahvat podrazumjeva fizičku pripremu. Bolesnik se kod operacija na debelom crijevu i rektumu najčešće postavlja u Lloyd-Davies položaj (Slika 2.i 3.). Lloyd-Davies je 1939. godine osmislio ovaj položaj i prvi objavio njegove prednosti. To je standardni litotomijski položaj bolesnika na operacijskom stolu, uz Trendelenburgov nagib. Koristi se radi lakšeg prikaza trbušnih i zdjelčnih organa tijekom kirurških, ginekoloških i uroloških operacija. Kod operacija rektuma omogućava bolji i jednostavniji pristup bolesniku od strane kirurškog tima (Mršić V. et al., 2011.)

Opis položaja:

- bolesnik leži na leđima, donji dijelom trupa postavljen na sam rub stola
 - koristiti kraći silikonski podmetač za prekrivanje stola kako bi se smanjio pritisak na glutealnu, presakralnu i skapularnu regiju
 - ruke su na držačima (odmicanje ramena mora biti manja od 90 °) ili položene uz trup
 - glava u odnosu na zdjelicu je niža, do 30° (Trendelenburgov položaj/ nagib)
 - potkoljenice se postavljaju na držače za noge, između se stavljaju silikonski podmetači i zasebno osiguravaju trakama
- (Mršić V. et al., 2011).



Slika 4. Lloyd-Davies položaj



Slika 5. Lloyd-Davies položaj

Odgovarajuće pozicioniranje i uporaba pomagala za pozicioniranje bez pritiska mogu spriječiti intraoperacijske ozljede mišića, perifernih živaca, očuvati integritet kože te spriječiti ozljede koje nastaju usljed pritiska, osobito tijekom operacija laparoskopskom metodom.

Čimbenici rizika za nastanak ozljeda uzrokovanih pritiskom tijekom op. zahvata u Lloyd - Davies položaju:

- litotomni položaj – visina uzdignuća ekstremiteta iznad razine srca, stupanj pregiba natkoljenica, koljena, listova i gležnja
- nagib tijela po Trendelenburgu
- način i mjesto pridržavanja ekstremiteta za držače na operacijskom stolu
- načini mehaničke zaštite od duboke venske tromboze
- trajanje kirurških zahvata više od 3-6 sati
- hemodinamski status bolesnika prije, za vrijeme i nakon kirurškog zahvata
- osobne karakteristike svakog pojedinog bolesnika (dob, spol, tjelesna težina, arteriosklerotske bolesti perifernog krvožilnog sustava)
- pogreške u postavljanju ekstremiteta na držače operacijskog stola
- utjecaj anestezije i poslijeoperacijske analgezije
- utjecaj CO₂ pneumoperitoneja na hemodinamiku kod laparoskopskih operacija

PREDNOSTI:

- položaj daje dobar prikaz organa u zdjelici i trbušnoj šupljini
- minimalni je pritisak kod dugih kolorektalnih operacija
- manje je komplikacija nego kod ostalih položaja

NEDOSTATCI:

- mogu nastati ozljede zbog pritiska na krvne i limfne žile, živce ukoliko operacija traje duže od 3-6 sati
(Mršić V., et al., 2011).

7.4 Sestrinska dokumentacija u operacijskoj dvorani:

Dokumentacija operacijske sestre postoji u pisanom obliku i/ ili se pohranjuje u bolnički informacijski sustav (BIS). Sestrinska dokumentacija sastoji se od: protokola operacijske sestre, obračunske liste operacije, kontrolne liste za sigurnost bolesnika te evidencija potrošenog zavojnog/ ugradbenog materijala.

8. ZAKLJUČAK:

Primjena sfinkter prezervirajućih tehnika pogodna je kod rano otkrivenih niskih tumora rektuma. U novije vrijeme primjenom prijeoperacijskog kemoterapijskog liječenja kod nekih bolesnika uspijeva se postići "downstaging" tumora, nakon čega dolazi u obzir primjena sfinkter prezervirajućih tehnika u većeg broja bolesnika. Endoskopsko praćenje operiranih bolesnika ključno je radi praćenja pojave lokoregionalnih recidiva osnovne bolesti.

Zbog specifičnog posla, radnog okruženja, opreme i instrumenata koji su potrebni u različitim fazama rada od operacijske sestre /tehničara očekuje se veliko znanje i dobro poznavanje rada u operacijskoj dvorani, te postupaka u operacijskim zahvatima kao i cjeloživotno učenje.

U nepredviđenim situacijama iskusne operacijske sestre / tehničari učinkovito reagiraju te ublažavaju razinu stresa u operacijskoj dvorani. Operacije karcinoma rektuma s očuvanjem sfinktera počinju zauzimati značajno mjesto u abdominalnoj kirurgiji i pred operacijske sestre/ tehničare stavljaju nove i suvremene izazove.

9. ZAHVALA

Ovim putem zahvaljujem se svom mentoru prof.dr.sc. Leonardu Patrlju, dr.med. na stručnoj pomoći i savjetima u izradi diplomskog rada.

Zahvaljujem se svojim roditeljima, suprugu i sinu na nesebičnoj podršci te velikom strpljenju kojem su mi pružili tijekom studiranja.

10. LITERATURA:

Alasari, S., Lim, D., & Kim, N. K. (2015) Magnetic resonance imaging based rectal cancer classification: Landmarks and technical standardization. *World Journal of Gastroenterology : WJG*, 21(2), 423–431.

<https://www.ncbi.nlm.nih.gov/pmc/articles/PMC4292273/> Accessed: 29.03.2018.

Andreola, S., Leo, E., Belli, F. et al. Adenocarcinoma of the Lower Third of the Rectum Surgically Treated With a ,10-MM Distal Clearance: Preliminary Results in 35 N0 Patients. *Ann Surg Oncol* (2001) 8: 611.

<https://www.ncbi.nlm.nih.gov/pubmed/11508624> Accessed: 03.05.2018.

Bezjak M. (2014) Jetrene metastaze kao prediktivni faktor uspješnosti liječenja kolorektalnog karcinoma. Diplomski rad.

Dostupno na: <https://urn.nsk.hr/urn:nbn:hr:105:234707>. Accessed: 24.03.2018.

Bordeianou, L., Maguire, L. H., Alavi, K., Sudan, R., Wise, P. E., & Kaiser, A. M. (2014). Sphincter-Sparing Surgery in Patients with Low-Lying Rectal Cancer: Techniques, Oncologic Outcomes, and Functional Results. *Journal of Gastrointestinal Surgery*, 18(7), 1358–1372.

<https://www.ncbi.nlm.nih.gov/pmc/articles/PMC4057635/> Accessed: 29.03.2018.

Brkić T, Grgić M.(2006) Kolorektalni karcinom. *Medicus* Vol. 15, No. 1, 89 – 97.

<https://hrcak.srce.hr/file/29340>. Accessed: 20.03.2018.

Brkić T. (2012) Programi prevencije kolorektalnog karcinoma. *Medicus* Vol. 21, No. 2, 211 – 214. <https://hrcak.srce.hr/102968>. Accessed: 20.03.2018.

Damjanov I, Jukić S, Nola M.(2011) Patologija: Bolesti probavnoga sustava. Karcinom debelog crijeva. 3. izd. Zagreb: Medicinska naklada: str. 555-559.

Engel, J., Kerr, J., Schlesinger-Raab, A., Eckel, R., Sauer, H., & Hölzel, D. (2003). Quality of Life in Rectal Cancer Patients: A Four-Year Prospective Study. *Annals of Surgery*, 238(2), 203–213. <http://doi.org/10.1097/01.sla.0000080823.38569.b0>
<https://www.ncbi.nlm.nih.gov/pmc/articles/PMC1422675/> Accessed: 25.03.2018.

Gawad W, Fakhr I, Lotayef M, Mansour O, Mokhtar N, (2014) Sphincter saving and abdomino-perineal resections following neoadjuvant chemoradiation in locally advanced low rectal cancer, *J Egyptian Nat Cancer Inst.*
<http://www.nci.cu.edu.eg/Journal/March2015/8-121.pdf> Accessed: 18.03.2018.

Janjan, N.A et al. (1999) Tumor downstaging and sphincter preservation with preoperative chemoradiation in locally advanced rectal cancer: the M. D. Anderson Cancer Center experience *International Journal of Radiation Oncology • Biology • Physics*, Volume 44, Issue 5, 1027 – 103. [http://www.redjournal.org/article/S0360-3016\(99\)00099-1/fulltext](http://www.redjournal.org/article/S0360-3016(99)00099-1/fulltext) Accessed: 29.03.2018.

Hrvatski zavod za javno zdravstvo, Registar za rak Republike Hrvatske. Incidencija raka u Hrvatskoj 2015., Bilten 40, Zagreb, 2018. https://www.hzjz.hr/wp-content/uploads/2018/03/Bilten_2015_rak_final.pdf Accessed: 19.04.2018.

Keros P, Matković B(2006) *Anatomija i fiziologija*. Naklada Ljevak d.o.o. Zagreb. 111-119.

Kozina B (2015) *Sestrinstvo i posebnosti perioperacijske skrbi u operacijskoj dvorani*. Diplomski rad. <https://urn.nsk.hr/urn:nbn:hr:105:275866> Accessed: 26.03.2018.

Lončar B (2008) *Poremećaj funkcije gena FHIT u karcinomima debelog i završnog crijeva*. Doktorska disertacija. http://medlib.mef.hr/5671/LoncarB_disertacija_rep_567.pdf. Accessed: 13.03.2018.

Martin ST, Heneghan HM, Winter DC.(2012) Systematic review and meta-analysis of outcomes following pathological complete response to neoadjuvant chemoradiotherapy for rectal cancer. *Br J Surg.* 2012;99(5):603-12. <https://www.ncbi.nlm.nih.gov/pubmedhealth/PMH0047989/> Accessed: 29.03.2018.

Mršić V, Rašić Ž, Velnić D, Nesek Adam V, Grizelj Stojčić E, Smiljanić A (2011) Akutni sindrom tijesnog fascijalnog odjeljka donjih ekstremiteta kao komplikacija dugotrajnih kirurških zahvata u Lloyd Davies položaju. *Acta Med Croatica*, 65 435-444.

<https://hrcak.srce.hr/8963>. Accessed: 22.01.2018.

Navarro-Vicente F, García-Granero A, Frassom M, Blanco F, Flor-Lorente B, García-Botelho S ET al. (2012). Prospective evaluation of intraoperative peripheral nerve injury in colorectal surgery. *Colorectal Dis*.14(3):382-85.

<https://www.ncbi.nlm.nih.gov/pubmed/21689319/> Accessed: 19.04.2108.

Purves H, Pietrobon R, Hervey S, Guller U, Miller W, Ludwig K. (2005) Relationship between surgeon caseload and sphincter preservation in patients with rectal cancer. *Dis Colon Rectum* 2005 Feb;48(2):195-202.

<https://www.ncbi.nlm.nih.gov/pubmed/15812583> Accessed: 29.03.2018.

Rullier E, Laurent C, Bretagnol F, Rullier A, Vendrely V, Zerbib F. (2005) Sphincter-saving resection for all rectal carcinomas: the end of the 2 cm distal rule. *Ann Surg* 2005 Mar;241(3):465–9. <https://www.ncbi.nlm.nih.gov/pubmed/15729069>

Accessed: 25.03.2018.

Sun Z, Yu X, Wang H, Ma M, Zhao Z, Wang Q. (2015) Factors affecting sphincter-preserving resection treatment for patients with low rectal cancer. *Experimental and Therapeutic Medicine*. 2015;10(2):484-490. doi:10.3892/etm.2015.2552.

<https://www.ncbi.nlm.nih.gov/pmc/articles/PMC4508973/> Accessed: 04.03.2018.

Šoša T, Sutlić Ž, Stanec Z, Tonković I i sur (2007) *Kirurgija*. Zagreb: Naklada Ljevak.

Šteko B. (2016) Preoperativna priprema bolesnika za kolorektalnu operaciju.

Diplomski rad. <https://repositorij.mef.unizg.hr/islandora/object/mef:1035>

Accessed: 24.03.2018.

Štulhofer M (1999). *Kirurgija probavnog sustava*. Drugi, djelomično izmjenjeno i dopunjeno izdanje. Medicinska naklada. Zagreb.685-752.

Turalija M (2017) Usporedba epidemiologije raka debelog crijeva u jadranskoj i kontinentalnoj Hrvatskoj. Diplomski rad.

<https://repozitorij.mef.unizg.hr/islandora/object/mef:1451> Accessed: 18.03.2018.

Wu XJ, Wang JP, Wang L, He XS, Zou YF, Lian L, Zhang LJ, Lan P. Increased rate change over time of a sphincter-saving procedure for lower rectal cancer. Chin Med J (Engl). 2008 Apr 5;121(7):636-9. <https://www.ncbi.nlm.nih.gov/pubmed/18466685> Accessed: 27.03.2018.

Zinner MJ, Ashley SW (2013). Manigot's abdominal operations. 12'th Edition. http://www.circulomedicodezarate.org/ebooks/Maingots_Abdominal_Operations_12th_Edition.pdf Accessed: 02.03.2018.

11. ŽIVOTOPIS

Ime i prezime: Snježana Bastaja

Adresa stanovanja: Maksimilijana Vrhovca 11, 47000 Karlovac

Email: snjezana.bastaja@gmail.com

Rođena sam 25. prosinca 1977. godine u Karlovcu gdje sam završila osnovnu školu „Braća Seljan“ 1992. godine. Srednju medicinsku školu „Dr. Andrija Štampar“ sam završila 1996. godine u Karlovcu. Iste godine primljena sam na pripravnički staž u KB „Dubravu“ gdje radim do danas. Uz rad sam 2004. godine završila redovni studij sestrinstva, na Zdravstvenom Veleučilištu, Mlinarska cesta 38, u Zagrebu te stekla sam stručni naziv prvostupnica (baccalaurea) sestrinstva (180 ECTS-a). Dana 27.04.2016. upisala sam modul cjeloživotnog obrazovanja *Pedagoško-psihološkog obrazovanja za nastavnike* (PPO skupina 7) na Sveučilištu u Zagrebu, Učiteljskom fakultetu, Savska cesta 77, 10000 Zagreb te 13.09.2017. položila sam zadnji kolegij modula cjeloživotnog obrazovanja *Pedagoško-psihološkog obrazovanja za nastavnike* (60 ECTS-a). Dana 28.09.2016. godine upisala sam Sveučilišni diplomski studij sestrinstva, Sveučilištu u Zagrebu, Medicinskom fakultetu kao redovni student. Sudjelovala sam na stručnim skupovima Hrvatskog društva operacijskih sestara kao predavač s temama: Upotreba hemostatika u abdominalnoj kirurgiji; Tachosil u abdominalnoj kirurgiji: 10-godišnje iskustvo u KB„DUBRAVI“; Intraoperacijska prevencija nastanka dekubitalnog ulkusa. Prisustvovala sam edukaciji za operacijske sestre u Europskom kiruškom institutu (ESI) u Norderstedt, u blizina Hamburga, u SR Njemačkoj, u svibanju, 2010. godine. Sudionica sam 10. Hrvatskom kongresa endoskopske kirurgije s međunarodnim sudjelovanjem u Splitu i 13. Hrvatskom kongresa endoskopske kirurgije s međunarodnim sudjelovanjem u Tuhelju kao predavač na temu: Interoperacijska zdravstvena njega kod laparoskopskih operacija debelog crijeva. Sudionica sam na tri kongresa Hrvatskog društva za digestivnu kirurgiju s međunarodnim sudjelovanjem u Opatiji.

