

Tumori žlijezda slinovnica

Njavro, Filip

Master's thesis / Diplomski rad

2018

Degree Grantor / Ustanova koja je dodijelila akademski / stručni stupanj: **University of Zagreb, School of Medicine / Sveučilište u Zagrebu, Medicinski fakultet**

Permanent link / Trajna poveznica: <https://um.nsk.hr/um:nbn:hr:105:310258>

Rights / Prava: [In copyright](#)/[Zaštićeno autorskim pravom.](#)

Download date / Datum preuzimanja: **2024-07-12**



Repository / Repozitorij:

[Dr Med - University of Zagreb School of Medicine Digital Repository](#)



**SVEUČILIŠTE U ZAGREBU
MEDICINSKI FAKULTET**

Filip Njavro

Tumori žlijezda slinovnica

DIPLOMSKI RAD



Zagreb, 2018.

**SVEUČILIŠTE U ZAGREBU
MEDICINSKI FAKULTET**

Filip Njavro

Tumori žlijezda slinovnica

DIPLOMSKI RAD

Zagreb, 2018.

Ovaj diplomski rad izrađen je na Klinici za otorinolaringologiju i kirurgiju glave i vrata KBC-a Sestre milosrdnice pod vodstvom prof. dr. sc. Vladimira Bedekovića i predanje na ocjenu u akademskoj godini 2017./2018.

SADRŽAJ

SAŽETAK	I
SUMMARY	II
1. UVOD	1
2. GRAĐA I FUNKCIJA ŽLIJEZDA SLINOVNICA	2
2.1. EMBRIOLOGIJA.....	2
2.2. ANATOMIJA I TOPOGRAFIJA.....	2
2.3. HISTOLOGIJA.....	6
2.4. FIZIOLOGIJA	8
3. PATOFIZIOLOGIJA	10
3.1. FUNKCIONALNI POREMEĆAJI SLINJENJA.....	10
3.2. UPALE ŽLIJEZDA SLINOVNICA.....	11
3.3. SJÖGREN OV SINDROM	13
4. TUMORI ŽLIJEZDA SLINOVNICA	14
4.1. DOBROĆUDNI TUMORI.....	16
4.1.1. DOBROĆUDNI TUMOR MIKSTUS.....	16
4.1.2. WARTHINOV TUMOR	17
4.2. ZLOĆUDNI TUMORI	18
4.2.1. ZLOĆUDNI TUMOR MIKSTUS	18
4.2.2. ADENOKARCINOM	20
4.2.3. PLANOCELULARNI KARCINOM.....	22
4.2.4. MUKOEPIDERMIODNI KARCINOM	22
4.2.5. SARKOM.....	24
4.3. RIJETKI TUMORI ŽLIJEZDA SLINOVNICA.....	25

5. DIJAGNOSTIKA I TNM KLASIFIKACIJA TUMORA ŽLIJEZDA SLINOVNICA.....	27
5.1. DIJAGNOSTIKA TUMORA ŽLIJEZDA SLINOVNICA.....	28
5.2. TNM KLASIFIKACIJA I KLINIČKI STADIJI TUMORA	31
5.2.1. TNM KLASIFIKACIJA.....	31
5.2.2. KLINIČKI STADIJI TUMORA.....	33
6. LIJEČENJE TUMORA ŽLIJEZDA SLINOVNICA	34
6.1. KIRURŠKO LIJEČENJE.....	34
6.1.1. PAROTIDNA ŽLIJEZDA.....	35
6.1.2. SUBMANDIBULARNA I SUBLINGVALNA ŽLIJEZDA..	37
6.1.3. MALE ŽLIJEZDE SLINOVNICE	37
6.1.4. KOMPLIKACIJE KIRURŠKOG LIJEČENJA.....	38
6.2. RADIOTERAPIJA.....	40
6.3. KEMOTERAPIJA.....	40
6.4. PROGNOZA.....	41
7. ZAHVALE	43
8. LITERATURA	44
9. ŽIVOTOPIS	48

SAŽETAK

Tumori žlijezda slinovnica

Autor: Filip Njavro

Žlijezde slinovnice u sisavaca egzokrine su žlijezde koje proizvode i izlučuju slinu kroz sustav kanala. U ljudi postoje tri para velikih žlijezda slinovnica (parotidna, submandibularna i sublingvalna) te stotine malih žlijezda slinovnica. Slinovnice dijelimo na serozne, mukozne i seromukozne (miješane). Neoplazme koje nastaju u žlijezdama slinovnicama relativno su rijetke, ali se očituju velikom raznolikošću benignih i malignih histoloških podtipova. Čine 6% svih novotvorina glave i vrata i najčešće se pojavljuju u šestom desetljeću života. Najčešće benigne novotvorine žlijezda slinovnica su pleomorfni adenom (dobročudni tumor mikstus) te Warthinov tumor (*cystadenoma lymphomatosum papillare*). Od malignih tumora žlijezda slinovnica najčešći su mukoepidermoidni karcinom, adenoidcistični karcinom, acinus-cell adenokarcinom, planocelularni karcinom te zloćudni tumor mikstus. Od dijagnostičkih metoda, kompjutorizirana tomografija i magnetna rezonancija korisne su za utvrđivanje opsega velikih tumora, evaluaciju ekstraglandularnog širenja, određivanje dubine prodiranja parotidnih tumora te otkrivanje ostalih tumora iste ili kontralateralne žlijezde. Ultrazvučna pretraga može poslužiti za utvrđivanje tipa i vaskularne opskrbe tumora prije kirurškog zahvata. Općenito, novotvorine žlijezda slinovnica slabo reagiraju na kemoterapiju te je adjuvantna kemoterapija trenutno indicirana samo u palijativnom liječenju. Pažljivo planirana i izvedena kirurška ekscizija je osnovna terapija primarnih tumora žlijezda slinovnica, a kirurške tehnike variraju ovisno o sijelu tumora. Radioterapija je rijetko definitivni modalitet liječenja novotvorina žlijezda slinovnica te se samostalno koristi kod tumora koji nisu resektabilni. Mortalitet od maligniteta žlijezda slinovnica ovisi o kliničkom stadiju i patohistološkom stupnju neoplazme, a ukupno petogodišnje preživljenje je 72%. [1, 4]

KLJUČNE RIJEČI: žlijezde slinovnice, tumori, dijagnoza, liječenje, prognoza

SUMMARY

Salivary gland tumors

Author: Filip Njavro

The salivary glands in mammals are exocrine glands that produce saliva through a system of ducts. Humans have three paired major salivary glands (parotid, submandibular, sublingual) as well as hundreds of minor salivary glands. Salivary glands can be classified as serous, mucous, or seromucous (mixed). Neoplasms that arise in the salivary glands are relatively rare, yet they represent a wide variety of both benign and malignant histologic subtypes. They make up 6% of all head and neck tumors and most commonly appear in the sixth decade of life. The most common benign lesions are pleomorphic adenoma (mixed tumor) and Warthin's tumor (papillary cystadenoma lymphomatosum). The most common malignant salivary gland tumors are mucoepidermoid carcinoma, adenoid cystic carcinoma, acinic cell carcinoma, squamous cell carcinoma, and carcinoma ex pleomorphic adenoma. Computed tomography (CT) scanning or magnetic resonance imaging (MRI) is useful for determining the extent of large tumors, for evaluating extraglandular extensions, for determining the actual depth of parotid tumors, and for discovering other tumors in the same or the contralateral gland. Ultrasonography may be able to reveal the type and vascularity of the tumor before surgery. In general, salivary gland neoplasms respond poorly to chemotherapy, and adjuvant chemotherapy is currently indicated only for palliation. Carefully planned and executed surgical excision is the primary treatment for all primary salivary gland tumors. The principles of surgery vary with the site of origin. Radiotherapy is rarely the definitive treatment modality for salivary gland neoplasms, usually being used alone for tumors that are considered nonresectable. Mortality from malignant salivary gland neoplasms varies by stage and pathology, but the overall 5-year survival rate is 72%.

KEYWORDS: salivary glands, tumors, diagnosis, treatment, prognosis

1. UVOD

Sustav žlijezda slinovnica u ljudi sastoji se od tri para velikih slinovnica (parotidne, submandibularne i sublingvalne žlijezde) te velikog broja malih, strukturno jednostavnijih žlijezda smještenih u submukozi usne šupljine i ždrijela.[1] Slinovnice su egzokrine žlijezde čija je glavna uloga vlaženje i podmazivanje sluznice usne šupljine i unijete hrane, započinjanje razgradnje ugljikohidrata i lipida djelovanjem amilaze i jezične lipaze te izlučivanje zaštitnih tvari kao što su imunoglobulin IgA, lizozim i laktoferin. Također, slina ima i važnu ulogu pufera jer čini zaštitni sloj na zubima pomoću bjelančevina bogatih prolinom koje vežu kalcij.[2] Smještene u regiji glave i vrata, slinovnice izazivaju pozornost liječnika još od davne 2500. godine prije Krista. Naime, najstariji zapis o žlijezdama slinovnicama, točnije slini, seže u vrijeme asirskog kralja Asurbanipala u čijoj knjižnici su pronađeni zapisi o korištenju pripravaka *belladonne* kao korisnog medikamenta za smanjenje lučenja sline. U antičko doba ističe se Hipokrat koji opisuje supurativne i nesupurativne zaušnjake razlikujući ih od epidemijskog mumpsa. Zanimanje za slinovnice nastavlja se i u novoj eri kada Galen u svojoj knjizi o disekciji živaca opisuje slinovnice kao „spužvu koja čisti krv, eliminirajući nečistoće“. Krajem Srednjeg vijeka i početkom Renesanse javljaju se prvi radovi vezani za kirurško liječenje bolesti slinovnica, prvenstveno ranula, apscesa i sijalolitijaze, a njemački kirurg Lorenz Heister 1765. godine prvi opisuje parotidektomiju. Razvojem anatomije početkom 19. stoljeća sve se više razvija svijest o potrebi očuvanja okolnih struktura prilikom resekcije slinovnica, posebice ličnog živca kod kirurških zahvata na parotidnim žlijezdama.[3] Suvremeni kirurški postupci na žlijezdama slinovnicama svoj razvoj mogu zahvaliti ponajprije istraživanju liječenja tumora, a uz neoplazme bolesti žlijezda slinovnica dijelimo i na funkcionalne poremećaje slinjenja te upale. Tumori žlijezda slinovnica danas čine 6% svih tumora glave i vrata s incidencijom malignih tvorbi od 0.9 slučajeva na 100000 stanovnika.[4] Od 20. stoljeća pa sve do danas otkrivaju se i unaprjeđuju i druge metode liječenja tumora slinovnica (radioterapija, kemoterapija) kako bi se prognoza i kvaliteta života takvih pacijenata poboljšale. Svrha ovog rada je pregledno prikazati osnovne pojmove vezane uz dijagnostiku i liječenje tumora žlijezda slinovnica.

2. GRAĐA I FUNKCIJA ŽLIJEZDA SLINOVNICA

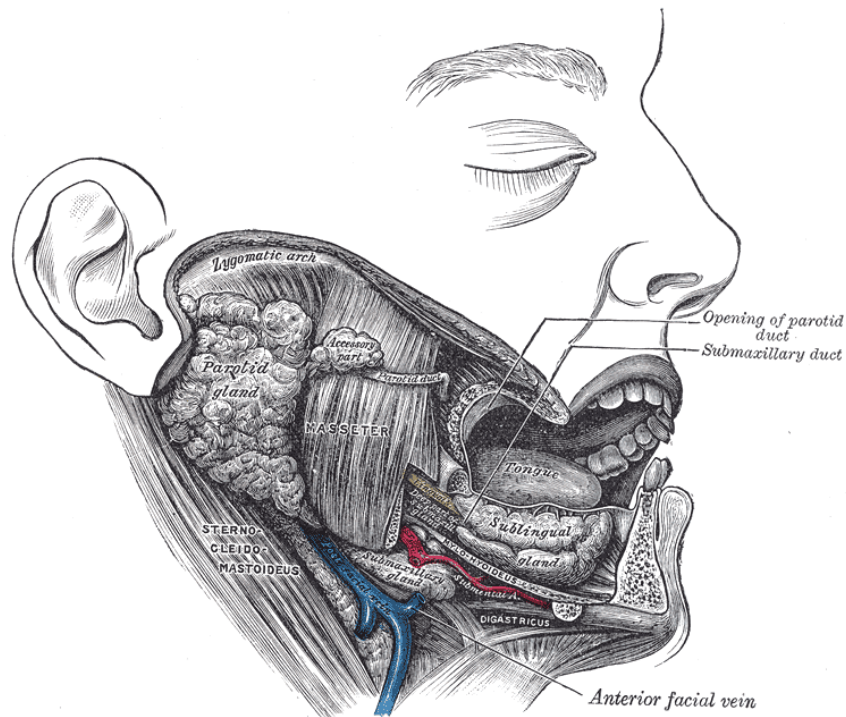
2.1. EMBRIOLOGIJA

Sve žlijezde slinovnice razvijaju se na jednaki način – urastanjem epitela primitivne usne šupljine u okolni mezenhim. Ostaci toga urastanja izvodni su kanali žlijezda.[1] Između 6. i 9. tjedna gestacije formiraju se velike žlijezde slinovnice iz ektodermalnog tkiva, dok male žlijezde slinovnice nastaju iz ektodermalnog ili endodermalnog tkiva, ovisno o njihovoj lokaciji. Proces razvoja žlijezda započinje proliferacijom epitelnih stanica primitivne usne šupljine koje tvore gnijezda te invaginiraju u okolni mezenhim. Pri tome nastaje žlijeb iz kojega se razvije tunel građen od dva sloja epitelnih stanica na čijem slijepom kraju se proliferacijom stanica formira žlijezda. Daljnjom diferencijacijom stanica razvijaju se izvodni kanali, žljezdani acinusi te mioepitelne stanice. Iz okolnog mezenhimalnog tkiva nastaju kapsula i vezivno tkivo žlijezda slinovnica. Parotidne žlijezde bivaju inkapsulirane kasnije tijekom svog razvoja pa se, embriološki gledano, razvijaju nakon submandibularnih žlijezda. To rezultira različitim anatomskim odnosima žlijezda slinovnica i pripadajućih limfnih čvorova. Limfni čvorovi povezani sa submandibularnom žlijezdom nalaze se izvan same žlijezde dok se većina onih povezanih s parotidnom žlijezdom nalazi u njezinom površinskom režnju, a manji dio pripada dubokom režnju. Upravo zbog ove embriološke razlike limfogene metastaze mogu se pojaviti u tkivu parotidne, ali ne i submandibularne žlijezde.[5, 6]

2.2. ANATOMIJA I TOPOGRAFIJA

Parotidna žlijezda je parna, čisto serozna žlijezda slinovnica koja se nalazi ispred uha, a teži 20-30 grama. Anatomski je dijelimo na površni (*pars superficialis*) i duboki dio (*pars profunda*) između kojih prolaze grane ličnoga živca koji na tom mjestu tvori *pes anserinus major*. Zbog odnosa s ličnim živcem, kirurški zahvati na parotidnoj žlijezdi svrstavaju se u skupinu težih operacija jer je upravo očuvanje ličnoga živca jedno od

glavnih načela u operativnoj tehnici. Ispod čahure koja žlijezdu obavija nalaze se limfni čvorovi (*nodi lymphatici parotidei*). Granica parotidne žlijezde prema okolnim strukturama je nepravilna i određena njihovim smještajem. Tako gornju granicu čini zigomatična kost, a stražnju hrskavica zvukovoda, mastoidni nastavak i *musculus sternocleidomastoideus*. Prema dolje, žlijezda se proteže do donjega ruba donje čeljusti, a njezin površinski dio se u različitoj udaljenosti pruža iznad *m. massetera* te uspinje uz granu donje čeljusti. U dubinu se širi u pterigomandibularni prostor te leži na stražnjem trbuhu digastričnoga mišića. Duboki režanj parotidne žlijezde graniči s parafaringealnim prostorom, a kroz njega prolaze velike krvne žile (*a. carotis communis, v. jugularis interna*), živci te stiloidni nastavak s mišićima koji se hvataju za njega. Duboki anatomske odnosi parotidne žlijezde važni su zbog tumora koji mogu rasti u dubokom dijelu žlijezde prema parafaringealnom prostoru i očitovati se kao intraoralne mase. Sekret parotidne žlijezde izlučuje se kroz izvodni kanal, *ductus parotideus (Stenonis)* u vestibulum usta kroz otvor *papilla parotidea (papilla salivaria buccalis)* koji odgovara visini drugoga gornjeg molarnog zuba. Kanal je najčešće dug 45 mm i širok oko 4 mm te se duž istoga često nalaze nakupine žljezdanoga tkiva (*glandula parotis accessoria*). Na prednjem rubu *m. massetera* kanal zavija oštro u dubinu prema *m. buccinatoru* kroz koji se probija koso tvoreći oko njega neku vrstu sfinktera. Parotidnu žlijezdu arterijskom krvlju opskrbljuju grane vanjske karotidne arterije dok se venska krv drenira u *v. facialis posterior*. Limfa putem parotidnih limfnih čvorova odlazi u limfne čvorove vrata. Simpatička inervacija parotidne žlijezde odvija se putem niti koje na žlijezdu pristupaju prateći arterije u njihovom tijeku dok parasimpatičke niti polaze iz donje sekretorne jezgre u produženoj moždini te putem *n. tympanicusa*, koji se prethodno odvoji od *n. glossopharyngeusa*, ulaze u *cavum tympani*. Nakon anastomoze s kortikotimpaničnim živcima parasimpatičke niti izlaze kao *n. petrosus (superficialis) minor* te ulaze u *ganglion oticum*. Zatim grana trećeg ogranaka *n. trigemina*, *n. auriculotemporalis*, prima parasimpatičke niti od ganglija i predaje ih ličnom živcu putem kojega sekretorne niti konačno ulaze u žlijezdu. [1, 6, 7]



Slika 1. Anatomija žlijezda slinovnica.[8]

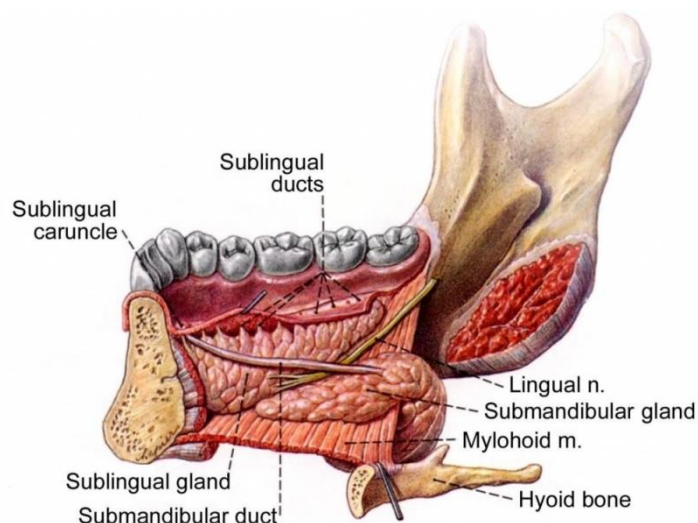
(Preuzeto: <https://fpnotebook.com/mobile/ENT/Anatomy/PrtdGIInd.htm>)

Submandibularna žlijezda je parna mješovita žlijezda slinovnica sastavljena od seroznih i mukoznih stanica koja zauzima veći dio submandibularnog trokuta te se širi izvan submandibularne lože preko površinske strane prednjeg i stražnjeg trbuha *m. digastricus*. Vrh submandibularnog trokuta nalazi se na hioidnoj kosti. Gore je omeđen trupom donje čeljusti, a dolje mu granicu čine oba trbuha *m. digastricus*. Dno submandibularnog trokuta čini *m. stylohyoideus*, a njegov sadržaj pokriva površna fascija vrata iznad koje se nalaze platizma i koža. Stražnji rub submandibularne žlijezde usko graniči s donjim dijelovima parotidne žlijezde od kojih je odvojena stilomandibularnim ligamentom. Žlijezda teži 10-15 grama te leži na *m. stylohyoideusu* i *m. styloglossusu*. Površinski dio žlijezde nalazi se lateralno od *m. mylohyoideusa* dok je

duboki dio smješten između *m. mylohyoideusa* i *m. hyoglossusa*. *Ramus marginalis mandibulae nervi facialis* i *vena facialis anterior* prolaze površinski u odnosu na žlijezdu dok kroz žlijezdu ili ispod nje prolazi *arteria facialis* koja se zatim penje duž prednjeg ruba *m. massetera* na lice. Submandibularna žlijezda često šalje izdanak žljezdanog tkiva do velikog roga jezične kosti koji prolazi ispod *m. mylohyoideusa* i priključuje se uz sublingvalnu žlijezdu. Duž tog izdanka ide i izvodna cijev submandibularne žlijezde, *ductus submandibularis* (Whartonov duktus). Izvodnu cijev odozgo križa *n. lingualis* te se nadalje pruža s medijalne strane sublingvalne žlijezde i završava na dnu usne šupljine sprijeda, ispod jezika na otvoru *caruncula sublingualis*. Submandibularnu žlijezdu krvlju opskrbljuju ogranaci facijalne i lingvalne arterije, a venska krv drenira se u zajedničku facijalnu venu. Između žlijezde i donje čeljusti nalazi se nekoliko limfnih čvorova (*nodi lymphatici submandibulares*) koji limfu skupljaju iz usana, nosa, jezika, tonzila i nepca. Submandibularna žlijezda, kao i sublingvalna, parasimpatička živčana vlakna prima iz gornje salivatorne jezgre koja preganglijska vlakna šalje putem *n. intermediusa*. Vlakna se zatim kratko priključuju *n. facialisu* kojeg napuštaju putem *chordae tympani* te dolaze u submandibularni ganglij iz kojega polaze postganglijska vlakna koja pristupaju na submandibularnu i sublingvalnu žlijezdu. S druge strane, simpatičke niti iz gornjega cervikalnog ganglija opskrbljuju žlijezde putem ostalih živaca ili krvnih žila.[1, 6, 7]

Sublingvalna žlijezda jest parna mješovita velika žlijezda slinovnica koja ima oblik izduženog trokuta. Leži na dnu usne šupljine te ispod jezika tvori nabor sluznice *plica sublingualis*. Teži oko 4 grama, a smještena je iznad *m. mylohyoideusa* i između *m. genioglossusa*, *m. geniohyoideusa* i donje čeljusti. Obje žlijezde susreću se u srednjoj liniji ispred prednjih niti *m. genioglossusa* i za razliku od parotidnih i submandibularnih žlijezda nisu inkapsulirane. Sublingvalna žlijezda najčešće nije jedinstvena, nego se sastoji od 10 do 12 žljezdica, a Castelli je ustanovio da je dobro razvijena u 65% ljudi. Te se sitne žlijezde otvaraju malim izvodnim kanalićima (*ducti sublinguales minores, Rivini*) duž sublingvalnog nabora. Izvodni kanal većeg, prednjeg dijela žlijezde (*ductus sublingualis major, Bartollini*) duži je od spomenutih Rivinijevih kanalića i najčešće se otvara zajedno s izvodnim kanalom submandibularne žlijezde na sublingvalnoj karunkuli. Arterijskom krvlju sublingvalnu žlijezdu opskrbljuju lingvalna arterija i ogranaci submentalne arterije, dok se venska krv vraća odgovarajućim venskim sustavom. Limfa

se drenira u submentalne i submandibularne limfne čvorove, a zatim u gornje i donje duboke cervikalne čvorove.[1, 6, 7]



Slika 2. Anatomija submandibularne i sublingvalne žlijezde slinovnice.[9]

(Preuzeto: <https://drjosephm.blogspot.hr/2017/07/neoplasms-of-salivary-glands.html?view=flipcard>)

Osim velikih žlijezda slinovnica, u usnoj šupljini i ždrijelu smješteno je otprilike 600-1000 malih žlijezda slinovnica. Tu ubrajamo palatinalne, labijalne, bukalne, lingvalne i faringealne žlijezde koje se otvaraju u usnu šupljinu i orofarinks. Kao i velike žlijezde slinovnice, one mogu biti serozne i mukozne te imaju svoju patologiju. Širenjem mogu postati cistične, mogu sadržavati kalkuluse, a iz njih se mogu razviti i benigni te maligni tumori. U male žlijezde slinovnice, osim već nabrojenih, Rauch ubraja *papillae vallatae* i *papillae foliate*. [1, 6]

2.3. HISTOLOGIJA

Velike žlijezde slinovnice obavijene su vezivnom čahurom bogatom kolagenim vlaknima koja šalje vezivne pregrade u žljezdani parenhim. Vezivne pregrade dijele parenhim u režnjiće koji se sastoje od žljezdanog dijela i sustava razgrananih kanala. Nadalje,

Žljezdani dio sastoji se od dvije vrste žljezdanih stanica (seroznih i mukoznih) i od mioepitelnih stanica. Sustav kanala koji odvodi slinu u usnu šupljinu nastavlja se na žljezdani dio slinovnica, a u njemu se sastav sline mijenja.

SEROZNE STANICE

Serozne stanice žlijezda slinovnica obično su piramidnog oblika – baza im je široka i leži na bazalnoj lamini dok je uski vrh s kratkim i nepravilnim mikrovilima okrenut prema lumenom. Imaju osobine polariziranih stanica koje izlučuju bjelančevine. Susjedne stanice povezane su međustaničnim spojevima u kuglastu nakupinu nazvanu acinus s lumenom u sredini.

MUKOZNE STANICE

Mukozne su stanice kubična do cilindrična oblika ovalnih i sploštenih jezgara uz bazu stanice. Imaju osobine stanica koje izlučuju sluz, a sadržavaju glikoproteine važne za vlaženje i podmazivanje koji nazivamo mucinima. Mukozne stanice najčešće su udružene u cjevčice (tubule) kojima žljezdane stanice okružuju cilindrični lumen.

MIOEPITELNE STANICE

Mioepitelne stanice se nalaze s unutarnje strane bazalne lamine žljezdanih dijelova i prijelaznih cijevi koje predstavljaju početak sustava odvodnih kanala. Stanice koje okružuju žljezdani dio dobro su razvijene i jako razgranane te ih nazivamo i košarastim stanicama, dok su one oko prijelaznih cijevi vretenastog oblika i leže usporedno s dužinom kanala. Njihova glavna funkcija je sprječavanje širenja žljezdanih dijelova za vrijeme izlučivanja zbog povišenja intraluminalnog tlaka.

SUSTAV ODVODNIH KANALIĆA

Žljezdani dijelovi slinovnica nastavljaju se u prijelazne cijevi obložene niskim kubičnim epitelom, a nekoliko takvih kratkih kanalića udružuje se u sekretne cijevi. Prijelazne i sekretne cijevi nazivaju se i intralobularnim kanalićima jer su smještene unutar režnjića. Sekretne cijevi svakog režnjića nastavljaju se u veće kanale koje nazivamo interlobularnim ili ekskrecijskim kanalima jer se nalaze u vezivnim pregradama koje

odjeljuju režnjice. U početnom dijelu oblaže ih višeslojni kubični epitel koji prema kraju prelazi u višeslojni cilindrični epitel. Glavni odvodni kanal svake velike žlijezde slinovnice otvara se na kraju u usnu šupljinu i tu je obložen neuroženim mnogoslojnim pločastim epitelom.

Parotidna žlijezda razgranana je acinusna žlijezda čiji se žljezdani dio sastoji samo od seroznih stanica te izlučuje sekret s mnogo bjelančevina i jako izraženom aktivnosti amilaze. U submandibularnoj žlijezdi, koja je tubuloacinusne građe, serozne i mukozne stanice raspoređene su na poseban način – mukozne stanice tvore tubule, a na njihovim krajevima serozne stanice tvore serozne polumjesece. Submandibularna žlijezda je pretežno serozna žlijezda slinovnica, dok je sublingvalna žlijezda mješovita s većim udjelom mukoznih stanica.[2]

2.4. FIZIOLOGIJA

Osnovna funkcija velikih i malih žlijezda slinovnica u čovjeka je proizvodnja sline, tjelesne tekućine koja se stvara iz krvne plazme procesima difuzije i osmoze između kapilara i acinusnih stanica preko bazalne membrane. Slinovnice proizvode 1000-1500 mL sline u 24 sata od čega 60% ukupne količine sline nastaje u parotidnim žlijezdama, 30% u submandibularnim, 5% u sublingvalnim i preostalih 5% u malim žlijezdama slinovnicama. Slina obavlja niz važnih funkcija u organizmu (probavna, zaštitna, regulatorna), a neke od njih su:

- 1) sudjeluje u funkciji probave stvarajući bolus te razgradnjom molekula škroba u hrani;
- 2) zaštitno djeluje na sluznicu usne šupljine i ždrijela, mehanički čisti orofarinks i hipofarinks te pomaže njihovu imunološku obranu pomoću imunoglobulina IgA kojeg luče plazma stanice u vezivnom tkivu slinovnica te tiocijanatnih iona i proteolitičkih enzima koji uništavaju bakterije;
- 3) luči vlastite tvari (jod, antitijela, faktore zgrušavanja krvi i tvari krvnih grupa) i tijelu strane tvari (uzročnike bolesti kao što su virusi poliomijelitisa, rubeole, bjesnoće, hepatitisa, AIDS-a i Coxackie-viruse);

4) štiti zubalo organskim i anorganskim tvarima, obnavlja i održava zubnu caklinu i mehanički čisti zube;

5) posreduje pri osjetu okusa;

6) sudjeluje pri činu gutanja;

7) sudjeluje u održavanju acidobazne ravnoteže u organizmu regulirajući odnos bikarbonata, fosfata i bjelančevina.[1, 2, 10]

99.42% sline sastoji se od vode, ali se u njezinom sastavu nalaze i dvije osnovne bjelančevinske lučevine: serozni sekret koji sadrži ptijalin (enzim za razgradnju škroba) te mukozni sekret koji je bogat mucinom (služi za podmazivanje i zaštitu površina). Slina ima pH-vrijednost između 6.0 i 7.0 što predstavlja najpovoljniji raspon za probavno djelovanje ptijalina.[1, 10]

Osobito važan sastojak sline su ioni. U velikim količinama u slini su zastupljeni kalijevi i hidrogenkarbonatni ioni, dok su koncentracije natrijevih i klorovih iona nekoliko puta niže nego u plazmi. To objašnjavamo činjenicom da se natrijevi ioni aktivno reapsorbiraju iz svih izvodnih kanala slinovnica, a u zamjenu za njih secerniraju se kalijevi ioni. Reapsorpcija natrija veća je od sekrecije kalija pa se u izvodnim kanalima slinovnica stvara elektronegativnost koja uzrokuje pasivnu reapsorpciju klorida što smanjuje njihovu koncentraciju u slini. Nadalje, u lumen izvodnih kanala se iz njihovog epitela izlučuju hidrogenkarbonatni ioni – aktivnom sekrecijom i zamjenom hidrogenkarbonata za kloride. Zbog tih procesa, u uvjetima mirovanja koncentracija natrijevih i klorovih iona u slini iznosi 1/7 do 1/10 njihove koncentracije u plazmi, dok je koncentracija kalijevih iona sedam puta veća od one u plazmi. Hidrogenkarbonatnih iona u slini ima dva do tri puta više nego u plazmi. U tijeku maksimalnog lučenja sline sekret brzo teče kroz izvodne kanale zbog čega se ionski sastav ne stigne znatnije promijeniti i bliži je vrijednostima koncentracije iona u plazmi.[10]

Mehanizam lučenja sline pokreće se podražajem parasimpatičkih (kolinergičkih) i simpatičkih (alfa- i betaadrenergičkih) receptora u membrani acinusnih stanica žlijezda slinovnica. Aktivacijom betaadrenergičkih receptora acinusnih stanica dolazi do lučenja

amilaze, dok podražaj alfaadrenergičkih i kolinergičkih receptora uzrokuje pretežno lučenje kalija i vode. Bitno je naglasiti da se ne radi o antagonističkom učinku aktivacije parasimpatičkog i simpatičkog poticaja slinjenja, već na trenutke oni djeluju i sinergistički. Parasimpatički podražaj (obično putem mirisa i okusa hrane) općenito uzrokuje obilno lučenje vodenastog sekreta. Aktivacijom simpatikusa izlučuju se male količine ljepljive sline bogate organskim tvarima.[1, 2]

3. PATOFIZIOLOGIJA

Kao što smo već naveli, osim tumorskih promjena u bolesti žlijezda slinovnica ubrajamo i funkcionalne poremećaje slinjenja te upale. Također, ovoj skupini pripada i Sjögrenov sindrom, sistemska autoimunosna bolest koja prvenstveno pogađa suzne žlijezde i žlijezde slinovnice. U ovom poglavlju ukratko ćemo navesti najvažnije činjenice vezane uz navedene bolesti.

3.1. FUNKCIONALNI POREMEĆAJI SLINJENJA

U funkcionalne poremećaje slinjenja ubrajamo stanja u kojima ne dolazi do normalnog dnevnog lučenja sline, između 1000 i 1500 mL u 24 sata. Stvaranje sline tako može biti smanjeno (hiposalivacija, *hypoptyalismus*), povećano (hipersalivacija, *ptyalismus*, *sialorrhoea*), a može i potpuno prestati što nazivamo asalivacijom (*aptyalismus*).

HIPOSALIVACIJA I ASALIVACIJA

Hiposalivacija i asalivacija izrazi su za stanja u kojima dolazi do smanjenog ili potpuno prestalog stvaranja sline. Na taj način ugrožene su i sve funkcije u kojima slina sudjeluje zbog čega najčešće dolazi do atrofije sluznice usne šupljine i ždrijela, a često nastaje i zubni karijes. Patološko stanje koje nastaje na sluznici usne šupljine naziva se kserotomija (*xerotomia*). Ona najčešće nastaje za vrijeme kroničnih upala ili iradijacije žlijezda slinovnica, degenerativnih bolesti, dehidracije organizma, povraćanja i proljeva, šećerne bolesti, febrilnih stanja, psihičkih poremećaja te uporabe nekih lijekova

kao što su atropin, neuroleptici, sedativi i antihistaminici. Budući da se uzrok hipofunkcije slinovnica ne zna, liječenje je palijativno i simptomatsko (ispiranje usne šupljine tekućinom, umjetna slina, guma za žvakanje, pjenušava pića i kiseli kolači).

HIPERSALIVACIJA

Hipersalivacija je pojam koji označava povećano stvaranje i izlučivanje sline. Kao i kod hiposalivacije, uzrok toga stanja je nepoznat, a među uzrocima često se spominju neurološki poremećaji (Parkinsonova bolest), hormonalni poremećaji te uporaba nekih lijekova. Upravo zbog toga liječenje hipersalivacije rijetko može biti uzročno. Dobar učinak postiže se atropinom, a kirurško liječenje podrazumijeva ligaturu Stenonova duktusa ili resekciju aurikulotemporalnoga živca što uzrokuje atrofiju žlijezde. Također, dobri rezultati u liječenju uočeni su i kod primjene malih doza radioaktivnog zračenja (5 do 10 Gy).[1]

3.2. UPALE ŽLIJEZDA SLINOVNICA

Upale žlijezda slinovnica (sijaloadenitisi) mogu biti akutne ili kronične, uzrokovane zaraznim ili imunosnim bolestima, a to su ujedno i najčešće bolesti kojima su te žlijezde zahvaćene. Klinički se očituju bolnim otokom zahvaćene žlijezde te promjenom lučenja i kvalitete sline – najčešće dolazi do smanjenja lučenja sline koja postaje mutna i gusta. Akutni sijaloadenitisi najčešće su virusnog ili bakterijskog podrijetla, dok kronični mogu biti zaraznog ili autoimunskog podrijetla, a mogu nastati i kao posljedica traume ili zračenja.

VIRUSNI SIJALOADENITISI

Mumps ili epidemijski parotitis jest akutna, zarazna, virusna bolest uzrokovana paramiksovirusom koji se prenosi slinom i kapljičnim putem. Primarno zahvaća velike žlijezde slinovnice, posebice parotidnu žlijezdu i najčešća je bolest slinovnica u svijetu. Radi se o endemskoj bolesti koja se javlja tijekom cijele godine u područjima s umjerenom klimom, no učestalija je u kasnoj zimi i ljetu. Podjednako zahvaća oba spola, a klinički se prezentira iznenada, s povišenom tjelesnom temperaturom, glavoboljom i

bolnim otokom jedne ili više žlijezda slinovnica. Parotidne žlijezde obostrano su zahvaćene u 70% slučajeva, a patohistološki je vidljiva difuzna infiltracija slinovnica limfocitima sa žarištima nekroze. U odraslih koji boluju od mumpsa mogu se javiti ozbiljne posljedice kao što su orhitis i oforitis (sterilnost je vrlo rijetka posljedica), ali i upala bubrega, meningoencefalitis i pankreatitis. Liječenje je uglavnom simptomatsko, uz izolaciju u trajanju od 6 do 10 dana.

BAKTERIJSKI SIJALOADENITISI

Bakterijska upala žlijezda slinovnica česta je komplikacija opstrukcije njihovih izvodnih kanala, a nastaje i u starijih, terminalno bolesnih osoba u kojih je loša higijena usta. Najčešće je praćena bolnim otokom žlijezde i smanjenim lučenjem sline koja postaje mutna i gusta.

Akutni supurativni sijaloadenitis najčešće uzrokuje penicilin-otporni *Staphylococcus aureus*, a nastaje retrogradnom infekcijom žlijezde iz usne šupljine kroz njezin izvodni kanal. Bolni otok parotidne žlijezde ispred i ispod uške obično je jednostran, a ušće izvodnoga kanala je zadebljano i zacrvenjeno te se pritiskom na žlijezdu izvana kroz njega dobije gnojni sadržaj. Bolest uglavnom dobro reagira na liječenje antibioticima.

Kronični sijaloadenitis najčešće nastaje u submandibularnoj žlijezdi kao posljedica opstrukcije njezina izvodnog kanala kamencem ili kao posljedica neizliječene akutne upale. Bolnost i otok žlijezde uglavnom su jednostrani. Liječenje kamenaca je kirurško, a kronične upale drugog podrijetla liječe se antibioticima.

Tuberkulozni sijaloadenitis jest bolest koja se rijetko javlja, a ako se pojavi, to je najčešće u parotidnoj žlijezdi. Očituje se bezbolnim jednostranim otokom bez iscjetka kroz izvodni kanal.

Aktinomikoza slinovnica uzrokovana je bakterijom *Actinomyces israelii*. U cervikofacijalnom obliku bolesti javlja se upalni proces mekoga tkiva usne šupljine i vrata, vrlo tvrd i obično bezbolan, a postoji i sklonost stvaranju malih multiplih apscesa. Bolest najčešće započinje iz submandibularne žlijezde i širi se na parotidu, a liječi se visokim dozama penicilina ili tetraciklina.

RADIJACIJSKI SIJALOADENITIS

Zračenje najjače promjene izaziva u seroznim stanicama parenhima dok su izvodni kanali najotporniji. Zbog promjena u parenhimu žlijezde smanjuje se lučenje sline te dolazi do hiposalivacije ili asalivacije. Navedeno uzrokuje kserostomične promjene sluznice početnoga dijela probavnoga i dišnog sustava.

ELEKTROLITSKI SIJALOADENITIS

Elektrolitski sijaloadenitis uzrokovan je anorganskim ili organskim kamencima koji se stvaraju u odvodnom sustavu velikih i malih žlijezda slinovnica. Zbog posebnih fizioloških i anatomskih karakteristika sustav submandibularne žlijezde mnogo je osjetljiviji na učinak kamenaca. Naime, slina iz submandibularne žlijezde više je alkalična i sadrži više kalcijevih i fosfatnih soli nego ona iz parotidne, a pod utjecajem autonomnog živčanog sustava stvara se mukozni sadržaj koji je viskoziji. Također, izvodni kanal submandibularne žlijezde dulji je i postavljen je u višoj razini u odnosu na žlijezdu pa se sekret kreće suprotno od smjera sile teže. Sve to pridonosi zastoju sline i većoj susceptibilnosti submandibularne žlijezde za stvaranje kamenaca. Općenito, intraglandularni kamenci se očituju slabije izraženim simptomima nego ekstraglandularni, a u najtežim slučajevima potpune opstrukcije izvodnog kanala uz bolni otok žlijezde javlja se i retrogradna infekcija i supurativna upala žlijezde praćena leukocitozom i povišenom tjelesnom temperaturom. Dijagnoza se postavlja bimanualnom palpacijom, dok je liječenje kamenaca kirurško.[1, 11]

3.3. SJÖGRENNOV SINDROM

Sjögrenov sindrom autoimunosna je bolest obilježena suhoćom očiju (*keratoconjunctivitis sicca*) i suhoćom usta (*xerostomia*), do kojih dolazi zbog oštećenja suznih žlijezda i žlijezda slinovnica. Češće se pojavljuje kod žena u dobi između 50 i 60 godina, a može nastati samostalno (primarni oblik ili sika sindrom) ili s drugim autoimunskim bolestima (sekundarni oblik). Promjene su najizraženije u suznim žlijezdama i slinovnicama, ali i egzokrine žlijezde respiracijskog i gastrointestinalnog trakta mogu biti zahvaćene.

Slinovnice su često povećane zbog infiltracije upalnim stanicama, a u ustima dolazi do pucanja sluznice. Zbog kserostomije otežano je gutanje krute hrane. Liječenje je simptomatsko te je u primarnom obliku bolesti učinkovita primjena umjetnih suza i sline. U slučaju sekundarnog oblika bolesti primjenjuju se imunosupresivi i glukokortikoidi.[11]

4. TUMORI ŽLIJEZDA SLINOVNICA

Tumori žlijezda slinovnica rijetke su novotvorine u ljudi, a mogu nastati iz:

- 1) epitelnih stanica izvodnih kanala;
- 2) epitelnih stanica acinusa;
- 3) mioepitelnih stanica;
- 4) vezivne strome;
- 5) limfatičnoga tkiva unutar slinovnica.

Novotvorine mogu nastati u svim trima velikim slinovnicama te malim žlijezdama smještenima u sluznici usne šupljine. Što je žlijezda veća, to su veći izgledi da će se u njoj razviti tumor pa se otprilike 80% svih tumora slinovnica javlja u parotidnoj žlijezdi i najčešće su benignog karaktera. S druge strane, što je žlijezda slinovnica manja, veća je vjerojatnost da će se u njoj razviti maligni tumor. Tako je u parotidnoj žlijezdi 75% tumora benigno, dok je omjer benignih i malignih tumora u sublingvalnoj žlijezdi oko 50%, a u malim žlijezdama slinovnicama maligni tumori su češći od benignih. Najčešći histološki tip tumora je pleomorfni adenom (dobročudni tumor mikstus) koji je dobro ograničen i ne infiltrira okolna tkiva. Sljedeći po učestalosti benignih tumora je Warthinov tumor građen od onkocitnih stanica bogatih mitohondrijima.[11] Najčešći mikroskopski tipovi benignih i malignih tumora žlijezda slinovnica i njihova učestalost navedeni su u *tablici 1*.

Tablica 1. Najčešći mikroskopski tipovi tumora žlijezda slinovnica.[11] (Preuzeto:

Tomić S, Pešutić-Pisac V, Alujević A, Manojlović S. Bolesti probavnoga sustava. U: Damjanov I, Jukić S, Nola M, ur. Patologija. 2. izd. Zagreb: Medicinska naklada; 2008. Str. 395.-97.)

DOBROĆUDNI	ZLOĆUDNI
Mješoviti tumor (50%)	Mukoepidermoidni karcinom (10-15%)
Warthinov tumor (5-10%)	Duktalni adenokarcinom (10%)
Onkocitom (1%)	Acinus-cell adenokarcinom (5%)
Ostali adenomi (10%)	Adenoidcistični karcinom (5%)
	Ostali karcinomi (1-2%)

Incidencija tumora žlijezda slinovnica u cjelini iznosi otprilike 5.5 slučajeva na 100000 stanovnika, a mortalitet od malignih tumora ovisi o mikroskopskom tipu i kliničkom stadiju bolesti s ukupnim petogodišnjim preživljenjem od 72%. Maligne lezije obično se javljaju nakon šezdesete godine života s jednakom učestalošću kod muškaraca i žena, dok se benigni tumori slinovnica javljaju nakon četrdesete godine, češće kod žena. U djece, većina tumora žlijezda slinovnica je benignog karaktera (65%), a najčešći su hemangiomi i pleomorfni adenomi. Najzastupljeniji maligni tumor žlijezda slinovnica u djece je mukoepidermoidni karcinom.[4] U ovom poglavlju navest ćemo najvažnije etiološke i epidemiološke podatke te kliničku prezentaciju najčešćih tumora žlijezda slinovnica.

4.1. BENIGNI TUMORI

4.1.1. DOBROĆUDNI TUMOR MIKSTUS

EPIDEMIOLOGIJA I ETIOLOGIJA

Dobročudni tumor mikstus (*adenoma pleomorphe*) najčešći je tumor žlijezda slinovnica u odraslih i djece. Pretežno je smješten u parotidnoj žlijezdi (90%), ali je zastupljen i u submandibularnoj i sublingvalnoj žlijezdi te malim žlijezdama slinovnicama usana, nepca i sluznice usne šupljine i ždrijela.[1] Pleomorfni adenom čini 45-75% svih tumora žlijezda slinovnica s incidencijom 2-3.5 slučajeva na 100000 stanovnika. Javlja se u svim dobnim skupinama, ali je najčešći između trećeg i šestog desetljeća života. Dva puta je učestaliji u žena nego u muškaraca. Iako je etiologija benignog tumora mikstusa nejasna, poznato je kako mu incidencija raste 15-20 godina nakon izlaganja zračenju.[12] Postoje i studije koje upućuju na ulogu virusa SV40 u nastanku pleomorfnog adenoma.[13]

KLINIČKA SLIKA

Pleomorfni adenom naziva se i dobroćudni tumor mikstus jer je karakteriziran širokim spektrom citomorfoloških prezentacija. Može biti sastavljen od triju staničnih komponenti – epitelnih, mioepitelnih i stromalnih (mazenhimnih) stanica. Najčešće se prezentira kao bezbolna masa koja raste polagano tijekom dugog vremenskog razdoblja (10-20 godina). Pri tome bolesnik reagira samo na oteklinu, lični živac nikada nije paraliziran (ukoliko se ne radi o malignoj alteraciji), a često tumor raste bez ikakvih simptoma.[14] Pacijenti oboljeli od pleomorfnog adenoma malih žlijezda slinovnica ponekad se mogu prezentirati brojnim simptomima, ovisno o sijelu tumora. Tu ubrajamo disfagiju, dispneju, poteškoće sa žvakanjem i epistaksu. Pleomorfni adenomi dubokoga reznja parotidne žlijezde mogu se prezentirati kao tumorske mase vidljive u retrotonzilarnom ili parafaringealnom prostoru. Rapidno povećanje tumorskog čvora upućuje na razvoj malignih promjena unutar pleomorfnog adenoma.[15]

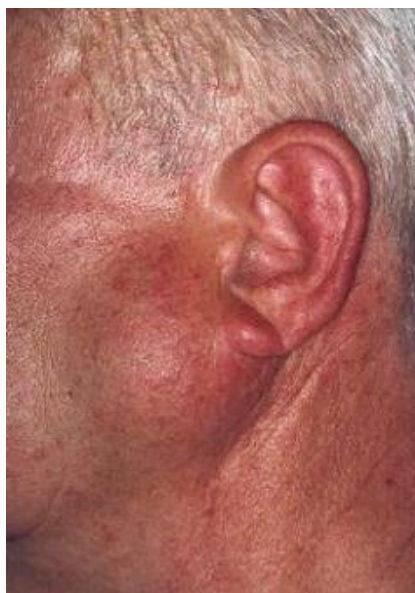4.1.2. WARTHINOV TUMOR

EPIDEMIOLOGIJA I ETIOLOGIJA

Warthinov tumor (*cystadenoma lymphomatosum papillare*) drugi je najčešći benigni tumor žlijezda slinovnica koji je gotovo isključivo lociran u parotidnoj žlijezdi te čini 15% svih epitelnih tumora žlijezda slinovnica. Nikada se ne nalazi prije tridesete godine života, a češći je u muškaraca nego u žena u omjerima koji se kreću od 2.6:1 do 10:1. Postoje brojne teorije o podrijetlu tumora, a najprihvatljivija je ona po kojoj tumor nastaje iz prijelaznih izvodnih kanala žlijezde. Nekoliko studija pokazalo je kako je signifikantan broj pušača među oboljelima od Warthinova tumora, a mnogi imaju pozitivnu anamnezu pušenja cigareta preko 20 godina. U kontekstu etiologije ove neoplazme spominje se i utjecaj hormona – konkretno progesteronskih receptora pronađenih u tkivu slinovnica. Korelacija sa spolnim hormonima potencijalno ukazuje na hormonsku ovisnost tumora koja uzrokuje karakterističnu raspodjelu prema spolu, ali budući da su muškarci u većoj mjeri od žena pušači, etiopatogeneza Warthinova tumora do danas ostaje nerazjašnjena.[1, 16]

KLINIČKA SLIKA

Iako se radi o solidnoj i dobro inkapsuliranoj novotvorini, Warthinov tumor je razmjerno mekan i sastoji se od cističnih dijelova ispunjenih smečkastom mukoidnom tekućinom okruženih solidnim područjima. Mikroskopski se uočavaju onkociti raspoređeni u dva sloja koji okružuju ciste i oblikuju papilarne tvorbe te limfatično tkivo sa zametnim centrima. Tumor se klinički očituje kao spororastuća okrugla ili ovalna masa smještena ispred uha, u srednjim dijelovima parotidne žlijezde te nikada ne pokazuje karakteristike žloćudnosti. Prosječna veličina tumora pri postavljanju dijagnoze iznosi 2.5 cm, a u 5-12% slučajeva tumor se javlja obostrano. Često je multilokularan i javlja se u površinskom dijelu žlijezde pa, kada ga odstranjujemo enukleacijom, to često može biti uzrokom recidiva bolesti. Diferencijalnodijagnostički u obzir dolazi branhiogena cista, zloćudni limfom ili obični limfadenitis. U 8% slučajeva, Warthinov tumor se može javiti izvan parotidne žlijezde – najčešće u cervikalnim limfnim čvorovima i submandibularnoj žlijezdi.[1, 16]



Slika 3. Prikaz šezdesetogodišnjaka s Warthinovim tumorom lijeve parotidne žlijezde.[16]

(Preuzeto: <http://atlasgeneticsoncology.org/Tumors/WarthinsTumID5424.html>)

4.2. MALIGNI TUMORI

4.2.1. ZLOĆUDNI TUMOR MIKSTUS

EPIDEMIOLOGIJA I ETIOLOGIJA

Različiti obrasci malignih promjena mogu se pojaviti unutar pleomorfog adenoma: karcinom u pleomorfom adenomu koji čini 99% svih zloćudnih tumora mikstusa, pravi zloćudni tumor mikstus (karcinosarkom) te metastazirajući tumor mikstus.[17] Tome možemo pridodati i ekstremno rijedak slučaj isključivo sarkomatoznih promjena unutar pleomorfog adenoma bez epitelne komponente karcinoma opisan 2007. godine u MD Anderson Cancer Center u Sjedinjenim Američkim Državama.[19] Pretpostavlja se da u najvećem broju slučajeva zloćudni tumor mikstus nastaje zbog maligne alteracije do tada dobroćudne promjene žlijezda slinovnica, predominantno iz epitelne i/ili mioepitelne

komponente miješanog tumora. Zloćudni tumor mikstus javlja se u oko 6% pleomorfnih adenoma i čini 12% svih malignih tumora slinovnica te je, kao i benigni tumor mikstus, češći u žena. Najčešće nastaje u šestom ili sedmom desetljeću života, desetak godina nakon medijana pojavljivanja dobroćudnog tumora mikstusa što ide u prilog teoriji nastanka maligniteta iz prethodno benigne tvorbe. Iz kliničkog iskustva valja napomenuti kako miješani tumor ima povećanu sklonost malignoj alteraciji nakon neadekvatnog odstranjivanja benigne tvorbe uz nekoliko recidiva te ako se dobroćudni tumor mikstus ne operira, već dugi niz godina ostaje *in situ*. Iako je etiologija nejasna, kao mogući predilekcijski faktori spominju se izloženost zračenju i akumulacija genskih poremećaja u benignom tumoru.[1, 17]

KLINIČKA SLIKA

Karcinom u pleomorfnom adenomu češće se javlja u velikim žlijezdama slinovnicama, a dvije trećine svih slučajeva nalazimo u parotidnoj žlijezdi. Simptomi koji upućuju na malignitet su naglo ubrzanje rasta ranije benignog miješanog tumora, povećani vratni limfni čvorovi, zahvaćenost kože i trizmus, no ponekad je spororastuća, bezbolna masa jedini znak bolesti. Pareza ličnog živca zbog zahvaćenosti tumorom javlja se u 23-40% slučajeva, a bol se često javlja zbog lokalnog širenja tumora u okolna meka i tvrda tkiva. Veličina zloćudnog tumora mikstusa može varirati od tvorbi veličine 1 cm do onih većih od 20 cm u slučaju da pacijent benigni tumor nosi nekoliko desetaka godina bez kliničke opservacije. Prilikom kliničkog pregleda, najčešći je nalaz čvrste tumorske mase u predjelu parotidne žlijezde slabo definiranih ili infiltrativnih rubova uz postojanje žarišta krvarenja ili nekroze. Pacijenti s neinvazivnim ili minimalno invazivnim tumorom imaju odličnu prognozu jer je metastatski potencijal tih tumora iznimno nizak, dok prognoza u pacijenata s visokim metastatskim potencijalom ovisi o veličini, tipu i diferenciranosti tumorskih stanica. Najlošiju prognozu imaju pacijenti s nediferenciranim zloćudnim tumorom mikstusom, a petogodišnje preživljenje u njih iznosi oko 30%.[17, 18]

4.2.2. ADENOKARCINOM

Adenokarcinom je vrsta tumora iznimno rijetka u velikim, a mnogo češća u malim žlijezdama slinovnicama. Najčešće se dijeli u dva glavna tipa: adenoidcistični karcinom (cilindrom) i acinus-cell adenokarcinom.[1] U nastavku ćemo opisati glavne epidemiološke, etiološke i kliničke značajke tih tumora.

ADENOIDCISTIČNI KARCINOM

EPIDEMIOLOGIJA I ETIOLOGIJA

Adenoidcistični karcinom drugi je najučestaliji maligni tumor žlijezda slinovnica. Čini 6% svih neoplazmi te do 22% svih maligniteta prisutnih u slinovnicama. Predstavlja i najčešću malignu tvorbu u submandibularnoj žlijezdi, dok mu je pojavnost općenito veća u malim žlijezdama slinovnicama u odnosu na velike. Obično se javlja u petom ili šestom desetljeću života, predominantno u muškaraca, a etiološki čimbenici koji dovode do nastanka bolesti su nedovoljno razjašnjeni.[20, 21]

KLINIČKA SLIKA

Tumor klinički nalikuje tumoru mikstusu – tvrd je i na reznoj plohi pokazuje nekoliko cista i dijelove ispunjene pseudohrskavicom. Histološki, pojavnost adenoidcističnog karcinoma moguća je u tri uzorka (solidni, kribriiformni i tubularni) o čemu, uz nedovoljno radikalne operacije, ovisi i pojavnost recidiva bolesti. Oni su najčešći u solidnom, a najrjeđi u tubularnom uzorku. Nakon operativnog zahvata recidivi se javljaju u 50% slučajeva, a 10% bolesnika razvija udaljene metastaze – obično u plućima. Adenoidcistični karcinom raste agresivno, ali sporo te često prođe nekoliko godina do prvog posjeta liječniku. U 10% bolesnika razvija se paraliza ličnoga živca u ranom stadiju bolesti, dok se kasnije bolesnici učestalo žale na jake bolove. Tumor se često naziva i cilindromom, ali se danas rabi naziv adenoidcistični karcinom kako bi se ukazalo na njegov visokozloćudni karakter. Petogodišnje preživljenje iznosi i do 60%, dok je ono petnaestogodišnje na skromnih 15%.[1, 20, 21]

ACINUS-CELL ADENOKARCINOM

EPIDEMIOLOGIJA I ETIOLOGIJA

Acinus-cell adenokarcinom visoko je zloćudan tumor žlijezda slinovnica koji čini oko 17% svih primarnih maligniteta žlijezda slinovnica. Predstavlja treći najčešći maligni epitelni tumor žlijezda slinovnica u odraslih iza mukoepidermoidnog karcinoma i adenoidcističnog karcinoma te drugi najučestaliji u djece nakon mukoepidermoidnog karcinoma. Incidencija s obzirom na spol je podjednaka, dok je medijan pojavnosti tumora 52 godine – niži nego u većine ostalih karcinoma žlijezda slinovnica. 16% svih acinus-cell adenokarcinoma javlja se u mlađih od 30 godina i u tom se slučaju češće javlja u žena. Parotidna žlijezda je predominantno sijelo ovog tumora, a učestalo se javlja i u submandibularnoj žlijezdi te malim žlijezdama slinovnicama. Rizični čimbenici za nastanak acinus-cell adenokarcinoma su izloženost zračenju i brojnim industrijskim kemikalijama kao što su azbest, spojevi olova i nikla te prašina u drvnoj industriji. Pretpostavlja se da u etiopatogenezi sudjeluju i endogeni hormoni jer su u tumorskim stanicama pronađeni estrogenski i progesteronski receptori. Zabilježeni su i slučajevi obiteljske pojavnosti bolesti.[22]

KLINIČKA SLIKA

Parotidni acinus-cell adenokarcinom tipično se prezentira kao spororastući pojedinačni čvor u parotidnoj regiji. Rjeđe se javlja agresivni oblik bolesti koji je skloniji recidivima i metastazama u regionalne limfne čvorove, a u težim slučajevima metastaze se mogu pronaći i u plućima. Bolesnici pri prvome pregledu rijetko imaju paralizu facijalisa, dok je bolnost u parotidnoj regiji nešto češća. Tumor je inkapsuliran i mekan, a na prerezu je sivo-bijele boje. Histološki, nastaje iz seroznih stanica što objašnjava njegovu češću pojavnost u parotidnoj žlijezdi, za razliku od adenoidcističnog karcinoma koji nastaje iz sluznice. Petogodišnje preživljenje u bolesnika s niskim gradusom tumora penje se i do 90%, a lošija prognoza bolesti povezana je s tumorima visokog gradusa, postojanjem regionalnih i distalnih metastaza pri postavljanju dijagnoze, tumora u submandibularnoj žlijezdi i u muškoga spola te iznosi oko 33%.[1, 20, 22]

4.2.3. PLANOCELULARNI KARCINOM

EPIDEMIOLOGIJA I ETIOLOGIJA

Primarni planocelularni karcinom žlijezda slinovnica rijedak je tumor koji raste iz epitela dukalnog sustava žlijezde. Čini do 5% svih tumora žlijezda slinovnica, 9% svih maligniteta parotidne žlijezde i 2% malignih tumora submandibularne žlijezde. U 60% slučajeva javlja se u parotidnoj žlijezdi, a drugo najčešće sijelo mu je submandibularna žlijezda. Oboljeli pacijenti su obično stariji od 60 godina te se češće javlja u muškaraca nego u žena, u omjeru 2:1. Kao i kod većine ostalih malignih tumora slinovnica, nastanak primarnog planocelularnog karcinoma povezuje se s prethodnim izlaganjem zračenju.[23, 24]

KLINIČKA SLIKA

Radi se o vrlo zloćudnoj novotvorini koja se klinički očituje kao tvrda masa pričvršćena za podlogu i kožu. Diferencijalnodijagnostički, to ponekad stvara teškoću jer je planocelularni karcinom parotidne žlijezde lako zamijeniti planocelularnim karcinomom koji se razvija iz kože iznad parotidne žlijezde. Tumor nije inkapsuliran, nejasnih je rubova i sklon infiltrativnom rastu, a vrlo često se javlja i paraliza ličnoga živca. Postoperativni recidivi su česti i javljaju se u 75% slučajeva, dok se u 30% bolesnika nalaze metastaze u regionalnim limfnim čvorovima vrata pri prvome pregledu. Udaljene metastaze mnogo su rjeđe. Prognoza bolesnika s planocelularnim karcinomom slinovnica je vrlo loša, s petogodišnjim preživljenjem od oko 30% poslije prve operacije.[1, 24]

4.2.4. MUKOEPIDERMIDNI KARCINOM

EPIDEMIOLOGIJA I ETIOLOGIJA

Mukoepidermoidni karcinom maligni je tumor žlijezda slinovnica dukalnog podrijetla. Žene su nešto češće pogođene ovim tumorom od muškaraca (u omjeru 3:2), a javlja se tipično u srednjoj životnoj dobi, najčešće u petom ili šestom desetljeću života. Čini oko

35% svih malignih tumora žlijezda slinovnica i najčešći je malignitet toga sijela, kako u odraslih, tako i u djece. U 40% slučajeva mukoepidermoidni karcinom se javlja u parotidnoj žlijezdi koja je mnogo češće zahvaćena od submandibularne žlijezde. Nerijetko ga nalazimo i u malim žlijezdama slinovnicama, prvenstveno palatinalnim. Prethodna izloženost zračenju prepoznaje se kao rizični faktor za nastanak mukoepidermoidnog karcinoma žlijezda slinovnica.[25, 26]

KLINIČKA SLIKA

Tumor obično tvori bezbolnu, fiksiranu, spororastuću oteklinu koja prolazi fazu ubrzanog rasta prije kliničke prezentacije. Intraoralni tumori najčešće se prezentiraju kao plavkasto-crveni čvorovi različite veličine. Simptomi mogu uključivati osjetljivost na dodirni podražaj, otoreju, disfagiju i trizmus. Mukoepidermoidni karcinom slinovnica može biti sastavljen od tri tipa stanica (mukoznih, intermedijarnih i epidermoidnih) pa prema tome, s obzirom na malignost, razlikujemo tri vrste tumora: tip tumora maloga, intermedijarnog i velikog stupnja zloćudnosti. Tumor maloga stupnja zloćudnosti sastoji se pretežno od dobro diferenciranih mukoznih stanica, sporije raste, nikada ne uzrokuje paralizu ličnoga živca i često se može zamijeniti dobroćudnim tumorom mikstusom. S druge strane, tumor velikog stupnja zloćudnosti sastavljen je uglavnom od slabo diferenciranih, pleomorfnih epidermoidnih stanica, raste brže i u više od polovice bolesnika uzrokuje bolove. Ponaša se kao planocelularni karcinom te je sklon metastaziranju u regionalne limfne čvorove, a ponekad daje i udaljene metastaze. Kod intermedijarnog tipa tumora isprepliću se histološke karakteristike dvaju prethodno navedenih tipova tumora. Prognoza pacijenata s mukoepidermoidnim karcinomom ovisi o sijelu tumora, kliničkom stadiju i adekvatnosti kirurškoga liječenja. Tako petogodišnje preživljenje za pacijente s tumorom visokog stupnja zloćudnosti iznosi 0-43%, za one s intermedijarnim tipom postotak se penje na 62-92% dok pacijenti s tipom niskog stupnja zloćudnosti imaju visoku stopu petogodišnjeg preživljenja koja se kreće između 92 i 100%.[1, 25]

4.2.5. SARKOM

EPIDEMIOLOGIJA I ETIOLOGIJA

Sarkomi su rijetki visokozloćudni tumori žlijezda slinovnica koji se većinom razvijaju u velikim žlijezdama slinovnicama, predominantno u parotidnoj žlijezdi te čine do 1.5% svih tumora slinovnica. Mogu se pojaviti u svim dobnim skupinama, ali su nešto češći u djece i odraslih starijih od 50 godina. Oba spola su zahvaćena, s blago povećanom učestalošću u muškaraca. Rizični faktori koji pogoduju nastanku sarkoma žlijezda slinovnica još su uvijek nerazjašnjeni, ali kao i kod ostalih maligniteta slinovnica, prethodna izloženost ionizirajućem zračenju, rad u industriji derivata drva i kaučuka te česti doticaj s azbestom i spojevima nikla i olova povezani su s većom učestalošću pojave tih tumora.[27, 28]

KLINIČKA SLIKA

Mali sarkomi žlijezda slinovnica tipično ne daju simptome, dok se veći klinički očituju kao rastuće tumorske mase, najčešće u parotidnoj regiji. U kasnijim stadijima bolesti javljaju se promjene na koži iznad same žlijezde u obliku crvenila, promijenjene teksture te ulceracija. Ako se ne otkriju na vrijeme, mogu narasti i do 25 cm te uzrokovati neurološke smetnje i bol zbog zahvaćanja ličnog živca. Nekoliko je histoloških tipova sarkoma žlijezda slinovnica od kojih se najčešće javlja rabdomiosarkom, a slijede ga redom maligni fibrozni histiocitom, fibrosarkom, neurosarkom, angiosarkom te lejomiosarkom, osteosarkom i liposarkom. Sarkomi žlijezda slinovnica su radiorezistentni te zahtijevaju radikalno kirurško odstranjenje jer su recidivi vrlo česti, za razliku od udaljenih metastaza koje su iznimno rijetke. Ako se na vrijeme dijagnosticiraju i adekvatno liječe, imaju generalno dobru prognozu.[1, 27, 28]

4.3. RIJETKI TUMORI ŽLIJEZDA SLINOVNICA

U ovom poglavlju reći ćemo najvažnije činjenice vezane za rijetke tumore žlijezda slinovnica. U tu skupinu ubrajamo limfangiome i hemangiome čija je pojavnost mnogo češća u drugim sijelima, ali se mogu pojaviti i kao promjene unutar žlijezda slinovnica. Također, ovdje ćemo uvrstiti ranule, dobroćudne cistične tvorbe koje se javljaju na bazi usne šupljine.

LIMFANGIOM

Limfangiomi su benigne kongenitalne malformacije limfatičkoga sustava koje se mogu pojaviti na mnogim mjestima u tijelu, a najčešće su u cervikofacijalnom području. Oba spola su podjednako zahvaćena, a najčešće se javljaju u djetinjstvu. Ishodište limfangioma u žlijezdama slinovnicama teško je utvrditi jer se širi bez strogo definiranih anatomskih granica. Prema tome, smatra se kako može nastati iz abnormalnog limfatičnog tkiva same žlijezde slinovnice ili iz tkiva susjedne regije vrata sa sekundarnim urastanjem u žlijezdu slinovnicu. Pretpostavlja se da u etiologiji limfangioma odrasle populacije ulogu mogu imati trauma, infekcije ili kronične upale te ijtrogene ozljede u regiji glave i vrata. Razlikujemo tri tipa limfangioma: kapilarni, kavernozi i cistični tip. Klinički se prezentira kao mekana, bezbolna, cistična tvorba, najčešće u području parotidne žlijezde, koja s vremenom raste i veličina joj varira od nekoliko milimetara pa sve do nekoliko desetaka centimetara. Koža koja prekriva limfangiom obično ne pokazuje promjene. Najčešće komplikacije limfangioma žlijezda slinovnica ujedno su i indikacije za njegovo kirurško odstranjenje, a to su rast s pritiskom na okolne strukture, opstrukcija dišnog puta te upala i hemoragija.[1, 29, 30]

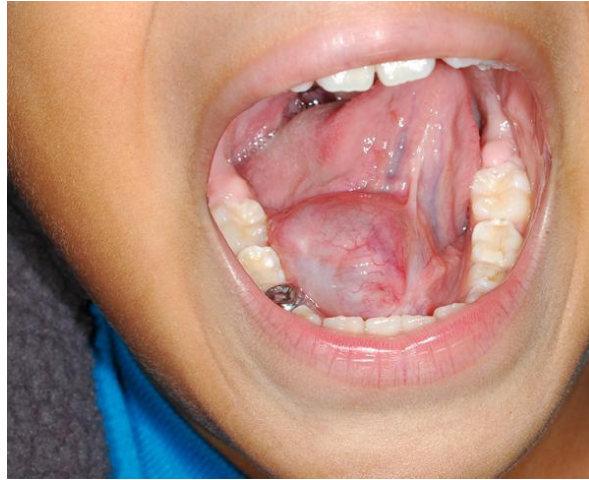HEMANGIOM

Hemangiomi se u žlijezdama slinovnicama javljaju nešto češće od limfangioma. Prvenstveno nastaju u parotidnoj žlijezdi u dojenačkoj dobi i djetinjstvu pri čemu je

povećanje žlijezde najčešće vidljivo već u prvih nekoliko dana života. Tumor obično raste difuzno i može se širiti ispod angulusa donje čeljusti u vrat. Hemangiome prema prirodi nastanka dijelimo u tri skupine: tumore sporoga rasta (spužvaste i kavernoze), tumore brzoga rasta (tvrde i stanične) te tumore s arterijsko-venskim fistulama koji imaju vrlo brze faze rasta. U fazi brzoga rasta klinički se očituju proširenjem obraza i elevacijom uške, a ponekad mogu i obliterirati zvukovod. Tumorska masa može biti mekana ili tvrda, a koža iznad tumora obojena je plavo zbog kavernoze komponente tumora i pritiska. Budući da se radi o dobroćudnoj tvorbi koju je lako dijagnosticirati i pratiti, uzimajući u obzir rizike kirurškoga liječenja, najčešće se pristupa konzervativnom liječenju hemangioma slinovnica jer postoji mogućnost samostalnog povlačenja tumora. Ako tumor vrši pritisak na vitalne strukture pristupa se definitivnom zbrinjavanju koje prvo uključuje primjenu steroida, ligaturu vanjske karotidne arterije i primjenu malih doza zračenja. Ako je indicirano kirurško liječenje, dobro je pričekati završetak akutne faze rasta jer se tako smanjuje rizik od pojave recidiva, hemoragije i ozljede ličnog živca.[1]

RANULA

Ranula je dobroćudna, bezbolna i mekana cistična tvorba baze usne šupljine. Javljaju se najčešće u prvom, drugom ili trećem desetljeću života, podjednako u oba spola. Klinički se očituje kao unilokularna cista plavkaste boje zbog guste sluzi koju sadrži. Opstrukcijom izvodnog kanala sublingvalne žlijezde nastaje retencijski tip ranule kod kojega se, zbog nastavljenog lučenja sline, cista stvara iz začepljenog izvodnog kanala te leži iznad milohioidnog mišića i stvara intraoralnu oteklinu. Postoje i ranule koje se iz baze usne šupljine šire lateralno u vrat, a za njih se smatra da su branhiogenog podrijetla te nastaju zbog poremećaja u obliteraciji vratnoga sinusa u embrionalno doba. Ranule se liječe kirurški, potpunim odstranjenjem sublingvalne žlijezde.[1, 31]



Slika 4. Preoperativni prikaz ranule.[31]

(Preuzeto: <https://emedicine.medscape.com/article/847589-overview>)

5. DIJAGNOSTIKA I TNM KLASIFIKACIJA TUMORA ŽLIJEZDA SLINOVNICA

Prognoza tumora žlijezda slinovnica ovisi prvenstveno o histološkom tipu i gradu tumora koji su neovisni prediktivni čimbenici, tumorskom sijelu te kliničkom stadiju u kojem se tumor nalazi u trenutku postavljanja dijagnoze. Relativno petogodišnje preživljenje pacijenata s tumorom slinovnica u kliničkom stadiju I iznosi oko 85%, a ta se brojka drastično smanjuje na 32% kod pacijenata s dijagnosticiranim tumorom žlijezda slinovnica u kliničkom stadiju IV. Općenito, za sve tumore žlijezda slinovnica vrijedi pravilo: niži klinički stadij tumora – bolja prognoza. Upravo zbog toga, ključna je pravovremena i temeljita dijagnostička obrada svih novotvorina žlijezda slinovnica. Cilj dijagnostičkih postupaka jest na vrijeme prepoznati novotvorinu, pravilno odrediti radi li se o benignoj ili malignoj tvorbi te prema tome izabrati odgovarajući modalitet liječenja.[4]

5.1. DIJAGNOSTIKA TUMORA ŽLIJEZDA SLINOVNICA

Dijagnostika tumora žlijezda slinovnica zasniva se na temeljitoj anamnezi i kliničkom pregledu, radiološkim pretragama (ultrasonografija, nativna rendgenska snimka, kompjutorizirana tomografija, magnetna rezonancija, pozitronska emisijska tomografija, scintigrafija) te citološkoj punkciji i intraoperativnoj biopsiji.[33] U ovom poglavlju napraviti ćemo sustavni pregled svih dijagnostičkih pretraga uključenih u otkrivanje tumora žlijezda slinovnica.

ANAMNEZA I KLINIČKI PREGLED

U anamnezi pacijente ispituje o simptomima bolesti, ako ih pacijent osjeća. Simptomi mogu uključivati tumorsku tvorbu u predjelu velikih i malih žlijezda slinovnica. Važno je saznati informacije o tome koliko je vremena prošlo od trenutka kad je pacijent primijetio promjene, osjeća li bolnost u cervikofacijalnoj regiji i području oko tumorske tvorbe te je li primijetio njezin rast. Ako sumnjamo na zahvaćenost ličnog živca tumorom, bolesnika ćemo pitati osjeća li slabost ili utrnulost u području lica. Iz obiteljske anamneze važno je saznati je li netko od članova obitelji tijekom života patio od sličnih tegoba te postoji li u obitelji pozitivna anamneza malignih bolesti. Također, pacijenta ćemo upitati je li bio izložen poznatim rizičnim čimbenicima za nastanak tumora žlijezda slinovnica kao što su ionizirajuće zračenje, brojne industrijske kemikalije (azbest, spojevi olova i nikla), prašina u drvenoj industriji te kaučuk. Važno je imati na umu da izloženost određenim rizičnim čimbenicima ne znači da pacijent *a priori* boluje od tumora žlijezda slinovnica, kao što, s druge strane, ne možemo biti sigurni da osobe koje nisu izložene rizičnim čimbenicima nisu niti oboljele.[28, 33]

Klinički pregled uključuje ispitivanje cijele cervikofacijalne regije, a inspekciju i palpaciju valja izvesti sustavno, uključujući ekstra- i intraoralnu pretragu te eksploraciju ušća izvodnih kanala žlijezda slinovnica kada je to potrebno. Ekstraoralnim pregledom možemo naći asimetriju, pulsaciju ili diskoloraciju u području zahvaćene žlijezde slinovnice. Pri tome povećanje može zahvatiti jednu ili više velikih i malih žlijezda slinovnica te može biti jednostrano ili obostrano. Kod intraoralnog pregleda obraćamo

pozornost na eventualno postojanje intraoralne mase i njezin položaj te pretražujemo ušća izvodnih kanala kako bismo utvrdili postoji li okluzija kanala, diskoloracija, asimetrija sluznice ili pulsacija kod vaskularnih tumora. Palpacijom regionalnih limfnih čvorova glave i vrata možemo dobiti vrijedne podatke o postojanju limfogenog širenja bolesti. Sumnjamo li na zahvaćenost ličnog živca tumorom, ispitat ćemo mimičnu muskulaturu koja je motorički inervirana tim živcem. To činimo inspekcijom aktivnosti mimične muskulature i simetrije nabora lica, a od bolesnika ćemo i zatražiti da se namršti, čvrsto zatvori očne kapke dok ih pokušavamo podignuti svojim palcem, pokaže zube te napne mišiće prednjeg dijela vrata (platizmu).[1, 34]

ULTRASONOGRAFIJA

Ultrazvučni pregled u dijagnostici tumora žlijezda slinovnica temelji se na transmisiji ultrazvučnih valova u žljezdano tkivo, primanju odbijenih valova te njihova bilježenja i interpretacije. Prednost ultrazvučne tehnike je u tome što ne izaziva nuspojave kao primjerice rendgenska snimka i kompjutorizirana tomografija pa se može ponavljati mnogo puta bez posljedica. Kod tumora velikih žlijezda slinovnica, ultrasonografija može biti korisna za otkrivanje pozicije neoplazme, razlikovanje cističnih tvorbi od solidnih tumorskih masa te utvrđivanje homogenosti ili heterogenosti promjene. Primjenom novih kontrastnih medija, ultrazvučna tehnika koristi se i za prikaz vaskularne opskrbe tumora prije operacije. Također, ova dijagnostička metoda koristi se i za navođenje igle prilikom citološke punkcije.[1, 32]

NATIVNA RENDGENSKA SNIMKA

U dijagnostici tumora žlijezda slinovnica, nativna rendgenska snimka koristi se prvenstveno za otkrivanje proširenih tumorskih lezija koje su prešle okvire žlijezde te zahvatile okolnu kost. Ako je pacijentu dijagnosticiran malignitet žlijezda slinovnica, nativna snimka prsnog koša pomaže u identificiranju eventualnih metastaza u plućima. Važno je istaknuti i arteriografiju koja osobito pomaže u dijagnostici vaskularnih tumora i anomalija žlijezda slinovnica.[1, 33]

KOMPJUTORIZIRANA TOMOGRAFIJA

CT-scanneri nove generacije neizostavan su čimbenik u dijagnostici tumorskih lezija žlijezda slinovnica, a radi se o radiološkoj metodi koja X-zrake koristi za prikaz slojeva tijela u transverzalnoj ravnini. Kompjutorizirana tomografija, zbog svoje sposobnosti prikazivanja detalja u mekim tkivima, može vrlo precizno odrediti veličinu, oblik i položaj tumora u žlijezdi, a korisna je i za otkrivanje uvećanih regionalnih limfnih čvorova i tumorskih tvorbi u drugim dijelovima tijela. Primjena intravenskog kontrasta omogućuje bolje razgraničenje struktura u području glave i vrata. Slično kao i magnetna rezonancija, kompjutorizirana tomografija posebno je korisna za otkrivanje tumora malih žlijezda slinovnica nedostupnih kliničkom pregledu, kao što su novotvorine slinovnica u paranazalnim sinusima.[32, 33]

MAGNETNA REZONANCIJA

Kao i kompjutorizirana tomografija, magnetna rezonancija se koristi za prikaz detalja u mekim tkivima organizma, ali umjesto X-zraka koristi radiovalove i jake magnete pa se na taj način izbjegava štetan učinak ionizirajućeg zračenja. Radi bolje demarkacije između tkiva, često se intravenski aplicira gadolinijsko kontrastno sredstvo. Magnetna rezonancija korisna je za određivanje točnog mjesta i opsega tumorske lezije i evaluaciju promjena u regionalnim limfnim čvorovima te na udaljenim mjestima u tijelu. Također, pokazala se boljim izborom od kompjutorizirane tomografije za određivanje potencijalnog maligniteta tumora nejasnih rubova.[32, 33]

POZITRONSKA EMISIJSKA TOMOGRAFIJA

U pozitronskoj emisijskoj tomografiji koristi se radiofarmak F-18-fluorodeoksiglukoza te se bilježe područja s visokom staničnom aktivnosti (što je karakteristika tumorskih stanica), a ne samo dijelovi žlijezda sumnjiva oblika ili konzistencije tkiva. Korisna je za planiranje liječenja tumora žlijezda slinovnica jer detektira metastaze u regionalnim limfnim čvorovima koje mogu zahtijevati njihovu disekciju u cervikalnoj regiji, ali i metastaze u udaljenim dijelovima tijela.[32]

SCINTIGRAFIJA

Za dijagnostiku Warthinova tumora može se koristiti scintigrafija pomoću radiofarmaka tehnecij-99m pertehnetata uz stimulaciju limunskim sokom pri čemu postoji korelacija između veličine tumora i unosa navedenog radiofarmaka.[35]

CITOLOŠKA PUNKCIJA

Citološka punkcija iznimno je korisna metoda u dijagnosticiranju tumora žlijezda slinovnica, nije bolna i može se izvesti na nekoliko mjesta. Pri tome se upotrebljava igla promjera 0-6 mm. Pozitivan nalaz u pravilu potvrđuje dijagnozu, ali je negativan nalaz ne isključuje.[1]

INTRAOPERATIVNA BIOPSIJA

Intraoperativna biopsija žlijezde slinovnice s patohistološkom pretragom zaleđenog odsječka tkiva primjenjuje se u svih sumnjivih nalaza kada se ostalim dijagnostičkim metodama ne dolazi do ispravne dijagnoze. Nalazom intraoperativne biopsije mijenja se ili potvrđuje operativni plan.[1]

5.2. TNM KLASIFIKACIJA I KLINIČKI STADIJI TUMORA

5.2.1. TNM KLASIFIKACIJA

Metoda izbora liječenja tumora žlijezda slinovnica, opsežnost kirurškog zahvata i prognoza bolesti u najvećoj mjeri ovise o kliničkom stadiju malignih tumora u trenutku postavljanja dijagnoze. Klinički stadij tumora govori nam o veličini i proširenosti tumora u organizmu. Podjela tumora u kliničke stadije provodi se pomoću TNM (**T**umor, **N**odes, **M**etastasis) klasifikacije (*tablica 2*). TNM klasifikacija obuhvaća rezultate dobivene primijenjenim dijagnostičkim pretragama i daje nam tri ključna podatka o tumoru:

- **T** (primarni tumor) – ukazuje na veličinu primarnog tumora i njegov lokalni rast;
- **N** (limfni čvorovi) – ukazuje na zahvaćenost regionalnih limfnih čvorova tumorom;
- **M** (udaljene metastaze) – potvrđuje ili isključuje postojanje distalnih metastaza.[36]

Tablica 2. TNM klasifikacija tumora žlijezda slinovnica.[37] (Preuzeto: <https://emedicine.medscape.com/article/852373-workup#c8.>)

PRIMARNI TUMOR (T)

TX: primarni tumor ne može se procijeniti

T0: nema dokaza primarnog tumora

T1: tumor veličine ≤ 2 cm, ograničen na žlijezdu slinovnicu bez ekstraparenhimnog širenja*

T2: tumor veličine 2 do 4 cm, ograničen na žlijezdu slinovnicu bez ekstraparenhimnog širenja*

T3: tumor veći od 4 cm i/ili tumor s ekstraparenhimnim širenjem*

T4a: tumor invadira kožu, mandibulu, slušni kanal i/ili lični živac

T4b: tumor invadira bazu lubanje i/ili pterigoidne lamine i/ili okružuje karotidnu arteriju

REGIONALNI LIMFNI ČVOROVİ (N)

NX: regionalni limfni čvorovi ne mogu se procijeniti

N0: nema dokazanih regionalnih metastaza

N1: metastaze u jednom ipsilateralnom limfnom čvoru veličine ≤ 3 cm

N2: metastaze u jednom ipsilateralnom limfnom čvoru veličine 3 do 6 cm, ili u više ipsilateralnih limfnih čvorova veličine ≤ 6 cm, ili u bilateralnim ili kontralateralnim limfnim čvorovima veličine ≤ 6 cm

N2a: metastaze u jednom ipsilateralnom limfnom čvoru veličine 3 do 6 cm

N2b: metastaze u više ipsilateralnih limfnih čvorova veličine ≤ 6 cm

N2c: metastaze u bilateralnim ili kontralateralnim limfnim čvorovima veličine ≤ 6 cm

N3: metastaze u limfnom čvoru veličine > 6 cm

UDALJENE METASTAZE (M)

MX: udaljene metastaze ne mogu se procijeniti

M0: nema dokazanih udaljenih metastaza

M1: postoje dokazane udaljene metastaze

*Napomena: ekstraparenhimno širenje je klinički ili makroskopski dokaz invazije mekih tkiva – mikroskopski dokaz bez kliničkog ili makroskopskog nije dovoljan za potrebe klasifikacije.

5.2.2. KLINIČKI STADIJI TUMORA

Kada utvrdimo vrijednosti T, N i M nakon temeljite dijagnostičke obrade, njihovom kombinacijom određujemo klinički stadij bolesti koji se označava rimskim brojevima od I do IV. Zbog jednostavnijeg prikaza, kliničke stadije tumora žlijezda slinovnica prikazat ćemo u *tablici 3*.

Tablica 3. Klinički stadiji tumora žlijezda slinovnica.[37] (Preuzeto: <https://emedicine.medscape.com/article/852373-workup#c8>.)

KLINIČKI STADIJ	
Stadij I	T1, N0, M0
Stadij II	T2, N0, M0
Stadij III	T1, N1, M0
	T2, N1, M0
	T3, N1, M0
Stadij IVA	T4a, N0, M0
	T4a, N1, M0
	T1, N2, M0
	T2, N2, M0
	T3, N2, M0
	T4a, N2, M0
Stadij IVB	T4b, bilo koji N, M0
	bilo koji T, N3, M0
Stadij IVC	bilo koji T, bilo koji N, M1

6. LIJEČENJE TUMORA ŽLIJEZDA SLINOVNICA

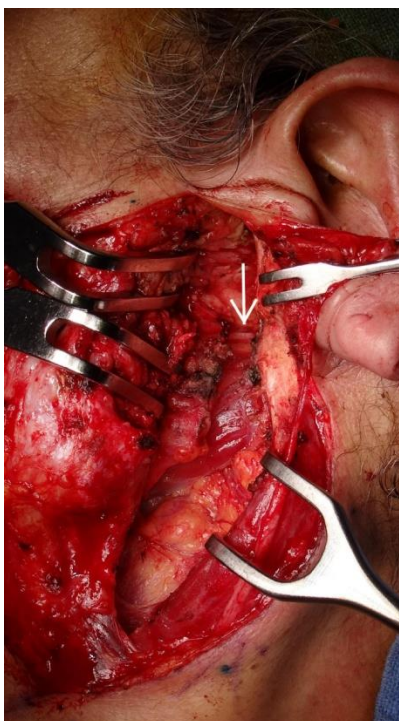Najvažniju ulogu u liječenju tumora žlijezda slinovnica ima odgovarajući kirurški zahvat jer, osim malignih tumora slinovnica, čak i dobroćudne tvorbe imaju tendenciju recidiviranja ukoliko kirurški zahvat nije dovoljno radikalno izveden. Usporedno s razvojem anatomije i kirurških tehnika kroz povijest razvijala se i svijest o potrebi očuvanja važnih anatomskih struktura pri operativnim zahvatima na žlijezdama slinovnicama. Najbolji primjer te pozitivne prakse je očuvanje ličnog živca pri operacijama na parotidnoj žlijezdi, ukoliko priroda tumora dozvoljava isto. Uz kirurško liječenje tumora slinovnica, osobito prikladnom se pokazala i radioterapija koja se adjuvantno primjenjuje ukoliko kirurški zahvat nije dovoljno radikaln, kod opetovanih recidiva te kao palijativni način liječenja. Na radioterapiju vrlo dobro reagira adenoidcistični karcinom koji se brzo povlači, ali unatoč tome često daje lokalne recidive. S druge strane, od svih tumora slinovnica zloćudni tumor mikstus najslabije reagira na zračenje.[1] Kemoterapija ima najslabiji učinak u liječenju tumora žlijezda slinovnica te je indicirana gotovo isključivo u palijativnom liječenju.[38] U planiranju liječenja tumora žlijezda slinovnica treba voditi računa o tipu i lokalizaciji tumora, histološkom stupnju i kliničkom stadiju bolesti te općem stanju pacijenta kako ga ne bismo podvrgnuli tretmanu koji je za njega teško podnošljiv.[39]

6.1. KIRURŠKO LIJEČENJE

Pažljivo planirana i učinjena kirurška ekscizija nakon provedene dijagnostičke obrade osnova je liječenja svih primarnih tumora žlijezda slinovnica. Pri tome, kirurški principi variraju te je operaciju važno izvesti s odgovarajućim resekcijskim rubovima kako bi se smanjila mogućnost recidiva bolesti.[40] U nastavku teksta prikazat ćemo opće principe kirurškog liječenja tumora žlijezda slinovnica s obzirom na najčešća tumorska sjela.

6.1.1. PAROTIDNA ŽLIJEZDA

Kirurško liječenje benignih tumora parotidne žlijezde uključuje potpuno odstranjenje neoplazme uz odgovarajući resekcijski rub kako bi se izbjegla pojava recidiva. Budući da nam patohistološka dijagnoza parotidne mase često nije poznata prije operacije, minimalna procedura koju je potrebno učiniti jest površinska parotidektomija uz očuvanje ličnoga živca što je ujedno i kurativna metoda za benigne tumore parotidne žlijezde. Pri tome je lični živac potrebno prikazati u području njegova glavnog stabla, proksimalno od žlijezde. Obično se učini modificirana incizija po Blairu koja započinje ispred heliksa uške, širi se inferiorno prema uvuli te nastavlja prema vratu paralelno s korpusom mandibule i 2 cm ispod njega. Zbog estetskih razloga može se koristiti i tzv. *facelift incision*. Kako bi se izbjegla ozljeda ličnog živca, operacijsko polje je prikazano široko pri čemu sternokleidomastoidni mišić i stražnji trbuh digastričnog mišića služe kao anatomska obilježja. Također, prikaže se i hrvkavični dio vanjskog zvukovoda, tragus uške i timpanomastoidna sutura kao dodatna obilježja pomoću kojih možemo prikazati ekstratemporalno stablo ličnoga živca (*slika 5*).[41]



Slika 5. Modificirana incizija po Blairu s prikazanim ličnim živcem.[41] (Preuzeto:

<https://emedicine.medscape.com/article/194357-treatment#d10>)

Ako rezultati patohistološke dijagnostike ukažu na postojanje maligniteta u parotidnoj žlijezdi, tada se kirurški pristup modificira ovisno o histološkom stupnju i kliničkom stadiju bolesti. Radi olakšanog prikaza, maligne tumore parotidne žlijezde dijelimo u četiri grupe i prema tome planiramo kirurški zahvat.

- **Grupa 1** uključuje T1 i T2 tumore niskog stupnja zloćudnosti kao što su mukoepidermoidni karcinom i acinus-cell adenokarcinom niskog gradusa. Kod takvih tumora učini se površinska ili totalna parotidektomija s adekvatnim resekcijskim rubom (≥ 5 mm) te prezervacijom ličnog živca. Tijekom operacije vrši se i inspekcija prvog ešalona limfnih čvorova te se oni sumnjivi šalju na patohistološku dijagnostiku. Ako se učini kompletna ekscizija tumora bez zaostataka tumorskog tkiva i cervikalnih metastaza, adjuvantna radioterapija se ne provodi.
- **Grupa 2** obuhvaća T1 i T2 tumore visokog stupnja zloćudnosti, a kod njih se učini totalna parotidektomija uključujući i odstranjenje prvog ešalona limfnih čvorova. Nadalje se izvodi modificirana radikalna ili selektivna disekcija vrata kako bi se ispitalo postojanje metastaza u ostalim regionalnim limfnim čvorovima inspekcijom i patohistološkom dijagnostikom sumnjivih čvorova. Lični živac se čuva ako nije infiltriran tumorom. Nakon izvedenog operativnog zahvata provodi se adjuvantna radioterapija parotidne i cervikalne regije.
- **Grupa 3** uključuje bilo koji T3 tumor, bilo koji N+ tumor te bilo koji recidiv tumora koji nije u grupi 4. Ovi tumori zahtijevaju radikalnu parotidektomiju pri čemu se žrtvuje lični živac u svrhu dobivanja čistih resekcijskih rubova. Kada se na smrznutim presezima živca dobije čisti rub učini se njegova rekonstrukcija. Izvodi se i disekcija vrata zbog identifikacije limfogenih metastaza te adjuvantna radioterapija parotidne i cervikalne regije.
- **Grupa 4** uključuje T4 tumore u kojih se učini radikalna parotidektomija s ekscizijom zahvaćenih struktura (lični živac, mandibula, koža) dok se ne dobiju čisti resekcijski rubovi, disekcija vrata i postoperativna radioterapija. Ovaj zahvat može biti izuzetno mutilirajući pa se izvodi rekonstrukcija cervikofacijalne regije slobodnim režnjevima tkiva radi smanjenja negativnih estetskih posljedica.[38]

6.1.2. SUBMANDIBULARNA I SUBLINGVALNA ŽLIJEZDA

Tumori submandibularne i sublingvalne žlijezde češće su maligni od tumora koji nastaju u parotidnoj žlijezdi. Kod operacija na submandibularnoj žlijezdi glava se rotira na stranu suprotnu od tumorskog sijela. Incizija se učini 2 cm ispod korpusa mandibule kroz platizmu te se prikaže površinski sloj duboke vratne fascije. Pri tome je potrebno prikazati i *ramus marginalis mandibulae nervi facialis* kako bi se zaštitio od ozljede prilikom resekcije. Kirurški zahvati na sublingvalnoj žlijezdi izvode se transoralnim pristupom u supinacijskom položaju s ekstenziranom vratom, a incizija od 2 cm se učini na dnu usne šupljine ispod jezika.[41]

Opseg kirurškog zahvata na submandibularnoj i sublingvalnoj žlijezdi ovisi tipu i proširenosti tumora, a najčešće se provodi potpuno odstranjenje žlijezda. Ukoliko dođe do njihove infiltracije tumorom, u istom aktu resekiraju se *n. lingualis* i *n. hypoglossus* te okolni mišići i dijelovi donje čeljusti. Kod zahvaćanja limfnih čvorova tumorskim stanicama izvodi se modificirana radikalna ili selektivna disekcija vrata s odstranjenjem regionalnih metastaza. Ovisno o tipu tumora i kirurškoj resekciji može se ordinirati i adjuvantna radioterapija cervikalne regije.[40]

6.1.3. MALE ŽLIJEZDE SLINOVNICE

Kirurško liječenje tumora malih žlijezda slinovnica u pravilu označava odstranjenje zahvaćene žlijezde u cijelosti, a budući da su u malim žlijezdama slinovnicama maligni tumori mnogo češći nego u velikima, operativni zahvat je često proširen. Izbor operacije prije svega ovisi o sijelu tumora i regionalnoj proširenosti bolesti. Za benigne tumore malih žlijezda slinovnica usana i mekog nepca operativni zahvat izbora je široka lokalna ekscizija tumora uz primarno zatvaranje reza. Kod većih benignih nepčanih lezija preporuča se šira lokalna ekscizija tumora (5-10 mm linearnih rubova) uz očuvanje pseudokapsule tumora. Za velike tumore malih žlijezda slinovnica koji su smješteni u parafaringealnom prostoru ne preporuča se transoralni kirurški pristup, nego se primjenjuje trancervikalni pristup, najčešće cervikalno-parotidni ili cervikalno-parotidni s mandibulotomijom. Iako takva procedura ne zahtijeva disekciju cijelog ličnog živca,

njegovi inferiorni dijelovi moraju se prikazati i prezervirati. Za pristup parafaringealnom prostoru potrebno je razdvojiti stražnji trbuh digastričnog mišića i stilohioidni mišić, prateći vanjsku karotidnu arteriju i stilomandibularni ligament. Zbog bolje vizualizacije većih tumora, ponekad je potrebno resekirati i stiloidni nastavak. Iako se mandibulotomija u ovim operacijama većinom pokušava izbjeći, kod tumora koji su smješteni u gornjem dijelu parafaringealnog prostora te sežu do tube auditive i baze lubanje, ona je potrebna zbog optimalnog kirurškog pristupa.[41]

Kod malignih tumora malih žlijezda slinovnica važno je paziti na resekcijski rub – čistim rubom smatra se onaj koji je ≥ 5 mm od vidljivog sijela invazivnog tumora. Ako su maligniteti resektabilni, potrebno je učiniti potpuno uklanjanje tumorskog sijela uz disekciju vrata kod regionalne proširenosti bolesti. Čimbenici kao što su tumori intermedijarnog ili visokog gradusa, (peri)neuralna, limfna ili vaskularna invazija te limfogene metastaze znak su za razmatranje adjuvantne radioterapije.[40]

6.1.4. KOMPLIKACIJE KIRURŠKOG LIJEČENJA

Osim općih rizika vezanih za svaki kirurški zahvat (rizik anestezije, infekcija, krvarenje), postoje i rizici koji su specifični za operativne zahvate na žlijezdama slinovnicama. U daljnjem tekstu nabrojat ćemo najvažnije od njih.

OZLJEDA LIČNOG ŽIVCA

Ozljeda ličnog živca je rana postoperativna komplikacija nakon kirurških zahvata na parotidnoj žlijezdi koja može biti parcijalna ili kompletna, a uzrokuje poremećaje mimike lica te pokretanja vjeđa i usana. Živac nakon operacije može privremeno slabije funkcionirati iako tijekom zahvata nije ozlijeđen. To se događa jer je živac bio u kontaktu s tumorom i okolnim tkivom zahvaćenim upalom pa mu je potrebno neko vrijeme nakon operacije za oporavak. Mogućnost iatrogene ozljede ličnog živca potrebno je svesti na minimum sigurnim kirurškim pristupom i poštedom ukoliko živac nije zahvaćen tumorom te njegovom rekonstrukcijom ako je tijekom operacije došlo do ozljede ili potrebe za resekcijom.

HEMATOM

Hematom je učestala komplikacija kod kirurških zahvata koja se prevenira pažljivom hemostazom. Ukoliko dođe do formiranja hematoma potrebna je ponavljajuća eksploracija zahvaćenog područja.

SIJALOKELA

Sijalokela je učestala komplikacija u kirurgiji parotidne žlijezde, a riječ je o stečenoj leziji nastaloj zbog ekstravazacije sline u glandularna i periglandularna tkiva kod poremećaja izvodnog kanala ili parenhima parotidne žlijezde što se često događa nakon operacija u tom području. Može se liječiti aspiracijom ili kompresijom zahvaćenog područja, a korisni su i antikolinergici zbog učinka smanjenja lučenja sline.

GUSTATORNO ZNOJENJE („FREY'S SYNDROME“)

Gustatorno znojenje rijedak je neurološki poremećaj koji nastaje kao rezultat ozljede ili kirurškog zahvata blizu parotidne žlijezde, a koji oštete trigeminalni živac. Često se naziva i sindrom aurikulotemporalnog živca. Aurikulotemporalni ogranak trigeminalnog živca nosi simpatička vlakna za žlijezde znojnice i parasimpatička vlakna za parotidnu žlijezdu. Kao rezultat abnormalne regeneracije, živčana vlakna mogu zamijeniti svoj tijek što rezultira gustatornim znojenjem (znojenjem u isčekivanju jela) umjesto normalnim salivatornim odgovorom. U tom slučaju tijekom jela nastaje jednostrano crvenilo ili znojenje iznad parotidne žlijezde na toj strani lica.

ANESTEZIJA UŠKE

Gubitak osjeta uške i okolne kože komplikacija je kirurškog liječenja koja nastaje zbog ozljede velikog aurikularnog živca. Prevenira se pažljivom disekcijom kroz potkožno tkivo kako bi se živac prezentirao i samim time očuvao.[41]

6.2. RADIOTERAPIJA

Radioterapija je rijetko jedini i definitivni modalitet liječenja tumora žlijezda slinovnica, a u te svrhe koristi se samo kod tumora koji nisu resektabilni. Najčešće se koristi kao adjuvantna terapija nakon prethodnog kirurškog zahvata te kod T1 i T2 maligniteta parotidne žlijezde povećava petogodišnje preživljenje na 92%, s početnih 70% ako se primjenjuje samo operativni zahvat. Studije su također pokazale kako adjuvantna radioterapija kod zloćudnog tumora mikstusa povećava petogodišnju lokalnu i regionalnu kontrolu bolesti za 26%, ali to još uvijek predstavlja područje koje se intenzivno istražuje. Nove tehnike postoperativnog zračenja, kao što su *gamma-knife* i brahiterapija, dokazale su se učinkovitima u liječenju maligniteta žlijezda slinovnica jer omogućuju isporuku visokih doza zračenja u ograničeno tumorsko područje smanjujući pri tome izloženost okolnih tkiva štetnim učincima ionizirajućeg zračenja. Pretpostavlja se i kako je radijacija bazirana na neutronske energiji učinkovitija u kontroli lokalne i regionalne bolesti od one koja se bazira na energiji fotona. Za tumore u kliničkim stadijima III i IV s invazijom kostiju, živaca i limfnih čvorova primjenjuju se doze od 60 Gy, dok su kod potpuno neresektabilnih tumora potrebne doze od 66 Gy.[38]

6.3. KEMOTERAPIJA

Novotvorine žlijezda slinovnica općenito vrlo slabo reagiraju na kemoterapiju i adjuvantna kemoterapija bazirana na doksorubicinu koji zaustavlja rast tumorskih stanica te cisplatinu koji potiče njihovu apoptozu nema izrazitog učinka u poboljšanju ukupnog preživljenja oboljelih. Zbog toga se kemoterapija uglavnom koristi u palijativnom liječenju malignoma slinovnica, a sve izvan toga konteksta još je u fazi istraživanja. Za sada postoji samo nekoliko studija koje sugeriraju primjenu adjuvantne kemoterapije uz radioterapiju nakon kirurškog liječenja. Upravo zbog skromnih rezultata kod primjene kemoterapije u liječenju malignih tumora žlijezda slinovnica, znanstvena zajednica okrenula se istraživanju mogućnosti personaliziranog pristupa u liječenju tih bolesti.[40]

6.4. PROGNOZA

Kao što smo ranije naveli, prognoza maligniteta žlijezda slinovnica ovisi prvenstveno o patohistološkom tipu i gradusu tumora koji su neovisni prediktivni čimbenici, tumorskom sijelu te kliničkom stadiju u kojem se tumor nalazi u trenutku postavljanja dijagnoze. Zbog jednostavnijeg praćenja, stope očekivanog petogodišnjeg i desetogodišnjeg preživljenja tablično ćemo prikazati s obzirom na klinički stadij i gradus bolesti te posebno za najčešće malignitete žlijezda slinovnica (*tablice 4, 5 i 6*).

Tablica 4. Očekivano preživljenje u pacijenata s malignim tumorom žlijezda slinovnica s obzirom na klinički stadij bolesti.[42] (Preuzeto:

<https://headandneckcancer.org/adults/introduction-to-head-and-neck-cancer/salivary-gland-cancer/prognosis/>)

	Petogodišnje preživljenje	Desetogodišnje preživljenje
Klinički stadij I	96%	92%
Klinički stadij II	77%	67%
Klinički stadij III	73%	58%
Klinički stadij IV	37%	28%

Tablica 5. Očekivano preživljenje u pacijenata s malignim tumorom žlijezda slinovnica s obzirom na gradus bolesti.[42] (Preuzeto:

<https://headandneckcancer.org/adults/introduction-to-head-and-neck-cancer/salivary-gland-cancer/prognosis/>)

	Petogodišnje preživljenje	Desetogodišnje preživljenje
Gradus I	70%	57%
Gradus II	60%	47%
Gradusi III i IV	39%	29%

Tablica 6. Očekivano preživljenje u pacijenata s malignim tumorom žlijezda slinovnica s obzirom na pojedine malignitete.[42] (Preuzeto:

<https://headandneckcancerguide.org/adults/introduction-to-head-and-neck-cancer/salivary-gland-cancer/prognosis/>)

	Petogodišnje preživljenje	Desetogodišnje preživljenje
Zloćudni tumor mikstus	82%	71%
Adenoidcistični karcinom	84%	71%
Acinus-cell karcinom	96%	94%
Planocelularni karcinom	46%	37%
Dobro diferencirani mukoepidermoidni karcinom	99%	99%
Slabo diferencirani mukoepidermoidni karcinom	90%	85%

Iz prikazanih podataka vidljivo je kako su tumori žlijezda slinovnica ipak izlječive bolesti s predominantno visokim stopama petogodišnjeg i desetogodišnjeg preživljenja, posebice ako se radi o tumorima niskog gradusa i kliničkog stadija. Stoga zaključujemo da su pravodobna i temeljita dijagnostička obrada te adekvatan izbor terapijskih metoda ključ uspješnog liječenja tumora žlijezda slinovnica.

7. ZAHVALE

Zahvaljujem svom mentoru, prof. dr. sc. Vladimiru Bedekoviću na ljubaznosti, strpljenju, pomoći i vodstvu pri izradi ovog diplomskog rada.

Najveće hvala mojoj obitelji na razumijevanju i podršci tijekom studiranja.

8. LITERATURA

1. Simović S, Ivkić M. Žlijezde slinovnice. U: Katić V, Kekić B, ur. Otorinolaringologija. Zagreb: Naklada Ljevak; 2004. Str. 196-209.
2. Pezerović-Panijan R. Organi pridruženi probavnoj cijevi. U: Bradamante Ž, Kostović-Knežević L, ur. Osnove histologije. Zagreb: Školska knjiga; 2005. Str. 325-28.
3. Melo GM, Cervantes O, Abrahao M, Covolan L, Ferreira ES, Baptista HA. A brief history of salivary gland surgery. Rev Col Bras Cir. 2017 Jul-Aug;44(4):403-412.
4. <https://emedicine.medscape.com/article/852373-overview>. Pristupljeno 10. svibnja 2018.
5. Carlson, GW. The salivary glands. Embryology, anatomy and surgical applications. Surg Clin North Am. 2000 Feb;80(1):261-73, xii.
6. <https://emedicine.medscape.com/article/852373-overview#a10>. Pristupljeno 10. svibnja 2018.
7. Krmpotić-Nemanić J. Probavni sustav. U: Krmpotić-Nemanić J, Keros P, Kostović I, Nemanić Đ, Nikolić V, Pećina M i sur., ur. Anatomija čovjeka. Deskriptivna topografska i klinička, utrobnih organa i krvnožilnog sustava. Zagreb: Medicinska naklada; 1977. Str. 161-74.
8. <https://fpnotebook.com/mobile/ENT/Anatomy/PrtdGInd.htm>. Pristupljeno 10. svibnja 2018.
9. <https://drjosephm.blogspot.hr/2017/07/neoplasms-of-salivary-glands.html?view=flipcard>. Pristupljeno 12. svibnja 2018.
10. Marušić, M. Sekrecijske funkcije probavnog sustava. U: Kukulja-Taradi S, Andreis I, ur. Medicinska fiziologija – udžbenik. 11. izd. Zagreb: Medicinska naklada; 2006. Str. 793-95.
11. Tomić S, Pešutić-Pisac V, Alujević A, Manojlović S. Bolesti probavnoga sustava. U: Damjanov I, Jukić S, Nola M, ur. Patologija. 2. izd. Zagreb: Medicinska naklada; 2008. Str. 395.-97.
12. <https://emedicine.medscape.com/article/1630933-overview#a2>. Pristupljeno 15. svibnja 2018.

13. Martinelli M, Martini F, Rinaldi E, Caramanico L, Magri E, Grandi E, i sur. Simian virus 40 sequences and expression of the viral large T antigen oncoprotein in human pleomorphic adenomas of parotid glands. *Am J Pathol*. 2002 Oct;161(4):1127-33. [Medline].
14. Spiro RH. Salivary neoplasms: overview of a 35-year experience with 2,807 patients. *Head Neck Surg*. 1986 Jan-Feb;8(3):177-84. [Medline].
15. <https://emedicine.medscape.com/article/1630933-overview#a5>. Pristupljeno 20. svibnja 2018.
16. <http://atlasgeneticsoncology.org/Tumors/WarthinsTumID5424.html>. Pristupljeno 20. svibnja 2018.
17. <https://emedicine.medscape.com/article/1652374-overview>. Pristupljeno 20. svibnja 2018.
18. Antony J, Gopalan V, Smith RA, Lam AKY. Carcinoma ex Pleomorphic Adenoma: A Comprehensive Review Of Clinical, Pathological and Molecular Data. *Head Neck Pathol*. 2012 Mar;6(1):1-9.
19. Said-Al-Naief N, Morgan C, Luna M. Sarcoma ex-pleomorphic adenoma: a case report of unique entity. *Oral Surg Oral Med Oral Pathol Oral Radiol Endod*. 2007 Apr;103(4):e28-e29.
20. <https://emedicine.medscape.com/article/852373-workup#c7>. Pristupljeno 25. svibnja 2018.
21. Handra-Luca, A. Adenoid cystic carcinoma. PathologyOutlines.com website. <http://www.pathologyoutlines.com/topic/salivaryglandsadenoidcystic.html>. Pristupljeno 25. svibnja 2018.
22. Al-Zaher N, Obeid N, Al-Salam S, Al-Kayyali BS. Acinic cell carcinoma of the salivary glands: A literature review. *Hematol Oncol Stem Cel Ther*. 2009 Jan-Mar;2(1):259–264.
23. Manvikar V, Ramulu S, Ravishanker ST, Chakravarthy C. Squamos cell carcinoma of submandibular salivary gland: A rare case report. *J Oral Maxillofac Pathol*. 2014 May-Aug;18(2):299–302.
24. Panchbhai AS. Primary squamos cell carcinoma of salivary gland: Report of a

- rare case. *J Can Res Ther.* 2015;11:664.
25. <https://oralcancerfoundation.org/facts/rare/mucoepidermoid-carcinoma/>.
Pristupljeno 31. svibnja 2018.
26. <https://radiopaedia.org/articles/mucoepidermoid-carcinoma-of-salivary-glands>.
Pristupljeno 31. svibnja 2018.
27. Luna MA, Tortoledo ME, Ordóñez NG, Frankenthaler RA, Batsakis JD. Primary Sarcomas of the Major Salivary Glands. *Arch Otolaryngol Head Neck Surg.* 1991 Mar;117(3):302-306.
28. <https://www.dovemed.com/diseases-conditions/undifferentiated-sarcoma-salivary-gland/>.
Pristupljeno 31. svibnja 2018.
29. Berri T, Azizi S. Large cystic lymphangioma of the parotid gland in the adult. *Egyptian Journal of Ear, Nose, Throat and Allied Sciences.* 2014 Nov;15(3):259-261.
30. Chinnakkulam Kandhasamy S, Ramasamy Raju T, Sahoo AK, Gunasekaran G. (May 18, 2018) Adult Cystic Lymphangioma of the Parotid Gland: An Unwonted Presentation. *Cureus.* 2018 May;10(5):e2644.
31. <https://emedicine.medscape.com/article/847589-overview>.
Pristupljeno 31. svibnja 2018.
32. <https://emedicine.medscape.com/article/852373-workup>.
Pristupljeno 31. svibnja 2018.
33. <https://www.cancer.org/cancer/salivary-gland-cancer/detection-diagnosis-staging/how-diagnosed.html#references>.
Pristupljeno 31. svibnja 2018.
34. Čustović F. Anamneza i fizikalni pregled – uvod u osnovne kliničke vještine. 4. izd. Zagreb: Školska knjiga; 2007. Str. 184.-86.
35. Miyake H, Matsumoto A, Hori Y, Takeoka H, Kiyosue H, Hori Y, i sur. Warthin's tumor of parotid gland on Tc-99m pertechnetate scintigraphy with lemon juice stimulation: Tc-99m uptake, size, and pathologic correlation. *Eur Radiol.* 2001 Mar;11(12):2472-8.
36. <https://www.cancer.org/cancer/salivary-gland-cancer/detection-diagnosis-staging/staging.html>.
Pristupljeno 31. svibnja 2018.
37. <https://emedicine.medscape.com/article/852373-workup#c8>.
Pristupljeno 31. svibnja 2018.

38. <https://emedicine.medscape.com/article/852373-treatment>. Pristupljeno 31. svibnja 2018.
39. <http://www.cancerresearchuk.org/about-cancer/salivary-gland-cancer/treatment/decisions>. Pristupljeno 31. svibnja 2018.
40. Andry G, Hamoir M, Locati LD, Licitra L, Langendijk JA. Management of salivary gland tumors. *Expert Rev Anticancer Ther.* 2012 Sep;12(9):1161-8.
41. <https://emedicine.medscape.com/article/194357-treatment#d10>. Pristupljeno 31. svibnja 2018.
42. <https://headandneckcancerguide.org/adults/introduction-to-head-and-neck-cancer/salivary-gland-cancer/prognosis/>. Pristupljeno 31. svibnja 2018.

9. ŽIVOTOPIS

OSOBNI PODACI

Ime i prezime: Filip Njavro

Datum i mjesto rođenja: 23.11.1993., Požega

OBRAZOVANJE

2012. – 2018. Sveučilište u Zagrebu, Medicinski fakultet

2008. – 2012. Prirodoslovno-matematička gimnazija Požega

2003. – 2008. Osnovna glazbena škola Požega, smjer – gitara

2000. – 2008. Osnovna škola Julija Kempfa, Požega

IZVANNASTAVNE AKTIVNOSTI

- 2018. – danas – tajnik Udruge narodnog zdravlja „Andrija Štampar“
- 2017. – danas – Transplantacijski koordinator Zavoda za transplantaciju i biomedicinu Ministarstva zdravstva Republike Hrvatske
- 2017. – predsjednik organizacijskog odbora 9. međunarodnog stručno-edukacijskog simpozija „Štamparovi dani“
- 2017. – član uredništva i autor poglavlja o Studentskom zboru u monografiji Medicinskog fakulteta Sveučilišta u Zagrebu povodom njegove stote obljetnice
- 2016. – aktivni sudionik međunarodnog znanstvenog kongresa studenata i mladih znanstvenika biomedicinskog područja, CROSS 12
- 2015. – 2017. – predsjednik Studentskog zbora Medicinskog fakulteta Sveučilišta u Zagrebu i član Dekanskog kolegija Medicinskog fakulteta Sveučilišta u Zagrebu
- 2014. – 2018. – član Fakultetskog vijeća Medicinskog fakulteta Sveučilišta u Zagrebu
- 2014. – 2016. – studentski pravobranitelj Medicinskog fakulteta Sveučilišta u Zagrebu

POSEBNA ZNANJA I VJEŠTINE

Strani jezici: aktivno služenje engleskim jezikom u govoru i pismu, pasivno služenje njemačkim jezikom

Rad na računalu: MS Office, Internet

Vozačka dozvola: B kategorija