

Endovaskularno liječenje intrakranijskih aneurizmi

Filipović, Maša

Master's thesis / Diplomski rad

2018

Degree Grantor / Ustanova koja je dodijelila akademski / stručni stupanj: **University of Zagreb, School of Medicine / Sveučilište u Zagrebu, Medicinski fakultet**

Permanent link / Trajna poveznica: <https://um.nsk.hr/um:nbn:hr:105:225955>

Rights / Prava: [In copyright](#)/[Zaštićeno autorskim pravom.](#)

Download date / Datum preuzimanja: **2024-08-01**



Repository / Repozitorij:

[Dr Med - University of Zagreb School of Medicine Digital Repository](#)



**SVEUČILIŠTE U ZAGREBU
MEDICINSKI FAKULTET**

Maša Filipović

**Endovaskularno liječenje intrakranijskih
aneurizmi**

DIPLOMSKI RAD



Zagreb, 2018.

**SVEUČILIŠTE U ZAGREBU
MEDICINSKI FAKULTET**

Maša Filipović

**Endovaskularno liječenje intrakranijskih
aneurizmi**

DIPLOMSKI RAD

Zagreb, 2018.

Ovaj diplomski rad je izrađen u Kliničkom zavodu za dijagnostičku i intervencijsku radiologiju Kliničkog bolničkog centra Zagreb pod vodstvom doc.dr.sc. Davida Ozrećića i predan je na ocjenu u akademskoj godini 2017. / 2018.

Popis i objašnjenje korištenih kratica

AB	bazilarna arterija
ACA	prednja cerebralna arterija
ACI	unutrašnja karotidna arterija
ACM	srednja cerebralna arterija
ACIA	prednja donja cerebelarna arterija
ACIP	stražnja donja cerebelarna arterija
ACoA	prednja komunikantna arterija
ACoP	stražnja komunikantna arterija
ACP	stražnja cerebralna arterija
ACS	gornja cerebelarna arterija
AV	vertebralna arterija
CTA	angiografija kompjuteriziranom tomografijom
DSA	digitalna suptrakcijska angiografija
DNR	eng. <i>dome-to-neck ratio</i> , omjer širine fundusa i širine vrata aneurizme
F	eng. <i>French</i> , jedinica za mjerenje vanjskog promjera katetera
IA	intrakranijska aneurizma
MRA	angiografija magnetskom rezonancijom
SAK	subarahnoidalno krvarenje

Sadržaj

Sažetak	IV
Summary	V
1. Intrakranijske aneurizme	1
1.1. Rizični čimbenici	1
1.2. Podjela intrakranijskih aneurizmi	1
1.3. Simptomi nerupturiranih aneurizmi	3
1.4. Ruptura intrakranijskih aneurizmi	3
1.4.1. Rizik rupture intrakranijskih aneurizmi	4
2. Dijagnostika intrakranijskih aneurizmi	5
2.1. Dijagnostika subarahnoidalnog krvarenja	6
3. Liječenje intrakranijskih aneurizmi	7
3.1. Konzervativno liječenje	7
3.2. Kirurško liječenje	8
4. Endovaskularno liječenje intrakranijskih aneurizmi	9
4.1. Tehnika endovaskularnog liječenja	9
4.2. Embolizacija intrakranijskih aneurizmi zavojnicama	11
4.3. Embolizacija zavojnicama uz pomoć balona	14
4.4. Embolizacija zavojnicama uz ugradnju potpornice	15
4.5. Embolizacija potpornicama za preusmjerenje protoka	18
4.6. Embolizacija intrasakularnim prekidom protoka	21
4.7. Embolizacija tekućim sredstvom	21
5. Komplikacije endovaskularnog liječenja intrakranijskih aneurizmi	22
6. Zaključak	25
7. Zahvale	26
8. Popis literature	27
9. Životopis	36

Sažetak

Endovaskularno liječenje intrakranijskih aneurizmi

Maša Filipović

Intrakranijske aneurizme su abnormalna proširenja intrakranijskih krvnih žila koje nalazimo u 2-5% populacije. Dijelimo ih s obzirom na veličinu, smještaj i oblik. Najteža klinička prezentacija je ruptura aneurizme sa subarahnoidalnim krvarenjem, koje ima visoku smrtnost. Sprječavanje rupture nerupturirane i ponovnog krvarenja rupturirane aneurizme je jedino moguće isključivanjem aneurizme iz krvotoka. Donedavno je to bilo moguće samo kirurškim postavljanjem kopče na vrat aneurizme. U posljednjih dvadesetak godina razvilo se endovaskularno liječenje kao alternativa neurokirurgiji. Prototip endovaskularnog liječenja je embolizacija aneurizme zavojnicama, kojima se postiže stvaranje tromba unutar aneurizmatске vreće. Istraživanja su pokazala bolje rezultate i kliničke ishode nakon endovaskularnog nego nakon kirurškog liječenja, uz manje komplikacija. Međutim i dalje je ostalo pitanje trajnosti okluzije nakon embolizacije. Kako bi se riješio problem rekanalizacije, a i kako bi se liječile složenije i veće aneurizme, razvile su se pomoćne metode kao što su embolizacija zavojnicama uz pomoć balona, embolizacija uz ugradnju potpornice, embolizacija preusmjeravanjem protoka i druge. Svaka od tehnika ima prednosti i nedostatke, stoga ju treba odabrati individualno u skladu s karakteristikama pacijenta, aneurizme i sposobnostima operatera.

KLJUČNE RIJEČI: intrakranijska aneurizma, endovaskularno liječenje, embolizacija zavojnicom

Summary

Endovascular treatment of intracranial aneurysms

Maša Filipović

Intracranial aneurysms are abnormal dilations of intracranial vessels which affect 2-5% of the population. They can be divided into several categories according to their size, morphology and anatomic location. The most severe clinical presentation is rupture with subarachnoid haemorrhage. Prevention of rupture of unruptured and rebleeding of ruptured aneurysms can only be achieved by excluding the aneurysm from the bloodstream. Until recently, surgical clipping was the only treatment option. In the last twenty years, endovascular techniques have been developed as an alternative to surgery. Coiling of an aneurysm, the standard of endovascular treatment, leads to thrombus formation within the aneurysm sac. Studies have shown better results and clinical outcome comparing endovascular to surgical treatment, associated with less complications. However, the question of durability of occlusion after coiling remains. To address the problem of aneurysm recurrence, as well as to treat more complex and larger aneurysms, adjunct techniques have been developed. They include balloon-assisted coiling, stent-assisted coiling, flow diversion and other. Each technique provides a different advantage and should be chosen individually, according to patient and aneurysm characteristics, and operator skill.

KEY WORDS: intracranial aneurysm, endovascular repair, coiling

1. Intrakranijske aneurizme

Intrakranijske aneurizme (IA) su abnormalna proširenja intrakranijskih krvnih žila, koja su rezultat degenerativnih promjena u stijenci (1). Prevalencija u općoj populaciji, utvrđena na angiografskim i obdukcijским studijama, je 2-5% (2,3).

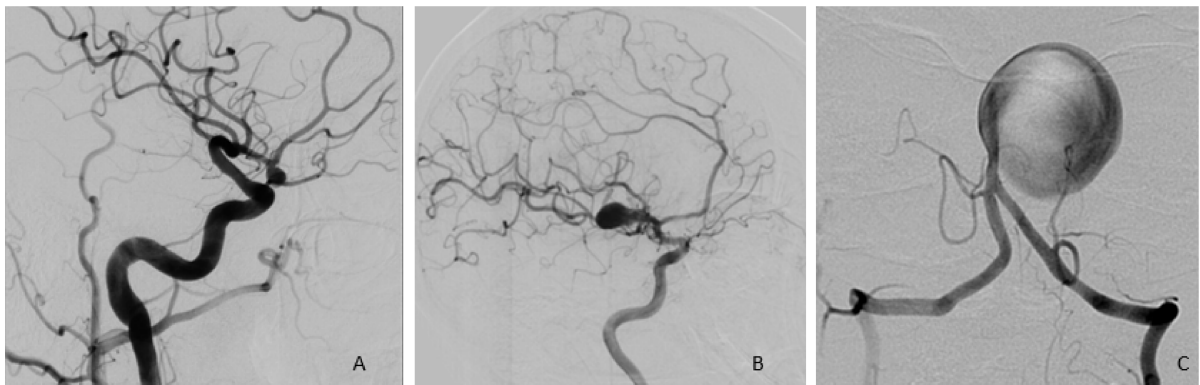
1.1. Rizični čimbenici

Rizični čimbenici za nastanak aneurizmi mogu se podijeliti na nasljedne i stečene. U sklopu nekih nasljednih bolesti uočena je povećana incidencija aneurizmi. Tako je u autosomno dominantnoj policističnoj bolesti bubrega prosječna prevalencija 12%, a u šezdesetim godinama života doseže i do 23%. Slična je prevalencija uočena i kod fibromuskularne bolesti te kod nekih drugih bolesti vezivnog tkiva (4). Opažena je i nasljedna sklonost nastanku aneurizmi nevezana uz sindrome, te je u slučaju dvoje ili više srodnika u prvom koljenu koji imaju aneurizmu vjerojatnost pronalaska aneurizme oko 10% (3,4). Rizičnim čimbenikom za nastanak aneurizmi smatra se i ženski spol te su nerupturirane intrakranijske aneurizme češće kod žena (5). Najveći promjenjivi rizični čimbenik za nastanak, rast i rupturu IA je pušenje cigareta. Hipertenzija i životna dob su također vezani uz nastanak IA (3,6).

1.2. Podjela intrakranijskih aneurizmi

IA se mogu podijeliti s obzirom na smještaj, veličinu i morfologiju. IA mogu se nalaziti na prednjoj cirkulaciji, koja uključuje unutarnju karotidnu arteriju (ACI), srednju cerebralnu arteriju (ACM), prednju cerebralnu arteriju (ACA), te prednju i stražnju komunikantnu arteriju (ACoA i ACoP). Stražnju cirkulaciju čine vertebralna arterija (AV), stražnja donja cerebelarna arterija (ACIP), prednja donja cerebelarna arterija (ACIA), bazilarna arterija (AB), gornja cerebelarna arterija (ACS) te stražnja cerebralna arterija (ACP). Čak do 90% IA je smješteno na prednjoj cirkulaciji (1). Općenito, aneurizme se najčešće nalaze na račvištima arterija. Najviše je aneurizmi

smješteno na ACI (40%) zatim na ACM (28%) te ACA i AcoA (22%) (2). Kod aneurizmi stražnje cirkulacije najčešće je sijelo vršak bazilarne arterije. S obzirom na veličinu, IA se mogu podijeliti na male (<10 mm), velike (10-24 mm) te orijaške (>25 mm) (7) (Slika 1.). 93% aneurizmi su manje od 10 mm (2). Morfološki razlikujemo sakularne, ujedno i najčešći oblik, i vretenaste aneurizme (7). Radi odluke o vrsti liječenja, važna je i širina vrata aneurizme, pa ih dijelimo na aneurizme uskog i širokog vrata (za graničnu vrijednost se uzima 4mm). Osim apsolutne vrijednosti širine vrata, kao parametar razmatra se i omjer najveće širine fundusa i širine vrata (tzv. *dome-to-neck ratio*, DNR), koji ima veću pozitivnu i negativnu prediktivnu vrijednost vjerojatnosti rupture nego sama veličina aneurizme. Taj omjer također korelira s uspješnosti endovaskularnog liječenja (veći DNR) (8,9).



Slika 1. Intrakranijske aneurizme različitog smještaja i veličine. A) mala aneurizma prednje komunikantne arterije, B) velika aneurizma bifurkacije srednje cerebralne arterije, C) orijaška aneurizma bazilarne arterije.

1.3. Simptomi nerupturiranih aneurizmi

Nerupturirane IA daju simptome u svega 10-15% slučajeva te su najčešće slučajan nalaz na CT i MR pregledima indiciranim zbog drugih razloga (10,11). Najčešće su simptomi nerupturiranih aneurizmi posljedica kompresije aneurizme na okolne strukture. Ovisno o lokalizaciji, simptomi uključuju glavobolju, hemiparezu, ispade vidnog polja, parezu kranijalnih živaca, epileptičke napade, a kadšto i emboluse iz aneurizmatičke vreće s posljedičnom ishemijom distalno (5,11).

1.4. Ruptura intrakranijskih aneurizmi

U slučaju rupture IA najčešće nastaje subarahnoidalno krvarenje (SAK), iako može nastati i intraparenhimsko i intraventrikularno krvarenje. Procjenjuje se da je incidencija SAK-a 6-9/100 000 osoba godišnje (2,3). Vrhunac incidencije SAK-a je u šestom desetljeću života te je 1,6 puta učestaliji u žena (3). Ekstravazacijom krvi dolazi do podražaja moždanih ovojnica koji uzrokuje naglo nastalu snažnu glavobolju („najgoru glavobolju u životu“, *eng. thunderclap*), mučninu i povraćanje, kočenje šije te promjene stanja svijesti i neurološke ispade (12). Mortalitet zbog SAK-a i dalje je visok te iznosi 30-60% u prvih 6 mjeseci (3,5,10). Otprilike 43% pacijenata umire od posljedica inicijalnog krvarenja, dok njih 12% umire i prije nego što stigne potražiti medicinsku pomoć. Ako se SAK ne liječi, trećina pacijenata će umrijeti zbog ponovnog krvarenja. Kumulativni rizik ponovnog krvarenja iznosi 50% u prvih 6 mjeseci te se tijekom 10 godina smanjuje na 3% godišnje (3). Ruptura IA i SAK vezani su i uz znatan morbiditet kao posljedica komplikacija same bolesti, komplikacija liječenja te komplikacija produljene hospitalizacije i ležanja (3). Akutne komplikacije SAK-a uključuju kemijski meningitis, povišen intrakranijski tlak i vazospazam, hidrocefalus, komu, hernijaciju moždanog debla, nekardiogeni plućni edem te srčane aritmije. Od subakutnih komplikacija možemo očekivati ishemiju ostalih dijelova mozga uslijed

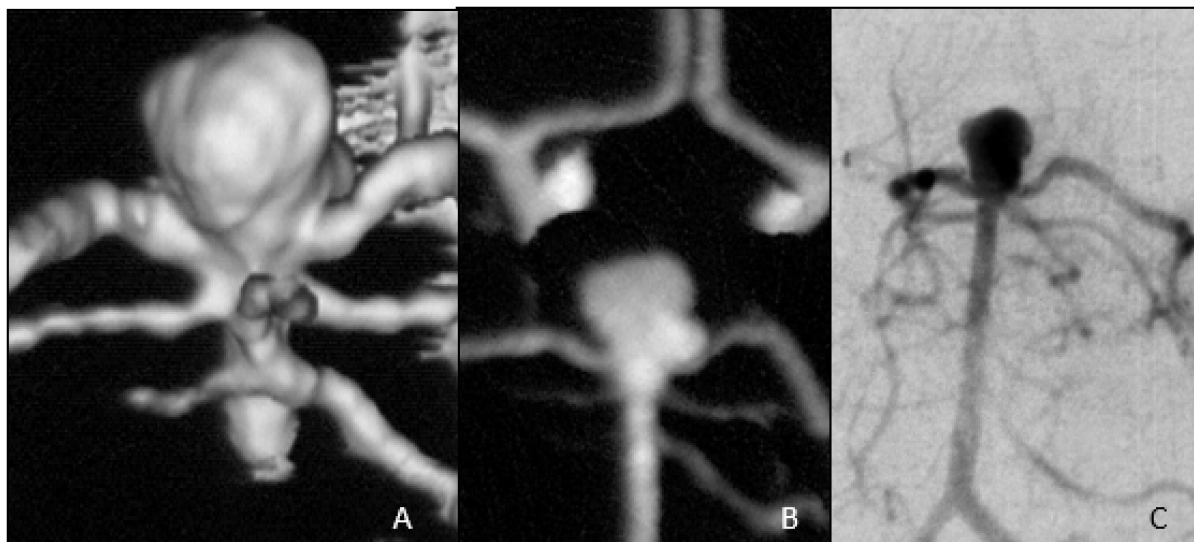
vazospazma te hiponatremiju zbog sindroma neprimjerenog lučenja ADH. Od dugotrajnih komplikacija treba spomenuti one vezane uz trajnu nepokretnost (pneumonija i plućna embolija), ponovni SAK te trajne neurološke ispade (12). Loš ishod ovisan je o neurološkom statusu pri prijemu (WFNS i Hunt & Hess ljestvice), opsegu krvarenja, dobi te razvoju naknadne ishemije zbog vazospazma (3,13,14).

1.4.1. Rizik rupture intrakranijskih aneurizmi

S obzirom na visoki mortalitet i morbiditet nakon rupture IA i relativno visoku prevalenciju u općoj populaciji, u odluci o liječenju važno je procijeniti rizik rupture nerupturirane IA. Prema jednoj od najznačajnijih studija (*International Study of Unruptured Intracranial Aneurysms*, ISUIA, 16) rizik rupture ovisi o veličini aneurizme te njenoj lokaciji. Rizik rupture u pacijenata bez anamneze SAK-a s aneurizmama manjim od 7 mm, godišnje iznosi oko 0,1 %. Kod većih aneurizmi rizik se penje i na 1% godišnje (15,16). Simptomatske, velike te aneurizme stražnje cirkulacije imaju veći rizik za rupturu (2,15). Osim najvećeg promjera, kao prediktor rupture valja razmotriti i ostale morfološke karakteristike kao što su visina te omjer širine fundusa i širine vrata aneurizme (8,17). Od ostalih rizičnih čimbenika za SAK navode se ženski spol, dob, obiteljska anamneza, pušenje cigareta, hipertenzija te prekomjerna konzumacija alkohola (3).

2. Dijagnostika intrakranijskih aneurizmi

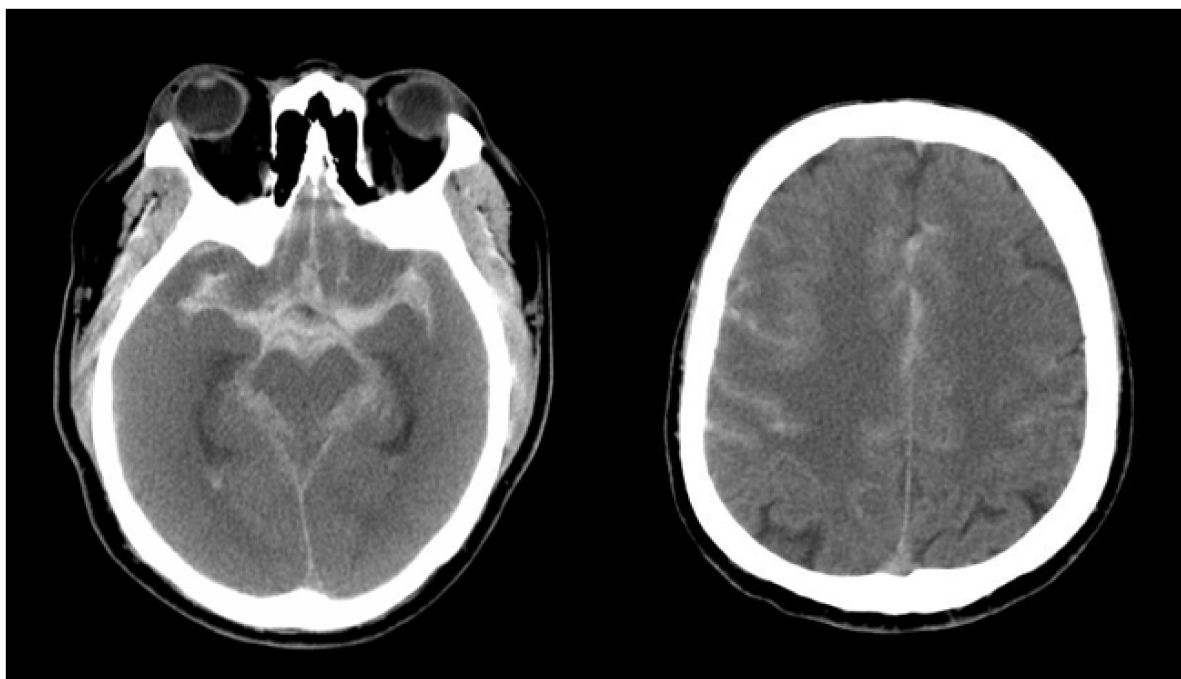
Zlatni standard u dijagnostici IA je digitalna suptraksijska angiografija (DSA). Ta metoda zahtijeva kateterizaciju željene arterije i injiciranje kontrasta kako bi se prikazao njen lumen. Inicijalna slika, dobivena prije injiciranja kontrasta, digitalno se oduzima od postkontrastnih slika te je rezultat prikaz tamnih krvnih žila na praznoj pozadini (11). Usporedive rezultate daju i danas često korištene metode angiografije s kompjuترزiranom tomografijom (CTA) i magnetskom rezonancijom (MRA) (Slika 2.). Osjetljivost metode u detekciji IA ovisi prvenstveno o prostornoj rezoluciji. DSA ima prostornu rezoluciju oko 0,2 mm dok je to kod CTA 0,4 do 0,7 mm. Uspoređujući te dvije metode, CTA ima osjetljivost 94-98%. Taj postotak uvelike ovisi o veličini aneurizme te se kod aneurizmi većih od 4 mm penje i na 100%. Dakle za veće aneurizme CTA je jednakovrijedna metoda detekcije s prednošću neinvazivnosti. Kod MRA od 1,5 T, prostorna rezolucija je 1 mm s time da nema potrebe za korištenjem kontrastnog sredstva za vizualizaciju krvnih žila (11,18).



Slika 2. Prikaz sakularne aneurizme vrška bazilarne arterije različitim dijagnostičkim metodama. A) CT angiografija, B) MR angiografija, C) DSA.

2.1. Dijagnostika subarahnoidalnog krvarenja

Za dijagnostiku SAK-a metoda izbora u akutnoj fazi je nativni CT (Slika 3.). CT ima veliku osjetljivost za krv u subarahnoidalom prostoru i bazalnim cisternama već tijekom prvog dana nastupa. Međutim, osjetljivost se smanjuje s vremenom zbog razgradnje krvi. U akutnim zbivanjima, MR čini se podjednako dobar u dijagnostici SAK-a kao i CT, a u narednim danima i tjednima pokazao se i bolji zbog detekcije razgradnih produkata krvi. MR je također dobra metoda u evaluaciji i kontroli uspješnosti endovaskularnog liječenja, dok kod kirurških zahvata gubi vrijednost zbog artefakta metalnih kopči. DSA je i nadalje zlatni standard za lokalizaciju rupturirane aneurizme, međutim danas ju polako zamjenjuju CTA i MRA. Stopa komplikacija same DSA i rizik prolaznih neuroloških posljedica je oko 1% dok je za trajne neurološke posljedice oko 0,5% (3,18). Kod kliničke sumnje na SAK i negativnih nalaza radioloških metoda, indicirano je učiniti lumbalnu punkciju za potvrdu dijagnoze (3).



Slika 3. CT prikaz difuznog subarahnoidalnog krvarenja u supraselarnim cisternama, sulkusima i intravetrikularno.

3. Liječenje intrakranijskih aneurizmi

Svrha liječenja je prevencija ruptur nerupturirane aneurizme i ponovnog krvarenja kod rupturirane aneurizme. To se postiže isključivanjem aneurizme iz krvotoka. Dok se liječenje rupturirane aneurizme smatra hitnim, i može biti kirurško ili endovaskularno, još traju rasprave o indikacijama za liječenje nerupturiranih aneurizmi. Optimalno postupanje kod nerupturiranih aneurizmi uključuje procjenu rizika ruptur i rizika samog zahvata te vaganje prednosti i nedostataka. Čimbenici na koje treba misliti pri procjeni rizika su čimbenici vezani uz samu aneurizmu i čimbenici vezani uz pacijenta. Čimbenici vezani za aneurizmu uključuju veličinu, smještaj, oblik, prisutnost tromba u aneurizmatskoj vreći, i prisustvo dodatnih izbočenja. Čimbenici koje treba uzeti u obzir kod pacijenta su dob, druge bolesti, anamneza SAK-a te obiteljska anamneza SAK-a (5). Danas postoje tri pristupa u liječenju nerupturiranih IA, a to su konzervativno, kirurško i endovaskularno liječenje.

3.1. Konzervativno liječenje

Konzervativno liječenje sastoji se od praćenja rasta i razvoja aneurizme te kontrole faktora rizika. U praksi to znači agresivno liječenje hipertenzije, savjetovanje o prestanku pušenja te smanjivanje unosa alkohola. Praćenje se obavlja putem redovnih kontrolnih CTA ili MRA pregleda. Zasad ne postoje smjernice o učestalosti kontrolnih pregleda, no neki preporučuju CTA ili MRA jednom godišnje tijekom 3 godine te se kasnije učestalost smanjuje. Kod vrlo malih aneurizmi (2-3 mm) koje ne rastu, pregledi se mogu obavljati i rjeđe (5). Općenito govoreći, konzervativno je liječenje rezervirano za pacijente starije od 60 godina s aneurizmama manjim od 7 mm (19).

3.2. Kirurško liječenje

Kirurško liječenje IA se počelo koristiti od tridesetih godina 20. stojeća te je dugo bila jedina opcija za liječenje IA. Kirurgija je uspješna metoda u liječenju IA te se potpuna okluzija postiže u preko 90% slučajeva (5). Kirurško liječenje uključuje kraniotomiju, rezanje dure, disekciju arahnoideje te disekciju aneurizme od okolnog tkiva i matične arterije. Konačno isključenje aneurizme iz krvotoka postiže se postavljanjem metalne kopče na vrat (20). Danas se umjesto klasične kraniotomije koristi minimalno invazivni *keyhole* pristup koji osim što smanjuje manipulaciju mozgovinom, skraćuje trajanje operacije, smanjuje utjecaj vanjskih čimbenika na mozak, ima brže vrijeme oporavka te bolji kozmetički učinak (21). Međutim pacijentima pod visokim rizikom i s lošim kliničkim ocjenama SAK-a se ne preporuča kirurško liječenje zbog retrakcije mozga, poteškoće u disekciji aneurizme i produljenoj anesteziji (20). Dob pacijenta također je jedan od prediktora lošeg ishoda. Nadalje, aneurizme vertebrobazilarnog sliva teže su dostupne i stoga je kirurški pristup vezan uz veći morbiditet i mortalitet. Problem predstavljaju i velike, odnosno orijaške aneurizme, koje se zbog veličine vrata ne mogu adekvatno zbrinuti kopčom (5,20).

4. Endovaskularno liječenje intrakranijskih aneurizmi

Endovaskularno liječenje IA razvilo se kao odgovor na potrebu za manje invazivnim postupkom liječenja, pogotovo za pacijente kojima je rizik od operacije bio prevelik kao i za teško dostupne aneurizme. Prvotni pokušaji liječenja IA pomoću odvojivih balona izrađenih od lateksa nisu polučili dobre rezultate, ali su inicirali razvoj specifičnih materijala i tehnika, što je dovelo do početka korištenja platinastih zavojnica. Mehanizam kojim se postiže isključivanje aneurizme iz krvotoka pomoću zavojnica je usporavanje i smanjivanje protoka kroz emboliziranu aneurizmu i posljedično stvaranje tromba unutar aneurizmatске vreće. Prve elektrolitički odvojive platinaste zavojnice (*Guglielmi Detachable Coils*, GDC) uveo je Guido Guglielmi, talijanski neurokirurg, koji ih je prvi put upotrijebio u liječenju IA 1990. godine (22). Ta je metoda omogućila provjeru pozicije zavojnice prije odvajanja te je omogućila bolju kontrolu embolizacije zavojnicama. Time je započela suvremena era endovaskularnog liječenja aneurizmi. Uskoro je započeo razvoj tehnika kao što su embolizacija potpomognuta balonom i potpornicama (eng. *balon-assisted coiling* i *stent-assisted coiling*) i preusmjerenje protoka (eng. *flow diversion*). Tehnologija svakodnevno napreduje razvojem i unaprjeđivanjem katetera i mikrokatetera, mekših zavojnica, intrakranijskih potpornica, embolizacijskih sredstava i dr. (20). Sigurnost i uspješnost endovaskularnog liječenja potvrdila je i velika studija ISAT (*International Subarachnoid Trial*, 24) kojom se pokazao bolji ishod nakon 1 godine u pacijenata liječenih endovaskularno u odnosu na kirurški liječene pacijente.

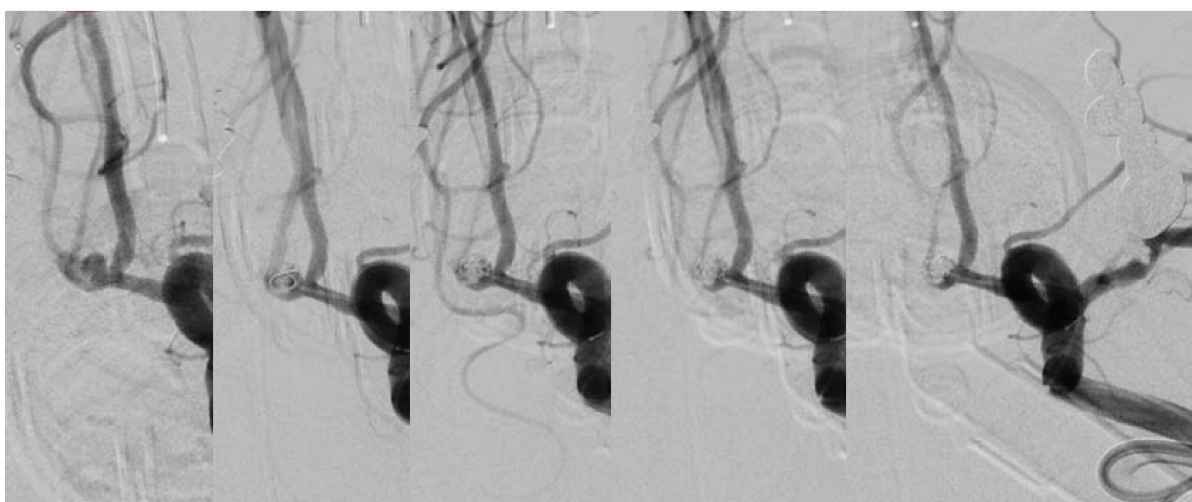
4.1. Tehnika endovaskularnog liječenja

Endovaskularna intervencija provodi se u općoj anesteziji uz invazivni monitoring krvnog tlaka. Anesteziolog se brine da ne dolazi do naglih skokova u krvnom tlaku, pogotovo kod intubacije i ekstubacije. Potom se punktira, najčešće, desna femoralna

arterija te se postavlja arterijska uvodnica. Ukoliko postoji zahtjev za dodatnim kateterom zbog korištenja balona ili potpornice, može se punktirati i lijeva femoralna arterija. Ako iz nekog razloga femoralni pristup nije moguć, pristupa se preko radijalne, brahijalne ili karotidne arterije. Profilaktički se pacijentima daje 60 do 100 IU/kg heparina, te još 1000 IU svaki sat. U slučaju rupturiranih aneurizmi, s antiagregacijskom terapijom započinje se tek kad se u aneurizmu postavi prva zavojnica. Pacijenti kojima se ugrađuju potpornice također moraju biti na antiagregacijskoj terapiji i to 75 mg klopidogrela 5-7 dana prije zahvata ili 300-600 mg „loading“ doza najmanje 2 sata prije zahvata. S obzirom da se preporučuje dualna antiagregacijska terapija, uz klopidogrel uzima se i 80-100 mg acetyl-salicilne kiseline odnosno „loading“ doza od 325 mg. U slučaju rupture aneurizme i hitne intervencije, antiagregacijsko djelovanje postiže se inhibitorima glikoproteina IIb/IIIa (npr. eptifibatid). Dualna antiagregacijska terapija nastavlja se 6 mjeseci od zahvata uz daljnje doživotno uzimanje antiagregacijske doze acetyl-salicilne kiseline. Ako obrada nije ranije učinjena, potrebno je napraviti kompletnu cerebralnu angiografiju i to selektivnom kateterizacijom obje zajedničke karotidne, unutarnje karotidne te vertebralnih arterija kateterom promjera 4F ili 5F. Nakon prikaza lokacije, veličine i morfologije aneurizme, uvodi se kateter vodič od 6F, koji se postavlja radi postizanja stabilnosti mikrokatera koji se uz pomoć mikrožice, uvodi u samu aneurizmu koristeći tzv. *roadmap* tehniku (na dijaskopsku sliku se superponira ranije snimljena slika s kontrastom). Daljnji postupak ovisi o tehnici koja će se koristiti. Nakon zahvata vrši se manualna kompresija mjesta punkcije radi postizanja hemostaze. Sljedećih se 6 sati noga imobilizira radi sprečavanja komplikacija. Pacijenti s nerupturiranim aneurizmama nadziru se kroz 24 h u neurološkoj jedinici intenzivnog liječenja (JIL), dok pacijenti koji su se prezentirali SAK-om ostaju u JIL-u narednih 14 dana (18,24).

4.2. Embolizacija intrakranijskih aneurizmi zavojnicama

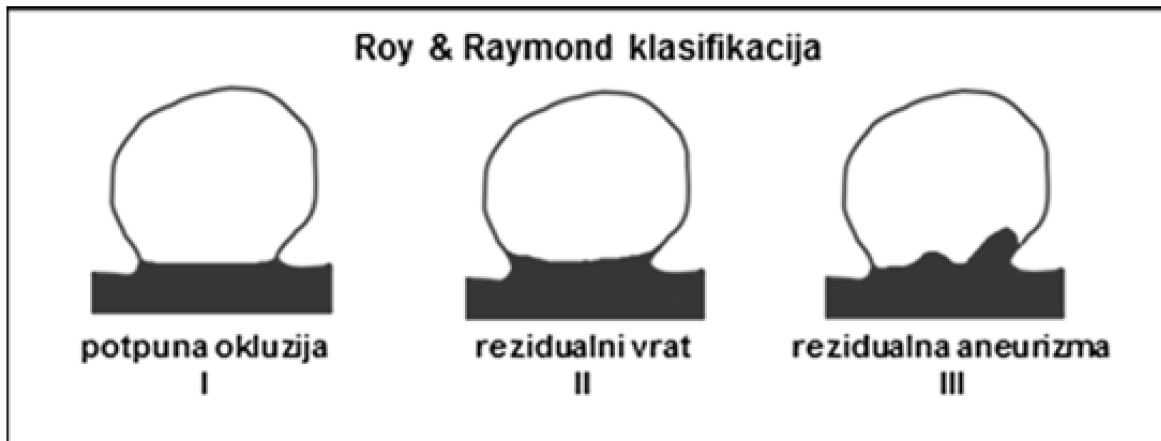
Embolizacija zavojnicama najčešće je korišten postupak u endovaskularnom liječenju IA (Slika 4.). Izbor zavojnice ovisi o veličini i morfološkim karakteristikama aneurizme. Postavljanje prve zavojnice služi kao potpora i okvir za daljnje dodavanje zavojnica te kao prepreka zavojnicama da migriraju u matičnu žilu. Ona bi trebala biti što veća i što duža stoga se odabire prema najvećem promjeru aneurizme. Važno je da pri postavljanju zavojnica nema prevelikog otpora, koji bi mogao ukazivati na preveliku zavojnicu i mogućnost rupture krvne žile. U slučaju premalih zavojnica, one će migrirati u matičnu arteriju. Prije odvajanja zavojnice, učini se angiogram kojim se utvrdi smještaj i eventualna pomičnost zavojnice. Ukoliko je zavojnica na željenom mjestu, ona se odvaja. Zatim se u aneurizmu postavljaju daljnje zavojnice različitih veličina i oblika, sve dok nije postignuta maksimalna moguća gustoća zavojnica (eng. *packing density*), kada se aneurizmataska vreća više ne puni kontrastom ili je mikrokater poguran izvan aneurizme. Prije kraja izvodi se kontrolni angiogram kojim se utvrđuje stupanj okluzije aneurizme, stanje matične arterije i distalne vaskulature (18).



Slika 4. Prikaz embolizacije aneurizme prednje komunikantne arterije – progresivno punjenje aneurizme zavojnicama do potpune okluzije.

Prvo veće prospektivno randomizirano istraživanje koje je uspoređivalo ishod liječenja rupturiranih aneurizmi endovaskularnom embolizacijom zavojnicama i kirurškim postavljanjem kopče bilo je ISAT (*International Subarachnoid Trial*, (23)) istraživanje. Pacijenti su bili nasumično podijeljeni u dvije skupine, 1073 u skupinu endovaskularnog liječenja i 1070 u skupinu kirurškog liječenja. Godinu dana od zahvata, u skupini endovaskularno liječenih bilo je 23,5% umrlih ili ovisnih o tuđoj skrbi, dok je u skupini kirurški liječenih bilo njih 30,9%. To odgovara apsolutnom smanjenju rizika smrti ili trajne nesposobnosti od 7,4% kod endovaskularnog liječenja. U jednom su istraživanju analizirani rezultati 4 randomizirana i 23 opservacijska istraživanja. Utvrđen je bolji ishod pacijenata liječenih endovaskularno nego kirurški u randomiziranim istraživanjima, međutim nije bilo statistički značajne razlike kod nerandomiziranih istraživanja. Općenito je ishod nakon endovaskularnog liječenja bio bolji kod pacijenata s boljim preoperativnim stanjem. Kod endovaskularnog liječenja u odnosu na kirurški pristup, uočena je povećana incidencija ponovnog krvarenja (25). Što se tiče nerupturiranih aneurizmi, nije nađena veća razlika u morbiditetu, mortalitetu i stopi okluzije aneurizme između dvije metode (26).

Rezultati istraživanja embolizacije zavojnicama u nerupturiranih aneurizmi, pokazuju potpunu okluziju postignutu u 69,5%, subtotalnu okluziju u 28,7%, dok okluzija nije bila potpuna u 1,7% slučajeva. Stopa komplikacija iznosila je 14,4%, a trajnih posljedica 7,7%. Utvrđen je mortalitet bio 1,7% (27). U jednom od istraživanja rupturiranih aneurizmi liječenih embolizacijom zavojnicama, nakon prosječnog praćenja od 36 mjeseci, potpuna okluzija postignuta je u 73,9%, subtotalna u 25,9% i tek u 1 pacijenta nepotpuna okluzija. Ponovni zahvat učinjen je u 4,7% pacijenata. Ukupna smrtnost bila je 11,4%, dok je smrtnost vezana uz zahvat procijenjena na 1,4%. Morbiditet je iznosio 8,6% (28)

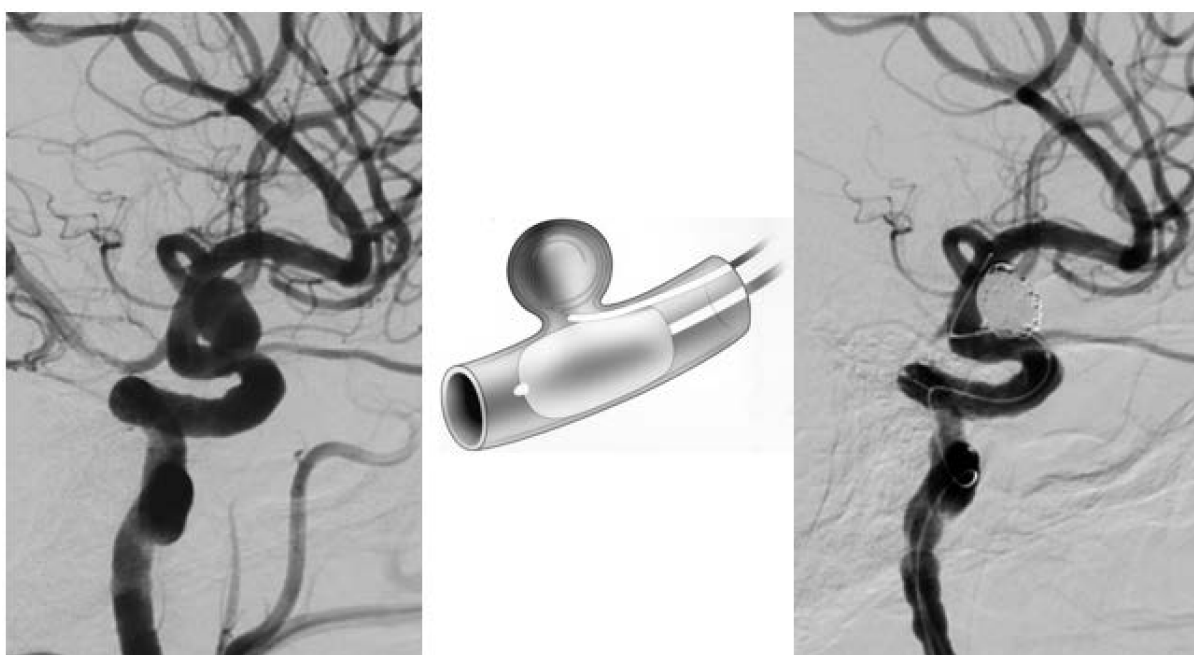


Slika 5. Najčešće korištena ocjenska skala za angiografski ishod embolizacije intrakranijskih aneurizmi prema Royu i Raymond. Prema: Ozretić (2015.) (24).

Jedno od pitanja koje se postavljalo u vezi endovaskularnog liječenja zavojnicama bilo je trajnost okluzije i ponovno punjenje aneurizme. Ljestvicu kojom se ocjenjuje angiografski ishod embolizacije uveli su Raymond i Roy. Njome su ga podijelili u tri stupnja: potpuna okluzija aneurizme (I), rezidualni vrat (II) i rezidualna aneurizma (III) (29) (Slika 5.). U jednom istraživanju, nakon zahvata, 91,2% aneurizmi je bilo adekvatno okludirano, a do rekanalizacije tijekom perioda praćenja došlo je u 20,8% slučajeva. Rizični čimbenici za ponovno otvaranje bili su smještaj u stražnjoj cirkulaciji te promjer veći od 10 mm (30). U drugom istraživanju, do rekanalizacije je došlo u ukupno 33,6% slučajeva, dok je do veće rekanalizacije došlo u 20,7%. Najznačajniji prediktori rekanalizacije bili su veličina aneurizme, širina vrata aneurizme, suboptimalni inicijalni rezultati okluzije te duljina praćenja (31). Praćenjem ishoda liječenja embolizacijom zavojnicama, stopa ruptur aneurizme nakon endovaskularnog liječenja iznosila je 0,2% - 2,7% nakon 10 godina. Međutim, 12-13% liječenih aneurizmi, koje su bile adekvatno okludirane nakon 3-5 godina, je nakon 10 godina bilo svrstano u III. stupanj (rezidualna aneurizma). To se češće dešavalo kod velikih aneurizmi i onih koje su nakon inicijalne DSA bile ocijenjene stupnjem II (32).

4.3. Embolizacija zavojnicama uz pomoć balona

Jedno od ograničenja u endovaskularnom liječenju aneurizmi je širina vrata. Aneurizme širokog vrata (>4 mm ili $DNR <2$) smatrale su se nepogodne za embolizaciju zavojnicama. Početkom devedesetih, Moret i suradnici (33) uveli su novu tehniku, embolizaciju potpomognutu balonom, tzv. tehniku „remodeliranja“, za liječenje aneurizmi širokog vrata. Ona se sastoji od postavljanja neodvojivog balona duž vrata aneurizme tijekom postavljanja zavojnice (Slika 6.). Tako se zavojnice oblikuju oko balona te ostaju u tom položaju i nakon ispuhivanja, remodelirajući stijenku krvne žile. Balon se ispuhuje nakon svake zavojnice radi provjere stabilnosti. Balon ne bi trebalo držati napuhanim više od 5 minuta odjednom (18). Ako se aneurizme nalaze na račvištu arterija, mogu se upotrijebiti 2 balona, vrlo podatan balon, okrugao balon ili balon s dvostrukim lumenom (34).



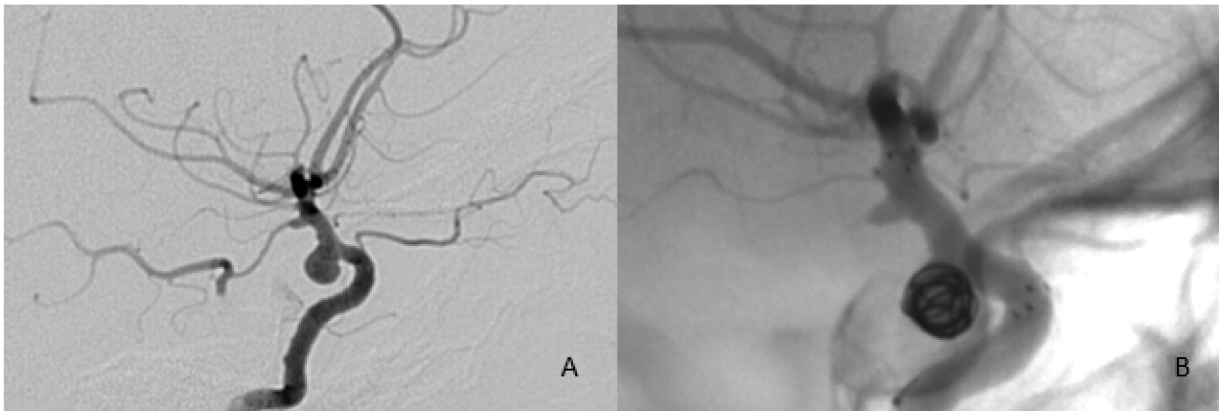
Slika 6. Primjer embolizacije aneurizme oftalmičkog segmenta ACI zavojnicama uz pomoć balona koji se intermitentno napuhuje u području širokog vrata.

Jedna od prvih retrospektivnih studija sigurnosti i učinkovitosti tehnike remodeliranja pokazala je veći morbiditet i mortalitet u skupini remodeliranja (14,1%) u odnosu na embolizaciju samo zavojnicama (3%) (35). Međutim, novije, prospektivne studije nerupturiranih (ATENA, (36) i rupturiranih (CLARITY, (37) aneurizmi također su uspoređivale skupinu liječenu tehnikom remodeliranja i samo zavojnicama. Kod nerupturiranih aneurizmi komplikacija je ukupno bilo u 10,8% slučajeva kod liječenja samo zavojnicama i 11,7% kod tehnike remodeliranja. Morbiditet i mortalitet bili su 2,3% i 1,4% u skupini remodeliranja, a 2,2% i 0,9% u skupini standardnog liječenja (36). U studiji rupturiranih aneurizmi komplikacije su se dogodile u 17,4% slučajeva u skupini standardno liječenih u usporedbi s 16,9% u skupini remodeliranja. Morbiditet i mortalitet vezani uz postupak se također nisu znatno razlikovali i iznosili su kumulativno 5,1% u skupini standardno liječenih te 3,8% u skupini remodeliranja. S druge strane, nađena je statistička značajnost u stopi adekvatne okluzije aneurizme, gdje je tehnika remodeliranja imala prednost (37). Rezultati uspješnosti metode nisu jednoznačni, međutim tehnika se pokazala jednako sigurnom kao embolizacija samo zavojnicama. Iako se razvila kao tehnika liječenja aneurizmi širokog vrata, pokazalo se da u slučaju intraoperativne rupture aneurizme, poboljšava ishod te se može koristiti i kod jednostavne embolizacije kao „pričuva“ u slučaju rupture (34).

4.4. Embolizacija zavojnicama uz ugradnju potpornice

Za liječenje složenijih aneurizmi kao što su aneurizme širokog vrata, velike i orijaške aneurizme te vretenaste aneurizme koje se ne mogu liječiti embolizacijom zavojnicama ili upotrebom balona, razvijena je tehnika embolizacije zavojnicama uz upotrebu potpornice (Slika 7.). Prvotno su se koristile potpornice namijenjene koronarnim krvnim žilama koje su se širile uz pomoć balona, međutim one su bile pretvrde, a širenje balona unutar krvne žile povećavalo je rizik od rupture. Danas

postoje samošireće potpornice koje su dizajnirane isključivo za intrakranijske krvne žile (34).



Slika 7. Primjer embolizacije zavojnicama uz upotrebu potpornice. A) aneurizma širokog vrata na posteriornoj stijenci oftalmičkog segmenta unutarnje karotidne arterije, B) prikaz zavojnica unutar lumena aneurizme i rubnih oznaka potpornice u arteriji.

S jedne strane potpornica sprječava hernijaciju zavojnica iz aneurizme, smanjuje protok krvi kroz aneurizmu te može služiti kao podloga za neoendotelizaciju preko vrata aneurizme. S druge strane, potpornica je trajni implantat u arteriji te se dovode u pitanje dugoročna prohodnost potpornice i rizici vezani za dugoročno uzimanje antiagregacijske terapije. Kod ugradnje potpornice, mora se odrediti promjer arterije proksimalno i distalno od aneurizme, izmjeriti veličina aneurizme i duljina njezinog vrata. Samošireća potpornica treba biti 0,5 do 1 mm veća od izmjenjenog promjera žile. Pri postavljanju treba se osigurati da potpornica pokriva 5 mm proksimalno i distalno od vrata aneurizme. Postoje 3 različita pristupa pri embolizaciji uz upotrebu potpornice. Prvi način je uvođenje mikrokatereta u aneurizmu, zatim postavljanje potpornice te postavljanje zavojnica. Drugi način je prvo postavljanje potpornice, zatim uvođenje mikrokatereta kroz otvore potpornice te postavljanje zavojnica. Treći način

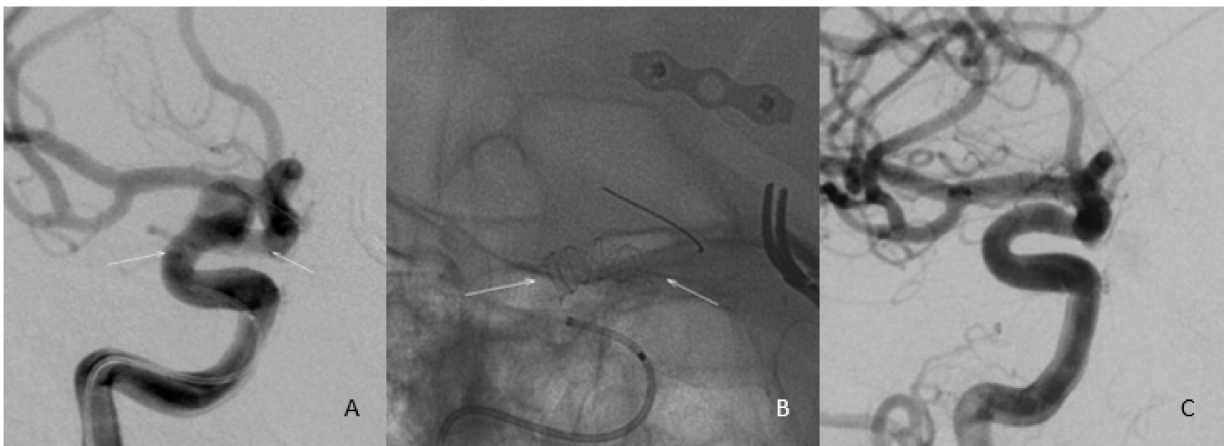
uključuje prvo postavljanje zavojnica uz pomoć balona i tek tada postavljanje potpornice u matičnu arteriju (18).

Za sada još uvijek nema prospektivnih studija koje uspoređuju sigurnost i učinkovitost embolizacije zavojnicama uz ugradnju potpornica i embolizacije samo zavojnicama. Jedan od prvih pregleda literature vezanih uz embolizaciju uz ugradnju potpornica (38) pokazao je ukupnu stopu komplikacija od 19% i ukupnu smrtnost 2,1%. Potpuna okluzija postignuta je inicijalno u 45% slučajeva, te je porasla na 61% tijekom praćenja. Razvoj stenozе unutar potpornice zabilježen je u 3,5%, a okluzija u 0,6% slučajeva. Zabilježena je i stopa od 3% naknadnih ishemijskih događaja. Nedavno je objavljena metaanaliza (39) u kojoj se uspoređuje ishod kod 1466 aneurizmi liječenih embolizacijom uz ugradnju potpornice i 2828 aneurizmi liječenih samo embolizacijom zavojnicama. Rezultati su pokazali da odmah po zahvatu nema statistički značajne razlike između dviju grupa. Međutim, kontrolnim angiografijama utvrđena je značajno veća stopa okluzije u grupi s ugradnjom potpornice u odnosu na grupu s jednostavnom embolizacijom (60,58% prema 36,05%). Ukupan broj komplikacija također se nije statistički razlikovao (11,85% s potpornicom prema 8% bez potpornice) kao ni broj hemoragijskih događaja. Zapažena je povećana učestalost ishemijskih inzulta u periproceduralnom razdoblju kod ugradnje potpornice (4,68% prema 1,99%). Ono što se ističe je velika razlika između stope opaženih komplikacija koju su utvrdili Shapiro i suradnici (38) od 19% i one opažene u metaanalizi Fenga i Wena (39) od 11,85%. Autori metaanalize objasnili su razliku mogućom razlikom u karakteristikama aneurizmi, s obzirom da su u ranijim razdobljima one liječene ugradnjom potpornice bile složenije (veće i šireg vrata). Također su utvrdili efekt krivulje učenja, naime kod prvih 10 aneurizmi liječenih metodom uz ugradnju potpornice, rezultati su bili vidljivo lošiji nego kod onih liječenih kasnije. Metoda pokazuje veću stopu okluzije i trajnije

rezultate (40) u usporedbi s embolizacijom samo zavojnicama, uz sličnu učestalost komplikacija. Međutim, treba imati na umu povećani rizik ishemijskih događaja i potrebu trajne antiagregacijske profilakse. Primjena metode kod akutno rupturiranih aneurizmi još je uvijek ograničena, radi potrebe za premedikacijom antiagregacijskom terapijom, koja sprječava formiranje tromba na potpornici, ali ujedno i povećava rizik ponovne rupture i krvarenja.

4.5. Embolizacija potpornicama za preusmjeravanje protoka

Zadnjih nekoliko godina, u upotrebi su potpornice za preusmjeravanje protoka (eng. *flow diverter*). To su slabo propusni, tubularni implantati nalik na potpornicu koji isključuju aneurizmu iz protoka na 2 načina. Jedan način je mehaničko preusmjeravanje protoka prekrivanjem vrata aneurizme, čime se smanjuje protok kroz aneurizmu i osigurava staza i stvaranje tromba unutar aneurizme. S druge strane, sam implantat služi kao podloga za neoendotelizaciju lumena matične žile (34) (Slika 8.).



Slika 8. Primjer embolizacije ugradnjom potpornice za preusmjeravanje protoka. A) Aneurizma širokog vrata na oftalmičkom segmentu ACI, B) potpornica postavljena preko vrata aneurizme, C) kontrolna DSA pokazuje potpunu okluziju aneurizme.

Potpornice za preusmjeravanje protoka razlikuju se od klasičnih intrakranijskih potpornica po gušće isprepletenoj metalnoj mrežici koja čini potpornicu. Time je takva potpornica bolja podloga za rast endotelnih stanica od klasične potpornice. Sama tehnika postavljanja ne razlikuje se od postavljanja intrakranijskih potpornica (18). Postoji i sve veća tendencija korištenja embolizacije zavojnicama u kombinaciji s preusmjeravanjem protoka potpornicama za liječenje određenih aneurizmi. Vrijednost takvog pristupa mogla bi se očitovati u liječenju rupturiranih aneurizmi jer bi embolizacija zavojnicama osigurala trenutnu zaštitu od ponovne ruptore dok se odvija neoendotelizacija matične žile preko potpornice za preusmjeravanje protoka (41).

Embolizacija uz preusmjeravanje protoka je razvijena za liječenje aneurizmi na postraničnoj stijenci krvne žile i aneurizmi širokog vrata. Metoda daje najbolje rezultate u aneurizmi manjih od 7 mm, dok je kod većih, izraženiji rizik ponovne ruptore (42). U liječenju IA na stražnjoj cirkulaciji potreban je oprez radi povećane incidencije posljedičnih tromboembolijskih događaja. Povećan morbiditet i mortalitet uočen je i kod liječenja vretenastih aneurizmi kao i kod postavljanja potpornice za preusmjeravanje protoka u arterije distalno od Willisova kruga (43).

Uz upotrebu potpornica za preusmjeravanje protoka, vežu se 2 rijetke, ali nepredvidive komplikacije - naknadna ruptura aneurizme i distalno intraparenhimsko krvarenje. Moguće patofiziološko objašnjenje za naknadnu rupturu leži u oslabljivanju stijenke aneurizme nakon početnog formiranja tromba pod utjecajem autolitičkih procesa. Iako nakon preusmjeravanja protoka dolazi do pada tlaka unutar aneurizmatske vreće, totalna obustava protoka nije odmah moguća, te postoji rezidualni tlak na stijenku aneurizme. U kombinaciji s oslabljenjem stijenke, taj tlak može dovesti do zapažene naknadne ruptore aneurizme. Distalno intraparenhimsko krvarenje objašnjava se povećanim rizikom od krvarenja zbog upotrebe dualne antiagregacijske terapije, ili

moguće konverzije ishemijskog infarkta uzrokovanim jatrogenom ozljedom endotela ili vazospazmom uzrokovanim kateterom, u hemoragijski infarkt (41).

Xianli i suradnici (43) pokazali su klinički povoljan ishod liječenja preusmjerenjem protoka u 88,2% slučajeva, potpunu ili gotovo potpunu okluziju aneurizme u 84,4% slučajeva te morbiditet od 3,3% i mortalitet od 3,2%. Metaanaliza Zhoua i suradnika (44) je pokazala sveukupnu stopu komplikacija od 17%. Stopa se značajno razlikovala u skupini rupturiranih (30,6%) u odnosu na nerupturirane (14,6%) aneurizme. Ukupni trajni morbiditet bio je 3,7%, a mortalitet 2,8%. Također je uočena veća incidencija komplikacija kod aneurizmi stražnje cirkulacije (44,7%) u odnosu na prednju cirkulaciju (23,7%). S obzirom na nejasnu ulogu preusmjerenja protoka kod rupturiranih aneurizmi, rađena je metaanaliza u kojoj je utvrđena potpuna okluzija kod 90% slučajeva rupturiranih aneurizmi, a povoljan klinički ishod u 81% bolesnika. Ukupna stopa hemoragijskih i ishemijskih komplikacija bila je 12% (42). U metaanalizi retrospektivnih studija koje su uspoređivale tehniku preusmjerenja protoka potpornicama s tehnikom embolizacije zavojnicama i embolizacije zavojnicama uz ugradnju potpornica, uočena je veća stopa potpune okluzije kod tehnike preusmjerenja protoka, međutim stope morbiditeta i mortaliteta nisu se značajno razlikovale između grupa (45). Metoda preusmjerenja protoka pokazuje zadovoljavajuće rezultate uz prihvatljive stope mortaliteta i morbiditeta. U toku je nekoliko prospektivnih studija koje će više razjasniti ulogu preusmjerenja protoka u liječenju IA (45).

4.6. Embolizacija intrasakularnim prekidom protoka

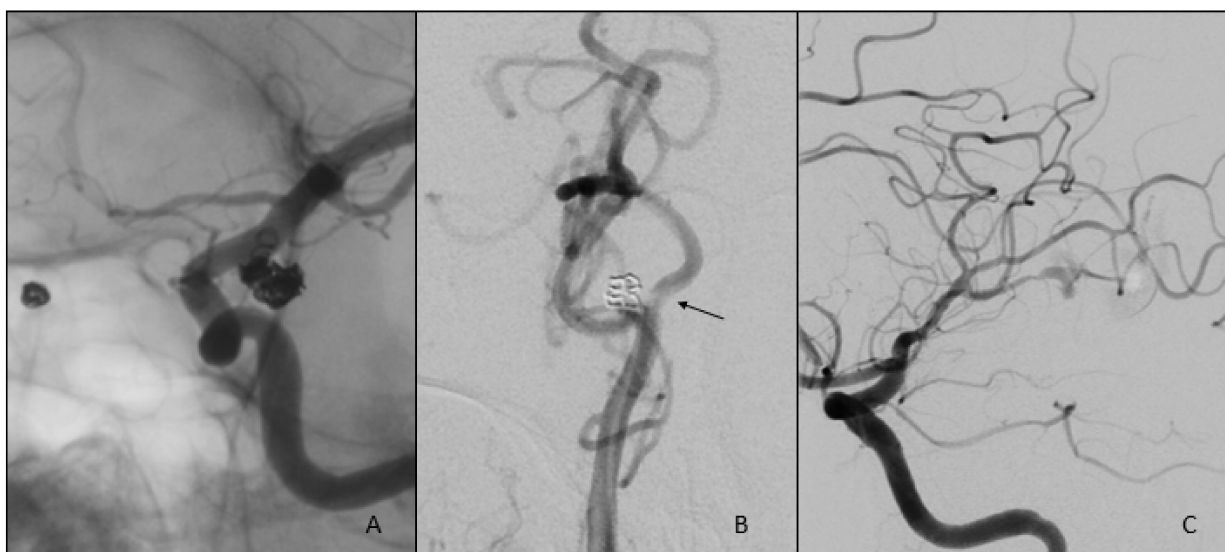Prekid protoka metoda je slična preusmjeravanju protoka, no za smanjenje protoka unutar aneurizme koristi se mrežica koja se ugrađuje u aneurizmu (34). Jedna od takvih mrežica je Woven EndoBridge (WEB). Dosadašnji pregled literature i metaanaliza (46) pokazuje adekvatnu okluziju nakon zahvata u 81% slučajeva. Periproceduralnih komplikacija bilo je 14%, od čega ih je većina bila tromboembolijskih. Mortalitet je iznosio 5%. S obzirom na nezanemariv mortalitet i morbiditet, potrebno je usporediti metodu s ostalim endovaskularnim metodama, po mogućnosti u prospektivnim randomiziranim istraživanjima.

4.7. Embolizacija tekućim sredstvom

Embolizacija tekućim sredstvom izvodi se injiciranjem sredstva koje u dodiru s krvlju precipitira i tvori odljev strukture u koju je odložen. Za liječenje IA najčešće je bilo korišteno sredstvo *Onyx*. To je biokompatibilni kopolimer etilen-vinilnog alkohola koji se koristi uz dimetil sulfoksid kao otapalo. Sredstvo se injicira u aneurizmu uz pomoć balona koji sprečava izlazak sredstva u matičnu arteriju, do potpune okluzije (18). Međutim, zbog upitne sigurnosti metode, zbog efekta mase kod velikih aneurizmi te embolizacije distalne vaskulature sredstvom, i uočenog lošijeg ishoda, metoda nije ušla u rutinsku primjenu (34,47).

5. Komplikacije endovaskularnog liječenja intrakranijskih aneurizmi

Komplikacije endovaskularnog liječenja mogu se podijeliti na tehničke i neurološke (Slika 9.). Tehničke komplikacije uključuju prolaps i migraciju zavojnica, rastezanje zavojnice i prijelom zavojnice. Neurološke komplikacije obuhvaćaju tromboemboliju, rupturu aneurizme, rupturu krvne žile te rano krvarenje.



Slika 9. Primjeri komplikacija endovaskularne embolizacije intrakranijskih arterija. A) migracija dijela zavojnice iz aneurizme, B) stvaranje tromba uz zavojnice na vratu aneurizme, C) rupturu aneurizme pri pokušaju embolizacije.

Komplikacije kao posljedice tromboembolijskih događaja nalazimo u 3-28% slučajeva i među najčešćim su komplikacijama endovaskularnog liječenja (48,49). Trombi se stvaraju oko materijala (stranih tijela) uvedenih u vaskularni sustav, a embolusi su posljedica odvajanja i fragmentiranja tromba zbog manipulacije mikrokatetrom ili žicom. Tromboembolijski događaji uzrokom su većine trajnog morbiditeta i značajan uzrok mortaliteta vezanih uz endovaskularno liječenje (48,49). Kod intraproceduralne tromboze ili embolije dolazi u obzir primjena intraarterijske fibrinolitičke terapije koja

pospješuje rekanalizaciju (48) Međutim, rezultati pokazuju značajno manji mortalitet i morbiditet, kao i veću stopu rekanalizacije, kod upotrebe inhibitora glikoproteina IIb/IIIa. Na tržištu postoji više lijekova, no eptifibatid i tirofiban su se pokazali uspješnijima od abciximaba (50).

Intraoperativna ruptura zabilježena je u 1-8,7% slučajeva i povezuje se s uporabom mikrokatetera, zavojnica i žice vodilice. Uporaba prevelikih zavojnica, pregusto punjenje aneurizme i tvrde zavojnice, također su povezane s intraoperativnom rupturom (48). Smatra se da je intraoperativna ruptura aneurizme gotovo isključivo vezana uz liječenje rupturiranih aneurizmi te da je rijetka u nerupturiranih aneurizmi (49). Jedno od objašnjenja je da u rupturiranoj aneurizmi nije potrebno da dođe do nove laceracije stijenke, već je ruptura moguća zbog odvajanja prethodno stvorenog tromba ili trganja već ionako krhke stijenke aneurizme (48). U slučaju rupture, pacijentu treba dati protamin sulfat kao antidot heparinu i razmotriti infuziju trombocita ukoliko je na antiagregacijskoj terapiji. Prilikom rupture dolazi do naglog povišenja intrakranijskog, kao i sistemskog tlaka, koji treba sniziti da bismo spriječili daljnji izlazak krvi u subarahnoidalni prostor (18).

Rano krvarenje smatra se ono u prvih 30 dana od zahvata, iako se najveći postotak krvarenja manifestira u prvih 48 sati. Znatno je češće u rupturiranih aneurizmi. Rizični faktori za rano krvarenje su upotreba antikoagulacijske i antiagregacijske terapije, intraarterijska tromboliza i upotreba inhibitora glikoproteina IIb/IIIa i hemodinamske promjene uzrokovane prisustvom krvi u subarahnoidalnom prostoru. Iako je incidencija niska, morbiditet i mortalitet ranog krvarenja su visoki (48).

Ozljede i rupture krvnih žila su rijetke, a događaju se najčešće uslijed manipulacije mikrokateтером ili žicom (18).

Pomicanje zavojnice nakon otpuštanja potencijalno je ozbiljna komplikacija zbog izrazitog trombogenog svojstva zavojnica. Do njega dolazi u 1,7-2,7% slučajeva (48,49). Može biti manje te se klasificirati kao prolaps, ili većih razmjera i obuhvaća rastezanje, prijelom i migraciju zavojnice. Prolaps zavojnice može se liječiti konzervativno, primjenom antikoagulacijske i antiagregacijske terapije. Migracija zavojnice zahtjeva nešto agresivniji pristup, po mogućnosti vađenje zavojnice uz pomoć adekvatnog pomagala, ugradnju potpornice koja osigurava poziciju zavojnice ili operativni zahvat u slučaju progresivne migracije ili nastupa ishemijskog događaja usprkos profilaksi (18,48).

Broj komplikacija vezanih uz zahvat stalno pada, zahvaljujući razvoju tehnologije, boljih instrumenata, unaprjeđenju tehnika i svakako iskustvu i znanju operatera. Za minimiziranje broja i ozbiljnosti komplikacija važan je prije svega dobar izbor metode liječenja, dobra preoperativna priprema i pravodobno prepoznavanje i svrsishodna intervencija u slučaju nastupa komplikacije.

6. Zaključak

Endovaskularno liječenje intrakranijskih aneurizmi pokazalo se jednakovrijedno kirurškom liječenju i liječenje je izbora u neoperabilnih pacijenata. Metoda je sigurna i učinkovita, uz prihvatljiv morbiditet i mortalitet. Kod odluke o liječenju treba uzeti u obzir karakteristike kako pacijenta tako i aneurizme. Rupturirane aneurizme treba hitno liječiti dok se pri odluci o liječenju nerupturiranih aneurizmi razmatraju klinička prezentacija, dob pacijenta, komorbiditeti te lokacija i veličina aneurizme. Općenito govoreći, endovaskularno se liječenje pokazalo superiorno kirurškom liječenju kod akutno rupturiranih aneurizmi uz manje komplikacija i manji morbiditet i mortalitet. Također je prihvatljivija i sigurnija metoda kod starijih pacijenata. Glavni nedostaci endovaskularnog liječenja su češća nepotpuna okluzija aneurizme i rekanalizacija. Danas postoji više tehnika endovaskularnog liječenja koje su se razvile kao odgovor na potrebu liječenja složenijih, većih te teško dostupnih aneurizmi. Za liječenje manjih aneurizmi uskog vrata, primjerene su embolizacija zavojnicama te tehnika remodeliranja. Kod velikih i orijaških aneurizmi te aneurizmi širokog vrata, potrebno je koristiti embolizaciju zavojnicama uz ugradnju potpornice, embolizaciju uz preusmjerenje protoka ili intrasakularni prekid protoka. Te se tehnike i dalje unaprjeđuju i razvijaju kako bi omogućile liječenje prethodno neizlječivih aneurizmi, postigle veću stopu okluzije i bolji ishod liječenja uz manje komplikacija.

7. Zahvale

Prvenstveno bih htjela zahvaliti svojem mentoru, doc.dr.sc. Davidu Ozreću na odličnoj suradnji, velikoj pomoći i trudu pri izradi ovog rada.

Željela bih zahvaliti svojoj obitelji i prijateljima na podršci tijekom cijelog studija. Posebno želim zahvaliti svojoj mami, bez čije potpore ništa od ovoga ne bi bilo moguće.

8. Popis literature

1. Aminoff MJ, Boller O, Swaab Volume DF. Handbook of clinical neurology: Series Editors. 3. izd. Masdeu JC, Gonzalez RG, urednici. Elsevier; 2016. 1303-1309 p.
2. Rinkel GJE, Djibuti M, Algra A, Gijn J. Prevalence and risk of rupture of intracranial aneurysms. 1998.;29:251–6.
3. Steiner T, Juvela S, Unterberg A, Jung C, Forsting M, Rinkel G, i ostali. European Stroke Organization guidelines for the management of intracranial aneurysms and subarachnoid haemorrhage. Cerebrovasc Dis [Internet]. Karger Publishers; 2013. [citirano 22. veljača 2018.];35(2):93–112. Preuzeto od: <http://www.ncbi.nlm.nih.gov/pubmed/23406828>
4. Bacigaluppi S, Piccinelli M, Antiga L, Veneziani A, Passerini T, Rampini P, i ostali. Factors affecting formation and rupture of intracranial saccular aneurysms. Neurosurg Rev. 2014.;37(1):1–14.
5. Ajiboye N, Chalouhi N, Starke RM, Zanaty M, Bell R. Unruptured cerebral aneurysms: evaluation and management. Sci World J [Internet]. Hindawi Limited; 2015. [citirano 22. veljača 2018.];2015:954954. Preuzeto od: <http://www.ncbi.nlm.nih.gov/pubmed/26146657>
6. Juvela S, Poussa K, Porras M, Porras M. Factors affecting formation and growth of intracranial aneurysms: a long-term follow-up study. Stroke [Internet]. American Heart Association, Inc.; 01. veljača 2001. [citirano 22. veljača 2018.];32(2):485–91. Preuzeto od: <http://www.ncbi.nlm.nih.gov/pubmed/11157187>

7. Gasparotti R, Liserre R. Intracranial aneurysms. *Eur Radiol*. 2005.;15(3):441–7.
8. Weir B, Amidei C, Kongable G, Findlay JM, Kassell NF, Kelly J, i ostali. The aspect ratio (dome/neck) of ruptured and unruptured aneurysms. *J Neurosurg*. 2003.;99(3):447–51.
9. Chen J-X, Lai L-F, Zheng K, Li G-X, He X-Y, Li L-P, i ostali. Influencing factors of immediate angiographic results in intracranial aneurysms patients after endovascular treatment. *J Neurol [Internet]*. Springer Berlin Heidelberg; 2015.;262(9):2115–23. Preuzeto od: <http://link.springer.com/10.1007/s00415-015-7824-2>
10. Juvela S, Poussa K, Lehto H, Porras M. Natural history of unruptured intracranial aneurysms: A long-term follow-up study. *Stroke*. 2013.;44(9):2414–21.
11. Keedy A. An overview of intracranial aneurysms. *Mcgill J Med [Internet]*. McGill University; srpanj 2006. [citirano 25. travanj 2018.];9(2):141–6. Preuzeto od: <http://www.ncbi.nlm.nih.gov/pubmed/18523626>
12. Herring W. *Learning radiology : recognizing the basics*. 3. izd. Elsevier; 2016. 272 p.
13. D’Souza S. Aneurysmal Subarachnoid Hemorrhage. *J Neurosurg Anesthesiol [Internet]*. srpanj 2015. [citirano 29. travanj 2018.];27(3):222–40. Preuzeto od: <http://www.ncbi.nlm.nih.gov/pubmed/25272066>
14. Tewari M, Aggarwal A, Mathuriya S, Gupta V. The outcome after aneurysmal sub arachnoid hemorrhage: a study of various factors. *Ann Neurosci [Internet]*.

01. travanj 2015. [citirano 29. travanj 2018.];22(2):78–80. Preuzeto od:
<http://www.ncbi.nlm.nih.gov/pubmed/26130911>
15. International Study of Unruptured Intracranial Aneurysms Investigators. Unruptured Intracranial Aneurysms — Risk of Rupture and Risks of Surgical Intervention. *N Engl J Med* [Internet]. 10. prosinac 1998. [citirano 29. travanj 2018.];339(24):1725–33. Preuzeto od:
<http://www.ncbi.nlm.nih.gov/pubmed/9867550>
16. Wiebers DO. Unruptured intracranial aneurysms: natural history, clinical outcome, and risks of surgical and endovascular treatment. *Lancet* [Internet]. srpanj 2003. [citirano 17. travanj 2018.];362(9378):103–10. Preuzeto od:
<http://linkinghub.elsevier.com/retrieve/pii/S0140673603138603>
17. Mocco J, Brown RD, Torner JC, Capuano AW, Fargen KM, Raghavan ML, i ostali. Aneurysm Morphology and Prediction of Rupture: An International Study of Unruptured Intracranial Aneurysms Analysis. *Neurosurgery* [Internet]. 2017.;0(0):1–6. Preuzeto od: <https://academic.oup.com/neurosurgery/article-lookup/doi/10.1093/neuros/nyx226>
18. Gemmete JJ, Elias AE, Chaudhary N, Pandey AS. Endovascular methods for the treatment of intracranial cerebral aneurysms. *Neuroimaging Clin N Am* [Internet]. studeni 2013. [citirano 30. travanj 2018.];23(4):563–91. Preuzeto od:
<http://www.ncbi.nlm.nih.gov/pubmed/24156851>
19. Korja M, Lehto H, Juvela S. Lifelong rupture risk of intracranial aneurysms depends on risk factors: A prospective Finnish cohort study. *Stroke* [Internet]. 01. srpanj 2014. [citirano 30. travanj 2018.];45(7):1958–63. Preuzeto od:
<http://www.ncbi.nlm.nih.gov/pubmed/24851875>

20. Choudhri O, Mukerji N, Steinberg GK. Combined endovascular and microsurgical management of complex cerebral aneurysms. *Front Neurol* [Internet]. Frontiers Media SA; 2013. [citirano 30. travanj 2018.];4:108. Preuzeto od: <http://www.ncbi.nlm.nih.gov/pubmed/23964263>
21. Mrak G, Paladino J. Minimalno invazivna neurokirurgija u liječenju intrakranijskih aneurizmi. *Medix*. 2004.;X(53):74–7.
22. Guglielmi G, Viñuela F, Duckwiler G, Dion J, Lylyk P, Berenstein A, i ostali. Endovascular treatment of posterior circulation aneurysms by electrothrombosis using electrically detachable coils. *J Neurosurg* [Internet]. listopad 1992. [citirano 30. travanj 2018.];77(4):515–24. Preuzeto od: <http://thejns.org/doi/10.3171/jns.1992.77.4.0515>
23. Molyneux AJ, Kerr RS, Yu LM, Clarke M, Sneade M, Yarnold JA, i ostali. International Subarachnoid Aneurysm Trial (ISAT) of neurosurgical clipping versus endovascular coiling in 2143 patients with ruptured intracranial aneurysms: A randomised comparison of effects on survival, dependency, seizures, rebleeding, subgroups, and . *Lancet*. 2005.;366(9488):809–17.
24. Ozretić D. Endovaskularno liječenje intrakranijskih aneurizmi zavojnicama uz ugradnju potpornice. Sveučilište u Zagrebu, Medicinski fakultet; 2015.
25. Li H, Pan R, Wang H, Rong X, Yin Z, Milgrom DP, i ostali. Clipping versus coiling for ruptured intracranial aneurysms: A systematic review and meta-analysis. *Stroke* [Internet]. 01. siječanj 2013. [citirano 10. svibanj 2018.];44(1):29–37. Preuzeto od: <http://stroke.ahajournals.org/cgi/doi/10.1161/STROKEAHA.112.663559>

26. Ruan C, Long H, Sun H, He M, Yang K, Zhang H, i ostali. Endovascular coiling vs. surgical clipping for unruptured intracranial aneurysm: A meta-analysis. *Br J Neurosurg* [Internet]. 04. srpanj 2015. [citirano 12. svibanj 2018.];29(4):485–92. Preuzeto od: <http://www.ncbi.nlm.nih.gov/pubmed/26037936>
27. Gallas S, Drouineau J, Gabrillargues J, Pasco A, Cognard C, Pierot L, i ostali. Feasibility, procedural morbidity and mortality, and long-term follow-up of endovascular treatment of 321 unruptured aneurysms. *Am J Neuroradiol*. 2008.;29(1):63–8.
28. Gallas S, Pasco A, Cottier J-P, Gabrillargues J, Drouineau J, Cognard C, i ostali. A multicenter study of 705 ruptured intracranial aneurysms treated with Guglielmi detachable coils. *AJNR Am J Neuroradiol* [Internet]. kolovoz 2005. [citirano 10. svibanj 2018.];26(7):1723–31. Preuzeto od: <http://www.ncbi.nlm.nih.gov/pubmed/16091521>
29. Mascitelli JR, Moyle H, Oermann EK, Polykarpou MF, Patel AA, Doshi AH, i ostali. An update to the Raymond–Roy Occlusion Classification of intracranial aneurysms treated with coil embolization. *J Neurointerv Surg* [Internet]. srpanj 2015. [citirano 12. svibanj 2018.];7(7):496–502. Preuzeto od: <http://www.ncbi.nlm.nih.gov/pubmed/24898735>
30. Ferns SP, Sprengers MES, van Rooij WJ, Rinkel GJE, van Rijn JC, Bipat S, i ostali. Coiling of intracranial aneurysms: a systematic review on initial occlusion and reopening and retreatment rates. *Stroke* [Internet]. 01. kolovoz 2009. [citirano 10. svibanj 2018.];40(8):e523-9. Preuzeto od: <http://stroke.ahajournals.org/cgi/doi/10.1161/STROKEAHA.109.553099>
31. Raymond J, Guilbert F, Weill A, Georganos SA, Juravsky L, Lambert A, i

- ostali. Long-term angiographic recurrences after selective endovascular treatment of aneurysms with detachable coils. *Stroke*. 2003.;34(6):1398–403.
32. Lecler A, Raymond J, Rodriguez-Régent C, Al Shareef F, Trystram D, Godon-Hardy S, i ostali. Intracranial aneurysms: recurrences more than 10 years after endovascular treatment—A prospective cohort study, systematic review, and meta-analysis. *Radiology* [Internet]. listopad 2015. [citirano 22. veljača 2018.];277(1):173–80. Preuzeto od: <http://www.ncbi.nlm.nih.gov/pubmed/26057784>
33. Moret J, Cognard C, Weill A, Castaings L, Rey A. The “remodelling technique” in the treatment of wide neck intracranial aneurysms. *Interv Neuroradiol* [Internet]. 23. ožujak 1997. [citirano 01. svibanj 2018.];3(1):21–35. Preuzeto od: <http://www.ncbi.nlm.nih.gov/pubmed/20678369>
34. Pierot L, Wakhloo AK. Endovascular treatment of intracranial aneurysms: Current status. *Stroke*. 2013.;44(7):2046–54.
35. Sluzewski M, Van Rooij WJ, Beute GN, Nijssen PC. Balloon-assisted coil embolization of intracranial aneurysms: incidence, complications, and angiography results. *J Neurosurg* [Internet]. rujan 2006. [citirano 02. svibanj 2018.];105(3):396–9. Preuzeto od: <http://www.ncbi.nlm.nih.gov/pubmed/16961133>
36. Pierot L, Spelle L, Leclerc X, Cognard C, Bonafé A, Moret J. Endovascular treatment of unruptured intracranial aneurysms: comparison of safety of remodeling technique and standard treatment with coils. *Radiology* [Internet]. lipanj 2009. [citirano 02. svibanj 2018.];251(3):846–55. Preuzeto od: <http://pubs.rsna.org/doi/10.1148/radiol.2513081056>

37. Pierot L, Cognard C, Anxionnat R, Ricolfi F, CLARITY Investigators. Remodeling technique for endovascular treatment of ruptured intracranial aneurysms had a higher rate of adequate postoperative occlusion than did conventional coil embolization with comparable safety. *Radiology* [Internet]. veljača 2011. [citirano 02. svibanj 2018.];258(2):546–53. Preuzeto od: <http://pubs.rsna.org/doi/10.1148/radiol.10100894>
38. Shapiro M, Becske T, Sahlein D, Babb J, Nelson PK. Stent-supported aneurysm coiling: a literature survey of treatment and follow-up. *AJNR Am J Neuroradiol* [Internet]. siječanj 2012. [citirano 03. svibanj 2018.];33(1):159–63. Preuzeto od: <http://www.ajnr.org/lookup/doi/10.3174/ajnr.A2719>
39. Feng M tao, Wen W ling, Feng Z zhe, Fang Y bin, Liu J min, Huang Q hai. Endovascular Embolization of Intracranial Aneurysms: To Use Stent(s) or Not? Systematic Review and Meta-analysis. *World Neurosurg* [Internet]. Elsevier Ltd; 2016.;93:271–8. Preuzeto od: <http://dx.doi.org/10.1016/j.wneu.2016.06.014>
40. Ozretić D, Radoš M, Pavliša G, Poljaković Z. Long-term angiographic outcome of stent-assisted coiling compared to non-assisted coiling of intracranial saccular aneurysms. *Croat Med J* [Internet]. Medicinska Naklada; veljača 2015. [citirano 03. svibanj 2018.];56(1):24–31. Preuzeto od: <http://www.ncbi.nlm.nih.gov/pubmed/25727039>
41. Walcott BP, Stapleton CJ, Choudhri O, Patel AB. Flow diversion for the treatment of intracranial aneurysms [Internet]. *JAMA Neurology*. 2016 [citirano 15. travanj 2018.]. str. 1002–8. Preuzeto od: <http://www.ncbi.nlm.nih.gov/pubmed/27294446>

42. Madaelil TP, Moran CJ, Cross DT 3rd, Kansagra AP. Flow diversion in ruptured intracranial aneurysms: A meta-analysis. *AJNR Am J Neuroradiol*. 2017.;38(3):590–5.
43. Lv X, Yang H, Liu P, Li Y. Flow-diverter devices in the treatment of intracranial aneurysms: A meta-analysis and systematic review. *Neuroradiol J [Internet]*. SAGE Publications; veljača 2016. [citirano 07. svibanj 2018.];29(1):66–71. Preuzeto od: <http://www.ncbi.nlm.nih.gov/pubmed/26838174>
44. Zhou G, Su M, Yin Y-L, Li M-H. Complications associated with the use of flow-diverting devices for cerebral aneurysms: a systematic review and meta-analysis. *Neurosurg Focus [Internet]*. lipanj 2017. [citirano 08. svibanj 2018.];42(6):E17. Preuzeto od: <http://www.ncbi.nlm.nih.gov/pubmed/28565981>
45. Zhou G, Zhu Y-Q, Su M, Gao K-D, Li M-H. Flow-diverting devices versus coil embolization for intracranial aneurysms: A systematic literature review and meta-analysis. *World Neurosurg [Internet]*. travanj 2016. [citirano 08. svibanj 2018.];88:640–5. Preuzeto od: <http://www.ncbi.nlm.nih.gov/pubmed/26585732>
46. Tau N, Sadeh-Gonik U, Aulagner G, Turjman F, Gory B, Armoiry X. The Woven EndoBridge (WEB) for endovascular therapy of intracranial aneurysms: Update of a systematic review with meta-analysis. *Clin Neurol Neurosurg [Internet]*. Elsevier B.V.; 2018.;166(2010):110–5. Preuzeto od: <http://dx.doi.org/10.1016/j.clineuro.2018.01.025>
47. Naggara ON, Lecler A, Oppenheim C, Meder J-F, Raymond J. Endovascular treatment of intracranial unruptured aneurysms: a systematic review of the literature on safety with emphasis on subgroup analyses. *Radiology [Internet]*. lipanj 2012. [citirano 09. svibanj 2018.];263(3):828–35. Preuzeto od:

<http://pubs.rsna.org/doi/10.1148/radiol.12112114>

48. Zheng Y, Liu Y, Leng B, Xu F, Tian Y. Periprocedural complications associated with endovascular treatment of intracranial aneurysms in 1764 cases. *J Neurointerv Surg.* 2016.;8(2):152–7.
49. Park H-K, Horowitz M, Jungreis C, Genevro J, Koebbe C, Levy E, i ostali. Periprocedural morbidity and mortality associated with endovascular treatment of intracranial aneurysms. *AJNR Am J Neuroradiol.* 2005.;26(March):506–14.
50. Brinjikji W, Morales-Valero SF, Murad MH, Cloft HJ, Kallmes DF. Rescue treatment of thromboembolic complications during endovascular treatment of cerebral aneurysms: A meta-analysis. *Am J Neuroradiol* [Internet]. 01. siječanj 2015. [citirano 14. svibanj 2018.];36(1):121–5. Preuzeto od: <http://www.ncbi.nlm.nih.gov/pubmed/25082819>

9. Životopis

Rođena sam u Zagrebu 1993. godine gdje sam završila osnovnu, glazbenu školu i Klasičnu gimnaziju. Tijekom školovanja, dva puta sam osvojila prvo mjesto na državnom natjecanju iz francuskog jezika te sam sudjelovala na državnom natjecanju iz kemije. Medicinski fakultet u Zagrebu upisala sam 2012. godine. Za vrijeme studija sudjelovala sam na provođenju znanstvenog istraživanja vezanog za tumore glave i vrata te sam u sklopu toga koautor u radu objavljenom u *International Journal of Oral and Maxillofacial Surgery*. Sudjelovala sam na 2. ljetnoj školi intervencijske radiologije i invazivne kardiologije u Rijeci i prisustvovala sam CIRSE kongresu intervencijske radiologije u rujnu 2017. u Kopenhagenu. Imam DALF C1 diplomu poznavanja francuskog jezika te se izvrsno služim engleskim jezikom. Aktivno se služim i švedskim jezikom, te posjedujem osnovno znanje njemačkog i španjolskog jezika.