

Prijelomi distalnog radijusa

Župić, Hrvoje Ante

Master's thesis / Diplomski rad

2018

Degree Grantor / Ustanova koja je dodijelila akademski / stručni stupanj: **University of Zagreb, School of Medicine / Sveučilište u Zagrebu, Medicinski fakultet**

Permanent link / Trajna poveznica: <https://um.nsk.hr/um:nbn:hr:105:145823>

Rights / Prava: [In copyright](#)/[Zaštićeno autorskim pravom.](#)

Download date / Datum preuzimanja: **2025-01-22**



Repository / Repozitorij:

[Dr Med - University of Zagreb School of Medicine Digital Repository](#)



**SVEUČILIŠTE U ZAGREBU
MEDICINSKI FAKULTET**

Hrvoje Ante Župić

Prijelomi distalnog radijusa

DIPLOMSKI RAD



Zagreb, 2018

**SVEUČILIŠTE U ZAGREBU
MEDICINSKI FAKULTET**

Hrvoje Ante Župić

Prijelomi distalnog radijusa

DIPLOMSKI RAD

Zagreb, 2018

Ovaj diplomski rad izrađen je na Klinici za kirurgiju Kliničkog bolničkog centra Zagreb pod mentorstvom doc.dr.sc. Ivana Dobrića i predan je na ocjenu u akademskoj godini 2017./2018.

Popis i objašnjenje kratica korištenih u radu

3R - repozicija, retencija i rehabilitacija

AO - (njem. Arbeitsgemeinschaft für Osteosynthesefragen) – radna skupina za pitanja osteosinteze

AP - Anteroposteriorno

ASIF - (eng. Association of the Study of Internal Fixation) – radna skupina za pitanja osteosinteze

CT - (eng. Computed tomography) – računalna tomografija

FOOSH - (eng. Fall onto outstretched hand) – pad na neispruženu ruku

IFSSH - (eng. International Federation of Societies for Surgery of the Hand) – međunarodno društvo za kirurgiju ruke

MR - (eng. Magnetic resonance) – magnetska rezonancija

ORIF - (eng. Open reduction internal fixation) – otvorena repozicija unutarnja fiksacija

RAM - (eng. Range of motion) – opseg pokreta

RTG - Rendgenska snimka

Sadržaj

| | |
|----------------------------------|----|
| 1. UVOD..... | 1 |
| 2. ANATOMIJA..... | 2 |
| 3. EPIDEMIOLOGIJA..... | 4 |
| 4. ETIOLOGIJA..... | 5 |
| 5. PRIJELOMI KOD DJECE..... | 6 |
| 6. KLASIFIKACIJA..... | 8 |
| 7. KLINIČKA SLIKA..... | 13 |
| 8. DIJAGNOSTIKA..... | 14 |
| 9. LIJEČENJE..... | 15 |
| 9.1 KONZERVATIVNO LIJEČENJE..... | 15 |
| 9.2 KIRURŠKO LIJEČENJE..... | 17 |
| 10. KOMPLIKACIJE..... | 21 |
| 11. REHABILITACIJA..... | 22 |
| 12. ZAKLJUČAK..... | 23 |
| 13. ZAHVALE..... | 24 |
| 14. LITERATURA..... | 24 |
| 15. ŽIVOTOPIS..... | 31 |

Sažetak

Hrvoje Ante Župić

Prijelomi distalnog radijusa

Prijelomi distalnog radijusa jedni su od najčešćih prijeloma; predstavljaju 10-17% svih prijeloma, točnije 75% prijeloma ruke. Riječ je o prijelomu palčane kosti podlaktice koji se najčešće vidi kod mlađe muške djece i starijih žena. Razlog takvoj raspodjeli leži u činjenici da dječaci češće padaju prilikom bavljenja sportom dok su starije žene zbog osteoporoze posebno podložne ovoj ozljedi.

Najčešći mehanizam je pad na dlan ruke u dorzalnoj fleksiji. Tako nastaje tipičan Collesov tip prijeloma, gdje je distalni frakturalni fragment pomaknut dorzalno, a ujedno je najčešći tip prijeloma s incidencijom od 90%. Drugi tip je Smithov prijelom (5%), koji nastaje direktnim udarcem u dorzalnu stranu podlaktice ili padom na ruku u palmarnoj fleksiji. Distalni frakturalni fragment je pritom pomaknut volarno. Bartonov prijelom (2%) je intraartikularni prijelom distalnog radijusa sa dislokacijom radiokarpalnog zgloba.

Prijelom se potvrđuje rendgenskom snimkom u dvije projekcije, AP i latero-lateralnom, te se nakon toga odlučuje o daljnjem liječenju. Većina ovih ozljeda se liječi repozicijom i sadrenom imobilizacijom u trajanju od 6 tjedana, dok je kod manjeg broja bolesnika indicirano kirurško liječenje. Opcije kod kirurškog liječenja su perkutarna fiksacija, minimalno invazivna otvorena repozicija, vanjski fiksator i otvorena repozicija i unutarnja fiksacija. Oporavak je uglavnom dobar, s ponekim mogućim komplikacijama i većinom potpunim oporavkom tijekom 3-6 mjeseci.

KLJUČNE RIJEČI: radius, fraktura, podlaktica, distalno, Colles, liječenje, repozicija, fiksacija

Summary

Hrvoje Ante Župić

Distal radius fractures

Fractures of the distal radius are one of the most common fractures; they account for 10-17% of all the fractures, more accurately 75% of the fractures of the arm. It is a fracture of the radius in the forearm which is most frequently seen in young males and older women. Reason for this distribution lies in the fact that boys fall more often during sport activities while older women because of osteoporosis are specially subjected to this type of injury.

The most common mechanism of injury is by falling on the palm of the hand in dorsal flexion. That's how a typical Colles' fracture occurs, where the distal fracture fragment is displaced dorsally and it is the most common distal radial fracture, with an incidence of 90%. The second type is Smith's fracture (5%), caused by a direct blow to the dorsal forearm or falling on the hand in palmar flexion. The distal fracture fragment is displaced volarly. A Barton's fracture (2%) is an intraarticular fracture of the distal radius with dislocation of the radiocarpal joint.

Confirmation of this injury is obtained by X-ray imaging in two projections, AP and latero-lateral and after that it is decided about further treatment. Most types of these injuries are treated with reposition and cast immobilization for 6 weeks, while for a minor part of patients surgical treatment is performed. Options for surgical treatment are percutaneous fixation, limited open reduction, external fixation and open reduction internal fixation. Recovery is usually good, with some minor complications and mostly full recovery during 3-6 months.

KEYWORDS: radius, fracture, forearm, distal, Colles, treatment, reduction, fixation

1. UVOD

Radijus (palčana kost) i ulna (lakatna kost) čine kosti podlaktice. Proksimalno su povezane s humerusom (nadraklična kost) u laktu, dok distalno radijus čini zglob s karpalnim kostima (kosti pešća – os scaphoideum, os lunatum, os triquetrum) u ručnom zglobu (1, 2). Što se tiče prijeloma u tom području posebnu pozornost treba dati prijelomu distalnog radijusa zbog svoje učestalosti i povezanosti sa ručnim zglobovom.

Prijelomi distalnog radijusa su jedni od najčešćih prijeloma, na njih otpada šestina svih prijeloma, odnosno 75% prijeloma podlaktice (3, 4). Češće se javljaju kod djece i starijih. Kod djece su uzrok ozljede prvenstveno sportske aktivnosti i automobilske nesreće, dok je kod odraslih prvi razlog osteoporoza, što posebno pogađa žene (5). Treba napomenuti da kod djece često dolazi do ozljeda epifize (6). Mehanizam nastanka frakture je u velikom broju pad na ispruženu šaku u dorzalnoj fleksiji što rezultira tipičnim Collesovim prijelomom koji se može vidjeti u 90% slučajeva (7, 8, 9). Prvi put je opisan 1814. od strane irskog kirurga Abrahama Collesa. Robert William Smith je 1847. opisao drugi način nastanka ove ozljede, najčešće padom na dorzum šake, u palmarnoj fleksiji. Smithov prijelom koji nastaje u 5% slučajeva, je prihvaćen kao obrnuti ili volarni oblik Collesovog prijeloma (10, 11).

Kliničku sliku karakteriziraju bolnost i otok u distalnom dijelu podlaktice te u području ručnog zgloba uz ograničenu i bolnu pokretljivost, naročito pronaciju i supinaciju (12). Moguća je također deformacija ruke u području ručnog zgloba. Uz klinički pregled potrebno je učiniti radiološku obradu koja se u prvom redu sastoji od RTG-a u dvije projekcije, AP i latero-lateralne. Ponekad je potrebna i dodatna dijagnostika, kao što su CT ili MR.

Bitno je razlučiti frakture distalnog radijusa na jednostavne i one kod kojih je potrebno operacijsko liječenje (13). U slučaju jednostavnih često je dovoljno konzervativno terapijsko

liječenje prema Böhlerovim načelima repozicije, retencije (imobilizacije) i rehabilitacije (3R), uz sadrenu imobilizaciju proksimalno do ispod lakta u trajanja od četiri do sedam tjedana (14, 15, 16). Česte kontrole rendgenskih snimaka su potrebne radi mogućih naknadnih pomaka ulomaka (17).

Kada je riječ o kompleksnim frakturama, često perzistiraju manje ili veće funkcionalne poteškoće (18). Uzimajući to u obzir, kao i broj ovih prijeloma, jasno je zašto je fraktura distalnog radijusa problem ne samo medicinske, nego socijalne i ekonomske prirode modernog društva.

2. ANATOMIJA

Radijus ili palčana kost je duga cjevasta kost koja je smještena na lateralnoj strani podlaktice. Proksimalni dio radijusa je glava (*caput radii*), na kojemu je kranijalno smještena plitka jamica *fovea articularis*. Distalno od glave radijusa nalazi se vrat (*collum radii*) koji prelazi u tijelo radijusa (*corpus radii*). Na prijelazu vrata u tijelo s medijalne strane nalazimo nalazimo hrapavost, *tuberositas radii*, koja je hvatište m. biceps brahii.

Poprečni presjek tijela radijusa ima približno trokutasti oblik. Na tijelu možemo razlikovati tri površine (*facies posterior, facies anterior i facies lateralis*) i tri brida (*margo posterior, margo anterior i margo interosseus*). Na sredini lateralne površine nalazi se *tuberositas pronatoria*, hvatište za m. pronator teres (19).

Na distalnom kraju nalazimo izbočinu, *crista suprastyloidea* sa stiloidnim nastavkom, *processus styloideus*, a medijalno je urez za ulnu, *incisura ulnaris*. *Processus styloideus radii* seže centimetar distalnije nego ulna na što je potrebno misliti prilikom repozicije prijeloma (20). Također distalno trup radijusa nosi eliptično-konkavnu zglobnu plohu, *facies articularis*

carpalis, kojom je radijus povezan s karpalnim kostima, odnosno sa os lunatum i os scaphoideum. Dorzalno se nalaze različito izraženi žljebovi u kojima leže tetive ekstenzora. Lateralno od trećeg žlijeba nalazi se opipljivo istaknuta kvrga *tuberculum dorsale radii* (*Lister*), koja dijeli tetivu m. extensor carpi radialis brevis od tetive m. extensor pollicis longus.

Zglobovi

Palčana kost je u kontaktu s četiri druge kosti; humerus, ulna, os scaphoideum i os lunatum.

Articulatio humeroradialis – Capitulum humeri oblika kugle leži u fovea articularis capitis radii. Geometrijski je to kuglasti zglob sa dva stupnja slobode. U njemu se izvode fleksija i ekstenzija te sudjeluje u rotacijskim kretnjama podlaktice oko osi (pronacija i supinacija) (21).

Articulatio radioulnaris proximalis et distalis – Proksimalni zglob radijusa i ulne geometrijski je obrtni zglob oblika valjka (*articulatio trochoidea*). Zglobna tijela su circumferentia articularis radii na kojoj se nalazi hrskavica te incisura radialis ulnae. Zglobu pomaže 1 cm široki, jaki lig. anulare radii (22, 23). Distalni zglob je također obrtni zglob kojeg tvore caput ulnae i incisura ulnaris radii. Proksimalni i distalni radioulnarni zglobovi združeni su zglobovi u kojima se izvode kretnje pronacije i supinacije (24). Obrtna kretnja radijusa oko ulne naziva se pronacija (kosti su ukrižene), a usporedan položaj kostiju naziva se supinacija.

Syndesmosis radioulnaris – Membrana interossea antebrachii je međukoštana opna vezivnog tkiva koja se nalazi između radijusa i ulne te zatvara gotovo cijeli prostor između dvije kosti. Vlakna su usmjerena od proksimalno i lateralno prema distalno i medijalno na ulnu (25). Membrana je osobito važna u raspodjeljivanju sile te u rotacijskim pokretima podlaktice (26, 27).

Articulatio radiocarpalis – Proksimalni zglob šake jajoliki je zglob (*articulatio elipsoidea*) koji spaja proksimalne kosti pešća sa podlakticom. Konkavno zglobno tijelo je facies articularis carpalis radijusa za os lunatum i os scaphoideum te discus articularis za os triquetrum. Na facies

articularis carpalis se nalaze dva odjeljka: ulnarno (medijalno) se nalazi četverokutasta faseta, fovea lunata za os lunatum, a radijalno (lateralno) je trokutasta faseta, fovea scaphoidea za os scaphoideum (28).

3. EPIDEMIOLOGIJA

Visoka incidencija prijeloma distalnog radijusa već je spomenuta, koji čini šestinu svih prijeloma (10-17%) (3, 4). Nažalost, incidencija ove ozljede raste zadnjih godina u svim dobnim skupinama. Točan razlog je nepoznat, međutim povezuje se sa životnim stilom (urbani/ruralni), s dječjom pretilosti i osteoporozom (29, 30, 31). Prema nekim istraživanjima, prijelom distalnog radijusa čini 2.5% svih posjeta hitnom prijemu (32).

Najčešće se ovaj tip prijeloma događa u dobnim skupinama od 6. do 10. godine te od 60. do 70. godine (33). Također je spomenut veći broj prijeloma kod starijih žena, s incidencijom od 10% među ženama bijele rase iznad 65 godina (34). Sveukupno, životni rizik zadobivanja frakture distalnog radijusa je 15% za žene i 2% za muškarce (35).

Kod djece distalni dio palčane kosti daleko je najčešća lokalizacija prijeloma (25%), dok je u skupini starijih iznad 65 godina 18% (29). Landin je opisao rizik nastanka ozljede do 16. godine 42% kod dječaka i 29% kod djevojaka (36).

U Sjedinjenim Američkim Državama prijelom distalnog radijusa ima incidenciju veću od 640 000 slučajeva godišnje (37).

4. ETIOLOGIJA

Prema epidemiologiji je jasno koje su dobne skupine posebno ranjive pa tako i etiologija jasno odjeljuje visokoenergetske ozljede kod mlađih i niskoenergetske kod starijih (38).

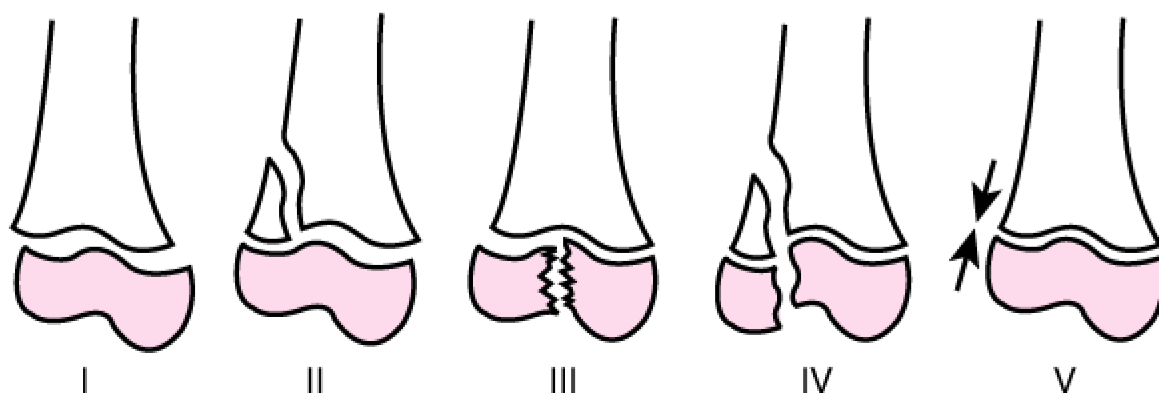
U dječjim dobnim skupinama najčešći razlog prijeloma distalnog dijela radijusa su padovi nakon sportske aktivnosti i prometne nesreće. Prema istraživanju Antabaka i sur. na Zavodu za dječju kirurgiju Klinike za kirurgiju KBC-a Zagreb gdje je od 2010. do 2015. sudjelovalo 182 pacijenta mlađih od 18 godina, njih 124 (68.1%) je zadobilo ozljedu padom, 50 (27.5%) u prometnim nesrećama i 8 (4.4%) udarcem (39). Takve rezultate potvrđuju i druge studije; škotska studija prijeloma distalnog radijusa povezanim sa sportom je otkrila da je ozljeda na nogometu uzrok 50% prijeloma (40).

Iako u raznim istraživanjima dječaci češće zadobivaju prijelom (poglavito radi sportske aktivnosti) s godinama žene ne samo da ih dostižu, nego i prestižu. U istraživanju Barona i sur. kod dobne skupine iznad 65 godina, otkriveno je kako je rizik frakture distalne podlaktice u žena 4.88 puta veći nego kod muškaraca (41). To je različito prema prijelomima ostalih dijelova gornjeg ekstremiteta, gdje je rizik kod žena naspram muškaraca 3 puta veći. Glavni razlog za to je osteoporoza u postmenopauzi, koja ne utječe samo na učestalost prijeloma distalnog radijusa nego i na kvalitetu prijeloma (42, 43, 44, 45, 46, 47).

5. PRIJELOMI KOD DJECE

Prijelome distalnog radijusa kod djece treba posebno promatrati. To je najčešći prijelom u djece koji čini četvrtinu prijeloma te dobi, a tu ozljedu komplicira ozljeda epifize koja se događa u trećini takvih prijeloma (6, 29). Distalna epifiza odgovorna je za gotovo čitav (75-81%) uzdužni rast podlaktice (39, 48). Ozljede epifizne ploče kod djece mogu dovesti do poremećaja u rastu palčane kosti, a rizik je 4-5% (49, 50). Dijagnozu je potrebno potvrditi RTG snimkama u dvije projekcije, te eventualno MR ili CT. Kod RTG-a treba obratiti pozornost na sitne intraartikularne ulomke koji su na snimci uvijek manji nego što u stvari jesu (6). Također, kod boli u području epifizne ploče rasta i negativnih snimaka trebalo bi ponoviti RTG nakon 7-10 dana zato što tada možemo prepoznati stvaranje kalusa.

Ozljede epifize dijelimo prema Salter-Harris klasifikaciji (slika 1) (51). Dobila je ime po Robertu B. Salteru i Williamu S. Harrisu, koji su napravili i publicirali ovu klasifikaciju u *Journal of Bone and Joint Surgery* 1963. godine (52).



Slika 1. Klasifikacija ozljeda epifizne ploče prema Salter-Harrisu. Preuzeto od Young SJ, Barnett PLJ, Oakley EA. 11. Fractures and minor head injuries: minor injuries in children II. *Med J Aust* 2005; 182 (12): 644-648 (51.)

Prema Salter-Harrisu postoji 5 tipova ozljeda epifize;

Tip I – 6-9% - Odvajanje epifize (separacija epifize) bez frakture kroz kost; radi se o transverznoj frakturi kroz epifiznu ploču. Najčešća je kod novorođenčadi i mlađe djece. RTG je većinom normalan (može biti proširena ploča rasta) dok ne dođe do nastanka kalusa 10 dana nakon frakture. Liječi se konzervativno repozicijom i imobilizacijom, a prognoza je odlična.

Tip II – 75% - Najčešći tip, sličan je tipu I u tome da fraktura prolazi vodoravno kroz epifiznu ploču, ali na jednom rubu koso prelazi na metafizu kosti te ostavlja trokutasti fragment poznat kao Thurstan Hollandov fragment. Prognoza je dobra ako je cirkulacija u epifizni održana (iako je moguća nestabilnost zgloba).

Tip III – 8% - Intraartikularni prijelom, fraktura se pukotina širi od zglobne površine kroz cijelu epifiznu ploču rasta do metafize. Riječ je o rjeđem i kompliciranijem tipu prijeloma, koji može dovesti do poremećaja u rastu kosti. Često je potrebna repozicija u vidu ORIF-a. Prognoza je lošija.

Tip IV – 10-12% - Intraartikularni prijelom većeg opsega nego tip III. Fraktura prolazi kroz epifiznu ploču rasta te metafizu. Najčešće je potreban ORIF. Prognoza je loša zbog visokog rizika poremećaja rasta kosti i deformitete zgloba.

Tip V – 1% - Najrjeđi tip frakture, kompresijska ozljeda epifizne ploče. RTG je sličan kao i tip I (negativan do formiranja kalusa), eventualno se može vidjeti stanjenje ploče rasta. Liječi se konzervativno uz česte kontrole. Prognoza je loša jer dolazi do prestanka rasta kosti.

6. KLASIFIKACIJA

Ranije spomenuta Salter-Harris klasifikacije je odlična i često korištena kada je riječ o ozljedama epifize kod djece. Klasifikacije su bitno oruđe koje nam služi za svrstavanje ozljeda, a time i navođenje liječenja i predviđanje prognoze (53, 54, 55, 56).

Kod prijeloma distalnog radijusa imamo problem s klasifikacijom obzirom da je u zadnjih 70 godina u literaturi opisano više od 15 klasifikacija: 1951. Gartland i Werley, 1959. Lidstrom, 1964. Castaing i Le Club, 1965. Older, **1967. Frykman**, 1975. Sarmiento, 1984. Melone, 1989. Jenkins, **1990. AO/ASIF (Müller)**, 1992. Mayo, 1992. McMurtry, **1993. Fernandez, 1993. Univerzalna (Cooney)**, 1995. Mathoulin i na kraju Shin i Scheck (57).

Na dva međunarodna kongresa tijekom petog i šestog IFSSH Kongresa (svibanj 1992. Pariz, Francuska i srpanj 1995. Helsinki, Finska), Odbor za kosti i zglobove (the Bone and Joint Committee) pregledao je sve klasifikacije. Tri klasifikacije pokazale su se najupotrebljivijima;

- 1) Rayhackova klasifikacija koju je dodatno modificirao Cooney i sur. na Mayo Klinici 1993. (tzv. Univerzalna klasifikacija)
- 2) Fernandezova klasifikacija 1993.
- 3) Klasifikacija Müllera i sur. koji je nadopunio AO/ASIF klasifikaciju 1990.

Treba spomenuti da su Shehovych i sur. istražili i usporedili 8 od ranije navedenih 15 klasifikacija i došli do zaključka kako nijedna nije sigurna i najbolja (57). U ovome radu detaljno su prikazane 3 ranije navedene klasifikacije, uz Frykmanovu i eponimsku podjelu prijeloma.

Eponimska podjela prijeloma

Najčešće prijelome distalnog radijusa djelimo prema eponimima, iako je ta podjela najnesigurnija i najmanje govori o ozljedi uspoređujući s ostalim klasifikacijama.

Collesov prijelom – ovaj je prijelom najčešći a nalazi se kod 9 od 10 pacijenata sa frakturom distalnog radijusa (7, 8, 9). Riječ je o ekstraartikularnom tipu prijeloma koji nastaje padom na dlan šake uz dorzalnu fleksiju šake od 40 do 90° i ulnarnu abdukciju od 30° (58). To je tipičan položaj kada pokušavamo ublažiti pad prema naprijed stavljajući ruke ispred sebe i taj oblik prijeloma također zovemo hiperekstenzijskim, a događa se prilikom pada na neispruženu ruku (FOOSH). Proksimalni red karpalnih kostiju (posebno os lunatum i os scaphoideum) transferiraju energiju prema distalnom radiusu, u dorzalnome smjeru, te je stoga distalni ulomak koji nastaje frakturom smješten dorzalno. Sila koja je potrebna da bi došlo do prijeloma iznosi 195 kp u žena odnosno 282 kp u muškaraca (58). Prijelom radijusa se često (50-60%) javlja uz prijelom stiloidnog nastavka ulne (58, 59).

Smithov prijelom – poznat kao i Goyrandova fraktura u Francuskoj literaturi je prijelom distalnog radijusa kod kojega je distalni fragment pomaknut volarno (60). Najčešći mehanizam je pad na volarno flektirani dorzum šake ili jakim direktnim udarcem u stražnji dio ručnog zgloba. Smithov prijelom se dijeli u 3 tipa:

- 1) ekstraartikularna transverzna fraktura kroz distalni radijus – 85%
- 2) intraartikularna prijelom kod kojega nalazimo volarni i proksimalni pomak distalnog ulomka. Ovaj tip je poznat kao obrnuti ili volarni Barton – 13%
- 3) ekstraartikularni (jukstaartikularni) kosi prijelom s volarno dislociranim distalnim fragmentom. – 2%

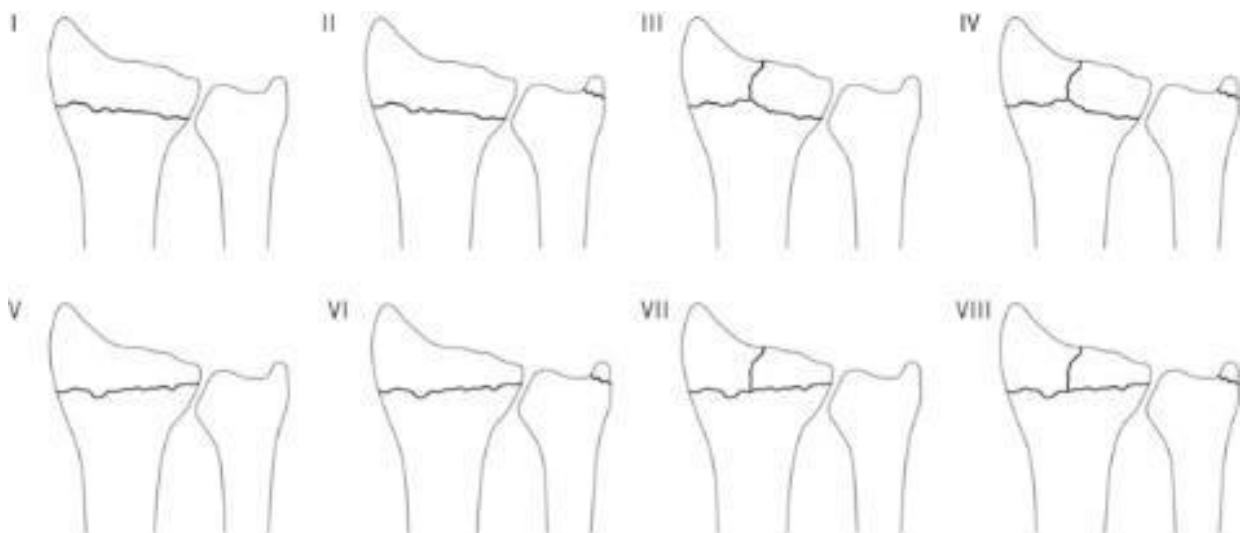
Bartonov prijelom – intraartikulani prijelom, u užem smislu je to dorzalni Barton dok se volarni Barton može svrstati u Smithov prijelom tip 2. Bartonov prijelom je intraartikulani dok su Collesov i Smithov prijelom ekstraartikularni. Kod Bartonovog prijeloma radi se o prijelomu

dorzalnoga (volarnoga) ruba zglobne plohe, tj. prijelomu kroz artikularnu površinu sa dorzalnom dislokacijom ulomka. Najrjeđi je od navedenih (3%)

Chauffeurow prijelom – poznat kao Hutchinsonov prijelom je kosi prijelom koji zahvaća radijalni stiloid. Mehanizam nastanka je najčešće udarac u stražnji dio ručnog zgloba ili forsirana dorzalna fleksija i abdukcija.

Frykman klasifikacija 1967.

Frykman je bio jedan od prvih koji je prepoznao važnost frakture ulnarnog stiloida. Njegov sistem klasifikacije uzima u obzir radiokarpalni i radioulnarni zglob, kao i prisustvo ili odsustvo frakture ulnarnog stiloida (53, 61, 62). To je jednostavna klasifikacija sa 8 ozljeda; 4 glavna tipa ozljeda (neparni brojevi) sa dodavanjem prijeloma stiloidnog nastavka (parni brojevi) (slika 2) (57). Kritičari navode kako se u klasifikaciji ne uzima u obzir razina frakturne dislokacije i skraćenje radijusa, kao i problemi vezani uz radioulnarni zglob (63, 64, 65).



Slika 2. Podjela prijeloma distalnoga radijusa prema Frykmanu. Preuzeto od A Shehovych, O Salar, CER Meyer, DJ Ford. Adult distal radius fractures classification systems: essential clinical knowledge or abstract memory testing? Ann R Coll Surg Engl. 2016 Nov; 98(8): 525–531 (57).

Tip I – ekstraartikularni prijelom; Tip II - kao I sa prijelomom distalne ulne;

Tip III – uključen je radiokarpalni zglob; Tip IV – kao III sa prijelomom distalne ulne;

Tip V – uključen je distalni radioulnarni zglob; Tip VI – kao V sa prijelomom distalne ulne;

Tip VII – uključeni su radiokarpalni zglob i distalni radioulnarni zglob; Tip VIII – kao VII sa prijelomom distalne ulne.

AO/ASIF klasifikacija (Müller) 1990.

ASIF je 1986 predložio klasifikaciju za frakture, koju je 1990 nadopunio Müller (66, 67). Riječ je o jednostavnoj klasifikaciji koja prijelome distalnog radijusa dijeli u 3 glavne grupe;

- 1) Ekstraartikularni prijelomi
- 2) Parcijalno artikularni prijelomi
- 3) Kompletni artikularni prijelomi

Univerzalna klasifikacija (Cooney) 1993.

Univerzalnu klasifikaciju je predložio Rayhack, a kasnije ju je modificirao Cooney 1993 (68, 69, 70). Pokušano je poboljšati Frykmanovu klasifikaciju dodavajući čimbenik pomaknutog (dislociranog) intraartikularnog prijeloma. Tako imamo prijelome koji mogu biti intra ili ekstraartikularni kao i sa pomakom ulomaka ili bez.

Tip 1 – ekstraartikularni prijelom bez pomaka; Tip 2 – ekstraartikularni prijelom sa pomakom;

Tip 3 – intraartikularni prijelom bez pomaka; Tip 4 – intraartikularni prijelom sa pomakom (tip

A reducibilan stabilan, tip B reducibilan nestabilan, tip C nereducibilan nestabilan

Fernandez klasifikacija 1993.

Fernandez je 1993. Klasificirao prijelome distalnog radijusa temeljeno primarno na mehanizam ozljede. Klasifikacija je trebala biti orijentirana liječenju tj. davati smjernice za liječenje. Uključuje 5 tipova ozljeda koje se povećavaju s kompleksnošću lezija kosti i težinom ozljede pripadajućih mekih tkiva.

Tip 1 – Bending frakture – radi tenzilnih sila dolazi do propadanja i prijeloma metafize (prijelomi tipa Colles i Smith)

Tip 2 – Shearing frakture – frakture površine zgloba (prijelomi tipa Barton i radijalni stiloid)

Tip 3 – Kompresijske frakture – frakture površine zgloba sa kompresijom subhondralne kosti i metafize kosti (die-punch kompresijske frakture)

Tip 4 – Avulzijska fraktura – (radio-karpalna fraktura-dislokacija) uključuje frakturu radialnog stiloida i/ili ulnarnoga stiloida uz dislokaciju karpusa

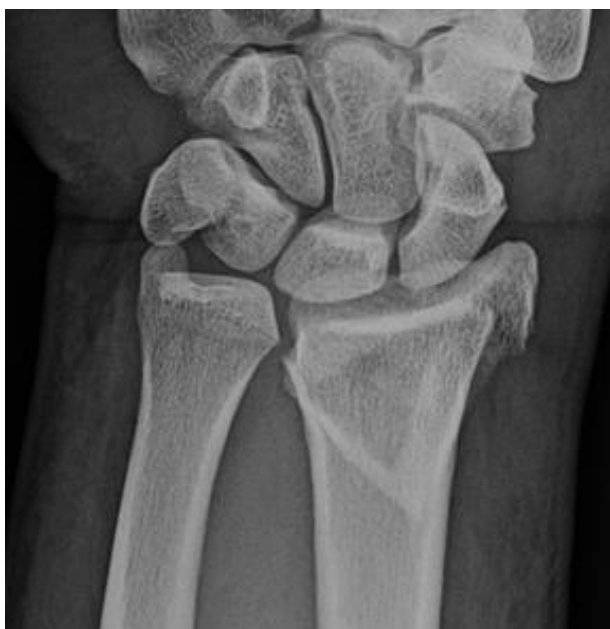Tip 5 – Kombinirana fraktura – kombinacija ranije navedenih tipova, najčešće uz visoko energetska traumu

7. KLINIČKA SLIKA

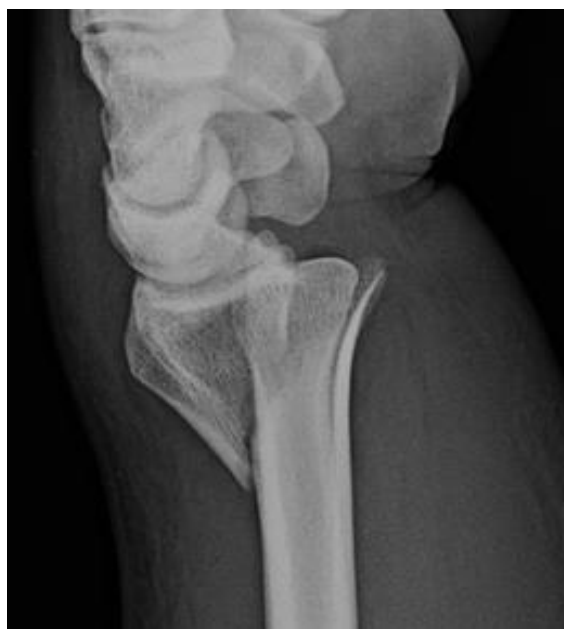Ovaj se prijelom najčešće javlja kod djece (češće muške) i starijih žena (29). Anamnestički dobivamo podatak o padu ili o udarcu u predjelu ručnog zgloba, ili o nekoj vrsti prometne nesreće (38). Pacijent će se žaliti na bol u području zgloba uz otežanu i bolnu pokretljivost, posebno pri pronaciji i supinaciji (12). Često će pacijent bolesnu ruku pridržavati zdravom. Zatim slijedi inspekcija, palpacija i utvrđivanje mogućnosti pasivnih i aktivnih pokreta (71). Inspekcijom se može utvrditi oteklina u području zgloba, a palpacijom se može otkriti skraćenje radijusa; inače je stiloidni nastavak radijusa za centimetar duži od stiloidnog nastavka ulne (20). Primarni znaci prijeloma – patološka gibljivost i krepitacije se ne ispituju. Također je potrebno pogledati neurocirkulacijski status uda. ROM (range of motion, opseg pokreta) radiokarpalnoga zgloba i šake će biti smanjen. Pomoći nam može usporedba s drugom, zdravom rukom iako to nije uvijek najsigurnije. Od deformiteta ruke može se vidjeti deformacija 'oblika bajunete' ili 'oblika vilice' (dinner fork) (58).

8. DIJAGNOSTIKA

Nakon uzete anamneze i detaljnog pregleda često možemo posumnjati na ovu ozljedu te je sljedeći korak RTG snimka ručnog zgloba u dvije projekcije, AP i latero-lateralna (Slika 3, 4) (5). Ponekad je standardne snimke potrebno nadopuniti s kosim snimkama koje daju bolji uvid u artikularne plohe radijusa, a izvode se u pronaciji i supinaciji od 45° (33). Dodatne pretrage uključuju CT i MR. CT se može koristiti za bolji prikaz struktura, posebno artikularnih (radiokarpalni, radioulnarni zglob), dok je MR izbor kod ozljeda mekih tkiva (ligamenti, tetive) (72).



Slika 3. AP snimka Collesovog prijeloma.



Slika 4. Lateralna snimka Collesovog prijeloma.

Obje slike preuzete od Jack A. Porrino, Jr., Ezekiel Maloney, Kurt Scherer, Hyojeong Mulcahy, Alice S. Ha and Christopher Allan. Fracture of the Distal Radius: Epidemiology and Premanagement Radiographic Characterization. American Journal of Roentgenology. 2014;203: 551-559 (5).

9. LIJEČENJE

Ranije navedene klasifikacije služe nam kao orijentacija za najbolje liječenje prijeloma kod svakog individualnog pacijenta. Primarni cilj kod evaluacije svake frakture distalnog radijusa je biranje najboljega načina liječenja, koje ovisno o tipu prijeloma može biti konzervativno ili kirurško (13). Osnovno pravilo liječenja svakog prijeloma distalnog radijusa (kao i prijeloma inače) je da se kosti i zglobovi stave u zadovoljavajući anatomski i funkcionalni položaj, čime se onda nakon imobilizacije omogući cijeljenje prijeloma u reponiranom položaju (73).

9.1 KONZERVATIVNO LIJEČENJE

Konzervativno liječenje prijeloma distalnog radijusa podrazumijeva postupanje po Böhlerova 3R načela – repozicije, retencije i rehabilitacije (14, 15, 16). Ako se temeljem rendgenske snimke planira provesti konzervativan način liječenja, treba odlučiti o potrebi repozicije (bez repozicije ako nema pomaka ulomaka). Često će biti potrebna repozicija kako bi doveli ulomke u odgovarajući anatomski i funkcionalni položaj prije imobilizacije (74, 75). Zatvorena repozicija za Collesov tip prijeloma podrazumijeva aksijalnu (uzdužnu) trakciju, pomicanje ulomka volarno i ularno te zatim fleksiju i ularnu devijaciju (zbog translacije fragmenta radijalno) (74, 75, 76). Postupak se provodi uz opću ili regionalnu anesteziju.

Nakon repozicije i imobilizacije obvezna je kontrola RTG-om kako bi se uvjerali u uspjeh repozicije. Kod prijeloma distalnog radijusa radi se sadrena imobilizacija (proksimalno do

ispod lakta, a distalno do metakarpofalangealnih zglobova) u trajanju od četiri do sedam tjedana uz kontrole rendgenskim snimkama (14, 15, 16). Kontrole bi trebale biti provedene tjedno prva tri tjedna i finalno nakon šest tjedana kada se i uklanja imobilizacija (76).

Longeta se često koristi u prvom i drugom tjednu kako bi se edem imao kuda širiti, a zamjeni se cirkularnim sadrenim zavojem nakon što oteklina splasne. Potom se nakon 2-3 tjedna može promijeniti imobilizacija kada oteklina potpuno nestane da ne bi došlo do opuštanja imobilizacije. Razna istraživanja su rađena kako bi se ustanovilo optimalno vrijeme trajanja imobilizacije kod fraktura distalnog radijusa (77, 78, 79, 80, 81). Neki autori smatraju da je dovoljno 3 tjedna, dok ima onih koji navode kako je dovoljno samo tjedan dana. Problem je pomak ulomaka nakon repozicije i većina fraktura distalnog radijusa podložna je pomaku u prva dva tjedna. U slučaju prekida imobilizacije nakon tog vremena pomak se može dogoditi u 7 do 8% slučajeva, dok se nakon 6 tjedana ne navodi ni jedan slučaj (82, 83, 84). Minimalno razdoblje od 3 tjedna čini se sigurnim, no najčešće se imobilizacija ipak ostavlja 6 tjedana (76).

9.2 KIRURŠKO LIJEČENJE

Neke prijelome distalnog radijusa potrebno je liječiti kirurški.

Indikacije za operacijsko liječenje ovog prijeloma su: nemogućnost stabilne i zadovoljavajuće manualne repozicije, odstupanje od anatomskog i fiziološkog položaja nakon repozicije, intraartikularni prijelomi, nestabilni prijelomi, otvoreni prijelomi, multifragmentalni prijelomi, avulzija radioulnarne sindesmoze, pomak ulomaka unutar zgloba veći od 2 milimetra, odstupanje od fiziološke angulacije radijusa veće od 15 do 20°, odstupanje od fiziološke inklinacije veće od 10° i skraćenje radijusa veće od pet milimetara (58, 85, 86, 87).

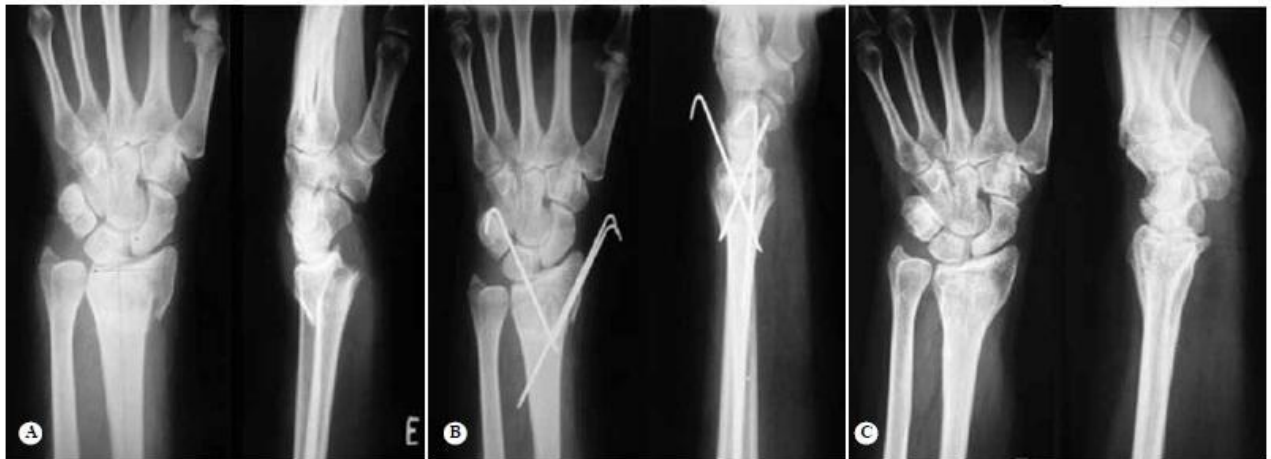Kirurške metode liječenja su:

1. zatvorena repozicija i perkutana fiksacija ulomaka
2. minimalno invazivna otvorena repozicija
3. vanjska fiksacija
4. otvorena repozicija i unutarnja fiksacija

1. Zatvorena repozicija i perkutana fiksacija ulomaka

Perkutana fiksacija ulomaka najčešće se izvodi sa 2 (ili 3) Kirschnerove žice. Indicirana je kod nestabilnih ekstraartikularnih prijeloma. Izvodi se u aksilarnom bloku ili općoj anesteziji. Na početku koristimo tzv. 'zamke za prste' (finger traps) za kažiprst (može i za palac) kojima osiguravamo uzdužnu trakciju, a na kraju uređaja za trakciju se stavlja uteg kako bi održao frakturu u dobroj poziciji. Zatim pod nadzorom fluoroskopa pokušavamo manualnom repozicijom doći do optimalnog položaja frakture, nakon čega uvodimo Kirschnerove žice za

stabilizaciju (slika 5) (88). Ponekad kod teških prijeloma prilikom izvođenja zatvorene repozicije i perkutane fiksacije može doći do problema te je potrebna konverzija u otvorenu repoziciju i fiksaciju. Nakon toga stavlja se vanjska imobilizacija u trajanju od 6 tjedana dok se Kirschnerove žice vade 6-8 tjedana nakon operacijskog zahvata (89, 90).



Slika 5. Pacijent star 54 godine. (A) – snimka pokazuje nestabilni ekstraartikularni prijelom. (B) – nakon redukcije i fiksacije sa 3 Kirschnerove žice. (C) – snimka nakon 4.6 godina. Preuzeto od Pardini Júnior AG, Bufaiçal HGF, Freitas AD, Chaves AB. (2012). Distal radius fractures: long term functional and radiological results of percutaneous pinning fixation. *Revista Brasileira de Ortopedia*, 47(1), 31-36 (88).

2. Minimalno invazivna (limitirana) otvorena repozicija

Ova tehnika uključuje finu manipulaciju artikularnog frakturnog fragmenta putem male dorzalne incizije pod kontrolom fluoroskopa (76, 91). Metoda je indicirana kod artikularnih prijeloma (Die-Punch) i često se izvodi uz vanjski fiksator ili perkutane fiksacije ulomaka, posebno kod kompresijskih fraktura gdje artikularni fragment nije moguće reponirati indirektnim metodama (76, 92).

3. Vanjska fiksacija

Vanjski fiksator je indiciran kod nestabilnih prijeloma s tri fragmenta, prijeloma s oštećenjem mekih tkiva i neurovaskularnim oštećenjima, otvorenih prijeloma te kompliciranih artikularnih prijeloma. Odlična je metoda za vraćanje dužine radijusa i radijalnu inklinaciju (76). Riječ je o metodi kod koje se vijci ili Kirschnerove žice spajaju na vanjski fiksator. Najčešće se distalno fiksira 2. ili 3. metakarpalna kost, a proksimalno dio radijusa proksimalno od prijeloma. To omogućava preciznu repoziciju, a meka tkiva povlače fragmente vraćajući ih u prirodan položaj (93, 94). Ovaj se postupak naziva ligamentotaksija.

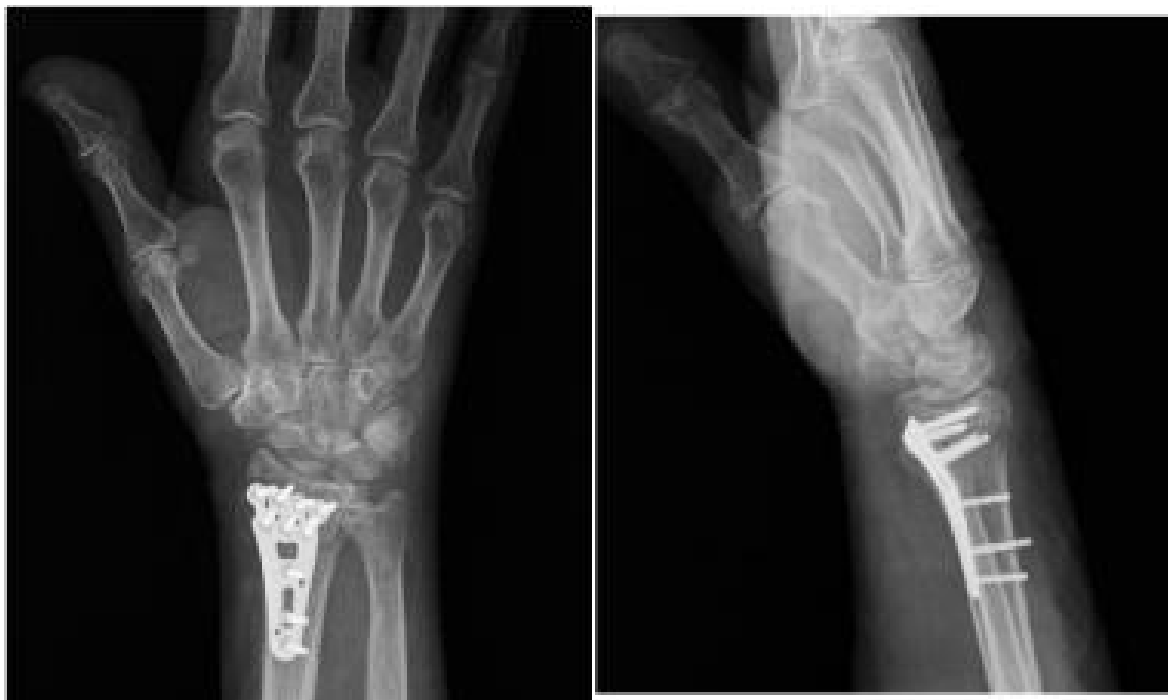Kod vanjske fiksacije spominju se premošćujuća (bridging) i ne premošćujuća (non-bridging) fiksacija. Bridging fiksacija uključuje okvir koji prelazi zglob, držeći zglob statičkim. Kod non-bridging vanjske fiksacije okvir ne prelazi preko zgloba te je stoga moguće ranije pomicanje u procesu oporavka. Nekoliko studija je pokazalo kako non-bridging vanjska fiksacija polučuje bolje rezultate (95, 96).

Vanjska fiksacija sve se češće koristi, a razvojem novih vijaka i unaprijeđenjem kirurške tehnike smanjio se broj komplikacija. Treba napomenuti nedostatke vanjske fiksacije. Iako se smanjuje broj komplikacija one i dalje postoje, u prvom redu dominiraju infekcije na mjestu vijaka te oštećenja radijalnog i medijanog živca. Anderson i sur. su analizirali 24 pacijenta postoperativno nakon vanjske fiksacije: čak 16 ih je imalo komplikacije - 5 neuropatija n. medianusa i n. radialisa, 9 infekcija na mjestu vijaka, 2 puta opuštanje vijaka te krivo sraslih prijeloma (97).

4. Otvorena repozicija i unutarnja fiksacija

Unutarnja fiksacija podrazumijeva otvoreni pristup kosti i izravnu repoziciju fragmenata. Indicirana je kod kompliciranih prijeloma (posebno artikularnih), ili ukoliko druge metode ne

daju željene rezultate. Za unutarnju fiksaciju se koriste Kirschnerove žice, vijci te volarne ili dorzalne T-pločice (slika 6) (98). Zadnjih godina posebna pozornost je usmjerena na ovu metodu. Axelrod u *The Rationale of Operative Fracture Care* navodi 3 prednosti za sve veći odabir ove metode, posebno u odnosu na vanjsku fiksaciju (76). Prva prednost je manja učestalost komplikacija nego kod vanjske fiksacije, kao što su neuropatije te opuštanja i infekcije vijaka (97). Druga prednost je u tome što se zadnjih godina razvijaju novi specijalizirani implantati za unutarnju fiksaciju, koji su sposobni održati fragmente u zadovoljavajućem anatomskom položaju. Treća prednost je što su kirurzi koji se bave ovim područjem bolje shvatili i prepoznali uzorke frakturnih položaja, kao i tehnike koje su potrebne za dobro pozicioniranje i kontrolu fragmenata. Osim navedenih prednosti treba još spomenuti raniju mobilizaciju i jednostavnije stavljanje sadrenog zavoja. Nedostatak ove metode je što pločice često mogu iritirati tetive u blizini, zbog čega može doći do upala i ruptura tetiva. Međutim, taj rizik se smanjuje u novije vrijeme dizajnanjem tanjih pločica.



Slika 6. AP (lijevo) i latero-lateralna (desno) snimka volarne T-pločice. Preuzeto od D'Arienzo M, Conti A, D'Arienzo A. Management of Distal Radius Fractures in the Elderly Patients. *Austin J Musculoskelet Disord.* 2015; 2(3): 1025 (98).

10. KOMPLIKACIJE

Prema Bushnellu i Bynumu (2007.) kirurške komplikacije uključuju edem, hematoma, ukočenost, infekciju, neurovaskularnu ozljedu, gubitak fiksacije, krivo zarastanje (malunion), pseudoartrozu (nonunion), nestabilnosti, iritacije i rupturu tetiva, osteoartritis, rezidualnu bol na ularnoj strani te neuropatiju n. medianusa (99).

Infekcija mjesta fiksacije je već spomenuta česta komplikacija, a događa se u 20% perkutanih fiksacija (Kirschnerove žice i vijci) te najčešće ovisi o vremenu koliko dugo su žice i vijci bili ostavljeni na položaju fiksacije. Nakon 8-10 tjedana velika je vjerojatnost da će sve biti inficirane. Kod sumnje na infekciju možemo početi liječenje antibioticima, ili ako je sigurno došlo do infekcije izvaditi fiksaciju 1-2 tjedna ranije.

Kompresija n. medianusa (13 do 23%) i s njim povezana **refleksna simpatička distrofija** predstavljaju veliki problem i trebali bi se što ranije riješiti. Kod kompresije medianusa, ako je funkcija gora nego preoperativno te ako i dalje perzistira, potrebna je dekompresija živca. Refleksna simpatička distrofija je komplicirano stanje karakterizirano skupinom simptoma koji uključuju bol (često žarećeg tipa), osjetljivost i oteklinu, diskoloraciju, znojenje te toplinu/hladnoću. Pri tom treba misliti na dekompresiju medianusa kao rješenje, uz fizikalnu terapiju i korištenje anestetskih blokada.

Kriva zarastanja (malunion) i pseudoartroze (nonunion) se ponekad mogu pojaviti. Češće nastaje krivo zarastanje prijeloma, u deformiranom položaju ili sa skraćanjem ekstremiteta. Krivo zarastanje se može tolerirati u manjem opsegu, posebno kod starijih, no kod nekih je potrebna dodatna korektivna osteotomija distalnog radijusa. Pseudoartroza se javlja rjeđe, a riječ je o izostanku zarastanja kosti gdje ekstremitet ostaje bolan i prijelom nestabilan.

Posttraumatski artritis ručnog zgloba se javlja u 25-30% visokoenergetskih intraartikularnih prijeloma (76). Artritis se može pogoršati s vremenom, no liječenje je potrebno rjeđe nego je očekivano; pacijenti su većinom asimptomatski iako s radiološki dijagnosticiranom bolesti.

Ozljede tetiva se mogu javiti u pacijenata liječenih konzervativno kao i operativno. Najčešće je riječ o tetivi dugog ekstenzora palca koja rupturira u 0.2 do 1.5% slučajeva. Razlog tome može biti kontakt tetive s fragmentom prijeloma ili s kirurškom opremom nakon zahvata (pločice u unutarnjoj fiksaciji).

11. REHABILITACIJA

Rehabilitacija je bitan čimbenik u završnom stadiju liječenja prijeloma, bilo da je riječ o konzervativnoj terapiji ili operativnom liječenju. Kay i sur. (2008.) su potvrdili kako rehabilitacijski program koji se sastoji od direktnih savjeta fizioterapeuta i vježbe ima više prednosti od onih bez rehabilitacijskog programa (100). Prednosti su bile manja bol, smanjenje limitacije aktivnosti i veće zadovoljstvo u odnosu na pacijente kontrolne skupine.

Rehabilitacija se najčešće sastoji od vježbi povećavanja opsega pokreta (ROM), vježbi koordinacije te mobilizacije kosti i mekih tkiva. Također se koriste vježbe snage kako bi se povećala snaga i funkcija zgloba.

Nakon zatvorene repozicije kada se odstrani imobilizacija normalno je da zglob bude ukočen i do 2 mjeseca. Kod starijih i visokoenergetskih prijeloma (prometne nesreće) ukočenost može potrajati i do 2 godine.

Većina pacijenata se može baviti laganim tjelesnim aktivnostima nakon 1-2 mjeseca, poput plivanja i vježbe donjeg dijela tijela u teretani. Nakon 3-6 mjeseci trebalo bi biti moguće baviti se i težim tjelesnim aktivnostima poput sporta.

12. ZAKLJUČAK

Prijelom distalnog radijusa je česta ozljeda koja većinom pogađa djecu i starije. Srećom, veliki broj tih fraktura je jednostavan i kod njih je imobilizacija uz prethodnu repoziciju te eventualnu rehabilitaciju dovoljan tretman. Manja skupina pacijenata prezentira se s multifragmentalnim ili intraartikularnim kompliciranim nestabilnim prijelomima te kod njih imamo nekoliko kirurških opcija koje se sve više razvijaju. Perkutana fiksacija, minimalno invazivna otvorena repozicija te vanjska fiksacija su manje invazivni oblici kirurškog liječenja ovog prijeloma s ciljem vraćanja anatomskog i funkcionalnog položaja kosti i zgloba. Otvorena repozicija i unutarnja fiksacija je krajnja operacija rezervirana za najteže prijelome. U zadnje vrijeme sve je veći trend liječenja unutarnjom fiksacijom zbog razvoja tehnologije (tanje pločice kako ne bi došlo do ozljeda tetiva) i poboljšanja kirurških tehnika.

Iako se ponekad mogu razviti komplikacije prijelom distalnog radijusa je u konačnici ozljeda koja dosta dobro cijeli, premda zna ostaviti različite poteškoće. Zbog učestalosti ove ozljede trebalo bi posvetiti više pozornosti što boljem liječenju uz što manje naknade komplikacije, posebno uzimajući u obzir kako je u težim slučajevima riječ o ozljedi radiokarpalnog zgloba koji je jedan od važnijih zglobova za svakodnevnu aktivnost.

13. ZAHVALE

Na početku zahvaljujem svojem mentoru, doc. dr. sc. Ivanu Dobriću, na uloženom vremenu, razumijevanju i savjetima, koji je svojom pomoći i pristupačnosti pomogao pisanje ovog rada.

Također zahvaljujem članovima komisije, prof.dr.sc. Davoru Mijatoviću i doc.dr.sc. Goranu Augustinu na uloženom vremenu za čitanje i ocjenjivanje ovog rada.

Zahvaljujem se prijateljima i kolegama te široj obitelji i sestrama.

Najviše se zahvaljujem roditeljima na strpljenju i podršci tijekom cijelog studija.

14. LITERATURA

1. Martin S, Sanchez E. Anatomy and biomechanics of the elbow joint. *Semin Musculoskelet Radiol.* 2013 Nov;17(5):429-36.
2. Chiou-Tan FY, Harrell JS, Furr-Stimming E, Zhang H, Taber KH. Procedure-oriented sectional anatomy of the wrist and hand. *J Comput Assist Tomogr.* 2012;36(4):502-4.
3. Choon Lai Tai, Jesse B Jupiter M.D. *Current Orthopaedics*, volumen 8 number 1, 1994 god.
4. Chung KC, Spilson SV. The frequency and epidemiology of hand and forearm fractures in the United States. *J Hand Surg Am* 2001; 26:908.
5. Jack A. Porrino, Jr., Ezekiel Maloney, Kurt Scherer, Hyojeong Mulcahy, Alice S. Ha and Christopher Allan. Fracture of the Distal Radius: Epidemiology and Premanagement Radiographic Characterization. *American Journal of Roentgenology.* 2014;203: 551-559.
6. Antabak A. Prijelomi i iščašenja u dječjoj dobi. U: Šoša T (ur.). *Kirurgija.* Zagreb:Naklada Ljevak; 2007.

7. Sternbach G. Abraham Colles: fracture of the carpal extremity of the radius. *J Emerg Med* 1985; 2:447–450
8. Ellis H. Abraham Colles: Colles' fracture. *J Perioper Pract* 2012; 22:270–271
9. Colles A. On the fracture of the carpal extremity of the radius: reprinted from *Edinb Med Surg J*, 1814; 10:181. *Clin Orthop Relat Res* 2006; 445:5–7
10. Thomas FB. Reduction of Smith's fracture. *J Bone Joint Surg Br* 1957; 39-B:463–470
11. Ellis J. Smith's and Barton's fractures: a method of treatment. *J Bone Joint Surg Br* 1965; 47:724–727
12. Padegimas EM, Ilyas AM. Distal radius fractures: emergency department evaluation and management. *Orthop Clin North Am.* 2015 Apr;46(2):259-70.
13. Kvernmo HD, Krukhaug Y. Treatment of distal radius fractures. *Tidsskr Nor Laegeforen.* 2013 Feb 19;133(4):405-11.
14. Solgaard S: Early displacement of distal radius fracture. *Acta Orthop Scand.* 1986, 57: 229-231.
15. Abbaszadegan H, Sivers KV, Jonsson U: Late displacement of Colles' fractures. *Orthopedics.* 1988, 12: 197-199.
16. Solgaard S: Fonction after distal radius fracture. *Acta Orthop Scand.* 1988, 59: 39-42.
17. Joshua S. Gluck, A. Bobby Chhabra. (2013) Loss of Alignment After Closed Reduction of Distal Radius Fractures. *The Journal of Hand Surgery* 38:4, pages 782-783.
18. Milutinović SM, Andjelković SZ, Palibrk TD, Zagorać SG, Bumbasirević MZ. Distal radius fractures--systematic review. *Acta Chir Jugosl.* 2013;60(2):29-32.
19. Fanghänel J, Pera F, Anderhuber F, Nitsch R *et al.* *Waldeyerova anatomija čovjeka.* Golden marketing- Tehnička knjiga 2009;666-684.
20. Werner Platzer. *Priručni anatomski atlas.* Medicinska naklada 2003;1:118-130.
21. Takatori K, Hashizume H, Wake H, Inoue H, Nagayama N. Analysis of stress distribution in the humeroradial joint. *J Orthop Sci.* 2002;7(6):650-7.
22. Palastanga, Nigel; Soames, Roger (2012). *Anatomy and Human Movement: Structure and Function* (6th ed.). Elsevier. p. 141.
23. Ehman EC, Felmlee JP, Frick MA. Imaging of the Proximal and Distal Radioulnar Joints. *Magn Reson Imaging Clin N Am.* 2015 Aug;23(3):417-25.
24. Krmptić-Nemanić J, Marušić A. *Anatomija čovjeka.* Medicinska naklada 2007.

25. Küsswetter W. The effect of the membrana interossea antebrachii on the turning movement of the hand. *Fortschr Med.* 1979 Sep 20;97(35):1505-8.
26. Birkbeck, D. P.; Failla, J. M.; Hoshaw, S. J.; Fyhrie, D. P.; Schaffler, M. (1997-11-01). "The interosseous membrane affects load distribution in the forearm". *The Journal of Hand Surgery.* 22 (6): 975–980.
27. Kapandji A. Biomechanics of pronation and supination of the forearm. *Hand Clin.* 2001 Feb;17(1):111-22.
28. Putz R, Pabst R. *Sobotta Atlas anatomije čovjeka.* Naklada Slap 2007;1:158-178.
29. Nellans KW, Kowalski E, Chung KC. The epidemiology of distal radius fractures. *Hand Clin* 2012; 28:113–125.
30. Koo KO, Tan DM, Chong AK. Distal radius fractures: an epidemiological review. *Orthop Surg* 2013; 5:209–213.
31. Jupiter J. Future treatment and research directions in distal radius fracture. *Hand Clin* 2012; 28:245–248.
32. Larsen CF, Lauritsen J. Epidemiology of acute wrist trauma. *Int J Epidemiol.* 1993;22:911–916.
33. Hari Jurdana, Gordan Gulan, Radovan Mihelić, Dušan Rubinić, Mario Hero. Prijelomi distalnog radijusa. *Medicina* 2003;40:88-96.
34. Cummings SR, Black DM, Rubin SM. Lifetime risks of hip, Colles', or vertebral fracture and coronary heart disease among white postmenopausal women. *Arch Intern Med.* 1989;149:2445–8.
35. Bales JG, Stern PJ. Treatment Strategies of Distal Radius Fractures *Hand Clinics* 2012;28:177-184.
36. Landin LA. Fracture patterns in children. Analysis of 8,682 fractures with special reference to incidence, etiology and secular changes in a Swedish urban population 1950–1979. *Acta Orthop Scand Suppl.* 1983;202:1–109.
37. Chung KC, Spilson SV. The frequency and epidemiology of hand and forearm fractures in the United States. *J Hand Surg Am.* 2001;26:908–15.
38. Norma J.MacIntyre, Neha Dewan. Epidemiology of distal radius fractures and factors predicting risk and prognosis. *Journal of Hand Therapy.* 2016;29:136-145.
39. Anko Antabak, Abdulah Chouehne, Selena Ćurković, Dino Papeš, Marko Bogović, Tomislav Luetić, Stanko Ćavar, Damir Halužan, Marija Mihić Surić. Prijelomi distalnog radijusa u djece – uzroci i mjesta nastanka. *Liječnički vjesnik.* 2017;139(3-4),

40. Lawson GM, Hajducka C, McQueen MM. Sports fractures of the distal radius--epidemiology and outcome. *Injury* 1995; 26:33.
41. Baron JA, Karagas M, Barrett J, Kniffin W, Malenka D, Mayor M, Keller RB. *Epidemiology*. 1996 Nov; 7(6):612-8.
42. Kanterewicz E, Yanez A, Perez-Pons A, Codony I, Del Rio L, Diez-Perez A. Association between Colles' fracture and low bone mass: age-based differences in postmenopausal women. *Osteoporosis Int*. 2002;13:824–828.
43. Lofman O, Hallberg I, Berglund K, et al. Women with low-energy fracture should be investigated for osteoporosis. *Acta Orthopaedica*. 2007;78:813–821.
44. Oyen J, Rohde GE, Hochberg M, Johnsen V, Haugeberg G. Low-energy distal radius fractures in middle-aged and elderly women--seasonal variations, prevalence of osteoporosis, and associates with fractures. *Osteoporos Int*. 2010;21:1247–1255.
45. Oyen J, Brudvik C, Gjesdal CG, Tell GS, Lie SA, Hove LM. Osteoporosis as a risk factor for distal radial fractures: a case-control study. *J Bone Joint Surg Am*. 2011;93:348–356.
46. Oyen J, Rohde G, Hochberg M, Johnsen V, Haugeberg G. Low bone mineral density is a significant risk factor for low-energy distal radius fractures in middle-aged and elderly men: a case-control study. *BMC Musculoskeletal Disorders*. 2011;12:67.
47. Melton LJ, 3rd, Christen D, Riggs BL, et al. Assessing forearm fracture risk in postmenopausal women. *Osteoporosis Int*. 2010;21:1161–1169.
48. Pines M, Hurwitz S. The role of the growth plate in longitudinal bone growth. *Poult Sci*. 1991 Aug;70(8):1806-14.
49. Cannata G, De Maio F, Mancini F, Ippolito E. Physeal fractures of the distal radius and ulna: long-term prognosis. *J Orthop Trauma* 2003; 17(3):172–9.
50. Scott H. Kozin. *Principles and Practice of Wrist Surgery*, 2010;66:676-690.
51. Young SJ, Barnett PLJ, Oakley EA. 11. Fractures and minor head injuries: minor injuries in children II. *Med J Aust* 2005; 182 (12): 644-648.
52. Daniel J. Cepela, Jason P. Tartaglione, Timothy P. Dooley and Prerana N. Patel. Classifications In Brief: Salter-Harris Classification of Pediatric Physeal Fractures. *Clin Orthop Relat Res*. 2016 Nov; 474(11): 2531–2537.
53. Frykman G.:Fracture of distal radius, a clinical and experimental study, *Acta orthop. Scand. Suppl.* 108:1-153,1987
54. Cooney WP III, Linscheid RL, Dobyns JH.:External pin fixator for unstable Colles fractures, *J. Bone Joint Surg. Am* 61:840-845,1979.

55. Haddad RJ, Jr, Riordan DC: Arthrodesis of the wrist; a surgical technique, *J. Bone Joint Surg. Am* 49:950-954, 1980.
56. Melone CP, Jr.: Articular fractures of the distal radius, *Orthop. Clinic. North Am.* 15:217-236 April 1984.
57. A Shehovych, O Salar, CER Meyer, DJ Ford. Adult distal radius fractures classification systems: essential clinical knowledge or abstract memory testing? *Ann R Coll Surg Engl.* 2016 Nov; 98(8): 525–531.
58. Šoša T, Sutlić Ž, Stanec Z, Tonković I *et al.* *Kirurgija. Naklada Ljevak* 2007;946-948.
59. Richards TA, Deal DN. Distal ulna fractures. *J Hand Surg Am.* 2014;39(2):385-91.
60. Saffar P, Cooney WP. *Fractures of the Distal Radius.* Informa HealthCare. (1995)
61. Frykman G. Fracture of the distal radius including sequelae: shoulder–hand–finger syndrome, disturbance in the distal radio-ulnar joint and impairment of nerve function. *Acta Orthop Scand Suppl* 1967; : 1–153.
62. Fernández DL. Distal radius fracture: the rationale of a classification. *Chir Main* 2001; : 411–425.
63. Ilyas AM, Jupiter JB. Distal radius fractures: classification of treatment and indications for surgery. *Hand Clin* 2010; : 37–42.
64. Flinkkila T, Raatikainen T, Hamalainen M. AO. and Frykman's classifications of Colles' fracture. No prognostic value in 652 patients evaluated after 5 years. *Acta Orthop Scand* 1998; : 77–81.
65. Andersen DJ, Blair WF, Steyers CM Jr *et al.* Classification of distal radius fractures: An analysis of interobserver reliability and intraobserver reproducibility. *J Hand Surg Am* 1996; : 574–582.
66. Mueller M, Nazarian S, Koch P *et al.* *The Comprehensive Classification of Long Bones* New York: Springer-Verlag; 1990.
67. Muller M. *Comprehensive Classification of Fractures Pamphlet 1.* Berne, Switzerland: ME Muller Foundation; 1995.
68. Rayhack J. Symposium on distal radius fractures. *Contemp Orthop* 1990; : 71–104.
69. Cooney WP. Fractures of the distal radius: a modern treatment-based classification. *Orthop Clin North Am* 1993; : 211–216.
70. Cooney W, Linscheid R, Dobyns J. *The Wrist: Diagnosis and Operative Treatment* St Louis, MO: Mosby Publishing; 1998.
71. Walter H. Short, Andrew K. Palmer, Frederick W. Werner, Dennis J. Murphy. A biomechanical study of distal radial fractures. *Journal of Hand Surgery.* 1987;12(4):529–534.

72. Metz VM, Gilula LA. *The Orthopedic Clinics of North America*. 1993;24(2):217-228.
73. Henn CM, Wolfe SW. Distal radius fractures in athletes: approaches and treatment considerations. *Sports Med Arthrosc Rev*. 2014 Mar;22(1):29-38.
74. Johansson C, Engström B, Törnkvist H, Hedlund R. Reposition of Colles' fracture--a new, more rapid, simpler and cheaper method. *Lakartidningen*. 1992 May 6;89(19):1662-5.
75. Smilović J, Bilić R. Conservative treatment of extra-articular Colles' type fractures of the distal radius: prospective study. *Croat Med J*. 2003 Dec;44(6):740-5.
76. Schatzker J, Tile M. *The rationale of operative fracture care*. Springer 2005;167-189.
77. McAuliffe TB, Hilliar KM, Coates CJ, Grange WJ: Early mobilisation of Colles' fractures. *J Bone Joint Surg*. 1987, 69: 727-729.
78. Christensen OM, Christiansen TG, Krashennikoff M, Hansen FF: Length of immobilization after fractures of the distal radius. *Int Orthop*. 1995, 19 (1): 26-29.
79. Vang Hansen F, Staunstrup H, Mikkelsen S: A comparison of 3 and 5 weeks immobilization for older type 1 and 2 Colles' fractures. *J Hand Surg (Br)*. 1998, 23 (3): 400.
80. Jensen MR, Andersen KH, Jensen CH: Management of undisplaced or minimally displaced Colles' fracture: one or three weeks of immobilization. *J Orthop Sci*. 1997, 2 (6): 424-427.
81. Bentohami A, de Korte N, Sosef N, Goslings JC, Bijlsma T, Schep T. Study protocol: non-displaced distal radial fractures in adult patients: three weeks vs. five weeks of cast immobilization: a randomized trial. *BMC Musculoskeletal Disorders* 2014;15:24
82. Solgaard S: Early displacement of distal radius fracture. *Acta Orthop Scand*. 1986, 57: 229-231.
83. Abbaszadegan H, Sivers KV, Jonsson U: Late displacement of Colles' fractures. *Orthopedics*. 1988, 12: 197-199.
84. Solgaard S: Function after distal radius fracture. *Acta Orthop Scand*. 1988, 59: 39-42.
85. Boszotta H, Helperstorfer W, Sauer G. Indications for surgery in distal radius fractures. *Unfallchirurg*. 1991 Aug;94(8):417-23.
86. Alluri RK, Hill JR, Ghiassi A. Distal Radius Fractures: Approaches, Indications, and Techniques. *J Hand Surg Am*. 2016 Aug;41(8):845-54.
87. Laino DK, Tejwani N. Indications for operative fixation of distal radius fractures: a review of the evidence. *Bull NYU Hosp Jt Dis*. 2012;70(1):35-40.
88. Pardini Júnior, Arlindo Gomes, Bufaiçal, Henrique Gubert Freua, Freitas, Afrânio Donato de, & Chaves, Antonio Barbosa. (2012). Distal radius fractures: long term functional

and radiological results of percutaneous pinning fixation. *Revista Brasileira de Ortopedia*, 47(1), 31-36.

89. Chin-En Chen, Rei-Jahn Juhn, Jih-Yang Ko. Treatment of Distal Radius Fractures with Percutaneous Pinning and Pin-in-plaster. *Hand*. 2008 Sep; 3(3): 245–250.

90. Chia B, Catalano LW, Glickel SZ, Barron OA, Meier K. Percutaneous pinning of distal radius fractures: an anatomic study demonstrating the proximity of K-wires to structures at risk. *J Hand Surg Am*. 2009 Jul-Aug;34(6):1014-20.

91. Axelrod T, Paley D, Green J, McMurtry RY. Limited open reduction of the lunate facet in comminuted intra-articular fractures of the distal radius. *J Hand Surg Am*. 1988 May;13(3):372-7.

92. Geissler WB, Fernandez DL. Percutaneous and limited open reduction of the articular surface of the distal radius. *J Orthop Trauma*. 1991;5(3):255-64.

93. Agee JM. Distal radius fractures. Multiplanar ligamentotaxis. *Hand Clin*. 1993 Nov;9(4):577-85.

94. Takagi T, Seki A, Mochida J, Takayama S. Bone lengthening of the radius with temporary external fixation of the wrist for mild radial club hand. *J Plast Reconstr Aesthet Surg*. 2014 Dec;67(12):1688-93.

95. Hayes AJ, Duffy PJ, McQueen MM. Bridging and non-bridging external fixation in the treatment of unstable fractures of the distal radius: a retrospective study of 588 patients. *Acta Orthop*. 2008;79(4):54

96. Modi CS, Ho K, Smith CD, Boer R, Turner SM. Dynamic and static external fixation for distal radius fractures--a systematic review. *Injury*. 2010;41(10):1006-11.

97. John T Anderson, George L Lucas, Bruce R Buhr, MD. Complications of Treating Distal Radius Fractures with External Fixation: A Community Experience. *Iowa Orthop J*. 2004; 24: 53–59.

98. D'Arienzo M, Conti A, D'Arienzo A. Management of Distal Radius Fractures in the Elderly Patients. *Austin J Musculoskelet Disord*. 2015; 2(3): 1025.

99. Bushnell BD, Bynum DK. Malunion of the distal radius. *J Am Acad Orthop Surg*. 2007 Jan;15(1):27-40.

100. Kay S, McMahan M, Stiller K. An advice and exercise program has some benefits over natural recovery after distal radius fracture. *Australian Journal of Physiotherapy*. 2008. 54(4): 253-259.

15. ŽIVOTOPIS

Rođen sam 18. prosinca 1990. u Zagrebu. Pohađao sam OŠ Antuna Mihanovića te nakon toga Prirodoslovnu-Matematičku gimnaziju u Zagrebu (XV. Gimnazija, popularni MIOC). MIOC sam završio sa odličnim uspjehom te nakon upisa FER-a upisao sam 2010. Medicinski fakultet. Trenutno sam redoviti student 6. godine Medicinskog fakulteta u Zagrebu. Aktivno se služim engleskim jezikom. U slobodno vrijeme pratim sport i gledam filmove.