

Morfološka analiza u dijagnostičkom postupniku idiopatskih upalnih bolesti crijeva

Njirić, Marija

Master's thesis / Diplomski rad

2018

Degree Grantor / Ustanova koja je dodijelila akademski / stručni stupanj: **University of Zagreb, School of Medicine / Sveučilište u Zagrebu, Medicinski fakultet**

Permanent link / Trajna poveznica: <https://um.nsk.hr/um:nbn:hr:105:048659>

Rights / Prava: [In copyright](#) / [Zaštićeno autorskim pravom.](#)

Download date / Datum preuzimanja: **2024-12-28**



Repository / Repozitorij:

[Dr Med - University of Zagreb School of Medicine Digital Repository](#)



**SVEUČILIŠTE U ZAGREBU
MEDICINSKI FAKULTET**

Marija Njirić

**Morfološka analiza u dijagnostičkom
postupniku idiopatskih upalnih bolesti crijeva**

DIPLOMSKI RAD



Zagreb, 2018.

**SVEUČILIŠTE U ZAGREBU
MEDICINSKI FAKULTET**

Marija Njirić

**Morfološka analiza u dijagnostičkom
postupniku idiopatskih upalnih bolesti crijeva**

DIPLOMSKI RAD

Zagreb, 2018.

Ovaj diplomski rad izrađen je u Kliničkom zavodu za patologiju i citologiju Kliničke bolnice Merkur pod vodstvom doc.dr.sc. Anite Škrtić, dr.med i predan je na ocjenu u akademskoj godini 2017./2018.

Sadržaj

SAŽETAK	I
SUMMARY	II
1. UVOD	1
1.1. Epidemiologija i etiologija	1
1.2. Klinička slika	3
1.3. Dijagnostika	4
1.4. Kolonoskopija	5
1.5. Morfološka analiza	8
1.6. Terapija	13
1.7. Korelacija endoskopskog i histološkog nalaza upalnih bolesti crijeva	15
2. HIPOTEZA	17
3. CILJEVI	18
4. MATERIJALI I METODE	19
5. REZULTATI	21
5.1. Učestalost sigurnih morfoloških kriterija upalnih bolesti crijeva u endoskopskim biopsijama ...	21
5.2. Učestalost sigurnih morfoloških kriterija Crohnove bolesti i ulceroznog kolitisa	23
5.2.1. Učestalost sigurnih morfoloških obilježja Crohnove bolesti	23
5.2.2. Učestalost sigurnih morfoloških kriterija ulceroznog kolitisa	25
5.3. Usporedba morfoloških obilježja upalnih bolesti crijeva s endoskopskim nalazom debelog crijeva	26
5.3.1. Usporedba kod pacijenata s Crohnovom bolesti	26
5.3.2. Usporedba kod pacijenata s ulceroznim kolitisom	27
6. RASPRAVA	29
7. ZAKLJUČCI	30
8. ZAHVALE	31
9. LITERATURA	32
10. ŽIVOTOPIS	35

POPIS OZNAKA I KRATICA

ASH – indeks histološke aktivnosti Crohnove bolesti (eng. *Average Histological Score*)

CD – Crohnova bolest (eng. *Crohn's disease*)

CDEIS – klasifikacija endoskopske aktivnosti Crohnove bolesti (eng. *Crohn's Disease Endoscopic Index of Severity*)

GHAS – eng. *Global Histological Activity Score*

HE – hemalaun-eozin bojanje

IBD – upalne bolesti crijeva (eng. *Inflammatory bowel disease*)

IL-17 – interleukin-17

IL-23 – interleukin-23

NSAID – nesteroidni antireumatici (eng. *nonsteroidal anti-inflammatory drugs*)

TNF – faktor tumorske nekroze (eng. *tumor necrosis factor*)

UC – ulcerozni kolitis (eng. *ulcerative colitis*)

SAŽETAK

Morfološka analiza u dijagnostičkom postupniku idiopatskih upalnih bolesti crijeva

Autor: Marija Njirić

Idiopatske upalne bolesti crijeva su kronični upalni poremećaj crijeva s dva zasebna entiteta, Crohnovom bolesti i ulceroznim kolitisom. Etiologija bolesti je multifaktorijalna, ulogu imaju genetsko naslijeđe, poremećaj regulacije imunološkog sustava u sluznice crijeva i okolišni čimbenici. Ne postoji zlatni standard za postavljanje dijagnoze, već se ona donosi na temelju korelacije između kliničke slike, endoskopskih i histoloških nalaza. Kao cilj današnje terapije je postavljeno cijeljenje sluznice crijeva, a anti-TNF monoklonalna antitijela su novi lijekovi s uspjehom u postizanju navedenog cilja.

Opći cilj ovoga rada je bilo utvrđivanje prisutnosti općih morfoloških obilježja upalnih bolesti crijeva u endoskopskim biopsijama debelog crijeva. Specifični ciljevi su bili utvrđivanje prisutnosti sigurnih morfoloških obilježja koji mogu pomoći u diferenciranju između dviju bolesti i utvrđivanje međuovisnosti endoskopske i histološke aktivnosti bolesti. Uzorak ovog retrospektivnog istraživanja su bila 32 pacijenta, 21 s Crohnovom bolesti i 11 s ulceroznim kolitisom. Najuočeniji morfološki parametri upalnih bolesti crijeva su bili bazalna plazmacitoza i promjene oblika i arhitekture kripti sluznice. Za usporedbu aktivnosti Crohnove bolesti su se koristile CDEIS endoskopska klasifikacija i AHS histološka klasifikacija aktivnosti bolesti. Za usporedbu aktivnosti ulceroznog kolitisa su se koristile Mayo endoskopska klasifikacija i Nancy histološka klasifikacija aktivnosti bolesti. Statističkim testovima se u Crohnovoj bolesti našla pozitivna korelacija $r = 0,122$ između dvije klasifikacije, uz $p = 0,966$, a u ulceroznom kolitisu korelacija je iznosila $r = 0,574$, a $p = 0,288$. Rezultati nisu statistički značajni, ali iz njih je vidljiva složenost bolesti i potreba za daljnjim istraživanjem jer tema ima perspektivu i zahtijeva daljnju obradu.

Ključne riječi: endoskopska biopsija debelog crijeva

SUMMARY

Morphological analysis in diagnostic algorithm of chronic inflammatory bowel diseases

Author: Marija Njirić

Inflammatory bowel disease is a chronic inflammatory disorder with two separate entities, Crohn's disease and ulcerative colitis. The etiology of disease is multifactorial, it consists of genetic predisposition, abnormalities in immune regulation and the effect of environmental factors. The diagnosis of IBD is based on the correlation between medical history, endoscopic parameters and histopathology. The goal of today's therapy is mucosal healing, and anti-TNF monoclonal antibodies are new drugs with success in achieving this goal.

The primary goal of this paper was to determine the presence of general morphological features of IBD in endoscopic colon biopsies. The specific objectives were to determine the presence of reliable morphological features that can help differentiate between two entities of IBD and to determine the interdependence of endoscopic and histological activity of the disease. For the purpose of producing this study a retrospective research of 32 patients, 21 with Crohn's disease and 11 with ulcerative colitis, was done. The most commonly found morphological parameters of IBD were basal plasmacytosis and changes in the shape and architecture of the crypts. To evaluate and compare Crohn's disease activity, CDEIS endoscopic classification and AHS histological classification of disease were used. To evaluate and compare the activity of ulcerative colitis, Mayo endoscopic classification and Nancy histological classification of disease activity were used. Regarding Crohn's disease, statistical tests found a positive correlation ($r = 0,122$) between two classifications and calculated p value was 0,966. A positive correlation ($r = 0,574$) was found in ulcerative colitis, with a p value of 0,288. The calculated results are not statistically significant but they represent the complexity of IBD and the need for further research.

Keywords: endoscopic biopsy of the colon

1. UVOD

Upalne bolesti crijeva su kronični upalni poremećaj koji nastaje zbog neprimjerene aktivacije stanica imunološkog sustava u sluznici crijeva, a obuhvaćaju dva zasebna entiteta: Crohnovu bolest i ulcerozni kolitis (1). Etiologija nije u potpunosti razjašnjena, ali smatra se da je multifaktorijalna, tj. ulogu u razvoju bolesti imaju genetsko naslijeđe pojedinca, disregulacija imunološkog sustava i utjecaj okolišnih čimbenika (2).

1.1. Epidemiologija i etiologija

Noviji statistički podaci pokazuju trend porasta incidencije i prevalencije upalnih bolesti crijeva u svijetu. Danas je najveća incidencija upalnih bolesti crijeva prisutna u zemljama sjeverne Europe, sjeverne Amerike i Ujedinjenog kraljevstva. Incidencija Crohnove bolesti u Europi se procjenjuje na 12,7/100 000 stanovnika, a u Sjevernoj Americi na 20,2/100 000 stanovnika s prevalencijom 320/100 000 stanovnika u Europi i Sjevernoj Americi. Incidencija ulceroznog kolitisa u Europi je 24,3/100 000 s prevalencijom 500/100 000, a u Americi 19,3/100 000 s prevalencijom 250/100 000. Uspoređujući podatke može se zaključiti da je prevalencija ulceroznog kolitisa u svijetu neznatno veća od prevalencije Crohnove bolesti. Upalne bolesti crijeva svoje prve simptome mogu pokazati u ljudi bilo koje dobi, ali gledajući podatke javljaju se predominantno u dvije skupine ljudi, one u dvadesetim do srednjim četrdesetim godinama, i u ljudi u sedmom desetljeću života. Što se tiče spolne distribucije, omjer muškaraca i žena oboljelih od Crohna je 1,2:1, a omjer kod ulceroznog kolitisa jest 1:1 (3).

Patogeneza upalnih bolesti crijeva je rezultat interakcije triju čimbenika: genetske podložnosti osobe da razvije bolest, neregulirane aktivacije imunološkog sustava u sluznici crijeva i utjecaja okolišnih čimbenika, u ovom slučaju bakterijskog ekosustava u crijevima, na sluznicu.

U prilog genetskoj podlozi razvoja ulceroznog kolitisa i Crohnove bolesti govore studije provedene na monoziotnim i dizigotnim blizancima. Rezultati triju europskih studija su pokazale pojavnost ulceroznog kolitisa u 6% do 16% monoziotnih blizanaca, za razliku od dizigotnih u kojih pojavnost iznosi od 0% do 5%. Rezultati studije o pojavnosti Crohnove bolesti u monoziotnih blizanaca koja iznosi 67% govore u prilog snažnoj ulozi genetike u razvoju ove bolesti (2). Rođaci oboljelog u prvom koljenu imaju 10-15x veći rizik za razvoj bolesti od opće populacije. Istraživanjem su pronađena 163 gena čija mutacija može dovesti do razvoja IBD-a od čega je njih 30 specifično za Crohnovu bolest, a 20 za ulcerozni kolitis (3). *NOD2/CARD15* je prvi gen kojeg se povezalo s razvojem Crohnove bolesti, a nalazi se na 16. kromosomu. Produkt tog gena jest intracelularni receptor, izražen u makrofagima, dendritičkim stanicama i Panethovim stanicama intestinalnog epitela, čija je uloga prepoznavanje muramil dipeptida, peptidoglikanske sastavnice gram pozitivnih i gram negativnih bakterija. Aktivacija tog receptora dovodi do aktivacije nuklearnog faktora (NF- κ B) koji posreduje u aktivaciji proinflamatornih citokina i proizvodnji defenzina, endogenog antimikrobnog peptida. Mutacija *NOD2/CARD15* gena dovodi do smetnje u interakciji vezanja receptora za muramil peptid i

posljedično do smanjenog antibakterijskog djelovanja (3,4). Prisutnost genetskog polimorfizma *NOD2/CARD15* je primijećen u 20% do 30% oboljelih i povezan je s razvojem bolesti u ranijoj dobi, upalnim zahvaćanjem ileuma i većom učestalosti razvoja striktura (5). Genetski polimorfizam IL-23 je također povezan s razvojem IBD-a. IL23 je citokin kojeg proizvode dendritičke stanice i makrofagi kao odgovor na antigeni podražaj. IL-23 stimulira Th17 pomoćne stanice na proizvodnju proinflamatornog citokina IL-17 čija je uloga indukcija proizvodnje kemokina koji kemotaksijom privlače leukocite, poglavito neutrofile, na mjesto upale u tkivu (2). Istraživanje provedeno na životinjskom modelu crijeva je pokazalo da je akumulacija Th17 stanica u tkivu smanjena kad je prisutna manja koncentracija IL-23, što posljedično dovodi do manje koncentracije upalnih stanica u tkivu (6).

Distalni ileum i kolon imaju najveću crijevnu koncentraciju bakterija, 10^{12} bakterija/gram luminalnog sadržaja, koje su konstantni izvor antigene stimulacije u sluznici crijeva. Kontinuirana antigena stimulacija komenzalnim bakterijama, virusima i gljivama dovodi do nekontroliranog upalnog odgovora u osoba s poremećenom regulacijom imunološkog sustava što posljedično dovodi do znakova kronične upalne bolesti u sluznici crijeva (2). U prilog tome govore istraživanja na životinjskim modelima pri kojima se kolitis ne razvija u sterilnim uvjetima već nakon izlaganja normalnim komenzalnim bakterijama (7). Imajući na umu ulogu bakterija u razvoju upalnih bolesti crijeva, u terapiji se uspješno koriste antibiotici širokog spektra, a privremena ileostoma može poboljšati kliničku sliku jer sprječava dotok fekalnog sadržaja, a time i bakterija do upalno promijenjene sluznice crijeva (3).

Drugi okolišni čimbenik koji ima utjecaj na razvitak i daljnji tijek bolesti jest pušenje. Upitnik proveden 1981. godine među 422 pacijenta oboljela od IBD-a (230 s UC, 192 s CD) je pokazala da samo 8% oboljelih od ulceroznog kolitisa puši u usporedbi s 42% pušača među oboljelim od Crohnove bolesti. Veći udio bivših pušača je bio unutar oboljelih od ulceroznog kolitisa, 44% nasuprot 27% kod oboljelih od Crohnove bolesti, a 87% bivših pušača u UC je prestalo pušiti prije pojave prvih simptoma IBD-a. Studija provedena u Mađarskoj nad 1420 pacijenata (914 UC, 506 CD) je dala rezultat prevalencije pušenja 15% u ulceroznom kolitisu, a 47% u Crohnovoj bolesti, dok je prevalencija pušenja među općom populacijom bila 36%. Ovi rezultati govore u prilog zaštitnog djelovanja pušenja u sklopu ulceroznog kolitisa, ali mehanizam djelovanja nije u potpunosti istražen i ne bi bilo etički preporučiti pušenje kao jednu od terapija ulceroznog kolitisa. Za razliku od ulceroznog kolitisa, pušenje se u Crohnovoj bolesti pokazalo kao nezavisni rizični faktor za razvoj bolesti i povezan je s teškim oblikom bolesti, refraktornim na terapiju (8).

1.2. Klinička slika

Simptomi upalnih bolesti crijeva su raznoliki, ovise o trajanju, lokalizaciji i komplikacijama bolesti. Većina pacijenata ima simptome par tjedana ili mjeseci prije nego što potraže medicinsku pomoć, a neki imaju nagli nastup bolesti i javljaju se sa simptomima koji oponašaju akutni infektivni kolitis.

Crohnova bolest je transmuralna kronična upala stijenke crijeva koja može zahvatiti bilo koji dio gastrointestinalnog trakta, od usta do anusa. Otprilike 30% do 40% pacijenata ima upalno zahvaćen samo terminalni ileum, 30% do 40% ima zahvaćen ileum i kolon, 10% do 20% ima zahvaćen samo kolon (Crohnov kolitis), a 5% ima zahvaćen isključivo gornji gastrointestinalni trakt. Od pacijenata s terminalnim ileitisom, 20% će razviti kolitis tijekom 10 godina praćenja (2). Terminalni ileum je zahvaćen u 70% pacijenata. Simptomi s kojima se javljaju pacijenti su: bol u abdomenu (najčešće u donjem desnom kvadrantu), dijareja, primjese sluzi i/ili krvi u stolici, opća slabost koja je posljedica malapsorpcije i anemije. Komplikacije Crohnove bolesti uključuju razvoj striktura, fistula i ekstraintestinalnih manifestacija. Striktore označavaju suženje lumena crijeva uslijed dugotrajnih transmuralnih upalnih promjena stijenke te se mogu očitovati znakovima ileusa, a ako dođe do perforacije crijeva prisutni su znakovi nadražaja abdomena te je u tom slučaju potrebno resecirati zahvaćeno crijevo. Fistule su upalom stvoreni kanali između dva epitelna tkiva, prisutne su u 20% do 40% pacijenata, a najčešće su enteroenteralne i enterokutane. Enterokutane fistule su uz analne fisure i apscese znakovi perianalne bolesti koja zahvaća 30% oboljelih i obilježena je boli i iscjetkom te temperaturom u slučaju apscesa (3).

Za razliku od Crohnove bolesti, ulcerozni kolitis je upala koja je ograničena na sluznicu stijenke kolona koja u većini slučajeva započinje u rektumu i širi se u proksimalnom smjeru. Prema montrealskoj klasifikaciji UC se dijeli na ulcerozni proktitis (bolest ograničena na rektum), lijevostrani UC (bolest doseže proksimalno do lijenalne fleksure) i pankolitis (upalom je zahvaćen i dio kolona proksimalno od lijenalne fleksure) (9). U vrijeme postavljanja dijagnoze 14% do 37% pacijenata ima pankolitis, 50% do 60% ima lijevostrani UC, a 44% do 49% ima proktitis (2,3). Simptomi ulceroznog kolitisa su: fekalna urgencija, tenezmi, primjese sluzi i krvi u stolici, krvava dijareja, bol u abdomenu, i gubitak težine u pacijenata s teškim oblikom bolesti. Općenito, klinički simptomi dobro koreliraju s težinom bolesti iako postoje slučajevi da asimptomatski pacijenti imaju endoskopski i histološki aktivnu bolest.

U sklopu navedenih simptoma diferencijalna dijagnoza je široka i uključuje, osim upalnih bolesti crijeva, akutni infektivni kolitis, kolitis induciran lijekovima, divertikulitis i ishemijski kolitis (2).

1.3. Dijagnostika

Ne postoji specifična pretraga kojom se sa sigurnošću može postaviti dijagnoza upalne bolesti crijeva već se dijagnoza postavlja korelacijom kliničke slike s endoskopskim i histološkim nalazima (10,11). Simptomi upalnih bolesti crijeva su većinom nespecifični, a laboratorijske pretrage ne mogu otkriti uzrok kolitisa. Kompletna kolonoskopija s retrogradnom ileoskopijom se smatra dijagnostičkom metodom izbora jer osim direktne vizualizacije sluznice crijeva omogućuje i uzimanje uzorka tkiva za patohistološku analizu. To podiže dijagnostičku vrijednost endoskopije jer se općenito smatra da kolonoskopija s biopsijom može utvrditi etiologiju kolitisa u više od 90% slučajeva (12,13,14). To je potvrdila prospektivna studija iz 2002. godine provedena nad 200 pacijenata sa suspektnom ili već potvrđenom dijagnozom IBD-a u kojoj su ispitivači pokušali utvrditi dijagnostičke parametre potrebne da bi se postavila najtočnija dijagnoza kolitisa. U prvom koraku je endoskopičar detaljno opisivao endoskopski vidljive promjene sluznice te bi potom uzeo dvije vrste biopsija. Prva je bila „*double biopsy*” prilikom koje su se uzimala dva uzorka iz upalno promijenjene sluznice. Druga je bila segmentalna biopsija prilikom koje su se uzimala barem dva uzorka sluznice iz šest pregledanih segmenata crijeva (cecum, uzlazni kolon, transverzum, silazni kolon, rektum i terminalni ileum, ako je to bilo moguće). Potom su ti uzorci bili poslani nezavisnom histopatologu koji je nad uzorcima vršio morfološku analizu. U drugom koraku je histopatolog prvo pregledavao „*double biopsy*”, potom segmentalnu biopsiju, te postavljao preliminarnu dijagnozu. U trećem koraku je histopatologu postala dostupna klinička slika pacijenta i endoskopski nalaz. Nakon svakog koraka je bila primijećena promjena u dijagnozi, te se konačna dijagnoza smatrala ona koja je bila rezultat korelacije segmentalne biopsije, endoskopskog nalaza i kliničke slike. Konačni rezultati su izgledali ovako: uzorci „*double biopsy*” su postavili točnu dijagnozu u 66% slučajeva, segmentalna biopsija je povećala točnost dijagnoze za 26%, dakle dijagnoza je postala ispravna u 92% slučajeva, endoskopski podaci su povećali točnost dijagnoze za 2,5%, a klinički za dodatnih 5,5% (15).

Stoga se danas smatra da svim pacijentima s bolovima u abdomenu i hematokezijom treba napraviti inicijalnu kompletnu kolonoskopiju s retrogradnom ileoskopijom prilikom koje se uzimaju minimalno dva reprezentativna uzorka tkiva sluznice pripadajućih šest pregledanih segmenata crijeva (14). Dodatno, svakom pacijentu koji se javi s dijarejom kao glavnim simptomom treba napraviti mikrobiološku analizu stolice kako bi se isključila infektivna etiologija bolesti jer simptomi akutnog infektivnog kolitisa nalikuju simptomima s kojima se javljaju pacijenti oboljeli od IBD-a u prvim fazama bolesti (3).

1.4. Kolonoskopija

Kod pacijenata za koje se sumnja da boluju od upalne bolesti crijeva, inicijalna kolonoskopija je izuzetno važna. Razlog leži u tome što omogućuje prikaz lokalizacije i karaktera prvobitnih upalnih promjena sluznice crijeva, koji još nisu promijenjeni djelovanjem medikamentozne terapije (14). Nalaz inicijalne kolonoskopije pridonosi diferenciranju između Crohnove bolesti i ulceroznog kolitisa, te može prognozirati ozbiljnost bolesti i budući odgovor na terapiju. Pacijentu treba savjetovati da prije kolonoskopije ne koristi nesteroidne antireumatike jer njihovo djelovanje na sluznicu crijeva može imitirati endoskopsku sliku upalnih bolesti crijeva (13).

Prospektivna studija iz 2008.godine provedena nad 558 pacijenata koji su bili podvrgnuti kolonoskopiji zbog sumnje da boluju od upalnih bolesti crijeva je imala za cilj utvrditi komplikacije tijekom i nakon kolonoskopije. Rezultati su pokazali da nije bilo smrtnih slučajeva, teže komplikacije koje uključuju krvarenje i perforaciju crijeva su se dogodile u 4/558 pacijenata (0,7%), a manje komplikacije pod koje spadaju nadutost, tahikardija, mučnina, povraćanje su bile zabilježene u 22/558 pacijenata (3,9%) (16). Ovi rezultati potkrepljuju tvrdnju da je kolonoskopija sigurna metoda i treba je obaviti prilikom obrade na suspektni IBD, ali kontraindicirana je kod pacijenata s teškim oblikom kolitisa i razvijenim toksičnim megakolonom (13).

Endoskopski izgled normalne sluznica kolona jest glatke površine, nježno ružičaste boje ispod koje prosijava krvožilni crtež. Prilikom pregleda utvrđuje se prisutnost općih upalnih promjena izgleda površine sluznice, što uključuje edem sluznice, eritem, granulirani izgled sluznice, kontaktnu vulnerabilnost, ulceracije i znakove spontanog krvarenja (12). Nakon utvrđivanja abnormalnosti izgleda sluznice, potrebno je na temelju nalaza pokušati razlikovati IBD od drugih vrsta kolitisa. Endoskopske diferencijalne dijagnoze IBD-a uključuju: infektivni kolitis, ishemični kolitis i kolitis induciran lijekovima (13).

Akutni infektivni kolitis najčešće uzrokuju *Shigella*, *Amoeba*, *Giardia*, *Escherichia coli* i *Campylobacter* (3). Endoskopski se prikazuje kao izrazito hiperemična sluznica, s diskontinuitentnim lezijama unutar segmenta crijeva i vidljivim aftama sluznice kolona što ga teško razlikuje od IBD-a. Ishemični kolitis je najčešće prisutan u silaznom kolonu u blizini lienalne fleksure. U blažim slučajevima endoskopski se vidi edem sluznice, gubitak vaskularnog crteža, a u težim slučajevima su vidljive crvene i ljubičaste diskoloracije sluznice i znakovi nekroze. Kolitis uzrokovan djelovanjem nesteroidnih protuupalnih lijekova se endoskopski prikazuje kao diskretne ulceracije okružene normalnom sluznicom u bilo kojem dijelu gastrointestinalnog trakta (12).

Ne postoji specifični endoskopski parametar čiji pronalazak u potpunosti može diferencirati između Crohnova kolitisa i ulceroznog kolitisa, pogotovo u akutnoj fazi upale. Postoje samo značajke koje su više sugestivne za Crohnovu bolest ili za ulcerozni kolitis (14). Patognomonična endoskopska

značajka Crohnove bolesti jesu diskontinuitentne lezije (skip lezije), područja upalom zahvaćene sluznice smještena između sluznice normalna izgleda. Najraniji endoskopski vidljiv znak upale u Crohnoj bolesti jesu aftozni ulkusi, koji se kako bolest napreduje povećavaju u ulkuse zmijolikog oblika postavljene longitudinalno u smjeru tenija kolona. Zahvaćenost terminalnog ileuma upalom, a nezahvaćenost rektuma, identificiranje otvora fistuloznog kanala, postojanje striktura i znakova perianalne bolesti pobuđuju sumnju da pacijent boluje od Crohnove bolesti. U ulceroznom kolitisu endoskopski vidljive promjene sluznice u većini slučajeva zahvaćaju rektum i šire se kontinuirano prema proksimalnim dijelovima kolona. Uočljiva je karakteristična demarkacijska linija koja naglo odjeljuje upalno promijenjenu sluznicu od sluznice normalnog izgleda. Ostale endoskopske značajke ulceroznog kolitisa jesu: granulirani izgled i vulnerabilnost sluznice, površinski ulkusi i gubitak normalnog krvožilnog crteža (13,14). Pronalazak znakova bolesti na terminalnom ileumu se inače smatra znakom Crohnove bolesti, ali terminalni ileum može pokazivati upalne znakove i u ulceroznom kolitisu. Taj fenomen se zove „backwash ileitis” i javlja se u 25% pacijenata s pankolitisom zbog upalno izazvane insuficijencije ileocekalnog zaliska i posljedičnog refluksa sadržaja debelog crijeva (17). Kontinuirana zahvaćenost malog segmenta terminalnog ileuma koja se nastavlja na upalu cekuma, bez ulceracija, striktura i stenozu ukazuje na backwash ileitis. Diskontinuirana upala terminalnog ileuma bez znakova pankolitisa, upala jačeg karaktera od one u cekumu, sa ulkusima i stenozom ukazuje na Crohnovu bolest (13).

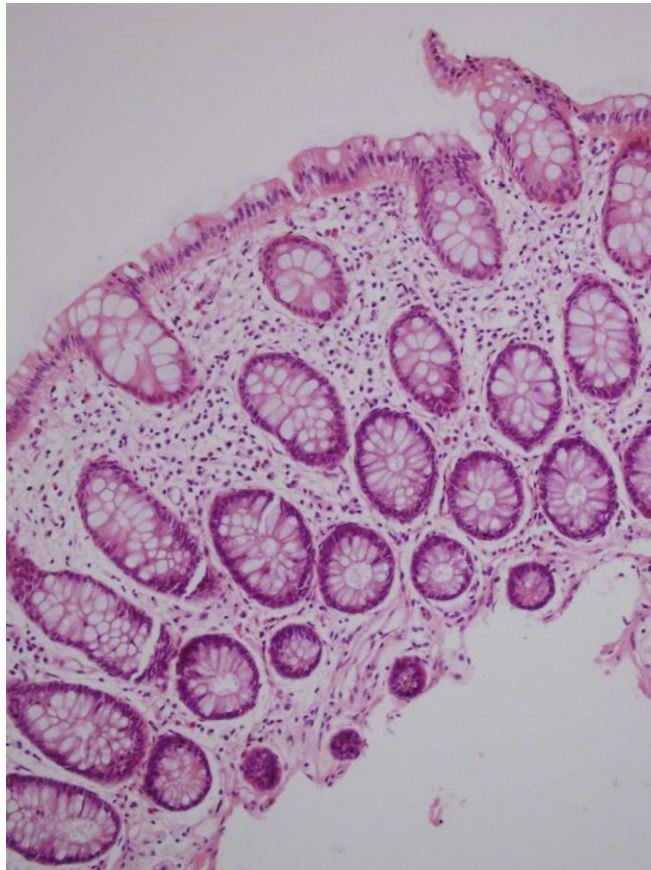
Liječnik Angelo Pera je 1985. godine proveo prospektivnu četverogodišnju studiju sa svrhom ispitivanja vjerojatnosti kolonoskopije da diferencira Crohnovu bolest od ulceroznog kolitisa. Ispitivanici su bili 357 pacijenata koji na početku ispitivanja nisu imali postavljenu konačnu dijagnozu IBD-a. Broj obavljenih kolonoskopija je iznosio 606, a uzorke biopsija je analizirao nezavisni histopatolog. Uspredila se podudarnost dijagnoze postavljene na temelju kolonoskopije i dijagnoze postavljene na temelju patohistološke analize. Rezultati su pokazali da je kolonoskopija postavila ispravnu dijagnozu ili Crohna ili ulceroznog u 89% slučajeva. U 7% slučajeva endoskopski nalaz nije uspio diferencirati ispravni oblik IBD-a, a u 4% se dogodila endoskopska greška (18). Osim mogućnosti diferenciranja među entitetima IBD-a, endoskopski nalaz može odrediti stupanj težine bolesti i prognozirati odgovor bolesti terapiju.

M. Daperno je sa suradnicima proveo retrospektivno istraživanje učinka medikamentozne terapije na 109 pacijenata s dijagnozom teškog ulceroznog kolitisa čiji su rezultati utvrdili da kolonoskopija može predvidjeti mogućnost uspjeha djelovanja medikamentozne terapije. Kriteriji za klinički teški ulcerozni kolitis su bili: > 6 krvavih proljeva u danu, temperatura > 37.8°C, frekvencija srca > 90/min, hemoglobin < 10.5 g/dl. Rezultati su pokazali da je 21 od 23 (91%) pacijenta koji nisu odgovorili na kortikosteroidnu terapiju u endoskopskom nalazu imalo prisutnost znakova teškog kolitisa, poglavito dubokih ulceracija. U usporedbi s tim ti su znakovi bili prisutni u samo 29 od 86 (34%) pacijenata koji jesu odgovorili na kortikosteroidnu terapiju (19).

S. Nahon i suradnici su 2002. kreirali studiju čiji su rezultati pokazali da kolonoskopija može predvidjeti anatomsku ozbiljnost Crohnove bolesti. U ovoj retrospektivnoj studiji materijali su bili resecirani dijelovi crijeva 78 pacijenata koji su zbog rezistencije na medikamentoznu terapiju bili podvrgnuti kolektomiji i nalaz njihove kolonoskopije prije kolektomije. Na temelju analize preparata crijeva podijelili su pacijente na 68 onih čiji je materijal sadržavao duboke ulkuse kao znak teške anatomske slike bolesti i na 10 pacijenata čiji uzorci nisu sadržavali takve promjene. Dodatno su definirali tri endoskopska kriterija težine bolesti: ESC1 (duboke ulceracije koje prodiru kroz mišićni sloj stijenke), ESC2 (duboke ulceracije koje zahvaćaju više od jedne trećine sluznice) i ESC3 (odvajanje sluznice od podležćih slojeva na rubovima ulceracije). Rezultati su pokazali da je barem jedan od ovih kriterija pronađen u 95% pacijenta s teškom anatomskom slikom bolesti ($p < 0.001$) (20). Ova istraživanja daju temelj razmišljanju da težina endoskopskog nalaza dobro korelira s težinom histološkog nalaza.

1.5. Morfološka analiza

Prvi korak s kojim se patohistolozi susreću prilikom analize uzorka biopsije pacijenta sa sumnjom na IBD jest procjena izgleda sluznice, tj. utvrđivanje izgleda li sluznica normalno ili je upalno promijenjena. Histološki parametri koji se analiziraju u tu svrhu uključuju arhitekturu sluznice, prisutnost upalnih stanica te abnormalnosti epitela. Kako bi se postigla što bolja analiza preparata potrebno je poznavati normalne pojavnosti sluznice kolona (**slika 1**) (21).

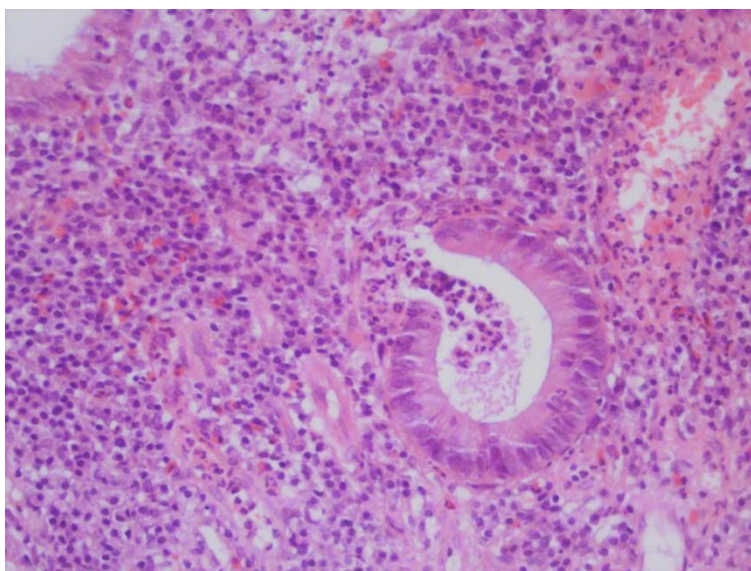


Slika 1. Broj biopsije 9485/13. Normalna arhitektura sluznice debelog crijeva (HE bojanje, povećanje 200x).

Promjene arhitekture kripti se očituju u smanjenju njihove gustoće u preparatu i promjeni njihovog izgleda. U normalnoj sluznici kolona kripti su postavljene paralelno jedna s drugom, a protežu se od *muscularis mucosae* do luminalne površine crijeva. Normalna gustoća kripti iznosi 7-8 kripti u 1 mm preparata, dok je u kroničnim upalnim bolestima gustoća smanjena na 4-5 kripti u 1 mm preparata s međusobnim razmakom većim od promjera pojedine kripti (22). Iskrivljenje kripti označava kripti koje su izgubile paralelno usmjerenje, kripti različitog promjera i kripti s vidljivim proširenjima. Grananje kripti posljedica je regeneracije epitela nakon kroničnog upalnog oštećenja. Udio takvih kripti manji od 10% od ukupnog broja kripti nije abnormalan, ali nalaz dvije takve kripti unutar 2 mm preparata ukazuje na patologiju (23). Atrofija kripti se prepoznaje kao povećana udaljenost između baze kripti i sloja *muscularis mucosae*. Iskrivljenje kripti, njihovo grananje i atrofija jesu znakovi

kroničnog upalnog zbivanja u sluznici crijeva, ali treba imati na umu da se takve promjene mogu uočiti i u normalnoj sluznici distalnog rektuma te se stoga on ne smije koristiti za postavljanje dijagnoze (21).

Što se tiče upalnih stanica, analizira se njihova vrsta, nalaze li se samostalno ili udružene u agregate i granulome te u kojem se dijelu sluznice nalaze. Mogu infiltrirati laminu propriju, kriptalni epitel i lumen te površinski epitel. U normalnoj lamini propriji limfociti i plazma stanice su prisutni duž cijele kolorektalne sluznice, ali gustoća stanica je različita među segmenatima crijeva. Najveća je u cekumu i uzlaznom kolonu, tj. primijetan je pad prisutnosti upalnih stanica u distalnom smjeru prema lijevom kolonu. Limfociti i plazma stanice se prvenstveno nalaze u gornjoj trećini visine lamine proprije, a vrlo ih je malo ili ih uopće nema u bazalnom dijelu što se naziva gradijent plazma stanica. Gradijent plazma stanica se gubi u kroničnim upalnim bolestima crijeva zbog prisutnosti plazma stanica u bazalnom sloju lamine proprije što je objektivni i lako uočljiv znak kroničnih upalnih bolesti crijeva (21,24). Nalaz jednog ili dva limfatična agregata u biopsiji je normalan, ali više od 2 agregata u biopsiji veličine 2 mm je patološki i znak kroničnog upalnog zbivanja (24). Granulom je nakupina najmanje 5 epiteloidnih stanica, bez vidljive kazeozne nekroze ili stranog tijela, vidljiv u 25% biopsija i njegovo je prisustvo posljedica kronične upale (12,25). Nekoliko neutrofila intraepitelno (dva ili tri u bioptatu) može biti rezultat prisutnosti fekalnog sadržaja, ali općenito neutrofil ne bi trebali biti prisutni u uzorku biopsije (24). Neutrofil mogu biti prisutni u lamini propriji, površinskom epitelu i epitelu kripti (kriptitis). Agregati neutrofila unutar lumena kripti, najčešće lokalizirani u bazalnom području kripti, tvore kriptalni apsces (2). Kriptitis i kriptalni apsces su znakovi aktivne upale i mogu biti prisutni u akutnom pogoršanju Crohnove bolesti i uceroznog kolitisa, kao i u ostalim oblicima kolitisa (slika 2).



Slika 2. Broj biopsije 8678/14. Kriptalni apsces (HE, povećanje 400x).

U normalnoj sluznici epitel je građen od cilindričnih stanica koje tvore zaštitni kompaktni sloj za zaštitu od okolišnih čimbenika. Epitelne stanice mogu imati funkciju apsorpcije ili mogu biti vrčaste i lučiti mucin (17). Površinska oštećenja epitela, redukcija mucina u epitelnom sloju i metaplazija Panethovih stanica su oštećenja epitela karakteristična za kronične upalne bolesti crijeva. Površinska oštećenja epitela su degenerativne promjene obilježene vakuolizacijom stanica, erozijom i ulceracijom. Erozijska označava gubitak epitela iznad područja infiltriranog upalnim stanicama, tj. unutar baze erozije su vidljivi neutrofilni. Ulceracija predstavlja teže oštećenje epitela koje seže do submukoze u čijem dnu se nalazi granulacijsko tkivo (21,25). Tijekom endoskopskog uzimanja uzorka za biopsiju može doći do arteficialnog oštećenja epitela, ali jasno se razlikuje od upalnog oštećenja (21). Vrčaste stanice proizvode mucin i skladište ga u granulama, a nakon hemalaun-eozin bojanja citoplazma izgleda prazno s vidljivim granulama mucina (17). U kroničnim upalama dolazi do redukcije vrčastih stanica ili prestanka proizvodnje mucinskih granula (21). Panethove stanice su sekretorne stanice prisutne samo u cekumu i proksimalnom desnom kolonu. Njihova prisutnost u drugim dijelovima kolona ukazuje na metaplaziju koja je uzrokovana kroničnom upalom (17).

U drugom koraku analize biopsije, nakon što se utvrdilo da je sluznica upalno promijenjena, potrebno je analizirati pokazuju li prisutne promjene morfološke znakove kroničnih upalnih bolesti crijeva. Prema smjernica britanskog gastroenterološkog društva objavljenim 2013. godine najpouzdaniji parametri IBD-a jesu: bazalna plazmacitoza, iskrivljenje oblika kripti/grananje kripti/abnormalna arhitektura kripti, atrofija kripti i nepravilna/vilozna površina sluznice u kojoj je omjer prisutnih viloznih izbočenja površine i kripti veći od 1,5 (24,25).

Nakon što je analiza potvrdila dijagnozu IBD-a, u trećem koraku je potrebno na temelju prisutnih obilježja diferencirati između Crohnove bolesti i ulceroznog kolitisa. Prema smjernica britanskog gastroenterološkog društva objavljenim 2013. godine kriteriji koji su sugestivni za Crohnovu bolest jesu: prisutnost granuloma, fokalna infiltracija lamine proprije kroničnim upalnim infiltratom, fokalno ili segmentalno iskrivljenje kripti, prisutnost upale u ileumu i nedostatak znakova ulceroznog kolitisa (21). Prilikom nalaza granuloma potrebno je napraviti par serijskih rezova kako bi ga se moglo razlikovati od granuloma u ulceroznom kolitisu koji nastaje nakon ruptуре kriptalnog apscesa i posljedične ekstravazacije mucina. Pregledom reza bioptata u tom slučaju se vidi granulom s nalazom eozinofila lokaliziran u dubljim dijelovima sluznice pokraj rupturirane kripte. Granulom u Crohnovoj bolesti je smješten nasumično u površinskim dijelovima sluznice i nije povezan s rupturom kripti (2). Što se tiče znakova upale u ileumu, potrebno je razlikovati stvarni terminalni ileitis od „backwash ileitisa“ u kojem je prisutan kronični miješani upalni infiltrat u lamini propriji, ali bez znakova promjene oblika kripti, atrofije kripti i promjena epitela (13). Prema smjericama britanskog gastroenterološkog društva iz 2013. godine, morfološki kriteriji sugestivni za dijagnozu ulceroznog kolitisa jesu: difuzne abnormalnosti kripti unutar upalnog područja i između pojedinih upalnih područja, atrofija kripti, abnormalna arhitektura kripti, nepravilna/vilozna površina sluznice, redukcija

mucina i nezahvaćenost terminalnog ileuma upalom. Redukcija mucina nije specifična za ulcerozni kolitis, ali primijećena je veća frekvencija pojavnosti u ulceroznom kolitisu nego u Crohnovoj bolesti (21).

U četvrtom koraku analize biopsije je potrebno provjeriti prisutnost znakova aktivnosti bolesti, a ako su prisutni utvrditi mogući uzrok. Akutni samoograničavajući (infektivni) kolitis je najčešći kolitis u općoj populaciji čiji simptomi uključuju naglu pojavu boli u abdomenu, krvavu dijareju i temperaturu, a upravo su to simptomi s kojima se prvi put liječniku javljaju pacijenti s upalnim bolestima crijeva. Podatak da mikrobiološka analiza stolice uspije otkriti bakterijskog uzročnika u samo 40% do 60% slučajeva ukazuje na važnost morfološke analize u svrhu diferenciranja IBD-a od akutnog infektivnog kolitisa. Mikroskopske značajke obje bolesti ovise o vremenu koje je proteklo od početka upalnih zbivanja do vremena biopsije. Biopsije uzete u prva dva tjedna trajanja akutnog infektivnog kolitisa su obilježene očuvanom arhitekturom kriпти, edemom i neutrofilnom infiltracijom lamine proprije. U većini slučajeva biopsija se uzima nekoliko tjedana nakon početka simptoma i tada sluznica može biti potpuno normalnog izgleda ili može imati sliku fokalnog kolitisa s blagom hipercelularnosti lamine proprije i rezidualnim oštećenjima površinskog epitela, ali očuvane arhitekture kriпти. U pacijenata s upalnim bolestima crijeva biopsije se u većini slučajeva uzimaju 6-8 tjedana nakon početka upalnih zbivanja u sluznici kolona i kroz to vrijeme se stignu razviti karakteristične kronične upalne promjene u sluznici kolona. Tako se razlikovanje akutnog infektivnog kolitisa i IBD-a temelji na izostanku promjena karakterističnih za IBD, a ne na znakovima infekcije (2,21,24). Upala u IBD-u može biti klasificirana kao aktivna, aktivna kronična i kronična (24). U aktivnim kroničnim infekcijama znakovi aktivnosti su vidljivi istodobno s razvijenim kroničnim promjenama sluznice što je karakteristično za neliječene slučajeve, kao i za akutnu egzacerbaciju IBD-a (2).

Ako u biopsiji nema znakova ni IBD-a ni akutnog infektivnog kolitisa potrebno je razmišljati o rjeđim vrstama kolitisa. Mikroskopski kolitis je naziv za stanje pri kojem pacijenti imaju kronični vodenasti proljev s normalnim kolonoskopskim nalazom, ali prisutnim znakovima upale u biopstatima. Unutar njega se razlikuju dva entiteta: limfocitni kolitis i kolagenozni kolitis. Glavno obilježje limfocitnog kolitisa jest povećan broj limfocita intraepitelno, >20 limfocita na 100 epitelnih stanica (normalno je prisutno 5 limfocita na 100 epitelnih stanica u površinskom sloju sluznice). Očuvana je arhitektura kriпти, a upalni infiltrat u lamini proprije je sastavljen pretežito od limfocita i plazma stanica. Karakteristična obilježje kolagenoznog kolitisa jesu zadebljanje subepitelnog sloja kolagena više od 10um i odvajanje površinskog sloja epitela od podležeg sloja kolagena. Mogu biti prisutne degenerativne promjene površinskog epitela u obliku redukcije prisutnosti mucina i metaplazije Panethovih stanica. Također se može vidjeti i iskrivljen oblik kriпти, ali sve ove promjene su fokalne i puno umjerenije nego u IBD-u. Od kolitisa povezanog s korištenjem nesteroidnih antireumatika obolijevaju uglavnom stariji ljudi koji u svojoj anamnezi imaju učestalo korištenje NSAID-a mjesec dana prije pojave krvavog proljeva. Pri kroničnoj upotrebi NSAID-a u biopstatu se može pronaći

promjena oblika kripti, blaga bazalna plazmacitoza, kriptitis i kriptalni apsces. Može oponašati nalaz Crohnove bolesti, a diferenciraju se na temelju nedostatka transmuralnih limfoidnih agregata i epiteloidnih granuloma (2).

Morfološka analiza svoje nalaze koristi za potvrdu dijagnoze IBD-a i diferenciranje između Crohnove bolesti i ulceroznog kolitisa. Kolonoskopija i morfološka analiza uz pomoć kliničkih podataka mogu razlikovati Crohnovu bolest i ulcerozni kolitis u 90% slučajeva (13). U 1% do 10% slučajeva kod pacijenata koji su bili podvrgnuti kolektomiji i posljedično morfološkoj analizi definitivna dijagnoza ne može biti postavljena i u tom slučaju se koristi pojam nedeterminiranog kolitisa. To se uglavnom događa u slučaju fulminantnog kolitisa kad su prisutna obilježja obaju entiteta IBD-a. Nedeterminirani kolitis nije zaseban entitet IBD-a i nema vlastite dijagnostičke kriterije već služi kao privremena dijagnoza koju bi trebalo izbjegavati i pokušati utvrditi pravu dijagnozu. Točna dijagnoza je neophodna za plan liječenja, pogotovo imajući na umu da je IPAA (Ilealni zdjelčni rezervoar i ileoanalna anastomoza) operacija kontraindicirana u Crohnovom kolitisu zbog morbiditeta uslijed razvoja pouchitisa, fistula, dehisijencije anastomoze i inkontinencije. U 80% slučajeva se tijekom vremena utvrdi ispravna dijagnoza, a u većini slučajeva to bude ulcerozni kolitis. Za manji dio, 10% do 40% slučajeva, se uspostavi da se radilo o Crohnovoj bolesti (2). U prilog tome ide istraživanje koje su 1995.godine napravili McIntyre i kolege uspoređujući prevalenciju pouchitisa nakon IPAA operacije između 71 pacijenta s nedeterminiranim kolitisom (iznosila je 19%) i 1232 pacijenta s ulceroznim kolitisom (iznosila je 8%). Između prevalencija nije bila velika razlika, a ujedno su obje grupe pacijenata imale slične konačne ishode što ide u prilog dijagnoze ulceroznog kolitisa kao vjerojatnije podloge nedeterminiranog kolitisa (26).

1.6. Terapija

Danas se u terapiji upalnih bolesti crijeva koriste kortikosteroidi, imunosupresivni lijekovi i biološka terapija, koja uključuje anti-TNF monoklonalna antitijela. Odluka o uvođenju pojedinih lijekova u terapiju ovisi o aktivnosti i lokalizaciji bolesti, odgovoru na prijašnju terapiju, nuspojavama i frekvenciji relapsa bolesti.

Za blago aktivnu Crohnovu bolest ograničenu na ileocekalno područje incijalna terapija jest peroralni kortikosteroid, budesonid. Podaci su pokazali da 50% do 60% pacijenata uspije postići remisiju tijekom 8 tjedana. U slučaju jake aktivnosti u ileocekalnom području i aktivnog Crohnovog kolitisa u terapiji se koriste intravenski kortikosteroidi za incijalno postizanje remisije, potom se u terapiju uključuju imunosupresivi, metotreksat ili azatioprin, za dugotrajno održavanje remisije (10). Incijalna terapija u liječenju ulceroznog kolitisa jest kombinacija peroralnog mesalazina i rektalnih preparata aminosalicilne kiseline. U pacijenata koji ne uspiju postići remisiju djelovanjem navedenih preparata u terapiju se uključuju intravenski kortikosteroidi. Ako pacijent unutar tri dana terapije kortikosteroidima ne pokaže znakove poboljšanja, u terapiju se mogu uključiti imunosupresivni lijekovi, ciklosporin i takrolimus (11).

Prijašnji terapijski pristup je za cilj imao postizanje kliničke remisije, a sastojao se od korištenja najmanje toksičnog lijeka u početku terapije, a novi lijekovi su se uvodili u slučaju izostanka odgovora na primijenjenu terapiju. Međutim, uvidjelo se da taj pristup ne mijenja prirodni tijek bolesti, te su pacijenti usprkos primjeni terapije imali teške simptome, razvoj neoplazmi i potrebu za kolektomijom. Danas se koristi akcelerirani terapijski pristup u kojem se ne oklijeva predugo s uključivanjem najdjelotvornijih lijekova u terapiju s novim terapijskim ciljem postizanja cijeljenja sluznice koje je definirano kao rezolucija vidljive upale i ulceracija vidljivih prilikom kolonoskopije. Rezultat cijeljenja sluznice jest intaktni sloj epitelnih stanica koji sprječava translokaciju komenzalnih bakterija u sluznicu i aktivaciju imunih stanica (27). U tu svrhu se danas sve više upotrebljavaju anti-TNF monoklonalna antitijela koja poglavito mijenjaju imunološki status bolesnika i smanjuju upalni odgovor u sluznici crijeva.

TNF- α je proinflamatorni citokin koji ima ključnu ulogu u održavanju kronične upale u sluznici crijeva, a smatra se da anti-TNF antitijela mogu aktivirati mehanizme uključene u imunološki odgovor, poglavito apoptozu stanica (28). Prema Hrvatskom konzenzusu o liječenju upalnih bolesti crijeva biološkom terapijom objavljenom 2013. godine u Hrvatskoj su dostupna dva anti-TNF monoklonalna antitijela, infliksimab i adalimumab koji čine osnovu terapije svih pacijenata istraživanih u ovom radu. Prema smjernicama infliksimab i adalimumab su u liječenju Crohnove bolesti indicirani u bolesnika s umjereno teškim i teško aktivnim kolitisom refraktornim na kortikosteroide i u bolesnika koji razviju relaps nakon liječenja kortikosteroidima, a u ulceroznom kolitisu su indicirani u bolesnika sa srednje teškim i teškim kolitisom refraktornim na peroralnu

primjenu kortikosterioda i/ili azatioprina. Studije kliničkih bolničkih centara su pokazale djelotvornost infliksimaba i adalimumaba, ali oni mogu biti uzrok imunogeničnosti i proizvodnje antitijela koji uzrokuju nedostatak odgovora na primijenjeni lijek. U tom slučaju je potrebno povećati dozu lijeka i/ili smanjiti interinfuzijski interval, a ako to ne bude uspješno uvesti drugo anti-TNF antitijelo (27).

Češće nuspojave anti-TNF antitijela uključuju anafilaktičku reakciju, ukočenost i bol zglobova, temperaturu, mialgiju i oportunističke infekcije. Svaki pacijent koji se prezentira s neobjašnjivom temperaturom, kašljem i općom slabošću treba biti testiran na tuberkulozu ili fungalne infekcije jer je zabilježena reaktivacija tuberkuloze u 24/100 000 bolesnika koji su koristili navedene lijekove. Dugogodišnja primjena anti-TNF antitijela povećava rizik razvoja limfoproliferativnih bolesti, poglavito T-staničnog limfoma u jetri (10). Stoga odabir pacijenata koji će biti uključeni u liječenje mora biti oprezan i utemeljen na objektivnim pokazateljima kako bi učinak liječenja bio najbolji sa što manje nuspojava.

1.7. Korelacija endoskopskog i histološkog nalaza upalnih bolesti crijeva

Unatoč uspjehu novije terapije, treba imati na umu da endoskopski vidljivo cijeljenje sluznice ne znači da je postignuto i histološko cijeljenje, pogotovo u slučaju transmuralne upale u Crohnovoj bolesti gdje stanje dubljih slojeva stijenke crijeva nije dostupno procjeni tijekom kolonoskopije (29).

Perzistentna mikroskopski vidljiva upala je povezana s povećanom incidencijom relapsa bolesti, potrebom za hospitalizacijom, uvođenjem imunosupresivnih lijekova u terapiju, kolektomijom i kolorektalnom neoplazijom (29,30).

Znajući da svaka endoskopska remisija bolesti ne znači uvijek i histološku remisiju, znanstvenici su pokušali utvrditi kolika je i postoji li uopće pozitivna korelacija između endoskopske slike bolesti i histološkog nalaza. Kako bi to utvrdili prvo su trebali kolonoskopske i histološke nalaze pacijenata stupnjevati po endoskopskim i histološkim indeksima aktivnosti bolesti. Upravo se tu nailazi na prvi problem, a to je da ne postoji univerzalno potvrđena i prihvaćena histološka klasifikacija niti za Crohnovu bolest niti za ulcerozni kolitis (31,32). Objavljene studije, kojih brojčano puno više ima vezano uz ulcerozni kolitis, međusobno koriste različite histološke klasifikacije pa se ne može doći do jedinstvenih podataka o povezanosti kolonoskopije i histologije u upalnim bolestima crijeva. Za očekivati je da se u slučajevima sa znatnom endoskopskom aktivnosti i u histološkim preparatima očekuje vidljiva aktivnost bolesti (33).

L. Durko i suradnici su 2013. godine objavili prospektivnu studiju o međusobnoj korelaciji kliničke, endoskopske i histološke klasifikacije Crohnove bolesti. Uzorak su bila 62 pacijenta s Crohnovom bolesti (medijan godina 41,2) koji nikada prije u terapiji nisu imali anti-TNF monoklona antitijela. Svaki pacijent je bio podvrgnut kolonoskopiji tijekom koje su se uzele biopsije segmenata crijeva. Za endoskopsku klasifikaciju koristilo se stupnjevanje bazirano na CDEIS (Crohn's disease endoscopic index of severity) klasifikaciji, a za histološko stupnjevanje aktivnosti bolesti GHAS (Global Histological Activity Score) klasifikacija koju je 1998. godine osmislio D'Haens. Rezultati su pokazali postojanje pozitivne korelacije endoskopske i histološke slike bolesti (Pearsonov koeficijent korelacije je iznosio $r = 0.53$), a indeks kliničke aktivnosti nije pokazao povezanost niti s jednom od dvije klasifikacije (34).

Dae Bum Kim i suradnici su 2015. objavili retrospektivnu studiju korelacije kliničke, endoskopske i histološke klasifikacije bolest. Uzorak su im bili nalazi 82 pacijenta s klinički, endoskopski i histološki potvrđenim ulceroznim kolitisom koji su se u razdoblju od 2011.-2014. godine liječili u njihovoj bolnici u Koreji. Za endoskopsku klasifikaciju aktivnosti su koristili Mayo, a za histološku Geboes klasifikaciju. Rezultati su pokazali značajnu korelaciju između endoskopske i histološke aktivnosti ($r = 0.774$) (35).

Postoji mnogo studija koje zasebno istražuju endoskopsku i zasebno histološku klasifikaciju upalnih bolesti crijeva, ali nema puno studija koje se bave njihovom korelacijom. Navedene studije su koristile klasifikacije najbližije onima koje su se koristile u ovom radu i rezultati navedenih studija će se usporediti s rezultatima ovoga rada u poglavlju rasprave.

2. HIPOTEZA

Bolesnici s endoskopskim obilježjima upalnih bolesti crijeva će imati veću učestalost sigurnih morfoloških obilježja upalnih bolesti crijeva.

3. CILJEVI

Opći cilj: određivanje učestalosti morfoloških obilježja upalnih bolesti crijeva u endoskopskim biopsijama sluznice tankog i debelog crijeva kod bolesnika s upalnim bolestima crijeva

Specifični ciljevi:

1. Odrediti učestalost sigurnih morfoloških kriterija upalnih bolesti crijeva
2. Odrediti učestalost sigurnih morfoloških kriterija Crohnove bolesti i ulceroznog kolitisa
3. Usporediti morfološka obilježja upalnih bolesti crijeva s endoskopskim nalazom debelog crijeva

4. MATERIJALI I METODE

Provedeno je retrospektivno istraživanje bazirano na pacijentima Kliničke bolnice Merkur koji su u razdoblju od 2007.-2017. bili uključeni u program liječenja upalnih bolesti crijeva anti-TNF monoklonalnim antitijelima. Ukupno je u retrospektivno istraživanje bio uključen 41 pacijent. Drugi uključni kriterij je bio da je uvođenju anti-TNF monoklonalnih antitijela prethodila patohistološka analiza endoskopski uzorkovane biopsije sluznice tankog i debelog crijeva. Taj kriterij su zadovoljila 32 od 41 pacijenta, te je istraživanje provedeno u 32 pacijenta među kojima ih 21 boluje od Crohnove bolesti, a 11 od ulceroznog kolitisa. Raspon godina pacijenata je od 27 do 74 godine, a aritmetička sredina iznosi 46,71 godina. Identiteti pacijenata su bili zaštićeni tijekom ovog istraživanja i za identifikaciju se koristio broj protokola biopsije. Svi klinički podaci o pacijentima su pronađeni u bolničkom informacijskom sustavu KBMercur. Na temelju tih podataka se utvrdio početak terapije anti-TNF monoklonalnim lijekovima te su se pronašli nalazi patohistološke analize endoskopske biopsije i nalazi istoimene kolonoskopije koji su prethodili primjeni biološke terapije. Napravila se analiza navedenih nalaza i razvrstavanje u stupnjeve određenih endoskopskih i histoloških klasifikacija.

Za endoskopsku klasifikaciju Crohnove bolesti koristila se CDEIS klasifikacija. Ona se temelji na pregledu terminalnog ileuma i četiri segmenta debelog crijeva, desnog kolona, transversuma, lijevog kolona i rektuma. Pritom se ocjenjuje prisustvo dubokih ulkusa, površinskih ulkusa, postotka pregledanog segmenta crijeva zahvaćenog upalnih promjenama, postotka segmenta crijeva zahvaćenog ulceracijama, prisutnost stenoze i prisutnost ulcerirane stenoze. Nakon što se svaki dio kolona ocijeni po prethodno navednim parametrima, ukupan zbroj bodova se podijeli s broj pregledanih segmenata crijeva. Na temelju bodova može se procijeniti endoskopska aktivnost bolesti: ukupni broj bodova < 3 označava remisiju, broj bodova 3-8 označava blagu endoskopsku aktivnost, 9 - 12 umjerenu endoskopsku aktivnost, a broj bodova > 12 endoskopski jako aktivnu bolest.

Za endoskopsku klasifikaciju ulceroznog kolitisa koristila se Mayo klasifikacija koja u skladu s težinom prisutnih upalnih promjena ima 4 stupnja endoskopske aktivnosti. Stupanj 0 označava endoskopski normalnu sluznicu crijeva, a nalaz hiperemične sluznice, smanjene vidljivosti krvožilnog crteža i blage kontaktne vulnerabilnosti označavaju stupanj 1 endoskopske aktivnosti. U stupnju 2 se uočava naznačena hiperemičnost sluznice, gubitak krvožilnog crteža, pojačana vulnerabilnost sluznice i erozije. Ulceracije i spontana krvarenja se karakteristike stupnja 4, natježeg stupnja endoskopske aktivnosti (14).

Za ocjenu stupnja histološke aktivnosti kod pacijenata s Crohnovom bolesti koristila se modifikacija GHAS stupnja aktivnosti pod imenom AHS (Average Histologic Score). Izabrana je na temelju toga što za ocjenu histološke aktivnosti u obzir uzima i aktivne i kronične znakove upale, a ujedno ovisi o broju pregledanih segmenata crijeva što je bitno za ovo istraživanje jer nemaju svi pacijenti uzorke

svih dijelova kolona. GHAS uključuje analizu: prisutnosti ozljede epitela (normalan epitel = 0, fokalne promjene = 1, ekstenzivne promjene = 2), promjena arhitekture sluznice (normalna = 0, umjereno poremećena = 1, jako poremećena = 2), infiltrata mononukleara u lamini propriji (nema infiltrata = 0, umjereno = 1, obilno = 2), infiltrata polimorfonukleara u lamini propriji (nema infiltrata = 0, umjereno = 1, obilno = 2), polimorfonukleara u epitelu (u površinskom epitelu = 1, kriptitis = 2, kriptalni apsces = 3), prisutnost erozija i/ili ulkusa (ne = 0, da = 1) i granuloma u preparatu (ne = 0, da = 1) i ukupan broj preparata segmenta crijeva u kojem su vidljive promjene (36). U korištenoj klasifikaciji srednji stupanj histološke aktivnosti (AHS) se dobije tako da se zbroj GHAS ocjena svakog segmenta crijeva podijeli s brojem ukupno pregledanih segmenata crijeva (37).

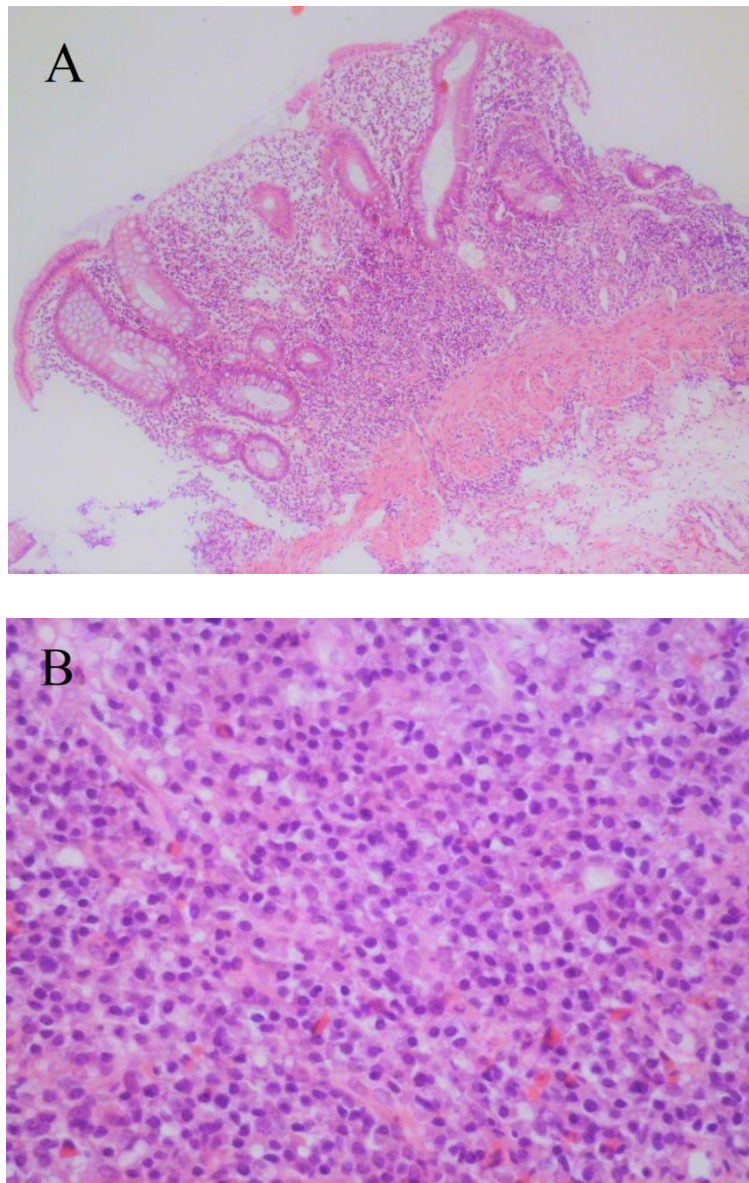
Za ocjenu histološke aktivnosti ulceroznog kolitisa koristio se Nancy indeks histološke aktivnost s pripadajućih 5 stupnjeva. Prilikom analize biopsije kreće se od najvećeg stupnja prema najmanjem. U stupnju 4 su prisutne ulceracije što označava jako aktivnu bolest. Ako nema ulceracija analizira se prisutnost akutnog upalnog infiltrata u lamini propriji. Stupanj 3 označava umjereno aktivnu bolest okarakteriziranu obilnim akutnim upalnim infiltratom u lamini propriji, a stupanj 2 blago aktivnu bolest okarakteriziranu umjerenim akutnim infiltratom u lamini propriji. Ako nema znakova aktivnosti u preparatu, procjenjuje se prisutstvo kroničnog upalnog infiltrata u lamini propriji. Prisutni kronični infiltrat označava stupanj 1, a ako nije prisutan stupanj 0, biopsiju u kojoj nema prisutnih histoloških znakova bolesti (38).

Svi dobiveni rezultati su prikazni tabelarno i grafički. Provedena je statistička analiza korelacije endoskopske i histološke klasifikacije upotrebom Pearsonovog koeficijenta korelacije (r) i χ^2 -testa.

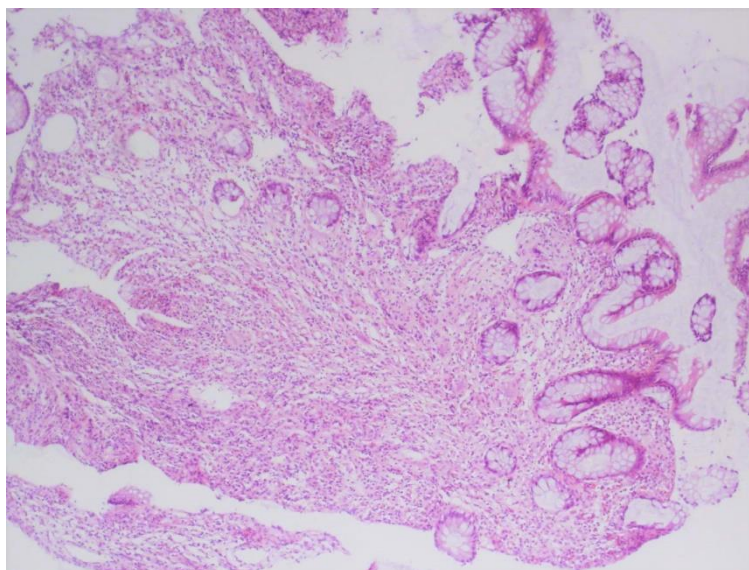
5. REZULTATI

5.1. Učestalost sigurnih morfoloških kriterija upalnih bolesti crijeva u endoskopskim biopsijama

Sigurni morfološki kriteriji upalnih bolesti crijeva prema smjernica britanskog gastroenterološkog društva iz 2013. godine jesu: bazalna plazmacitoza, iskrivljenost kripti/grananje kripti/abnormalna arhitektura kripti, atrofija kripti i nepravilna/vilozna površina sluznice kolona (**slika 3**) (**24**).



Slika 3. Broj biopsije 5655/12. A) Bazalna plazmacitoza sluznice debelog crijeva (HE, povećanje 200x). B) Bazalna plazmacitoza sluznice debelog crijeva (HE, povećanje 400x).



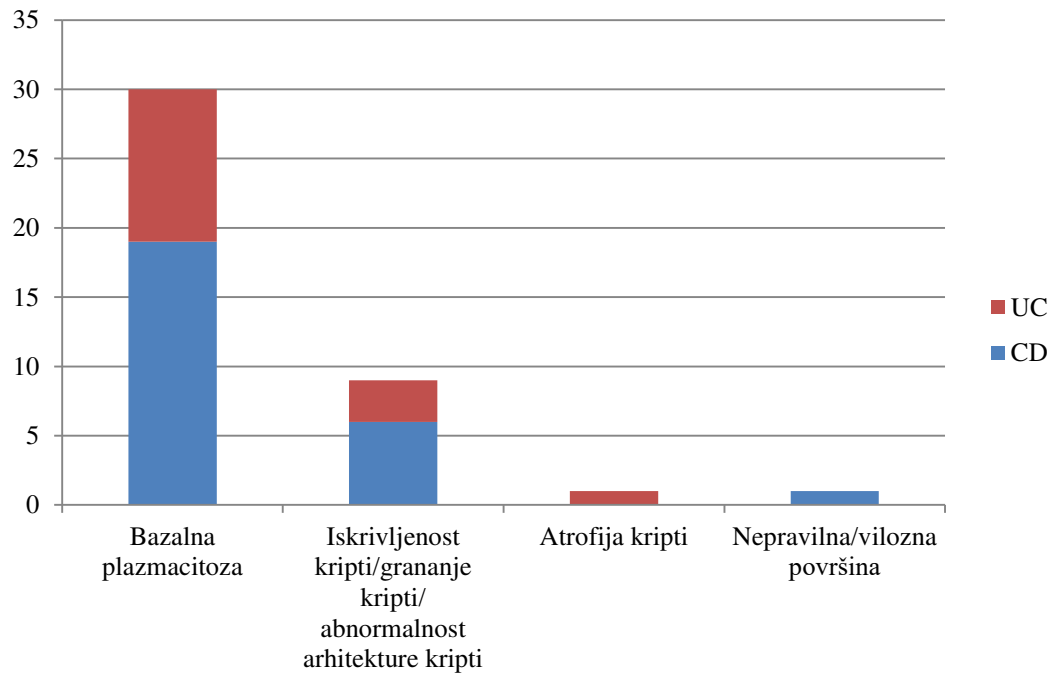
Slika 4. Broj biopsije 1615/14. Atrofija kripti sluznice debelog crijeva (HE, povećanje 100x).

Bazalna plazmacitoza je najučestaliji morfološki kriterij IBD-a pronađen u 94% ispitivanih biopsija. Promatrajući biopsije Crohna i ulceroznog kolitisa zasebno, bazalna plazmacitoza je pronađena u 91% biopsija pacijenata s Crohnovom bolesti i u 100% biopsija pacijenata s ulceroznim kolitisom. Jedna biopsija u kojoj nije pronađena bazalna plazmacitoza je bila biopsija nekrotičnog tkiva, a druga biopsija je imala urednu sluznicu. Promjene arhitekture kripti su bile prisutne u 28% ispitivanih biopsija. Atrofija kripti i nepravilna ili vilozna površina sluznice su bile najrjeđe morfološke promjene sluznice (**slika 4**). Vilozna površina sluznice je općenito učestalije pronađena u ulceroznom kolitisu, ali u ispitivanim biopsijama bila je prisutna samo u jednoj, i to kod pacijenta s Crohnovom bolesti (**tablica 1, slika 5**).

Tablica 1. Frekvencija pojavnosti općih morfoloških obilježja upalnih bolesti crijeva

Opća morfološka obilježja	CD*	UC*	IBD*	Udio IBD*
Bazalna plazmacitoza	19	11	30	94%
Iskrivljenost kripti/grananje kripti/ abnormalnost arhitekture kripti	6	3	9	28%
Atrofija kripti	0	1	1	3%
Nepravilna/vilozna površina	1	0	1	3%

*CD = Crohnova bolest; UC = Ulcerozni kolitis; IBD = Upalna bolest crijeva

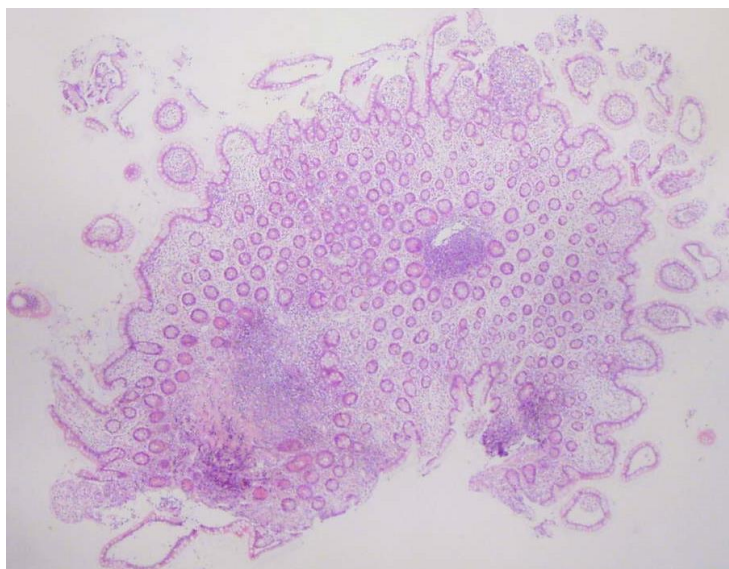


Slika 5. Grafikon frekvencije pojavnosti općih morfoloških obilježja upalnih bolesti crijeva

5.2. Učestalost sigurnih morfoloških kriterija Crohnove bolesti i ulceroznog kolitisa

5.2.1. Učestalost sigurnih morfoloških obilježja Crohnove bolesti

Sigurni morfološki kriteriji Crohnove bolesti su: nalaz granuloma, fokalna infiltracija lamine proprije kroničnim upalnim infiltratom, fokalni poremećaj arhitekture kripti, nalaz znakova upale u ileumu i izostanak morfoloških obilježja ulceroznog kolitisa u preparatu (**slika 6**) (24).

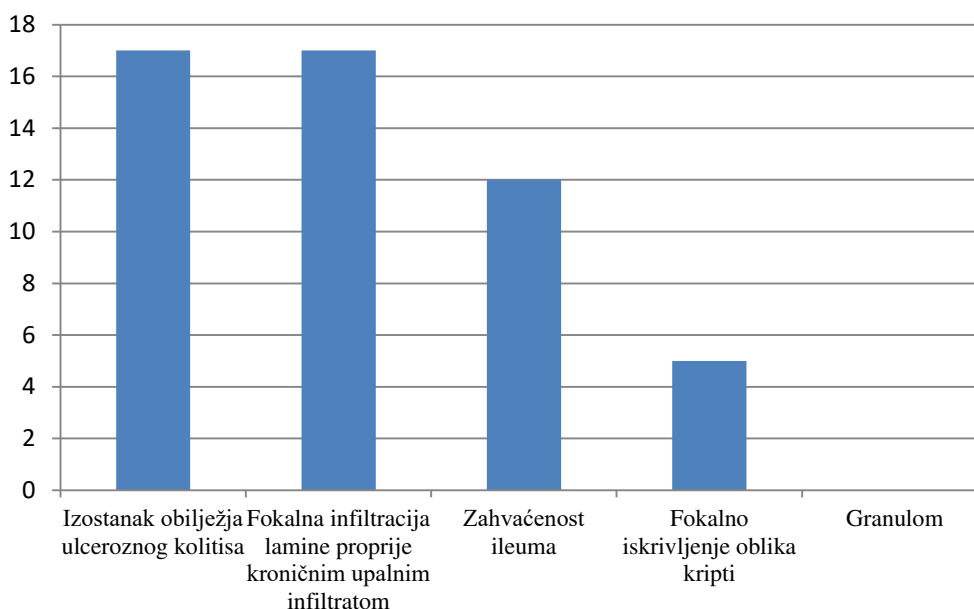


Slika 6. Broj biopsije 2497/14. Redukcija crijevnih resica i limfatični agregati u lamini propriji sluznice terminalnog ileuma (HE, povećanje 40x).

Od 21 biopsija u 17 ih je pronađena fokalna infiltracija lamine proprije kroničnim upalnim infiltratom. Od 4 biopsije u kojima nisu pronađeni znakovi fokalne upale, 1 biopsija je imala histološki urednu sluznicu, 1 je u svim segmentima crijeva imala znakove kronične upale, 1 je bila biopsija nekrotičnog detritusa i pseudopolipa, a 1 je bila samo biopsija ulkusa transverzuma dok je nalaz kolonoskopije ukazivao na ulceracije terminalnog ileuma i svih segmenata crijeva. Kao kriterij izostanka obilježja ulceroznog kolitisa uzimao se nalaz upalnih promjena u ileumu i nalaz fokalno promijenjene sluznice. Isti pacijenti koji nisu imali fokalni nalaz kronične upale nisu zadovoljili kriterije izostanka obilježja ulceroznog kolitisa. Stoga ukupan broj biopsija koje nemaju obilježja ulceroznog kolitisa iznosi 17. Fokalne promjene arhitekture kripti su pronađene u 5 biopsija, a u svima je bio prisutan obilniji kronični upalni infiltrat. Granulom nije pronađen niti u jednoj biopsiji sluznice crijeva (**tablica 2, slika 7**).

Tablica 2. Pojavnost sigurnih morfoloških kriterija Crohnove bolesti

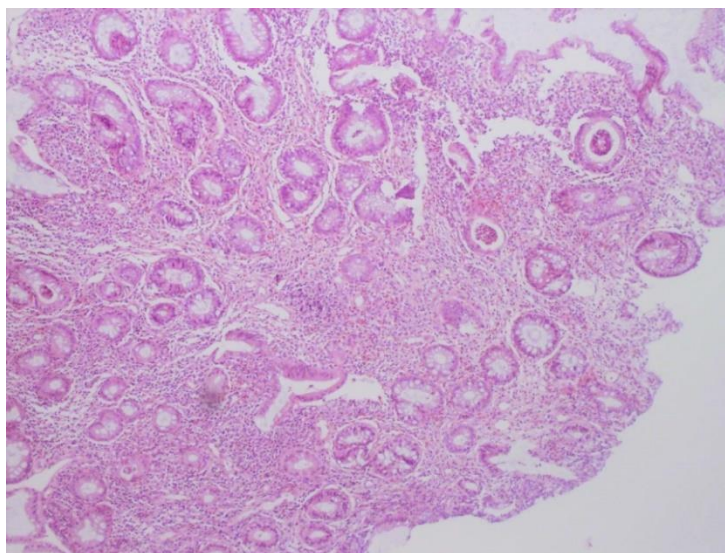
Morfološka obilježja Crohnove bolesti	Broj biopsija	Udio
Izostanak obilježja ulceroznog kolitisa	17	81%
Fokalna infiltracija lamine proprije kroničnim upalnim infiltratom	17	81%
Zahvaćenost ileuma	12	57%
Fokalno iskrivljenje oblika kripti	5	24%
Granulom	0	0%



Slika 7. Grafikon pojavnosti sigurnih morfoloških obilježja Crohnove bolesti

5.2.2. Učestalost sigurnih morfoloških kriterija ulceroznog kolitisa

Sigurna morfološka obilježja ulceroznog kolitisa jesu difuzne abnormalnosti kripti unutar ispitivanog segmenta crijeva kao i između dva ispitivana segmenta crijeva, poremećaj arhitekture kripti, atrofija kripti, redukcija prisutnosti mucina u preparatu, nepravilna površina sluznice i nezahvaćenost ileuma upalom (slika 8) (24).

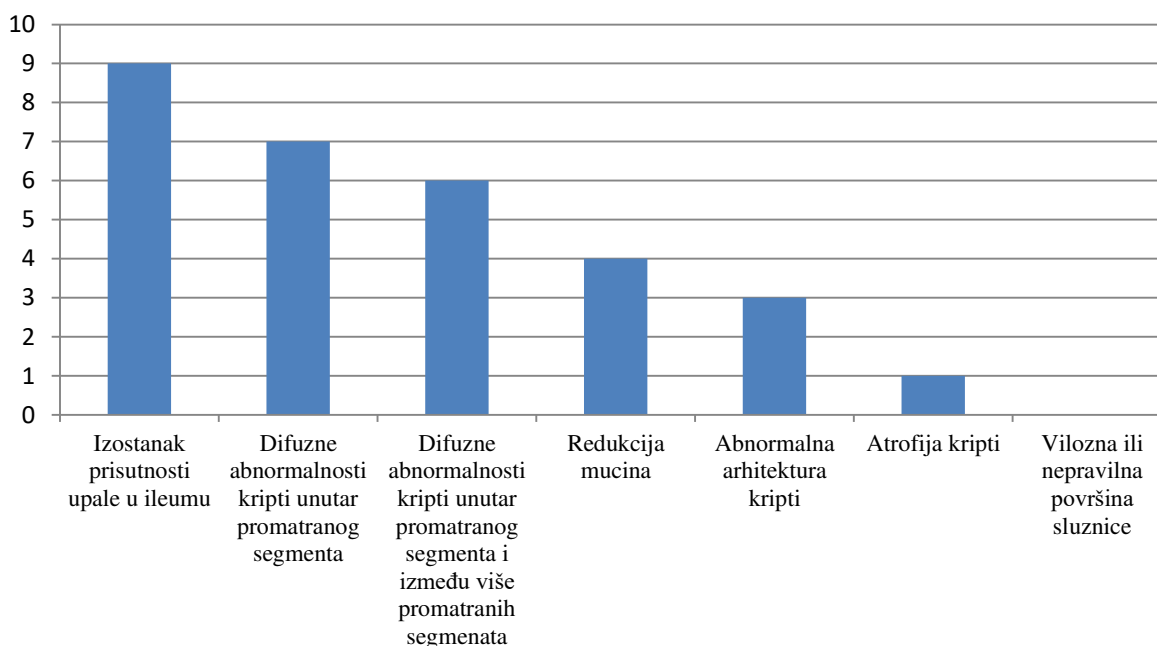


Slika 8. Broj biopsije 6337/13. Reparatorne promjene kripti sluznice i redukcija vrčastih stanica sluznice debelog crijeva (HE, povećanje 100x).

U 9 od 11 ispitivanih biopsija se nije pronašlo znakova upale u ileumu, a 2 pacijenta kod kojih su upalne promjene bile prisutne u ileumu boluju od teškog pankolitisa. Abnormalnosti kripti, u koje su bili uključeni kriptalni apscesi su bile prisutne u 7 pacijenata. Od 3 pacijenta s promijenjenom arhitekturom kripti, 2 ih je imalo umjereno obilan, a 1 obilan kronični infiltrat u lamini proprijji. Vilozna površina nije pronađena niti u jednom preparatu, iako je to obilježje puno češće vidljivo u ulceroznom kolitisu nego u Crohnoj bolesti (**tablica 3, slika 9**).

Tablica 3. Pojavnost sigurnih morfoloških obilježja ulceroznog kolitisa

Morfološka obilježja ulceroznog kolitisa	Broj biopsija	Udio
Izostanak prisutnosti upale u ileumu	9	82%
Difuzne abnormalnosti kripti unutar promatranog segmenta	7	64%
Difuzne abnormalnosti kripti unutar promatranog segmenta i između više promatranih segmenata	6	55%
Redukcija mucina	4	36%
Abnormalna arhitektura kripti	3	27%
Atrofija kripti	1	9%
Vilozna ili nepravilna površina sluznice	0	0%



Slika 9. Grafikon pojavnosti sigurnih morfoloških obilježja ulceroznog kolitisa

5.3. Usporedba morfoloških obilježja upalnih bolesti crijeva s endoskopskim nalazom debelog crijeva

5.3.1. Usporedba kod pacijenata s Crohnovom bolesti

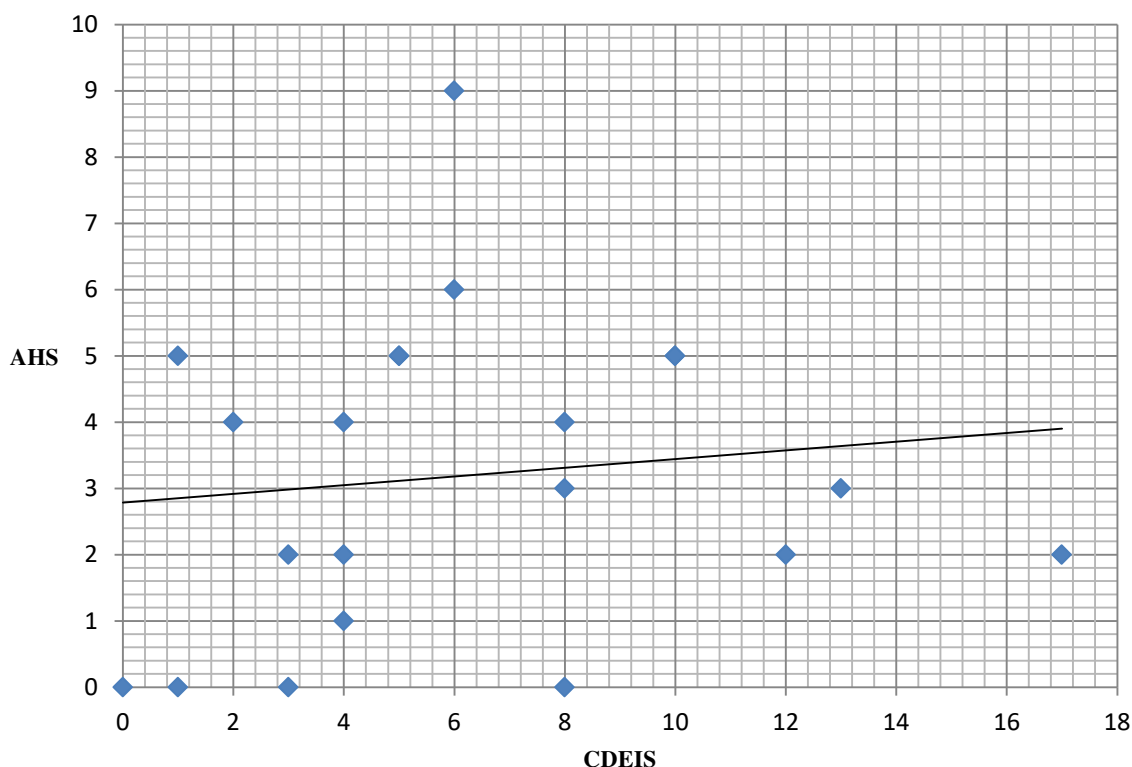
Prilikom analize biopsija raspon bodova po histološkoj AHS klasifikaciji je bio od 0 do 9 bodova, a u endoskopskoj CDEIS klasifikaciji od 0 do 17 bodova.

Za potrebe prikaza tablice pacijenti su se na temelju bodova grupirali u 4 skupine CDEIS klasifikacije: < 3 boda, od 3 do 8 bodova, od 9 do 12 bodova, te > 12 bodova. Potom se odredilo koliko pacijenata spada u istu CDEIS skupinu i ima isti broj bodova po AHS klasifikaciji.

Za grafički prikaz su se koristili točni bodovi koje je svaki pacijent ostvario u obje klasifikacije.

Tablica 4. Broj pacijenata u pojedinim bodovnim skupinama CDEIS i AHS klasifikacije

Bodovi	0	1	2	3	4	5	6	9
< 3	2				1	1		
3 do 8	2	1	2	1	2	2	1	1
9 do 12			1			2		
> 12			1	1				



Slika 10. Grafički prikaz korelacije endoskopskog i histološkog stupnjevanja Crohnove bolesti

Iz grafikona je vidljivo da je većina točaka sjecišta bodova CDEIS i AHS klasifikacije pojedinih pacijenata znatno udaljena od pravca koji predstavlja linearnu povezanost između dvije varijable. Može se vidjeti da je pacijent s najvećom endoskopskom aktivnosti (17 bodova) imao neznatnu histološku aktivnost (2 boda). Isto tako, pacijent s histološki najvećom aktivnosti (9 bodova) je imao blagu endoskopsku aktivnost (6 bodova) (**tablica 4, slika 10**).

Ne uočava se pravilan obrazac rasporeda pacijenata na temelju kojeg bi se moglo tvrditi da pacijent s težom endoskopskom slikom ima i težu histološki sliku. Naprotiv, može se vidjeti da 8 pacijenata s blažom endoskopskom slikom ima veću histološku aktivnost bolesti u usporedbi s 3 pacijenta s najvećom endoskopski opaženom aktivnosti bolesti.

Izračunati Pearsonov koeficijent korelacije iznosi $r = 0.122$, p vrijednost dobivena χ^2 -testom iznosi 0.966.

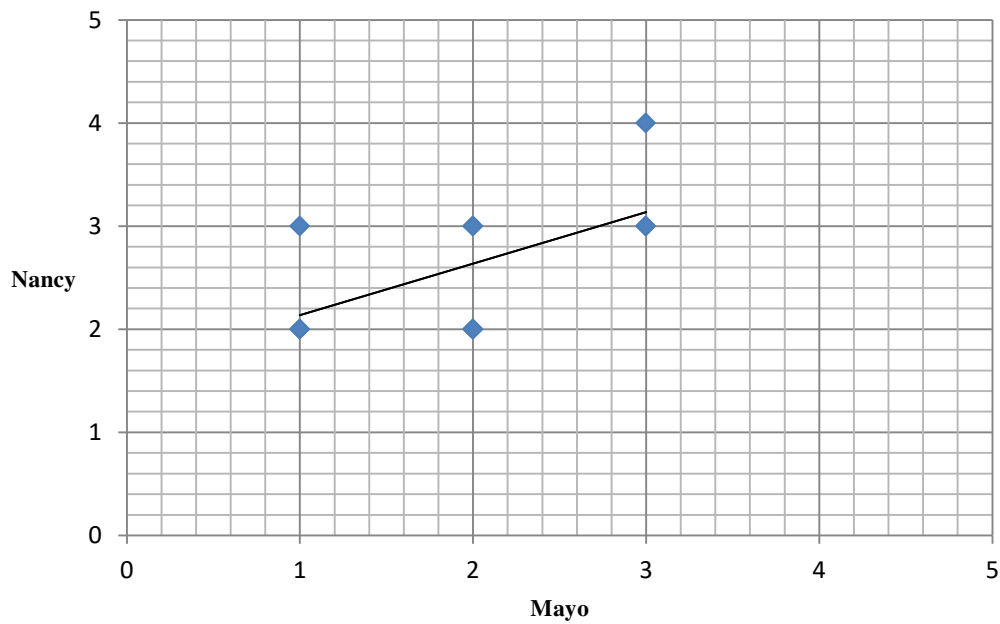
5.3.2. Usporedba kod pacijenata s ulceroznim kolitisom

Za potrebe prikaza tablice pacijenti su se grupirali na temelju pripadnosti istom stupnju endoskopske (Mayo) i histološke (Nancy) klasifikacije.

Nijedan pacijent nije imao endoskopski normalnu sluznicu (Mayo 0) niti histološki normalnu sluznicu (Nancy 0). Niti jedan pacijent nije imao u sluznici prisutne znakove kronične upale bez akutnog upalnog infiltrata (Nancy 1).

Tablica 5. Broj pacijenata u pojedinim stupnjevima Mayo i Nancy klasifikacije

Indeks klasifikacije	Nancy 2	Nancy 3	Nancy 4
Mayo 1	2	1	0
Mayo 2	3	2	0
Mayo 3	0	2	1



Slika 11. Grafički prikaz korelacije endoskopskog i histološkog stupnjevanja ulceroznog kolitisa

Graf linearne funkcije prikazuje vidljivu pozitivnu korelaciju histološke i endoskopske slike, tj. veći stupanj endoskopske aktivnosti uvjetuje i veći stupanj histološke aktivnosti (**tablica 5, slika 11**).

Izračunom se dobio Pearsonov koeficijent korelacije $r = 0,574$, a analizom podataka χ^2 -testom $p = 0,288$.

6. RASPRAVA

Analiza općih morfoloških obilježja je potvrdila tvrdnju u smjernicama za biopsije iz 2013. godine da su bazalna plazmacitoza i promjene arhitekture kriпти najpouzdaniji i najčešće pronađeni nalazi u biopsijama bolesnika s kroničnim upalnim bolestima crijeva. Biopsije oboljelih od Crohnove bolesti su zaista imale fokalne, a biopsije oboljelih od ulceroznog kolitisa difuzne promjene sluznice. Iako je uzorak ulceroznog kolitisa bio malen, pronašla su se dva pacijenta s teškim pankolitisom koji su imali prisutne znakove upale i u ileumu.

Istraživanjem povezanosti endoskopske i histološke aktivnosti Crohnove bolesti dobio se $r = 0.122$, a p vrijednost 0.966. Vrijednost koeficijenta korelacije, iako brojčano mala, ukazivala je na mogućnost postojanja linearne međuovisnosti endoskopskog i histološkog nalaza aktivnosti bolesti. Međutim, p vrijednost dobivena χ^2 -testom iznosi 0.966 što je vrijednost brojčano dosta daleka od one koja je potrebna da bi se moglo tvrditi postojanje međuovisnosti. To se razlikuje od koeficijenta korelacije koje su L. Durko i suradnici dobili u svojoj studiji iz 2013. godine gdje je on iznosio $r = 0.53$ (34). Međutim, uzorak u ovom istraživanju je manji (21 pacijent) od uzorka iz navedene studije (62 pacijenta), a razlikovale su se i histološke klasifikacije bolesti. U studiji se koristila GHAS klasifikacija, a u ovom istraživanju njezina modifikacija koja je dijeljenjem ukupnog zbroja s brojem pregledanih segmenata crijeva reproducibilnija jer pacijenti uglavnom nisu imali biopsije svih segmenata crijeva. Tu se nailazi na glavni problem koji utječe na podudarnost rezultata, a to je uzimanje različitog broja biopsija s različitih mjesta ileuma i kolona. Problem leži u tome što je Crohn anatomski heterogena bolest, a nepostojanje standardiziranih mjesta uzimanja biopsija dovodi do uzimanja uzoraka s različitih lokacija, s različitom upalnom aktivnosti i posljedično različitih stupnjevanja bolesti. Stoga je rezultat nepodudarnosti endoskopske i histološke aktivnosti Crohnove bolesti i očekivan.

Za razliku od Crohnove bolesti ulcerozni kolitis je difuzna i kontinuirana upalna bolest što olakšava uzimanje uzoraka za biopsiju. To potvrđuje i izračunata veća međuovisnost endoskopske i histološke aktivnosti bolesti izražena s koeficijentom korelacije $r = 0,574$. Analizom podataka χ^2 -testom dobio se $p = 0,288$ što bi značilo da se na temelju prikazanih podataka ne može sa sigurnošću tvrditi da postoji međuovisnost endoskopske i histološke slike. Međutim, dobivena p vrijednost je najvjerojatnije rezultat nedovoljno velikog uzorka pacijenata, njih 11, jer je iz grafa prikazanog u rezultatima vidljivo da povezanost postoji. To se može potkrijepiti i studija koju su objavili Dae Bum Kim i suradnici 2015. godine čiji je uzorak bio 82 pacijenta, a izračunati koeficijent korelacije je iznosio $r = 0,774$ (35).

7. ZAKLJUČCI

Na temelju provedenih statističkih analiza ne može se potvrditi postavljena hipoteza istraživanja. Limiti istraživanja jesu brojčano mali uzorak, različite lokacije uzetih biopsija među pacijentima i nepostojanje jedinstvenih endoskopskih i histoloških klasifikacija. Međutim, rezultati istraživanja ulceroznog kolitisa ukazuju da korelacija postoji i da vrijedi ulagati u daljnja istraživanja koja se bave ovom problematikom. U slučaju prospektivnih istraživanja trebalo bi standardizirati način uzorkovanja biopsija kako bi se smanjio utjecaj pogrešaka na ishod istraživanja.

8. ZAHVALE

Zahvaljujem se svojoj mentorici doc.dr.sc. Aniti Škrtić, dr.med na trudu, vremenu, pruženom znanju, strpljivosti i stručnoj pomoći tijekom izrade ovog diplomskog rada.

Zahvaljujem se svojoj sestri Mateji na savjetima i pomoći u tehničkom oblikovanju ovoga rada.

Posebno se zahvaljujem svojim roditeljima na bezuvjetnoj podršci tijekom cijelog mog školovanja.

9. LITERATURA

1. Turner JR, Lingen MW. Oral cavity and gastrointestinal tract. U: Kumar V, Abbas AK, ur. Robbins Basic Pathology. 9.izd. Philadelphia: Saunders; 2012. Str. 587–92.
2. Patil DT, Greenson JK, Odze RD. Inflammatory disorders of the large intestine. U: Odze RD, Goldblum JR, ur. Surgical pathology of the GI tract, liver, biliary tract and pancreas. 3.izd. Philadelphia: Saunders; 2015. Str. 437-511
3. Lichtenstein GR. Inflammatory bowel disease. U: Goldman L, Schafer AI, ur. Goldman's Cecil Medicine. 24.izd. Philadelphia: Saunders; 2012. Str. 913-21
4. Yamamoto S, Xiao JM. Role of NOD2 in the development of Crohn's disease. *Microbes Infect.* 2009;11(12):912–18.
5. Brant SR, Panhuysen CIM, Bailey-Wilson JE, Rohal PM, Lee S, Mann J, i sur. Linkage heterogeneity for the IBD1 locus in Crohn's disease pedigrees by disease onset and severity. *Gastroenterology.* 2000;119(6):1483–90.
6. McGovern D, Powrie F. The IL23 axis plays a key role in the pathogenesis of IBD. *Gut.* 2007;56(10):1333–6.
7. Rath HC, Herfarth HH, Ikeda JS, Grenther WB, Hamm TE, Balish E, i sur. Normal luminal bacteria, especially bacteroides species, mediate chronic colitis, gastritis, and arthritis in HLA-B27/human β 2microglobulin transgenic rats. *J Clin Invest.* 1996;98(4):945–53.
8. Parkes GC, Whelan K, Lindsay JO. Smoking in inflammatory bowel disease. Impact on disease course and insights into the aetiology of its effect. *J Crohn's Colitis.* 2014;8(8):717-25.
9. Satsangi J, Silverberg MS, Vermeire S, Colombel JF. The Montreal classification of inflammatory bowel disease: Controversies, consensus, and implications. *Gut.* 2006;55(6):749–53.
10. Gomollón F, Dignass A, Annese V, Tilg H, Van Assche G, Lindsay JO, i sur. 3rd European evidence-based consensus on the diagnosis and management of Crohn's disease 2016: Part 1: Diagnosis and medical management. *J Crohn's Colitis.* 2017;11(1):3–25.
11. Magro F, Gionchetti P, Eliakim R, Ardizzone S, Armuzzi A, Barreiro-de Acosta M, i sur. Third European evidence-based consensus on diagnosis and management of ulcerative colitis. Part 1: Definitions, diagnosis, extra-intestinal manifestations, pregnancy, cancer surveillance, surgery, and ileo-anal pouch disorders. *J Crohn's Colitis.* 2017;11(6):649–70.
12. Fausel RA, Kornbluth A, Dubinsky MC. The First Endoscopy in Suspected Inflammatory Bowel Disease. *Gastrointest Endosc Clin N Am.* 2016;26(4):593–610.
13. Shergill AK, Lightdale JR, Bruining DH, Acosta RD, Chandrasekhara V, Chathadi K V., i sur. The role of endoscopy in inflammatory bowel disease. *Gastrointest Endosc.* 2015;81(5):1101–1121.

14. Annese V, Daperno M, Rutter MD, Amiot A, Bossuyt P, East J, i sur. European evidence based consensus for endoscopy in inflammatory bowel disease. *J Crohn's Colitis*. 2013;7(12):982–1018.
15. Dejaco C, Oesterreicher C, Angelberger S, Püspök A, Birner P, Poetzi R, i sur. Diagnosing colitis: A prospective study on essential parameters for reaching a diagnosis. *Endoscopy*. 2003;35(12):1004–8.
16. Terheggen G, Lanyi B, Schanz S, Hoffmann RM, Böhm SK, Leifeld L, i sur. Safety, feasibility, and tolerability of ileocolonoscopy in inflammatory bowel disease. *Endoscopy*. 2008;40(8):656–63.
17. Levine DS, Haggitt RC. Normal histology of the colon. *Am J Surg Pathol*. 1989;13(11):966–84.
18. Pera A, Bellando P, Caldera D, Ponti V, Astegiano M, Barletti C, i sur. Colonoscopy in inflammatory bowel disease. Diagnostic accuracy and proposal of an endoscopic score. *Gastroenterology*. 1987;92(1):181–5.
19. Daperno M, Sostegni R, Scaglione N, Ercole E, Rigazio C, Rocca R, i sur. Outcome of a conservative approach in severe ulcerative colitis. *Dig Liver Dis*. 2004;36(1):21–8.
20. Nahon S, Bouhnik Y, Lavergne-Slove A, Bitoun A, Panis Y, Valleur P, i sur. Colonoscopy accurately predicts the anatomical severity of colonic Crohn's disease attacks: Correlation with findings from colectomy specimens. *Am J Gastroenterol*. 2002;97(12):3102–7.
21. Jenkins D, Balsitis M, Gallivan S, Dixon MF, Gilmour HM, Shepherd N a, i sur. Guidelines for the initial biopsy diagnosis of suspected chronic idiopathic inflammatory bowel disease. The British Society of Gastroenterology Initiative. *J Clin Pathol*. 1997;50(2):93–105.
22. Jenkins D, Goodall A, Drew K, Scott BB. What is colitis? Statistical approach to distinguishing clinically important inflammatory change in rectal biopsy specimens. *J Clin Pathol*. 1988;41(1):72–9.
23. Surawicz CM, Belic L. Rectal biopsy helps to distinguish acute self-limited colitis from idiopathic inflammatory bowel disease. *Gastroenterology*. 1984;86(1):104–13.
24. Feakins RM. Inflammatory bowel disease biopsies: Updated British Society of Gastroenterology reporting guidelines. *J Clin Pathol*. 2013;66(12):1005–26.
25. Seldenrijk CA, Morson BC, Meuwissen SG, Schipper NW, Lindeman J, Meijer CJ. Histopathological evaluation of colonic mucosal biopsy specimens in chronic inflammatory bowel disease: diagnostic implications. *Gut*. 1991;32(12):1514–20.
26. McIntyre PB, Pemberton JH, Wolff BG, Dozois RR, Beart Jr. RW. Indeterminate colitis. Long-term outcome in patients after ileal pouch-anal anastomosis. *Dis Colon Rectum*. 1995;38(1):51–4.
27. Vucelić B, Čuković-Čavka S, Banić M, Bilić A, Borzan V, Duvnjak M, i sur. Hrvatski konsenzus o liječenju upalnih bolesti crijeva biološkom terapijom. *Acta Med Croatica*. 2013;67(2):75–86.

28. De Mattos BRR, Garcia MPG, Nogueira JB, Paiatto LN, Albuquerque CG, Souza CL, i sur. Inflammatory bowel disease: An overview of immune mechanisms and biological treatments. *Mediators Inflamm*. 2015 Aug 3; 493012. doi: 10.1155/2015/493012.
29. Bryant R V., Winer S, Travis SPL, Riddell RH. Systematic review: Histological remission in inflammatory bowel disease. Is “complete” remission the new treatment paradigm? An IOIBD initiative. *J Crohn’s Colitis*. 2014;8(12):1582–97.
30. Rosenberg L, Nanda KS, Zenlea T, Gifford A, Lawlor GO, Falchuk KR, et al. Histological Markers of Inflammation in Patients with Ulcerative Colitis in Clinical Remission. *Clin Gastroenterol Hepatol*. 2013;11(8):991–6.
31. Novak G, Parker CE, Pai RK, MacDonald JK, Feagan BG, Sandborn WJ, i sur. Histologic scoring indices for evaluation of disease activity in Crohn’s disease. *Cochrane Database of Systematic Reviews*, 2017(7), 1-64. doi: 10.1002/14651858.CD012351.pub2.
32. Mosli MH, Parker CE, Nelson SA, Baker KA, MacDonald JK, i sur. Histologic scoring indices for evaluation of disease activity in ulcerative colitis. *Cochrane Database of Systematic Reviews* 2017(5), 1-35. doi: 10.1002/14651858.CD011256.pub2.
33. Simsek HD, Basyigit S, Aktas B, Simsek GG, Vargol E, Kucukazman M, i sur. Assessment of the Correlation between Endoscopic Activity and Histological Activity in Ulcerative Colitis Patients. *Med Princ Pract*. 2016;25(4):378–84.
34. Durko Ł, Stasikowska-Kanicka OA, Wagrowska-Danilewicz M, Danilewicz M, Małecka-Panas EI. An analysis of the correlation of clinical, endoscopic and histological classifications in Crohn’s disease. *Gastroenterol Rev*. 2013;6(6):377–82.
35. Kim DB, Lee KM, Lee JM, Chung YY, Sung HJ, Paik CN, et al. Correlation between histological activity and endoscopic, clinical, and serologic activities in patients with ulcerative colitis. *Gastroenterol Res Pract*. 2015 Dec 29; 5832051. doi: 10.1155/2016/5832051.
36. Haens GRD, Geboes K, Peeters M, Baert F, Penninckx F, Rutgeerts P. Early Lesions of Recurrent Crohn ’ s Disease Caused by Infusion. *Gastroenterology*. 1998;114:262–7.
37. Mantzaris GJ, Christidou A, Sfakianakis M, Roussos A, Koilakou S, Petraki K, et al. Azathioprine is superior to budesonide in achieving and maintaining mucosal healing and histologic remission in steroid-dependent Crohn’s disease. *Inflamm Bowel Dis*. 2009;15(3):375–82.
38. Marchal-Bressenot A, Salleron J, Boulagnon-Rombi C, Bastien C, Cahn V, Cadiot G, et al. Development and validation of the Nancy histological index for UC. *Gut*. 2017;66(1):43–9.

10. ŽIVOTOPIS

Osobni podaci

Ime i prezime: Marija Njirić
Datum rođenja: 18. srpnja 1993.
Mjesto rođenja: Dubrovnik, Republika Hrvatska

Obrazovanje

2012. - 2018. Medicinski fakultet, Zagreb
2008. - 2012. Prirodoslovno matematička gimnazija, Dubrovnik

Znanja i vještine

Strani jezici: engleski jezik (aktivno)
talijanski jezik (pasivno)
španjolski jezik (pasivno)

Poznavanje rada s Microsoft Office alatima (Word, Excel i PowerPoint)