

Mjerenje točnosti i pouzdanosti neurokirurških stereotaktičnih uređaja

Šurbek, Stjepan

Master's thesis / Diplomski rad

2018

Degree Grantor / Ustanova koja je dodijelila akademski / stručni stupanj: **University of Zagreb, School of Medicine / Sveučilište u Zagrebu, Medicinski fakultet**

Permanent link / Trajna poveznica: <https://um.nsk.hr/urn:nbn:hr:105:709939>

Rights / Prava: [In copyright](#) / [Zaštićeno autorskim pravom.](#)

Download date / Datum preuzimanja: **2024-10-06**



Repository / Repozitorij:

[Dr Med - University of Zagreb School of Medicine Digital Repository](#)



**SVEUČILIŠTE U ZAGREBU
MEDICINSKI FAKULTET**

Stjepan Šurbek

**MJERENJE TOČNOSTI I POUZDANOSTI
NEUROKIRURŠKIH STEREOTAKTIČNIH
UREĐAJA**

DIPLOMSKI RAD



ZAGREB, 2018.

Ovaj diplomski rad izrađen je u Kliničkoj bolnici Dubrava na Zavodu za neurokirurgiju pod vodstvom doc. dr. sc. Darka Chudya i predan je na ocjenu u akademskoj godini 2017./2018.

POPIS I OBJAŠNENJE KRATICA KORIŠTENIH U RADU

CT- kompjuterizirana tomografija

MR- magnetna rezonancija

AIDS- sindrom stečene imunodeficijencije

DBS- duboka mozgovna stimulacija

ET- esencijalni tremor

Vim- ventralna intermedijalna talamička jezgra

GPI- globus pallidus pars internus

STN- subtalamička jezgra

PB- Parkinsonova bolest

BRW- Brown-Roberts-Wells okvir

CRW- Cosman-Roberts-Wells okvir

FLE- pogreška lokalizacije referentnih točaka

FRE- pogreška registracije referentnih točaka

TRE- pogreška registracije cilja

SADRŽAJ

1. SAŽETAK	I
2. SUMMARY	II
3. UVOD	1
4. INDIKACIJE	8
5. POVIJEST	12
6. TOČNOST I POUZDANOST	18
6.1. ČIMBENICI KOJI UTJEČU NA TOČNOST I POUZDANOST	18
6.2. KOMPLIKACIJE	25
6.3. BEZOKVIRNA STEREOTAKSIJA	26
7. ZAKLJUČAK	31
8. ZAHVALE	32
9. LITERATURA	33
10. ŽIVOTOPIS	38

1. SAŽETAK

Mjerenje točnosti i pouzdanosti neurokirurških stereotaktičnih uređaja

Stjepan Šurbek

Stereotaktični neurokirurški zahvati podrazumijevaju postavljanje pacijentove glave u Kartezijev trodimenzionalni koordinatni sustav pomoću modernih trodimenzionalnih slikovnih pretraga. Tako se može precizno odrediti lokacija regije interesa u mozgu te optimalna putanja ili trajektorij neurokirurškog instrumenta do nje. Prvi službeni opis takvog pristupa potječe od početka dvadesetog stoljeća kada su dva znanstvenika, Horsley i Clarke, po prvi puta upotrijebili stereotaktični okvir na majmunima. Postoje različite vrste stereotaktičnih uređaja. Konvencionalna stereotaksija podrazumijeva pričvršćivanje stereotaktičnog okvira na pacijentovu glavu dok neki noviji uređaji omogućuju tzv. „bezokvirnu stereotaksiju“ (engl. *frameless stereotaxy*). Kod konvencionalne stereotaksije za pacijentovu lubanju se pričvrsti okvir tako da je odnos pacijentove glave i okvira stalan. Tako se snimanjem slikovnim metodama svakoj točki unutar pacijentove lubanje mogu odrediti koordinate u odnosu na okvir. Prilikom operacije držač instrumenta se postavlja na okvir prema točno izračunatim koordinatama ciljne lokacije te trajektorija. Takav pristup omogućuje točno planiranje operacije prije same incizije kože uz minimalnu invazivnost. Najvažnije indikacije za stereotaksiju su stereotaktična biopsija te duboka mozgovna stimulacija. Strukture koje se ciljaju stereotaksijski su vrlo sitne. Također, prilikom operacije kirurg ne može direktno vizualizirati položaj instrumenta već pogađa unaprijed određene koordinate u pacijentovu mozgu. Zato je jako važno da svaki neurokirurg koji koristi stereotaksiju bude upoznat sa točnošću i pouzdanošću uređaja koji koristi, odnosno da razumije koliko će koordinate zadane strukture i trajektorij isplaniran i izračunat kompjutorski pomoću slikovne dijagnostike odgovarati stvarnim položajima pri samoj operaciji. Sumarna klinički relevantna pogreška stereotaktičnog zahvata ovisi o pogreškama u svakom proceduralnom koraku uključujući snimanje, odabira cilja (regije od interesa), uračunavanje trajektorija i mehaničke greške samog stereotaktičnog okvira.

Ključne riječi: neurokirurgija, stereotaksija, točnost, pouzdanost

2. SUMMARY

Precision and reliability assessment of neurosurgical stereotactic devices **Stjepan Šurbek**

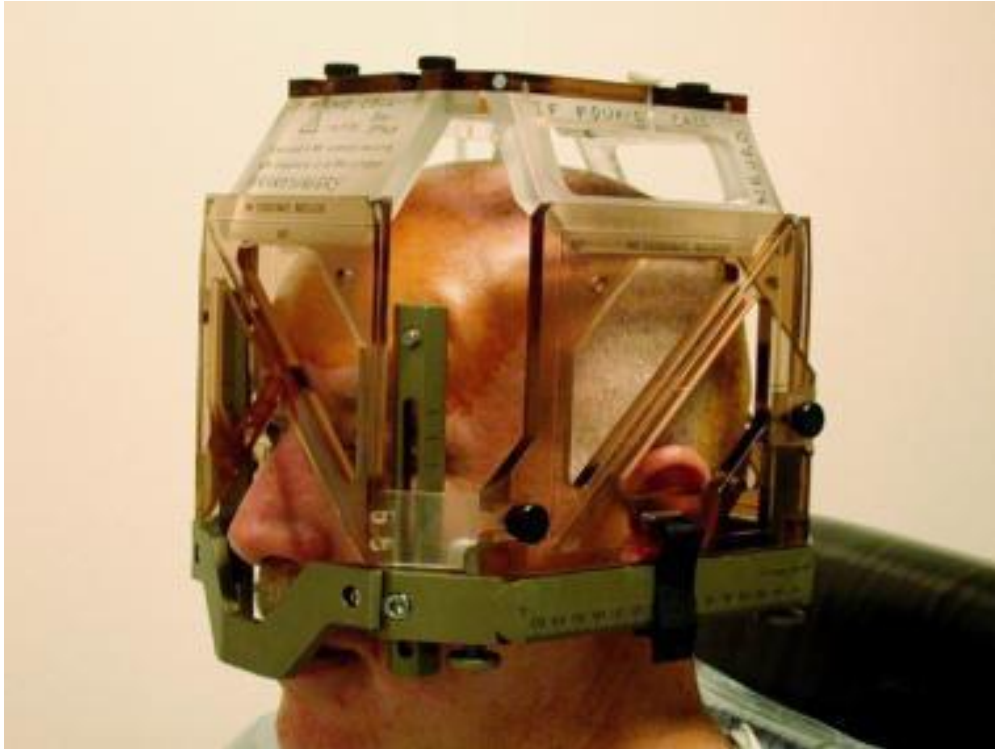
Stereotactic neurosurgical procedures pertain to using a three-dimensional imaging diagnostic tool to accurately define a three-dimensional Cartesian coordinate system of the patient's head. By these methods, one can precisely determine the location of the brain region of interest and plan the optimal surgical instrument pathway or trajectory to it. These kind of procedures date back to the beginning of the twentieth century when two scientists, Horsley and Clarke, first used a stereotactic device on monkeys. There are various kinds of stereotactic devices. Conventional stereotaxy pertains to fixating a stereotactic frame to the patient's head. Newer technologies have made it possible to perform a stereotactic procedure without a frame, so-called frameless stereotaxy. The frame is fixated to the patient's skull in such a way so that the relation of the frame to the head is constant. By doing an imaging scan one can precisely determine the coordinates of every intracranial point with reference to the frame. During the surgical procedure the instrument holder is attached to the frame according to the coordinates of the target brain region of interest and trajectory. Such an approach enables a minimally invasive surgical procedure that had been precisely planned before it even started. The most relevant indications include stereotactic biopsy and deep brain stimulation. The structures of interest are very tiny. Furthermore, during the procedure the surgeon does not directly visualize the location of the instrument, they aim for the set coordinates. Hence, it is very important for a neurosurgeon, when using a stereotactic device for a certain procedure, to be fully aware of its precision and reliability which means to understand to what extent do the target coordinates and the planned trajectory correspond to the actual target location and instrument pathway during the procedure. The total clinically relevant error comprises errors associated with each procedural step, including imaging, target selection, trajectory calculations, and the mechanical errors of stereotactic frames.

Key words: neurosurgery, stereotaxy, precision, reliability

3. UVOD

Riječ stereotaksija nastala je spajanjem dviju grčkih riječi: *stereon* (στερεόν) koja se često u biomedicinskom kontekstu prevodi kao trodimenzionalno ili prostorno iako izvorno znači čvrsto, solidno i *taxis* (τάξις) koju prevodimo kao postavljanje odnosno pozicioniranje (1). Sukladno tomu, u današnjoj medicini to je pojam koji se prije svega odnosi na točno pozicioniranje anatomskih i patoloških struktura pacijenta u Kartezijev trodimenzionalni koordinatni sustav pomoću modernih trodimenzionalnih slikovnih pretraga, što je omogućilo izvođenje mnogih, prvenstveno kirurških i radioterapeutskih postupaka za koje je potrebna velika preciznost i točnost. Zbog naravi stereotaksije potrebno je da su organi i tkiva, koji su predmet od interesa, relativno fiksirani te zbog potrebe za vrlo velikom preciznošću, svoje je najznačajnije mjesto našla upravo u neurokirurgiji. Jer sadržaj lubanje ima tu osobitost da se nalazi u čvrstom oklopu zbog kojeg je potencijalni pomak tih tkiva relativno mali u usporedbi sa nekim drugim dijelovima tijela.

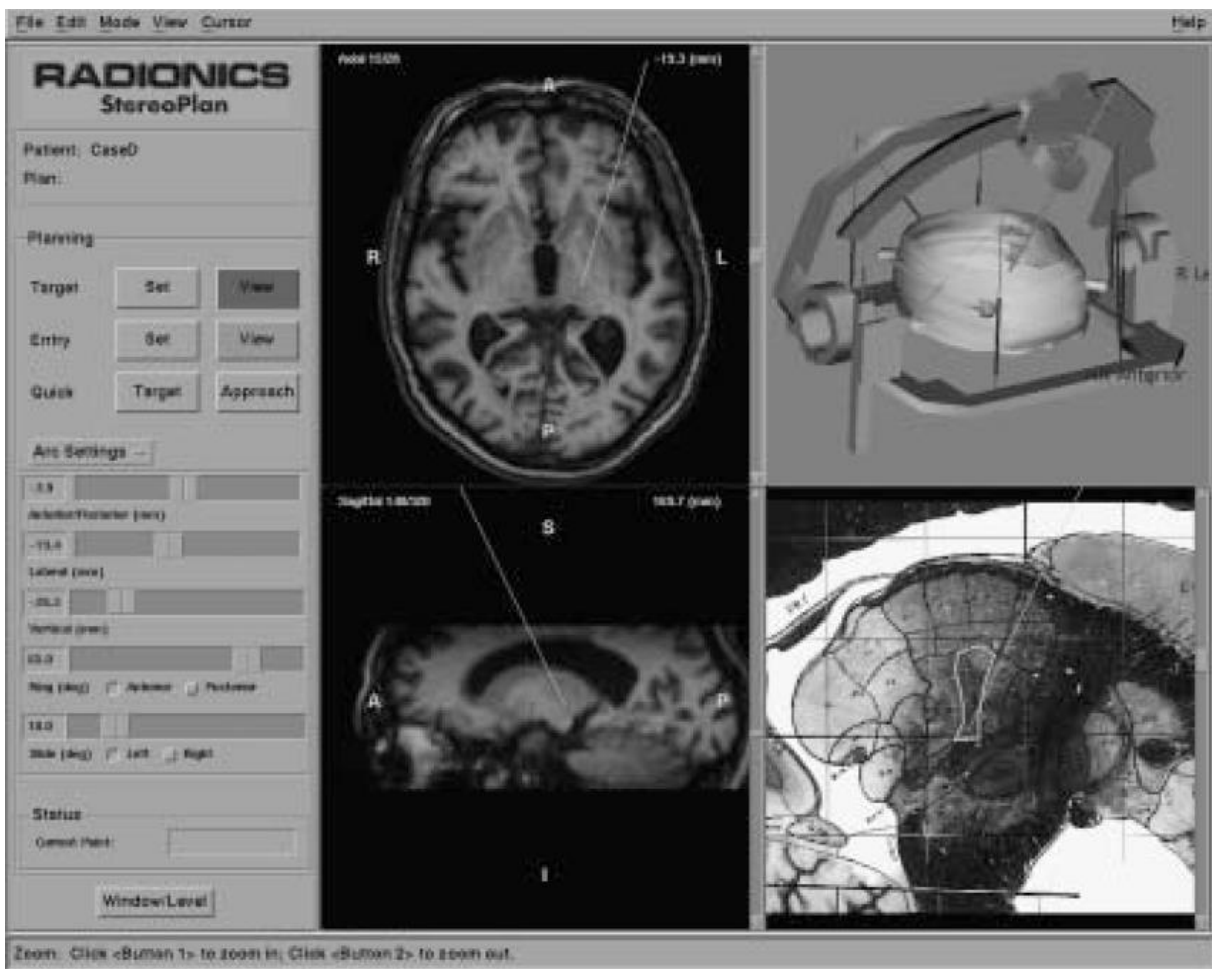
Stereotaktična neurokirurgija u užem smislu riječi uključuje postavljanje čvrstog mehaničkog okvira na pacijentovu glavu (Slika 1), iako u širem smislu stereotaksija obuhvaća i tzv. „bezokvirnu stereotaksiju“ (engl. *frameless stereotaxy*). Kako je odnos okvira i lubanje, a samim time i intrakranijskog sadržaja relativno fiksiran, bilo kojoj točki unutar lubanje, nakon snimanja glave trodimenzionalnom radiološkom metodom, mogu se odrediti koordinate u Kartezijevom sustavu u odnosu na okvir, te se također može odrediti najpovoljniji put trajektorija neurokirurškog instrumenta do regije interesa.



Slika 1. Stereotaktični okvir pričvršćen za pacijentovu glavu. Na njemu je dodatak kompatibilan sa snimanjem magnetnom rezonancijom (MR). Dodatak sa markerima daje referentni koordinatni sustav preko kojeg se definiraju koordinate cilja. Dostupno na: <https://emedicine.medscape.com/article/1153743-overview#showall>

Kako je okvir vrlo neudoban za pacijenta, a nužno je da se preoperativno s njime pričvršćenim snimi pacijentova glava te da ostane tako pričvršćen do zahvata, najčešće se postavlja pacijentu ujutro, na dan operacije. Može se postaviti na odjelu ili u samoj operacijskoj dvorani. Kosa pacijenta se može prethodno obrijati ili samo skratiti. Na mjestima pričvršćivanja okvira, skalp i periost se lokalno anesteziraju. Najlakše je postaviti okvir pacijentu u sjedećem položaju. Budući da je poželjno da je okvir što pravilnije postavljen u odnosu na pacijentovu glavu sa minimalnom angulacijom, uz veliki oprez najčešće se uz pomoć asistenta sa nekoliko vijaka rigidno pričvrsti uz pacijentovu lubanju. Takvo pričvršćivanje, iako ponekad vrlo neugodno, je nužno da bi odnos okvira i pacijentove lubanje ostao stalan prilikom snimanja te same operacije što je preduvjet za točnost postupka. Jer stereotaksija podrazumijeva stalnost koordinata intrakranijskih struktura u odnosu na okvir. Sile stezanja zbog pričvršćivanja vijaka pacijenti često opisuju kao najneugodniji dio cjelokupnog postupka. Da bi se snimanjem mogle odrediti koordinate struktura u odnosu na

okvir na njega se prilikom snimanja postavlja dodatak sa markerima koji se vide na slikovnoj pretrazi, a omogućuju definiranje referentnog koordinatnog sustava. Slikovna pretraga ovisi o svrsi operacije, odnosno o strukturi od interesa: kompjuterizirana tomografija (CT), magnetska rezonancija (MR), angiografija i sl. Često bude riječ o CT-u čija se slika poslije fuzionira sa prethodno napravljenim MR-om. Tada slijedi ključan korak cijelog postupka, planiranje: prepoznavanje regije od interesa odnosno cilja na slikama te određivanje trajektorija (Slika 2). To se izvodi kompjutorski upotrebom različitih uređaja, primjerice *Medtronic StealthStation-a* s *FrameLink planning software-om* (Medtronic).

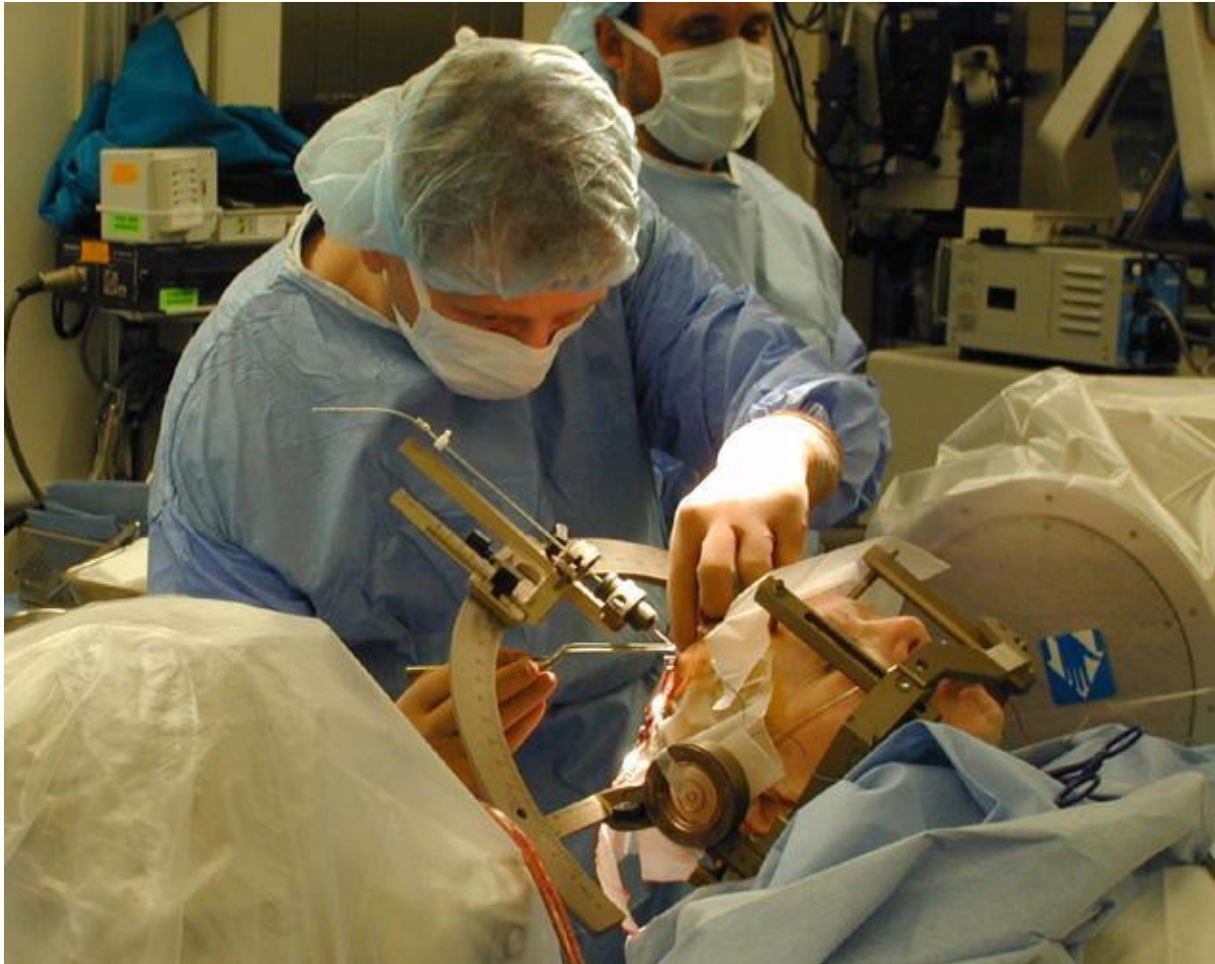

Slika 2. Trajektorija kod planiranja stereotaktične talamotomije (*Stereoplan, Tyco/Radionics (Burlington, MA)*). Trajektorija je prikazana u odnosu na pacijentovu anatomiju (lijevo), *Schaltenbrand-Wahren* atlas (dolje desno) te stereotaktični okvir (gore desno). Preuzeto iz Nowinski i sur. doručeno za potrebe diplomskog rada

Naravno, prepoznavanje ciljne strukture ovisi o vrsti operacije. Točno prepoznavanje ciljnog mjesta biopsije je važno radi uspješnosti operacije, jer primjerice, neadekvatnom lokalizacijom tumorskog procesa pri planiranju, prilikom stereotaktične biopsije biopsijska igla će završiti izvan lezije, s posljedično neuspješno postavljenom patohistološkom dijagnozom. Od jednake je važnosti i pomno planiranje trajektorija. Naime, neurokirurški instrument kao što je biopsijska igla da bi došao do cilja po trajektoriju mora probiti određenu debljinu moždanog tkiva, pogotovo ako je riječ o cilju smještenom vrlo duboko u mozgu. Prolaskom instrumenta neminovno dolazi do oštećenja. Pri planiranju trajektorija iz tog je razloga poželjno izbjegavati elokventna područja mozga, ovojnica *pia mater* bi trebala biti penetrirana samo jednom, odnosno moždani sulkusi bi se trebali izbjegavati radi pošteđe krvnih žila i minimiziranja rizika od krvarenja. Ako je moguće instrument bi trebao penetrirati mozak paralelno traktovima bijele tvari radi minimiziranja njihovih oštećenja. Ventrikularni sustav mozga također treba izbjegavati. Nakon što je napravljeno planiranje, pacijent se pripremi na operaciju (Slika 3). Pacijent se postavlja u prikladan položaj, mjesto zahvata se kirurški pripremi i opere, a mjesta koja nisu dio operativnog zahvata se pokriju. Na okvir, koji je pričvršćen za glavu pacijenta od samog snimanja, se fiksira luk na točno određen način (2). Naime, sa poznatim koordinatama cilja i smjerom trajektorija kompjutorski se izračunava položaj i angulacija luka tako da je držač instrumenta koji je fiksno pričvršćen na luk točno na poziciji da vodi biopsijsku iglu po trajektoriju do cilja. Tada se na mjestu prolaska trajektorija kroz lubanju buši rupa promjera par milimetara trepanom. Uvede se biopsijska igla po držaču instrumenta po trajektoriju do cilja te se uzme uzorak tkiva za patohistološku analizu.

Postupak kod drugih indikacija za stereotaksiju vrlo je sličan. Primjerice, kod liječenja poremećaja pokreta dubokom mozgovnom stimulacijom, cilj je jedna od dubokih jezgara mozga čije se koordinate definiraju pri planiranju. Neadekvatnom njenom lokalizacijom pri planiranju, elektroda će završiti izvan željene jezgre sa posljedičnim izostankom terapijskog učinka. Planiranje trajektorija je jedanko kao i pri stereotaktičnoj biopsiji. Sam zahvat je isto tako vrlo sličan. Pacijent se pripremi za operaciju, na okvir se fiksira luk sa držačem instrumenta, na lubanji se buši rupa te se instrument po držaču uvede po trajektoriju. Kako kirurg, prilikom uvođenja instrumenta, ne može direktno vizualizirati njegov položaj od pomoći mu može biti metoda monitoriranja dinamičke impendancije sa radiofrekventnom probom. Jer svako tkivo ljudskog organizma, zbog svoje kemijske strukture, ima različita električna svojstva. Tako se mjerenjem impendancije tkiva u kojem se instrument nalazi može i približno odrediti njegova lokacija. Pri dostignuću cilja radiofrekventna proba se izvlači te se

postavlja elektroda. Nakon dostignuća cilja duboko u mozgu poželjno je provjeriti točnost učinjenog. Tada se može učiniti intraoperativni CT kako bi se provjerio položaj elektrode usporedbom nove slike CT-a s preoperativnim planom na *StealthStation-u*.



Slika 3. Pacijent pri operaciji stereotaktične ugradnje duboke mozgovne elektrode. Na stereotaktični je okvir postavljen luk sa držačem instrumenta koji vodi instrument po trajektoriju. Dostupno na <https://emedicine.medscape.com/article/1153743-overview#showall>

„Bezokvirna stereotaksija“ (engl. *frameless stereotaxy*) kao što samo ime kaže ne podrazumijeva okvir što je za pacijenta puno ugodnije jer izostaju sile stezanja koje mora trpiti od postavljanja do završetka dijela ili cijelog operativnog zahvata. Zbog toga je nužno

na drugi način odrediti referentni koordinatni sustav preko kojeg će se odrediti koordinate cilja i eventualno trajektorij. Princip tih metoda leži u činjenici kako najmanje tri nekolinearne točke, dakle točke koje ne leže na istom pravcu, definiraju određen prostor. Ako se određene nekolinearne referentne točke (engl. *fiducials*) mogu definirati na pacijentu kao i na snimci dobivenoj preoperativnim slikovnim metodama, tada se i koordinatni sustav pacijenta odnosno njegove glave može definirati na toj snimci, što nazivamo registracijom (engl. *registration*) (4). Referentne točke mogu biti anatomske strukture, primjerice točke na kostima lubanje kao i umjetno ugrađeni markeri koje opet pacijent mora nositi prilikom snimanja kao i pri operaciji ali ne dovode do takve nelagode kao stereotaktični okvir.

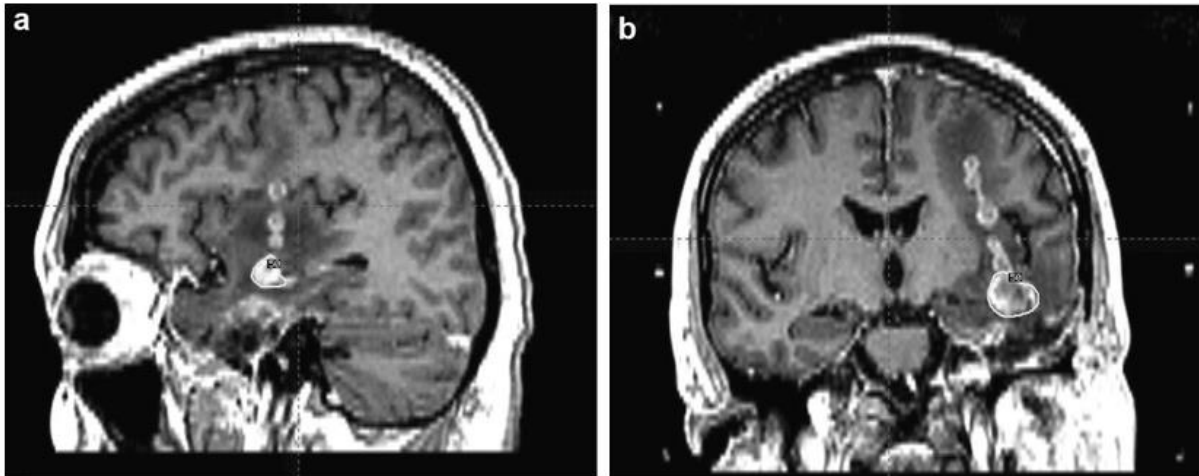
Uz modernu tehnologiju, različitim se načinima može određivati položaj instrumenta intraoperativno. Naime neke od metoda „bezokvirne stereotaksije“ omogućuju lokalizaciju i orijentaciju kirurškog instrumenta prilikom same operacije. Instrument odašilje određeni signal sa dva mjesta. Kako su poznati položaji referentnih točaka dobivene registracijom, pomoću signala može se odrediti trenutna pozicija instrumenta u odnosu na koordinatni sustav pacijentove glave. Jedna od prvih metoda je bila pomoću ultrazvuka (5). Naime, instrument odašilje zvuk određene frekvencije, tri ili više mikrofona primaju taj signal, a ovisno o vremenu proteklom do dolaska signala do svakog mikrofona, kompjutorski se izračunava točna lokacija instrumenta. Kod optičkog praćenja instrument emitira svjetlost koju dvije ili tri kamere detektiraju te tako određuju položaj (Slika 4). Robotskim rukama, položaj instrumenta u ruci se određuje kompjutorski uračunanjem točne dužine ruke i kuta u zglobovima. Postoje i uređaji koji koriste elektromagnetsko polje za lokalizaciju instrumenta (6).



Slika 4. Bezokvirni stereotaktični uređaj sa optičkim prećenjem (*Pixsys, Inc. (Boulder, CO)*) sastoji se od tri kamere na držaču iznad glave koje mogu pratiti LED na bilo kojem instrumentu u njihovom vidnom polju. Preuzeto iz McInerney i sur. 2000., doručeno za potrebe diplomskog rada

4. INDIKACIJE

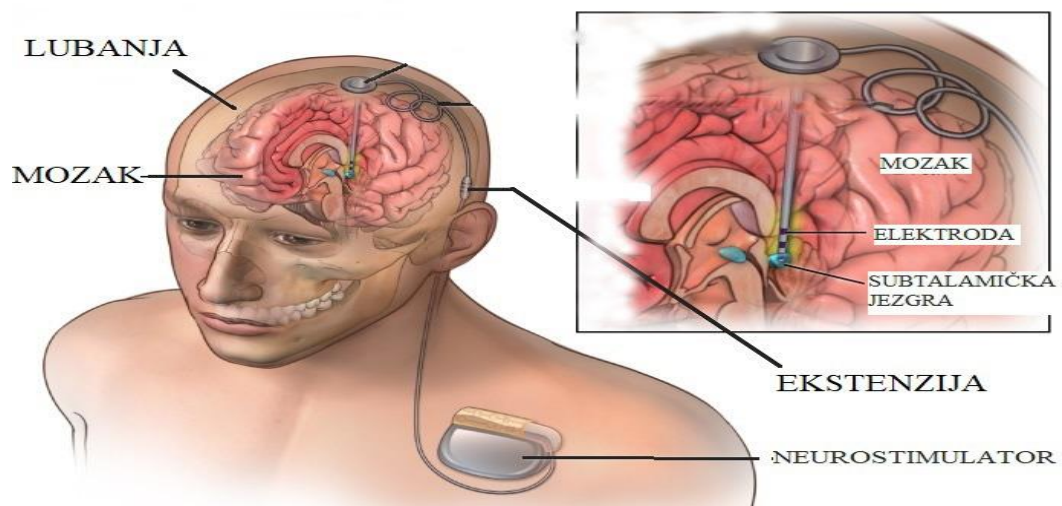
Najčešća indikacija za stereotaktične neurokirurške postupke uključuje uzimanje biopsije intrakranijskih lezija (7). Stereotaktična biopsija je najprihvatljivija metoda kod tumora kod kojih nije moguća radikalna ekscizija zbog njihove lokalizacije, broja ili pretpostavljene histologije. Riječ je o tehnici izbora kada se radi o određenim lezijama kao što su tumori pinealne regije koji zahtijevaju samo radio- i kemoterapiju nakon histološke verifikacije, primarni cerebralni limfomi, mase u mozgu povezane sa sindromom stečene imunodeficijencije (AIDS), upalnim procesima duboko u mozgu ili pri „elokventnim“ moždanim regijama (8). Hall je pokazao na populaciji od 7062 pacijenata da je riječ o relativno sigurnoj metodi sa ukupnim mortalitetom od 0.7%, morbiditetom od 3.5% te dijagnostičkim uspjehom od 91% (9), iako su neka druga istraživanja pokazala da stereotaktična biopsija nije sasvim pouzdana kod utvrđivanja tipa glioma (10). Iznimno rijetka, ali ne i nevažna komplikacija stereotaktične biopsije je i implantacijsko metastaziranje malignoma uzduž biopsijske putanje. Zabilježeni su, između ostaloga, takvi slučajevi kod glioblastoma, malignog fibroznog histiocitoma ali i moždanih metastaza (11)(12)(13) (Slika 5).



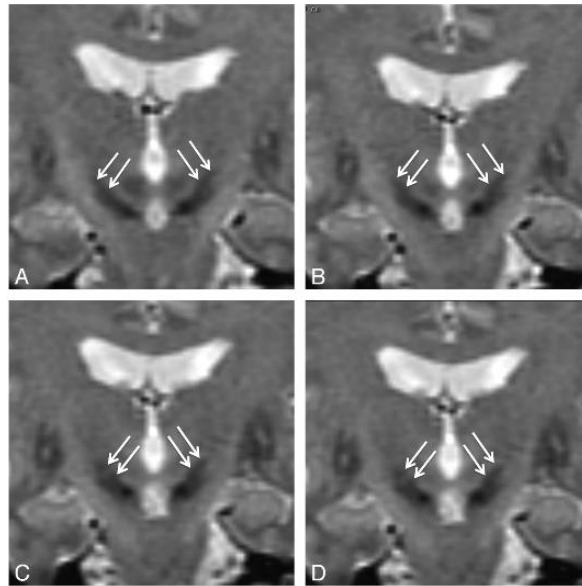
Slika 5. Sagitalni (a) i koronalni (b) presjek T1 MR snimke uz gadolinij pokazuju tumor u sredini stereotaktičnog trakta. Preuzeto iz Grahovac i sur. 2013., doručeno za potrebe diplomskog rada

Drugo važno područje gdje je stereotaktična neurokirurgija od neprocjenjive važnosti jest funkcionalna neurokirurgija koja ujedno obuhvaća neke od najstarijih indikacija za stereotaksiju. Naime svrha funkcionalne neurokirurgije je pristupiti određenim regijama sa ciljem mijenjanja funkcije mozga. Često su te ciljane regije vrlo male te se nalaze duboko unutar mozga. Takvim pristupom može se liječiti bol, različiti psihijatrijski poremećaji, konvulzije ali najveće je značenje funkcionalne neurokirurgije u liječenju poremećaja pokreta. Neurokirurško mijenjanje funkcije mozga u svrhu liječenja poremećaja pokreta nekoć se postizalo trajnim uništenjem određenih jezgara u mozgu tzv. ablacijskim metodama, a danas se najčešće postiže tzv. dubokom mozgovnom stimulacijom (engl. *deep brain stimulation*)(DBS). Riječ je o ugradnji jedne ili dviju elektroda pomoću stereotaktičnih tehnika u točno određene jezgre mozga. Elektrode su povezane sa malim generatorom pulsa (engl. *pulse generator*) koji je obično postavljen ispod kože prsiju, a sadrži bateriju i stvara stimulirajuće impulse (14) (Slika 6). Ovisno o kojem je poremećaju riječ, elektrode se ugrađuju u različite jezgre; tako je kod esencijalnog tremora(ET) najčešće riječ o ventralnoj intermedijalnoj talamičkoj jezgri(Vim), kod distonija o globus pallidusu pars internus(GPi) (15), iako su neka istraživanja pokazala uspješnost u liječenju distonija ugradnjom elektrode u subtalamičku jezgru(STN) (16)(17). Također se pokazalo da se mioklona distonija može liječiti istodobnom ugradnjom elektroda u Vim talamusa i u GPi (18). Kod Parkinsonove bolesti (PB) elektroda se najčešće ugrađuje u STN, iako neki autori preporučuju ugradnju u GPi ako pacijent ima anamnestičke podatke o halucinacijama ili ima oštećenu kogniciju (19). Iako je moguća ugradnja samo jedne elektrode unilateralno, najčešće se preferira ugradnja bilateralno. Sam mehanizam djelovanja duboke mozgovne stimulacije do danas nije upotpunosti jasan iako je jasno da je riječ o uspješnoj metodi liječenja, primjerice DBS Vim-a kod esencijalnog tremora dovodi do smanjena tremora unutar sekundi (20), dok DBS STN-a dovodi do jasnog smanjena rigidnosti i bradikinezije unutar par minuta do par sati (21). Izvorna hipoteza je bila da DBS djeluje tako da radi reverzibilnu leziju na mjestu ugradnje inhibirajući neuronalnu aktivnost (21), budući da je duboka mozgovna stimulacija imala slične učinke kao i ranije uništavanje tih jezgara. Ta bi hipoteza bila konzistentna sa našim poznavanjem fiziologije i funkcije tih jezgara, iako su neka istraživanja pokazala da iako je u samoj jezgri stimulusima iz elektrode smanjena neuronalna aktivnost, neki su eferentni putevi iz same jezgre paradoksalno pojačane aktivnosti (22). Te jezgre su smještene duboko u mozgu i sve su relativno male, primjerice istraživanja su pokazala da su prosječne dimenzije STN-a, koja se nalazi vrlo duboko u mozgu (Slika 7), mjerene MR-om 5.9x3.7x5.0mm, uz znatne varijacije (23). Upravo to predstavlja veliku potrebu za preciznošću u funkcionalnoj

neurokirurgiji. Zato je jako važno da neurokirurški stereotaktični uređaji pomoću kojih se elektroda po optimalnoj trajektoriji implantira na ciljno mjesto, budu maksimalno točni i pouzdani. Osim tih tradicionalnih indikacija funkcionalne neurokirurgije, u novije vrijeme istraživanja su pokazala da bi se duboka mozgovna stimulacija mogla koristiti i za liječenje raznih poremećaja svijesti kao što su vegetativno stanje i minimalno stanje svijesti (24).



Slika 6. Prikaz primjera ugrađenog neurostimulatora u subtalamičku jezgru.
Dostupno na: <https://www.emaze.com/@ALCLWFQI/Deep-Brain-Stimulation>



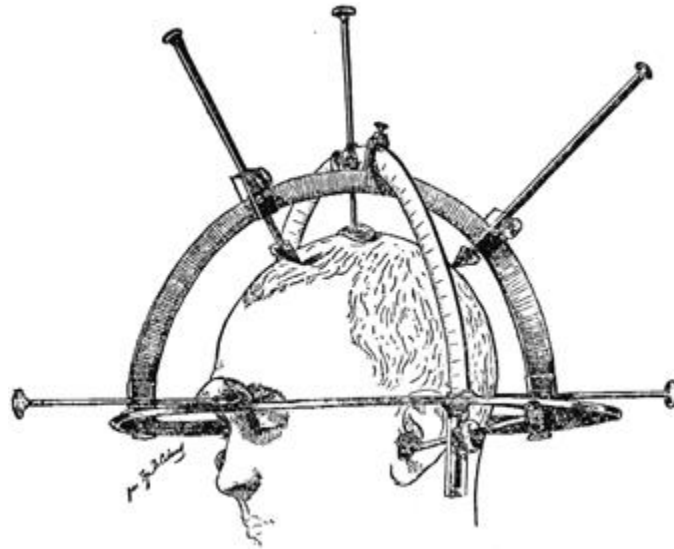
Slika 7. Koronarni prikaz T2 slika MR-a koje prikazuju STN. Debljina reza je 2 mm, lokalizirano svakih 1 mm. A Rez je lokaliziran 1 mm iza prednjeg ruba *nucleusa ruber-a*. Obje STN jezgre su hipointenzivne strukture iznad *locusa niger-a* (strelice). B Ovaj rez se nalazi 1 mm ispred A, u razini prednjeg ruba *nucleusaruber-a*. Obje STN jezgre se jasno vide (strelice). C i D Rezovi su locirani 1 i 2 mm ispred B, prikazuju prednju ekstenziju STN-a (strelice). Preuzeto iz Dormont i sur. 2010, doručeno za potrebe diplomskog rada

Ostale indikacije za stereotaksiju između ostalog uključuju:

- Stereotaktičnu kraniotomiju
- Stereotaktičnu radiokirurgiju, koja podrazumijeva precizno dovodenje energije u obliku konvergentnih zraka visokoenergetskih fotona radi uništenja tumorskog tkiva. Radiokirurgija u liječenju metastatskih tumora mozga nudi preživljenje koje je usporedivo sa otvorenim kirurškim intervencijama (26).
- Ugradnju izvora brahiterapijskog zračenja kod liječenja nekih tumora (7).
- Drenažu cisti; poneki gliomatozni tumori mogu imati i značajnu cističnu komponentu. Kod nekih pacijenata drenaža cisti pomoću stereotaktičnih tehnika može imati ulogu u palijaciji (7). Koloidne ciste se također mogu liječiti sličnim tehnikama (27). Ponekad se i liječenje intracerebralnog krvarenja i aspiracija apscesa može izvesti uz pomoć stereotaksije (7).

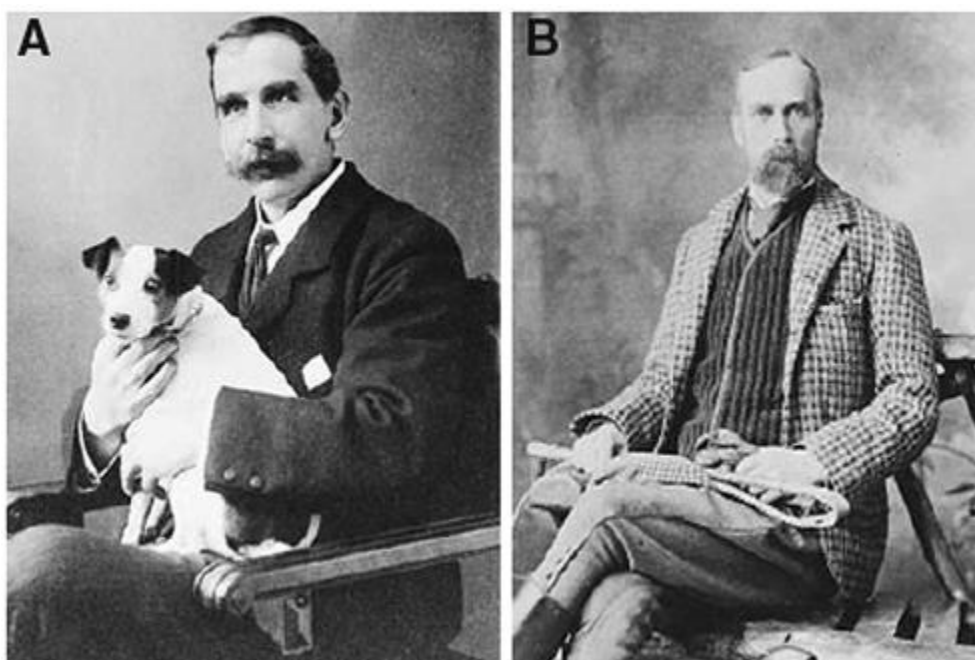
5. POVIJEST

Iako se stereotaksija danas upotrebljava u nekim od najmodernijih neurokirurških operacija, ona potječe još iz 19. Stoljeća. Naime, iako većina povjesničara izum prvog stereotaktičnog uređaja pripisuje Horsley-u i Clarke-u još je 1889. godine profesor anatomije na Moskovskom sveučilištu Dimitrij Zernov (1843-1917) osmislio stereotaktični instrument kojeg je nazvao *encefalometar* (Slika 8).




Slika 8. Encefalometar. Preuzeto iz Lichterman 1998. , doradeno za potrebe diplomskog rada

Taj je uređaj bio čak klinički primjenjen u barem tri slučajeva (28). 1908. godina se inače smatra godinom rođenja stereotaktičnih uređaja. Te su godine neurokirurg i neurofiziolog Victor Horsley i matematičar Robert Clarke (Slika 9) objavili svoj rad u kojem su proučavali strukturu i funkciju cerebeluma majmuna koristeći stereotaktični uređaj kojeg su dizajnirali (29) (Slika 10). Oni su tada i osmislili pojam stereotaksije kojim su opisali svoju metodu (1). Nažalost, ubrzo nakon toga su prekinuli suradnju. Clarke je bio zainteresiran za primjenu tog uređaja na ljudima, čak je i patentirao ideju 1914. godine, ali nikada nije susreo neurokirurga koji bi također tada bio spreman na takav pothvat (30). 1918. godine kanadski neuroanatom Aubrey Mussen dizajnirao je stereotaktični uređaj za primjenu na ljudima. Čak je dizajnirao i različite dodatke za rezanje koje je nazvao *ciklotomom*, *sferotomom*, ali niti njegov uređaj nije nikada bio klinički korišten. 1940-ih godina našli su ga zamotanog u novinski papir na Mussenovom tavanu.



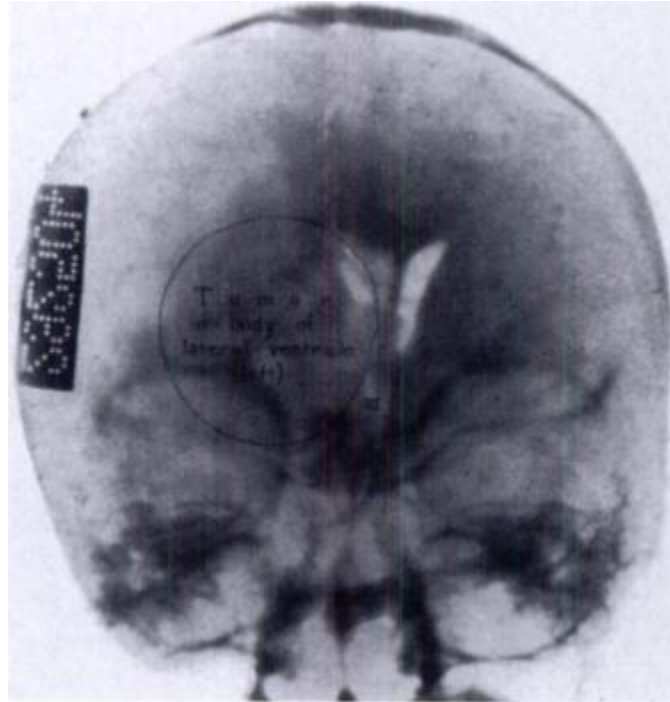
Slika 9. Sir Victor Alexander Horseley (A) i Robert Henry Clarke (B). Preuzeto iz Rahman i sur. 2009., dorađeno za potrebe diplomskog rada



Slika 10. Fotografije stereotaktičnih okvira Horseleya i Clarkea. Preuzeto iz Rahman i sur. 2009., dorađeno za potrebe diplomskog rada

Drugi znanstvenici kao Wilson, Kroenlein, Kohler ili Broca pod utjecajem razvitka kranimetrije su također dizajnirali svoje uređaje s ciljem precizne lokalizacije cerebralnih struktura u odnosu na vanjske lubanjske fiksne točke. Naravno, svi ti uređaji nisu mogli biti precizni u lokalizaciji dubokih struktura mozga upravo zbog varijabilnosti tih struktura u odnosu na vanjske lubanjske točke (30), iako se je moglo po tim točkama relativno precizno odrediti smještaj nekih površnijih struktura bližih tima točkama. Tako je Kirschner 1933. godine liječio trigeminalnu neuralgiju koristeći termalnu koagulaciju *Ganglion Gasseri*. Za preciznu lokalizaciju koristio je stereotaktični uređaj, a kao lubanjska referentna točka poslužio mu je foramen ovale.

Tek je otkrićima slikovnih metoda, koje su mogle prikazati strukture unutar lubanje i mozga, stereotaksija stekla veliko značenje. Tako je 1920. godine Walter Edward Dandy osmislio ventrikulografiju, danas zastarjelu ali u ono vrijeme revolucionarnu radiološku metodu. Naime riječ je o rentgenskoj kontrastnoj pretrazi kod koje se kao kontrastno sredstvo koristi zrak koji se kroz rupu na kalvariji injicirao u ventrikularni sustav mozga, što je po prvi puta omogućilo donekle uvid u intrakranijski sadržaj (31) (Slika 11). Tek su 1947. godine Earnest A. Spiegel i Henry T. Wycis (Slika 12) iskoristili to otkriće za stereotaksiju (32). Njihov *stereoencefalotom*, kako su ga nazvali, gipsanom je kapom bio individualno pričvršćen na svakog pacijenta. Na gipsanu je kapu bio pričvršćen okvir na kojem se nalazio nosač elektrode. Tada su se ventrikulografski odredile referentne točke, po prvi puta unutar lubanje, pinealna žlijezda i Monroov foramen. Takvim pristupom postignuta je puno veća preciznost stereotaksije što je omogućilo Spiegelu i Wycisu da razviju više područja funkcijske neurokirurgije. Prva primjena njihova uređaja bila je u području psihokirurgije, i to koagulacija dorzalne mediane jezgre talamusa u teških psihijatrijskih pacijenata kao alternativa prefrontalnoj lobotomiji. Svoju metodu su kasnije primjenili i za druge indikacije: stereotaktična palido-talamotomija za liječenje Huntigtonove koreje, a stvaranjem lezija u mesencefalonu i talamusu liječili su bol. 1950. godine prikazali su liječenje konvulzija stereotaktičnim ablativnim metodama te liječenje koreoatetozе palidotomijom. Nešto kasnije tehnikom palido-ansotomije liječili su Parkinsonovu bolest (32).




Slika 11. Anteroposteriorni ventrikulogram pokazuje tumor u lijevom lateralnom ventrikulu uzrokujuću pomak srednje linije s lijeva nadesno. Preuzeto iz Kilgore i sur. 1995., doručeno za potrebe diplomskog rada



Slika 12. Ernest A. Spiegel (lijevo) i Henry T. Wycis (desno). Preuzeto iz Gildenberg 2002., doručeno za potrebe diplomskog rada

Valja napomenuti kako su i neki drugi stručnjaci diljem svijeta u to doba razvijali svoje stereotaktične uređaje i neurokirurške zahvate, često neovisno jedni o drugima. Tako je Jean Talairach u Parizu 1949. godine objavio istraživanja sa svojim uređajem koji je prvenstveno bio dizajniran da omogući lateralni pristup ciljajući temporalne režnje radi liječenja epilepsije. Zbog izoliranosti njegove zemlje u to doba Hirotaro Narabayashi u Japanu je, u potpunosti nesvjestan istraživanja drugih, razvio pak svoj uređaj te objavio 1956. godine stereotaktično blokiranje globus palidusa prokainskim uljem. Zanimljivo, on je sav svoj uspjeh doživio sa samo 35 godina. 1951. godine u SAD-u Bailey i Stein su isto tako izložili svoj uređaj u Atlantic City-u. Iste godine u Njemačkoj Riechert i Wolff su također opisali svoja dostignuća (30). Jedan od najvažnijih doprinosa stereotaksijskoj kirurgiji je zasigurno dao i švedski profesor neurokirurgije na Karolinska institutu Lars Leksell(1907-1986) (Slika 13) koji se inače smatra izumiteljem radiokirurgije. Prije objave svojih radova o radiokirurgiji dizajnirao je svoj stereotaktični uređaj, koji za razliku od Spiegel-, Wycisovog, nije bio ortogonalan već je koristio luk za precizno slanje kirurškog instrumenta po trajektoriji (Slika 13).



Slika 13. Lars Leksell sa svojim stereotaktičnim okvirom. Dostupno na: <https://www.movementdisorders.org/MDS/About/Committees--Other-Groups/Special-Interest-Groups/Neurosurgery-Special-Interest-Group/Pioneer-Surgeon-Lars-Leksell.htm>

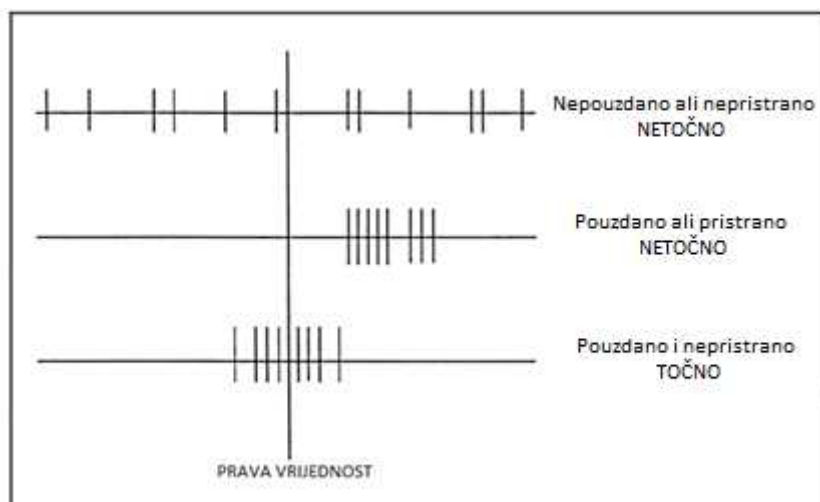
Takav pristup je omogućio planiranje puno sigurnijih trajektorija do ciljnih mjesta. Leksellov okvir se uz neke preinake koristi i danas. Sljedeći nagli razvitak stereotaksijska kirurgija je doživjela u 1970-ima i 1980-ima razvitkom novih radioloških slikovnih metoda, kompjuteriziranom tomografijom i magnetskom rezonancom. Također, napredak i nekih drugih tehnologija omogućio je razvitak tzv. bezokvirnih stereotaksijskih uređaja.

Razvitak stereotaksijske kirurgije i sve veći broj stručnjaka koji se njome aktivno bave doveo je i do udruživanja tih pojedinaca. U listopadu 1961. godine u Philadelphiji na Prvom međunarodnom simpoziju o stereoencefalotomiji, osnovano je Međunarodno društvo za istraživanje u stereoencefalotomiji. Sljedećih godina društvo je organiziralo pet međunarodnih simpozija. Na šestom simpoziju 1973. godine u Tokyou, promijenjeno je ime društva u Svjetsko društvo za stereotaktičnu i funkcionalnu neurokirurgiju, koje nosi i danas.

6. TOČNOST I POUZDANOST

6.1. ČIMBENICI KOJI UTJEČU NA TOČNOST I POUZDANOST

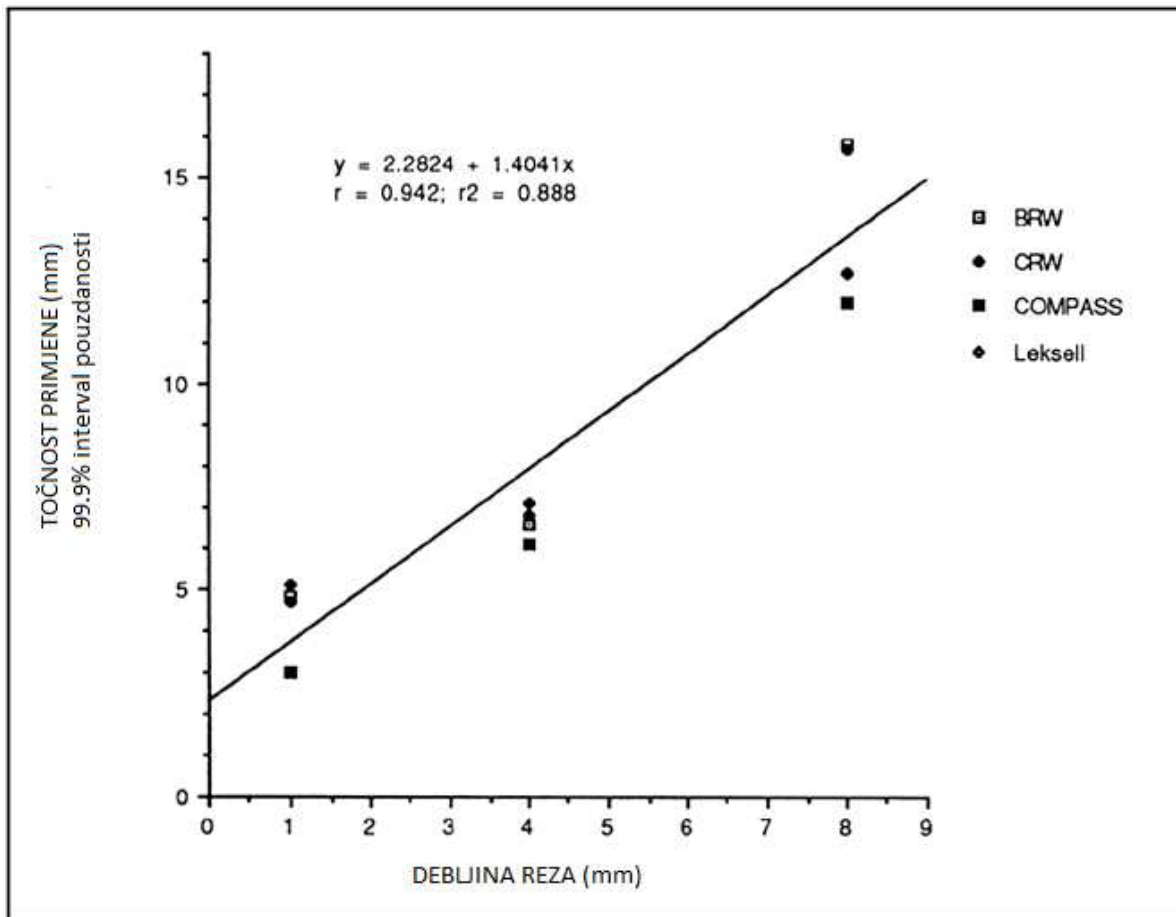
Kako su strukture koje se ciljaju stereotaksijski vrlo sitne te kako je pri svakoj neurokirurškoj operaciji, pa tako i stereotaktičnoj, izražen rizik od potencijalno po život opasnih komplikacija, potrebno je da neurokirurški stereotaktični uređaji budu što točniji i pouzdaniji. Ta je potreba tim više izražena jer kirurg koristeći stereotaktični okvir za npr. duboku mozgovnu stimulaciju ne može direktno vizualizirati ciljne strukture već pogađa njihove koordinate koje je dobio preko uređaja zajedno sa slikovnom dijagnostikom. Zato je jako važno da svaki neurokirurg koji koristi stereotaksiju bude upoznat sa točnošću i pouzdanošću uređaja koji koristi, odnosno da razumije koliko će koordinate zadane strukture i trajektorij isplaniran i izračunat kompjutorski pomoću slikovne dijagnostike odgovarati stvarnim položajima pri samoj operaciji. Važno je napomenuti da iako točnost, pouzdanost i preciznost predstavljaju vjerojatnost da se dogodi pogreška, ti pojmovi nisu sinonimi. Naime pouzdanost odnosno preciznost nekog, bilo kojeg instrumenta označuje njegovu sposobnost da opetovanim korištenjem postigne istu vrijednost koja nije nužno jednaka pravoj vrijednosti dok je točnost ta koja opisuje koliko nešto odstupa od prave vrijednosti (Slika 14). Tako da ako je određen uređaj jako precizan, to ne znači nužno da je i točan (33).



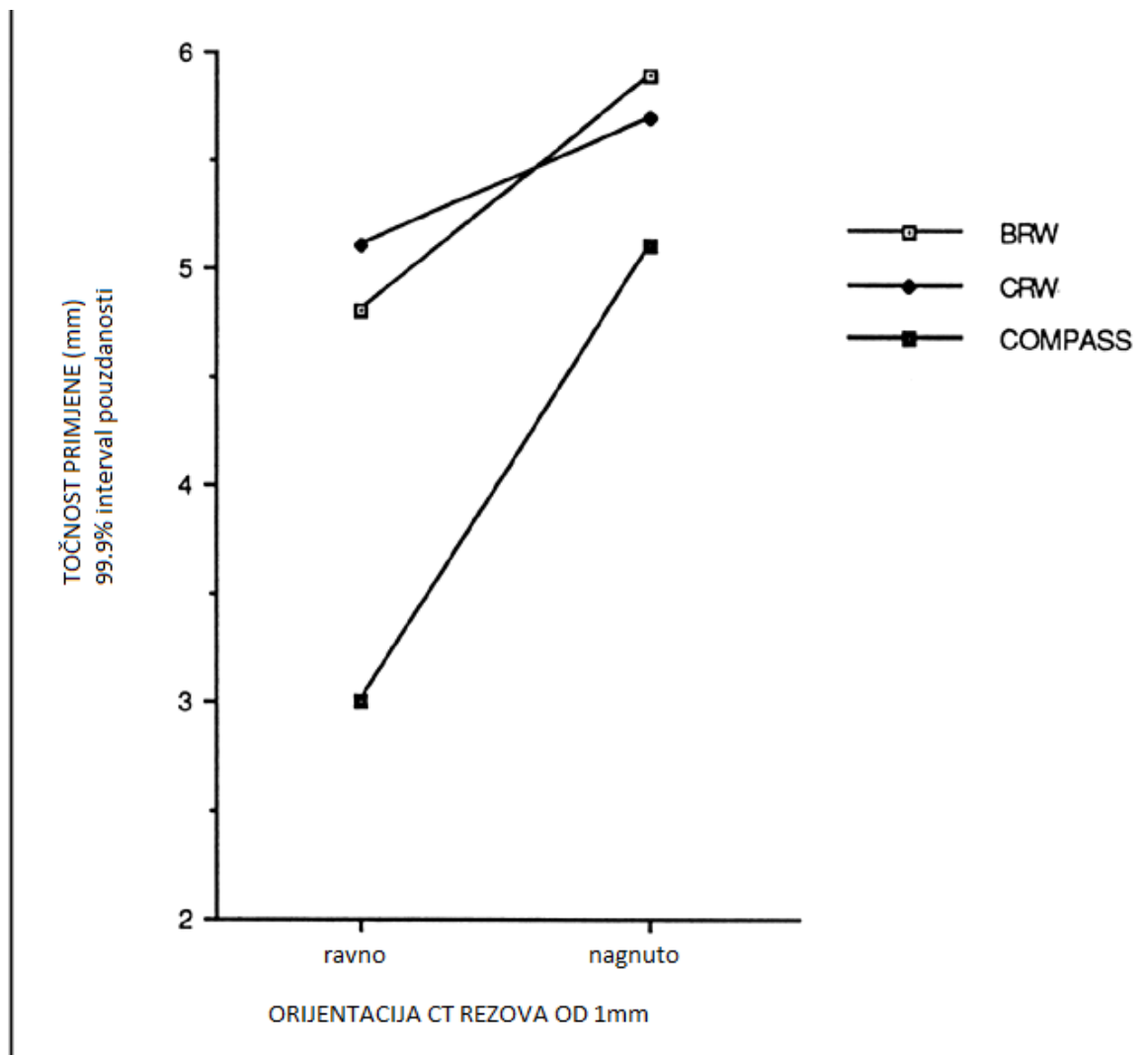
Slika 14. Nepristranost, pouzdanost i točnost. Preuzeto iz Maciunas i sur. 1994., doručeno za potrebe diplomskog rada

Što se tiče čimbenika koji utječu na točnost i pouzdanost tih uređaja, treba napomenuti, prije svega, da iako je položaj intrakranijskih struktura relativno stalan, do pomaka intraoperativno ipak dolazi. Naime, ako se slikovna dijagnostika obavlja prije samog zahvata te se koordinate, trajektorij i sam operacijski postupak ravnaju prema tome, valja uzeti u obzir da ipak postoji mali pomak moždanih tkiva tijekom same operacije. Naime, istraživanja su pokazala kako pomak površine mozga zbog kraniotomije može biti i do 10 mm (34), što znatno utječe na točnost samog postupka, iako je pomak dubokih struktura znatno manji. Pomak tkiva po trajektoriju zbog uvođenja instrumenta također ne treba zanemariti. Ovaj se nedostatak, naravno, može izbjeći intraoperativnom vizualizacijom moždanih struktura snimanjem pacijentove glave tijekom same operacije primjerice MR-om. Zbog tehničkih i financijskih razloga, u mnogim centrima to nije izvedivo (35).

Kada govorimo o točnosti i pouzdanosti klasičnih stereotaktičnih uređaja, tj. pristupa sa okvirom postoje brojni čimbenici koji utječu na njih. Sumarna klinički relevantna pogreška ovisi o pogreškama u svakom proceduralnom koraku uključujući snimanje, odabira cilja (regije od interesa), uračunavanje vektora i mehaničke greške samog stereotaktičnog okvira (33). Istraživanja točnosti i preciznosti se prvotno izvode na modelima (engl. *phantoms*) radi sigurnosti pacijenata te kako bi se pogreška mogla u stvarnosti izmjeriti. Maciunas, Galloway i sur. su tako devedesetih godina napravili jedno veliko istraživanje mjereći na modelima od 1kg točnost i preciznost četiriju vrsta stereotaktičnih okvira: Brown-Roberts-Wells(BRW), Cosman-Roberts-Wells(CRW), Kelly-Goerss COMPASS (modificirani Todd-Wells) te Leksellovog okvira, proučavajući također koliko koji čimbenik neovisno doprinosi pogrešci postupka. Bez obzira na vrstu okvira otkrilo se kako je vrlo važan čimbenik tehnika snimanja. Naime pogreška se linearno povećava povećanjem debljine reza CT-a. Ono što je također ovdje primjećeno jest da bi ekstrapolacijom linije ovisnosti sama točnost mehaničkih okvira bez obzira na debljinu reza bila 2.28mm (Slika 15), odnosno tolika bi bila očekivana pogreška kad bi debljina reza bila vrlo blizu nule. Isto tako je dokazano da kut okvira u odnosu na os snimanja ima veliki utjecaj na točnost (Slika 16). Ono što je još bilo istraživano jest utjecaj položaja cilja u odnosu na stereotaktični okvir na točnost i preciznost. Naime, iako bi se reklo da bi se ciljne točke koje su bliže centru stereotaktičnog okvira ciljale sa većom točnošću i pouzdanošću, istraživanje to nije bilo pokazalo (33).



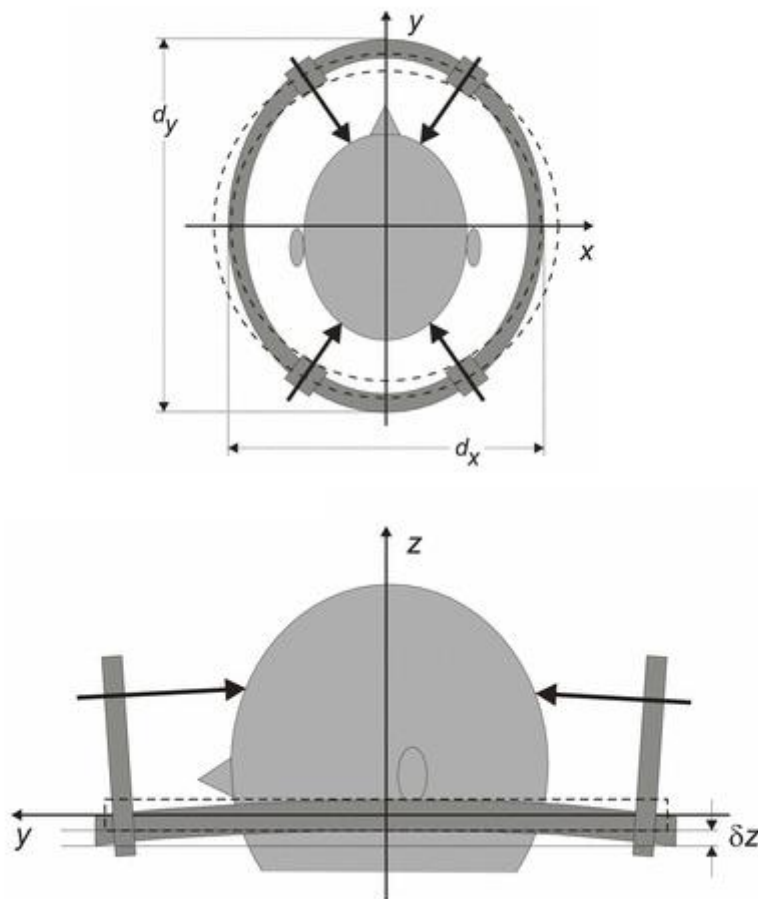
Slika 15. Utjecaj debljine reza na točnost primjene stereotaktičnih okvira (n=10800 neovisnih mjerenja točnosti). Primjećena je linearna ovisnost ($y=2.2824+1.4041x$; $r=0.942$; $r^2=0.888$). Kada bi debljina reza bila nula, tada bi točnost primjene bila jednaka mehaničkoj točnosti stereotaktičnih okvira tj. 2.28mm. Preuzeto iz Maciunas i sur. 1994., dorađeno za potrebe diplomskog rada



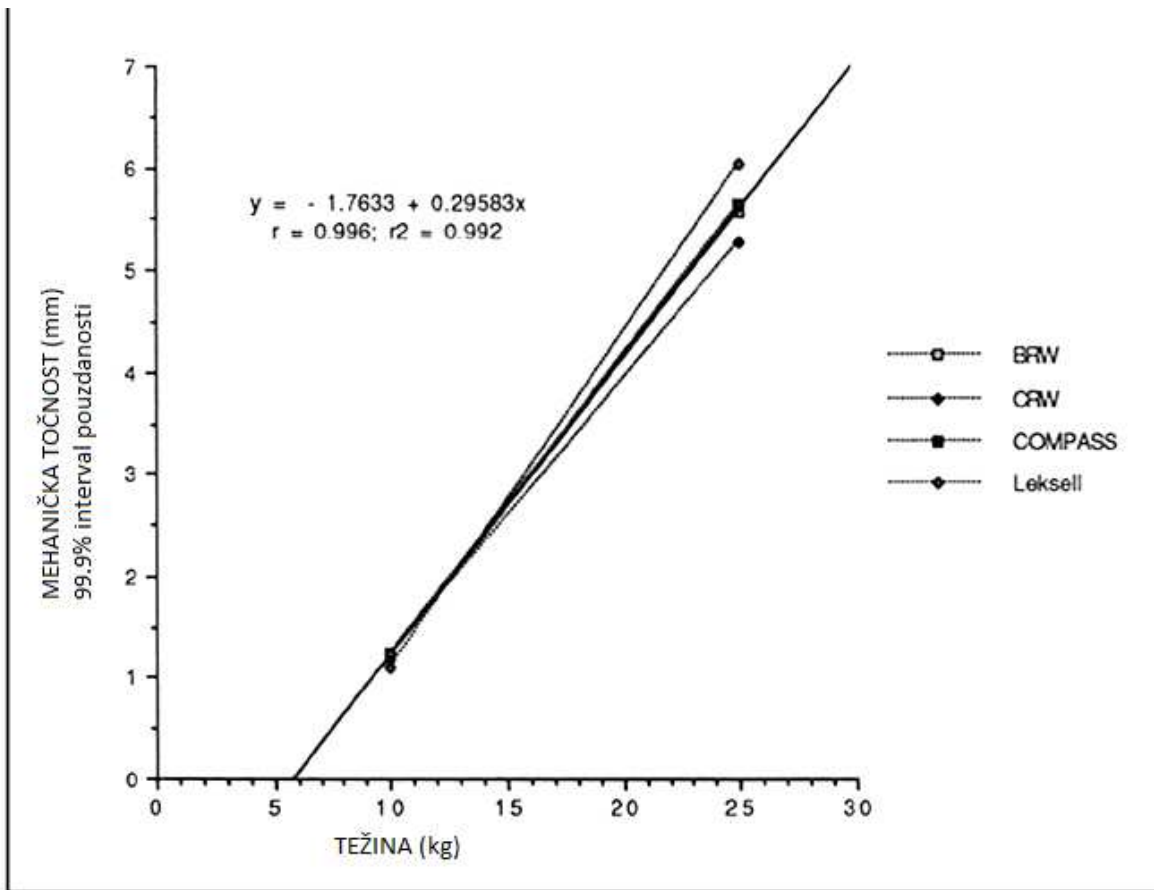
Slika 16. Utjecaj angulacije okvira prilikom snimanja na točnost primjene (n=5400 neovisnih mjerenja točnosti). Preuzeto iz Maciunas i sur. 1994., dorađeno za potrebe diplomskog rada

Važno je također uzeti u obzir različita mehanička opterećenja koja djeluju na okvir kada je on pričvrćen i tako utječu na točnost i pouzdanost. Naime, stereotaktični okvir je čvrsto vijcima pričvršćen za lubanju pacijenta te prilikom operacije osim što služi kao referentno uporište za registraciju i kao držač za luk, preko njega se glava pacijenta pridržava i fiksira. Sve to dovodi do sila opterećenja koje nisu za zanemariti. Učvršćivanjem vijaka nastaju sile koje fiksiraju okvir za glavu pacijenta, ali i dovode do savijanja i distorzije samog okvira (Slika 17). Valja uzeti u obzir da mijenjanjem oblika okvira mijenja se i točnost i pouzdanost

lokaliziranja i ciljanja ciljne točke. Istraživanja su pokazala kako takvo savijanje okvira može dovesti do pogreške lokaliziranja mete i do 0.74mm i do pogreške mjesta ulaska trajektorija i do 1.31mm (36). Nadalje težina samog pacijenta, odnosno njegove glave i vrata prilikom operacije također dovodi do sila koje djeluju na okvir. Istraživanja na modelima su pokazala da povećanjem težine modela dolazi do smanjenja točnosti postupka (Slika 18). U ovom istraživanju ekstrapolacijom linije ovisnosti dalo bi se zaključiti da visina opterećenja na stereotaktični okvir ima utjecaja na točnost ako je ona iznad 5.85kg (33), što svakako nije nevažno budući da je prosječna težina ljudske glave i vrata između 10 i 20kg. Ovaj izvor pogreške može se, doduše, nešto smanjiti postavljanjem pacijenta u jednak položaj prilikom snimanja i operacije (37).



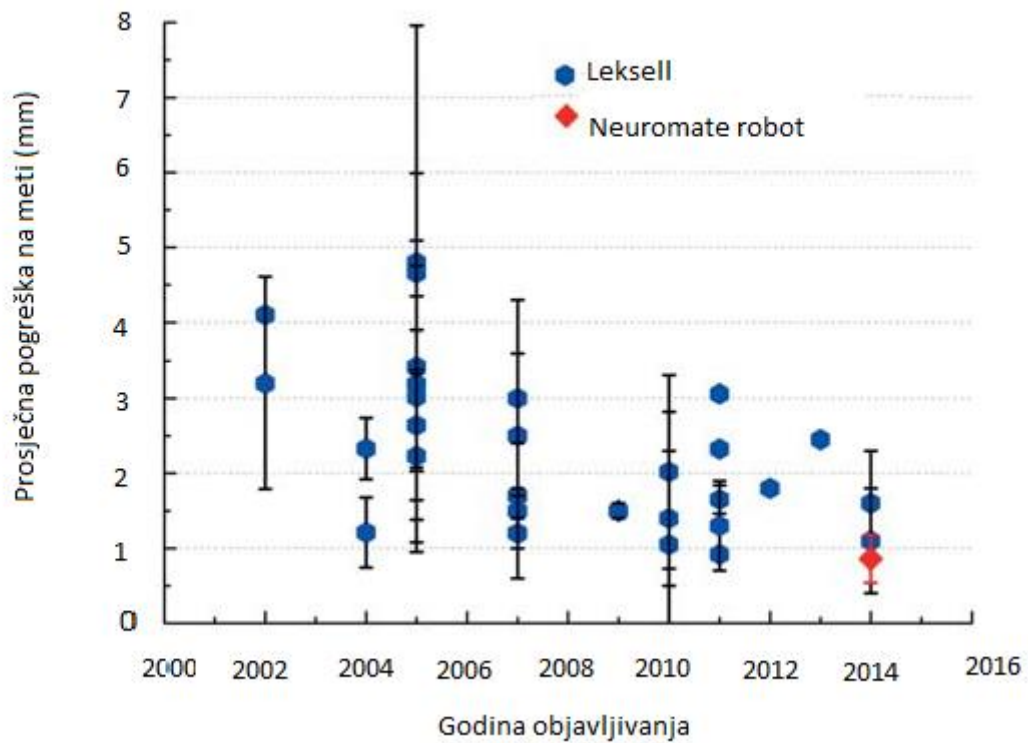
Slika 17. Ilustracija distorzija stereotaktičnog okvira zbog fiksacije za pacijenta. Originalan oblik okvira je označen isprekidanim linijama. Preuzeto iz Treuer i sur. 2004., doručeno za potrebe diplomskog rada



Slika 18. Utjecaj težine na mehaničku točnost stereotaktičnih okvira (n=4000 neovisnih mjerenja točnosti) Preuzeto iz Maciunas i sur. 1994., dorađeno za potrebe diplomskog rada

Ono što je na kraju klinički relevantno je sumarna pogreška do koje dolazi zbog ukupnog utjecaja svih čimbenika koji na nju utječu. Jedna metaanaliza koja je uključila studije o točnosti stereotaktičnih implantiranja elektroda pri dubokoj mozgovnoj stimulaciji između 2001. i 2015. godine je pokazala kako se točnost korištenja stereotaktičnog okvira u kliničkoj praksi s godinama povećavala (Slika 19) te kako je prosječna pogreška koja se događa njegovom primjenom vrlo vjerojatno manja od 2mm. Također je pokazano kako je ta pogreška vrlo varijabilna, odnosno različiti centri u istom vremenskom periodu, koristeći iste uređaje prijavljivali su različita iskustva točnosti stereotaktičnih zahvata, primjerice između 2011. i 2014. godine u nekim centrima je sa Leksellovim okvirom bila objavljena pogreška od 1.3mm, a u nekima i do 3mm (38). To nas upućuje kako nisu samo tehnika snimanja, preciznost uređaja i ostala tehnička svojstva važni za zahvat već je također od presudnog

značaja za točnost i pouzdanost sposobnost i iskustvo neurokirurškog tima koji uređajem upravlja.



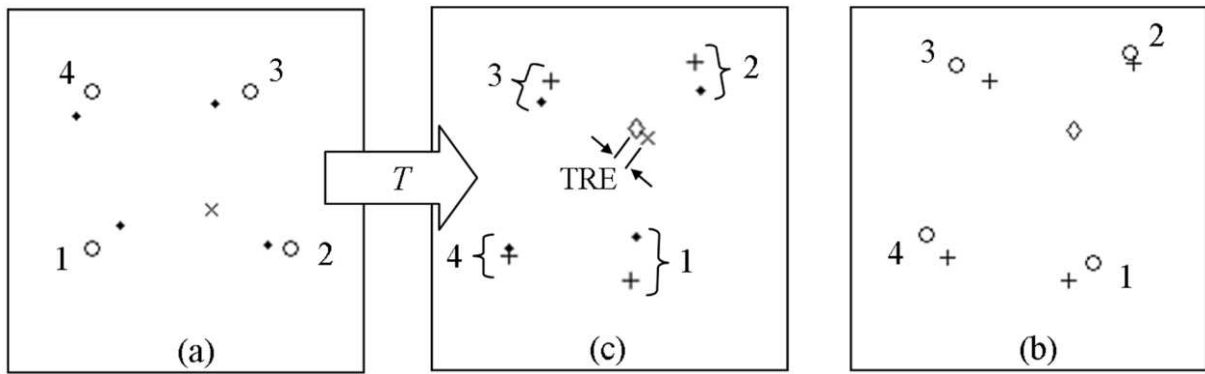
Slika 19. Prosječna objavljivana pogreška ciljanja Leksellovim okvirom i Neuromate robotom tijekom vremenskog razdoblja između 2000. i 2015. godine. Preuzeto iz Li i sur. 2017., dorađeno za potrebe diplomskog rada

6.2. KOMPLIKACIJE

Na kraju, važnost točnosti i pouzdanosti stereotaktičnih okvira tj. potencijalne pogreške očituje se u kliničkoj uspješnosti, odnosno ishodima operacija, broju potencijalnih komplikacija, preživljenju, poboljšanju kvalitete života pacijenta nakon operacije i sl. Tako se primjerice dijagnostička uspješnost stereotaktičnih biopsija, predstavljena postotkom slučajeva kojima se mogla postaviti definitivna patohistološka dijagnoza takvom biopsijom kreće oko 91, 93% (9)(39), što svakako između ostaloga ovisi o točnosti i pouzdanosti uređaja. Lundsford i suradnici su velikom retrospektivnom analizom neurokirurških stereotaktičnih zahvata obuhvatili 2651 pacijenata tijekom dvadesetiosmogodišnjeg razdoblja između 1979. i 2007. godine. Od toga je u 1664 pacijenata napravljena dijagnostička stereotaktična biopsija, u njih 197 aspiracija ciste, 97 drenaža apscesa, u njih 148 riječ je bilo o dubokoj mozgovnoj stimulaciji zbog poremećaja pokreta, 24 pacijenata je bilo liječeno dubokom mozgovnom stimulacijom zbog boli, kod 95 pacijenata stereotaktički su bile implantirane duboke elektrode zbog epilepsije. Od svih komplikacija daleko najčešća je bila intrakranijsko krvarenje u sveukupno 55 pacijenata ili 2.07% s time da je pojavnost te komplikacije bila najviša kod pacijenata sa dijagnostičkom biopsijom, a kod drugih indikacija znatno manja (primjerice kod samo jednoga pacijenta sa dubokom mozgovnom stimulacijom). Šest pacijenata je zbog toga zahtijevalo kraniotomiju i evakuaciju hematoma. 11 pacijenata ili 0.41% doživjelo je postoperativnu konvulziju koja je zahtijevala antikonvulzivnu terapiju, infekcija sa dogodila također u 11 pacijenata (40). Naravno pojavnost ovih komplikacija ne ovisi samo o točnosti i pouzdanosti instrumenta, nego vjerojatnost postoperativnih infekcija ovisi o općem zdravstvenom stanju pacijenta, dužini operacije, broju osoba u operacijskoj dvorani, o kirurgu koji izvodi operaciju (41), a faktori kao što su niska razina trombocita, ciroza jetre, prisutnost limfoma i dr. povišuju rizik od krvarenja. Bez obzira na navedeno, za pretpostaviti je da višom točnošću i pouzdanošću stereotaktičnih uređaja i incidencija komplikacija pada.

6.3. BEZOKVIRNA STEREOTAKSIJA

Noviji tzv. „bezokvirni“ stereotaktični uređaji imaju puno prednosti u odnosu na klasičnu stereotaksiju sa okvirom. Naime, osim što ne podrazumijevaju opterećenje okvirom, oni također omogućuju intraoperativnu navigaciju kirurškog instrumenta u trodimenzionalnom prostoru, a ne samo ciljanje jedne preoperativno selektirane mete u pacijentovom mozgu(6). Naravno to ne znači nužno da su ti uređaji točniji i pouzdaniji od klasične stereotaksije. Kada govorimo o točnosti i pouzdanosti tih stereotaktičnih uređaja, postoje također različiti čimbenici kod svake vrste takvih uređaja koji na njih utječu. Kod „bezokvirne stereotaksije“ od presudne je važnosti proces registracije, odnosno odabir referentnih točaka (engl. *fiducials*) na pacijentu i snimci preko kojih će se definirati koordinatni sustav. Jer ako registracija nije pravilno napravljena navigacijski sustav ne samo da nije koristan već je i potencijalno opasan krivo navodeći neurokirurga. Te referentne točke mogu biti anatomske strukture pacijenta kao što su nasion, lateralni kantus i dr. ili umjetno postavljeni markeri na pacijentovu glavu. Korištenjem anatomske strukture za definiranje koordinatnog sustava omogućuje se retrospektivna registracija sa već postojećim snimkama ali takav pristup je puno manje precizan nego korištenje umjetnih markera. U jednom je istraživanju primjerice greška registracije anatomske točke CT-om bila 5.6 mm, a kod umjetnih markera 2.8 mm, u istoj studiji MR-om ona je bila 6.2 mm, a kod umjetnih markera 3.0 mm (42). Objašnjenje za tu pojavu leži u činjenici da se anatomske strukture ne mogu sa vrlo visokom preciznošću definirati jer jednostavno nisu zato napravljene. Umjetni markeri mogu biti priljepljeni na kožu pacijenta ili ugrađeni u lubanju. Naravno da je ugradnja u lubanju puno invazivniji proces ali je točnost time puno veća. Kod svakog stereotaktičnog uređaja događaju se veće ili manje pogreške pri registraciji. Prva moguća pogreška odnosi se na lokalizaciju referentnih točaka na snimci i na pacijentu tzv. FLE (engl. *fiducial localisation error*). Ona naravno ovisi o točnosti s kojom možemo lokalizirati te točke te naravno o mobilnosti tih točaka. Iz nje proizlazi greška koja nastaje pri registraciji tih točaka tzv. FRE (engl. *fiducial registration error*) (Slika 20). Klinički najvažnija pogreška koju želimo izmjeriti jest pogreška registracije cilja odnosno točke koja nije referentna tzv. TRE (engl. *target registration error*) koja doduše ovisi o pogrešci lokalizacije i registracije referentnih točaka ali nije samo o njima ovisna već isto tako ovisi njihovom broju i rasporedu (43).



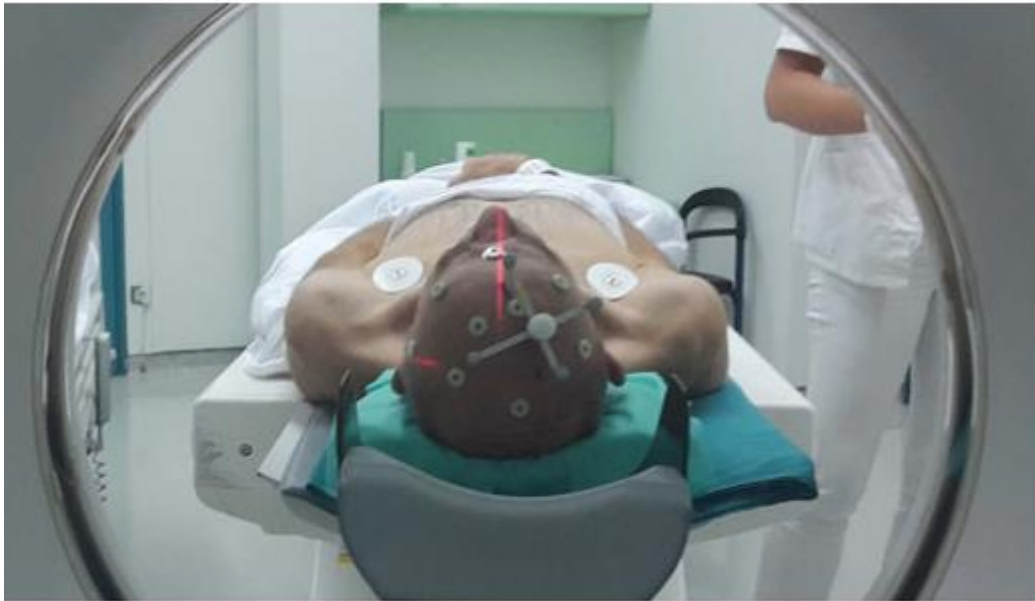Slika 20. Proces registracije referentnih točaka: (a) Prostor na slici (snimka pacijenta, CT, MR): kružići su točne referentne točke, a točkice njihove lokalizacije, križić je meta. (b) Stvarni prostor (na pacijentu) kružići su točne referentne točke na pacijentu, plus znakovi njihove lokalizacije, a romb meta. (c) Superpozicija lokaliziranih točaka i mete sa (a) prostora na slici i (b) stvarnog prostora. Vidljivo je da nisu savršeno usklađene. Udaljenost između križića i mete je pogreška registracije mete (TRE). Preuzeto iz Fitzpatrick i sur. 2010., dorađeno za potrebe diplomskog rada

Postoje različiti „bezokvirmi“ stereotaktični uređaji ali zbog njihova broja detaljnije proučavanje točnosti i pouzdanosti svakog od njih nadilazi okvire ovog diplomskog rada. Opisati ćemo zato kao primjer samo RONNA G3 robotski neuronavigacijski sustav (Slika 21).



Slika 21. RONNA G3 robotski neuronavigacijski sustav. Preuzeto iz Dlaka i sur. 2018., dorađeno za potrebe diplomskog rada

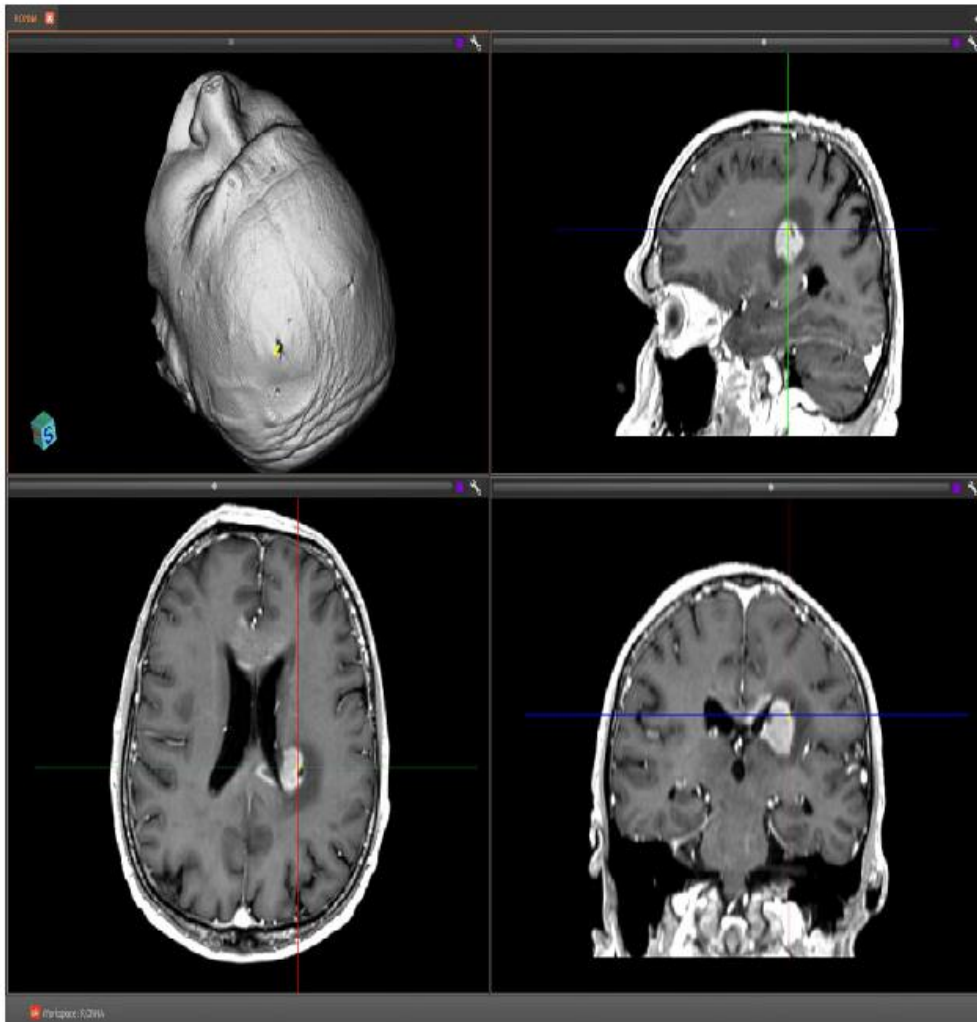
Naime, RONNA G3 je napravljena kroz suradnju Fakulteta strojarstva i brodogradnje Sveučilišta u Zagrebu i Kliničke bolnice Dubrava. Ona ima tri glavne komponente: robotsku ruku na univerzalnoj mobilnoj platformi, sustav za planiranje i navigiranje te globalni optički sustav praćenja. Ovaj sustav omogućuje stereotaksiju bez okvira pomoću samo jednog rigidnog markera sa četiri referentnih točaka (engl. *fiducials*) perkutano pričvršćenog na kalvariju pacijenta pod lokalnom anestezijom (Slika 22).



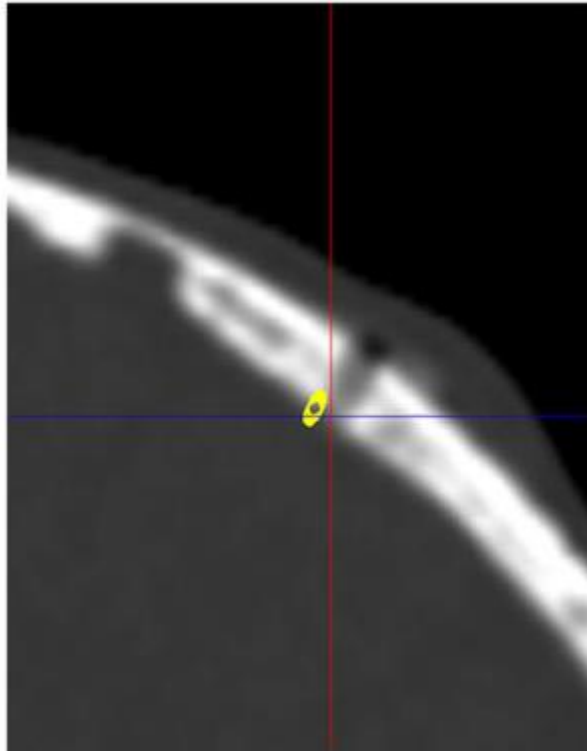
Slika 22. Pacijent sa rigidnim markerom sa četiri referentnih točaka prolazi snimanje CT-om. Preuzeto iz Dlaka i sur. 2018., dorađeno za potrebe diplomskog rada

Tako se snimi glava pacijenta CT-om te se kompjutorski planiranje ciljne točke i trajektorija može učiniti i dan prije operacije. Nakon uvođenja u anesteziju, pacijentova se glava fiksira za držač (*Mayfield® Infinity Skull Clamp System, Integra LifeSciences, Plainsboro, USA*) te se na njega RONNA G3 sustav rigidno fiksira. Tada robot lokalizira svaku od četiriju referentnih točaka sa maksimalnom lokalizacijskom pogreškom od 0.05mm. Nakon uspješnog lokaliziranja, operacijsko polje se sterilizira i robotska ruka se pozicionira prema planiranom trajektoriju. Pomoću cilindričnog vodiča napravi se incizija kože, kraniotomija, perforacija dure te se potom u slučaju biopsije inserira biopsijska igla. Ove postupke uz navođenje robotske ruke izvodi manualno kirurg, iako bi u budućnosti i ovaj dio operacije mogao raditi drugi robot. Pogreška izvođenja stereotaktične biopsije uz ovaj sustav, izmjerena doduše na jednom pacijentu, bila je 2.33mm na meti, te 2.24mm na mjestu ulaska trajektorija na

kranijskoj kosti uz angularnu pogrešku od 0.48 stupnjeva, izmjerene postoperativnim MR-om, odnosno CT-om(Slika 23) (Slika 24). Autori smatraju da je u njihovom slučaju najveći izvor pogreške bio zbog pomaka bušilicom prilikom kraniotomije iako su potrebna buduća istraživanja da bi se to potvrdilo (44).



Slika 23. Fuzija snimaka preoperativno planirane mete i postoperativne MR. Planirana meta se nalazi na sjecištu linija. Preuzeto iz Dlaka i sur. 2018., dorađeno za potrebe diplomskog rada



Slika 24. Fuzija snimaka preoperativno sa planiranom točkom ulaska trajektorije i postoperativno sa defektom kosti. Preuzeto iz Dlaka i sur. 2018., doručeno za potrebe diplomskog rada

7. ZAKLJUČAK

Korištenje stereotaksije općenito je dovelo do znatnog napretka neurokirurgije. Uz pomoć trodimenzionalnih slikovnih metoda kompjutorskim određivanjem mete unutar pacijentove lubanje i računanjem trajektorija omogućeno je izvođenje kirurških zahvata isplaniranih prije same incizije kože. To je znatno smanjilo invazivnost različitih postupaka kao što su biopsije te dovelo do znatnog razvitka određenih područja neurokirurgije kao što je funkcijska neurokirurgija.

Razvitkom novih tehnologija došlo je procvata tzv. „bezokvirne“ stereotaksije koja, u različitim oblicima, sve više zamjenjuje klasičnu stereotaksiju sa okvirom u raznim indikacijama. Izostanak vrlo često za pacijenta iznimno neugodnog pričvršćivanja okvira, mogućnost praćenja instrumenta u realnom vremenu neke su od značajnih prednosti ovih novijih pristupa.

Njihova pak učinkovitost, u smislu usporedbe preciznosti i točnosti sa klasičnim pristupom još uvijek je tema iscrpnog istraživanja ali se pokazuje kako sve više dorastaju svojoj ulozi.

Točnost i pouzdanost stereotaktičnih uređaja općenito, ključno je njihovo svojstvo. One su i danas predmetom istraživanja te ih je, zbog brojnih čimbenika koji na njih utječu, vrlo teško univerzalno odrediti.

8. ZAHVALE

Najviše hvala mome mentoru, doc.dr.sc Darku Chudyju i dr.sc. Marini Raguž za prijedlog teme i iznimnu pomoć i susretljivost prilikom izrade ovog diplomskog rada.

Puno hvala i mojoj obitelji za veliku podršku i strpljenje.

9. LITERATURA

1. Grunert P, Keiner D, Oertel J. Remarks upon the term stereotaxy: A linguistic and historical note. *Stereotact Funct Neurosurg*. 2015;93(1):42–9.
2. Sharan AD, Andrews DW. Stereotactic Frames: Technical Considerations. In: Schulder M, editor. *Handbook of Stereotactic and Functional Neurosurgery*. CRC Press,; 2003. p. 11–20.
3. Nowinski WL, Benabid A-L. New Directions in Atlas-Assisted Stereotactic Functional Neurosurgery. In: Germano IM, editor. *Advanced Techniques in Image-Guided Brain and Spine Surgery*. Thieme; 2002. p. 162–74.
4. Watson MT, Maciunas RJ. Frameless Stereotactic Systems: General Considerations. In: Schulder M, editor. *Handbook of Stereotactic and Functional Neurosurgery*. CRC Press, 2003; 2003. p. 55–63.
5. Roberts DW, Strohbehn JW, Hatch JF, Murray W, Kettenberger H. A frameless stereotaxic integration of computerized tomographic imaging and the operating microscope. *J Neurosurg* [Internet]. 1986;65(4):545–9. Available from: <http://thejns.org/doi/10.3171/jns.1986.65.4.0545>
6. McInerney J, Roberts DW. Frameless stereotaxy of the brain. *Mt Sinai J Med*. 2000;67(4):300–10.
7. Chen JCT, Apuzzo MLJ. Intracranial Stereotactic Surgery: Indications. In: Schulder M, editor. *Handbook of Stereotactic and Functional Neurosurgery*. CRC Press, 2003; 2003. p. 1–9.
8. Rajshekhar V. Current status of stereotactic biopsy. *StereotactFunctNeurosurg*. 2001;76(3–4):137–9.
9. Hall WA. The safety and efficacy of stereotactic biopsy for intracranial lesions. *Cancer*. 1998;82(9):1749–55.
10. Jackson RJ, Fuller GN, Abi-Said D, Lang FF, Gokaslan ZL, Shi WM, et al. Limitations of stereotactic biopsy in the initial management of gliomas. *Neuro Oncol* [Internet]. 2001;3(3):193–200. Available from: <http://www.ingentaselect.com/rpsv/cgi->

bin/cgi?ini=xref&body=linker&reqdoi=10.1215/S1522851701000011

11. Aichholzer M, Mazal PR, Haberler C, Dietrich W, Bertalanffy A, Roessler K, et al. Epidural metastasis of a glioblastoma after stereotactic biopsy: Case Report. *Minim Invasive Neurosurg.* 2001;44(3):175–7.
12. Grahovac G, Chudy D, Heinrich Z, Zarkovic K. Implantation metastasis of malignant fibrous histiocytoma along the stereotactic biopsy tract. *Clin Neurol Neurosurg* [Internet]. 2013;115(7):1160–1. Available from: <http://dx.doi.org/10.1016/j.clineuro.2012.09.018>
13. B Karlsson, K Ericson, L Kihlstrom PG. Tumor seeding following stereotactic biopsy of brain metastases. *J Neurosurg.* 1997;87:327–30.
14. Larson PS. Deep Brain Stimulation for Movement Disorders. *Neurotherapeutics.* 2014;11(3):465–74.
15. Harding KE, Robertson NP. Deep brain stimulation for dystonia. *J Neurol.* 2016;263(5):1045–6.
16. Chou KL, Hurtig HI, Jaggi JL, Baltuch GH. Bilateral subthalamic nucleus deep brain stimulation in a patient with cervical dystonia and essential tremor. *Mov Disord.* 2005;20(3):377–80.
17. Bour LJ, Contarino MF, Foncke EMJ, De Bie RMA, Van Den Munckhof P, Speelman JD, et al. Long-term experience with intraoperative microrecording during DBS neurosurgery in STN and GPi. *Acta Neurochir (Wien).* 2010;152(12):2069–77.
18. Oropilla JQL, Diesta CCE, Itthimathin P, Suchowersky O, Kiss ZHT. Both thalamic and pallidal deep brain stimulation for myoclonic dystonia. *J Neurosurg.* 2010;112(6):1267–70.
19. Mirza S, Yazdani U, Dewey III R, Patel N, Dewey RB, Miocinovic S, et al. Comparison of Globus Pallidus Interna and Subthalamic Nucleus in Deep Brain Stimulation for Parkinson Disease: An Institutional Experience and Review. *Parkinsons Dis* [Internet]. 2017;2017:1–15. Available from: <https://www.hindawi.com/journals/pd/2017/3410820/>
20. Della Flora E, Perera CL, Cameron AL, Maddern GJ. Deep brain stimulation for

- essential tremor: A systematic review. *Mov Disord.* 2010;25(11):1550–9.
21. Herrington TM, Cheng JJ, Eskandar EN. Mechanisms of deep brain stimulation. *J Neurophysiol* [Internet]. 2016;115(1):19–38. Available from: <http://jn.physiology.org/lookup/doi/10.1152/jn.00281.2015>
 22. McIntyre CC. Cellular Effects of Deep Brain Stimulation: Model-Based Analysis of Activation and Inhibition. *J Neurophysiol* [Internet]. 2004;91(4):1457–69. Available from: <http://jn.physiology.org/cgi/doi/10.1152/jn.00989.2003>
 23. Richter EO, Hoque T, Halliday W, Lozano AM, Saint-Cyr JA. Determining the position and size of the subthalamic nucleus based on magnetic resonance imaging results in patients with advanced Parkinson disease. *J Neurosurg* [Internet]. 2004;100(3):541–6. Available from: <http://thejns.org/doi/10.3171/jns.2004.100.3.0541>
 24. Chudy D, Deletis V, Almahariq F, Marčinković P, Škrilin J, Paradzik V. Deep brain stimulation for the early treatment of the minimal consciousness state and vegetative state: experience in 14 patients. *J Neurosurg.* 2017;90(January 2016):1–10.
 25. Dormont D, Seidenwurm D, Galanaud D, Cornu P, Yelnik J, Bardinet E. Neuroimaging and Deep Brain Stimulation. *Am J Neuroradiol* [Internet]. 2010;31(1):15–23. Available from: <http://www.ajnr.org/cgi/doi/10.3174/ajnr.A1644>
 26. Alexander E 3rd, Moriarty TM, Davis RB, Wen PY, Fine HA, Black PM, Kooy HM LJ. Stereotactic Radiosurgery for the Definitive, Noninvasive Treatment of Brain Metastases. *J Natl Cancer Inst.* 1995;87(1):34–40.
 27. Kondziolka D, Lunsford LD. Stereotactic management of colloid cysts: factors predicting success [Internet]. Vol. 75, *Journal of Neurosurgery*. 1991. p. 45–51. Available from: <http://thejns.org/doi/10.3171/jns.1991.75.1.0045>
 28. Lichterman BL. Roots and routes of Russian neurosurgery (from surgical neurology towards neurological surgery). *J Hist Neurosci* [Internet]. 1998;7(2):125–35. Available from: <http://ovidsp.ovid.com/ovidweb.cgi?T=JS&PAGE=reference&D=emed4&NEWS=N&AN=1999250748%5Cnhttp://ovidsp.ovid.com/ovidweb.cgi?T=JS&PAGE=reference&D=med4&NEWS=N&AN=11620525>

29. Horsley V, Clarke RH. The Structure and Functions of the Cerebellum Examined By a New Method . Brain. 1908;
30. Rahman M, Murad GJA, Mocco J. Early history of the stereotactic apparatus in neurosurgery. Neurosurg Focus [Internet]. 2009;27(3):E12. Available from: <http://thejns.org/doi/10.3171/2009.7.FOCUS09118>
31. Kilgore EJ, Elster AD. Walter Dandy and the history of ventriculography. Radiology. 1995;657–60.
32. Gildenberg PL. Spiegel and Wycis - The early years. Stereotact Funct Neurosurg. 2002;77(1–4):11–6.
33. Maciunas RJ, Galloway RL, Latimer JW. The application accuracy of stereotactic frames. Neurosurgery. 1994;35(4):682–95.
34. Hill DLG, Maurer CR, Maciunas RJ, Barwise JA, Fitzpatrick JM, Wang MY. Measurement of intraoperative brain surface deformation under a craniotomy. Neurosurgery. 1998;43(3):514–26.
35. Mohyeldin A, Elder JB. Stereotactic Biopsy Platforms with Intraoperative Imaging Guidance. Neurosurg Clin N Am [Internet]. 2017;28(4):465–75. Available from: <http://dx.doi.org/10.1016/j.nec.2017.05.002>
36. Treuer H, Hunsche S, Hoevels M, Luyken K, Maarouf M, Voges J, et al. The influence of head frame distortions on stereotactic localization and targeting. Phys Med Biol. 2004;49(17):3877–87.
37. Rohlfsing T, Maurer CR, Dean D, Maciunas RJ, Lozano AM, Gildenberg PL, et al. Effect of changing patient position from supine to prone on the accuracy of a brown-roberts-wells stereotactic head frame system. Neurosurgery. 2003;52(3):610–8.
38. Li Z, Zhang JG, Ye Y, Li X. Review on Factors Affecting Targeting Accuracy of Deep Brain Stimulation Electrode Implantation between 2001 and 2015. Stereotact Funct Neurosurg. 2017;94(6):351–62.
39. Hakan T, Aker FV. Evaluation of 126 consecutive stereotactic procedures: Brain biopsy, diagnostic yield, accuracy, non-diagnostic results, complications and follow-up. Turk Neurosurg. 2016;26(6):890–9.

40. Lunsford LD, Niranjana A, Khan AA, Kondziolka D. Establishing a benchmark for complications using frame-based stereotactic surgery. *Stereotact Funct Neurosurg.* 2008;86(5):278–87.
41. Tolleson C, Stroh J, Ehrenfeld J, Neimat J, Konrad P, Phibbs F. The factors involved in deep brain stimulation infection: A large case series. *Stereotact Funct Neurosurg.* 2014;92(4):227–33.
42. Golfinos JG, Fitzpatrick BC, Smith LR, Spetzler RF. Clinical use of a frameless stereotactic arm: results of 325 cases. *J Neurosurg* [Internet]. 1995;83(2):197–205. Available from: <http://thejns.org/doi/10.3171/jns.1995.83.2.0197>
43. Fitzpatrick JM. The Role of Registration in Accurate Surgical Guidance. *Proc Inst Mech Eng H.* 2010;224(5):607–22.
44. Dlaka D, Švaco M, Chudy D, Jerbić B, Šekoranja B, Šuligoj F, et al. Brain biopsy performed with the RONNA G3 system: a case study on using a novel robotic navigation device for stereotactic neurosurgery. *Int J Med Robot Comput Assist Surg.* 2018;14(1):1–7.
45. Smith JS, Quiñones-Hinojosa A, Barbaro NM, McDermott MW. Frame-based stereotactic biopsy remains an important diagnostic tool with distinct advantages over frameless stereotactic biopsy. *J Neurooncol.* 2005;73(2):173–9.
46. <https://emedicine.medscape.com/article/1153743-overview#showall>.
47. <https://www.emaze.com/@ALCLWFQI/Deep-Brain-Stimulation>.
48. <https://www.movementdisorders.org/MDS/About/Committees--Other-Groups/Special-Interest-Groups/Neurosurgery-Special-Interest-Group/Pioneer-Surgeon-Lars-Leksell.htm>

10. ŽIVOTOPIS

Stjepan Šurbek rođen je 07.08.1993. u Zagrebu. Pohađao je Osnovnu školu Antuna Mihanovića te XV. Gimnaziju također u Zagrebu. Studij medicine na Medicinskom fakultetu Sveučilišta u Zagrebu upisao je akademske godine 2012./2013. položivši prijemni ispit kao drugi u generaciji. Iste godine dobio je Dekanovu nagradu za najboljeg studenta prve godine medicine. Studij prolazi sa odličnim uspjehom, težinskim prosjekom ocjena 4.7. Akademske godine 2013./2014. bio je dobitnik stipendije Sveučilišta u Zagrebu, a od akademske godine 2014./2015. do završetka studija i dobitnik stipendije grada Zagreba za izvrsnost. U rujnu 2016. godine bio je na studentskoj praksi u Sveučilišnoj bolnici Hamburg-Eppendorf (njem. *Universitätsklinikum Hamburg-Eppendorf*) na Klinici za opću, visceralnu i torakalnu kirurgiju (njem. *Klinik für Allgemein-, Viszeral- und Thoraxchirurgie*) 07.12.2017. uspješno je položio prvi dio ispita medicinskog licenciranja Sjedinjenih Američkih Država (engl. *United States Medical Licensing Examination- USMLE Step 1*) sa brojem bodova od 255 što ga je uvrstilo u 10% najboljih ispitanika američkih i kanadskih sveučilišta u trogodišnjem razdoblju. Engleski jezik govori, čita i piše na C2 razini. Njemački jezik govori, čita i piše na C1 razini. Španjolski jezik govori, čita i piše na A1 razini.