

Video head impulse test može otkriti disfunkciju moždanog debla u multiploj sklerozi

Pavlović, Ivan

Master's thesis / Diplomski rad

2018

Degree Grantor / Ustanova koja je dodijelila akademski / stručni stupanj: **University of Zagreb, School of Medicine / Sveučilište u Zagrebu, Medicinski fakultet**

Permanent link / Trajna poveznica: <https://um.nsk.hr/um:nbn:hr:105:128255>

Rights / Prava: [In copyright](#)

Download date / Datum preuzimanja: **2022-05-26**



Repository / Repozitorij:

[Dr Med - University of Zagreb School of Medicine Digital Repository](#)



**SVEUČILIŠTE U ZAGREBU
MEDICINSKI FAKULTET**

Ivan Pavlović

***Video head impulse test može otkriti
disfunkciju moždanog debla u multiploj
sklerozi***

DIPLOMSKI RAD



Zagreb, 2018.

**SVEUČILIŠTE U ZAGREBU
MEDICINSKI FAKULTET**

Ivan Pavlović

***Video head impulse test može otkriti
disfunkciju moždanog debla u multiploj
sklerozi***

DIPLOMSKI RAD

Zagreb, 2018.

Ovaj diplomski rad izrađen je na Katedri za neurologiju Medicinskog fakulteta Sveučilišta u Zagrebu pod vodstvom doc.dr.sc. Maria Habeka, kao znanstveni rad. Autori rada su: Ivan Pavlović, Berislav Ruška, Tin Pavičić, Magdalena Krbot Skorić, Lika Crnošija, Ivan Adamec i Mario Habek te je rad objavljen u indeksiranom časopisu *Multiple Sclerosis and Related Disorders* u svibnju 2017. Od strane Povjerenstva za diplomske radove, završni ispit i diplomski ispit priznat je kao ekvivalent znanstvenog diplomskog rada studentu Ivanu Pavloviću. Kao takav predan je na ocjenu u akademskoj godini 2017./2018.

Popis i objašnjenje kratica korištenih u radu

AVS – akutni vestibularni sindrom

HC – skupina zdravih ispitanika (eng. *healthy controls*)

KBC – klinički bolnički centar

LA – prednji lijevi kanal (eng. *left anterior*)

LARP – ravnina lijevog prednjeg i desnog stražnjeg kanala (eng. *left anterior-right posterior*)

LP – lijevi stražnji kanal (eng. *left posterior*)

MIDD - eng. *maternally-inherited diabetes mellitus and deafness*

MS – multipla skleroza

MR – magnetska rezonancija

MRI – eng. *magnetic resonance imaging*

RA – desni prednji kanal (eng. *right anterior*)

RALP – ravnina desnog prednjeg i lijevog stražnjeg kanala (eng. *right anterior-left posterior*)

RP – desni stražnji kanal (eng. *right posterior*)

vHIT – *video head impulse test*

VOR – vestibulo-okularni refleks

ZK – zdrave kontrole

Sadržaj

Popis i objašnjenje kratica korištenih u radu.....	
Sažetak.....	
Summary	
Uvod	1
Materijali i metode	1
Rezultati.....	2
Rasprava	7
Zaključci.....	9
Zahvale.....	10
Literatura	11
Životopis	14

Sažetak

Uvod: Cilj ovog istraživanja bio je proučiti moguću ulogu *video head impulse* testa (vHIT) u otkrivanju lezija moždanog debla u bolesnika oboljelih od multiple skleroze (MS).

Metode: Uključeno je šezdeset osam ispitanika, koje smo podijelili u dvije skupine: 39 zdravih ispitanika (ZK) (78 ušiju, 20 žena, srednja dob $25,3 \pm 6,3$ godina) i 29 bolesnika oboljelih od MS-a (58 ušiju, 14 žena, srednja dob $33,7 \pm 7,7$ godina). vHIT je napravljen u obje skupine, te su u skupini oboljelih od MS-a analizirani nalazi MR-a u potrazi za lezijama moždanog debla. Patološki vHIT je definiran kao prisutnost *overt* sakada (< 200 ms) ili *gain* manji od 0,8 za lateralne kanale, a za prednje i stražnje kanale kao prisutnost *overt* sakada (< 200 ms) ili *slope* manji od 0,7.

Rezultati: U ZK skupini nađen je sniženi *gain* u lateralnim kanalima u 8 od 78 ušiju (11%), nasuprot tome, u MS skupini je patološke rezultate imalo 16 od 58 ušiju (38%). Srednja vrijednost *gain*-a lateralnih kanala (60 ms) bila je značajno manja u MS skupini u usporedbi sa ZK skupinom ($0,874 \pm 0,143$ i $0,954 \pm 0,170$, $p=0,004$). *Overt* sakade < 200 ms u lateralnim kanalima ($p=0,018$) i u stražnjima kanalima ($p=0,011$), *overt* sakade > 200 ms u lateralnim ($p<0,001$), prednjim ($p=0,019$) i stražnjim kanalima ($p=0,009$), i *covert* sakade u prednjim ($p=0,042$) i stražnjim kanalima ($p=0,046$) češće su se pojavljivale u MS skupini. Pronađena je statistički značajna povezanost između prisutnosti lezija moždanog debla vidljivih na MR-u i obostrano patološkog nalaza vHIT-a lateralnih kanala ($\chi(1)=3,982$, $p=0,046$).

Zaključak: Ovi rezultati upućuju da vHIT može otkriti disfunkciju moždanog debla u bolesnika oboljelih od MS-a.

Summary

Video head impulse test can detect brainstem dysfunction in multiple sclerosis

Background: The aim of this study was to investigate the potential role of the video head impulse test (vHIT) in the detection of brainstem lesions in patients with multiple sclerosis (MS).

Methods: Sixty-eight participants were enrolled and divided into two groups: 39 healthy subjects (HC) (78 ears, 20 females, mean age 25.3 ± 6.3) and 29 MS patients (58 ears, 14 females, mean age 33.7 ± 7.7). Both groups underwent vHIT, and in the MS group the results of MRI were analyzed for the presence of brainstem lesions. vHIT pathology was defined as presence of overt saccades (< 200 ms) or lateral gain lower than 0.8 for lateral canals, and presence of overt saccades (< 200 ms) or posterior/anterior slope lower than 0.7 for anterior and posterior canals.

Results: In HC, decreased gain on horizontal canals was found in 8 out of 78 ears (11%), while 16 out of 58 ears (38%) had pathological results in the MS group. Mean gain of the lateral canals (60 ms) was significantly reduced in the MS group compared to HC (0.874 ± 0.143 vs. 0.954 ± 0.170 , $p=0.004$, respectively). Compared to HC overt saccades < 200 ms in lateral canals ($p=0.018$) and in posterior canals ($p=0.011$), overt saccades > 200 ms in lateral ($p<0.001$), anterior ($p=0.019$) and posterior canals ($p=0.009$), and covert saccades in anterior ($p=0.042$) and posterior canals ($p=0.046$) were more frequent in the MS group. There was a statistically significant association between the presence of BS MR lesions and bilateral pathology on vHIT for lateral semicircular canals ($\chi(1)=3.982$, $p=0.046$).

Conclusion: These results indicate that vHIT can detect brainstem dysfunction in patients with MS.

Uvod

Zahvaćenost moždanog debla u multiploj sklerozi (MS) važan je prognostički čimbenik, a može se prezentirati s raznim simptomima, poput simptoma disfunkcije vestibularnog sustava. Oštećenja vestibularnog sustava mogu biti subklinička ili se prezentirati sa simptomima vrtoglavice i nestabilnosti (1). Postoje mnoge metode, koje s različitom uspješnošću mogu otkriti zahvaćenost moždanog debla u MS-u (2).

Prijašnja istraživanja su pokazala važnost *video head impulse* testa (vHIT) u procjeni funkcije perifernog vestibularnog sustava (3). vHIT koristi kameru montiranu na glavu ispitanika, koja prati pokrete njegovog oka za vrijeme kratkih trzaja glavom. vHIT uređaj mjeri omjer brzina pokreta oka i glave ispitanika, koji se naziva *gain* vestibulo-okularnog refleksa (VOR) i glavni je indikator funkcije perifernog vestibularnog sustava (3). Iako je glavna uloga vHIT-a, otkrivanjem periferne vestibularne disfunkcije, razlikovanje perifernih i centralnih vestibularnih poremećaja, neka su istraživanja pokazala da VOR može biti poremećen i kod centralnih oštećenja vestibularnog sustava (4). S pretpostavkom da bi demijelinizacijska oštećenja koja zahvaćaju centralni dio vestibularnog sustava mogla uzrokovati poremećeni VOR *gain*, bolesnike oboljele od MS-a smo testirali pomoću vHIT-a i usporedili njihove rezultate s rezultatima zdravih ispitanika. Zbog slabe korelacije radiološke proširenosti mjerene MR-om i kliničke prezentacije MS-a (5), od velike je važnosti pronalaženje drugih metoda za pronalaženje oštećenja moždanog debla u MS-u.

Materijali i metode

U ovo slučaj-kontrola istraživanje, uključeno je šezdeset osam ispitanika u KBC-u Zagreb u periodu između ožujka 2016. i studenog 2016. Pri uključivanju ispitanicima je učinjeno vHIT testiranje. Sudionici su podijeljeni u dvije skupine, skupinu zdravih ispitanika (ZK) (78 ušiju, 20 žena, srednja dob $25,3 \pm 6,3$ godine) i skupinu bolesnika kojima je ranije dijagnosticiran relapsno-remitirajući oblik multiple skleroze (MS) (58 ušiju, 14 žena, srednja dob $33,7 \pm 7,7$ godina) prema revidiranim McDonaldovim kriterijima (6). Svim bolesnicima je napravljen rutinski MR unutar 30 dana prije vHIT-a. U obje skupine je prisutnost perifernog vestibularnog poremećaja isključena anamnestički i kliničkim pregledom. Također, anamnestički je potvrđeno da ispitanici ne uzimaju lijekove koji bi mogli djelovati na vestibularni sustav (sedativi, vestibularni supresivi).

MR-i su napravljeni na uređaju s poljem od 1,5 T. Analizirane su multiplanarna *dual echo fast spin-echo* gustoća protona te *T2-weighted image* sekvence moždanog debla u potrazi za demijelinizacijskim oštećenjima. Sve nalaze MR-a su pregledala dva samostalna istraživača, bez znanja o simptomima bolesnika i rezultatima vHIT-a u vrijeme analize. Samo oštećenja pronađena od strane obaju istraživača su uzeta u obzir.

Etičko povjerenstvo KBC-a Zagreb je odobrilo protokol ovog istraživanja. Protokol je objašnjen i raspravljen s ispitanicima prije uključivanja u istraživanje, te su svi potpisali informirani pristanak. MacDougall i Curthoys su ranije detaljno opisali izvođenje vHIT-a (3,7). Uređaj korišten u ovom istraživanju je EyeSeeCam vHIT (Interacoustics, 5500 Middlefart, Danska). Sastoji se od male kamere visoke kvalitete montirane na okvir naočala koja snima zjenicu lijevog oka. Ispitanika se postavi na udaljenost od 1,5 m od mete koja se nalazi u razini očiju (8) i provjerava se jesu li moguće, bezbolne i bez komplikacija sve kretnje potrebne za izvođenje ispitivanja, te se nakon toga naočale učvrste na ispitanikovo glavi elastičnom trakom. Naočale čvrsto prijanjaju na ispitanikov korijen nosa i rubove orbite kako bi se mogućnost skliznuća svela na minimum, čime se smanjuje vjerojatnost nastanka artefakata. Ispitaniku je objašnjeno da drži oči širom otvorene i trepće što je manje moguće kako bi se osiguralo točno praćenje zjenice. Uređaj je zatim kalibriran za pokrete očiju i glave prije počinjanja samog ispitivanja. Ispitivač je izazivao VOR rotacijama ispitanikove glave nepredvidivima po smjeru i vremenu (vršna brzina glave $150^\circ/\text{s}$ do

300°/s). Impulsi su izvođeni u 3 ravnine: lateralnoj, desnoj prednjoj- lijevoj stražnjoj (RALP) i lijevoj prednjoj-desnoj stražnjoj (LARP) s minimalno 5 impulsa u svakom smjeru svake ravnine.

Analizirani su sljedeći parametri vHIT-a: za desne i lijeve lateralne kanale *gain* pri 60 ms, prisutnost *covert* i *overt* sakada i asimetrija *gain*-a. Za desne prednje (RA), lijeve stražnje (LP), lijeve prednje (LA) i desne stražnje (RP) kanale *slope* i prisutnost *covert* i *overt* sakada. Sustav OtoAccess je automatski računao *gain*, *slope* i asimetriju. Svaki test je vizualno pregledan kako bi se otkrile sakade. Patološki vHIT je definiran kao prisutnost *overt* sakada (< 200 ms) ili *gain* manji od 0,8 za lateralne kanale, a za prednje i stražnje kanale kao prisutnost *overt* sakada (< 200 ms) ili *slope* manji od 0,7 (9).

Primarni cilj ovog istraživanja bio je usporedba rezultata vHIT-a u ispitanika s dijagnozom MS-a i skupine zdravih ispitanika.

Sekundarni cilj je bio korelacija patoloških nalaza vHIT-a s prisutnošću lezija moždanog debla vidljivih na MR-u u ispitanika s MS-om.

Statistička analiza je izvedena pomoću IBM SPSS softvera, verzija 20. Za provjeru normalne distribucije podataka korišten je Kolmogorov-Smirnov test. Za kvalitativne varijable razlika u distribuciji utvrđena je χ^2 testom, a za kvantitativne je korišten *t*-test za nezavisne varijable. Značajnima su smatrane p vrijednosti manje od 0,05.

Rezultati

Rezultati parametara mjerenih vHIT-om, kao i razlike između skupina prikazani su u Tablici 1.

Tablica 1. Rezultati vHIT parametara i razlike između skupina.

vHIT parametar	Skupina	Srednja vrijednost	Standardna devijacija	p vrijednost
<i>Gain</i> lateralnog kanala (40 ms)	MS	1,018	0,214	0,010
	ZK	1,126	0,256	
Lateralni kanal (60 ms)	MS	0,874	0,143	0,004
	ZK	0,954	0,170	
Lateralni kanal (80 ms)	MS	0,850	0,137	0,088
	ZK	0,888	0,120	
<i>Slope</i> prednjeg kanala	MS	1,249	0,607	0,264
	ZK	1,153	0,282	
<i>Slope</i> stražnjeg kanala	MS	1,009	0,438	0,140
	ZK	1,110	0,360	

MS – skupina ispitanika s multiplom sklerozom, ZK – skupina zdravih ispitanika

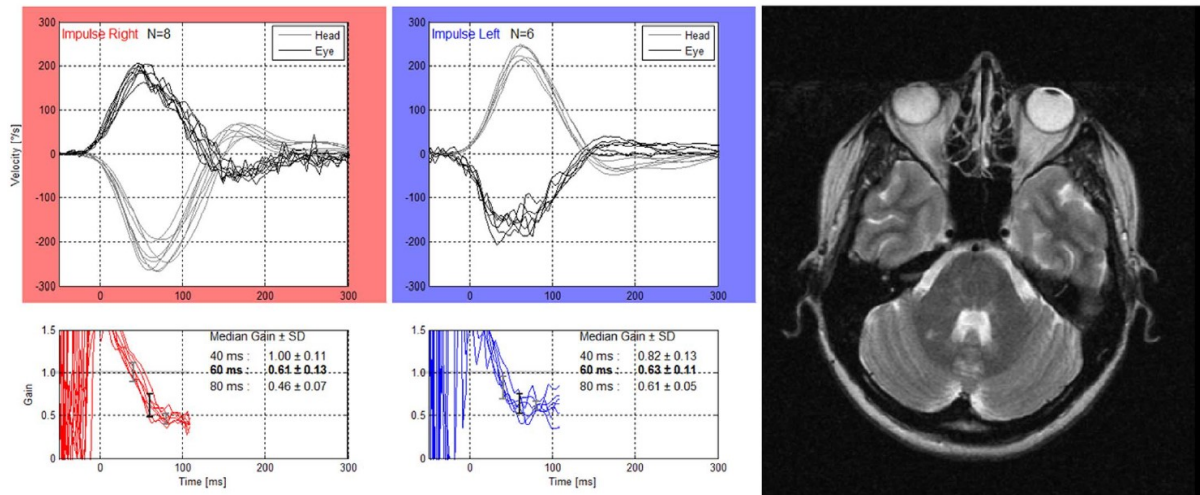
U usporedbi sa zdravim kontrolama, *overt* sakade <200 ms u lateralnim kanalima ($p=0,018$) i stražnjim kanalima ($p=0,011$), *overt* sakade >200 ms u lateralnim ($p<0,001$), prednjim ($p=0,019$) i stražnjim kanalima ($p=0,009$), te *covert* sakade u prednjim ($p=0,042$) i stražnjim kanalima ($p=0,046$) su bile učestalije u MS skupini. Raspodjela ispitanika prema postojanju patoloških vHIT nalaza *gain-ova/slope-ova* (ako koristimo graničnu vrijednost od 0,8 za lateralne kanale pri 60 ms i 0,7 za prednje i stražnje kanale) prikazana je u Tablici 2.

Tablica 2. Raspodjela ispitanika u MS i ZK skupini prema patološkim nalazima *gain-ova/slope-ova* na vHIT-u (ako koristimo graničnu vrijednost od 0,8 za lateralne kanale pri 60 ms i 0,7 za prednje i stražnje kanale).

vHIT parametar	Skupina	Patološka vrijednost vHIT parametra		p vrijednost
		Ne	Da	
Lateralni kanal (60 ms)	MS	42	16	0,009
	ZK	70	8	
Slope prednjeg kanala	MS	51	7	0,027
	ZK	76	2	
Slope stražnjeg kanala	MS	47	11	0,004
	ZK	75	3	

MS – skupina ispitanika s multiplom sklerozom, ZK – skupina zdravih ispitanika

Naposlijetku, rezultati su smatrani patološkima ako su bile prisutne *overt* sakade (<200 ms) ili *gain* manji od 0,8 za lateralne polukružne kanale, te ako su bile prisutne *overt* sakade (<200 ms) ili *slope* manji od 0,7 za prednje/stražnje polukružne kanale. Bilateralna patologija je definirana kao patološki rezultat za isti polukružni kanal obostrano. Šest bolesnika je imalo obostranu patologiju na lateralnim kanalima i svi su imali lezije moždanog debla vidljive na MR-u. Analiza je pokazala da postoji statistički značajna povezanost između prisutnosti lezija moždanog debla vidljivih na MR-u i obostrane patologije na vHIT-u za lateralne polukružne kanale ($\chi(1)=3.982$, $p=0.046$). Primjer bolesnika s lezijom moždanog debla i obostranom patologijom na vHIT-u prikazan je na Slici 1.



Slika 1. Primjer bolesnika s lezijom moždanog debla vidljivom na MR-u i obostranom patologijom na vHIT-u.

Rasprava

Glavni pronalazak ovog istraživanja bio je značajno češći patološki vHIT u bolesnika s dijagnozom MS-a u usporedbi sa zdravim kontrolama. Nadalje, pokazali smo da obostrano patološki vHIT može otkriti lezije moždanog debla u MS-u. Ova činjenica je od posebnog značaja, jer je diferenciranje centralnih od perifernih uzroka vrtoglavica klinički iznimno bitno zbog potpuno različite prognoze i pristupa bolesniku.

Dosadašnja istraživanja su već pokazala mogućnost vHIT-a u otkrivanju centralnih uzroka vrtoglavice i njihovom razlikovanju od perifernih. Moždani udar je najčešći i stoga najviše proučen uzrok centralne vrtoglavice. Odgovoran je za približno 25% svih bolesnika koji se prezentiraju s akutnim vestibularnim sindromom (AVS) (10). Moždani udari stražnje cirkulacije čine 20% svih ishemijskih moždanih udara (11), procjenjuje se da se 20% njih prezentira s izoliranom vrtoglavicom bez drugih fokalnih neuroloških znakova (12). Istraživanja su pokazala da se infarkti *a. cerebelli inferior posterior* prezentiraju s *gain*-om na vHIT-u većim od 0,7 i asimetrijom *gain*-a manjom od 20%, te se stoga mogu s velikom sigurnošću razlikovati od vestibularnog neuritisa. S druge strane, infarkti *a. cerebelli inferior anterior* pokazuju veću heterogenost i mogu se prezentirati sa smanjenim *gain*-om na vHIT-u ako je zahvaćen labirint (*a. labyrinthi*), ulazno područje osmog živca, vestibularne jezgre ili *flocculus* malog mozga (13). Rijetko, infarkt može zahvatiti izolirano vestibularne jezgre ili ulazno područje osmog živca uzrokujući AVS s kombiniranim obilježjima perifernog i centralnog vestibularnog oštećenja (4).

Od drugih centralnih uzroka vrtoglavice, vHIT je patološki u približno 10% bolesnika s dijagnozom vestibularne migrene (14,15,16) i postojanje patološkog vHIT-a pri prezentaciji je povezano s lošijim odgovorom na terapiju nakon 6 mjeseci praćenja (16). vHIT može biti patološki i u nekih rjeđih uzroka centralne vestibulopatije poput pigmentnog retinitisa i Usherovog sindroma (17), superficijalne sideroze (18), spinocerebelarne i Friedreichove ataksije (19) i MIDD (eng. *maternally-inherited diabetes mellitus and deafness*) sindroma (20). U svim navedenim poremećajima, osim u vestibularnoj migreni, vHIT je bio bilateralno patološki.

Iz navedenog se može zaključiti da je vHIT već pronašao svoje mjesto u procjeni mnogih centralnih vestibulopatija. Nismo pronašli nijednu raniju studiju koja bi prikazala nalaze vHIT testiranja u MS-u unatoč visokoj prevalenciji vrtoglavice i

nestabilnosti u toj populaciji. Vrtoglavica može biti prvi simptom MS-a u 4-20% bolesnika (21,22) i pojavljuje se u toku bolesti u 50% bolesnika (21). Dvije glavne vrste vrtoglavice koje se pojavljuju su AVS i pozicijska vrtoglavica. Pozicijska je vrtoglavica u MS-u uzrokovana lezijama smještenim u moždanom deblu u okolici četvrte moždane komore koje uzrokuju prekid otolitnih projekcija iz vestibularnih jezgara u fastigijalne jezgre u gornjim krakovima malog mozga (21,23). AVS u MS-u može biti uzrokovan lezijama koje uključuju fascikulus osmog živca, vestibularne jezgre i druge anatomske strukture uključene u vestibularne projekcije u sva tri dijela moždanog debla. Većina bolesnika koji se prezentiraju s AVS-om uzrokovanim MS-om imaju i druge fokalne neurološke znakove, ali povremeno može imitirati perifernu vestibulopatiju (24).

Ovo istraživanje je pokazalo da je vHIT češće patološki u bolesnika s MS-om u usporedbi sa ZK kroz broj ušiju sa sniženim *gain*-om i/ili prisutnost refleksijskih sakada. Nedavno je otkriveno da refleksijske sakade postaju učestalije s dobi. One nisu uzrokovane poremećenim VOR-om, već bi mogle biti uzrokovane poremećajem potiskivanja sakada prema novoj meti (25). S druge strane, refleksijske sakade su učestalije u bolesnika s unilateralnim vestibularnim oštećenjem i sniženim *gain*-om: izolirane *covert* sakade (13,7%), izolirane *overt* sakade (34,3%) i kombinacija *overt* i *covert* sakada (52,0%) (26). Oba patološka nalaza na vHIT-u mogla bi biti posljedice demijelinizacijskih lezija u ulaznom području vestibularnog živca, vestibularnim jezgrama ili dubokim jezgrama malog mozga koje moduliraju VOR, ali ovo istraživanje nema dovoljan broj ispitanika kako bi odgovorila na ovo pitanje.

Zahvaćenost moždanog debla u kliničkom izoliranom sindromu nosi povišeni rizik konverzije u definitivni MS. Nadalje, ona je važan prediktivni čimbenik buduće onesposobljenosti i nosi lošiju dugoročnu prognozu (27). Zahvaćenost moždanog debla može se manifestirati s raznolikim kliničkim slikama, može čak biti i asimptomatska, kada ju se može otkriti samo različitim parakliničkim testovima poput vestibularnih evociranih miogenih potencijala (24, 28). Unatoč tome što su klinički nezamjetne, te lezije mogu imati utjecaj na buduću onesposobljenost (29).

Glavno ograničenje ovog istraživanja je relativno mali uzorak, te predlažemo buduće potvrdno istraživanje na većem uzorku. Ako bi to istraživanje potvrdilo povezanost obostrane patologije na vHIT-u i postojanja lezija moždanog debla vidljivih na MR-u, mogla bi postojati uloga vHIT-a u otkrivanju demijelinizacijskih oštećenja moždanog debla u MS-u.

Zaključci

Ovo istraživanje je pokazalo da bolesnici oboljeli od MS-a imaju značajno manje *gain*-ove na vHIT-u. Također, pronašli smo značajnu povezanost između bilateralno patološkog vHIT nalaza za lateralne polukružne kanale i lezija moždanog debla zabilježenih MR-om. Ovi rezultati govore u prilog da bilateralna vestibulopatija na vHIT-u može upućivati na centralnu vestibulopatiju.

Zahvale

U nastanku ovoga rada svoje napore i trud uložili su mnogi vrijedni istraživači, moji kolege s godine Tin Pavičić i Berislav Ruška, dr.sc. Magdalena Krbot Skorić, docentica na Fakultetu elektrotehnike i računarstva u Zagrebu, Luka Crnošija, specijalizant neurologije na KBC-u Zagreb, dr.sc. Ivan Adamec, specijalist neurologije s KBC-a Zagreb te naposljetku i najzaslužniji za moj ulazak u istraživačke vode, moj mentor dr.sc. Mario Habek, docent na Medicinskom fakultetu u Zagrebu. Samo me sreća nanijela u njegovu grupu na četvrtoj godini tokom turnusa iz neurologije, kada je mene i moje kolege pitao bismo li radili s njime i tako je sve počelo. Od tada pa do danas, već više od dvije godine surađujemo na projektima, upoznao sam cijeli tim s Klinike za neurologiju KBC-a Zagreb, predstavljali smo naš rad na velikim neurološkim kongresima u Europi, a kroz sve to sam ostvario i neka doživotna prijateljstva. Hvala Vam svima.

Literatura

1. Habek M. Evaluation of brainstem involvement in multiple sclerosis. *Expert Rev Neurother.* 2013 Mar;13(3):299-311.
2. Magnano I, Pes GM, Pilurzi G, Cabboi MP, Ginatempo F, Giaconi E, i sur. Exploring brainstem function in multiple sclerosis by combining brainstem reflexes, evoked potentials, clinical and MRI investigations. *Clin Neurophysiol.* 2014 Nov;125(11):2286-96.
3. MacDougall HG, Weber KP, McGarvie LA, Halmagyi GM, Curthoys IS. The video head impulse test: diagnostic accuracy in peripheral vestibulopathy. *Neurology.* 2009 Oct 6;73(14):1134-41.
4. Kim HJ, Lee SH, Park JH, Choi JY, Kim JS. Isolated vestibular nuclear infarction: report of two cases and review of the literature. *J Neurol.* 2014 Jan;261(1):121-9.
5. Barkhof F. The clinico-radiological paradox in multiple sclerosis revisited. *Curr Opin Neurol.* 2002 Jun;15(3):239-45.
6. Polman CH, Reingold SC, Banwell B, Clanet M, Cohen JA, Filippi M i sur. Diagnostic criteria for multiple sclerosis: 2010 revisions to the McDonald criteria. *Ann Neurol.* 2011 Feb;69(2):292-302.
7. Curthoys IS, MacDougall HG, McGarvie LA, Weber KP, Szmulewicz D, Manzari L, et al. The video head impulse test (vHIT). U: Jacobson GP, Shepard NT, ur. *Balance Function Assessment and Management*, 2. izd. SanDiego, CA: Plural Publishing; 2014. Str. 391–430.
8. Mossman B, Mossman S, Purdie G, Schneider E. Age dependent normal horizontal VOR gain of head impulse test as measured with video-oculography. *J Otolaryngol Head Neck Surg.* 2015 Jul 4;44:29.
9. Yang CJ, Lee JY, Kang BC, Lee HS, Yoo MH, Park HJ. Quantitative analysis of gains and catch-up saccades of video-head-impulse testing by age in normal subjects. *Clin Otolaryngol.* 2016 Oct;41(5):532-8.
10. Lee SH, Kim JS. Acute Diagnosis and Management of Stroke Presenting Dizziness or Vertigo. *Neurol Clin.* 2015 Aug;33(3):687-98, xi.
11. Nouh A, Remke J, Ruland S. Ischemic posterior circulation stroke: a review of anatomy, clinical presentations, diagnosis, and current management. *Front Neurol.* 2014 Apr 7;5:30.

12. Venhovens J, Meulstee J, Verhagen WI. Acute vestibular syndrome: a critical review and diagnostic algorithm concerning the clinical differentiation of peripheral versus central aetiologies in the emergency department. *J Neurol*. 2016 Nov;263(11):2151-2157.
13. Mantokoudis G, Tehrani AS, Wozniak A, Eibenberger K, Kattah JC, Guede CI, i sur. VOR gain by head impulse video-oculography differentiates acute vestibular neuritis from stroke. *Otol Neurotol*. 2015 Mar;36(3):457-65.
14. Blödow A, Heinze M, Bloching MB, von Brevern M, Radtke A, Lempert T. Caloric stimulation and video-head impulse testing in Ménière's disease and vestibular migraine. *Acta Otolaryngol*. 2014 Dec;134(12):1239-44.
15. Yoo MH, Kim SH, Lee JY, Yang CJ, Lee HS, Park HJ. Results of video head impulse and caloric tests in 36 patients with vestibular migraine and 23 patients with vestibular neuritis: a preliminary report. *Clin Otolaryngol*. 2016 Dec;41(6):813-817.
16. Kang WS, Lee SH, Yang CJ, Ahn JH, Chung JW, Park HJ. Vestibular Function Tests for Vestibular Migraine: Clinical Implication of Video Head Impulse and Caloric Tests. *Front Neurol*. 2016 Sep 30;7:166.
17. Magliulo G, Iannella G, Gagliardi S, Iozzo N, Plateroti R, Plateroti P, i sur. Usher's Syndrome: Evaluation of the Vestibular System with Cervical and Ocular Vestibular Evoked Myogenic Potentials and the Video Head Impulse Test. *Otol Neurotol*. 2015 Sep;36(8):1421-7.
18. Kang KW, Lee C, Kim SH, Cho HH, Lee SH. Bilateral Vestibulopathy Documented by Video Head Impulse Tests in Superficial Siderosis. *Otol Neurotol*. 2015 Dec;36(10):1683-6.
19. Luis L, Costa J, Muñoz E, de Carvalho M, Carmona S, Schneider E, i sur. Vestibulo-ocular reflex dynamics with head-impulses discriminates spinocerebellar ataxias types 1, 2 and 3 and Friedreich ataxia. *J Vestib Res*. 2016 Jul 2;26(3):327-34.
20. Cardenas-Robledo S1, Saber Tehrani A, Blume G, Kattah JC. Visual, Ocular Motor, and Cochleo-Vestibular Loss in Patients With Heteroplasmic, Maternally-Inherited Diabetes Mellitus and Deafness (MIDD), 3243 Transfer RNA Mutation. *J Neuroophthalmol*. 2016 Jun;36(2):134-40.
21. Karatas M. Central vertigo and dizziness: epidemiology, differential diagnosis, and common causes. *Neurologist*. 2008 Nov;14(6):355-64.

22. Mostafa BE, Kahky AO, Kader HM, Rizk M. Central vestibular dysfunction in an otorhinolaryngological vestibular unit: incidence and diagnostic strategy. *Int Arch Otorhinolaryngol.* 2014 Jul;18(3):235-8.
23. Anagnostou E, Varaki K, Anastasopoulos D. A minute demyelinating lesion causing acute positional vertigo. *J Neurol Sci.* 2008 Mar 15;266(1-2):187-9.
24. Pula JH, Newman-Toker DE, Kattah JC. Multiple sclerosis as a cause of the acute vestibular syndrome. *J Neurol.* 2013 Jun;260(6):1649-54.
25. Rambold HA. Age-related Refixating Saccades in the Three-Dimensional Video-Head-Impulse Test: Source and Dissociation From Unilateral Vestibular Failure. *Otol Neurotol.* 2016 Feb;37(2):171-8.
26. Blödw A, Pannasch S, Walther LE. Detection of isolated covert saccades with the video head impulse test in peripheral vestibular disorders. *Auris Nasus Larynx.* 2013 Aug;40(4):348-51.
27. Tintore M, Rovira A, Arrambide G, Mitjana R, Ríó J, Auger C, i sur. Brainstem lesions in clinically isolated syndromes. *Neurology.* 2010 Nov 23;75(21):1933-8.
28. Crnošija L, Krbot Skorić M, Gabelić T, Adamec I, Habek M. Vestibular evoked myogenic potentials and MRI in early multiple sclerosis: Validation of the VEMP score. *J Neurol Sci.* 2017 Jan 15;372:28-32.
29. Habek M. Evaluation of brainstem involvement in multiple sclerosis. *Expert Rev Neurother.* 2013 Mar;13(3):299-311.

Životopis

Rođen sam 31. srpnja 1993. godine u Zagrebu. Pohađao sam Osnovnu školu Izidora Kršnjavoga te potom Petu gimnaziju i sada završavam studij na Medicinskom fakultetu u Zagrebu.

Na studiju sam uspješan student s prosjekom 4,85, dobio sam Dekanovu nagradu za izvrsnost na drugoj godini i zadnje dvije godine sam se uključio u znanstveni rad na Klinici za neurologiju KBC-a Zagreb, a područje istraživačkog rada u kojem sam sudjelovao je klinička neurofiziologija i multipla skleroza.

Do sada smo objavili u znanstvenim časopisima 3 znanstvena rada (1,2,3), od kojih i prilažem jedan ovdje u prevedenom obliku kao ekvivalent diplomskog rada. Naš rad sam predstavljao na kongresima Europske akademije neurologije (EAN) u Amsterdamu u lipnju 2017., te Europskog udruženja za kliničku neurofiziologiju (ECCN) u Budimpešti u kolovozu 2017. Na oba sam kongresa imao usmena izlaganja.

Otkad znam za sebe sam se bavio mnogim izvannastavnim aktivnostima, mnogim sportovima, jezicima, bio sam demonstrator iz patofiziologije i kliničke propedeutike, a i volontirao sam u sklopu studentske udruge CroMSIC. Osvojio sam stipendiju dr. Marija Veljača Foundation-a, primao sam jednu godinu stipendiju NZPUSS-a te četiri godine stipendiju Grada Zagreba.

Reference:

1. Pavlović I, Ruška B, Pavičić T, Krbot Skorić M, Crnošija L, Adamec I, Habek M. Video head impulse test can detect brainstem dysfunction in multiple sclerosis. *Mult Scler Relat Disord*. 2017 May;14:68-71.
2. Skorić MK, Adamec I, Pavičić T, Pavlović I, Ruška B, Crnošija L, Habek M. Vestibular evoked myogenic potentials and video head impulse test in patients with vertigo, dizziness and imbalance. *J Clin Neurosci*. 2017 May;39:216-220.
3. Pavičić T, Ruška B, Pavlović I, Crnošija L, Skorić MK, Adamec I, Habek M. Video head impulse test – „očni EKG“. *Liječ Vjesn*. 2017;139:289-291.