

Artroskopska kirurgija gležnja u osoba mlađih od 18 godina

Tučin, Krešimir

Master's thesis / Diplomski rad

2018

Degree Grantor / Ustanova koja je dodijelila akademski / stručni stupanj: **University of Zagreb, School of Medicine / Sveučilište u Zagrebu, Medicinski fakultet**

Permanent link / Trajna poveznica: <https://um.nsk.hr/um:nbn:hr:105:124808>

Rights / Prava: [In copyright](#) / [Zaštićeno autorskim pravom.](#)

Download date / Datum preuzimanja: **2024-02-26**



Repository / Repozitorij:

[Dr Med - University of Zagreb School of Medicine Digital Repository](#)



**SVEUČILIŠTE U ZAGREBU
MEDICINSKI FAKULTET**

Krešimir Tućin

**Artroskopska kirurgija gležnja u osoba mlađih
od 18 godina**

DIPLOMSKI RAD



Zagreb, 2018.

SVEUČILIŠTE U ZAGREBU

MEDICINSKI FAKULTET

Krešimir Tućin

**Artroskopska kirurgija gležnja u osoba mlađih
od 18 godina**

DIPLOMSKI RAD

Zagreb, 2018.

Ovaj diplomski rad izrađen je u Klinici za ortopediju Kliničkog bolničkog centra „Zagreb“ pod vodstvom izv. prof. dr. sc. Ivana Bojanića i predan je na ocjenu u akademskoj godini 2017./2018.

POPIS KRATICA

CT – engl. computed tomography; kompjuterizirana tomografija

LIFT - engl. lateral inverted osteochondral fracture of the talus; osteohondralno oštećenje lateralnog dijela kupole talusa nakon uganuća gležnja inverzijskog tipa

MR – engl. magnetic resonance; magnetska rezonanca

OCD – lat. osteochondritis dissecans; osteohondritis disekans

SADRŽAJ

SAŽETAK

SUMMARY

UVOD.....	1
ISPITANICI I METODE	2
REZULTATI.....	7
RASPRAVA.....	13
ZAKLJUČAK	16
ZAHVALE.....	17
POPIS LITERATURE	18
ŽIVOTOPIS	22

SAŽETAK

Artroskopska kirurgija gležnja u osoba mlađih od 18 godina

Krešimir Tućin

U današnje je vrijeme artroskopija gležnja uobičajen zahvat, a njihov broj kontinuirano raste. Ciljevi ovog istraživanja bili su utvrditi koliki je udio artroskopija gležnja u djece i adolescenata u ukupnom broju artroskopskih zahvata na gležnju te utvrditi postoji li razlika u postotnom udjelu dijagnoza poradi kojih se činila artroskopija gležnja između skupine djece i adolescenata i skupine odraslih osoba. Pretraživanjem operacijskih protokola Klinike za ortopediju KBC-a Zagreb i Medicinskog fakulteta Sveučilišta u Zagrebu pronađeno je da je u razdoblju od pet godina u 533 bolesnika učinjena artroskopija gležnja, a 90 od njih je u trenutku zahvata imalo manje od 18 godina. Pregledana je medicinska dokumentacija koja je bila dostupna u elektroničkoj i papirnoj bazi podataka Klinike za ortopediju. U pedijatrijskoj populaciji bolesnika indikacija za artroskopski zahvat najčešće je postavljena ili poradi sindroma anterolateralnog sraza ili poradi koštano hrskavičnog oštećenja kupole talusa, dok je u odraslih to bio sindrom prednjeg sraza. U svih je 90-ero ispitanika operacijski zahvat protekao bez komplikacija. U ranom poslijeoperacijskom praćenju primijećene su samo dvije komplikacije. S obzirom na rezultate ovog istraživanja možemo zaključiti da je artroskopija gležnja sigurna i učinkovita operacijska metoda liječenja različitih ozljeda i oštećenja gležnja u djece i adolescenata. Pritom valja istaknuti da su u toj populaciji bolesnika vodeće indikacije različite od vodećih indikacija u odraslih bolesnika.

Ključne riječi: artroskopija, gležanj, djeca, adolescenti

SUMMARY

Arthroscopic ankle surgery in patients younger than 18 years

Krešimir Tućin

Today arthroscopic ankle surgery is a common surgical procedure and its number is constantly increasing. The aim of this study was to determine the proportion of ankle arthroscopies in children and adolescents in the total number of arthroscopic interventions on the ankle and to determine whether there was a difference in the indications for the procedure between the paediatric and the adult population. A hand search of operating room logs from the Department of Orthopaedic Surgery of the University Hospital Centre "Zagreb" was performed for a 5-year period. During this period 533 patients underwent ankle arthroscopy, among which 90 were younger than 18 years at the time of the surgery. Patient's medical history data was reviewed and recorded. Two leading indications for ankle arthroscopy in the paediatric population were the anterolateral ankle impingement syndrome and the osteochondral lesion of the talus. This differed from the the adult population, where the anterior impingement syndrome was the most frequent diagnosis. The perioperative period was uneventful in all 90 ankle arthroscopies in the paediatric population, while 2 complications were observed during the early postoperative period. Based on the results of our research we can conclude that ankle arthroscopy is a safe and effective surgical method to treat miscellaneous ankle disorders in the paediatric population. It should be emphasized that a difference exists between the leading indications for ankle arthroscopy in the paediatric and the adult population.

Key words: ankle, arthroscopy, children, adolescents

UVOD

Razvoj artroskopije gležnja bio je znatno usporeniji od razvoja artroskopije koljena i/ili ramena (1,2). Tek od 2000. godine, nakon što su Van Dijk i sur. (3) objavili tehniku artroskopskog pristupa u gležanj sa stražnje strane, možemo govoriti da se gležanj može u potpunosti pregledati artroskopski. Danas je artroskopska kirurgija gležnja prihvaćena kao metoda izbora za liječenje brojnih ozljeda i posljedica ozljeda te oštećenja koja zahvaćaju gležanj. Anatomska su istraživanja potvrdila valjanost i sigurnost artroskopije gležnja i to samo ako se striktno slijede upute za postupak postavljanja i činjenja artroskopskih ulaza te uvođenja artroskopa i instrumenata kroz te ulaze (4-6).

U današnje je vrijeme artroskopija gležnja uobičajen zahvat, a njihov broj kontinuirano raste (1,2,7). Artroskopija gležnja može se poradi njegovih anatomskih osobitosti činiti ili samo u prednjem ili samo u stražnjem dijelu zgloba ili pak u oba dijela zgloba (1,2,8). Kad je zahvat nužno činiti u oba dijela zgloba najprije se čini artroskopija gležnja straga pri čemu bolesnik leži na trbuhu. Nakon što se završi taj dio zahvata bolesnika valja okrenuti na leđa da bi se načinila artroskopija gležnja sprijeda. Osim toga, može se i kombinirati artroskopski zahvat s endoskopskim zahvatom na tetivama koje okružuju taj zglob (9,10).

Hipoteza

Hipoteza ovog istraživanja jest da su vodeće indikacije za artroskopiju gležnja u pedijatrijskoj populaciji drugačije u usporedbi s vodećim indikacijama za artroskopiju gležnja u odraslih.

Ciljevi rada

Ciljevi ovog rada su: a) utvrditi koliki je udio artroskopija gležnja u djece i adolescenata u ukupnom broju artroskopskih zahvata na gležnju; b) utvrditi postoji li razlika u postotnom udjelu dijagnoza poradi kojih se činila artroskopija gležnja između skupine djece i adolescenata i skupine odraslih osoba; c) usporediti dobivene rezultate o artroskopiji gležnja u pedijatrijskoj populaciji s rezultatima objavljenim u literaturi.

ISPITANICI I METODE

Pretraživanjem operacijskih protokola Klinike za ortopediju Kliničkog bolničkog centra „Zagreb“ i Medicinskog fakulteta Sveučilišta u Zagrebu pomoću ključnih riječi „artroskopija“ i „articulatio talocruralis“ pronađeno je 533 bolesnika koje je u razdoblju od 1. siječnja 2012. do 1. siječnja 2017. godine operirao jedan od autora ovog istraživanja (I.B.). Pregledana je medicinska dokumentacija svih bolesnika vezana za sam operacijski zahvat. Nakon toga je izdvojena skupina od 90 bolesnika koji su u trenutku zahvata bili mlađi od 18 godina. Toj je skupini pregledana sva dokumentacija koja je bila dostupna u elektroničkoj i papirnoj bazi podataka Klinike za ortopediju na dan 02. 02. 2018. godine.

Operacijska tehnika i poslijeoperacijska rehabilitacija

U svih ispitanika načinjen je artroskopski kirurški zahvat na gležnju. Svi su operirani u spinalnoj anesteziji i svi su perioperacijski dobivali antitrombotsku (niskomolekularni heparin) i antibiotsku profilaksu (cefalosporin II. generacije ili klindamicin u slučaju alergije na cefalosporinski antibiotik). Isprva su svi bolesnici operirani s uspostavljenom blijedom stazom na natkoljenici noge koja se operirala, no od 30.04.2014. godine od kada je započelo istraživanje o vrijednosti uporabe blijede staze u artroskopskim zahvatima u prednjem dijelu gležnja dio je bolesnika operiran bez korištenja blijede staze (11). Za zahvat se rabio artroskop standardne veličine od 4,0-mm s optikom kojoj je kut zakrivljenosti iznosio 30°, kao i svi standardni instrumenti koji se koriste i za artroskopsku kirurgiju koljena i ramena. Kod svih se bolesnika tijekom operacije koristila artroskopska pumpa (Arthrex AR-6475 Continuous Wave III ©; Arthrex Inc., 1370 Creekside Blvd., Naples, FL 34108-1945, SAD). Ta pumpa ima senzor za stalnu kontrolu tlaka u zglobu te omogućuje preciznu distenziju zgloba s neovisnim podešavanjem intraartikularnog tlaka i razine protoka tako da su tlak i protok održavani na 50 mm Hg kod svih bolesnika za vrijeme trajanja čitavog zahvata. Kod svih je bolesnika operacijski zahvat načinjen bez distrakcije gležnja.

Ukoliko je zahvat činjen u prednjem dijelu gležnja bolesnik je ležao na operacijskom stolu u položaju na leđima tako da mu je sredina potkoljenice noge koja se operirala bila na rubu stola. Kod svih su bolesnika načinjeni standardni anteromedijalni i

anterolateralni ulazi na gležnju uz napomenu da su se pritom u potpunosti slijedile upute Van Dijka i sur. (1,12,13), i to od tehnike činjenja tih ulaza sve do načina na koji je artroskopija činjena. Nakon kirurškog pranja operacijskog polja i adekvatnog pokrivanja, operater je sterilnim markerom označio rubove lateralnog i medijalnog maleola te tijekom srednje kožne dorzalne grane *n. peroneus superficialisa*. Dok su rubovi maleola dostupni palpaciji, tijekom srednje kožne dorzalne grane *n. peroneus superficialisa* najbolje se vizualizira kad se stopalo invertira u maksimalnoj plantarnoj fleksiji držeći ga pritom za četvrti prst. Kod svih je bolesnika operacijski zahvat započinjao činjenjem anteromedijalnog ulaza koji se nalazi u razini zglobne pukotine uz medijalni rub tetive *m. tibialis anteriora*. Taj se ulaz uvijek činio u maksimalnoj izvodivoj dorzifleksiji gležnja tako što se prvo oštricom broj 11 načinio uzdužni rez kože. Nakon toga se pomoću peana proširilo potkožno tkivo, a potom se njime probila zglobna čahura te se na taj način ušlo u zglob. Takva tehnika činjenja ulaza artroskopa i instrumenata u anglosaksonskoj se literaturi naziva „ubodi i proširi“ tehnika (engl. „nick and spread“ technique). Kroz tako učinjen ulaz u zglob je ubačena metalna šipka, a putem nje je u zglob uvedena košuljica artroskopa. Metalna šipka je potom izvučena iz košuljice, a u košuljicu je postavljena artroskopska optika te je vizualizirana unutrašnjost zgloba. Potom je postavljena muskularna igla na predmnijevano mjesto anterolateralnog ulaza, koje se nalazi u razini zglobne pukotine tik uz lateralni rub tetive *m. peroneus tertiusa*. Nakon vizualizacije vrška igle unutar zgloba i nakon operaterove procjene da je na zadovoljavajućem mjestu za anterolateralni ulaz operater je u maksimalnoj izvodivoj dorzifleksiji gležnja na tom mjestu načinio uzdužni rez kože. Potom se na ranije opisan način tzv. „nick and spread“ tehnikom pomoću peana probila zglobna ovojnica i pristupilo se u zglob. Iznimno su činjeni i pomoćni artroskopski ulazi i to donji anteromedijalni koji je smješten tik uz vršak medijalnog maleola s njegove prednje strane te donji anterolateralni koji je smješten ispred vrška lateralnog maleola. Na kraju operacijskog zahvata uvijek se postavljao dren u zglob i to kroz anterolateralni ulaz, a rane su zašivene neresorptivnim koncem.

Ukoliko je zahvat činjen u stražnjem dijelu gležnja, bolesnik je ležao na operacijskom stolu u položaju na trbuhu, a stopalo mu je visilo preko ruba stola tako da je bio omogućen pun opseg kretnji u gležnju. Kod svih su bolesnika načinjeni standardni posterolateralni i posteromedijalni ulazi na gležnju. Uz napomenu da su se i pri ovim

zahvatima u potpunosti slijedile upute Van Dijka i sur. (1,12,13). Pod potkoljenu mu je bio postavljen podmetač, najčešće jastuk, koji je onemogućavao pomicanje potkoljenice u smjeru lijevo-desno. Nakon kirurškoga pranja operacijskog polja i adekvatnog pokrivanja operater je sterilnim markerom označio vršak te stražnji rub lateralnog maleola, lateralni i medijalni rub Ahilove tetive te vršak i stražnji rub medijalnog maleola. Te su strukture dostupne palpaciji, a njihovo označavanje olakšava pravilan ulazak u zglob. Kod svih je bolesnika operacijski zahvat započinjao činjenjem posterolateralnog ulaza koji se nalazi malo iznad vrška lateralnoga maleola uz lateralni rub Ahilove tetive. Oštricom broj 11 načinjena je okomita kožna incizija paralelna s lateralnim rubom Ahilove tetive na planiranom mjestu posterolateralnog ulaza pazeći pritom da je gležanj u neutralnom položaju. Nakon toga se pomoću peana proširilo potkožno tkivo, a potom se peanom usmjerenim k prvom interdigitalnom prostoru (prostor između nožnog palca i drugog prsta) probijalo do stražnjeg dijela gležnja, a nakon što se vrškom peana dotaknula kost on se izvadilo i na isti način u istom smjeru ubačena je na njegovo mjesto metalna šipka. Potom se putem te šipke uvela košuljica artroskopa. Nakon toga je metalna šipka izvučena iz košuljice, a u košuljicu je postavljena artroskopska optika pritom pazeći da je vodič svjetla usmjeren lateralno. Potom je postavljena muskularna igla na planirano mjesto posteromedijalnog ulaza koji je u razini posterolateralnoga, ali uz medijalni rub Ahilove tetive. Muskularna igla usmjerila se ispod Ahilove tetive okomito na košuljicu artroskopa sve dok vrh igle ne dotakne košuljicu. Na mjestu ulaza igle u kožu načinila se okomita kožna incizija, a potom se peanom razmaknulo potkožno tkivo u istom smjeru kuda je prethodno išla muskularna igla. Nakon što bi vršak peana dosegnuo košuljicu artroskopa, ona je dalje služila kao vodič ka vrhu artroskopa smještenom na zglobnoj čahuri stražnjeg dijela gležnja. Vršak peana se polako spuštao, klizio po košuljici pazeći pritom da čitavo vrijeme budu u kontaktu. Kada je vršak pean došao ispod vrška artroskopa, artroskop se povukao prema nazad sve dok vršak peana nije došao u vidno polje. Potom se pean zamijenio s motoriziranim instrumentom pazeći pritom da se i taj i svaki idući instrument uvode u zglob na identični način, tj. da instrument mora dotaknuti vrškom artroskop i potom kliziti po njemu. Na kraju operacijskog zahvata nikada nije postavljan dren, a rane su zašivene neresorptivnim koncem.

Ukoliko je bilo nužno načiniti zahvat u oba dijela zgloba, najprije se činila artroskopija gležnja straga, pri čemu je bolesnik bio u položaju na trbuhu. Nakon što bi završio taj dio zahvata i nakon što su ulazne rane zašivene neresorptivnim koncem, bolesnik je okrenut na leđa i onda bi se nakon adekvatnog pokrivanja i dodatnog pranja operacijskog polja na već opisani način načinila artroskopija gležnja sprijeda (1,12,13).

Ukoliko je bilo indicirano načiniti tendoskopiju uz artroskopski zahvat, ona se uvijek činila kao prvi zahvat na način kao što je opisano u literaturi (9,10). Bolesnik je za izvođenje tendoskopije bio položen na bok noge koja se nije operirala. Ispod potkoljenice noge koje se operirala postavljen mu je podložak kako bi mu gležanj i stopalo bili slobodni i odignuti od podloge. Nakon kirurškoga pranja operacijskog polja i adekvatnog pokrivanja operater je identificirao i potom sterilnim markerom označio vršak fibule, peronealni tuberkul te osnovicu pete metatarzalne kosti. Nakon toga je označio distalni ulaz oko 1,5 cm ispod vrška fibule, a potom i proksimalni 2,5 cm iznad vrška fibule oko 5 mm dorzalno od lateralnog ruba fibule. Oštricom broj 11 zarezana je samo koža na mjestu distalnog ulaza u duljini od oko 8 mm iznad tetive prateći pritom tetivni uzdužni smjer uz oprez da se tetiva ne ošteti. Potom se malim, zavijenim peanom probila ovojnica tetiva i pristupilo na tetive. Kroz tako načinjen ulaz pomno se uvela tupa metalna šipka usmjerena prema proksimalno između peronealnih tetiva i stražnje strane fibule. Potom se preko te šipke u taj prostor provukla košuljica artroskopa u koju se nakon vađenja šipke postavila artroskopska optika. Nakon vizualizacije peronealnih tetiva pustila se tekućina kroz košuljicu artroskopa u taj prostor te se detaljno orijentiralo u njemu. Potom je postavljena muskularna igla na prethodno označeno planirano mjesto proksimalnog ulaza. Nakon vizualizacije vrška igle unutar tog prostora i nakon operaterove procjene da je na zadovoljavajućem mjestu za proksimalni ulaz na tom je mjestu načinjen uzdužni rez kože, a potkožno tkivo i tetivna ovojnica probijeni te prošireni peanom. Na kraju operacijskog zahvata rane su zašivene neresorptivnim koncem te je bolesnik namješten u položaj na leđa ili na trbuh ovisno o tome nastavljao li se zahvat artroskopijom sprijeda ili straga.

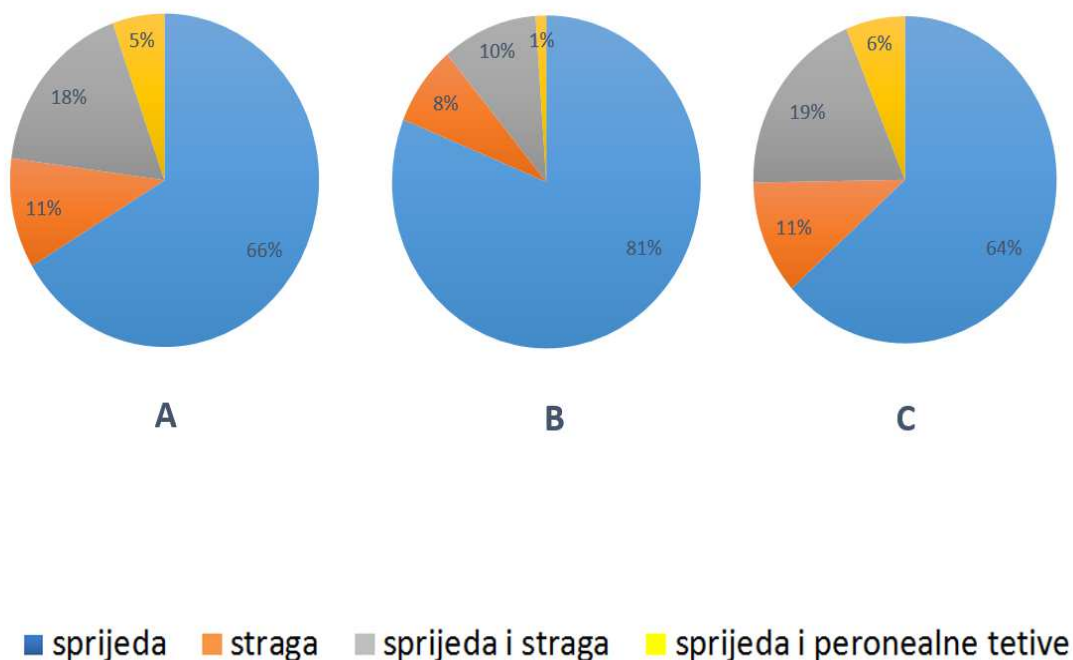
Nakon šivanja i sterilnog prevoja gležnja, u svih je bolesnika čitava noga omotana krep zavojem i potom je postavljena u ranije načinjenu potkoljenučnu longetu u kojoj je gležanj bio imobiliziran u neutralnom položaju. Po dolasku na odjel potkoljenica operirane

noge postavila se na povišeni nosač tako da je potkoljenica bila iznad razine srca kako bi se smanjilo oticanje operiranog gležnja. Bolesnik je longetu nosio kontinuirano tijekom iduća 24 sata sve do prvog previjanja i vađenja drena, ako je bio stavljen. Bolesnici su nastavili nositi longetu tijekom iduća 3 tjedna, ali samo tijekom noći.

Nakon prvog previjanja bolesnici su započeli s vježbama razgibavanja operiranog gležnja. Princip tih vježbi jest da bolesnik mora gibati stopalo u maksimalno mogućem opsegu plantarne i dorzalne fleksije te u krajnjim točkama tih kretnji mora zaustaviti pokret na nekoliko sekundi. Osim tih vježbi, koje su svi činili nekoliko puta na dan, bolesnik je morao svakodnevno činiti vježbe za cirkulaciju te vježbe za stopalo. Osim toga, svi su bolesnici provodili ambulantnu fizikalnu terapiju po otpustu iz Klinike i to uobičajeno dva ciklusa po deset terapija. Tijekom prva tri tjedna bolesnici su hodali uz pomoć podlaktičnih štaka opterećujući pritom operiranu nogu tako da im to opterećenje ne izaziva bol. Bolesnici su još i sljedeća dva tjedna tijekom hoda koristili jednu podlaktičnu štaku koju su nosili u suprotnoj ruci od noge koju su operirali. Izuzetak su bili bolesnici kod kojih je činjen operacijski zahvat na hrskavici talusa (tehnikom mikrofraktura) i koji su tijekom prvih šest tjedana hodali uz pomoć podlaktičnih štaka, opterećujući pritom operiranu nogu do 10 kg tjelesne mase (14,15). Tijekom idućih šest tjedana ti su bolesnici i nadalje prilikom hoda koristili štake, s tim da su postupno povećavali opterećenje i to tako da su tijekom prva dva tjedna opterećivali operiranu nogu maksimalno do trećine svoje tjelesne mase, tijekom sljedeća dva do dvije trećine, da bi tijekom posljednja dva tjedna tog razdoblja operiranu nogu opterećivali punom tjelesnom masom i postupno odbacivali štake.

REZULTATI

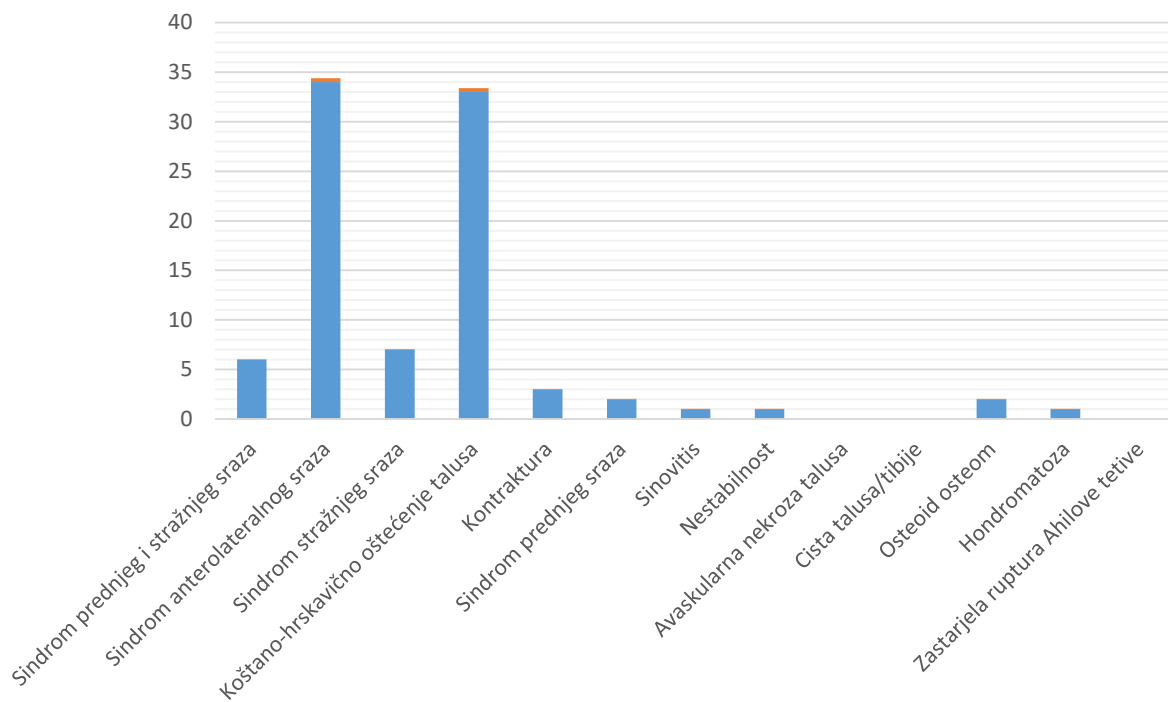
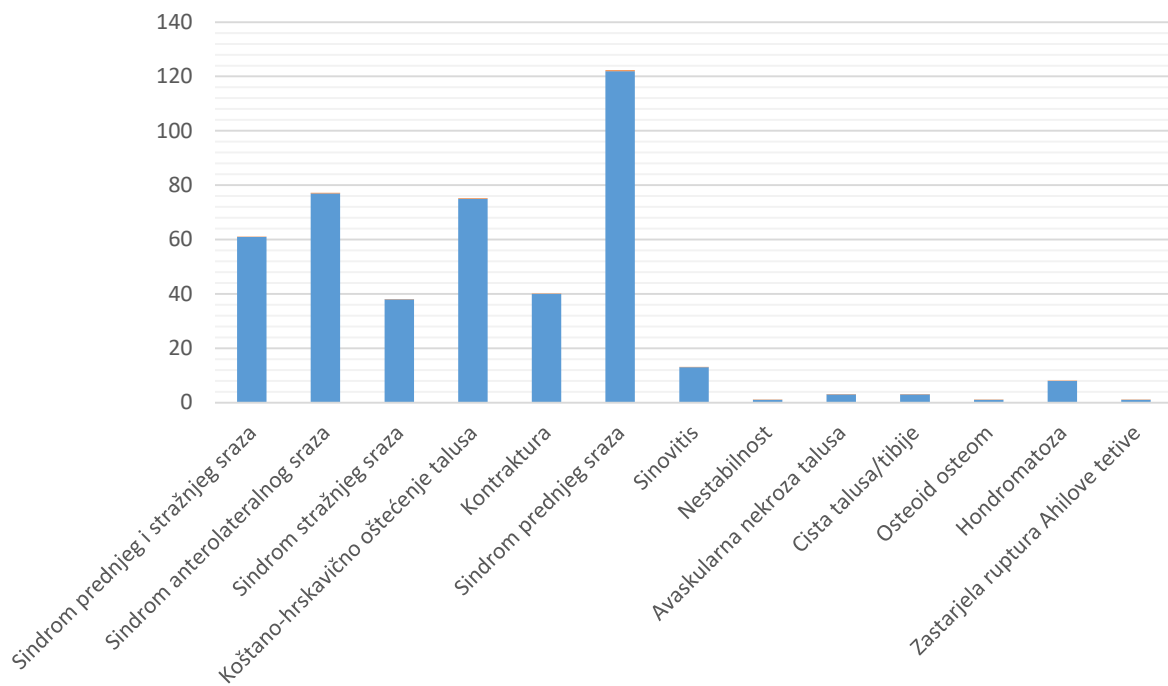
U istraživanom razdoblju u Klinici za ortopediju Kliničkog bolničkog centra „Zagreb“ i Medicinskog fakulteta Sveučilišta u Zagrebu načinjene su 533 artroskopije gležnja. Operirano je 276 muškaraca (52%) i 257 žena (48%). Pritom je u 354 slučaja (66%) artroskopija činjena samo sprijeda, u 57 (11%) slučajeva samo straga, u 93 (18%) načinjen je u istom aktu artroskopski zahvat i sprijeda i straga, dočim je u 29 (5%) slučajeva uz artroskopski zahvat načinjena i tendoskopija (Slika 1). Vodeće dijagnoze poradi kojih je načinjen artroskopski zahvat prikazane su u Tablici 1.



Slika 1. Grafički prikaz učestalosti pojedinih artroskopskih pristupa u zglob gležnja (A-kod svih bolesnika; B-kod djece i adolescenata; C-kod odraslih)

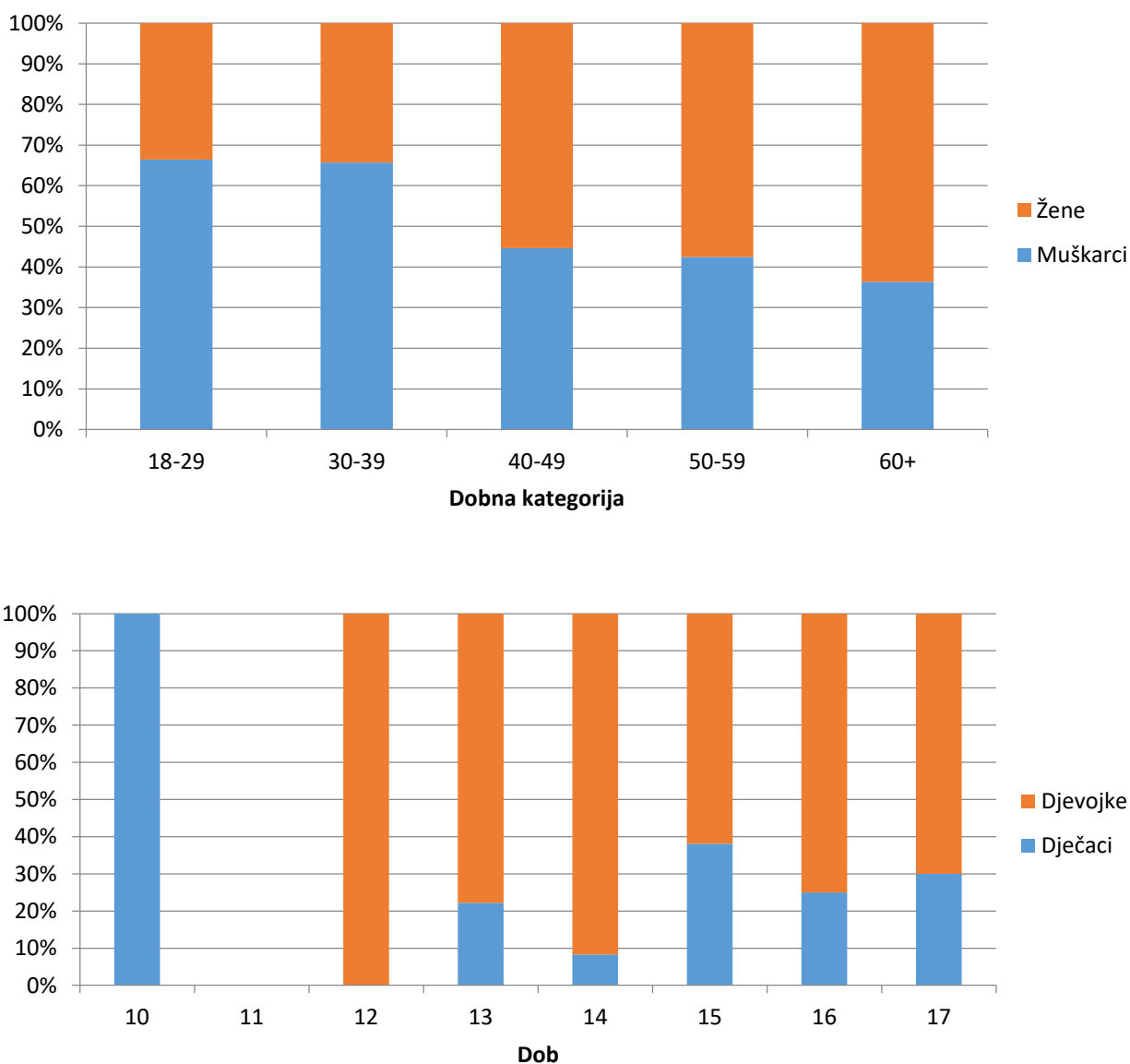
Tablica 1. Raspodjela dijagnoza zbog kojih se činila artroskopija gležnja u promatranim skupinama operiranih bolesnika

DIJAGNOZA	BROJ OPERIRANIH BOLESNIKA (POSTOTAK)	BROJ BOLESNIKA KOJI SU U TRENUTKU ZAHVATA BILI MLAĐI OD 18 GODINA (POSTOTAK)	BROJ BOLESNIKA KOJI SU U TRENUTKU ZAHVATA BILI STARIJI OD 18 GODINA (POSTOTAK)
SINDROM PREDNJEG SRAZA	124 (23,3)	2 (2,2)	122 (27,5)
SINDROM ANTEROLATERALNOG SRAZA	111 (20,8)	34 (37,8)	77 (17,5)
KOŠTANO-HRSKAVIČNO OŠTEĆENJE TALUSA	108 (20,3)	33 (36,7)	75 (16,9)
SINDROM PREDNJEG I STRAŽNJEG SRAZA	67 (12,5)	6 (6,6)	61 (13,8)
SINDROM STRAŽNJEG SRAZA	45 (8,4)	7 (7,8)	38 (8,6)
KONTRAKTURA	43 (8,1)	3 (3,3)	40 (9,0)
SINOVITIS	14 (2,6)	1 (1,1)	13 (2,9)
HONDROMATOZA	9 (1,7)	1 (1,1)	8 (1,8)
AVASKULARNA NEKROZA TALUSA	3 (0,6)		3 (0,7)
CISTA TALUSA/TIBIJE	3 (0,6)		3 (0,7)
OSTEOID OSTEOM	3 (0,6)	2 (2,2)	1 (0,2)
NESTABILNOST	2 (0,4)	1 (1,1)	1 (0,2)
ZASTARJELA RUPTURA AHILOVE TETIVE	1 (0,2)		1 (0,2)



Slika 2. Grafički prikaz raspodjela dijagnoza u odraslih osoba (gore) te djece i adolescenata (dolje)

U skupini od 90 djece i adolescenata, koji su u promatranom razdoblju u trenutku artroskopskog zahvata na gležnju imali manje od 18 godina, bilo je 25 dječaka (28%) i 65 djevojaka (72%). Prosječna životna dob dječaka u trenutku zahvata bila je 15,1 godina (raspon 10-17), a djevojaka 15,2 (raspon 12-17).



Slika 3. Grafički prikaz dobno-spolne raspodjele u skupini odraslih (gore) te djece i adolescenata (dolje)

U svih je bolesnika prije zahvata uz standardnu radiološku dijagnostiku načinjena i dodatna slikovna dijagnostika magnetskom rezonancijom (MR) ili kompjuteriziranom tomografijom (CT). U 47 (52%) bolesnika načinjen je samo MR, u 16 (18%) njih samo CT, dok su u 27 (30%) bolesnika načinjeni i MR i CT.

Samo u jedne bolesnice to nije bio prvi artroskopski zahvat na gležnju. Naime, ta je bolesnica operirana u drugoj ustanovi i budući da je bol perzistirala i nakon učinjenog zahvata, 6 mjeseci kasnije učinjen je u našoj ustanovi ponovni artroskopski zahvat sprijeda na tom gležnju. Riječ je o slučaju bolesnice s dobroćudnim tumorom, osteoid osteomom, koji je bio smješten na vratu talusa, a koji je prikazan u literaturi kao prikaz slučaja (16). Tri bolesnika, koji su operirani poradi kontraktura gležnja, bili su prethodno operirani poradi loma kosti u drugim ustanovama otvorenim kirurškim načinom u smislu osteosinteze te im je potom u drugom aktu u tim ustanovama izvađen osteosintetski materijal. Prethodni zahvat na gležnju, u smislu toaleta rane nakon pada s motocikla, imao je i najmlađi ispitanik kod kojeg je tijekom artroskopskog zahvata izvađeno nekoliko stranih tijela iz stražnjeg dijela gležnja.

Artroskopija gležnja sprijeda načinjena je u 73 (81,1%) ispitanika, u 7 (7,8%) je načinjena artroskopija gležnja straga, u 9 (10,0%) ispitanika artroskopija gležnja i sprijeda i straga, dok je u jedne bolesnice (1,1%) uz peronealnu tendoskopiju načinjena i artroskopija gležnja sprijeda.

Indikacija za artroskopski zahvat u ovoj skupini bolesnika najčešće je postavljena ili poradi sindroma anterolateralnog sraza (34 bolesnika (37,78%)) ili poradi koštano-hrskavičnog oštećenja kupole talusa (33 bolesnika (36,66%)). Kod svih bolesnika, mjesto koštano-hrskavičnog oštećenja kupole talusa je dijagnosticirano i potvrđeno standardnom radiološkom obradom prije zahvata, pri čemu je medijalna lokalizacija dijagnosticirana u 28 (84,8%), a lateralna u 5 (15,2%) ispitanika. U dva je slučaja lateralne lokalizacije oštećenja koštano-hrskavični fragment bio u trenutku zahvata okrenut u ležištu za 180°.

U svih je 90-ero ispitanika operacijski zahvat protekao bez komplikacija. U ranom poslijeoperacijskom praćenju primijećene su 2 komplikacije. Kod jedne je bolesnice, nakon vađenja drena i započinjanja vježbanja, primijećena sekrecija sinovije na mjestu artroskopskog ulaza. Petog poslijeoperacijskog dana postavljen je dodatni kožni šav na

mjestu sekrecije nakon čega je sekrecija prestala. Lokalni nalaz gležnja bio je uredan na prvoj poslijeoperacijskoj kontroli 14. dan nakon operacije. Druga se bolesnica žalila na parestezije u inervacijskom području živca *n. peroneus superficialis* koje su nestale nakon praćenja od 3 mjeseca.

Tijekom promatranog razdoblja, zaključno s danom 02. 02. 2018. godine, tri su bolesnice iz ove skupine ponovno operirane (3,3%). Dvije su bolesnice ponovno operirane u našoj ustanovi. U jedne je bolesnice načinjena ponovna artroskopija gležnja sprijeda poradi bolova i ograničene dorzifleksije gležnja 11 mjeseci nakon inicijalnog zahvata zbog medijalno smještenog osteohondritis disekansa (OCD) talusa. Tijekom tog zahvata nađen je uredan reparat na mjestu prethodno operiranog koštano-hrskavičnog oštećenja, ali i izraženi osteofiti anteromedijalnog dijela distalne tibije koji su odstranjeni i bolesnica je nakon tog zahvata bez tegoba. U druge je bolesnice poradi nestabilnosti gležnja 24 mjeseca nakon prvog zahvata načinjena otvorena rekonstrukcije prednje talofibularne sveze po Brostromu i Gouldu. Trećoj je bolesnici 12 mjeseci nakon zahvata u drugoj ustanovi načinjena ponovna tendoskopija peronealnih tetiva te artroskopski popravak prednje talofibularne sveze.

RASPRAVA

Rezultati ovog istraživanja pokazuju da su u pedijatrijskoj populaciji vodeće indikacije za artroskopiju gležnja sindrom anterolateralnog sraza i koštano-hrskavično oštećenje kupole talusa, dok je u odraslih to sindrom prednjeg sraza, pa je time pretpostavljena hipoteza potvrđena. Valja istaknuti da je prednji sindrom sraza vodeća indikacija za artroskopiju gležnja u odraslih i prema rezultatima istraživanja Cavalla i sur. (17) koji su tijekom deset godina načinili 610 artroskopija gležnja.

Gotovo je identičan postotni udio artroskopija sprijeda (66 naspram 69,3) u našem istraživanju, kao i u istraživanju Zengerinka i Van Dijka (18). No, istraživanja drugih autora govore o još većem udjelu artroskopije prednjeg dijela gležnja pa tako Denga i sur. (19) navode da je u njihovom istraživanju čak 94,6% artroskopija učinjeno sprijeda. U našem je istraživanju 11% od svih zahvata činila artroskopija straga, a 17% kombinirani zahvat i sprijeda i straga. Zengerink i Van Dijk (18) su izvijestili da je u njihovom istraživanju artroskopija straga činila čak 23,8% od svih zahvata, kao i da su u svega 1,3% slučajeva činili kombinirani zahvat.

U ovom je istraživanju, kao i u istraživanju Denga i sur. (19), bio podjednak broj muških i ženskih bolesnika. O takvom odnosu između muških i ženskih bolesnika izvijestili su i Werner i sur. (20), dok su Zengerink i Van Dijk (18) izvijestili da je u njihovom istraživanju udio muških bolesnika bio 63%. No, kada se u našem istraživanju gleda zasebno skupina djece i adolescenata taj se odnos izrazito mijenja. Naime, u toj je skupini bilo čak 72% ženskih ispitanika. I u nekim drugim istraživanjima o artroskopiji gležnja u djece i adolescenata može se zamijetiti značajno veći broj operiranih djevojaka. Tako su primjerice Gulish i sur. (21) izvijestili da je od 12 bolesnika u dobi između 13 i 19 godina, koji su operirani poradi anterolateralnog sraza, bilo 11 djevojaka. Edmonds i sur. (22) su također proveli istraživanje o uspješnosti artroskopskog zahvata u svrhu liječenja anterolateralnog sraza i izvijestili su da je u skupini od 13 operiranih bolesnika životne dobi između 12 i 18 godina bilo 11 djevojaka. Kramer i sur. (23) su prikazali rezultate kirurškog liječenja koštano hrskavičnog oštećenja talusa u djece i adolescenata na skupini od 100 bolesnika među kojima je bilo 75 djevojaka. Ovom prilikom valja istaknuti

da je i u istraživanju o pojavnosti koštano-hrskavičnog oštećenja talusa u djece i adolescenata pokazana veća pojavnost tog oštećenja u djevojaka, i to u odnosu 1,6:1 (24).

Rezultati prethodnih istraživanja o artroskopiji gležnja u djece i adolescenata ukazuju na predilekciju sindroma anterolateralnog sraza kod djevojaka (21,22,25-28), a to je potvrđeno i ovim istraživanjem u kojem je od 34 operirana bolesnika bilo 29 djevojaka (85%). Poznavanje ovog entiteta ključno je za postavljanje dijagnoze. Naime, na mogućnost anterolateralnog sindroma sraza treba uvijek misliti u bolesnika s dugotrajnom boli u gležnju kojoj je prethodila ozljeda gležnja i to u prvome redu uganuće gležnja inverzijskog tipa (21,22,25-28). Pritom diferencijalno dijagnostički valja razmotriti i druge moguće uzroke boli s anterolateralne strane gležnja, primjerice koštano-hrskavična oštećenja talusa, tarzalnu koaliciju, oštećenje subtalarnog zgloba, luksaciju ili subluksaciju peronealnih tetiva, sindrom sinusa tarsi, kao i nestabilnost gležnja uzrokovanu rupturom ligamenata lateralnog ligamentarnog kompleksa gležnja (21,22,25-28). Uz detaljan klinički pregled od velike važnosti za postavljanje točne dijagnoze su slikovne pretrage gležnja i to ponajprije MR. Danas je artroskopski zahvat tijekom kojeg se odstranjuje tkivo koje uzrokuje sraz metoda izbora za liječenje tog entiteta. Jacobson i sur. (29) su 2011. godine izvijestili na osnovi meta-analize da se tom metodom u 85 do 91% operiranih bolesnika postižu dobri i odlični rezultati s malim brojem komplikacija.

U današnje se vrijeme za kirurško liječenje koštano-hrskavičnih oštećenja talusa najčešće čini artroskopski zahvat tijekom kojeg se, po vađenju oštećenog fragmenta kosti i hrskavice, detaljno očisti preostalo ležište i potom se tehnikom mikrofraktura stimulira koštana srž u tom ležištu (14,15,30,31). Od drugih se metoda koriste još i fiksacija koštano hrskavičnog fragmenta, prijenos autogenog koštano-hrskavičnog presatka (engl. *Osteochondral Autograft Transfer System*), implantacija autogenih hondrocita (engl. *Autologous Chondrocyte Implantation*) i transplantacija alogenog koštano-hrskavičnog presatka (engl. *Osteochondral Allograft Transplantation*) (30,31). U medicinskoj literaturi postoji mali broj istraživanja o rezultatima operacijskog liječenja koštano-hrskavičnog oštećenja talusa koja su provedena isključivo na pedijatrijskoj populaciji (14,15,32-34). Rezultati tih istraživanja ukazuju da je artroskopska stimulacija koštane srži tehnikom

mikrofraktura, koju smo koristili u naših bolesnika, sigurna i učinkovita operacijska metoda i za liječenje u djece kod koje nije dostignuta koštana zrelost (14,15,32-34).

Koštano-hrskavično oštećenje talusa uobičajeno nalazimo ili na medijalnom ili na lateralnom dijelu kupole talusa (14,15,30,31). Znatno je češća medijalna lokalizacija oštećenja, a kada se promatra samo skupina djece i adolescenata s koštano-hrskavičnim oštećenjem talusa nalazimo ju, prema rezultatima istraživanja Kesslera i sur. (24), u 72% slučajeva. U našem je istraživanju medijalna lokalizacija nađena u 28 od 33 operirana bolesnika (84,8%). U dječjoj i adolescentnoj dobi može doći do nastanka specifičnog koštano-hrskavičnog oštećenja lateralnog dijela kupole talusa nakon uganuća gležnja inverzijskog tipa, pri čemu koštano-hrskavični fragment bude okrenut u ležištu za 180° (engl. *lateral inverted osteochondral fracture of the talus*, u daljnjem tekstu LIFT). Dunlop i sur. (35) su 2013. godine izvijestili o 10 slučajeva LIFT-a u seriji 465 operiranih bolesnika s koštano-hrskavičnim oštećenjem talusa koje su operacijski liječili tijekom 17 godina. Iz samog opisa oštećenja razvidno je da se LIFT mora kirurški liječiti. Danas se savjetuje započeti zahvat artroskopski jer se na taj način omogućuje procjena očuvanosti koštano-hrskavičnog fragmenta, a mogu se uočiti i odmah zbrinuti neka pridružena unutar-zglobna oštećenja (35). Ukoliko je zglobna hrskavica fragmenta očuvana i postoji dovoljno pripadajuće kosti, fiksacija koštano-hrskavičnog fragmenta je metoda izbora (35). U suprotnom se savjetuje odstraniti koštano-hrskavični fragment i načiniti mikrofrakture ležišta, što smo i mi načinili u naša dva bolesnika s tim oštećenjem (35).

Osnovno ograničenje ovog istraživanja je, uz retrospektivni dizajn istraživanja, to što se ono u potpunosti oslanja na točnost i cjelovitost medicinske dokumentacije. Stoga su možda postojale određene manje komplikacije tijekom poslijeoperacijskog praćenja bolesnika o kojima nema zapisa.

ZAKLJUČAK

S obzirom na rezultate ovog istraživanja možemo zaključiti da je artroskopija gležnja sigurna i učinkovita operacijska metoda liječenja različitih ozljeda i oštećenja gležnja u djece i adolescenata. Pritom valja istaknuti da su u toj populaciji bolesnika vodeće indikacije različite od vodećih indikacija u odraslih bolesnika pa se tako u pedijatrijskoj populaciji artroskopija gležnja najčešće čini poradi sindroma anterolateralnog sraza ili koštano-hrskavičnog oštećenja talusa.

ZAHVALE

Zahvaljujem se zaposlenicima Klinike za ortopediju Kliničkog bolničkog centra „Zagreb“.

Najiskrenije zahvale mentoru, prof. dr. sc. Ivanu Bojaniću na motivaciji da uđem u ovaj pothvat, na ažurnosti i razumijevanju te savjetima i vodstvu prilikom izrade ovoga rada.

Mojoj obitelji, Tihiju, Bernardici, Jani i Jakovu, a posebno mami i tati, na podršci i ljubavi pruženoj od malih nogu.

Prijateljima, posebno Mikrogrupi, na zajedništvu i podršci tokom studija.

Ireni, na svemu.

POPIS LITERATURE

1. van Dijk CN, van Bergen CJ. Advancements in ankle arthroscopy. *J Am Acad Orthop Surg.* 2008;16:635-46.
2. Vega J, Dalmau-Pastor M, Malagelada F, Fargues-Polo B, Peña F. Ankle arthroscopy: An update. *J Bone Joint Surg Am.* 2017;99:1395-1407. doi: 10.2106/JBJS.16.00046
3. van Dijk CN, Scholten PE, Krips R. A 2-portal endoscopic approach for diagnosis and treatment of posterior ankle pathology. *Arthroscopy.* 2000;16:871-6. doi: 10.1053/jars.2000.19430
4. Lijoi F, Lughì M, Baccarani G. Posterior arthroscopic approach to the ankle: an anatomic study. *Arthroscopy.* 2003;19:62-7. doi: 10.1053/jars.2003.50003
5. Sitler DF, Amendola A, Bailey CS, Thain LM, Spouge A. Posterior ankle arthroscopy: an anatomic study. *J Bone Joint Surg Am.* 2002;84:763-9.
6. Golanó P, Vega J, Pérez-Carro L, Götzens V. Ankle anatomy for the arthroscopist. Part I: The portals. *Foot Ankle Clin.* 2006;11:253-73. doi: 10.1016/j.fcl.2006.03.005
7. Best MJ, Buller LT, Miranda A. United States national trends in ankle arthroscopy: Analysis of the national survey of ambulatory surgery and national hospital discharge survey. *Foot Ankle Spec.* 2015;8:266-72. doi: 10.1177/1938640014560166
8. Abdelatif NM. Combined arthroscopic management of concurrent posterior and anterior ankle pathologies. *Knee Surg Sports Traumatol Arthrosc.* 2014;22:2837-42. doi: 10.1007/s00167-014-2980-y
9. Bojanić I, Dimnjaković D, Bohaček I, Smoljanovic T. Peroneal tendoscopy--more than just a solitary procedure: case-series. *Croat Med J.* 2015;56(1):57-62. doi: 10.3325/cmj.2015.56.57
10. Lui TH, Tse LF. Peroneal tendoscopy. *Foot Ankle Clin.* 2015;20:15-25. doi: 10.1016/j.fcl.2014.10.011

11. Dimnjaković D, Hrabač P, Bojanić I. Value of tourniquet use in anterior ankle arthroscopy: A randomized controlled trial. *Foot Ankle Int.* 2017;38:716-22. doi: 10.1177/1071100717702461
12. van Dijk CN, Scholte D. Arthroscopy of the ankle joint. *Arthroscopy.* 1997;13:90-6.
13. de Leeuw PA, van Sterkenburg MN, van Dijk CN. Arthroscopy and endoscopy of the ankle and hindfoot. *Sports Med Arthrosc Rev.* 2009;17:175-84. doi: 10.1097/JSA.0b013e3181a5ce78
14. Bojanić I, Jurina A, Dimnjaković D, Smoljanović T. Operacijsko liječenje koštanohrskavičnih oštećenja talusa u djece. *Paediatr Croat* 2015;59:166-72. doi: 10.13112/PC.2015.25
15. Jurina A, Dimnjaković D, Mustapić M, Smoljanović T, Bojanić I. Clinical and MRI outcomes after surgical treatment of osteochondral lesions of the talus in skeletally immature children. *J Pediatr Orthop.* 2018;38:122-7. doi: 10.1097/BPO.0000000000000745
16. Barbarić K, Dimnjaković D, Bergovec M, Smoljanović T, Bojanić I. Poteškoće u dijagnosticiranju osteoid osteoma vrata talusa. *Paediatr Croat* 2014;58:19-23. doi: 10.13112/PC.2014.12
17. Cavallo M, Natali S, Ruffilli A, Buda R, Vannini F, Castagnini F, et al. Ankle surgery: focus on arthroscopy. *Musculoskelet Surg.* 2013;97:237-45. doi: 10.1007/s12306-013-0297-5
18. Zengerink M, van Dijk CN. Complications in ankle arthroscopy. *Knee Surg Sports Traumatol Arthrosc.* 2012;20:1420-31. doi: 10.1007/s00167-012-2063-x
19. Deng DF, Hamilton GA, Lee M, Rush S, Ford LA, Patel S. Complications associated with foot and ankle arthroscopy. *J Foot Ankle Surg.* 2012;51:281-4. doi: 10.1053/j.jfas.2011.11.011
20. Werner BC, Burrus MT, Park JS, Perumal V, Gwathmey FW. Trends in ankle arthroscopy and its use in the management of pathologic conditions of the lateral ankle in the United States: A national database study. *Arthroscopy.* 2015;31:1330-7. doi: 10.1016/j.arthro.2015.01.020

21. Gulish HA, Sullivan RJ, Aronow M. Arthroscopic treatment of soft-tissue impingement lesions of the ankle in adolescents. *Foot Ankle Int.* 2005;26:204-7. doi: 10.1177/107110070502600304
22. Edmonds EW, Chambers R, Kaufman E, Chambers HG. Anterolateral ankle impingement in adolescents: outcomes of nonoperative and operative treatment. *J Pediatr Orthop.* 2010;30(2):186-91. doi: 10.1097/BPO.0b013e3181cfce32
23. Kramer DE, Glotzbecker MP, Shore BJ, Zurakowski D, Yen YM, Kocher MS, et al. Results of surgical management of osteochondritis dissecans of the ankle in the pediatric and adolescent population. *J Pediatr Orthop.* 2015;35:725-33. doi: 10.1097/BPO.0000000000000352
24. Kessler JI, Weiss JM, Nikizad H, Gyurdzhyan S, Jacobs JC Jr, Bechuk JD, et al. Osteochondritis dissecans of the ankle in children and adolescents: demographics and epidemiology. *Am J Sports Med.* 2014;42:2165-71. doi: 10.1177/0363546514538406
25. Siparsky PN, Kocher MS. Current concepts in pediatric and adolescent arthroscopy. *Arthroscopy.* 2009;25:1453-69. doi: 10.1016/j.arthro.2009.03.011
26. Accadbled F. Arthroscopic surgery in children. *Orthop Traumatol Surg Res.* 2010;96:447-55. doi: 10.1016/j.otsr.2010.04.002
27. Vasukutty NV, Akrawi H, Theruvil B, Uglow M. Ankle arthroscopy in children. *Ann R Coll Surg Engl.* 2011;93:232-5. doi: 10.1308/003588411X564005
28. Buda R, Baldassarri M, Parma A, Cavallo M, Pagliuzzi G, Castagnini F, et al. Arthroscopic treatment and prognostic classification of anterior soft tissue impingement of the ankle. *Foot Ankle Int.* 2016;37:33-9. doi: 10.1177/1071100715603190
29. Jacobson K, Ng A, Haffner KE. Arthroscopic treatment of anterior ankle impingement. *Clin Podiatr Med Surg.* 2011;28:491-510. doi: 10.1016/j.cpm.2011.05.002
30. Zengerink M, Struijs PA, Tol JL, van Dijk CN. Treatment of osteochondral lesions of the talus: a systematic review. *Knee Surg Sports Traumatol Arthrosc.* 2010;18:238-46. doi: 10.1007/s00167-009-0942-6

31. Rungprai C, Tennant JN, Gentry RD, Phisitkul P. Management of osteochondral lesions of the talar dome. *Open Orthop J.* 2017;11:743-61. doi: 10.2174/1874325001711010743
32. Reilingh ML, Kerkhoffs GM, Telkamp CJ, Struijs PA, van Dijk CN. Treatment of osteochondral defects of the talus in children. *Knee Surg Sports Traumatol Arthrosc.* 2014;22:2243-9. doi: 10.1007/s00167-013-2685-7
33. Kramer DE, Glotzbecker MP, Shore BJ, Zurakowski D, Yen YM, Kocher MS, et al. Results of surgical management of osteochondritis dissecans of the ankle in the pediatric and adolescent population. *J Pediatr Orthop.* 2015;35:725-33. doi: 10.1097/BPO.0000000000000352
34. Buda R, Pagliuzzi G, Castagnini F, Cavallo M, Giannini S. Treatment of osteochondritis dissecans of the talus in skeletally immature population: A critical analysis of the available evidence. *Foot Ankle Spec.* 2016;9:265-70. doi: 10.1177/1938640016640889
35. Dunlap BJ, Ferkel RD, Applegate GR. The "LIFT" lesion: lateral inverted osteochondral fracture of the talus. *Arthroscopy.* 2013;29:1826-33. doi: 10.1016/j.arthro.2013.08.012

ŽIVOTOPIS

OSOBNI PODACI:

Ime i prezime: Krešimir Tućin

Datum i mjesto rođenja: 08.02.1994., Zagreb, Republika Hrvatska

Jezici: engleski i njemački

EDUKACIJA:

2000.-2008. – Osnovna škola Malešnica, Zagreb

2008.-2012. – Gimnazija Lucijana Vranjanina (prirodoslovno-matematički smjer), Zagreb

2012. – Medicinski fakultet Sveučilišta u Zagrebu

AKTIVNOSTI:

2007.-2012. – član Košarkaškog kluba „Zapad“

2011. – sudionik Županijskog natjecanja iz biologije (3.mjesto)

2012.-2015. – član košarkaške sekcije Medicinskog fakulteta