

# Prijelomi kostiju podlaktice u djece

---

**Bračić, Kristina**

**Master's thesis / Diplomski rad**

**2018**

*Degree Grantor / Ustanova koja je dodijelila akademski / stručni stupanj:* **University of Zagreb, School of Medicine / Sveučilište u Zagrebu, Medicinski fakultet**

*Permanent link / Trajna poveznica:* <https://um.nsk.hr/um:nbn:hr:105:041868>

*Rights / Prava:* [In copyright](#)/[Zaštićeno autorskim pravom.](#)

*Download date / Datum preuzimanja:* **2024-11-30**



*Repository / Repozitorij:*

[Dr Med - University of Zagreb School of Medicine Digital Repository](#)





**SVEUČILIŠTE U ZAGREBU  
MEDICINSKI FAKULTET**

**Kristina Bračić**

**Prijelomi kostiju podlaktice u djece**

**DIPLOMSKI RAD**



**Zagreb, 2018.**

**SVEUČILIŠTE U ZAGREBU  
MEDICINSKI FAKULTET**

**Kristina Bračić**

**Prijelomi kostiju podlaktice u djece**

**DIPLOMSKI RAD**

**Zagreb, 2018.**

Ovaj diplomski rad izrađen je u Kliničkom bolničkom centru Zagreb, Klinici za kirurgiju, na Zavodu za dječju kirurgiju pod vodstvom profesora Anka Antabaka i predan je na ocjenu u akademskoj godini 2017./2018.

## **POPIS KRATICA**

K-žice – Kirschnerove žice

ESIN – elastic stable intramedullary nailing metoda

Zug – Zuggurtrung fiksacijska metoda

TEN – titan elastic nail metoda

SH - Salter – Harris klasifikacija

OR – Otvorena repozicija

ZR – Zatvorena repozicija

AP – anteriorno-posteriorna projekcija

L – lateralna projekcija

## Sadržaj

SAŽETAK

SUMMARY

1. UVOD .....	1
1.1. ANATOMIJA.....	1
1.2. TIPOVI PRIJELOMA KOSTIJU U DJECE .....	3
1.2.1. AO KLASIFIKACIJA .....	4
1.2.2. SALTER HARRIS KLASIFIKACIJA .....	6
1.2.3. OPIS NAJČEŠĆIH PRIJELOMA U DJECE .....	6
2. DIJAGNOSTIKA PRIJELOMA .....	8
3. PRIJELOMI PROKSIMALNIH TREĆINA RADIJUSA I ULNE .....	9
3.1. KLASIFIKACIJA.....	9
3.2. PRIJELOMI GLAVE I VRATA RADIJUSA.....	13
3.3. PROKSIMALNI PRIJELOMI ULNE.....	14
3.4. MONTEGGIA PRIJELOMI.....	16
4. PRIJELOMI SREDNJE TREĆINE PODLAKTICE.....	18
4.1. KLASIFIKACIJA.....	18
4.2. LIJEČENJE .....	20
5. PRIJELOMI DISTALNE TREĆINE PODLAKTICE .....	22
5.1. KLASIFIKACIJA.....	22
5.2. PRIJELOMI DISTALNOG RADIJUSA.....	25
5.3. DISTALNI PRIJELOMI ULNE.....	27
6. ISPITANICI I METODE.....	29
7. REZULTATI.....	30
7.1. DOB I SPOL.....	30
7.2. BROJ PRIJELOMA .....	31
7.3. MEHANIZAM I UZROK PRIJELOMA .....	34
7.5. LIJEČENJE .....	38
8. RASPRAVA.....	41
9. ZAKLJUČAK.....	43
10. ZAHVALE .....	44
11. LITERATURA .....	45
12. ŽIVOTOPIS .....	51

## SAŽETAK

### PRIJELOMI KOSTIJU PODLAKTICE U DJECE

Kristina Bračić

Prijelomi podlaktice (radiusa i/ili ulne) najčešći su prijelomi dječje dobi. Trećina njih čine prijelomi radiusa u distalnom dijelu. Pad na ispruženu ruku glavni je mehanizam ozljeđivanja. Dijagnoza se zasniva na anamnezi, fizikalnom statusu i rentgenskoj snimci. Postupak liječenja većinom je repozicija ulomaka i imobilizacija ruke. Velika pojavnost, i mogući loši ishodi liječenja opravdavaju propitivanje preventivnih mjera u nastanku ovih ozljeda u djece. Za uspješnu prevenciju, potrebno je znati mjesta i načine nastanka prijeloma. Cilj ovog rada je istražiti mjesta i načine nastanka prijeloma kostiju podlaktice u skupini zagrebačke djece. U retrospektivnu analizu uključeno je 395 djece, s prijelomom kostiju podlaktice, liječene (bolnički i ambulantno) u KBC-u Zagreb u periodu od 1. siječnja 2014. godine do 19. listopada 2017. godine. U ispitanoj skupini je 265 dječaka (67,1%) i 130 djevojčica (32,9%). Srednja životna dob iznosi 9,1 godina. Djevojčice su u prosjeku mlađe od dječaka 16 mjeseci. Najviše je djece u dobnoj skupini od 5. – 9. godina, njih 175 (44,3%). Izolirani prijelom distalnog dijela radiusa, imalo je 104 (26%), distalnog dijela obje kosti podlaktice 104 (26%), a prijelom dijafize obje kosti 94 (23,6%) djece. Vodeći način nastanka prijeloma u skupini naše djece je pad. Tako u njih 94 (23,1%) pad je bio u razini tla, a u 55 (13,8%) pad s male visine. Pretežite aktivnosti tijekom kojih su nastali prijelomi su rekreacija i sport, 274 djece (68,7%). Od toga na igralištu/u parku je nastalo 69 prijeloma (26,2%), vozeći bicikl 54 (19,7%) i tijekom igranja nogometa 46 (16,8%). Od 69 djece koja su zadobila prijelome podlaktice na igralištu ili u parku, 39 djece (56,5%) zadobilo je prijelome u igri u parku; ljuljačke, tobogan, trampolin. Dječaci češće padaju, gotovo tri puta u razini, dva puta s male visine u odnosu na djevojčice. Djevojčice češće ozljede zadobiju padom sa koturaljki. Prosječno, bolničko liječenje u skupini naše djece je bilo 2,8 dana, a najveća pojavnost je tijekom proljeća, potom i ljeta.

Temeljem rezultata ovog istraživanja, dječaci su višetruko češće ugroženi, a dominantan način ozljeđivanja je pad. Pretežito se radi o djeci predškolske i rane školske dobi. Posebite aktivnost društvena zajednica treba usmjeriti upravo na tu djecu tijekom njihovih rekreativnih i sportskih aktivnosti (vožnja bicikla i igra nogometa). U nas su dječja igrališta i parkovi najčešća mjesta prijeloma podlaktice u djece.

Ključne riječi: radius, ulna, djeca, prijelom, uzrok



## SUMMARY

### FOREARM FRACTURES IN CHILDREN

Kristina Bračić

The forearm (radius and / or ulna) fractures are the most common fractures of childhood. One third of all fractures are radial fractures in the distal part. The fall on the extended arm is the main mechanism of injury. The diagnosis is based on anamnesis, physical status and x-ray image. The treatment procedure mostly consists of fracture repositioning and arm immobilization. The high incidence, and the possible poor outcomes of treatment, justifies the questioning of preventative measures in the occurrence of these injuries in children. For successful prevention, it is necessary to know the places and ways of the fracturing. The aim of this study is to investigate the sites and ways of the fracturing the forearm in the children living in Zagreb. In a tested analysis 395 children with forearm bone fracture were treated (hospital and outpatient) at UHC - Zagreb in the period from January 1<sup>st</sup> 2014 to October 19<sup>th</sup> 2017. The examined group consisted of 265 boys (67.1%) and 130 girls (32.9%). The average age was 9.1 years. Girls were on average younger than boys; approximately 16 months. The majority of children was 5-9 years old, 175 (44.3%) of them. There were 104 (26%) children with isolated distal part of the radius, 104 (26%) with distal parts of both forearm and the 96 (23.6%) children with diaphyseal fractures. The leading cause of fractures in our children's group is falling. Thus in 94 (23.1%) the fall was at ground level, and in 55 (13.8%) was low height fall. Activities during which fractures usually occurred were recreation and sports, 274 children (68.7%). Of this, there were 69 fractures (26.2%) while playing in the park, 54 (19.7%) while riding bicycles and 46 (16.8%) while playing football. Out of 69 children who had had a forearm fracture on the playground or in the park, 39 children (56.5%) experienced the fall in the park play; including swings, slides, and trampoline. Boys fall more often than girls, almost three times more in the ground level, and twice time more from small height. Girls are more likely to get injured by a fall from roller-skates. On average, hospital care in our group of children lasted for 2.8 days. The biggest occurrence is during spring, then during summer.

Based on the results of this research, boys are more likely to be threatened with such injuries, and the dominant mode of injury is falling. Mostly, the patients are children of pre-school and early school age. Community should focus on those children during their recreational and sporting activities (cycling and football). Children's playgrounds and parks are the most common places of the forearm fractures in children.

Key words: radius, ulna, fractures, children, cause

## 1. UVOD

Podlaktica se sastoji od dvije kosti, radijusa (palčane kosti) i ulne (lakatne kosti), koje zajedno sa interosealnom membranom tvore jedinstvenu anatomsko-funkcionalnu jedinicu i zahvaljujući koordiniranom djelovanju više zglobova i ligamenata stvaraju velik opseg pokreta (1). Kosti djece, pa tako radius i ulna, imaju specifičnu histološku građu i osteogeni potencijal, za razliku od kostiju odraslih osoba, a i prijelomi koji nastaju uzrokovani su drugačijim mehanizmima (2). Čak 33 % djece ima bar jedan prijelom do svoje šesnaeste godine, a prijelomi podlaktice čine 35-40 % svih prijeloma dječje dobi, te su jedni od učestalijih. Prijelomi distalnih dijelova ulne i radijusa zastupljeni su sa gotovo 33%, prijelomi dijafize radijusa i ulne sa 5.4%, a prijelomi proksimalnih dijelova radijusa i ulne sa 2.8%. Najveća incidencija najčešćih fraktura podlaktice, distalnih dijelova radijusa i ulne, primjećena je u dobnoj skupini od 4.-14.godine, te se više ozljeđuju dječaci nego djevojčice. Dječaci također više ozljeđuju dijafize radijusa i ulne, ali ne i proksimalne dijelove kostiju, što je tipičnije za djevojčice, pogotovo iznad 12 godina (3). Ozljede koje nastaju posljedica su kombinacije intrinzičnih i ekstrinzičnih faktora, od kojih se najviše izdvajaju rekreativne aktivnosti i sportovi kao što je nogomet. Pad u razini glavni je mehanizam ozljeđivanja (4). Pri dijagnosticiranju trijas predstavlja anamneza, fizikalni pregled i rentgenska snimka, a u liječenju prednost se daje konzervativnim metodama repozicije i imobilizacije ovisno o prijelomu. Primjećen je porast operativnog pristupa koji je indiciran ukoliko je riječ o otvorenom prijelomu i ako konzervativni pristup nije uspio (5). Osim po učestalosti, prijelomi podlaktice u djece značajni su još i po mnogobrojnim komplikacijama kao što su refrakture, kutni i sekundarni pomaci, te ozljede arterija i živaca u područjima prijeloma. Kosti djece su u fazi rasta, te prijelomi za posljedicu mogu imati vidljive deformitete (2).

### 1.1. ANATOMIJA

Radius ima tijelo (*corpus radii*), te proksimalni proksimalnom kraju i nastavlja se u *circumferentiu articularis*. Distalno je izražena ploha, *facies articularis carpalis*, koja je podijeljena grebenom na lateralni (za *os scaphoideum*) i medijalni dio (za *os lunatum*).

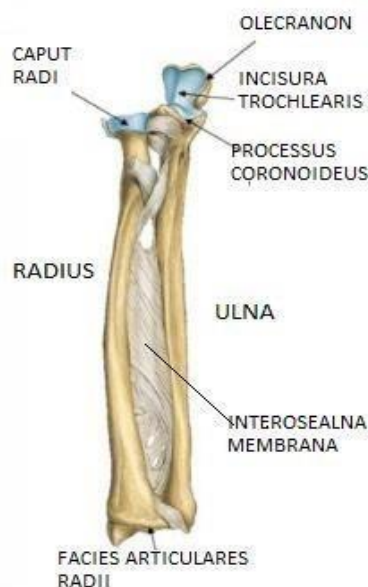
Ulna ima tijelo (*corpus ulnae*), te također proksimalni i distalni kraj (*extremitas proximalis et extremitas distalis*). Nastavak *olecranon*, nalazi se na proksimalnom kraju, a sprijeda je urez, *incisura trochlearis*, te seže do nastavka (*processus coronoideus*), ujedno polaziše *caput ulnare, m. pronator teres*. Urez (*incisura radialis*), pruža se lateralno, a na prijelasku u tijelo nalazi se hrapavost (*tuberositas ulnae*), hvatište tetive *m.brachialis*. Tijelo je omeđeno sa tri ruba – prednjim, stražnjim i lateralnim, a na tijelu se također nalaze i tri strane – prednja,

stražnja i medijalna. Tri ruba, margo , hvatišta su istoimene membrane. Glava ulne (*caput ulnae*) ima zglobnu plohu, *circumferentiu articularis*, dok se distalnije nalazi nastavak (*processus styloideus ulnae*).

Interosealna membrana jest široka vezivna ploča i čini kontinuirani spoj između radijusa i ulne. Povezuje međukoštane rubove lakatne i palčane kosti. Niti su raspoređene u dva sloja prednji i stražnji. Niti prednjeg sloja usmjerene su koso, proksimalno od palčane, distalno do lakatne kosti.

Smjer niti stražnjeg sloja okomit je u odnosu na niti prednjeg sloja. Ovakav raspored niti ne remeti usporedan položaj radiusa i ulne, te prenosi sile vlaka i tlaka s kosti na kost (slika 1.).

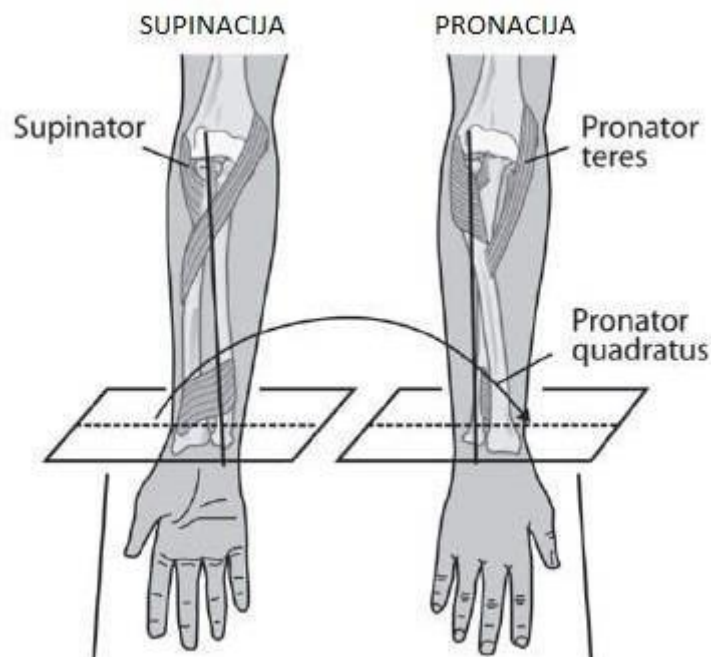
i distalni kraj (*extremitas proximalis et extremitas distalis*). Na proksimalnom kraju nalaze se glava (*caput radii*), vrat (*collum radii*) i medijalna hrapavost (*tuberositas radii*), hvatište *m.bicepsa brachii*. Tijelo ima tri ruba, tj. *margo interosseus*, te tri strane, *tuberositas pronatoria*. Tri strane – prednja, stražnja i lateralna jesu plohe hvatišta *m. pronatora teresa*, a tri ruba – prednji, stražnji i medijalni jesu hvatišta *membrane interossea*. Na distalnom kraju lateralno nalazi se tkz. izbočina (*crista suprastyloidea*) sa nastavkom (*processus styloideus*), a medijalno je urez (*incisura ulnaris*). *Processus styloideus radii* ujedno je i hvatište tetive *m.brachioradialis*. Usjeci za prolaz tetiva mišića podlaktice nalaze se dorzalno. Zglobna ploha (*fovea articularis*), nalazi se na



Slika 1. Radius i ulna povezane interosealnom membranom (prema: Slideshare. Anatomija lokomotornog sistema [internet] Dostupno na: <https://www.slideshare.net/anatomijapro/anatomija-lokomotornog-sistema-28534725>)

Radius sa plohom *foveom articularis capitis radii* i *capitulum humeri* nadlaktične kosti (*humerus*) oblikuju *articulatio humeroradialis*, a *incisura trochlearis* ulne i *trochlea* humerusa *articulatio humeroulnaris*. *Articulatio humeroulnaris* i *articulatio humeroradialis* tvore lakatni zglob, te su moguće kretnje fleksije i ekstenzije podlaktice u odnosu na nadlakticu. Radius i ulna tvore također još dva zgloba, *articulatio radioulnaris proximalis et distalis*. Proksimalni radioulnarni zglob čine *circumferentia articularis* radijusa i *incisura radialis* ulne, te *lig.anulare*, a distalni radioulnarni zglob tvore *caput* ulne i *incisura ulnaris* radijusa. Usklađeno djelovanje proksimalnog i distalnog radioulnarnog zgloba omogućava tkz. obrtne kretnje, odnosno kretnje pronacije i supinacije. Pokret u punom opsegu iznosi 180 stupnjeva pri čemu palčana kost kruži oko lakatne kosti, te su u položaju pronacije kosti ukrižene.

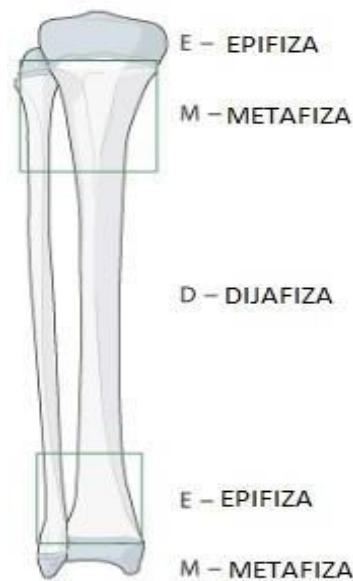
Supinacijom se podrazumijeva pokret u kojem su kosti usporedno položene (slika 2.). Os gibanja prolazi *foveom articularis capitis radii* i seže do *processusa styloideusa ulnae* (7).



Slika 2. Pokreti pronacije i supinacije (prema: Sinikumpu JJ. *Forearm shaft fractures in children.* (2013) str.33.)

## 1.2. TIPOVI PRIJELOMA KOSTIJU U DJECE

Duge cjevaste kosti možemo podijeliti na tri anatomske regije – proksimalna, dijafiza i distalna regija. Proksimalna i distalna regija dijele se na dvije podregije – metafiza i epifiza (slika 3.).

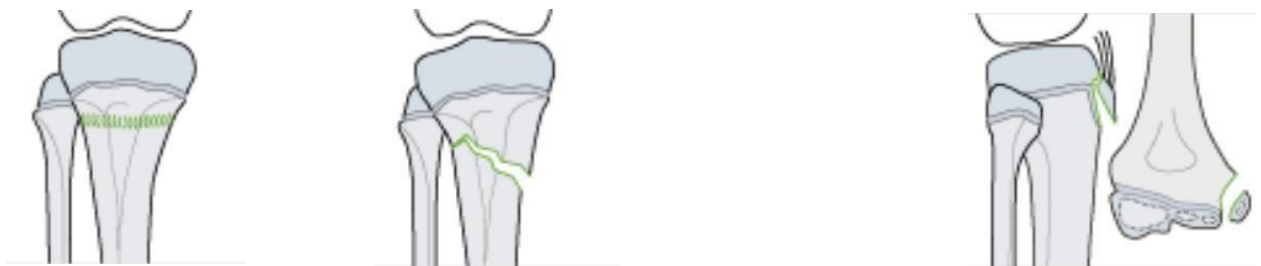

Slika 3. Podjela radijusa i ulne u anatomske jedinice. (prema Slongo T, Audigé L, *AO Pediatric Classification Group* (2007), *AO Pediatric Comprehensive Classification of Long-Bone Fractures (PCCF)*, str 6.)

Sukladno podjeli kosti na anatomske regije i podregije, danas su u upotrebi dvije klasifikacije koje omogućavaju bolji dijagnostički i terapijski pristup, te prognozu, a to su AO klasifikacija i Salter-Harris klasifikacija.

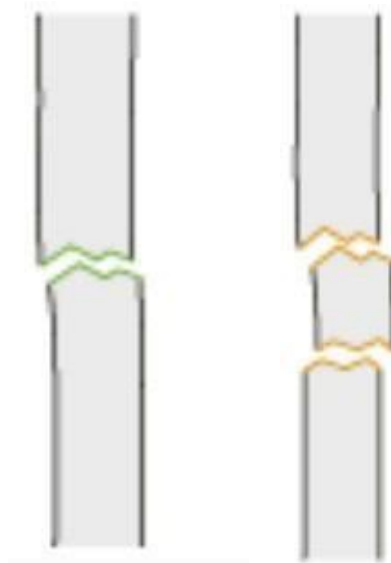### 1.2.1. AO KLASIFIKACIJA

Prijelomi podlaktičnih kostiju u djece mogu biti potpuni, nepotpuni i avulzijski.



Slika 4. Potpuni, nepotpuni i avulzijski prijelomi. (prema Slongo T, Audigé L, *AO Pediatric Classification Group* (2007) *AO Pediatric Comprehensive Classification of Long-Bone Fractures (PCCF)*, 7.str)

S obzirom na broj ulomaka, prijelomi mogu biti jednostavni (vidljiva dva fragmenta) i multifragmentarni (vidljiva dva fragmenta uz barem jedan intermedijarni) (slika 5.).



Slika 5. Jednostavni i multifragmentarni prijelom. (prema Slongo T, Audigé L, *AO Pediatric Classification Group (2007) AO Pediatric Comprehensive Classification of Long-Bone Fractures (PCCF) 8.str*)

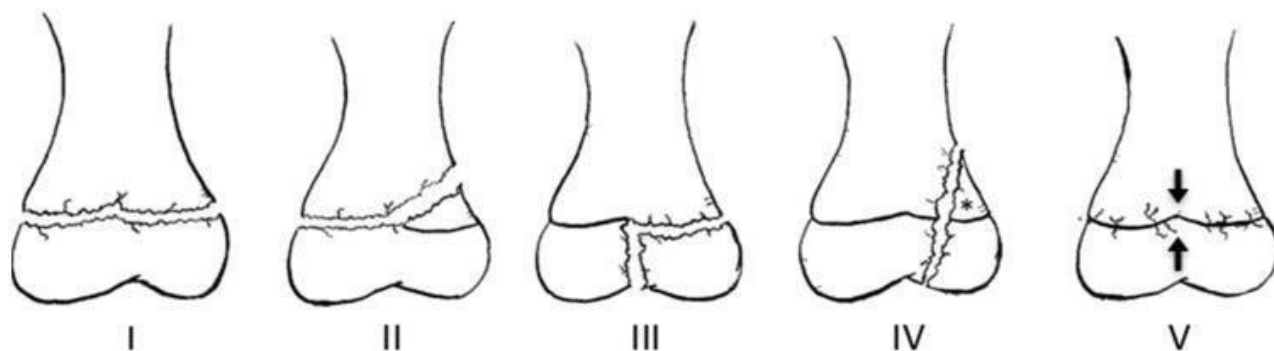
AO klasifikacija svrstava prijelome podlaktice u tri veće skupine (8) (tablica 1.) :

Tablica 1. Podjela prijeloma po AO klasifikaciji ((prema Slongo T, Audigé L, *AO Pediatric Classification Group (2007) AO Pediatric Comprehensive Classification of Long-Bone Fractures (PCCF)*)

<b>Prijelomi proksimalnih dijelova radijusa i ulne</b>	<ul style="list-style-type: none"> <li>- <b>Epifizni</b></li> <li>- <b>Metafizni</b></li> </ul>
<b>Prijelomi dijafiza radijusa i ulne</b>	
<b>Prijelomi distalnih dijelova radijusa i ulne</b>	<ul style="list-style-type: none"> <li>- <b>Epifizni</b></li> <li>- <b>Metafizni</b></li> </ul>

### 1.2.2. SALTER HARRIS KLASIFIKACIJA

Frakture epifiznih hrskavičnih ploča predstavljaju poseban izazov pedijatrijske kirurgije, te čine 15-18% svih fraktura u dječjoj dobi. S obzirom na to koristi se jednostavan i univerzalan jezik u obliku Salter-Harris klasifikacije koja liječnicima pomaže u dijagnostici i liječenju. Ozljede se dijele u pet tipova (I,II,III,IV,V). Tip I predstavlja odvajanje epifize, u tipu II frakturna pukotina zahvaća epifiznu ploču rasta i metafizu, te se odlomljeni ulomak sastoji od epifizne ploče, epifize i metafize. Frakturna pukotina koja prolazi kroz ravninu epifizne ploče rasta pa potom i epifize do metafize, vidljiva je u tipu III, a u tipu IV prolazi koso kroz epifiznu ploču, epifiznu i metafizu uz vidljiv odlomljeni ulomak. Tip V su ozljede koje nastaju kao posljedica kompresivnih sila (9). (slika 6.)



Slika 6. Salter Harris klasifikacija; tip I-V (prema Cepela D.J. Classification in brief:

*SalterHarris classification of pediatric physal fractures. Clinical orthoapedics and relate research, 2016)*

### 1.2.3. OPIS NAJČEŠĆIH PRIJELOMA U DJECE

Prijelom zelene grančice čine više od 50% prijeloma u dječjoj dobi. Ovakve ozljede specifične su za dijafizu osam puta više nego za distalni i proksimalni dio podlaktice (10). Pri toj vrsti ozljede periost je čvrst i ne puca, te je stoga očuvan uz konkavnu stranu prijeloma (11).

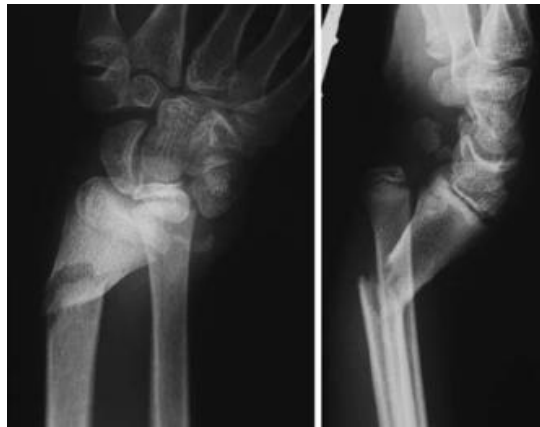Torus/buckle prijelom nastaje pri padu na ispruženu ruku, gdje dolazi do pucanja periosta na strani djelovanja kompresijske sile, dok je periost na suprotnoj strani intaktan. Distalni dijelovi metafize su karakteristično mjesto fraktura (12). Torus prijelom i prijelom zelene grančice primjeri su nepotpunih prijeloma u dječjoj dobi (8).

Prijelomi epifize - Salter-Harris tip II je tip frakture koja se proteže kroz epifiznu ploču rasta i

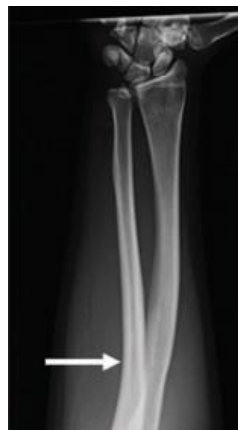nastavlja u metafizu sa pripadajućim odlomkom. Fraktura najčešće nastaje na distalnom dijelu radijusa, padom na ispruženu ruku (6). 73% ozljeda epifiznih hrskavičnih ploča su tip II po Salter - Harris klasifikaciji (13).

Galeazzijev prijelom je prijelom dijafize radijusa zajedno s dislokacijom distalnog radioulnarnog zgloba, a rezultira luksacijom ulne. Pad na ispruženu ruku u hiperpronaciji je tipičan mehanizam ozljeđivanja. U djece ove su ozljede zastupljene do 2.8 % (14). ( slika 7.)

Plastična deformacija posljedica je djelovanja longitudinalne sile, a kao rezultat javlja se savijanje kostiju koje zahvaća i ulnu. Periost je potpuno intaktan, a radiološki se ne primjete frakture pukotine na kostima (15). ( slika 8.)



Slika 7. Galeazzi prijelom AP I LL projekcija (prema Eberl R. *Galeazzi Lesions in Children and Adolescents Treatment and Outcome. Clinical orthopaedics and relate research 2008*)



Slika 8. Plastična deformacija (prema Arora R. *Pediatric Upper-Extremity Fractures. Pediatric Annals, 2014*)



## 2.DIJAGNOSTIKA PRIJELOMA

Dijagnostika prijeloma obuhvaća anamnezu, fizikalni status i rentgensku snimku u dvije projekcije. Fizikalni status sastoji se od inspekcije mjesta prijeloma te dvaju susjednih zglobova i palpacije. Mora se ustvrditi mogućnost aktivnog i pasivnog pokreta. Djeca se žale na bol, može biti vidljiv deformitet praćen eritemom, te hematoma na mjestu prijeloma. Od sigurnih znakova prijeloma patološka gibljivost i krepitacije se ne ispituju jer su jako bolni. Često su sa frakturama povezane ozljede arterija i živaca, te se ne smije zaboraviti provjera neurovaskularnog statusa. Rentgenska snimka snima se u dvije ravnine – frontalnoj i sagitalnoj, nastaje anteriposteriorna te laterolateralna snimka (11). Iz snimke je vidljivo mjesto prijeloma, angulacija i rotacija. Ukoliko je riječ o dijafizarnom prijelomu radi se i snimka ruke u neutralnoj poziciji. Ponekad je potrebno snimiti i drugu podlakticu. Ako je riječ o ozljedama epifize ili epifiznih ploča rasta magnetska rezonanca se nameće kao dijagnostička metoda jer dobro pokazuje morfologiju i položaj susjednih struktura čak i nekoliko dana nakon ozljede (16). Kao jedna od metoda isticala se kroz vrijeme i fluoroskopija tijekom repozicija, je li sam postupak uspio. Zaključeno je da ne treba djecu dodatno izlagati zračenju (17). Zlatni standard u slikovnim metodama zasad je rentgenska snimka (2).

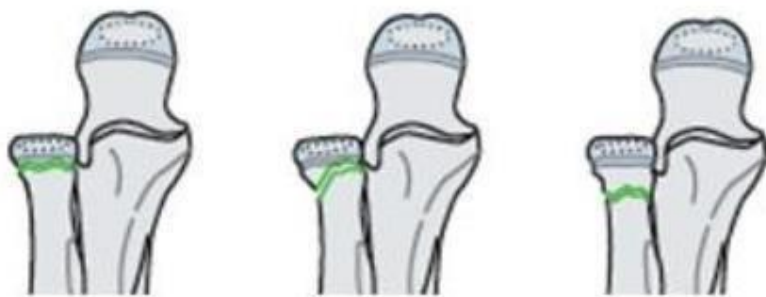### 3. PRIJELOMI PROKSIMALNIH TREĆINA RADIJUSA I ULNE

Radius i ulna razvijaju se na hrskavičnoj podlozi, te perihondralna osifikacija započinje u sedmom embrionalnom tjednu (18). Proksimalne epifize razvijaju se enhondralnom osifikacijom. Vrijeme enhondralne osifikacije proksimalnih dijelova za radius je od četvrte do sedme godine, a za ulnu između devete i jedanaeste godine. Epifizne pukotine zatvaraju se od četrnaeste do sedamnaeste godine (7).

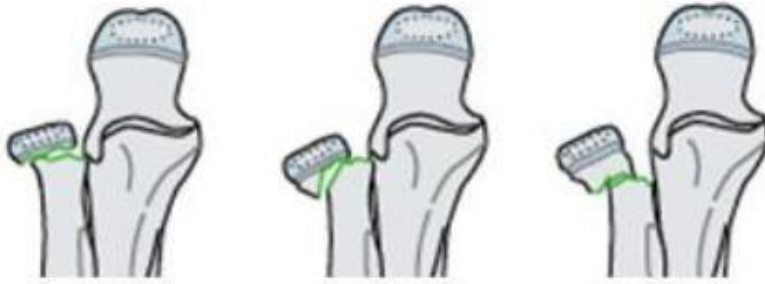Od fraktura proksimalne trećine radijusa i ulne izdvajaju se prijelomi glave i vrata radijusa i proksimalni prijelomi ulne, uključujući naravno ploče rasta i metafize. Monteggia prijelom je ozljeda proksimalne trećine ulne zajedno s dislokacijom radijalne glave (19). Prijelomi proksimalnih trećina radijusa i ulne manje su zastupljeni od dijafizarnih prijeloma i distalnih trećina radijusa i ulne (3).

#### 3.1. KLASIFIKACIJA

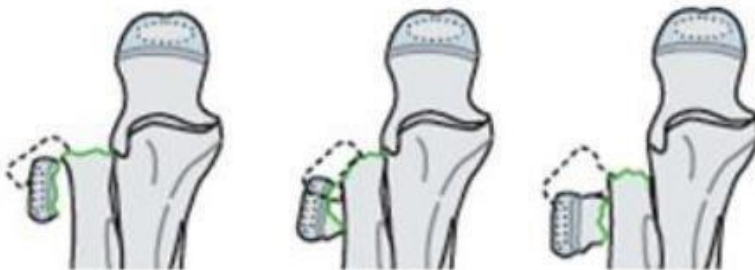Po AO klasifikaciji, potpune frakture glave i vrata palčane kosti dijelimo u tri skupine : skupina I su prijelomi bez pomaka i angulacije (slika 9.), skupina II angulacija s pomakom vrijednosti do polovice veličine promjera (slika 10.) i skupina III angulacija s pomakom više od polovice veličine promjera (slika 11).



Slika 9. Skupina I prijeloma (prema Slonog T, Audigé L, *AO Pediatric Classification Group (2007) AO Pediatric Comprehensive Classification of Long-Bone Fractures (PCCF)*, str.10)

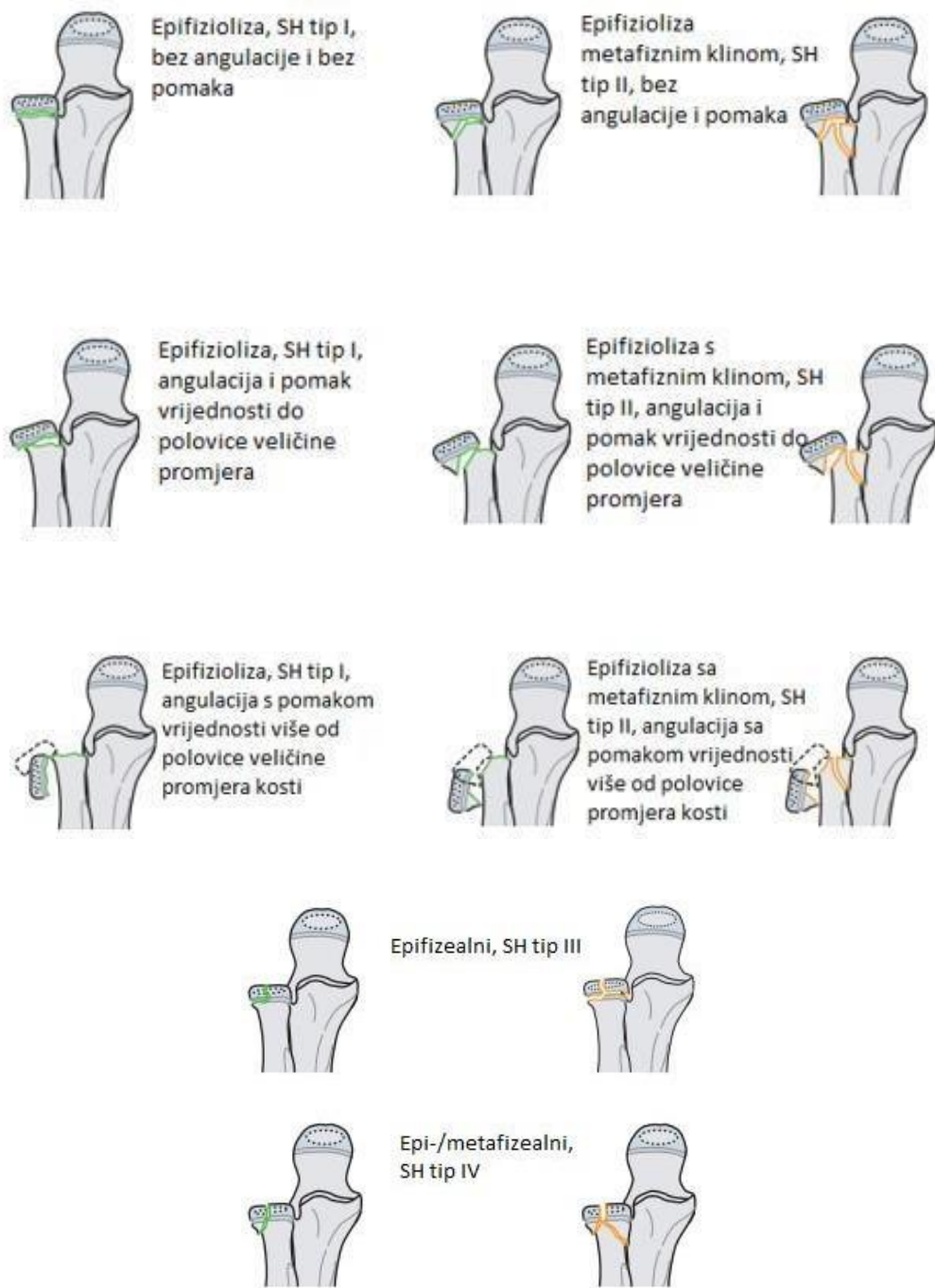

Slika 10. Skupina II prijeloma (prema : Slongo T, Audigé L, *AO Pediatric Classification Group* (2007) *AO Pediatric Comprehensive Classification of Long-Bone Fractures (PCCF)*, str. 10)

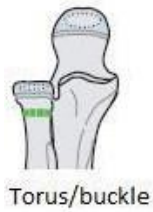

Slika 11. Skupina III prijeloma (prema : prema Slongo T, Audigé L, *AO Pediatric Classification Group* (2007) *AO Pediatric Comprehensive Classification of Long-Bone Fractures (PCCF)*, str.)

Izolirane prijelome radijalne kosti dijelimo u epifizne i metafizne. Epifizini prijelomi klasificiraju se s obzirom na Salter – Harris klasifikaciju, angulaciju i pomak ulomka u osam skupina (8). (slika 12.)



Slika 12. AO klasifikacija izoliranih prijeloma proksimalnih dijelova palčane kosti (prema Slongo T, Audigé L, AO Pediatric Classification Group (2007) AO Pediatric Comprehensive Classification of Long-Bone Fractures (PCCF), str.17)



Torus/buckle



Potpuni, angulacija sa pomakom vrijednosti do polovice veličine promjera



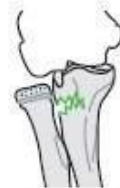Potpuni, bez angulacije i pomaka



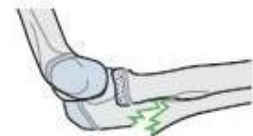Potpuni, angulacija s pomakom vrijednosti više od polovice promjera



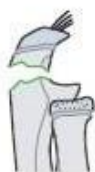Torus/buckle



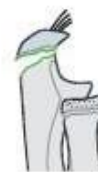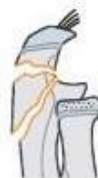Prijelom zelene grančice, dislokacija radijalne glave dorzalno Badoo II



Prijelom zelene grančice, dislokacija radijalne glave lateralno Badoo III



Kompletni prijelomi



Avulzija epifize

Slika 13. Proksimalni metafizni prijelomi radijusa i ulne (8) AO klasifikacija (prema Slongo T, Audigé L, AO Pediatric Classification Group (2007) AO Pediatric Comprehensive Classification of Long-Bone Fractures (PCCF), 18.str)

### 3.2. PRIJELOMI GLAVE I VRATA RADIJUSA

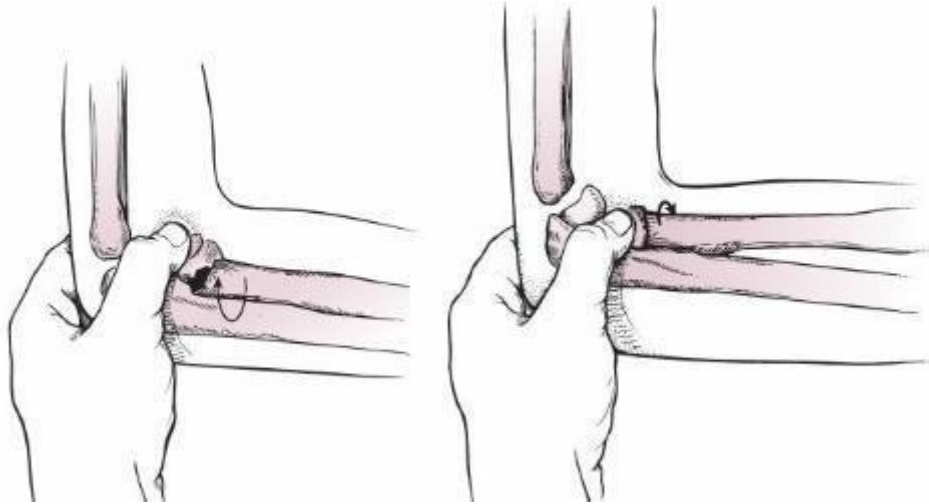
Izolirani prijelomi glave i vrata radijusa čine ukupno 1% svih prijeloma u djece, te se smatraju rijetkim ozljedama (20). S obzirom da djeca mlađe životne dobi imaju veći postotak hrskavice na području proksimalnih dijelova palčane kosti prijelomi su češći u adolescentnoj dobi (21). Ozljede se primjećuju dvije godine ranije u dječaka nego u djevojčica (22). Mehanizam pri kojem nastaju ozljede je pad sa ispruženom rukom (23). Glava prijenosi silu na područje slabije ploče rasta ili metafize vrata, stoga je to često mjesto prijeloma. Položaj ruke i pokreti također dovode do različitih mjesta prijeloma pa tako kad je ruka u položaju supinacije, pritisak je sa anteriorne strane, a u supinaciji sa stražnje strane (24). Na području prijeloma vidljiva je otekline i eritem, a prilikom palpacije vrata ili glave radijusa dijete će se žaliti na bol (25). Kao posljedica prijeloma može nastati i avaskularna nekroza glave radijusa, s obzirom da glavu opskrbljuju krvne žile iz periosta vrata radijusa. Posljedica je također smanjenje opsega pokreta pronacije i supinacije (26).

#### LIJEČENJE

Pristup liječenju ovisan je o angulaciji i dobi djeteta s obzirom da starija djeca imaju manju mogućnost remodelacije kostiju. Neoperativno liječenje fraktura radijalnog vrata poželjno je kad je riječ o translaciji manjoj od 2 mm i angulaciji manjoj od 30 stupnjeva, kod djece čiji je kostur još nezreo. Također mora biti zadovoljen uvjet očuvanih pokreta pronacije i supinacije. Opisani su konzervativni tretmani i kad je riječ o angulaciji do 50 stupnjeva i djeci mlađoj od 10 godina (27) (slika 14.). Sadrena imobilizacija u trajanju dva do tri tjedna metoda je izbora za pomake do 30 stupnjeva, a zatvorena repozicija je metoda izbora za frakture sa angulacijom od 30 – 60 stupnjeva. Ukoliko je angulacija iznad 60 stupnjeva preporučena je otvorena repozicija (28). Operativno liječenje se provodi ukoliko repozicija nije uspjela te se fiksacija provodi TEN-om ili K – žicom (29). Kominutivni i dislocirani prijelomi zajedno sa prijelomima u kojima je vidljiv deformitet, indikacija su za otvorenu repoziciju (30,31). Prijelomi glave radijusa ukoliko su bez pomaka ili sa minimalnim pomakom, liječe se nadlaktičnom imobilizacijom dok se prijelomi sa pomakom liječe ESIN metodom (32). Preporuke za imobilizaciju kreću se od 14 do 21 dan, a istraživanja pokazuju bolji rezultat liječenja i funkcionalnosti ukoliko je trajanje imobilizacije kraće (33).

Od komplikacija izdvaja se avaskularna nekroza glave radijalne kosti, ograničenost pokreta i cubitus valgus kao najčešći deformitet. Posljedica avaskularne nekroze također može biti deformitet radijalne glave. Ozljeda stražnjeg interosealnog živca može biti rezultat frakture, ali

se može dogoditi i ijtrogeno, metodama zatvorene i otvorene repozicije, kao i kompartment sindrom (34).



Slika 14. Primjer redukcije (prema Flynn JM. *Rockwood and Wilkins Fractures in Children* (2016), str. 672.)

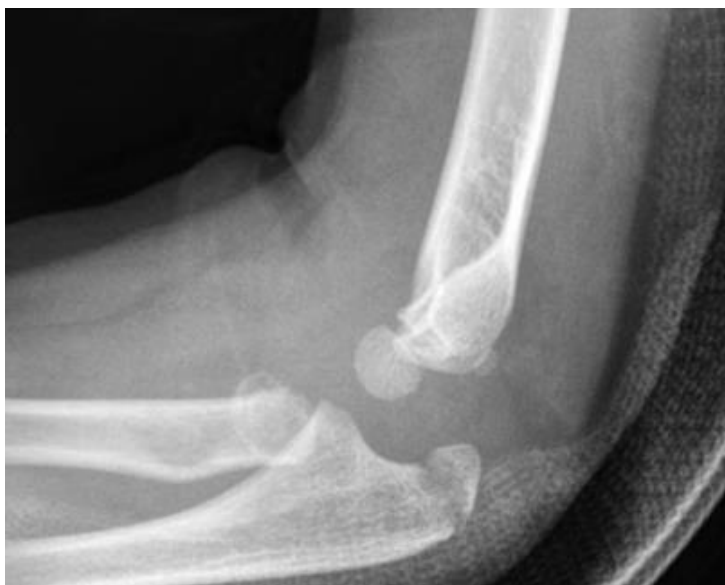### 3.3. PROKSIMALNI PRIJELOMI ULNE

Od proksimalnih prijeloma ulne izdvaja se prijelom olecranona koji se ubraja u prijelome lakatnog zgloba koji čini 8 – 10% svih dječjih prijeloma (35). Olecranon je jedan od sekundarnih osifikacijskih centara, a spajanje metafize i epifize u djece nastaje tijekom četrnaeste godine. Frakture su općenito rijetke zbog hvatišta tetive tricepsa na metafizni dio olecranona (25). Osteogenesis imperfecta je bolest koja se povezuje sa učestalim prijelomima epifize olecranona u 50% slučajeva (36). Prijelomi nastaju direktnim udarcem u lakat i padom. Tri vrste ozljeda mogu nastati ozljedom metafize, a to su fleksijska i ekstenzijska ozljeda, te treći tip sa dislokacijom distalnog ulomka anteriorno. Fleksijski tip vidljiv je bolje na rentgenskoj snimci nego ekstenzijski tip prijeloma zelene grančice. Intraartikularni prijelom koji nastane uglavnom je specifičan za srednju trećinu olecranona. Kod iščašenja lakta posteriorno nastaje prijelom koronoidnog nastavka (25). U rijetkim slučajevima prijelomi se ne prepoznaju na rentgenskim snimkama upravo zbog hrskavice što prekriva većinom olecranon pa je dijagnostička metoda izbora magnetska rezonanca (37).

## LIJEČENJE

Većina epifiznih fraktura olekranona ne zahtjevaju operativno liječenje pa je metoda izbora nadlaktična i podlaktična imobilizacija u trajanju od tri tjedna. Prijelomi epifize s pomakom manjim od 2 mm liječe se konzervativno imobilizacijom nadlaktičnim sadrenim zavojem, a intraartikularni prijelomi i prijelomi sa pomakom većim od 4 mm zahtjevaju operacijsko liječenje (35). Fleksijske metafizne ozljede sa minimalnim pomakom imobiliziraju se pod kutem od 90 stupnjeva, a za ekstenzijske ruka mora biti u relaksaciji potom se ekstendira. Kod prijeloma sa pomakom distalnog ulomka ruku možemo imobilizirati u fleksiji, a operacijsko liječenje vijkom koristi se kod većih pomaka ulomaka, ukoliko ne postoji kontakt između površina (40). Frakture koronoidnog nastavka liječimo konzervativno ukoliko je fraktura zahvatila vrh nastavka ili površinu do 50%. Frakturne pukotine koje zahvaćaju više od 50% površine nastavka liječe se repozicijom i fiksacijom (25).

Od komplikacija izdvajaju se cubitus varus, Volkmannova ishemijska kontraktura, neuropraksija ulnarnog živca, nestrastanje ili zakašnjelo srastanje kostiju (11).



Slika 15. Prijelom radijalnog vrata sa pomakom i olecranona (*prema Little KJ. Elbow Fractures and Dislocations Orthop Clin North Am, 2014*)



### 3.4. MONTEGGIA PRIJELOMI

Monteggia lezija je entitet koji obuhvaća frakturu proksimalne ili medijalne trećine ulne i dislokaciju glave radijusa. Bado klasifikacija je prva objavljena klasifikacija Monteggia lezija (41). Lezije su podijeljene u četiri tipa (tablica 2.) (42).

Tablica 2. Tipovi Monteggia prijeloma po Bado-u (prema Flynn JM. Rockwood and Wilkins *Fractures in Children* (2014)).

<b>Bado tip I</b>	<b>Prednja dislokacija glave radijusa i prijelom ulne s prednjom angulacijom</b>
<b>Bado tip II</b>	<b>Posteriorna dislokacija glave radijusa i prijelom ulne sa posteriornom angulacijom</b>
<b>Bado tip III</b>	<b>Lateralna dislokacija glave radijusa i prijelom ulne sa lateralnom angulacijom</b>
<b>Bado tip IV</b>	<b>Prednja dislokacija glave radijusa i prijelom proksimalne trećine radijusa i ulne, pri čemu je ulna angulirana anteriorno</b>

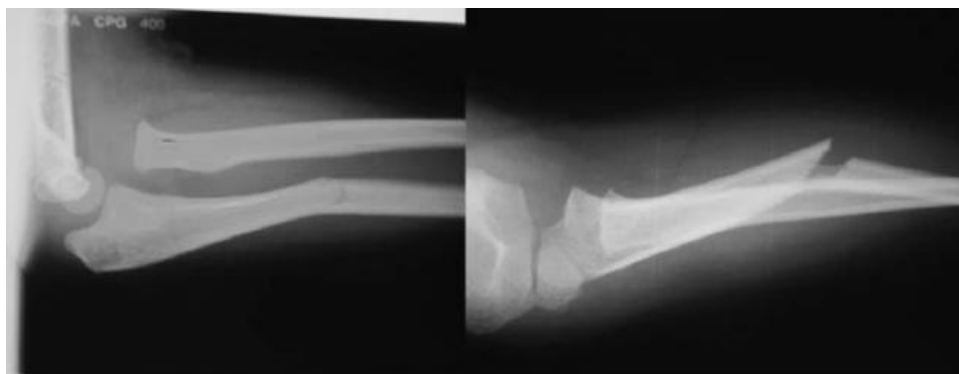Ozljede su zastupljene sa manje od 1% svih fraktura dječje dobi, te je incidencija fraktura između četvrte i desete godine. Tip I je najčešći tip ozljede sa zastupljenošću od 70%-75%, potom tip III, dok su najrjeđe ozljede tip II i IV (25). Također postoje i ozljede koje su nalik Monteggia lezijama kao što su izolirana iščašenja glave radijusa ili proksimalne frakture radijusa i ulne, međutim danas nisu usklađene dodatne klasifikacije tih prijeloma (43).

Radiološka dijagnostika zahtjeva snimku proksimalnih i distalnih zglobova podlaktice i cijelu podlakticu. Pažnju također treba usmjeriti ka neurovaskularnom statusu i položaju glave radijusa u odnosu na *capitulum* nadlaktične kosti (44). Mehanizam ozljede karakterističan za tip I je trauma, ruka u hiperekstenziji ili hiperpronaciji. Na tip II djeluje najčešće direktna sila potom se napravi pokret supinacije, a za tip III je specifičan varus stress mehanizam pri kojem je cijela ruka ispružena i u kontaktu sa nepomičnom površinom. Tip IV ozljeda nastaje u hiperpronaciji i direktnim udarcem (25). Monteggia prijelomi nekad se prilikom dijagnoze znaju zamijeniti za kongenitalne anomalije glava radijusa, međutim anomalije se uglavnom pojavljuju bilateralno i od prije je pozitivna obiteljska anamneza (45).

## LIJEČENJE

Za dobar ishod liječenja potrebno je osigurati stabilizaciju glave radijusa i položaja ulne, te se prednost daje konzervativnim metodama liječenja. Pažnja se usmjerava i na proksimalni radioulnarni zglob i zglob lakta (46). Tip I Monteggia lezije liječi se zatvorenom repozicijom i imobilizacijom u trajanju od 4 do 6 tjedana. Imobilizacija se provodi sa laktom flektiranim od 90 – 100 stupnjeva i podlakticom u supinaciji (18). Ovakav pristup je također indicacija za ulnarne torus/buckle i greenstick prijelome. Tip II također se liječi zatvorenom repozicijom i trakcijom s time da je lakat ekstenziran, a imobilizacija traje 4 do 6 tjedana. U tipu III lakat je u ekstenziji, pritisak je usmjeren na radijalnu glavu, radi se pokret supinacije te se nakon zahvata ruka imobilizira pod kutem od 90 stupnjeva u fleksiji i supinaciji. Tip IV se liječi kombinacijom konzervativnih i operativnih zahvata s time da se pri konzervativnom zahvatu repozicije longitudinalnom trakcijom korigira tip IV u tip I pa se imobilizira u fleksiji i supinaciji pod kutem od 100-110 stupnjeva (25). Indikacija za operativni zahvat je neodgovarajuća repozicija i položaj radijalne glave, ulne i proksimalnog radioulnarnog zgloba. Frakture koje su radiološki neprepoznate, ukoliko se kasnije otkriju, također su indicacija za operacijski zahvat. Koriste se metode fiksacije vijkom, pločicama i K-žicama, perkutano ili instramedularno, ulnarne stabilizacija te otvorena redukcija anularnog ligamenta (25).

Od komplikacija izdvajaju se oštećenja stražnjeg interosealnog živca, varus deformiteti ulne i gubitak opsega pokreta, specifično pronacije i supinacije. Čak u 8% slučajeva lezije mogu biti povezane i s ozljedama radijalnog živca. Ozljede ulnarnog živca uglavnom su udružene sa progresivnim valgus deformitetima. Proksimalna radioulnarna sinostoza može biti komplikacija otvorene redukcije radijalne glave (46).



Slika 16. Monteggia lezija – Badoo tip I (prema . Leonidou A. *Pediatric Monteggia Fractures: A Single-Center Study of the Management of 40 Patients J Pediatr Orthop.* 2012 )

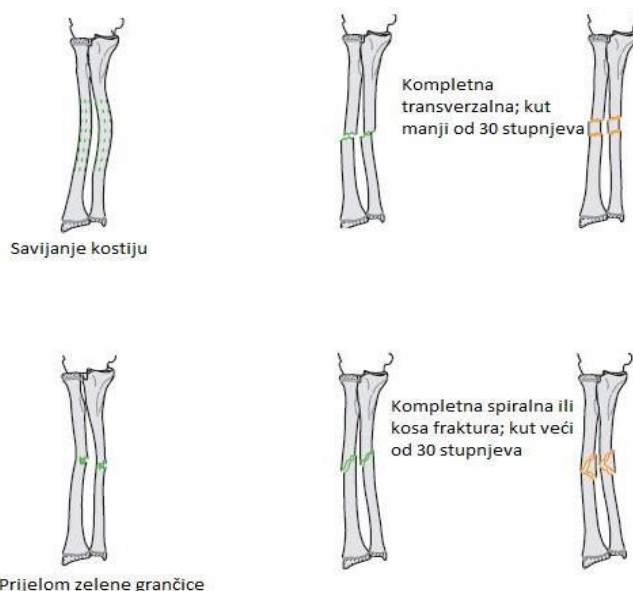
#### 4. PRIJELOMI SREDNJE TREĆINE PODLAKTICE

Prijelomi srednje trećine podlaktice ili dijafizarni prijelomi obuhvaćaju 5-10% svih prijeloma u dječjoj dobi (20,47). Za frakture je karakteristično da se događaju tijekom ljetnih mjeseci i za vrijeme suhih dana, te su povezane sa aktivnostima van doma (48). Ozljede su češće u dječaka nego u djevojčica i uglavnom je ozlijeđena nedominantna ruka. Dječacima je medijan kada se ozljede devet i četrnaest godina, a djevojčicama devet godina (20). Mehanizam ozljeđivanja jest pad, te se dijete prilikom pada nastoji zaštititi pa pruža prema podlozi ruku koja je pronirana.

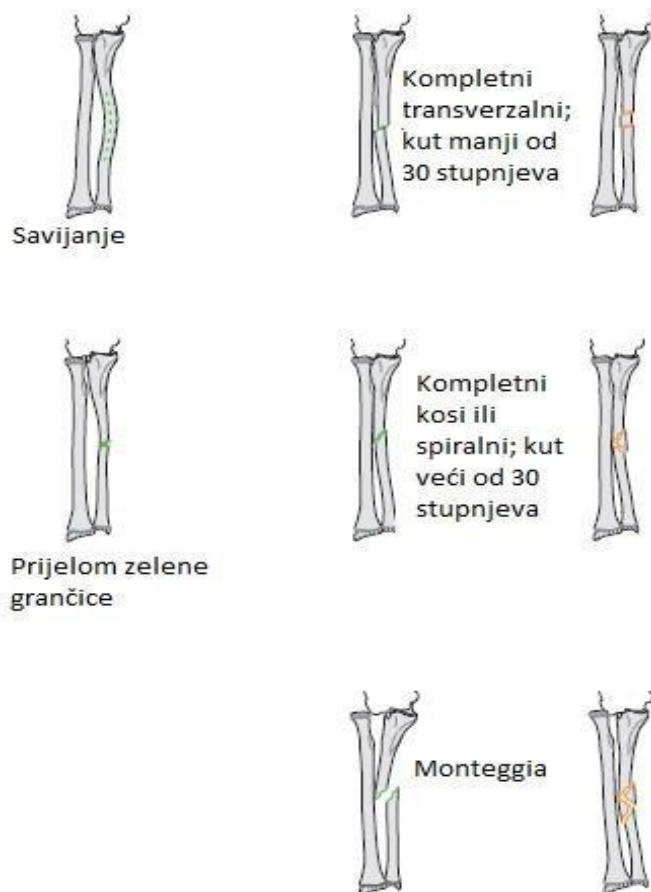U trenutku pada na dijafizu djeluje velika količina energije, nastaje fraktura i savijanje dorzalno (49). Od prijeloma koji nastaju u srednjoj trećini zastupljeni su greenstick fraktura, kominutivni i kompletni prijelom te plastična deformacija. Prijelomi kostiju mogu biti izolirani, ali također mogu biti zahvaćene obje kosti (25). Dijete će se žaliti na bol i deformitet podlaktice će biti prisutan. Rentgenska snimka osim u AP i LL projekciji treba biti snimljena i u neutralnoj poziciji ruke kako bi se dobila cjelokupna trodimenzionalna snimka, te da se ne bi propustila frakturna pukotina (50).

Ono na što treba obratiti pažnju kod dijafizarnih prijeloma podlaktice jest izazov koji predstavljaju u liječenju, a i broj ozljeda koji je u porastu. Spontano korigiranje dijafize je niskog kapaciteta i komplikacije ozljeda teško se izbjegavaju (51).

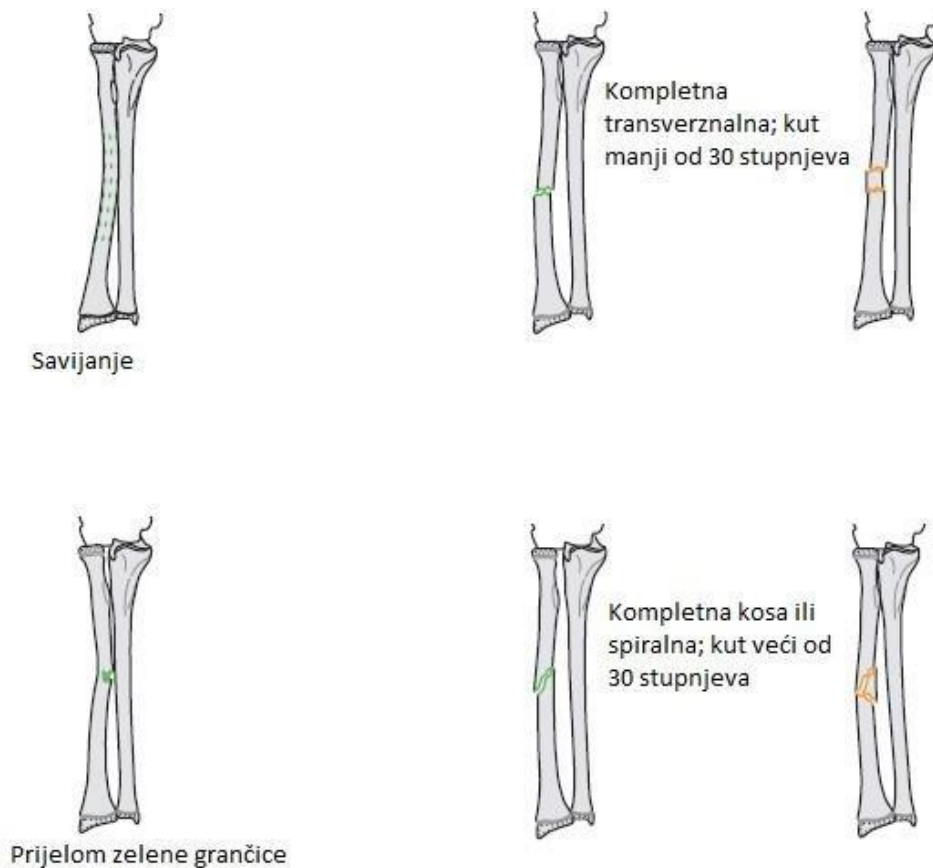
##### 4.1. KLASIFIKACIJA



Slika 17. AO klasifikacija - prijelomi dijafize obje kosti (prema Slongo T, Audigé L, AO Pediatric Classification Group (2007) AO Pediatric Comprehensive Classification of Long-Bone Fractures (PCCF), 18.str)



Slika 18. AO klasifikacija - izolirani prijelomi dijafize radijusa (prema Slongo T, Audigé L, AO Pediatric Classification Group (2007) AO Pediatric Comprehensive Classification of Long-Bone Fractures (PCCF), 19.str)



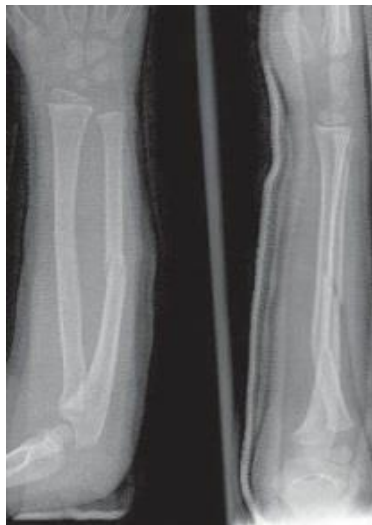Slika 19. Izolirani dijafizarni prijelomi ulne – AO klasifikacija (prema Slongo T, Audigé L, AO Pediatric Classification Group (2007) AO Pediatric Comprehensive Classification of Long-Bone Fractures (PCCF), str. 18)

#### 4.2. LIJEČENJE

Za odabir metode liječenja potrebno je iz nalaza ustvrditi točnu angulaciju, malrotaciju i translaciju, a u obzir treba uzeti i dob djeteta. Frakture proksimalne dijafize podlaktice toleriraju 10 stupnjeva angulacije, 30 malrotacije i 100% translacije za djecu ispod osam godina. Repozicija je indicirana za djecu iznad osam godina, te se prijelom nalazi proksimalno. Djeca ispod devet godina toleriraju 10-15 stupnjeva angulacije i 45 stupnjeva malrotacije, a starija od 9 godina 8-10 stupnjeva angulacije i 30 stupnjeva malrotacije. Za distalne prijelome, autori navode toleranciju do 20 stupnjeva angulacije ukoliko su mlađi od 5 godina. Skraćenje manje od 10 mm tolerirano je za sve dobne skupine (50). Konzervativno liječenje jest zatvorena repozicija sa pravilnom rotacijom, angulacijom i translacijom. Distalni fragment se treba postaviti pravilno u liniji sa proksimalnim fragmentom, te ukoliko je riječ o frakturama obje kosti pažnja se usmjerava prvo na ulnu potom radius (19). Prijelomi tipa zelene grančice, koji su ujedno i najčešći, zahtjevaju šest tjedana imobilizacije. Kao zaštita od oštećenja i klizanja

sadrene udlage, za djecu ispod četiri godine postavlja se i nadlaktično. Naglašena je i važnost radiografskog praćenja tijekom šest tjedana, kako bi se pravovremeno prepoznala refraktura i sekundarni pomak (52). Za prijelome koji se ne mogu reponirati metode izbora su fiksacija pločicama i ESIN (19). Obje metode podjednako su uspješne u liječenju (53).

Komplikacije mogu biti povezane sa trajanjem imobilizacije, a riječ je o mišićnoj atrofiji ili osteopeniji. 10-60% komplikacija čine smanjenje opsega pokreta kao prijelom sa angulacijom od 15 – 20 stupnjeva u srednjoj dijafizarnoj trećini. Nakon 6 mjeseci može se pojaviti refraktura, ali kao rijetka komplikacija. Nakon fiksacije pločicama može se pojaviti bol na ularnoj strani podlaktice što je ujedno i indikacija za vađenje pločica (52). Nesraštavanje je karakteristično više za ulnu, pogotovo ako je prijelom u sredini i zahvaća vaskularizaciju. Veći je postotak komplikacija povezan sa konzervativnim nego s operativnim liječenjem. Primjećeno je kako su djeca tijekom zadnjih godina podvrgnuta većem broju operativnih zahvata, a smatra se da je došlo do toga zbog većeg postotka reoperacija za koje su indikacije problemi sa cijeljenjem kostiju (54).



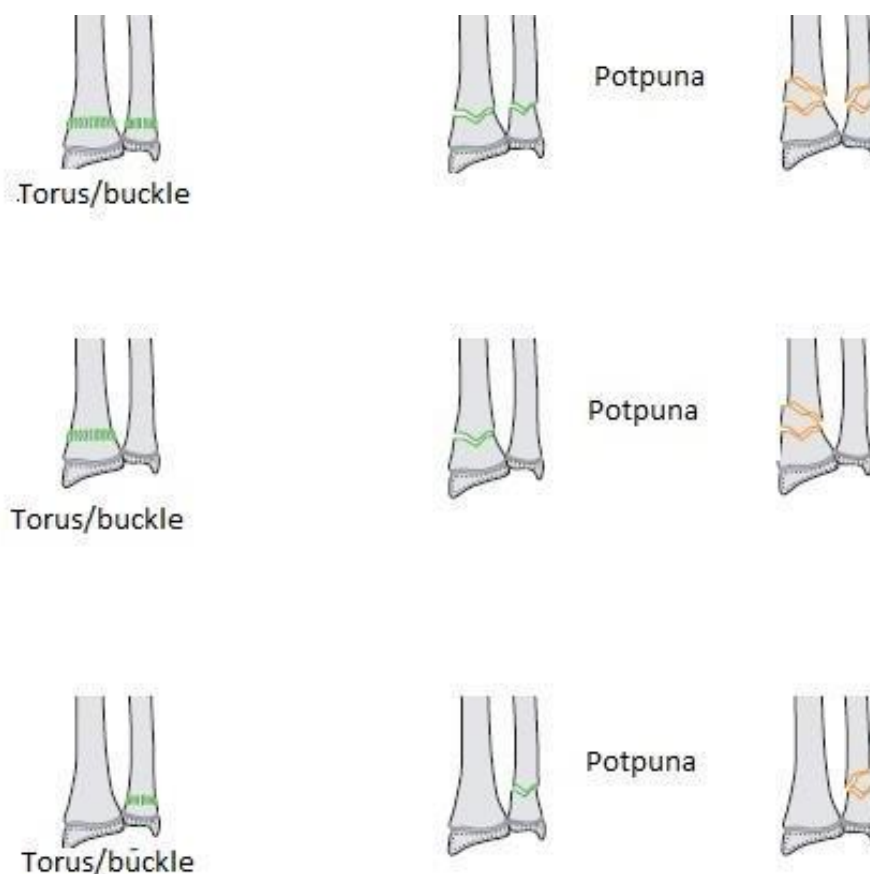
Slika 20. Prikaz dijafizarnog prijeloma sa sadrenom udlagom ( *prema Flynn JM. Rockwood and Wilkins Fractures in Children (2014) str. 595*)

## 5. PRIJELOMI DISTALNE TREĆINE PODLAKTICE

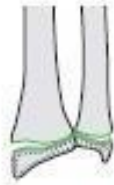Distalna epifiza radijusa razvija se enhondralnom osifikacijom tijekom prve dvije godine život, a stiloidni nastavak od desete do dvanaeste godine. Epifiza ulne razvija se kasnije, od četvrte do sedme godine, a stiloidni nastavak kasnije tijekom sedme i osme godine. Distalno se epifizne pukotine zatvaraju u dvadesetim godinama (7).

U prijelome distalne trećine podlaktice ubrajamo izolirane prijelome radijusa, epifizne i metafizne, distalne prijelome ulne u koje se ubrajaju također metafizni i epifizni prijelomi i stiloidnog nastavka. Ono na što se mora obratiti i pažnja jest pomak ulomka dorzalno ili volarno (25).

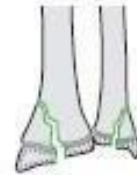### 5.1. KLASIFIKACIJA



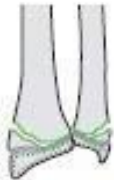Slika 21. Distalni metafizni prijelomi – AO klasifikacija (prema Slonog T, Audigé L, AO Pediatric Classification Group (2007) AO Pediatric Comprehensive Classification of Long Bone Fractures (PCCF), str.21)



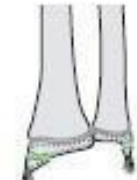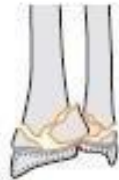Epifizioliza, SH tip I



Epi/metafizealna, SH tip IV



Epifizioliza sa metafiznim rubovima, SH tip II



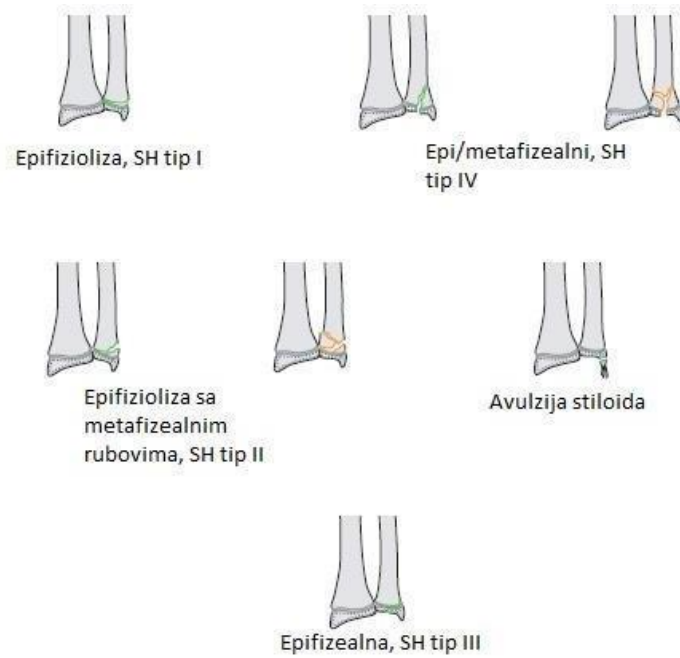Avulzija stiloida



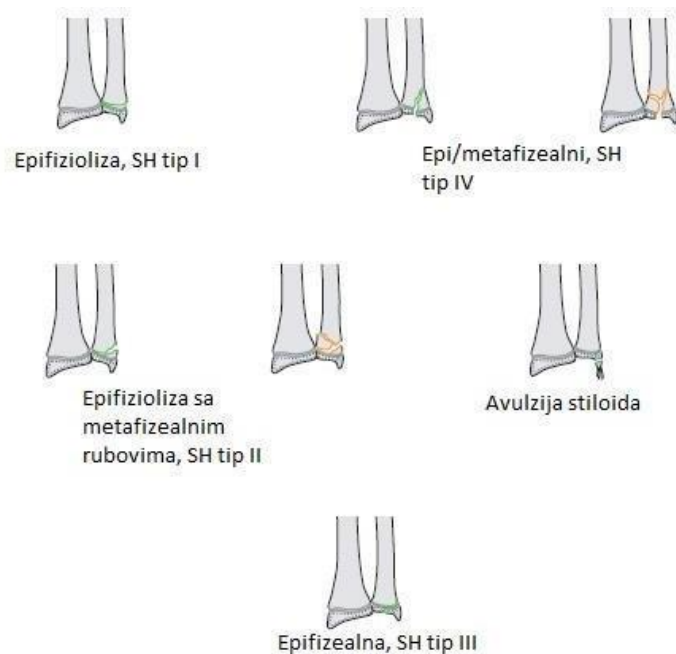Epifizealna, SH tip III

Slika 22. Prijelomi distalnih epifiza radijusa i ulne – AO klasifikacija (prema Slonog T, Audigé L, AO Pediatric Classification Group (2007) AO Pediatric Comprehensive Classification of Long-Bone Fractures (PCCF), str. 22.)





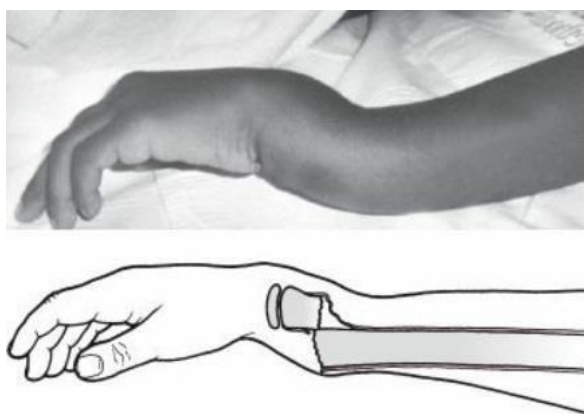
Slika 23. Prijelomi distalne epifize ulne – AO klasifikacija (prema Slongo T, Audigé L, AO Pediatric Classification Group (2007) AO Pediatric Comprehensive Classification of LongBone Fractures (PCCF), str.23)



Slika 24. Prijelomi distalne epifize radijusa – AO klasifikacija (prema Slongo T, Audigé L, AO Pediatric Classification Group (2007) AO Pediatric Comprehensive Classification of Long-Bone Fractures (PCCF), str. 22)

## 5.2. PRIJELOMI DISTALNOG RADIJUSA

Frakture distalnog radijusa jedne su od čestih fraktura na koje otpada i više od trećine prijeloma u dječjoj dobi. Češće su u dječaka gdje je srednja do 9.3 godine, dok su djevojčice nešto starije pri zadobivanju ozljede, te im srednja dob prilikom ozljeđivanja iznosi 10.4 godine. U dječaka su ozljede više zastupljene i prevladava ozljeda nedominantne ruke (55). Polovica prijeloma distalnog radijusa po tipu ozljede jesu torus ili buckle prijelomi koji nastaju kompresijom na distalne metafizne dijelove i smatraju se stabilnijim prijelomima nego prijelomi zelene grančice (56). Zbog toga je drugačiji pristup liječenju (57). Torus ozljede uglavnom su sa dorzalnim pomakom, a ozljede zelene grančice nastaju u supinaciji sa volarnim pomakom. Potpuni prijelomi metafize udruženi su sa prijelomima distalnih dijelova ulne. Ozljede epifiznih ploča radijusa ujedno su najčešće ozljede ploča rasta u djece, te 28 % čine Salter - Harris tip II, a 22% Salter – Harris tip I ozljeda (55). Mehanizam pri kojem se ozljede događaju jest pad na ispruženu ruku i dorzalna fleksija šake. Prilikom dijagnosticiranja koristi se fizikalni pregled uz rentgensku snimku, te se može primjetiti na snimci i znak *bajuneta*, a riječ je o metafiznoj frakturi sa dorzalnom angulacijom. Inspekcijski vidljiv je i takav deformitet ruke (25) (slika 25). Postoje dokazi da je ultrazvuk korisna dijagnostička metoda za prijelom zelene grančice i torus/buckle frakture (58).

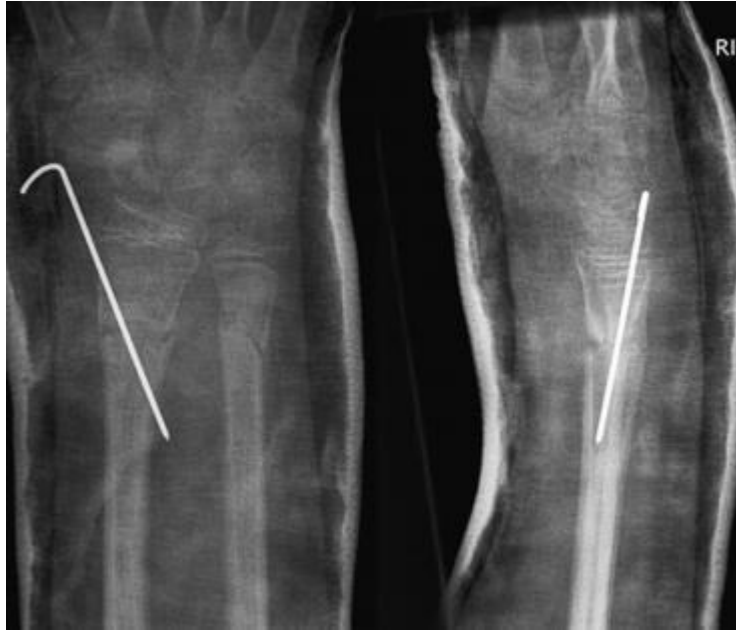

Slika 25. Znak bajuneta pri prijelomu distalne metafize radijusa (prema Flynn JM. Rockwood and Wilkins *Fractures in Children*. 2014. str. 720)

## LIJEČENJE

Cilj svakog liječenja pa i fraktura distalnog dijela radijusa jest postići pravilan položaj i rast kostiju koji će biti potvrđen radiološki, funkcije koje su održane, te podlaktica bez deformiteta i komplikacija. Za frakture do i sa 15 stupnjeva angulacije u mlađe djece prihvaćen je konzervativan terapijski stav liječenja putem remodeliranja, bez repozicije. Dovoljna je ortoza za prijelome zelene grančice ili one sa transverzalnim pomakom (59). Za torus/buckle frakture preporuke su također podlaktične ortoze, što je naravno olakšava tretman djeci i roditeljima, međutim studije su pokazale kako roditelji prijevremeno sami preporuča djeci skidanje prije završetka perioda od tri tjedna ako primjete pokrete podlaktice bez boli ili vidljive otekline, što zna predstavljati problem (60). Zatvorena repozicija sa imobilizacijom do četiri tjedna metoda je liječenja za nekompletni prijelom tipa zelene grančice gdje je značajni pomak iznad 10 stupnjeva, kao i za epifiziolize i bikortikalne metafizne prijelome. Repozicija se obavlja tijekom opće anestezije. Iako je riječ o distalnim frakturama radijusa imobilizaciju je bolje postaviti nadlaktično. Dlan u sadrenoj imobilizaciji mora biti u neutralnom položaju. Rentgenske snimke potrebno je snimati 7-10 dana nakon postavljanja imobilizacija i do formiranja kalusa. Nakon uredne kontrole može se postaviti cirkularni sadreni zavoj. Za Salter – Harris frakture tip I i tip II preporuke su imobilizacije tri do četiri tjedna. K-žicama (slika 26.) može se uspostaviti bolje fiksacija perkutano ukoliko zatvorena repozicija nije uspjela, a postavljena longeta je podlaktična. Otvorenom repozicijom sa unutarnjom fiksacijom pločicama liječe se intraartikularne ozljede Salter – Harris tip III i IV (55). U kombinaciji sa otvorenom repozicijom mogu biti upotrijebljeni i čavli za unutarnju fiksaciju ako je riječ o otvorenom prijelomu ili nestabilni prijelomi u kojima ulomci nisu u kontaktu (25) .

Od komplikacija izdvajaju se ozljede živaca koje su karakteristične za prijelome ploče rasta (62). Epifizne ploče rasta izložene frakturama mogu također rezultirati zastojem u longitudinalnom rastu kostiju, a s druge strane može nastati i problem prekomjernog rasta radijusa u odnosu na ulnu ukoliko je došlo do pretjerane stimulacije što je posljedica mnogobrojnih ponovljenih fraktura i repozicija (63). Ove komplikacije su rijetke, ali su prisutne (64). Infekcije su komplikacije koje se povezuju sa uvođenjem K-žica (65).



Slika 26. Fiksacija prijeloma distalnog radijusa sa K-žicama (*prema. Ramoutar DN. The outcomes of displaced paediatric distal radius fractures treated with percutaneous Kirschner wire fixation: a review of 248 cases. Eur J Orthop Surg Traumatol 2014*)

### 5.3. DISTALNI PRIJELOMI ULNE

Distalni prijelomi ulne su jako rijetki, te ako postoje udruženi sa distalnim prijelomom radijusa pri padu na ispruženu ruku sa određene visine, pri čemu ozljeda nastaje u metafizi kosti (55). Frakture stiloidnog nastavka češće su nego ozljede metafize i također su u većini slučajeva povezani sa frakturom distalnog radijusa, ali mogu biti i izolirana ozljeda ukoliko je sila udarca djelovala dorzalno i direktno na ulnu (25). Ponekad je i teško prepoznati da je u pitanju fraktura nastavka sve dok se ne primjeti nesraštanje kostiju u distalnim dijelovima podlaktice, te je potrebno i proći do godinu dana da se uspostavi pravilna dijagnoza (66). Epifiziolize su rijetke, ali ako postoje po Salter – Harris klasifikaciji su tip I ili tip II (55).

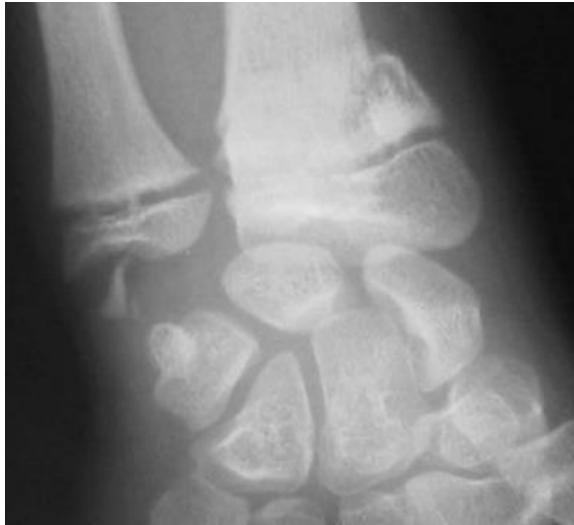### LIJEČENJE

Prilikom liječenja prijeloma distalnog radijusa, repozicioniranja i imobilizacije, neki ulnarni prijelomi posignu pravilan anatomske položaj, te ne zahtijevaju dodatno liječenje. To su uglavnom prijelomi od 20 do 30 stupnjeva angulacije, a rentgenska snimka je prikazivala znak bajuneta (55). Prijelomi stiloidnih nastavaka liječe se pravilnom repozicijom i inklinacijom, te se kasnije ruka imobilizira (67). Otvorena repozicija i perkutana fiksacija sa K-žicama nisu potrebne osim ako nije obavljena zadovoljavajuća repozicija ili anatomske prihvatljiv položaj

ulomaka i distalnog radioulnarnog zgloba (66). Indikacija za operativni zahvat jesu otvoreni i simptomatski prijelomi distalnog radio-ulnarnog zgloba povezani sa prijelomima stiloidnog nastavka (25).

Komplikacija zastoja rasta ulne primjećena je u više slučajeva nego kad je riječ o prijelomu distalnog radijusa, a za posljedicu se na rentgenskim snimkama vidi ularno skraćenje (25).

Poslije prijeloma stiloidnog nastavka može biti vidljivo nesraštanje i nepravilan anatomski položaj, a izdvaja se još i otežanost pokreta u distalnom području (67).



Slika 27. Distalni prijelom radijusa i prijelom stiloidnog nastavka u dječaka starog trinaest godina (prema : Hauck RM. *Classification and treatment of ulnar styloid nonunion. J Hand Surg 1996*)

## **6. ISPITANICI I METODE**

Studija je retrospektivna i obuhvaća 395 djece koja su liječena u KBC – Zagreb u razdoblju 1.siječnja 2014.godine do 19. listopada 2017. godine. Pacijentice i pacijenti liječeni su ambulantno i bolnički zbog prijeloma kostiju podlaktice – lakatne i palčane kosti, te kombinacijom ozljeda navedenih kostiju.

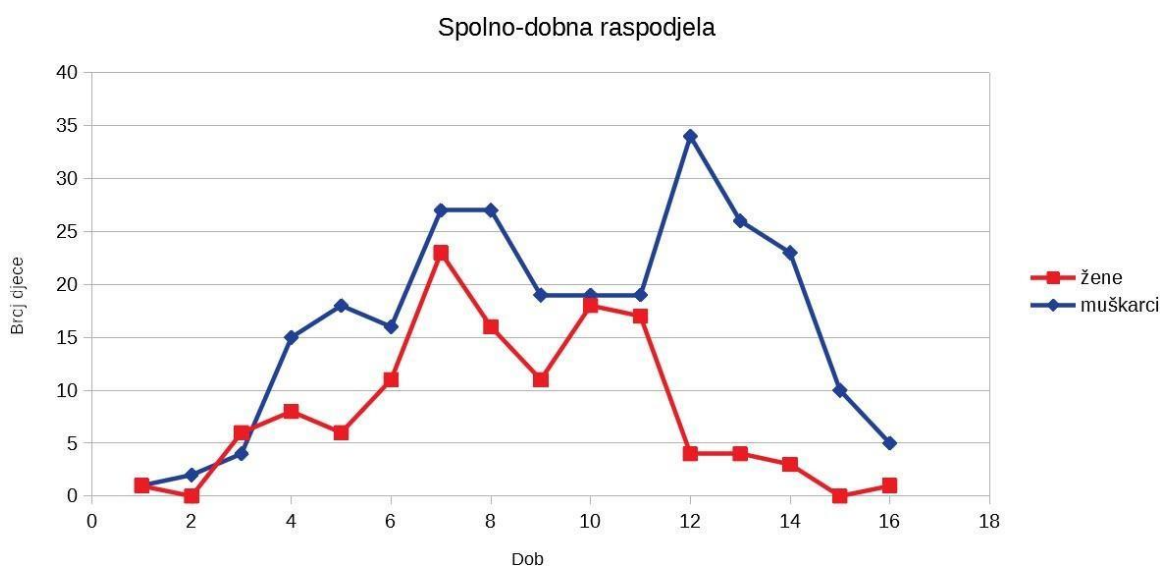
Podaci su prikupljeni retrogradno iz bolničkog informacijskog sustava. Za ispitanike bilježeni su podaci : datum rođenja, spol, dob u trenutku prijeloma, šifra uputne dijagnoze prijeloma, mjesto i uzrok ozljede povezane s aktivnostima tijekom kojih je došlo do ozljede, prosječno trajanje liječenja, te zahvati tijekom hospitalizacije. Uputne dijagnoze, te mjesto i uzrok ozljede šifrirani su po MKB – 10 klasifikaciji. Podaci su statistički obrađeni u MS Excel-u 2013.

Zbog nepotpunih podataka iz studije je isključeno 80 djece.

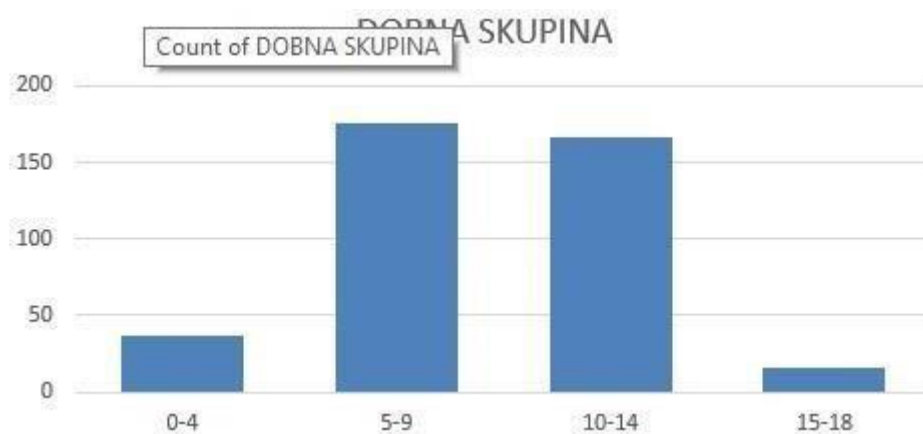## 7. REZULTATI

### 7.1. DOB I SPOL

Od 395 djece uključenih u studiju dječaka je 265 (67,08 %), a djevojčica 130 (32.92%). Prosječna dob iznosi 9,1 godina za oba spola. Dječaci se ozljeđu u srednjoj dobi od 9,5 godine, dok djevojčice ozljeđe zadobiju ranije, sa prosjekom dobi od 8,2 godina. Na grafikonu 1. prikaz je broja djece u odnosu prema spolno - dobnoj raspodjeli. Najmlađe dijete imalo je 1 godinu, a najstarije 16 godina. Na grafikonu 2. vidljiv je raspored prema dobnim skupinama.



Grafikon 1. Dobno – spolna raspodjela



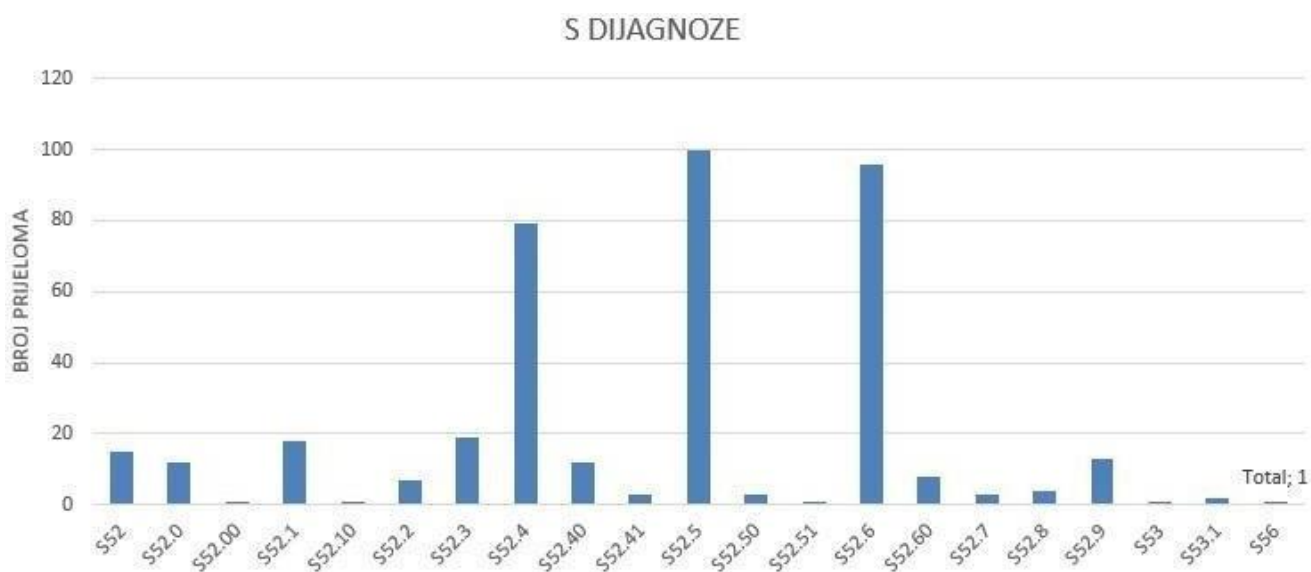
Grafikon 2. Raspodjela po dobnim skupinama

U dobnoj skupini od 0.- 4. godine ozljeđe je zadobilo 37 djece (9,4%), u skupini od 5 – 9 godina 175 djece (44,3%), u skupini od 10. – 14. godina 167 djece (42,3%), te u posljednjoj skupini od 15.- 18.godina 16 djece (4,1%).

## 7.2. BROJ PRIJELOMA

S obzirom da je riječ o dvjema kostima, radijusu i ulni, razlikujemo prijelome radijusa, ulne i kombinirane prijelome obje kosti. Po MKB – 10 klasifikaciji uputna dijagnoza prijeloma je pod slovom S.

Ukupno je 399 S dijagnoza, djeca su bila hospitalizirana i više puta. Grafikon 3. prikazuje raspodjelu uputnih dijagnoza.



Grafikon 3. Prikaz S uputnih dijagnoza u odnosu na broj prijeloma

Oznaka S u MKB – 10 klasifikaciji označava ozljede lakta i podlaktice. Tablica 3. pojašnjeni je prikaz šifra S uputnih dijagnoza te broja fraktura koji je povezan sa određenom dijagnozom.

*Kod S-52 dijagnoze oznake 0 ili 1 na drugom decimalnom mjestu označavaju otvoreni ili zatvoreni prijelom.*



Tablica 3. Prikaz uputnih dijagnoza uz pojašnjenja i broj prijeloma

<b>Dijagnoza</b>	<b>Pojašnjenje</b>	<b>Broj prijeloma</b>
<b>S52, S52.0, S52.00</b>	Prijelom gornjeg kraja lakatne kosti ( <i>zatvoreni</i> )	28
<b>S52.1, S52.10</b>	Prijelom gornjeg kraja palčane kosti <i>zatvoreni i otvoreni</i> )	19
<b>S52.2</b>	Prijelom dijafize lakatne kosti	7
<b>S52.3</b>	Prijelom dijafize palčane kosti	19
<b>S52.4, S52.40, S52.41</b>	Prijelom dijafize palčane i lakatne kosti ( <i>otvoreni i zatvoreni</i> )	94
<b>S52.5, S52.50, S52.51</b>	Prijelom donjeg dijela palčane kosti ( <i>otvoreni i zatvoreni</i> )	104
<b>S52.6, S52.60</b>	Prijelom donjeg dijela lakatne i palčane kosti ( <i>zatvoreni</i> )	104
<b>S52.7</b>	Višestruki prijelomi podlaktice	3
<b>S52.8</b>	Prijelom ostalih dijelova podlaktice	4
<b>S52.9</b>	Prijelom podlaktice, nespecificirani	13
<b>S53</b>	Dislokacija, uganuće, nategnuće lakatnih zglobova i ligamenata	1
<b>S53.1</b>	Nespecificirano iščašenje lakta	2

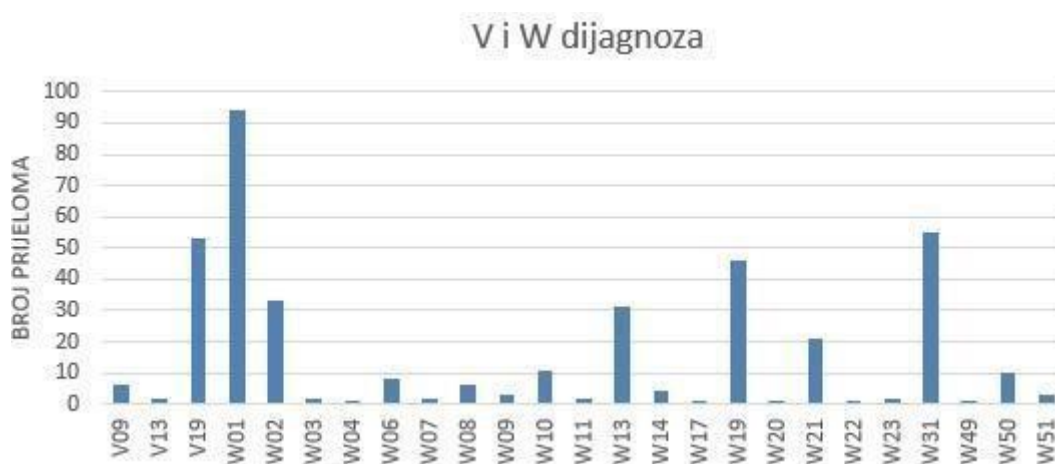
<b>S56</b>	Ozljede mišića i tetiva u području podlaktice	1
------------	---	---

Izolirani prijelom distalnog dijela radiusa imalo je 104 (26,1%), distalnog dijela obje kosti podlaktice 104 (26,1%), a prijelom dijafize obje kosti 94 (23,6%) djece.

Po uputnoj dijagnozi S52.5 je vodeća dijagnoza sa 100 djece ozlijeđeno (25,3%), zatim slijedi S52.6, prijelom donjeg dijela lakatne i palčane kosti sa 90 djece (24,1%), te prijelom dijafize ulne i radiusa S52.4 sa 79 djece (19,8%).

### 7.3. MEHANIZAM I UZROK PRIJELOMA

Prijelomi djece svrstani su po šiframa V i W MKB – 10 klasifikacije. Šifra V označava nezgode pri prijevozu, a W druge vanjske uzroke slučajnih ozljeda što obuhvaća padove, izloženost djelovanju neživih mehaničkih sila i živih mehaničkih sila. Na grafikonu 4. prikazan je broj prijeloma u odnosu na V i W dijagnoze MKB – 10 klasifikacije. Kao što je bilo 399 uputnih dijagnoza, tako je i ovdje pridruženo 399 W dijagnoza s obzirom na mjesto i uzrok ozljede. Pridružen broj prijeloma zasebno u odnosu na pojašnjene šifre V i W nalazi se u tablici 5.



Grafikon 4. Prikaz broja prijeloma u odnosu na W dijagnozu

Tablica 5. Prikaz broja prijeloma sa pridruženim V i W dijagnozama

Dijagnoza	Pojašnjenje	Broj prijeloma
<b>V09</b>	Pješak ozlijeđen u drugim i neoznačenim prometnim nezgodama	6
<b>V13</b>	Vozač vozila na pedale ozlijeđen u sudaru s automobilom, vozilom za dostavu ili kombijem	2
<b>V19</b>	Vozač vozila na pedale ozlijeđen u drugim i neoznačenim prijevoznim nezgodama	53
<b>W01</b>	Pad na istoj razini prilikom okliznuća, spoticanja ili posrtanja	94
<b>W02</b>	Pad prilikom klizanja, skijanja, koturaljkanja ili „daskanja“	33

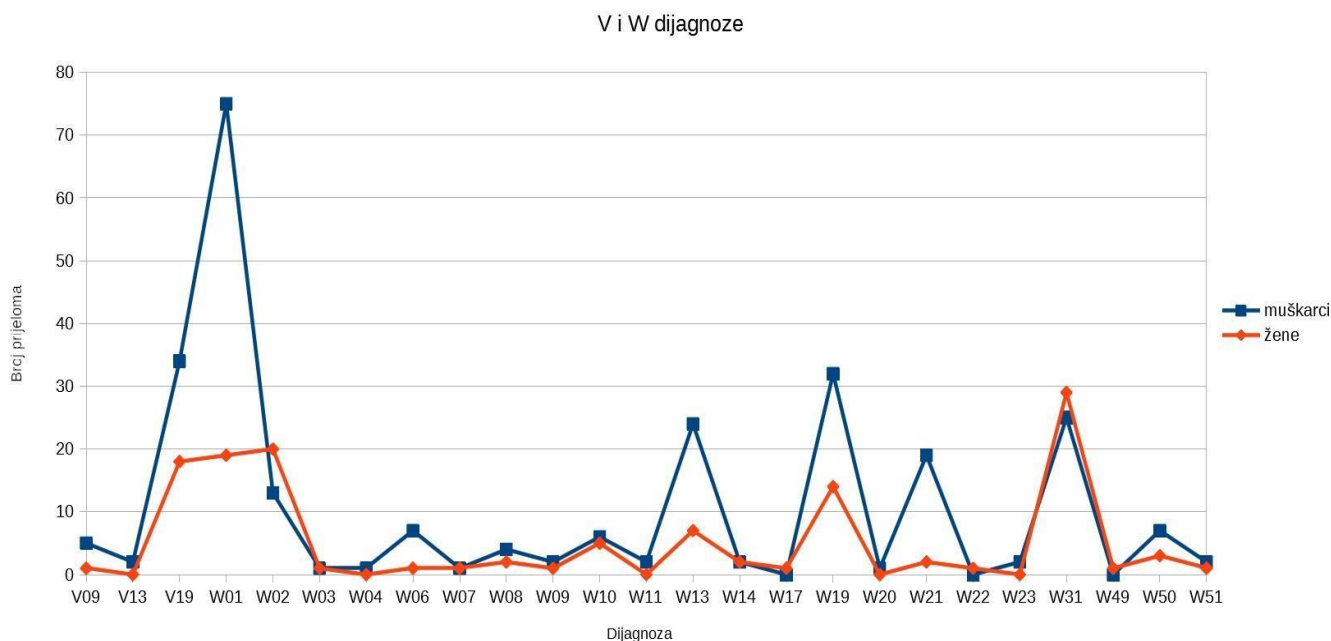
<b>W03</b>	Drugi pad na istoj razini ili prilikom guranja s drugom osobom	2
<b>W04</b>	Pad za vrijeme nošenja ili pridržavanja od strane druge osobe	1
<b>W06</b>	Pad s kreveta	7
<b>W07</b>	Pad sa stolca	2
<b>W08</b>	Pad s drugih dijelova pokućstva	6
<b>W09</b>	Pad s naprave za tjelovježbu	3
<b>W10</b>	Pad na stubištu ili sa stubišta ili stuba	11
<b>W11</b>	Pad na ljestve ili s njih	2
<b>W13</b>	Pad sa zgrade, iz ili kroz zgradu ili konstrukciju	31
<b>W14</b>	Pad sa stabla	4
<b>W17</b>	Drugi pad s jedne razine na drugu	1
<b>W19</b>	Nespecificiran pad	46
<b>W20</b>	Pogođenost bačenim, ispaljenim ili padajućim predmetom	1
<b>W21</b>	Sudaranje s predmetom iz športske opreme ili udaranje njime	21
<b>W22</b>	Sudaranje ili udaranje drugim predmetima	1
<b>W23</b>	Osoba zahvaćena, zdrobljena, zgnječena ili uklještena predmetima ili između predmeta	2
<b>W31</b>	Ozljeđivanje drugim i nespecificiranim strojevima	55
<b>W49</b>	Izloženost drugim i nespecificiranim mehaničkim silama	1
<b>W50</b>	Udaranje, rušenje, udaranje nogom, savijanje, grizenje ili grebenje od druge osobe	10

<b>W51</b>	Udaranje ili nalijetanje na drugu osobu	3
------------	---	---

Prema mehanizmu ozljede najčešće je riječ o padu u razini u 94 slučaja prijeloma (23,6%).

Pad sa manje visine (napravama za rekreaciju) uzrokovao je 55 prijeloma podlaktice (13,8%).

Na grafikonu 5. vidljiva je raspodjela V i W dijagnoza u odnosu na spol. Grafikon 5. Spolna raspodjela u odnosu na V i W dijagnoze

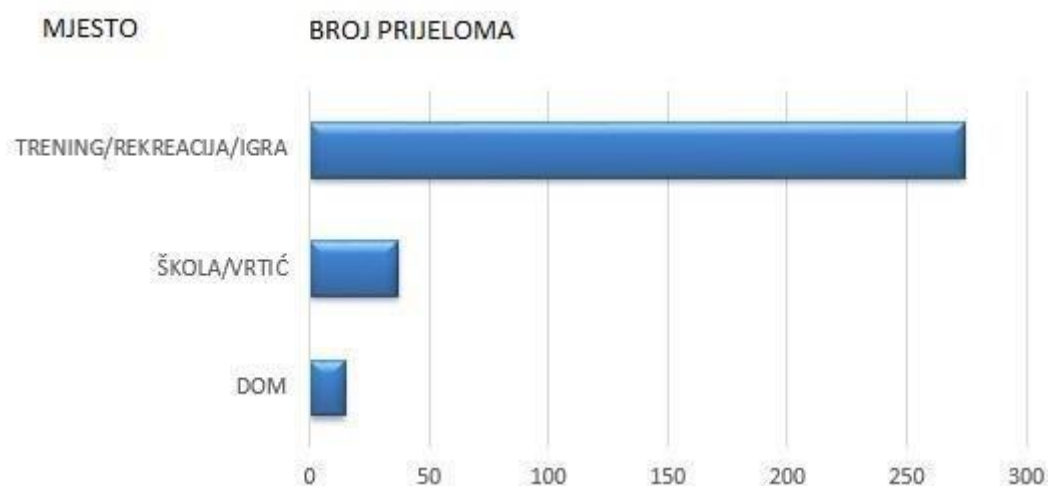


Grafikon 5. V i W dijagnoze prema spolnoj raspodjeli

Iz grafikona 5. primjeti se da je pad u razini karakterističan uzrok prijeloma podlaktice u dječaka, gotovo tri puta više nego u djevojčica. Padom sa manje visine prijelome podlaktice zadobiju dječaci dva puta više nego djevojčice. Prilikom koltraljkanja ili daskanja prijelome podlaktice zadobiju više djevojčice nego dječaci. Prijelom podjednako zadobiju i dječaci i djevojčice padom sa nespecificiranih strojeva i naprava ( tu spadaju rekreativne naprave u parkovima).

#### 7.4. MJESTO I AKTIVNOSTI KOJE SU UZROKOVALE PRIJELOM

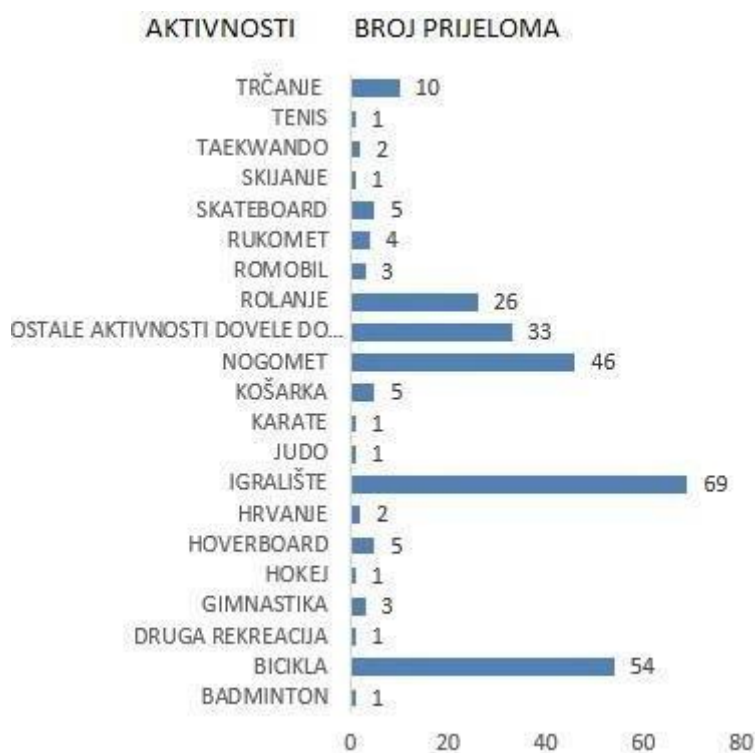
Pod terminom „mjesto“ podrazumijeva se mjesto izvannastavne aktivnosti i slobodno vrijeme, škola ili vrtić, te područje doma. Na grafikonu 6. prikazana su najčešća mjesta ozljeđivanja.



Grafikon 6. Prikaz mjesta ozljeđivanja

274 prijeloma (68,7%) podlaktice dogodilo se tijekom treninga, rekreacije ili igre na igralištu, uglavnom van doma. U školi ili vrtiću dogodilo se 37 prijeloma (9,3%), a kod kuće 15 (3,76%). Ostalih 18% kombinacija su nespecificiranih različitih mjesta poput cesta i ulica, te nije naglašena povezanost sa rekreativnim aktivnostima, kućom ili školom/vrtićem.

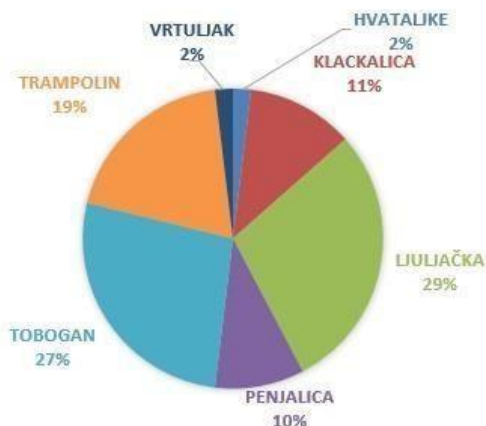
Najveći dio prijeloma, njih 274 (68.7%), koji se dogodio tijekom treninga, rekreacije ili igre na igralištu, povezan je sa specifičnim tipom aktivnosti, rekreacije i sporta i prikazano je na grafikonu 7.



Grafikon 7. Prikaz aktivnosti i broja prijeloma

Pad na igralištu i/ili u parku uzrok je 69 (26,2%) prijeloma nastalih tijekom rekreacije i/ili sporta, potom slijedi pad sa bicikle koji je uzrok je 54 (19,7%) prijeloma. Prilikom igranja nogometa zabilježeno je 46 prijeloma (11,5%). Pad sa kulturaljki uzrok je 26 (9,5%) prijeloma.

Od 69 djece, 52 (75,4%) prijelome podlaktice zadobilo je padom sa rekreativnih naprava. Sa ljuljačke je palo njih 15 (29%), 14 (27%) sa tobogana i 10 (19%) sa trampolina. Grafikon 8. prikazuje raspodjelu rekreativnih naprava povezanih sa ozljedama podlaktice.

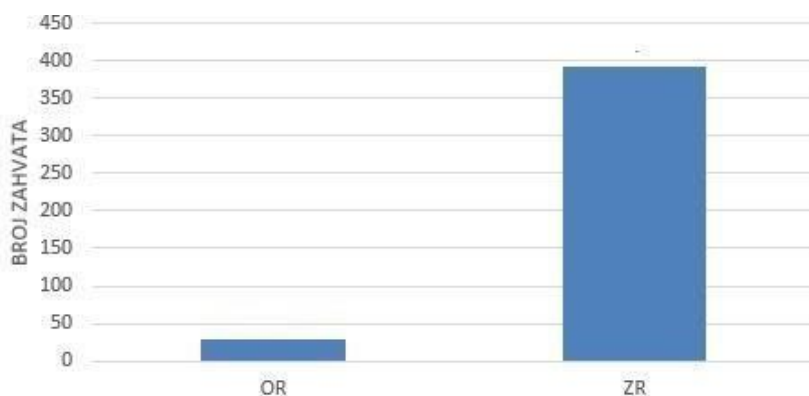


Grafikon 8. Prikaz rekreativnih naprava

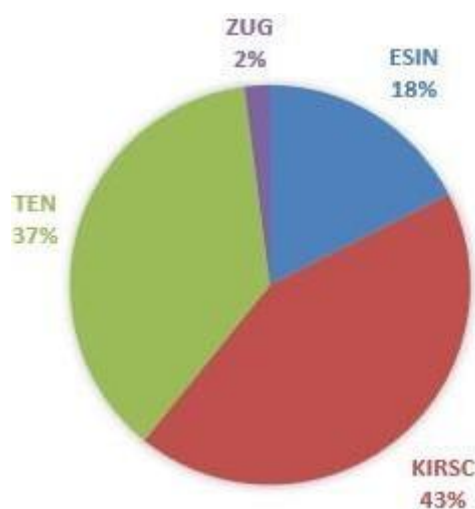## 7.5. LIJEČENJE

U zahvate su ubrojani konzervativne metode liječenja zatvorene repozicije sa imobilizacijom te otvorene repozicije, fiksacije Kirschnerovim žicama, ESIN, TEN i Zuggurtung osteosinteza. Grafikon 9. prikazuje broj zatvorenih repozicije u odnosu na otvorenu repoziciju. Ukupno je učinjeno 422 repozicije. Zahvata otvorene repozicije bilo je 30 (7,1%), a 392 zahvata zatvorene repozicije (93,9%).

Raspodjela operativnih zahvata fiksacije prikazana je na grafikonu 10. Od 97 zahvata fiksacije učinjeno je 17 (17,5%) ESIN zahvata, 36 (37,1%) fiksacija TEN-om, 42 (43,3%) fiksacije Kirschnerovom žicom i 2 (2,1%) fiksacije Zuggurtung metodom. Vađenje žica i osteosintetskog materijala nije prikazano na grafikonima, ali učinjeno je 42 zahvata.



Grafikon 9. Prikaz broja repozicijskih zahvata



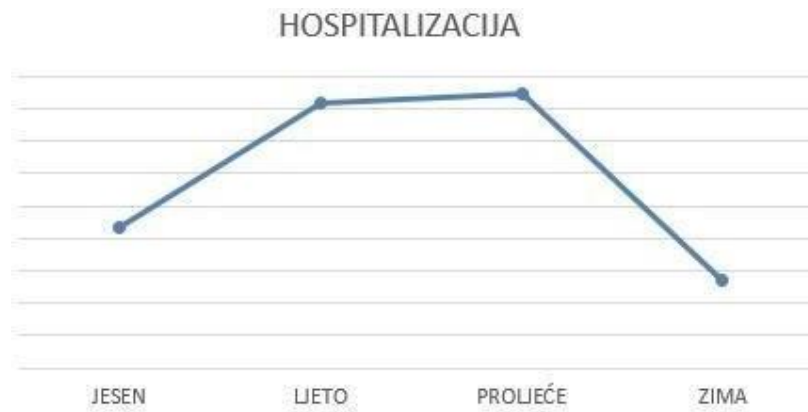Grafikon 10. Prikaz metoda fiksacije korištenih tijekom liječenja

Tijekom 2014.godine liječeno je zbog prijeloma jedne i/ili objiju kosti podlaktice 94 (23,8%) djece, a kroz 2015.g 100 (25,3%) djece. 2016.godine liječeno je 103 (26,1%) djece, a u 2017.oj godini do 19.listopada 98 (24,9%) djece.

Prosjek bolničkog liječenja iznosi 2,8. Najkraća hospitalizacija iznosila je 1 dan, a najduža 11 dana. *Kao prvi dan hospitalizacije naznačen je datum primitka, a kao posljednji dan otpuštanja iz bolnice.*



Obrađeni su podaci i vremenskih razdoblja (godišnjih doba) u kojem su djeca liječena, ambulantno i bolnički. Prikaz na grafikonu 11.



Grafikon 11. Prikaz hospitalizacijskih dana ovisno o godišnjem dobu

Iz grafikona 11. vidljivo je da je najveći broj liječene djece bio u vrijeme proljeća, potom ljeta i jeseni.

## 8.RASPRAVA

U studiji dječaci su češće ozljeđivani nego djevojčice, njih čak 265 (67,1%) Prosječna dob za oba spola je 9.1 godina, a djevojčice se ozljeđuju u mlađoj životnoj dobi u odnosu na dječake. Prema dobno – spolnoj raspodjeli vidljivo je kako dječaci zadobiju najviše prijeloma podlaktice između 12. – 14. godine, a djevojčice između 6. – 8. godine. Ako se pogleda ukupan broj prijeloma podlaktice u odnosu na dobne skupine, ipak ih je najviše u razdoblju od 5. – 9.godine, njih čak 167 (42,3%). Slična raspodjela vidljiva je i u drugim studijama (20). S obzirom da je riječ o prijelomima podlaktice, koja obuhvaća prijelome radiusa, prijelome ulne i kombinirane prijelome obje kosti, bilo je potrebno raščlaniti vodeće prijelome. Prijelomi distalnih dijelova radiusa zabilježeni su u 104 slučaja (26,1%) prijeloma podlaktice. Prijelomi distalnih dijelova radiusa i ulne zabilježeni su također u 104 slučaja (26,1%), što znači da je čak 208 (52.2%) prijeloma podlaktice u zagrebačke djece zadobiveno u distalnim dijelovima kostiju podlaktice. Prijelomi dijafize radiusa i ulne zabilježeni su kod 94 (23,6%) prijeloma podlaktice. S druge strane, višestrukih prijeloma podlaktice bilo je samo 3 (gotovo 0%). Uz pomoć MKB – 10 klasifikacije svakoj S uputnoj dijagnozi pridružena je V ili W dijagnoza kako bi shvatili pravi mehanizam ozljeđivanja te uzrok prijeloma podlaktice. U ukupnom broju ozljeda, vodeća je dijagnoza pad u razini, primjećena i u drugim studijama (25). Pad u razini uzrok je 94 prijeloma (23,6%) i karakterističniji za dječake u odnosu na djevojčice. Ono što se primjeti u ovoj studiji jest i visok broj prijeloma koji je zadobiven padom sa nespecificiranih strojeva, njih 55 (13,8%). Padom s takvih naprava prijelome podlaktice zadobivaju dječaci i djevojčice u podjednakom broju. Gotovo 68,7% djece, njih 274, prijelome podlaktice zadobilo je prilikom rekreacije i/ili sporta, na mjestima kao što su igrališta i parkovi. Kod kuće je zabilježeno tek 15 prijeloma (3,8%). Ova studija se osvrnula i na aktivnosti, rekreativne i/ili sportske, koje su prethodile padovima. Od 274 (68,7%) djece, njih 69 (26,2%) zadobilo je prijelome podlaktice tijekom aktivnosti u parku. Zagrebačka djeca su zadobila 54 prijeloma (19,7%) dok su vozili bicikl. Padom sa bicikle više se ozljeđuju dječaci nego djevojčice. Dječaci se također više ozlijede igrajući nogomet te je zabilježeno 46 prijeloma (16,7%) zadobivenih padom na nogometu. Nogomet je najčešći sport pri kojem nastaju ozlijede podlaktice u ispitivane zagrebačke djece. Pri rolanju ili kolturanju djeca također padaju, stoga ne čudi da je 26 (9,5%) prijeloma podlaktice nastalo upravo tim aktivnostima. Prijelomi podlaktice nastali uslijed aktivnosti rolanja karakterističniji su za zagrebačke djevojčice nego dječake. Od 69 (26,2%) prijeloma koja su nastala u parku i/ili igralištu, za 39 (56,5%) specifičan je pad sa ljuljačke, tobogana ili

trampolina. Ljuljačka je rekreativno sredstvo u parku s kojeg djeca najčešće padaju, te potom zadobiju prijelom podlaktice.

U liječenju se prednost daje konzervativnim metodama zatvorene repozicije i imobilizacije, te je tih zahvata učinjeno 392 (93,2%). Od operativnih metoda fiksacije, intramedularna osteosinteza K – žicama je najčešća, čak 42 (43,3%) prijeloma podlaktice su tako liječena. Prosječno bolničko liječenje traje 2,8 dana u ispitivanoj skupini zagrebačke djece. Najveći broj liječene djece (ambulantno i bolnički) je za vrijeme proljeća, potom ljeta.

## 9. ZAKLJUČAK

Prijelomi podlaktice nastaju gotovo dvostruko češće u dječaka nego u djevojčica, te su jedni od najčešćih prijeloma u dječjoj dobi. U prilog tome govori i brojka od 395 djece koja su zadobila prijelome podlaktice u ispitivanom razdoblju. Zagrebačke djevojčice se ozlijede u mlađoj životnoj dobi u odnosu na dječake. Dječaci su u prosjeku stariji 16 mjeseci. Najviše prijeloma nastaje oko devete godine života bez obzira na spol. Vodeće dijagnoze su prijelomi u distalnim dijelovima kostiju podlaktice. Glavni mehanizam ozljede je pad. Zagrebačka djeca zaista vole provoditi vrijeme na otvorenim prostorima i treninzima, pa ni ne čudi kako gotovo 70% ozljeda nastaje treniranjem ili rekreativnom aktivnošću van doma. Dječaci zadobiju više prijeloma podlaktice padom u razini ili sa male visine, a djevojčice padom s rola. Padom s bicikla opet su više ugroženiji dječaci nego djevojčice. Dječaci i djevojčice podjednako zadobiju prijelome podlaktice padom s rekreativnih naprava u parkovima. Visok postotak ozljeda nastaje igrom u parku ili gradskim igralištima, pogotovo ako su u pitanju primamljivi ljuljačke, tobogani ili trampolini. Prijelome koji nastaju liječe se većinom konzervativnim metodama, manualnom repozicijom i imobilizacijom, jer je ipak riječ o djeci koja ulaze u doba pred zamah rasta. Trajanje hospitalizacije u KBC-u Zagreb iznosi 2.8 dana, ali djeci samo iskustvo prijeloma podlaktice zna biti bolno i stresno. Prijelomi podlaktice koji nastaju za posljedicu mogu imati vidljive deformitete, stoga je potrebno te ozljede, ukoliko je moguće i prevenirati. Pažnja se treba usmjeriti na pravilnu edukaciju vožnje biciklom, štitnike tijekom rolanja ili skateboardanja, obnavljanje naprava za igranje u parkovima i osiguravanje okoline.

## **10. ZAHVALE**

Hvala mentoru prof.dr.sc. Anku Antabaku na omogućenim uvjetima za izvršavanje ovog rada, stručnoj pomoći, uputama i savjetima. Posebno hvala na podršci, strpljenju i razumijevanju tijekom pisanja rada.

Hvala mojoj obitelji za bezuvjetnu i nesebičnu podršku kroz život i studiranje. Najveće hvala mami Danki, tati Zoranu, baki Anici, stricu Vlatku i Pačiću!

Hvala obitelji Pervan i dr.Antici Vrčić – Pervan.

Hvala dr. Jeleni Tomašić.

Hvala prijateljima na podršci i razumijevanju, te svima koji su pomogli u tehničkoj realizaciji rada.

## 11. LITERATURA

1. SlideShare. Anatomija lokomotornog sistema [Internet] Beograd: Lokomotorni sustav [pristupljeno 15.5.2018] Dostupno na : <https://www.slideshare.net/anatomijapro/anatomijalokomotornog-sistema-28534725>
2. Pediatric Orthopedics. Fractures [Internet] New York : Pediatric fractures; 2010 – 2015 [pristupljeno 1.5.2018.] Dostupno na: <http://www.pediatricorthopedics.com/Treatments/Skeletal/Fractures/fractures.html>
3. Rennie A., Charles M. Court-Brown, Jacqueline Y.Q. Moka, Thomas F. Beattie The epidemiology of fractures in children. *Injury, Int. J. Care Injured.* 2007; 38:913—922
4. Hedström E.M., Svensson O., Bergström U., Michno P. Epidemiology of fractures in children and adolescents Increased incidence over the past decade: a population-based study from northern Sweden. *Acta Orthopaedica* 2010; 81: 148–153
5. Rodríguez-Merchán EC. Pediatric fractures of the forearm. *Clinical orthopaedics and relate research* 2005;432: 65-72
6. Barnes J., Webb M., Fearon v.P. Salter-Harris II forearm fracture reduction and fixation using a buttress plate *BMJ* 2014.
7. Platzer W. Priručni anatomski atlas. Prvi svezak : Sustav za pokretanje. 10.izdanje. Zagreb; Medicinska naklada; 2011.
8. Slongo T, Audigé L, AO Pediatric Classification Group (2007) AO Pediatric Comprehensive Classification of Long-Bone Fractures (PCCF), Switzerland 2010.
9. Cepela D.J, Tartaglione J.P., Dooley T.P, Patel P.N. Classification in brief: Salter-Harris classification of pediatric physeal fractures. *Clinical orthopaedics and relate research* 2016; 11:2531-2537
10. Schmuck T., Altermatt S., Büchler P., Klima-Lange D., Krieg A., Lutz N., Muermann J., Slongo T., Sossai R., Hasler C. Greenstick fractures of the middle third of the forearm. A prospective multi-centre study. *European Journal of Pediatric Surgery* 2010; 5: 316-320.
11. Šoša T., Sutlić Ž., Stanec Z. i suradnici. *Kirurgija*, 1.izdanje Zagreb; Naklada Ljevak; 2007.

12. Jiang N, Cao Z, Ma Y, Lin Z, Yu B. Management of Pediatric Forearm Torus Fractures A Systematic Review and Meta-Analysis *Pediatric emergency care* 2016; 11:773-778.
13. Rogers LF, Poznanski AK. Imaging of epiphyseal injuries. *Radiology* 1994; 2 :297–308
14. Eberl R, Singer G, Schalamon J, Petnehazy T, Hoellwarth ME Galeazzi Lesions in Children and Adolescents Treatment and Outcome *Clinical orthopaedics and relate research* 2008; 466:1705–1709
15. Arora R, Fichadia U, Hartwig E, Kannikeswaran N. Pediatric Upper-Extremity Fractures. *Pediatric Annals* 2014;5:196-204
16. Shi DP, Zhu CS, Yan L, Zheng J. Epiphyseal and physeal injury: comparison of conventional radiography and magnetic resonance imaging 2009,5:379-83
17. Menachem S, et al. Does fluoroscopy improve outcomes in paediatric forearm fracture reduction?, *Clinical Radiology* 2016.
18. Duančić V. *Osnove embriologije čovjeka* 8. izdanje Beograd/Zagreb 1983.
19. G. Dean MacEwen, James R. Kasser, Stephen D. Heinrich Williams & Wilkins *Pediatric fractures: A practical approach to Assessment and treatment*, 1994
20. Landin LA. Fracture patterns in children. Analysis of 8,682 fractures with special reference to incidence, etiology and secular changes in a Swedish urban population 1950-1979. *Acta Orthop Scand Suppl* 1983;202:1–109.
21. Leung AG, Peterson HA. Fractures of the proximal radial head and neck in children with emphasis on those that involve the articular cartilage. *J Pediatr Orthop* 2000;20:7–14
22. Ibrahim T., Qureshi A, Sutton AJ, Dias JJ. Surgical versus nonsurgical treatment of acute minimally displaced and undisplaced scaphoid waist fractures: pairwise and network metaanalyses of randomized controlled trials. *Juornal of hand surgery* 2011;36:1759-1768.
23. Dameron TB Jr. Traumatic dislocation of the distal radio-ulnar joint. *Clinical orthopaedics and relate research* 1972;83:55-63
24. Kirmani S, Christen D, van Lenthe GH, et al. Bone structure at distal radius during adolescent growth. *J Bone Miner Res.* 2009;6:1033-1042

25. Flynn JM, Skaggs DL, Waters PM. Rockwood and Wilkins Fractures in Children, 8.izdanje, New York, 2014.
26. von Laer L. Pediatric Fractures and Dislocations. Stuttgart, New York. Thieme; 4. izdanje; prijevod na engleski jezik
27. Vocke AK, Von Laer L. Displaced fractures of the radial neck in children: long-term results and prognosis of conservative treatment. *J Pediatr Orthop B.* 1998;7:217–222
28. O'Brien PI. Injuries involving the proximal radial epiphysis. *Clin Orthop Relat Res.* 1965;41:51–58
29. Métaizeau JP. Reduction and osteosynthesis of radial neck fractures in children by centromedullary pinning Injury, *Int. J. Care Injured* 2005;36:75-77
30. Vocke AK, von Laer LR Unfallchirurg. Prognosis of proximal radius fractures in the growth period. 1998;4:287-95.
31. K. R. Prathapkumar, N. K. Garg, C. E. Bruce. Elastic stable intramedullary nail fixation for severely displaced fractures of the neck of the radius in children. *J Bone Joint Surg Br* 2006;3:358-361
32. Guyonnet C, Martins A, Marengo L, Mansour M, Rousset M, Samba A, Dimeglio A, Canavese F Functional outcome of displaced radial head fractures in children treated by elastic stable intramedullary nailing. *Journal of Pediatric Orthopaedics B* 2017; 00:000–000
33. Badoi A, Frech-Dorlfer M, Hacker FM, Mayr J. Influence of Immobilization Time on Functional Outcome in Radial Neck Fractures in Children. *Eur J Pediatr Surg* 2016;6:514-518
34. Pring ME. Pediatric Radial Neck Fractures: When and How to Fix. *J Pediatr Orthop* 2012;1:14-21
35. Little KJ. Elbow Fractures and Dislocations *Orthop Clin North Am* 2014;3:327-340
36. Gwynne-Jones DP. Displaced olecranon apophyseal fractures in children with osteogenesis imperfecta. *J Pediatr Orthop* 2005;2:154–7
37. Skaggs D, Pershad J. Pediatric elbow trauma. *Pediatr Emerg Care.* 1997;6:425-434.
38. Ohta T, Itoh S, Okawa A, et al. Osteochondral flap fracture of the olecranon with subluxation of the elbow in a child. *J Orthop Sci* 2010;5:686–9.



39. Zimmerman, H. (1980): Fractures of the Elbow. In Weber, B. G.; Brunner, C.; and Freuler, F. (eds.): Treatment of Fractures in Children and Adolescents. New York, Springer-Verlag
40. Emery, K.H., Zingula, S.N., Anton, C.G. et al. *Pediatr Radiol* 2016;46: 61.
41. Bruce HE, Harvey JP, Wilson JC Jr. Monteggia fractures. *J Bone Joint Surg Am.* 1974;56:1563–1576.
42. Letts M, Loch R, Wiens J. Monteggia fracture-dislocations in children. *J Bone Joint Surg Br.* 1974;67:724–727.
43. Reinhold L, Wild M, Brosius L, Hakimi M Monteggia-like lesions – treatment strategies and one-year results. *GMS Interdiscip Plast Reconstr Surg DGPW* 2015;4:13.
44. Korner J, Hansen M, Weinberg A, Hessman M, Rommens Pol M. Monteggia Fractures in Childhood – Diagnosis and Management in Acute and Chronic Cases Current Concepts and Review of the Literature. *European Journal of trauma* 2004;30:361-340
45. Sachar K, Mih AD. Congenital radial head dislocations. *Hand Clin* 1998; 14:39–47.
46. Leonidou A, Pagkalos J, Lepetsos P, Antonis K, Flieger I, Tsiridis E, Leonidou O. Pediatric Monteggia Fractures: A Single-Center Study of the Management of 40 Patients *J Pediatr Orthop.* 2012;4:352-356
47. Schmittenbecher PP. State-of-the-art treatment of forearm shaft fractures. *Injury* 2005; 36 (Suppl 1):25–34
48. Sinikumpu JJ, Pokka T, Sirnio K, Ruuhela R, Serlo W. Population-based research on the relationship between summer weather and paediatric forearm shaft fractures. *Injury* 2013; 44:1569–1573
49. The shaft fractures of the radius and ulna in children: current concepts Juha-Jaakko Sinikumpu and Willy Serlo. *Journal of Pediatric Orthopaedics B* 2015;24:200–206
50. Sinikumpu JJ. Forearm shaft fractures in children. Oulu 2013.
51. The Changing Pattern of Pediatric Both-Bone Forearm Shaft Fractures among 86,000 Children from 1997 to 2009 Juha-Jaakko Sinikumpu1 Tytti Pokka1 Willy Serlo1
52. Vopat ML, Kane PM, Christino MA, Truntzer J, McClure P, Katarincic J, Vopat BG. Treatment of Diaphyseal Forearm Fractures in Children. *Orthop Rev (Pavia).* 2014;6(2):5325

53. Şahin N, Akalın Y, Türker Y, Özkaya G. ESIN and K-wire fixation have similar results in pediatric both-bone diaphyseal forearm fractures. *Ulus Travma Acil Cerrahi Derg.* 2017;5:415420
54. Sinikumpu JJ, Lautamo A, Pokka T, Serlo W. Complications and radiographic outcome of children's both-bone diaphyseal forearm fractures after invasive and non-invasive treatment. *Injury Int. J. Care Injured* 2013;44:431–436
55. Pannu GS, Herman M. Distal Radius-Ulna Fractures in Children. *Orthop Clin North Am.* 2015;46(2):235-48
56. Ben-Yakov M., Boutis K. Buckle fractures of the distal radius in children. *CMAJ.* 2016;188(7): 527
57. Randsborg PH, Sivertsen EA. Distal radius fractures in children: substantial difference in stability between buckle and greenstick fractures. *Acta Orthopaedica* 2009;80(5):585–589
58. Pountos I, Clegg J, Siddiqui A. Diagnosis and treatment of greenstick and torus fractures of the distal radius in children: a prospective randomised single blind study. *J Child Orthop.* 2010;4(4):321-6
59. Kathy Boutis, MD, Andrew Willan, PhD, Paul Babyn, MD, Ron Goeree, MA, and Andrew Howard, MD. (2010) Cast versus splint in children with minimally angulated fractures of the distal radius: a randomized controlled trial. *CMAJ.*; 182(14): 1507–1512.
60. Neal E. Comparison of splinting and casting in the management of torus fracture. *Emerg Nurse.* 2014;21(9):22-6.
61. Ramoutar DN, Shivji FS, Rodrigues JN, Hunter JB. The outcomes of displaced paediatric distal radius fractures treated with percutaneous Kirschner wire fixation: a review of 248 cases. *Eur J Orthop Surg Traumatol* 2014;
62. Bell CJ, Viswanathan S, Dass S, Donald G. The incidence of neurologic injury in paediatric forearm fractures requiring manipulation. *J Pediatr Orthop B.* 2010;19(4):294-7
63. Abzug JM, Little K, Kozin SH. Physeal arrest of the distal radius. *J Am Acad Orthop Surg.* 2014;22(6):381-9
64. Houshian S, Holst AK, Larsen MS, Torfing T. Remodeling of Salter-Harris type II epiphyseal plate injury of the distal radius. *J Pediatr Orthop.* 2004; 24(5):472-6

65. Subramanian P, Kantharuban S, Shilston S, et al. Complications of Kirschner-wire fixation in distal radius fractures. *Tech Hand Up Extrem Surg.* 2012;16(3): 120-3.
66. Abid A, Accadbled F, Kany J, Sales de Gauzy J, Darodes P, Cahuzac JP. Ulnar styloid fracture in children: a retrospective study of 46 cases. *Journal of Pediatric Orthopaedics B* 2008;17:15–19.
67. Hauck RM, Hershey PA, Skahen J III, Palmer AK. Classification and treatment of ulnar styloid nonunion. *J Hand Surg* 1996;21A:418–422.

## 12. ŽIVOTOPIS

Rođena sam u Šibeniku 12.srpnja 1994. godine gdje sam pohađala osnovnu školu Tin Ujević i srednju školu Gimnaziju Antuna Vrančića. Medicinski fakultet u Zagrebu upisala sam 2012. godine. Demonstrator sam na Katedri za kirurgiju i Katedri za pedijatriju u razdoblju 2017./2018. g.