

# Uporaba fibularnog reznja u rekonstrukciji donje čeljusti

---

Čukman, Mateo

Master's thesis / Diplomski rad

2018

*Degree Grantor / Ustanova koja je dodijelila akademski / stručni stupanj:* **University of Zagreb, School of Medicine / Sveučilište u Zagrebu, Medicinski fakultet**

*Permanent link / Trajna poveznica:* <https://um.nsk.hr/um:nbn:hr:105:671110>

*Rights / Prava:* [In copyright](#)/[Zaštićeno autorskim pravom.](#)

*Download date / Datum preuzimanja:* **2024-07-14**



*Repository / Repozitorij:*

[Dr Med - University of Zagreb School of Medicine  
Digital Repository](#)



**SVEUČILIŠTE U ZAGREBU  
MEDICINSKI FAKULTET**

**Mateo Čukman**

**Uporaba fibularnog reznja u  
rekonstrukciji donje čeljusti**

**DIPLOMSKI RAD**



**Zagreb, 2018.**

**SVEUČILIŠTE U ZAGREBU  
MEDICINSKI FAKULTET**

**Mateo Čukman**

**Uporaba fibularnog reznja u  
rekonstrukciji donje čeljusti**

**DIPLOMSKI RAD**

**Zagreb, 2018.**

Ovaj diplomski rad izrađen je na Klinici za kirurgiju lica, čeljusti i usta Medicinskog fakulteta Sveučilišta u Zagrebu, Kliničke bolnice Dubrava, pod vodstvom prof. dr. sc. Ivice Lukšića i predan je na ocjenu u akademskoj godini 2017/2018.

Mentor rada: prof. dr. sc. Ivica Lukšić

## SADRŽAJ

1. UVOD.....	1
2. POVIJEST I PREGLED LITERATURE.....	3
3. ANATOMIJA I KRVOŽILNE KONTRAINDIKACIJE .....	6
4. INDIKACIJE .....	8
5. MODELIRANJE REŽNJA I VIRTUALNO PREOPERATIVNO PLANIRANJE.....	9
6. MORBIDITET I KOMPLIKACIJE DONORSKOG MJESTA.....	12
8. BOLESNICI I METODE .....	16
9. REZULTATI.....	19
10. RASPRAVA.....	23
11. ZAKLJUČAK .....	27
12. ZAHVALE.....	28
13. LITERATURA.....	29
14. ŽIVOTOPIS .....	36

## POPIS KRATICA

FFF - fibularni slobodni režanj (engl. *fibula free flap*)

DCIA režanj – slobodni ilijakalni režanj (engl. *deep circumflex iliac artery*)

3D - trodimenzionalno

PCC - planocelularni karcinom

BCC - bazocelularni karcinom

LCL segment – dio mandibule od angulusa do angulusa (engl. *lateral-central-lateral*)

L segment – lateralni dio mandibule do medijalne linije (engl. *lateral*)

LC segment – lateralni dio mandibule koji uključuje medijalnu liniju (engl. *lateral-central*)

H segment – hemimandibulektomija do medijalne linije (engl. *hemimandibulectomy*)

HC segment - hemimandibulektomija koja uključuje medijalnu liniju (engl.

*hemimandibulectomy-central*)

PM režanj – regionalni režanj velikog prsnog mišića (lat. *pectoralis major*)

RFFF režanj – podlaktični slobodni režanj s palčanom kosti (engl. *radial forearm free flap*)

ALT režanj – natkoljениčni slobodni mišićni režanj (engl. *anterior lateral thigh*)

CVI – moždani udar (engl. *cerebrovascular insult*)

PHD – patohistološka dijagnoza

**Naslov rada:** Uporaba fibularnog reznja u rekonstrukciji donje čeljusti

**Autor:** Mateo Čukman

## **SAŽETAK**

Indikacije i prednosti primjene fibularnog reznja u rekonstrukciji donje čeljusti dobro su opisane u literaturi. Čvrsta kompaktna bikortikalna građa, duljina koštanog reznja, mogućnost multiplih osteotomija kosti, mogućnost simultanog rada dvaju kirurških timova te niska učestalost komplikacija i morbiditeta donorskog mjesta, značajke su koje fibularni reznj podižu na vrh rekonstrukcijske ljestvice za defekte donje čeljusti. Fibularni reznj vrlo je pogodan i za ugradnju dentalnih implantata, čime se postiže potpuna dentalna rehabilitacija. Ovaj rad je retrospektivna analiza desetogodišnjeg iskustva u rekonstrukcijama donje čeljusti fibularnim slobodnim reznjem. Prikazane su 44 mikrokirurške rekonstrukcije u onkoloških bolesnika kod kojih je resekcija primarnog malignog tumora usne šupljine uključivala i segmentalnu resekciju mandibule. Fibularni reznj se pokazao kao pouzdan te funkcijski i estetski izvrstan izbor u rekonstrukciji donje čeljusti. Unatoč brojnim prednostima fibularnog reznja, pri odabiru rekonstrukcijske metode u obzir se uzimaju i drugi parametri zdravstvenog stanja bolesnika, komorbiditet i navike. U starijih bolesnika s većim komorbiditetom mikrokirurška rekonstrukcijska metoda može predstavljati veći rizik za uspjeh liječenja. Značajan broj bolesnika s karcinomom usne šupljine su dugogodišnji pušači cigareta i konzumenti alkoholnih pića s izraženim aterosklerotskim bolestima što može biti važan razlog pri odabiru rekonstrukcijske metode. Individualiziran i multidisciplinarni pristup, adekvatno onkološko liječenje te optimalan odabir rekonstrukcijske i rehabilitacijske metode, u bolesnika liječenih od tumora usne šupljine, faktori su uspješnosti u kirurškom liječenju i kvaliteti života onkoloških bolesnika.

**KLJUČNE RIJEČI:** fibularni reznj, rekonstrukcija donje čeljusti, rekonstrukcijska ljestvica

**Title:** Use of fibula free flap in lower jaw reconstruction

**Author:** Mateo Čukman

## **SUMMARY**

Benefits and possibilities of applying fibular free flap in lower jaw reconstruction are well described in literature. The solid compact bicortical bone structure, the length of the bony segment, the possibility of multiple osteotomies, the possibility of two surgical teams approach and a low incidence of complications and morbidity of the donor site, are characteristics which raise fibular free flap to the top of the reconstructive ladder for mandibular defects. It is very suitable for dental implants placement, thus achieving complete oral rehabilitation. This report is a retrospective analysis of ten years of experience in reconstructions of the lower jaw with fibula free flap. There were 44 reconstructions in oncological patients following surgical treatment of the primary oral cancer, which involved segmental mandibular resection. Fibular flap has proven to be a reliable, functionally and aesthetically excellent method for lower jaw reconstruction. It is important to understand the reconstructive ladder and reconstruction varieties, while the best choice is not necessarily the most sophisticated method. In older, severe oncological patients with numerous comorbidities, microsurgical reconstruction may sometimes bring too much risk for a patient. This is very important to emphasize, especially in lower jaw reconstructive surgery, where oncological patients are in many cases smokers and alcohol consumers with atherosclerotic illnesses. In patients treated with head and neck tumors, the crucial factors for good results and patient satisfaction are individualized and multidisciplinary approaches, proper oncological treatment and deliberate choice of reconstruction and rehabilitation methods.

**KEY WORDS:** fibular free flap, lower jaw reconstruction, reconstructive ladder

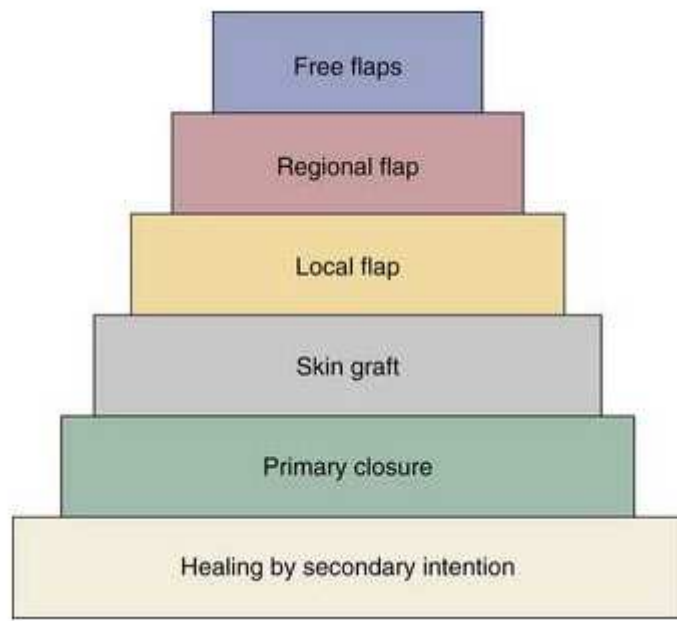


## 1. UVOD

Onkološka i rekonstrukcijska kirurgija glave i vrata, zahtjevna je i izazovna kirurška specijalnost. Adekvatna onkološka resekcija tumora i imedijatna rekonstrukcija složenih defekata te ponovna uspostava funkcije usne šupljine i čeljusti, ali i estetike lica, vrlo su značajni za preživljenje, rehabilitaciju i kvalitetu života onkoloških bolesnika. Mandibula je jedina slobodna kost viscerokranija, uzglobljena temporomandibularnim zglobovom, pomična pri govoru, žvakanju i drugim funkcijama usta, a na posebnosti u rekonstrukciji i rehabilitaciji pridodaje činjenica da uz maksilu nosi i zube. Osim toga, donja čeljust vrlo je bitna u kreiranju normalne konture i simetrije lica te pravilne funkcije zagrizava. Individualiziran pristup, brojne mogućnosti liječenja te suradnja više specijalista različitih specijalnosti, pruža veliki optimizam te svakako pridodaje na smanjenju društvene stigme, radno-socijalnih problema, kao i psihološke komponente u operiranih bolesnika. Rekonstrukcija donje čeljusti slobodnim reznjem fibule, jedan je od najvećih dostignuća u rekonstrukcijskoj kirurgiji glave i vrata, a to dokazuju i odlični funkcijski i estetski rezultati, zadovoljstvo bolesnika te nizak morbiditet donorne regije odnosno postotak kirurških komplikacija.

Međutim svakako se mora gledati i širi kontekst, jer je osnovni cilj izlječenje odnosno zdravlje i dobrobit bolesnika, a ne upotreba najsuvremenije rekonstrukcijske metode. Jedan od glavnih medicinskih postulata jest upravo „Primum nil nocere!“, što u prijevodu znači da se na prvom mjestu bolesniku ne smije škoditi. U plastičnoj i rekonstrukcijskoj kirurgiji postoji pojam rekonstrukcijske ljestvice, kojeg su prvi puta 1982. spomenuli autori u svojoj knjizi: „Clinical application for muscle and musculocutaneous flaps“(1) Oni zapravo metaforički opisuju paletu mogućnosti rekonstrukcije defekata od jednostavnijih metoda do najsloženijih. Ljestvica počinje najjednostavnijim mogućnostima primarnog zatvaranja i sekundarnog cijeljenja rane, zatim slijede slobodni kožni transplantati, lokalni i regionalni reznjevi, a na

vrhu ljestvice se nalaze mikrokirurški slobodni režnjevi. Složenije metode rekonstrukcije omogućuju bolji estetski i funkcionalni rezultat te su stoga često puta metoda izbora.



Slika 1. Shema rekonstrukcijske ljestvice

(Slika 1. preuzeta s internetske stranice: <https://entokey.com/reconstruction-of-the-oropharynx/>)

Brojni su faktori koji utječu na odabir rekonstrukcijske metode. Najveću ulogu svakako imaju proširenost osnovne bolesti, morbiditet i opće stanje bolesnika, stoga pristup mora biti individualiziran, ali u skladu s preporučenim smjericama medicine utemeljene na dokazima.

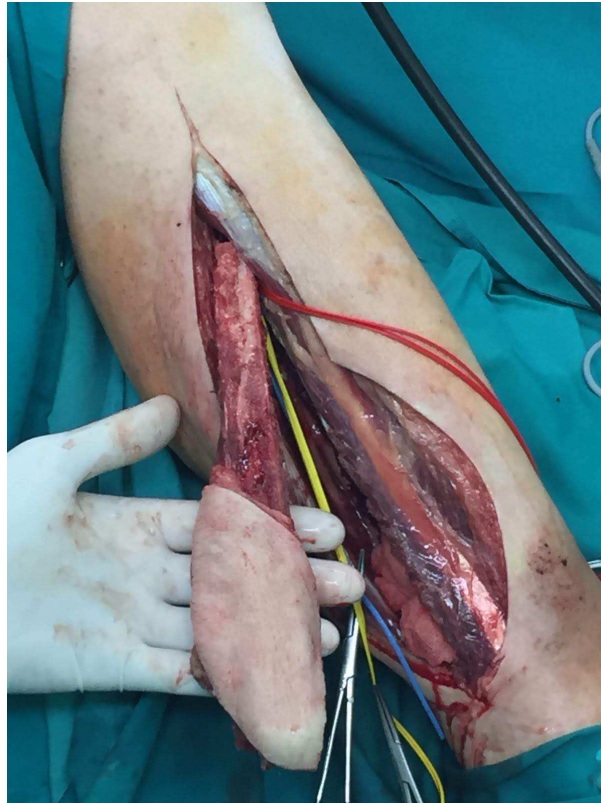
Tema je raspravljana u preko 900 publikacija dostupnih na PubMed-u (<https://www.ncbi.nlm.nih.gov/pubmed/>), a cilj ovog rada je dati retrospektivni prikaz desetogodišnjeg iskustva uporabe slobodnog fibularnog režnja u onkoloških bolesnika za rekonstrukciju donje čeljusti u Klinici za kirurgiju lica, čeljusti i usta Kliničke bolnice Dubrava u Zagrebu.

## 2. POVIJEST I PREGLED LITERATURE

Fibularni slobodni režanj prvi je opisao Taylor 1975. godine, a radilo se o prvom uspješnom mikrokiruškom prijenosu fibularnog reznja za rekonstrukciju kontralateralnog donjeg ekstremiteta.(2) Nedugo nakon toga, isti autor objavljuje rad u kojem predstavlja seriju bolesnika rekonstruiranih fibularnim slobodnim reznjem, te opisuje fibulu kao idealni alat za rekonstrukciju dugih kostiju.(3) Kirurški potencijal reznja prepoznaje Hidalgo, koji 1989. prvi puta opisuje fibularni režanj u rekonstrukciji defekta mandibule u rekonstrukciji nakon onkološke resekcije.(4) Autor već u počecima opisuje njegove najvažnije prednosti: mogućnost simultanog rada dvaju timova, mali morbiditet donorskog mjesta kao i viabilnost koštanog reznja kojeg, zbog endostealne i periostealne arterijske opskrbe, ne kompromitiraju multiple osteotomije.(4) Na taj je način omogućena manipulacija reznjem i bolje oblikovanje kosti za rekonstrukciju reseciranog defekta.(4) Zbog duljine od maksimalnih 25cm, koji mogu biti upotrebljeni, fibularni režanj omogućuje rekonstrukciju cijele donje čeljusti, za razliku od drugih reznjeva, koji se koriste za ovu indikaciju.(4) Bila je to nedvojbeno prekretnica u ovoj vrsti rekonstrukcijske kirurgije mandibularnog defekta. Autori ističu problem viabilnosti kožnog dijela reznja, s uspješnošću od 90%.(4) Daljnjim otkrivanjem kožnih perforatora (muskulokutanih) i njihove anatomije (5), kao i novih smjernica i kirurških tehnika pri odizanju reznja (6), taj se postotak značajno popravlja. Uvođenje novog reznja dovodi do drugačijeg pristupa u rekonstrukciji čeljusti, pogotovo zbog značajnih i brojnih prednosti koje bivaju prepoznate.

Prije uvođenja slobodnih reznjeva u rutinsku primjenu za rekonstrukciju koštanih defekata, nevaskularizirani koštani fragmenti vrlo su često bili metoda izbora.(7) Prednost rekonstrukcije fibularnim vaskulariziranim reznjem nad uporabom nevaskulariziranih koštanih fragmenata dokazuje Pogrel 1997. koji daje apsolutnu prednost fibularnom reznju u koštanim rekonstrukcijama mandibule sa reseciranim segmentima dužim od 9 cm.(8) Opisuje bolje

dugoročne ishode i kod manjih defekata, bolju uspješnost ugradnje dentalnih implantata te manji negativni utjecaj postoperativnog zračenja.



Slika 2. Fasciomiokutani fibularni slobodni reznaj na donorskom mjestu

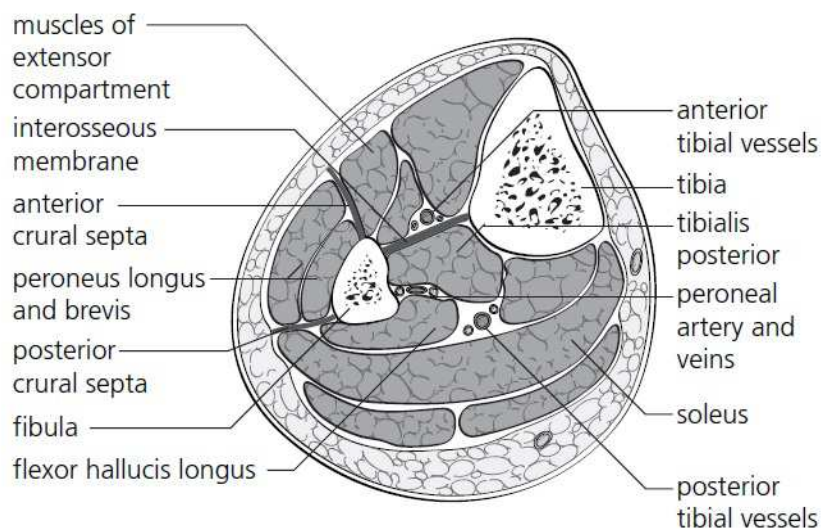
(Slika 2. izvor: Klinika za kirurgiju lica, čeljusti i usta, Kliničke bolnice Dubrava )

Fibula je nedvojbeno najbolji izbor za većinu lateralnih defekata mandibule, pogotovo ako je koštani segment duži, kao i za simfizu i parasimfizu kosti, gdje su nužne multiple osteotomije reznja.(9) Jedan od nedostataka fibule kao slobodnog reznja u rekonstrukciji je ograničena mogućnost rekonstrukcije mekotkivnog defekta, intraoralnog i ekstraoralnog.(9) Pojedini autori ističu prednosti skapularnog reznja, koji je prikladnije rješenje u slučajevima velikog mekotkivnog defekta, pogotovo ako je koštani dio manji.(9, 10) Zbog često uznapredovale lokalne i regionalne bolesti te lošije prognoze u bolesnika s velikim mekotkivnim defektom prioritet postaje zatvaranje defekta te adekvatno cijeljenje, dok je

precizna koštana rekonstrukcija od sekundarne važnosti. To se posebno ističe u lateralnim defektima mandibule, gdje je iz tih razloga skapularni režanj preporučen kao optimalnije rješenje.(10) Unatoč tome, nedostatak mekotkivne mase fibularnog reznja može se nadoknaditi i uporabom odnosno kombinacijom dvaju slobodnih reznjeva.(11) ALT slobodni režanj (engl. *anterior lateral thigh*), odnosno natkoljениčni slobodni mišićni režanj (12) pokazuje odlične estetske i funkcionalne rezultate, uz mali postotak komplikacija, a kombinacija fibularnog slobodnog reznja i regionalnog PM reznja (lat. *pectoralis major*) tj. reznja velikog prsnog mišića (13), dolazila bi u obzir kod bolesnika koji nisu kandidati za prethodno navedenu metodu. Osim toga, autori opisuju i radijalni režanj kao najprihvatljivije rješenje za rekonstrukciju molarnog trigonuma gdje unikortikalna kost radiusa pokazuje bolje rezultate od fibule.(9) Fasciokutani RFFF režanj (engl. *radial forearm free flap*) odnosno podlaktični slobodni režanj rjeđe nekrotizira te je estetski i funkcionalno superiorniji u rekonstrukciji intraoralnog, tonzilarnog ili faringealnog mukoznog defekta.(9) Kod rekonstrukcija lateralnih defekata mandibule, dentalna restauracija je od manje važnosti u većini slučajeva. Koštani defekti su često puta manjeg razmjera te multiple osteotomije reznja nisu potrebne, a to se posebno odnosi na rekonstrukciju ramusa mandibule. Iz tih razloga fibularni režanj nije najbolja metoda rekonstrukcije, već se daje prednosti radijalnom ili skapularnom reznju.(9),(10) U literaturi se spominje i DCIA režanj (engl. *deep circumflex iliac artery*) režanj, odnosno slobodni ilijakalni režanj režanj kao moguća metoda za rekonstrukciju lateralnih defekata mandibule te za rekonstrukciju nakon hemimandibulektomije.(10) Zbog svoje zavijenosti vrlo je sličan obliku mandibule, ali su mu nedostaci morbiditet donorskog mjesta, nemogućnost osteotomije reznja bez kompromitiranja cirkulacije te prevelika debljina kožnog reznja.(10) Fibularni je režanj stoga bolje estetsko i funkcionalno rješenje, ali se u slučaju nedostupnosti fibularnog reznja može iskoristiti i DCIA režanj.(10)

### 3. ANATOMIJA I KRVOŽILNE KONTRAINDIKACIJE

Fibula je duga cjevasta kost potkoljenice trokutasto oblikovane dijafize te ima funkciju u pružanju stabilnosti talokruralnom zglobu. Okružena je mišićima podijeljenim u tri kompartmenta. Lateralni kompartment odijeljen je anteriornom i posteriornom kruralnom septom, a u njemu se nalazi mišići *peroneus longus i brevis*. Pri disekciji, posteriornom kruralnom septom se dolazi do fibule. Anteriorni kompartment omeđen je anteriornom kruralnom septom i interosealnom membranom, uz koju se nalazi *a. tibialis anterior i n. tibialis profundus*, a čine ga *m. extensor hallucis longus i extensor digitorum longus*, koji su pričvršćeni za prednji rub fibule. U posteriornom kompartmentu, između *m. tibialis posterior* i *flexor hallucis longus*, nalaze se peronealne krvne žile.(14)

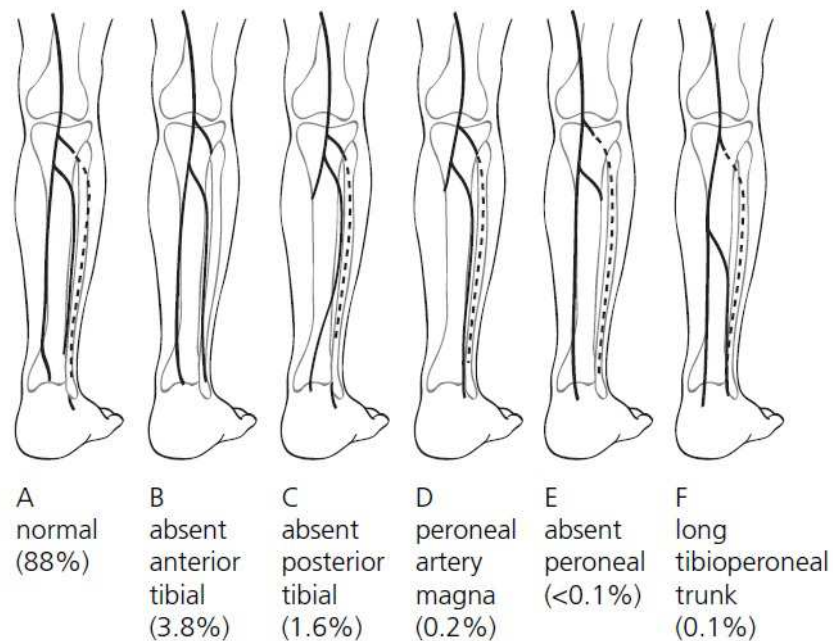


**3.12.2** Cross-section of the mid calf. The inter-osseous membrane and anterior/posterior crural septae have been highlighted in bold (nerves have not been shown).

Slika 3. Anatomski presjek potkoljenice.

(Slika 3. preuzeta iz: Operative Oral and Maxillofacial Surgery, Langdon (2011), str.230.)

Peronealna arterija, ogranak je arterije *tibialis posterior* i nalazi se između mišića *tibialis posterior* i *flexor hallucis longus*. Prati medijalni rub fibule. Između dva i šest kožnih perforatora, u prosjeku, polaze od peronealne arterije, te iza fibule, perforirajući *m. flexor hallucis longus* i *soleus* irigiraju nadležecu kožu . Preoperativno je preporučljiv mapping perforatora Dopplerom.(15) Brojne su varijacije u anatomiji krvnih žila potkoljenice, te stoga neki autori preporučuju preoperativni vaskularni imaging.(14)



### 3.12.3 Anatomical variations of the lower limb arterial supply.

Slika 4. Anatomske varijacije arterija potkoljenice.

(Slika 4. preuzeta iz: Operative Oral and Maxillofacial Surgery, Langdon (2011), str.230.)

Apsolutne kontraindikacije za dizanje fibularnog reznja su periferna arterijska bolest te vaskularne anomalije u kojima je peronealna arterija odsutna ili dominantna arterija potkoljenice.(16)

#### **4. INDIKACIJE**

Osim upotrebe fibularnog slobodnog reznja u rekonstrukciji mandibularnog defekta, u kirurški liječenih onkoloških bolesnika nakon segmentalne resekcije (4, 9), druge indikacije za uporabu ovog reznja su: trauma (17), osteoradionekroza mandibule (18), rekonstrukcija nakon odontogenih tumora (ameloblastom) (19), osteonekroza uzrokovana bisfosfonatima (20). U pedijatrijskih bolesnika s tumorom, traumom ili kraniofacijalnim malformacijama (21), također je fibula odličan izbor i pokazuje najbolje rezultate.



## 5. MODELIRANJE REŽNJA I VIRTUALNO PREOPERATIVNO PLANIRANJE

Oblikovanje koštanog grafta odlično je opisano u literaturi te su dane jasne smjernice za rekonstrukciju pojedinih defekata mandibule.(22) Radi skraćivanja trajanja ishemije režnja, Hidalgo preporuča da početne osteotomije budu učinjene prije dizanja režnja odnosno na arterijskoj peteljci te da se samo konačno oblikovanje izvrši na mjestu rekonstrukcije. Za ramus predlaže jednu osteotomiju, kao i za tijelo mandibule, dok za frontu, odnosno simfizu i parasimfizu kosti preporuča oblikovanje s dvije osteotomije. Lateralni defekti obično su rekonstruirani proksimalnim djelom fibule, a prednji distalnim, uz žrtvovanje proksimalnog djela kosti disekcijom odnosno očuvanjem periosta i njegove irigacije, radi produživanja anastomotske peteljke. Na taj način se izbjegavaju potrebni žilni graftovi.(22)

Ferri u svojoj publikaciji iz 1997. godine predlaže drugačiji pristup oblikovanju grafta za rekonstrukciju fronte mandibule, koristeći samo jednu osteotomiju režnja i postavljajući graft u obliku „pramca broda“, uz održavanje blage širine između osteotomiziranih djelova. Krajevi s vremenom okoštaju, a cirkulacija je manje kompromitirana.(23)

Kontroverzna tema ostaje uporaba osteosintetskog materijala, gdje neki autori zagovaraju titanske mini pločice te opisuju bolje funkcionalne i estetske rezultate odnosno preciznije oblikovanje „neomandibule“. (24, 25) Drugi autori navode kako nema značajne razlike te da je učestalost komplikacija jednaka u bolesnika kojima je osteosinteza „neomandibule“ učinjena rekonstrukcijskom pločicom kao i u bolesnika s titanskim mini pločicama.(26) Na koncu, ne smije se zanemariti pitanje individualnog pristupa i osobnog iskustva operatera. U slučaju kad karcinom doseže do kondilarnog nastavka, prvi je rekonstrukcijski izbor replantacija na fibulu ili drugi koštani režanj, ako je moguće, ili oblikovanje koštanog djela korištenog režnja u konveksni oblik egzartikulirane glavice i uspostavljanje kongruencije zglobnih tijela.(10) Replantacija kondilarnog nastavka označava resekciju kondila i fiksaciju titanskim mini pločicama na „neomandibulu“. (27)

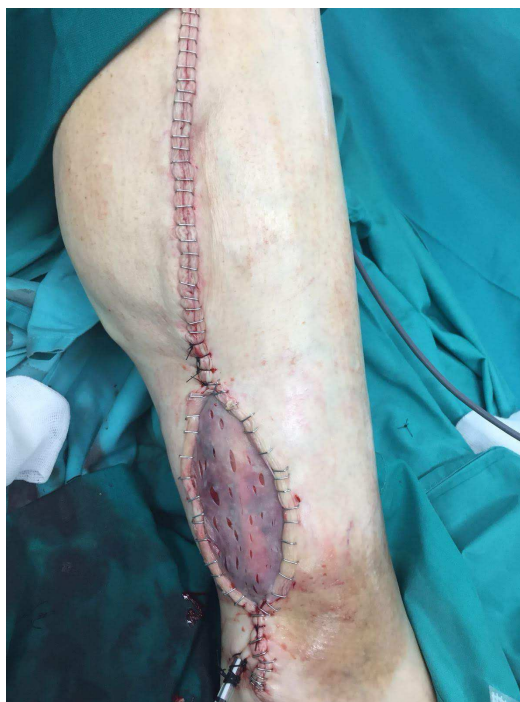U rekonstrukcijskoj kirurgiji, osobito u kirurgiji glave i vrata, danas je neizostavna primjena virtualnog planiranja operacija. Eckardt 2005. prikazuje mogućnosti uporabe 3D kefalometrije i virtualne resekcije u oblikovanju metalnog predloška „neomandibule“, a tako i planiranju mjesta osteotomije.(28) Vrlo je korisna i sve češća primjena 3D printanih stereolitografskih modela kao i osteotoma, koji uvelike olakšavaju i skraćuju vrijeme operacije.(29) Intraoperativno oblikovanje fibule, na taj je način moguće i na donorskom mjestu, što skraćuje vrijeme ishemije, ali i trajanje same operacije, jer vlastoručno oblikovanje operatera često je zahtjevan zadatak koji svakako uzima vremena, a rezultati su poprilično zavisni o iskustvu i spretnosti operatera. Osim toga, autori opisuju izvrstan odnos rekonstrukcijske pločice i koštanog reznja, simetriju te najvažnije, ponovnu uspostavu okluzije.(29) Cijelo preoperativno planiranje počinje snimanjem tomograma glave, od koje se napravi virtualni 3D model. Zatim se, u suradnji kirurga i inženjera učini virtualna resekcija mandibule, virtualno osteotomiziranje i oblikovanje fibule za nadomjestak planiranog defekta. Proizvedeni metalni predlošci ili 3D stereolitografski modeli, nužni su za precizno manualno oblikovanje rekonstruktivne pločice. Prema virtualnoj resekciji i modelu fibule proizvodi se osteotom, koji se sterilizira i intraoperativno koristi za resekciju mandibule, ali i za osteotomiju i modeliranje fibularnog reznja.(30) Uz sve navedene prednosti, glavni je nedostatak potencijalno odstupanje u prevođenju virtualne operacije u realnu, uzevši u obzir nesavršenost ljudske ruke, kada je u pitanju manualno oblikovanje fibularnog reznja, ali i rekonstrukcijske pločice.(30) Osim toga, radiološki pretpostavljeni rubovi segmentalne resekcije mandibule i intraoperativni rubovi katkada se razlikuju, posebno u onkološkoj kirurgiji.(31)

Mogućnosti primjene preoperativnog virtualnog planiranja, u rekonstrukciji donje čeljusti su razne, a jedno od brojnih inovacija je i mogućnost planiranja resekcijskih rubova pod raznim kutovima.(32) Prednost je u povećanju koštane dodirne površine, što ostavlja

manevarskog prostora za vertikalnu ili antero-posteriornu prilagodbu koštanog reznja. Osim toga, omogućeno je i proširenje lingvalnih rubova mandibule u tumorskoj resekciji.(32)

## 6. MORBIDITET I KOMPLIKACIJE DONORSKOG MJESTA

Poslije operacije, bolesnici samostalno prohodaju u rasponu između 2 i 10 tjedana. Ograničenja u svakodnevnim aktivnostima u većini slučajeva nema, međutim izokinetičkim vježbama se pokazao smanjen opseg pokreta u fleksiji i ekstenziji talokruralnog zgloba, kao i snaga mišića.(33) Shpitzer navodi kako se akutno 10-41% bolesnika postoperativno žali na nestabilnost u gležnju, dok samo 7% dugoročno.(34) Bol u potkoljenici navodi 2% bolesnika.(34) Važno je napomenuti da veličina dignutog koštanog reznja ne utječe na morbiditet.(34) Učestalost akutnih komplikacija varira između 2% i 17% ovisno o autorima, a najčešće se navodi infekcija te parcijalni gubitak kožnog transplantata djelomične debljine, kojim se zatvara kožni defekt dignutog reznja.(33)



Slika 5. Potkoljenica neposredno nakon odizanja reznja i zatvaranja rane donorske regije

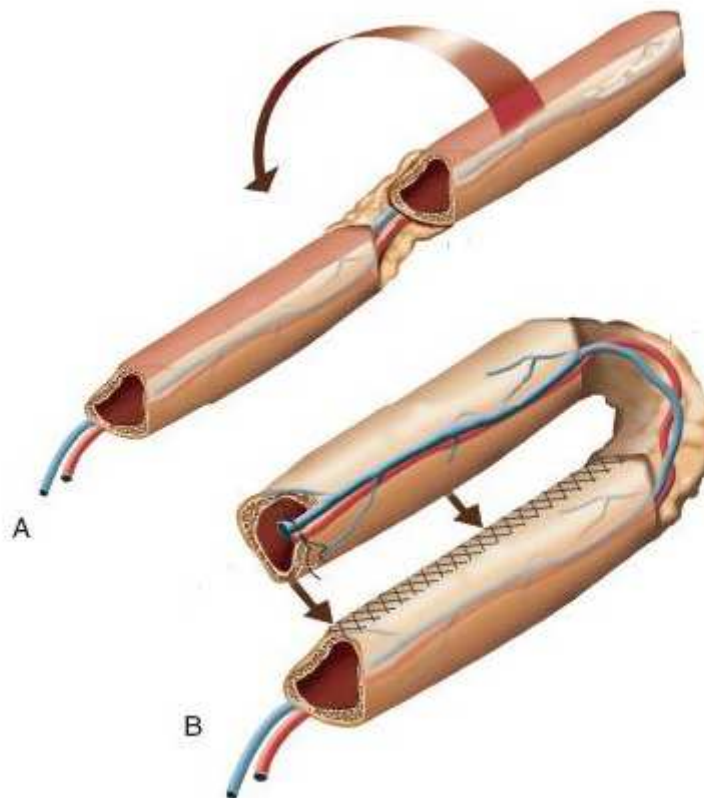
(Slika 5. izvor: Klinika za kirurgiju lica, čeljusti i usta, Kliničke bolnice Dubrava)

## 7. DENTALNI IMPLANTATI

Samo nekoliko godina od Hidalbove prijelomne publikacije (4), Zlotolow predstavlja seriju od 7 bolesnika kojima su ugrađeni dentalni implantati u "neomandibulu", konstruiranu od fibularnog slobodnog reznja.(35) Na taj način čini veliki korak u daljnjoj rehabilitaciji i oralnoj restauraciji, koja je definitivno nedjeljiva od same rekonstrukcije i cjelokupnog zbrinjavanja bolesnika. Bikortikalna građa fibularnog reznja, mogućnost podnošenja žvačnih sila bez perimplantalne resorpcije kosti (36) te zanemariv utjecaj zračenja na uspješnost naknadne ugradnje implantata (37), kao i na gubitak mase odnosno visine kosti (38, 39), faktori su koji fibulu čine odličnim rekonstruktivnim izborom, imajući u vidu postoperativnu dentalnu restauraciju. Štoviše, uspješnost i stabilnost implantata usporediva je s implantatima ugrađenim u samu mandibulu.(40, 41) U pomno odabranih bolesnika, odnosno bolesnika koji neće biti podvrgnuti postoperativnom zračenju, moguća je i imedijatna (primarna) ugradnja dentalnih implantata.(42, 43) Wei zagovara bolji pristup kosti, procjenu interdentalnih odnosa, a samo trajanje operacije se, uz dobru organizaciju, ne produžuje značajno.(42) Onkološki bolesnici s malignom bolešću nisu kandidati za ovakvu operaciju zbog značajnih komplikacija i lošijih ishoda uzrokovanih postoperativnim zračenjem.(44) Kod takvih bolesnika se s kirurgom konzultira nakon završenog ciklusa zračenja. Prvi puta se spominje i nepčani mukozni graft, kojeg koristi za konstrukciju intraoralnog perimplantalnog mekog tkiva.(42) Njegove prednosti nad kožnim graftom dalje promovira Chang (45), koji opisuje manju učestalost infekcija i parodontalnih džepova.

Jedan od nedostataka fibularnog reznja u rekonstrukciji donje čeljusti je nerazmjer visine koštanog grafta "neomandibule" i ostatne, neresecirane mandibule.(46, 47) Osim estetskog problema, u pitanje dolazi i održivost implantata zbog povećanih žvačnih sila na samu protezu. Razlog tome je veća visina tj. dužina proteze te prenošenje opterećenja na manju

masu podležee kosti. Postoje rješenja kako taj nerazmjer umanjiti, a jedan od načina je oblikovanje fibule kao "double barrel" graft, kojeg je prvi prikazao Horiuchi 1995.(46) "Double barreling" zapravo podrazumijeva transverzalnu osteotomiju grafta u središnjoj liniji uz očuvanje periosta, te preklapanje distalnog dijela preko proksimalnog. Koštani elementi nisu u neposrednom kontaktu, već se, zbog potencijalnog problema kompromitiranja cirkulacije, interpozicionira dio mišićnog grafta.



Slika 6. "Double barrel" fibularni režanj

(Slika 6. preuzeta s internetske stranice :

<https://entokey.com/reconstruction-of-the-composite-oromandibular-defect-fibular-free-flap/>)

Ova je metoda izvrsna za rekonstrukcije defekata kod mlađih bolesnika s eutrofičnom, dentalnom mandibulom, jer se na taj način smanjuje vertikalna udaljenost "neomandibule" i ravnine okluzije, kao i opterećenje na kasnije ugrađene zubne implantate.(47) Osim toga, postoji mogućnost trodimenzionalnog manevriranja dva dijela grafta u oblikovanju "neomandibule". Otvara se mogućnost postavljanja gornjeg grafta ligvalnije, što zapravo bolje imitira stvaran anatomski odnos alveolarnog grebena i tijela mandibule. Na taj se način postiže bolja okluzija i manja vjerojatnost križnog zagrizava. (47)

Osim "double barrel" metode, za povećanje visine grafta može se koristiti i vertikalna distrakcijska osteogeneza.(48, 49)

## **8. BOLESNICI I METODE**


























U ovo retrospektivno istraživanje uključeni su svi kirurški liječeni onkološki bolesnici kod kojih je učinjena segmentalna resekcija mandibule, u sklopu "en-block" resekcije zbog primarnog malignog tumora usne šupljine te rekonstrukcija defekta slobodnim fibularnim režnjem. Svi bolesnici uključeni u istraživanje su primarno kirurški liječeni u Klinici za kirurgiju lica, čeljusti i usta Kliničke bolnice Dubrava, u razdoblju od 1.1.2008. do 31.12.2017. godine.














Bolesnici kod kojih je učinjena rekonstrukcija mandibule slobodnim fibularnim režnjem nakon segmentalne resekcije mandibule zbog osteoradionekroze nisu uključeni u istraživanje.

U ovom desetogodišnjem razdoblju učinjene su 44 rekonstrukcije mandibule slobodnim fibularnim režnjem nakon kirurškog liječenja onkoloških bolesnika s primarnim tumorom.

Svi podatci o bolesnicima, tumorima i operacijama prikupljeni su iz kliničke baze podataka onkoloških bolesnika (MFK Tumori 2018) i bolničkog informacijskog sustava (BIS) te dodatno evaluirani i obrađeni retrospektivno.



br.	Spol	Godine	LokacijaTumora	PHD	Operacija	SRM
1	M	48	FOM	PCC	Commando unilateralis-mRDV	
2	M	55	FOM	PCC	Commando bilateralis-SDV	nepoznato
3	M	47	FOM	PCC	Commando unilateralis-mRDV	
4	M	47	FOM	PCC	Commando unilateralis-SDV	
5	M	52	FOM	PCC	Commando bilateralis-SDV	
6	M	53	FOM	PCC	Commando bilateralis-mRDV	
7	M	59	FOM	PCC	Commando bilateralis-mRDV	
8	M	53	Gingiva mandibule	PCC	Commando unilateralis-mRDV	
9	M	57	FOM	PCC	Commando unilateralis-mRDV	
10	Ž	45	FOM	PCC	Commando bilateralis-SDV	
11	M	64	FOM	PCC	Commando unilateralis-mRDV	
12	M	57	FOM	PCC	Commando unilateralis-SDV	
13	M	54	FOM	PCC	Commando unilateralis-RDV	
14	M	62	FOM	PCC	Commando unilateralis-mRDV	nepoznato
15	Ž	59	Gingiva mandibule	PCC	Commando bilateralis-SDV	
16	M	69	FOM	PCC	Commando bilateralis-SDV	
17	M	51	FOM	PCC	Commando unilateralis-mRDV	
18	M	59	FOM	PCC	Commando unilateralis-mRDV	
19	Ž	60	FOM	PCC	Commando bilateralis-mRDV	
20	Ž	51	Bukalna sluznica	PCC	Commando unilateralis-SDV	
21	Ž	49	Retromolararno	PCC	Commando unilateralis-mRDV	
22	M	56	Submandibularno	PCC	Commando unilateralis-pRDV	
23	M	58	FOM	PCC	Commando unilateralis-SDV	
24	M	45	Gingiva mandibule	PCC	Commando unilateralis-pRDV	
25	M	62	Gingiva mandibule	PCC	Commando unilateralis-pRDV	
26	Ž	52	Gingiva mandibule	PCC	Commando unilateralis-mRDV	
27	M	57	Gingiva mandibule	PCC	Commando unilateralis-mRDV	

28	M	65	FOM	PCC	Commando bilateralis-RDV	
29	M	60	Gingiva mandibule	PCC	Commando unilateralis-mRDV	
30	M	47	Kost mandibule	OSR	Commando unilateralis-SDV	
31	Ž	35	Kost mandibule	AB	SRM	
32	M	73	Gingiva mandibule	PCC	Commando unilateralis-SDV	
33	M	62	Koža submentalno	PCC	Commando bilateralis-mRDV	
34	Ž	79	Gingiva mandibule	PCC	Commando bilateralis-SDV	nepoznato
35	M	46	FOM	PCC	Commando unilateralis-mRDV	
36	M	56	Gingiva mandibule	PCC	Commando unilateralis-RDV	nepoznato
37	M	46	Kost mandibule	AB	SRM	
38	M	65	Gingiva mandibule	AdCC	Commando unilateralis-SDV	
39	M	51	Gingiva mandibule	PCC	Commando unilateralis-RDV	
40	M	54	Gingiva mandibule	PCC	Commando unilateralis-mRDV	
41	M	50	FOM	PCC	Commando unilateralis-mRDV	
42	Ž	69	Kost mandibule	OSR	Commando unilateralis-SDV	
43	M	55	Koža brade	BCC	Excisio tumoris + SMR	nepoznato
44	Ž	67	Retromolararno	PCC	Commando bilateralis-mRDV	

**Tablica 1.** Prikaz slučajeva rekonstrukcije mandibule fibularnim režnjem

(NAPOMENA: M - muški spol, Ž - ženski spol;

FOM - dno usne šupljine (engl. *Floor of mouth*);

PCC - planocelularni karcinom, BCC - bazocelularni karcinom,

OSR - osteosarkom, AB - ameloblastom, AdCC – adenoid cistični karcinom;

SRM - segmentalna resekcija mandibule, sjenom označen defekt)

## 9. REZULTATI

Analizirajući udjele bolesnika po spolu, u desetogodišnjem razdoblju, muških je bolesnika 3 puta više nego ženskih, odnosno 34 (77%) bolesnika muškog spola, a 10 (23%) bolesnica. Prosječna dob bolesnika je 56 godina (raspon od 35 do 79). Najčešći razlog dolaska na prvi pregled liječniku je bol u ustima (27% bolesnika), a ostali razlozi su: oteklina, rana ili otežano žvakanje i gutanje hrane, s približno jednakim udjelima. Od svih bolesnika uključenih u istraživanje anamnestički 36% ima rizične čimbenike pušenje duhanskih proizvoda i konzumaciju alkoholnih pića, 34% su samo pušači, a bez oba rizična čimbenika za karcinom usne šupljine je samo 9% bolesnika. Podaci o HPV infekciji (p16) nisu bili dostupni za većinu bolesnika pa nisu ni razmatrani u istraživanju.

U 48% bolesnika primarno sijelo tumora je dno usne šupljine, dok je gingiva mandibule u 30% bolesnika. Dva bolesnika imaju intraoralni karcinom s primarnim sijelom retromolarno, a jedan na bukalnoj sluznici. Kost mandibule je ishodište primarnog tumora u 4 bolesnika (9%) zbog osteosarkoma i ameloblastoma. Dva bolesnika operirana su zbog uznapredovanog karcinoma kože (kod jednog bolesnika zbog bazocelularnog karcinoma, a u drugog zbog planocelularnog karcinoma). Tumori su najčešće opisivani kao ulceroinfiltrativni te ulcerozni. Najviše je intraoralnih planocelularnih karcinoma (82%), a ostale tumore predstavljaju 2 osteosarkoma mandibule, 2 ameloblastoma, 1 bazocelularni karcinom kože, 1 planocelularni karcinom kože, te 1 adenoid cistični tumor male žlijezde slinovnice na gingivi mandibule.

U skupini intraoralnih planocelularnih karcinoma većina je stadija bolesti T4A (86%), a ostali su stadija T3 (8%) te stadija T2 (6%).

Prema opsegu onkološkog kirurškog liječenja, u 66% bolesnika učinjena je jednostrana Commando operacija sa segmentalnom resekcijom mandibule, dok je obostrana Commando operacija izvedena u 27% bolesnika. U dva bolesnika s ameloblastomom učinjene su

segmentalne resekcije mandibule bez disekcije vrata, te jedna ekscizija tumora sa segmentalnom resekcijom mandibule u bolesnika s bazocelularnim karcinomom kože, također bez disekcije vrata.

Imedijatna rekonstrukcija fibularnim režnjem učinjena je u 93% bolesnika, a u 7% bolesnika fibulom je rekonstruiran defekt mandibule sekundarno. Vremenski period između operacije s primarnom rekonstrukcijom te sekundarne rekonstrukcije fibularnim režnjem u dva je bolesnika 3 godine, dok je u trećeg bolesnika defekt naknadno rekonstruiran fibularnim režnjem nakon godine dana. Razlozi za sekundarnom rekonstrukcijom fibulom su loš ishod primarne rekonstrukcije titanskom pločicom i pectoralis major regionalnim režnjem u prvog bolesnika, izliječeni osteosarkom mandibule u drugog bolesnika, a u trećeg izlječenje planocelularnog karcinoma nepoznatog sijela u submandibularnoj regiji. Zbog nepredvidivog tijeka bolesti, posljednja dva gore navedena bolesnika nisu bili kandidati za imedijatno zatvaranje defekta slobodnim mikrovaskularnim režnjem.

Koristeći Jewerovu klasifikaciju iz 1989. god. (50), najveći broj rekonstruiranih defekata mandibule odnosi se na LCL segment (50%), zatim slijede L (18%), LC (14%), H (7%) te HC (2%), a za 4 bolesnika se defekt retrospektivno ne može sa sigurnošću svrstati u jednu od klasifikacijskih skupina. Facijalna arterija je najčešće korištena anastomotska arterija na receptivnom mjestu, dok je venska unutarjna jugularna vena. U 10 bolesnika je uz fibulu korišten i dodatni režanj u rekonstrukciji mekotkivnog defekta (5 PM, 3 fasciokutana RFFF-a, 1 PM s hrskavičnim rebrenim graftom, te 1 ALT). Za 6 rekonstrukcija je rađeno preoperativno 3D planiranje.

Rani postoperativni tijek protekao je uredno u 73% bolesnika, a najčešće komplikacije su hematom fibularnog režnja u 5 bolesnika (11%) i venska tromboza anastomoze u 3 bolesnika (7%).

U vremenskom periodu od 2 mjeseca nakon rekonstrukcije, 66% bolesnika je bez

kirurških komplikacija. Četiri bolesnika imaju orokutanu fistulu, a dvoje se žali na otežano gutanje. Najčešća kirurška komplikacija prepoznata u kasnijem praćenju bolesnika je ekspozicija rekonstrukcijske pločice korištene za fiksaciju fibularnog reznja (16%). U pogledu onkološke bolesti, u praćenju se u 16% bolesnika javlja lokalni recidiv tumora, a u tri su bolesnika nađene udaljene metastaze. U dva je bolesnika otkriven novi primarni intraoralni tumor.

Prosječna dob bolesnika koji imaju komplikaciju nakon kirurškog liječenja je 58 godina.

Od komplikacija donorske regije, u četiri je bolesnika navedena parcijalna nekroza transplantata kože djelomične debljine, što kasnije sekundarno cijeli. Jedan je bolesnik ponovno operiran zbog nekroze tetive na potkoljenici.

Prosječno trajanje hospitalizacije je 36 dana (od 14 do 94 dana).

Gruba evaluacija uspješnosti same rekonstrukcije, uzimajući u obzir viabilnost reznja te koštano spajanje "neomandibule", daje rezultate od 86% uspješno iskorištenih reznjeva. Kod bolesnice rednim brojem 44, tablica br. 1, nije moguće učiniti evaluaciju jer je kratko nakon operacije egzistirala zbog CVI-a. Reoperacija s ponovnom rekonstrukcijom učinjena je u pet bolesnika zbog komplikacija odnosno propadanja fibularnog slobodnog reznja.

Prvi slučaj je bolesnik kojem je zbog totalne nekroze uklonjen režanj, a defekt je zatvoren primarno (bolesnik br. 3, tablica br. 1.).

U drugom slučaju je došlo do osteomijelitisa i dehiscence, a bolesniku je učinjena sekvestrektomija i reosteosinteza (bolesnik br. 19, tablica br. 1.).

U trećeg bolesnika je režanj nekrotizirao zbog venske tromboze anastomoze, nekoliko dana nakon primarne rekonstrukcije. Fibularni režanj je uklonjen, a defekt je rekonstruiran *pectoralis major* regionalnim reznjem (bolesnik br. 20, tablica br. 1.).

U četvrtom slučaju je došlo do parcijalne nekroze mekog tkiva fibularnog reznja.

Učinjena je parcijalna nekrektomija, a defekt je zatvoren *pectoralis major* režnjem (bolesnik br. 34, tablica br. 1.).

U petom bolesniku je zbog resorpcije koštanog segmenta režnja uklonjena fibula, te je rekonstruiran radijalnim režnjem (bolesnik br. 43, tablica br. 1.).

Nakon kirurškog onkološkog liječenja i rekonstrukcije fibularnim slobodnim režnjem, dva su bolesnika zbrinuta mobilnom zubnom protezom, a u druga dva su ugrađeni endostealni dentalni implantati. Dio bolesnika je u postupku dentalnog zbrinjavanja, a za veliku većinu nisu dostupni podatci.

## 10. RASPRAVA

Fibularni slobodni režanj koristi se u rekonstrukciji mandibule nešto kraće od 30 godina. U recentnoj literaturi dobro su opisane prednosti ovog reznja kao "zlatnog standarda" u suvremenoj rekonstrukciji defekata donje čeljusti.(4, 10)

Gotovo svi bolesnici u našem istraživanju (93%) primarno su rekonstruirani slobodnim fibularnim reznjem, sukladno i objavama u recentnoj literaturi. (9, 10)

Prema rezultatima ovog istraživanja, za desetogodišnje razdoblje, fibula se pokazala kao vrlo pouzdan režanj s 86% uspješnošću te relativno niskom učestalošću komplikacija kako rekonstruiranog djela mandibule i intraoralnog defekta, tako i donorske regije. U literaturi se opisuju serije slučajeva sa 100% uspješnošću.(10) Sukladno publiciranim podacima (51), u našem istraživanju kao najčešća komplikacija tokom dugoročnom praćenja bolesnika javila ekspozicija rekonstrukcijske pločice, koja je bila opažena u 16% bolesnika. Budući da se radi o onkološkim bolesnicima, uzrok tome možemo tražiti i u činjenici da je veliki dio bolesnika bio podvrgnut postoperativnoj radioterapiji. Lokalno i regionalno proširena maligna bolest uglavnom zahtjeva kombinirano kirurško liječenje, uz postoperativnu radioterapiju, što opisuju i autori u recentnoj literaturi.(4, 37) Prema rezultatima ovog istraživanja, značajnije komplikacije donorske regije nisu zabilježene, osim kod jednog bolesnika koji je reoperiran zbog parcijalne nekroze tetive na potkoljenici. Izvrstan rezultat je usporediv s podacima iz literature.(9) Defekti kože na potkoljenici su najčešće zatvarani transplantatom kože djelomične debljine te primarno. U literaturi se navodi kako fibularni slobodni režanj s kožnom komponentom koja je šira od 4 cm zahtjeva zatvaranje defekta donorske regije transplantatom kože djelomične debljine.(34)

Bolesnici s komplikacijama su u prosjeku stariji 4 godine od bolesnika bez zabilježenih komplikacija. Niti u literaturnim navodima se ne nalazi značajnih razlika u pojavnosti kirurških komplikacija isključivo vezanih za dob bolesnika.

Kao što je uočljivo u tablici br.1, većina defekata donje čeljusti nakon onkoloških segmentalnih resekcija većeg je razmjera te veliki broj dopire odnosno zahvaća frontu mandibule. Za rekonstrukciju većih koštanih defekata, kao i za rekonstrukciju simfize i parasimfize kosti, često su potrebne multiple osteotomije slobodnog koštanog reznja. Na taj se način postiže precizno oblikovanje reznja, što je osnovni preduvjet za dobru funkcionalnu i estetsku rekonstrukciju. Fibularni režanj dopušta multiple osteotomije, bez kompromitiranja cirkulacije, omogućava veću duljinu koštanog reznja, kojom se može rekonstruirati defekt mandibule te je stoga metoda izbora u ovim slučajevima.(10) Prema rezultatima ovog istraživanja, u desetogodišnjem razdoblju iskustva s korištenjem fibularnog reznja su izuzetno dobra. Nekroza reznja nije zabilježena nakon osteotomije, nije bilo instabiliteta koštanog reznja te sličnih komplikacija.

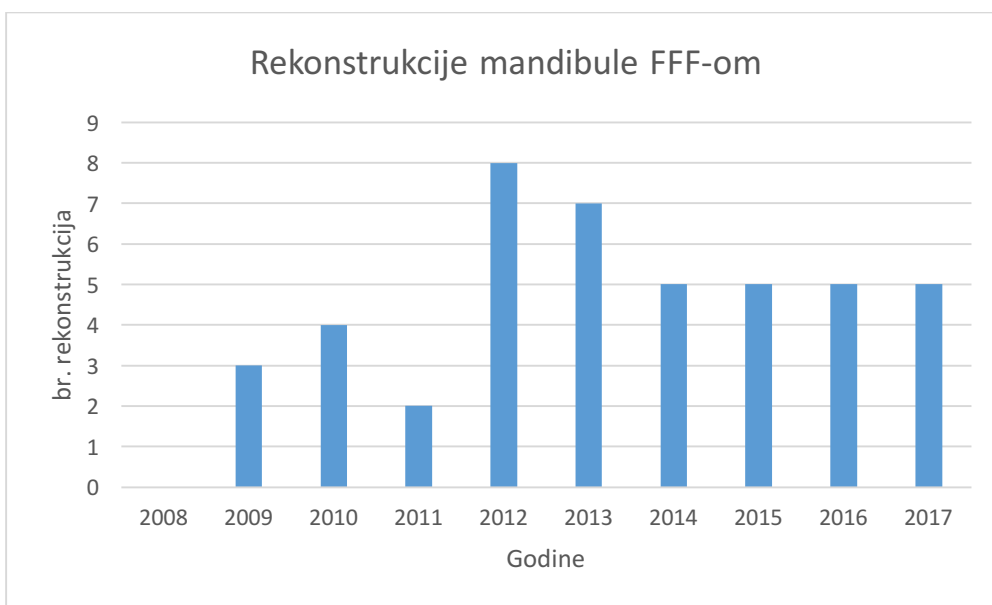
No, važno je istaknuti da je za svakog bolesnika nužan individualni pristup, posebno u onkološkoj kirurgiji, jer pogrešno shvaćanje rekonstrukcijske ljestvice može nanijeti veliku štetu takvim bolesnicima. Nužno je biti upoznat sa svim mogućnostima rekonstrukcije složenih defekata čeljusti, a odluku u odabiru metode rekonstrukcije donijeti objektivno i na temelju kliničkog iskustva. Medicina utemeljena na dokazima omogućava najbolje znanje i daje smjernice za donošenje odluka u pojedinim medicinskim situacijama.(1, 4, 9, 10) Također je potreban holistički pristup bolesniku, posebno u evaluaciji komorbiditeta i težine osnovne bolesti te je presudna suradnja onkološkog i rekonstrukcijskog tima. Kada fibularni režanj svrstamo u takav jedan okvir, možemo vrlo lako zaključiti da je on zapravo na vrhu rekonstrukcijske ljestvice. Jedna od osnovnih karakteristika u onkoloških bolesnika s intraoralnim tumorom jest činjenica da su većina dugogodišnji pušači te uz konzumaciju alkohola imaju vrlo veliku učestalost aterosklerotske bolesti. Zbog potencijalnog kompromitiranja cirkulacije potkoljenice, periferna arterijska bolest definitivni je faktor koji ograničava primjenu fibularnog reznja te apsolutna kontraindikacija.(16) Na gornjim



ekstremitetima aterosklerotske bolesti gotovo da i nema, što u tom slučaju daje definitivnu prednost radijalnom podlaktičnom slobodnom režnju.(16) Korištenje fibularnog režnja, također bi bilo rizično i u starijih bolesnika s problemima pri hodu i održavanju ravnoteže.(33) Mikrokirurški zahvati podrazumijevaju traumu učinjenu na donorskom, udaljenom mjestu, što katkada u teških bolesnika može biti preveliki rizični čimbenik za pozitivan ishod liječenja. Jednostavno rečeno, tijelo starijeg i težeg bolesnika ima ograničenu sposobnost oporavka. Iako su rekonstrukcija i rehabilitacija nedjeljivi pojmovi, najsofisticiranija rekonstrukcija nije nužan preduvjet za najbolju rehabilitaciju bolesnika. Cilj rehabilitacije je najranije i najbolje moguće vraćanje funkcije, kao i povratak bolesnika u svakodnevni život. Logično, ako bi kompliciraniji modalitet rekonstrukcije odnosno teža operacija ugrožavala bolesnikove druge funkcije, povećavala rizik za neuspješnim kompletnim oporavkom te produživala bolesnikov boravak u bolnici, tada bi prvi izbor definitivno trebao biti primitivniji odnosno jednostavniji oblik rekonstrukcije.(1)

Iz navedenih razloga, drugi mikrokirurški režnjevi, lokalni i regionalni režnjevi te primarna zatvaranja defekta nakon kirurškog onkološkog liječenja i dalje imaju značajnu ulogu u rekonstrukcijskoj kirurgiji glave i vrata te se ne mogu smatrati opsolentnima.(10, 16) Fibularni režanj je rekonstruktivno rješenje s najboljim estetskim i funkcijskim rezultatima za rekonstrukciju defekata donje čeljusti, osobito onih koje zahvaćaju simfizu mandibule, a također i s potencijalom za najbolju dentalnu restauraciju.(35) U težih onkoloških bolesnika je međutim katkada ograničeno primjenjiv.

U našem desetogodišnjem iskustvu se vidi porast korištenja fibularnog režnja u onkološkoj kirurgiji u drugom djelu praćenog perioda. Dobra edukaciju i iskustvo operatera također su jedni od prediktivnih faktora uspješnosti i prednosti korištenja određenog načina rekonstrukcije.



**Graf 1.** Broj rekonstrukcija mandibule fibularni slobodnim režnjem u onkoloških bolesnika kroz godine

(napomena: FFF- fibularni slobodni režanj)

## 11. ZAKLJUČAK

Fibularni slobodni rezanj iako na vrhu rekonstrukcijske ljestvice za rekonstrukciju defekata mandibule često je prvi izbor i najbolja metoda rekonstrukcije. Prema rezultatima desetogodišnje primjene ovog reznja u liječenju onkoloških bolesnika, fibularni slobodni rezanj pokazao se kao pouzdana i odlična metoda u rekonstrukciji većih koštanih defekata mandibule, posebice onih koji zahvaćaju simfizu kosti. Zbog čvrste kompaktne bikortikalne građe, duljine koštanog reznja, mogućnosti multiplih osteotomija reznja, mogućnosti simultanog rada dvaju kirurških timova te niske učestalost komplikacija i morbiditeta donorskog mjesta fibularni rezanj pokazuje najbolje funkcijske i estetske rezultate u rekonstrukciji donje čeljusti u onkoloških bolesnika nakon kirurškog liječenja.

Svakako u obzir treba uvijek imati opseg i stadij bolesti kao i komorbiditet bolesnika, te individualiziranim pristupom donijeti odluku o metodi rekonstrukcije.

## **12. ZAHVALE**

Zahvaljujem se svojem dragom profesoru Ivici Lukšiću, na svoj stručnoj pomoći i otvorenim vratima, mojoj djevojci na moralnoj podršci te svima drugima koji su pomogli u pisanju ovog rada.

### 13. LITERATURA

1. Mathes S, F. N. Clinical application for muscle and musculocutaneous flaps. St. Louis: CV Mosby Co; 1982.
2. Taylor GI, Miller GD, Ham FJ. The free vascularized bone graft. A clinical extension of microvascular techniques. *Plastic and reconstructive surgery*. 1975;55(5):533-44.
3. Taylor GI. The current status of free vascularized bone grafts. *Clinics in plastic surgery*. 1983;10(1):185-209.
4. Hidalgo DA. Fibula free flap: a new method of mandible reconstruction. *Plastic and reconstructive surgery*. 1989;84(1):71-9.
5. Schusterman MA, Reece GP, Miller MJ, Harris S. The osteocutaneous free fibula flap: is the skin paddle reliable? *Plastic and reconstructive surgery*. 1992;90(5):787-93; discussion 94-8.
6. Winters HA, de Jongh GJ. Reliability of the proximal skin paddle of the osteocutaneous free fibula flap: a prospective clinical study. *Plastic and reconstructive surgery*. 1999;103(3):846-9.
7. Tidstrom KD, Keller EE. Reconstruction of mandibular discontinuity with autogenous iliac bone graft: report of 34 consecutive patients. *Journal of oral and maxillofacial surgery : official journal of the American Association of Oral and Maxillofacial Surgeons*. 1990;48(4):336-46; discussion 47.
8. Pogrel MA, Podlesh S, Anthony JP, Alexander J. A comparison of vascularized and nonvascularized bone grafts for reconstruction of mandibular continuity defects. *Journal of oral and maxillofacial surgery : official journal of the American Association of Oral and Maxillofacial Surgeons*. 1997;55(11):1200-6.
9. Hidalgo DA, Rekow A. A review of 60 consecutive fibula free flap mandible reconstructions. *Plastic and reconstructive surgery*. 1995;96(3):585-96; discussion 97-602.

10. Cordeiro PG, Disa JJ, Hidalgo DA, Hu QY. Reconstruction of the mandible with osseous free flaps: a 10-year experience with 150 consecutive patients. *Plastic and reconstructive surgery*. 1999;104(5):1314-20.
11. Wei FC, Demirkan F, Chen HC, Chen IH. Double free flaps in reconstruction of extensive composite mandibular defects in head and neck cancer. *Plastic and reconstructive surgery*. 1999;103(1):39-47.
12. Wei FC, Celik N, Chen HC, Cheng MH, Huang WC. Combined anterolateral thigh flap and vascularized fibula osteoseptocutaneous flap in reconstruction of extensive composite mandibular defects. *Plastic and reconstructive surgery*. 2002;109(1):45-52.
13. Chen HC, Demirkan F, Wei FC, Cheng SL, Cheng MH, Chen IH. Free fibula osteoseptocutaneous-pedicled pectoralis major myocutaneous flap combination in reconstruction of extensive composite mandibular defects. *Plastic and reconstructive surgery*. 1999;103(3):839-45.
14. Langdon J, Patel M, Ord R, Peter B. *Operative Oral and Maxillofacial Surgery*. 2nd ed. London: Hodder Arnold; 2011.
15. Jones NF, Monstrey S, Gambier BA. Reliability of the fibular osteocutaneous flap for mandibular reconstruction: anatomical and surgical confirmation. *Plastic and reconstructive surgery*. 1996;97(4):707-16; discussion 17-8.
16. Carroll WR, Esclamado R. Preoperative vascular imaging for the fibular osteocutaneous flap. *Archives of otolaryngology--head & neck surgery*. 1996;122(7):708-12.
17. Lopez-Arcas JM, Arias J, Del Castillo JL, Burgueno M, Navarro I, Moran MJ, et al. The fibula osteomyocutaneous flap for mandible reconstruction: a 15-year experience. *Journal of oral and maxillofacial surgery : official journal of the American Association of Oral and Maxillofacial Surgeons*. 2010;68(10):2377-84.
18. Shaha AR, Cordeiro PG, Hidalgo DA, Spiro RH, Strong EW, Zlotolow I, et al.

Resection and immediate microvascular reconstruction in the management of osteoradionecrosis of the mandible. *Head & neck*. 1997;19(5):406-11.

19. Vayvada H, Mola F, Menderes A, Yilmaz M. Surgical management of ameloblastoma in the mandible: Segmental mandibulectomy and immediate reconstruction with free fibula or deep circumflex iliac artery flap (evaluation of the long-term esthetic and functional results). *Journal of oral and maxillofacial surgery : official journal of the American Association of Oral and Maxillofacial Surgeons*. 2006;64(10):1532-9.
20. Ferrari S, Bianchi B, Savi A, Poli T, Multinu A, Balestreri A, et al. Fibula free flap with endosseous implants for reconstructing a resected mandible in bisphosphonate osteonecrosis. *Journal of oral and maxillofacial surgery : official journal of the American Association of Oral and Maxillofacial Surgeons*. 2008;66(5):999-1003.
21. Guo L, Ferraro NF, Padwa BL, Kaban LB, Upton J. Vascularized fibular graft for pediatric mandibular reconstruction. *Plastic and reconstructive surgery*. 2008;121(6):2095-105.
22. Hidalgo DA. Fibula free flap mandible reconstruction. *Microsurgery*. 1994;15(4):238-44.
23. Ferri J, Piot B, Ruhin B, Mercier J. Advantages and limitations of the fibula free flap in mandibular reconstruction. *Journal of oral and maxillofacial surgery : official journal of the American Association of Oral and Maxillofacial Surgeons*. 1997;55(5):440-8; discussion 8-9.
24. Hidalgo DA. Titanium miniplate fixation in free flap mandible reconstruction. *Annals of plastic surgery*. 1989;23(6):498-507.
25. Wei FC, Seah CS, Tsai YC, Liu SJ, Tsai MS. Fibula osteoseptocutaneous flap for reconstruction of composite mandibular defects. *Plastic and reconstructive surgery*. 1994;93(2):294-304; discussion 5-6.

26. Robey AB, Spann ML, McAuliff TM, Meza JL, Hollins RR, Johnson PJ. Comparison of miniplates and reconstruction plates in fibular flap reconstruction of the mandible. *Plastic and reconstructive surgery*. 2008;122(6):1733-8.
27. Disa JJ, Cordeiro PG. Mandible reconstruction with microvascular surgery. *Seminars in surgical oncology*. 2000;19(3):226-34.
28. Eckardt A, Swennen GR. Virtual planning of composite mandibular reconstruction with free fibula bone graft. *The Journal of craniofacial surgery*. 2005;16(6):1137-40.
29. Hirsch DL, Garfein ES, Christensen AM, Weimer KA, Saddeh PB, Levine JP. Use of computer-aided design and computer-aided manufacturing to produce orthognathically ideal surgical outcomes: a paradigm shift in head and neck reconstruction. *Journal of oral and maxillofacial surgery : official journal of the American Association of Oral and Maxillofacial Surgeons*. 2009;67(10):2115-22.
30. Roser SM, Ramachandra S, Blair H, Grist W, Carlson GW, Christensen AM, et al. The accuracy of virtual surgical planning in free fibula mandibular reconstruction: comparison of planned and final results. *Journal of oral and maxillofacial surgery : official journal of the American Association of Oral and Maxillofacial Surgeons*. 2010;68(11):2824-32.
31. Ciocca L, Mazzoni S, Fantini M, Persiani F, Marchetti C, Scotti R. CAD/CAM guided secondary mandibular reconstruction of a discontinuity defect after ablative cancer surgery. *Journal of cranio-maxillo-facial surgery : official publication of the European Association for Cranio-Maxillo-Facial Surgery*. 2012;40(8):e511-5.
32. Haddock NT, Monaco C, Weimer KA, Hirsch DL, Levine JP, Saadeh PB. Increasing bony contact and overlap with computer-designed offset cuts in free fibula mandible reconstruction. *The Journal of craniofacial surgery*. 2012;23(6):1592-5.
33. Anthony JP, Rawnsley JD, Benhaim P, Ritter EF, Sadowsky SH, Singer MI. Donor



leg morbidity and function after fibula free flap mandible reconstruction. *Plastic and reconstructive surgery*. 1995;96(1):146-52.

34. Shpitzer T, Neligan P, Boyd B, Gullane P, Gur E, Freeman J. Leg morbidity and function following fibular free flap harvest. *Annals of plastic surgery*. 1997;38(5):460-4.

35. Zlotolow IM, Huryn JM, Piro JD, Lenchewski E, Hidalgo DA. Osseointegrated implants and functional prosthetic rehabilitation in microvascular fibula free flap reconstructed mandibles. *American journal of surgery*. 1992;164(6):677-81.

36. Gbara A, Darwich K, Li L, Schmelzle R, Blake F. Long-term results of jaw reconstruction with microsurgical fibula grafts and dental implants. *Journal of oral and maxillofacial surgery : official journal of the American Association of Oral and Maxillofacial Surgeons*. 2007;65(5):1005-9.

37. Barber HD, Seckinger RJ, Hayden RE, Weinstein GS. Evaluation of osseointegration of endosseous implants in radiated, vascularized fibula flaps to the mandible: a pilot study. *Journal of oral and maxillofacial surgery : official journal of the American Association of Oral and Maxillofacial Surgeons*. 1995;53(6):640-4; discussion 4-5.

38. Disa JJ, Winters RM, Hidalgo DA. Long-term evaluation of bone mass in free fibula flap mandible reconstruction. *American journal of surgery*. 1997;174(5):503-6.

39. Disa JJ, Hidalgo DA, Cordeiro PG, Winters RM, Thaler H. Evaluation of bone height in osseous free flap mandible reconstruction: an indirect measure of bone mass. *Plastic and reconstructive surgery*. 1999;103(5):1371-7.

40. Kramer FJ, Dempf R, Bremer B. Efficacy of dental implants placed into fibula-free flaps for orofacial reconstruction. *Clinical oral implants research*. 2005;16(1):80-8.

41. Chiapasco M, Biglioli F, Autelitano L, Romeo E, Brusati R. Clinical outcome of dental implants placed in fibula-free flaps used for the reconstruction of maxillo-mandibular defects following ablation for tumors or osteoradionecrosis. *Clinical oral implants research*.

2006;17(2):220-8.

42. Wei FC, Santamaria E, Chang YM, Chen HC. Mandibular reconstruction with fibular osteoseptocutaneous free flap and simultaneous placement of osseointegrated dental implants. *The Journal of craniofacial surgery*. 1997;8(6):512-21.
43. Chang YM, Santamaria E, Wei FC, Chen HC, Chan CP, Shen YF, et al. Primary insertion of osseointegrated dental implants into fibula osteoseptocutaneous free flap for mandible reconstruction. *Plastic and reconstructive surgery*. 1998;102(3):680-8.
44. Roumanas ED, Markowitz BL, Lorant JA, Calcaterra TC, Jones NF, Beumer J, 3rd. Reconstructed mandibular defects: fibula free flaps and osseointegrated implants. *Plastic and reconstructive surgery*. 1997;99(2):356-65.
45. Chang YM, Chan CP, Shen YF, Wei FC. Soft tissue management using palatal mucosa around endosteal implants in vascularized composite grafts in the mandible. *International journal of oral and maxillofacial surgery*. 1999;28(5):341-3.
46. Horiuchi K, Hattori A, Inada I, Kamibayashi T, Sugimura M, Yajima H, et al. Mandibular reconstruction using the double barrel fibular graft. *Microsurgery*. 1995;16(7):450-4.
47. Bahr W, Stoll P, Wachter R. Use of the "double barrel" free vascularized fibula in mandibular reconstruction. *Journal of oral and maxillofacial surgery : official journal of the American Association of Oral and Maxillofacial Surgeons*. 1998;56(1):38-44.
48. Chiapasco M, Brusati R, Galioto S. Distraction osteogenesis of a fibular revascularized flap for improvement of oral implant positioning in a tumor patient: a case report. *Journal of oral and maxillofacial surgery : official journal of the American Association of Oral and Maxillofacial Surgeons*. 2000;58(12):1434-40.
49. Nocini PF, Wangerin K, Albanese M, Kretschmer W, Cortelazzi R. Vertical distraction of a free vascularized fibula flap in a reconstructed hemimandible: case report.

Journal of cranio-maxillo-facial surgery : official publication of the European Association for Cranio-Maxillo-Facial Surgery. 2000;28(1):20-4.

50. Jewer DD, Boyd JB, Manktelow RT, Zuker RM, Rosen IB, Gullane PJ, et al.

Orofacial and mandibular reconstruction with the iliac crest free flap: a review of 60 cases and a new method of classification. Plastic and reconstructive surgery. 1989;84(3):391-403; discussion 4-5.

51. Deutsch M, Kroll SS, Ainsle N, Wang B. Influence of radiation on late complications in patients with free fibular flaps for mandibular reconstruction. Annals of plastic surgery. 1999;42(6):662-4.

## **14. ŽIVOTOPIS**

Rođen sam 17.06.1994. u Berlinu, SR Njemačka. Odrastao sam u Zagrebu, gdje sam završio Osnovnu školu Dragutina Domjanića te XV Gimnaziju s odličnim uspjehom. Medicinski sam fakultet upisao 2012. Tečno govorim engleski i njemački jezik. Trenirao sam nogomet do upisa u 2. godinu fakulteta te aktivno sudjelovao u natjecanjima, a slobodno vrijeme provodim u sportu i ugodnom društvu. Tokom studija sam volontirao na Klinici za kirurgiju lica, čeljusti i usta, KB Dubrava, a u rujnu 2016. god sam odradio trotjednu praksu u bolnici st. Josef u Regensburgu, na Klinici za plastičnu, estetsku i rekonstrukcijsku kirurgiju i kirurgiju šake. Pasivno sam sudjelovao na poslijediplomskom tečaju „Suvremeni principi rekonstrukcijske kirurgije glave i vrata“ održanog 2017. godine u Zagrebu.