

# Strijelne i eksplozivne ozljede maksilofacijalne regije u mirnodopskom razdoblju

---

Janković, Luka

Master's thesis / Diplomski rad

2017

Degree Grantor / Ustanova koja je dodijelila akademski / stručni stupanj: **University of Zagreb, School of Medicine / Sveučilište u Zagrebu, Medicinski fakultet**

Permanent link / Trajna poveznica: <https://um.nsk.hr/um:nbn:hr:105:487324>

Rights / Prava: [In copyright](#) / [Zaštićeno autorskim pravom.](#)

Download date / Datum preuzimanja: **2025-03-22**



Repository / Repozitorij:

[Dr Med - University of Zagreb School of Medicine Digital Repository](#)



**SVEUČILIŠTE U ZAGREBU  
MEDICINSKI FAKULTET**

**Luka Janković**

**Strijelne i eksplozivne ozljede maksilofacijalne regije u  
mirnodopskom razdoblju**

**DIPLOMSKI RAD**



**Zagreb, 2017.**

Ovaj diplomski rad izrađen je na Klinici za kirurgiju lica, čeljusti i usta Kliničke bolnice Dubrava pod vodstvom prof. dr. sc. Narande Aljinović-Ratković i predan na ocjenu u akademskoj godini 2016./2017.

# Sadržaj

Sažetak .....	I
Summary .....	II
1. Maksilofacijalna traumatologija (uvod) .....	1
1.1. Povijesni značaj strijelnih i eksplozivnih ozljeda za razvoj maksilofacijalne kirurgije u dvadesetom stoljeću .....	1
1.2. Anatomske i funkcionalne karakteristike maksilofacijalnog područja .....	1
1.2.1. Kostí splahnokranija .....	1
1.2.2. Meka tkiva maksilofacijalne regije .....	2
1.3. Etiologija i epidemiologija mirnodopske maksilofacijalne traume .....	3
1.4. Razlike koštane ozljede izazvane tupom traumom i strijelnoeksplozivne ozljede .....	4
1.4.1. Srednje lice .....	5
1.4.2. Donje lice .....	6
2. Strijelna rana (lat. <i>vulnus sclopetarium</i> ) .....	7
2.1. Balistika .....	7
2.2. Niskoenergetske strijelne rane .....	9
2.3. Visokoenergetske strijelne rane .....	9
3. Eksplozivne ozljede (lat. <i>vulnera explosiva</i> ) .....	10
3.1. Primarna eksplozivna ozljeda .....	11
3.2. Sekundarna eksplozivna ozljeda .....	11
3.3. Tercijarna eksplozivna ozljeda .....	11
3.4. Kwartarna eksplozivna ozljeda .....	11
3.5. Kvintarna eksplozivna ozljeda .....	12
4. Akutno zbrinjavanje i dijagnostika strijelnih i eksplozivnih ozljeda .....	12
4.1. Dišni put (eng. <i>airway, A</i> ) .....	13
4.2. Disanje (eng. <i>breathing, B</i> ) .....	13
4.3. Cirkulacija (eng. <i>circulation, C</i> ) .....	13
4.4. Slikovna dijagnostika .....	14
5. Kirurško liječenje strijelnih i eksplozivnih ozljeda maksilofacijalne regije .....	14
5.1. Primarna rekonstrukcija .....	14
5.2. Sekundarni operativni postupci .....	16
6. Istraživanje .....	17
6.1. Metode i ispitanici .....	17

7. Rezultati .....	18
7.1. Epidemiološki prikaz ozljeđenika .....	18
7.1.1. Prikaz ozljeđenika prema dobi i spolu.....	18
7.1.2. Prikaz ozljeđenika prema sredstvu ozljeđivanja.....	18
7.1.3. Prikaz ozljeđenika prema načinu nastanka ozljede .....	19
7.2. Patoanatomske karakteristike ozljeda.....	20
7.2.1. Prikaz vrste ozljeda.....	20
7.2.2. Prikaz ozljeda prema zahvaćenosti etaža lica i neurokranija.....	20
7.2.3. Prikaz ozljeda prema zahvaćenosti kosti lica i neurokranija .....	21
7.2.4. Prikaz ozljeda prema zahvaćenosti mekih tkiva .....	22
7.2.5. Prikaz lokalizacije ozljeda donje čeljusti.....	23
7.3. Prikaz operativnog liječenja .....	24
7.3.1. Traheotomija .....	24
7.3.2. Prikaz operativnih postupaka korištenih u primarnoj rekonstrukciji.....	25
7.3.3. Prikaz operativnih postupaka korištenih u sekundarnim operacijama .....	25
8. Rasprava .....	27
9. Zaključak .....	28
10. Zahvale .....	29
11. Popis literature.....	30
12. Životopis.....	33

## Sažetak

### **Strijelne i eksplozivne ozljede maksilofacijalne regije u mirnodopsko razdoblju**

Strijelne i eksplozivne ozljede u mirnodopskom razdoblju zauzimaju mali udio u ozljedama maksilofacijalnog područja. Unatoč tome, njihovo liječenje je zahtjevno. U ovom radu su prikazane epidemiološke karakteristike strijelnih i eksplozivnih ozljeda mirnodopskog razdoblja te načini akutnog i kirurškog zbrinjavanja istih. Raspravljen je i mehanizam nastanka strijelnih i eksplozivnih ozljeda te razlika u epidemiologiji i opsegu takvih ozljeda prema ozljedama izazvanim tupom traumom. Provedena je retrospektivna analiza podataka ozljeđenika stradalih od strijeloeksplzivnih ozljeda u desetogodišnjem periodu, započevši s 1.1.2007. Prosječna dob ozljeđenika prilikom ozljeđivanja je  $47,12 \pm 18,07$  godina. 56,25% ozljeđenika imala su koštanu ozljedu koja zahvaća i srednju i donju etažu lica. Najčešća lokalizacija ozljede bila je gornja čeljust. Najčešći uzrok nastanka ozljede bio je pokušaj samoubojstva s udjelom od 64,71%. U primarnoj rekonstrukciji najučestaliji operativni postupak je repozicija i osteosinteza ozljeđenih kosti. U rekonstrukciji ozljeda s defektom tkiva, korišteni su mikrovaskularni režnjevi, lokoregionalni režnjevi, rekonstrukcija nosa hrskavicom rebra, rekonstrukcija donje čeljusti pločicom te rekonstrukcija orbite titanskom mrežicom. Strijelne i eksplozivne ozljede maksilofacijalnog područja zauzimaju specifično mjesto u maksilofacijalnoj traumatologiji zahvaljujući opsežnosti ozljeda. Prilikom kirurškog saniranja ponekad su potrebni višestruki kirurški zahvati, često planirani u više etapa.

Ključne riječi: maksilofacijalna traumatologija, strijelne ozljede, eksplozivne ozljede

## Summary

### **Gunshot wounds and blast injuries to the maxillofacial region during peacetime**

Gunshot wounds and blast injuries during peacetime make up a small share of all injuries to the maxillofacial region. Despite this, the treatment of such injuries is difficult. This paper presents an overview of epidemiological traits of gunshot wounds and blast injuries in peacetime, along with an overview of methods of acute care and surgical procedures used to treat such injuries. The mechanism of injury for gunshot wounds and blast injuries will also be examined, with special focus being placed on the epidemiological differences and difference in severity when compared to injuries incurred from blunt trauma. A retrospective analysis was carried out on data from patients treated for gunshot and blast injuries in the ten-year period from 1 January 2007. The average age of the patients at the time of injury was  $47.12 \pm 18.07$  years. 56.25% had bony injuries both to the mid- and lower face. The most common place of injury was the upper jaw, while a suicide attempt was the most common cause of injury (64,71% of all causes). Reposition and osteosynthesis of the affected bones was the most frequently applied surgical procedure in primary reconstruction. The following were applied in the reconstruction of injuries that caused a tissue defect: microvascular flap, locoregional flap, rib graft nasal reconstruction, mandibular reconstruction plates, orbital reconstruction with titanium mesh. Due to the extensiveness of the injury, gunshot wounds and blast injuries that affect the maxillofacial region have a unique status in maxillofacial traumatology. Multiple procedures are sometimes required during the course of surgical treatment and are often planned in several stages.

Key words: maxillofacial traumatology, gunshot wounds, b injuries

## **1. Maksilofacijalna traumatologija (uvod)**

### **1.1. Povijesni značaj strijelnih i eksplozivnih ozljeda za razvoj maksilofacijalne kirurgije u dvadesetom stoljeću**

Ratne ozljede maksilofacijalnog područja bile su jedna od glavnih pokretačkih sila osnivanja maksilofacijalne kirurgije kao posebne kirurške specijalizacije. Naime, rovovski način ratovanja u prvom svjetskom ratu dovodio je do specifičnog načina i uzorka ozljeđivanja ratnika. Tijelo je bilo zaštićeno u rovu, a glava kacigom. Kaciga je štitila kosti neurokranija i mozak, ali ne i strukture lica. To je rezultiralo time da je najizloženiji dio tijela ozljedama bilo upravo lice i čeljusti te se pojavila potreba za novom specijalizacijom kirurgije koja objedinjuje znanja potrebna za zbrinjavanje ozljeda zubi i lubanje. Kroz dvadeseto stoljeće, maksilofacijalna kirurgija se razvijala u modernu granu medicine, usmjerenu na liječenje onkoloških bolesti glave i vrata, kirurško zbrinjavanje deformacija i deformiteta lica i čeljusti, upalnih stanja područja čeljusti, estetsku i rekonstruktivnu kirurgiju glave i vrata te zbrinjavanje ozljeda, kako koštanih, tako i mekotkivnih, maksilofacijalnog područja.<sup>(1)</sup>

### **1.2 Anatomske i funkcionalne karakteristike maksilofacijalnog područja**

Specifičnosti anatomske građe maksilofacijalnog područja uvjetovane su jedinstvenom funkcijom. Naime, područje lica je nositelj osjetilnih organa vida, okusa i njuha. Također je i početni dio aerodigestivnog trakta. Disanje i hranjenje kao funkcije maksilofacijalne regije neophodne su za biološko preživljavanje. Lice je neophodno za društveni život pojedinca. Mimika lica je temelj neverbalne komunikacije, a govor verbalne.

#### **1.2.1. Kostí splanhnokranija**

Splanhnokranij se sastoji od brojnih kosti koje su povezane suturama u jedinstvenu cjelinu, izuzevši donju čeljust. Neparne kosti splanhnokranija su donja čeljust, rešetnica (makar je većim djelom je u uklopljena u neurokranij) te raonik. Parne kosti su donje čeljusti, donje nosne školjke, suzne kosti, sljepoočne kosti (ujedno se ubrajaju i u neurokranij), nosne kosti, jagodične kosti i nepčane kosti. Također, funkcionalno se kostima lica pribrajaju i pterigoidni parni nastavci neparne klinaste kosti, iako ona većim svojim dijelom sudjeluje u formaciji središnjeg dijela srednje lubanjske jame. Čeona kost se ubraja u kosti neurokranija, iako je njena prednja lamina



potporanj gornje etaže lica. U središnjem medijalnom dijelu lica nalaze se kosti koje tvore nosnu šupljinu. Jedini zglob splahnokranija je parni temporomandibularni zglob, u kojem artikuliraju zglobni nastavak donje čeljusti i mandibularna udubina sljepoočne kosti.<sup>(2)</sup> Taj zglob je jedinstven u tijelu budući da je jedini kod kojeg se pokret ostvaruje isključivo ako su uključeni i lijevi i desni zglob. Kosti se oblikuju putem disperziranja sile nastale žvakanjem hrane preko gornje čeljusti na tvrde kosti baze lubanje te čine sustav horizontalnih i vertikalnih potpornja lica. Takva građa kosti lica bitna je za razumijevanje mehanizma nastanka tupe koštane ozljede. Naime, kosti prenose sile prilikom fizioloških procesa, ali i prilikom ozljeda kosti, samo značajno neučinkovitije. Iz tog razloga kosti lica pri tupoj traumi pucaju na karakterističan način i pri manjoj sili na kost, osobito ako ona djeluje u nefiziološkom smjeru, od one sile koja nastaje pri žvakanju. Točnije, kosti pucaju na mjestu najmanje otpornosti kosti (lat. *locus minoris resistentiae*).<sup>(3)</sup> Gornja čeljust, čeona i klinasta kost sadrže pneumatizirane šupljine, takozvane paranazalne sinuse, a u njih se još ubrajaju i celule etmoidalne kosi.<sup>(2)</sup>

### **1.2.2. Meka tkiva maksilofacijalne regije**

U meka tkiva maksilofacijalne regije ubrajaju se meke česti usta, nužne za početak procesa probave i proces fonacije. To su jezik, mišići koji čine dno usne šupljine te sluznice usne šupljine. Obrazi topografski odvajaju usnu šupljinu od vanjskog svijeta. Žlijezde slinovnice nalaze se topografski i u šupljini usta, ali najveća (parotida) je smještena izvan usne šupljine. Nadalje, od mekih česti lica bitno je spomenuti kožu lica i potkožje, masno tkivo, mimičnu muskulaturu, inerviranu od strane sedmog kranijalnog živca, te muskulaturu mišića žvakača, inerviranu petim moždanim živcem. U meke česti maksilofacijalne regije ubrajaju se meke česti nosa i čela. Oči i sadržaj orbita se, također, pribrajaju maksilofacijalnoj regiji, iako su ujedno i predmet bavljenja medicinske specijalizacije oftalmologije.<sup>(1)</sup>

Ozljede mekih tkiva maksilofacijalne regije mogu biti različitoga opsega. Prilikom strijelnih i eksplozivnih ozljeda navedene regije, često se uz koštane ozljede nalaze i opsežne ozljede mekih česti. Posebno opasne mogu biti koštane ozljede uz pridruženu ozljedu jedne ili više arterija. Meka tkiva glave su specifična po svojoj bogatoj irigaciji. Veliki broj krvnih žila znači i veći rizik za krvarenje prilikom ozljede. Blizina velikih krvnih žila vrata i obilan protok u arterijama lica može dovesti do ozbiljnog i po život opasnog krvarenja. Meka tkiva maksilofacijalne regije

mogu biti ozlijeđena bez involviranja koštanih struktura, osobito pri lakšim ozljedama, dok je svaka koštana ozljeda praćena i mekotkivnom ozljedom.

### **1.3. Etiologija i epidemiologija mirnodopske maksilofacijalne traume**

Ozljeđivanju maksilofacijalne regije doprinosi prominentni položaj iste na tijelu.<sup>(4)</sup> Uzroci ozljeđivanja mogu se podijeliti na napade, odnosno interpersonalno nasilje, cestovne prometne nesreće, padove s visine te ostale.<sup>(5)</sup> Epidemiološki gledano uzroci se razlikuju po više kriterija. Jedan od značajnih je razvijenost države ili regije u kojoj se promatra incidencija ozljeda maksilofacijalnog područja.<sup>(2,4,5)</sup> Naime, u ekonomski slabije razvijenim državama se kao vodeći uzrok ozljede najčešće navode cestovne prometne nesreće.<sup>(5)</sup> U razvijenim državama pada udio cestovnih prometnih nesreća, a raste udio napada i interpersonalnog nasilja te padova.<sup>(4,7,8)</sup> Tako su Kaul i suradnici izvijestili da su u New Delhiju, Indija, maksilofacijalne ozljede najčešće uzrokovane cestovnim prometnim nesrećama sa udjelom od 56,8%<sup>(4)</sup>, a Singaram i suradnici u Chennaiju, Indija, javljaju kako je isti uzrok zadužen za čak 73,8% ozljeda.<sup>(5)</sup> Studijom Cabalaga i suradnika provedenom u Australiji ustanovljeno je da je najčešći uzrok maksilofacijalne frakture napad, tj. interpersonalno nasilje sa udjelom od 29,9%.<sup>(7)</sup> Postoje, dakako, i iznimke. Tako Fama i suradnici javljaju kako je u Messini, Italija, 71,4% maksilofacijalne traume uzrokovano cestovnih prometnim nesrećama.<sup>(6)</sup> U gore navedenim istraživanjima strijelne i eksplozivne ozljede nisu navedene kao samostalan etiološki čimbenik, što ukazuje na njihovu rijetkost. Različiti autori navode da postoje razlike u incidenciji i uzroku maksilofacijalne traume s obzirom na doba dana i dan u tjednu te socioekonomski status ozljeđenika.<sup>(4,8)</sup>

Unatoč tim razlikama, konstantno se izvještava kako su muškarci češće ozlijeđeni od žena i to u omjeru od 3:1 i više u tupim ozljedama<sup>(4-6)</sup>, dok je kod strijelnih ozljeda taj omjer još i veći. Tako je u studiji Wahida i suradnika omjer muškaraca i žena stradalih od strijelnih ozljeda glave i vrata 7:1. U istoj studiji napominju kako su drugi autori izvijestili o omjerima od 20:1 pa čak i 49:1.<sup>(9)</sup> Nadalje, ozljede maksilofacijalne regije su češće u mlađoj životnoj dobi. Većina studija prati vrh incidencije ozljeda u drugom, trećem i četvrtom desetljeću života.<sup>(4-6)</sup>

Ozljede maksilofacijalne regije su često udružene s ozljedama drugih dijelova tijela, što direktno ovisi o mehanizmu ozljede. Prisutnost konkomitantnih ozljeda seže do 22%.<sup>(6)</sup> Logično je očekivati da pojavnost konkomitantnih ozljeda ovisi o lokalnoj razvijenosti sredine u kojoj se

promatra pojavnost te epidemiološkim čimbenicima koji su već navedeni. U studiji Kaula i suradnika uočeno je da 67,1% konkomitantnih ozljeda uključuje ozljede iz spektra ortopedske traumatologije.<sup>(4)</sup> U razvijenim zemljama su učestalije konkomitantne ozljede iz spektra neurotraumatologije. U studiji Fame i suradnika taj udio je iznosio 42,6% od svih konkomitantnih ozljeda, zatim su slijedile ozljede torakalne regije s udjelom od 26,9% dok su na trećem mjestu bili pacijenti s ozljedama udova 23,4%.<sup>(6)</sup>

U analizi strijelnih i eksplozivnih ozljeda područja lica najznačajnije konkomitantne ozljede su ozljede mozga i očne jabučice. Shackford i suradnici (Kalifornija) utvrdili su kako je prilikom strijelne ili eksplozivne ozljede lica najčešće simultano ozlijeđen i mozak, a uzrok smrti u 25% svih strijelnih i eksplozivnih ozljeda maksilofacijalne regije je upravo zahvaćenost mozga. U istom istraživanju najčešća komplikacija bila je sljepoća, s udjelom od 10,8% svih komplikacija.<sup>(10)</sup> Demetriades i suradnici u ranijem su istraživanju uzoraka ozljeda lica vatrenim oružjem ustvrdili kako je, također, najčešća konkomitantna ozljeda mozga s udjelom od 17%, a zatim slijedi fraktura vratne kralježnice s udjelom od 8,1%.<sup>(11)</sup> Razlika u udjelima zahvaćenosti mozga tumači se činjenicom kako Demetriades i suradnici nisu u svoje istraživanje uvrstili ozljede gornje etaže lica.<sup>(10)</sup>

U posljednje vrijeme opisan je i specifičan obrazac maksilofacijalne eksplozivne ozljede nastale uslijed terorističkog napada. Najopsežnija studija je ona Gataae i Muassae (Irak). U toj studiji, visok je udio izoliranih mekotkivnih ozljeda (54%). Maksilofacijalne ozljede, bez pridruženih, činile su samo 33,03% u ukupnom broju od 551. Najčešća konkomitantna ozljeda je ozljeda oka s udjelom od 28,8%.<sup>(12)</sup> Ovakav obrazac ozljeda mogao bi biti sve učestaliji u budućnosti uslijed mogućeg povećanja učestalosti terorističkih napada.<sup>(13)</sup>

#### **1.4. Razlike koštane ozljede izazvane tupom traumom i strijelnoeksplozivne ozljede**

U mirnodopskoj maksilofacijalnoj traumatologiji prevladavaju tupe ozljede maksilofacijalnog područja. U ratnoj traumatologiji za očekivati je mnogo veći udio strijelnih i eksplozivnih ozljeda.<sup>(3,14)</sup>

Tupa ozljeda može, ovisno o jačini, zahvatiti manji ili veći dio lica, glave i tijela. S aspekta maksilofacijalne traumatologije, a zbog različitih biomehaničkih karakteristika bitno je razgraničiti donju od srednje etaže lica, iako ozljede mogu zahvatiti obje etaže odjednom.<sup>(3)</sup>

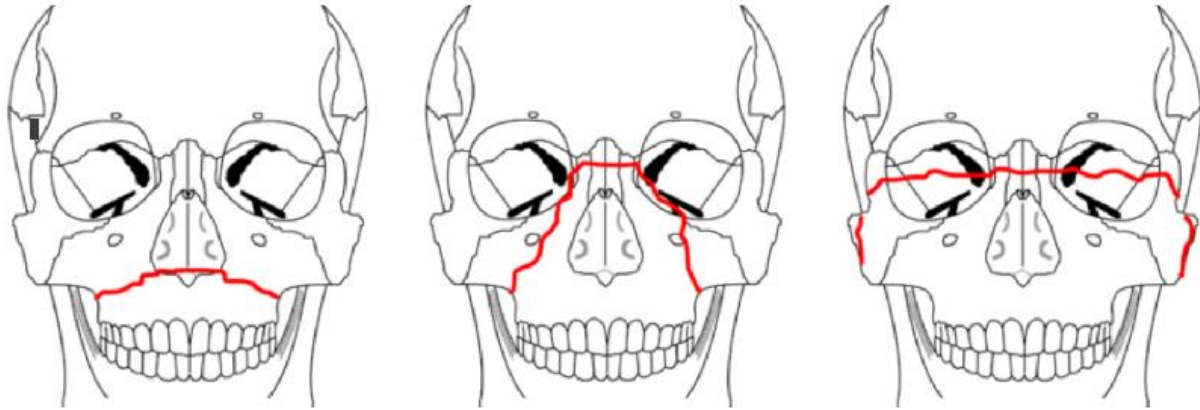
Gornja etaža lica sastoji se od frontalne kosti, čija jača tupa ozljeda dovodi do kompromitacije moždanog parenhima te će zahtijevati neurokiruško liječenje.

Strijelne i eksplozivne ozljede specifične su po tome što zbog izrazite kinetičke energije projektila dolazi do direktne destrukcije kosti na mjestu prolaska projektila kroz nju, a uz to može doći i do indirektnog oštećenja facijalnog skeleta.<sup>(15)</sup> Strijelne ozljede djelovanjem blastnog vala mogu izazvati kominutivnu frakturu svih dijelova kosti koji okružuju pneumatiziranu šupljinu kroz koji prolazi metak.<sup>(3)</sup> Također, strijelne ozljede nerijetko dovode do karakterističnog defekta tkiva maksilofacijalne regije, koje može zahtijevati višestruke rekonstruktivne operacijske postupke.

#### **1.4.1. Srednje lice**

Dovoljno snažna tupa ozljeda izaziva koštane lomove. Djelovanjem sile koja je jača od elastičnosti kosti dolazi do puknuća. Ulomci mogu biti dislocirani, ali i ne moraju. Ukoliko su dislocirani tada u području lica nastaju prijelomi koji se mogu podijeliti na one koji mijenjaju i one koji ne mijenjaju zagriz. Prilikom prijeloma kod kojeg dolazi do promjene zagriža dolazi do promjena u fiziološkoj okluziji zubi, koja se uz temporomandibularni zglob može računati i kao artikulacijska površina donje i gornje etaže lica. Klasičan primjer prijeloma koji ne obuhvaća zagriz je prijelom lične kosti.<sup>(1,3)</sup>

Francuski kirurg *René Le Fort* je prvi razvio klasifikaciju fraktura koje poremećuju zagriz. On je prijelome srednjeg lica podjelio u tri karakteristične grupe, tj. razine (I, II, III) promatrajući gdje se najčešće javljaju frakturne linije. Klasifikacija po Le Fortu je zorno prikazana na slici 1.



**Slika 1:** Le Fortova klasifikacija prijeloma srednjeg lica. Slijeva nadesno: tip I, tip II, tip III(16)

Takav raspored frakturnih linija je rezultat specifične anatomske građe kosti srednjeg lica. Kosti lica se oblikuju prenoseći sile žvakanja na kosti baze lubanje. Tako na mjestima najjačeg djelovanja sile i najjačeg pritiska kost postaje najdeblja i najčvršća. Prenošenje tupe sile prilikom udarca zaslužno je za nastajanje indirektnih fraktura na udaljenom mjestu po tipičnom obrascu. Razina do koje će doći do oštećenja ne ovisi samo o jačini, već i o smjeru djelovanja sile.

#### **1.4.2. Donje lice**

U kliničkom smislu ovdje se misli na donju čeljust.<sup>(3)</sup> Tupi prijelomi se očituju prije svega poremećenom okluzijom. Osim na mjestu neposrednog djelovanja sile, prijelom donje čeljusti može biti višestruk, tj. nastati na mjestu neizravnog djelovanja sile.<sup>(1)</sup>

## **2. Strijelna rana (lat. *vulnus sclopetarium*)**

Strijelne ozljede su one koje nastaju djelovanjem projektila ispaljenog iz vatrenog oružja. Velika energija takvog projektila u kombinaciji sa malom masom izaziva specifično oštećenje tkiva, a također i specifične patoanatomske karakteristike rane.<sup>(17)</sup>

Tipična strijelna rana ima ulaznu i izlaznu ranu te strijelni kanal, koji je u početnoj fazi ozljede veći i naziva se privremena šupljina, a neposredno zatim kolabira i formira takozvanu konačnu šupljinu. Ukoliko se klinički nalazi samo ulazna rana i strijelni kanal i projektil ostane u tijelu ozljeđenika, tada govorimo o ustrijelu. Kada se projektil ne zaustavi u tkivu, već strijelni kanal ponovno prijeđe granicu tijela, nastaje i izlazna rana te se tada takva strijelna rana naziva prostrijel.<sup>(1)</sup>

Postoji i tangencijalna strijelna rana. Kod ove metak svojom putanjom samo površno zahvaća tijelo, tj. ne dolazi do ulaska metka u organizam. Ulazna i izlazna rana su, u biti, jedna te ista. Kod takvih rana također može doći do avulzije mekih tkiva. Ponekad ta avulzija može biti značajno izražena.<sup>(3)</sup>

### **2.1 Balistika**

Balistika je grana mehanike koja se bavi opisom lansiranja, putanje i brzine projektila. Projektili mogu nastati kao rezultat djelovanja raznog vatrenog oružja i eksplozivnih sredstava.<sup>(18)</sup> Razlikujemo unutarnju, vanjsku i terminalnu balistiku. Unutarnja balistika bavi se opisivanjem fizikalnih procesa koji se zbivaju u cijevi oružja prilikom ispaljivanja metka, tj. projektila. Točnije rečeno, unutarnja balistika opisuje gibanje projektila u cijevi oružja od ispaljivanja do napuštanja usta cijevi. Gibanjem nakon ispaljivanja, dakle brzinom i putanjom projektila bavi se vanjska balistika, a interakciju pogođenog tkiva i projektila opisuje terminalna balistika.

U fizici, unutarnja i vanjska balistika se mogu egzaktno opisati te su mogući i kontrolirani pokusi u tome području, što pomaže boljem znanstvenom razumijevanju tih dviju grana balistike. Za razliku od tih grana balistike, terminalna balistika oslanja se na ekstrapolaciju rezultata pokusa dobivenih na modelima. Modeli mogu biti načinjeni od balističkog gela ili različitih svakodnevnih objekta. Također, u istraživanjima terminalne balistike, značajni su kadaverični i animalni modeli.<sup>(14)</sup>

Prilikom ispaljivanja projektila iz vatrenog oružja u inicijalnoj fazi dolazi do zapaljenja baruta koji opskrbljuje kinetičku energiju projektilu termodinamičkim procesom rada vrućeg plina, tj. pretvaranjem kemijske energije baruta u kinetičku energiju. Projektil zatim putuje sredstvom (zrak, voda) te putem gubi brzinu<sup>(17)</sup> do trenutka pogotka žrtve. Ukoliko je  $E_k$  kinetička energija,  $m$  masa projektila, a  $v$  oznaka za brzinu, jednadžba kinetičke energije projektila je sljedeća:

$$E_k = \frac{m * v^2}{2}$$

Iz prethodne jednadžbe je vidljivo da kinetička energija projektila raste linearno s povećanjem mase, a eksponencijalno s povećanjem brzine. To je i razlog tome da se strijelne rane učestalo dijele na one izazvane projektilima visoke i niske brzine.<sup>(17,19)</sup> Ipak, za oštećenje tkiva i kliničke posljedice značajnija je količina predane kinetičke energije na tkivo. Prema tome, valjana je i podjela na visokoenergetske i niskoenergetske ustrijele ili prostrijele.<sup>(18)</sup> Različiti autori navode različitu brzinu projektila koja odvaja projektila niske od onih visoke brzina. Iako se navode različite brzine, granica je uvijek veća ili jednaka brzini zvuka od 330 m/s.<sup>(15,19)</sup>

Osim brzine projektila, za oštećenje su odgovorni veličina, oblik i građa metka te elastična svojstva tkiva. Elastična svojstva tkiva određuju količinu kinetičke energije koja se može apsorbirati prije nego što dođe do oštećenja. Tanke kosti maksilofacijalne regije ne dopuštaju značajnu elastičnu apsorpciju te preostala kinetička energija dovodi do destrukcije kosti. Metci se razlikuju po tome imaju li tvrdi metalnu ovojnici oko meke, olovne jezgre (eng. *full metal jacket*) ili je jezgra izložena i nepotpuno zaštićena ovojnicom kao kod metaka namijenjenih za lov (eng. *soft point*). Kod prvih metak ostaje nepromijenjen nakon ustrijela te zbog očuvanog oblika prodire efikasnije kroz tkivo. Bolje probija oklop, stoga ga često koristi vojska. Druga vrsta metka je dizajnirana tako da se prilikom ustrijela metak raširi u tkivu te uspori i posljedično tome preda više kinetičke energije u tkivo, dovodeći do masovnog oštećenja tkiva. Taj tip streljiva često koriste lovci.<sup>(18)</sup>

U tkivu se kinetička energija troši na destrukciju i zagrijavanje tkiva te blastni rad.<sup>(17)</sup> Blastni rad označava povećanje tkivnog tlaka koje se radijalno širi od projektila. Učinak je najbolje uočljiv na fotografskim snimcima prostrijela balističkog gela.<sup>(17,18)</sup> Blastnim radom se stvara takozvana privremena šupljina koja, u biti, znači razmicanje tkiva od putanje projektila. Ovaj mehanizam je

odgovoran za oštećenje tkiva u okolici strijelnog kanala (onog koje nije zahvaćeno direktnim uništenjem prolazećeg metka). Budući da stanice ne mogu apsorbirati takvu količinu energije, dolazi do njihove nekroze. Blastni rad također može biti zaslužan za izrazitu avulziju prilikom tangencijalne strijelne rane.<sup>(3)</sup>

Zbog anatomskih specifičnosti srednjeg lica, prilikom ustrijela tog područja, a uslijed djelovanja blastnog rada, može doći do potpunog uništenja kosti koje okružuju pneumatiziranu šupljinu. Na primjer, niski prostrijel maksilarnog sinusa može dovesti do indirektnog oštećenja krova orbite sa posljedičnom kompromitacijom sadržaja orbite. Općenito, udaljeno oštećenje pneumatiziranih kosti je značajka strijelnih ozljeda zbog fenomena blastnog rada.<sup>(15)</sup>

## **2.2. Niskoenergetske strijelne rane**

Takve rane nastaju najčešće pištoljem.<sup>(9)</sup> Istodobno s ulaskom u tkivo dolazi do usporavanja projektila, tj. predaja kinetičke energije je najveća prilikom ulaska u tkivo i smanjuje se duž strijelnog kanala.<sup>(17)</sup> Iz tog razloga je logično očekivati da će se ustrijeli češće javljati kod ranjavanja oružjem koje ispaljuje projekte niskom brzinom. Fenomen privremene šupljine je manje izražen nego kod ustrijela projektilom visoke brzine.

## **2.3. Visokoenergetske strijelne rane**

Kod visokoenergetske strijelne rane dolazi do usporavanja metka i predaje kinetičke energije tek dublje u tkivu.<sup>(17)</sup> Naravno, prema već navedenoj jednadžbi kinetičke energije, količina ukupne energije predane tkivu značajno je veća nego kod niskoenergetskog ustrijela. Fenomen privremene šupljine je značajno izražen. Tako iza minimalne ulazne rane možemo naći značajno oštećenje koštanih i mekih tkiva.<sup>(20)</sup> Poseban problem takvih ozljeda, a naročito ozljeda maksilofacijalne regije, je izražena destrukcija i avulzija tkiva. Uz destrukciju često se nalazi i opsežna kominucija facijalnog skeleta. Također, moguća su i krvarenja te udaljene avaskularne nekroze uslijed ozljede krvnih žila.<sup>(15)</sup> Za adekvatnu sanaciju i najveći mogući estetski i funkcionalni učinak, ozljeđenici ponekad moraju proći kroz višestruke rekonstruktivne koštane i mekotkivne operacije.



### 3. Eksplozivne ozljede (lat. *vulnera explosiva*)

Prilikom eksplozije dolazi do pretvaranja kemijske energije eksplozivnog sredstva u toplinsku energiju, blastni val te kinetičku energiju predanu projektilima, tj. krhotinama (eng. *shrapnel*).<sup>(17)</sup> Eksplozivna sredstva možemo prema brzini detonacije dijeliti na ona visokog i niskog stupnja. Eksplozivi visokog stupnja imaju brzinu širenja eksplozije od 1 do 9 km u sekundi, a niska brzina eksploziva niskog stupnja mjeri se u centimetrima po sekundi do najviše 400 metara u sekundi.<sup>(18)</sup> Brzina detonacije trinitrotoluena je 7580 metara u sekundi, a energija nastala prilikom eksplozije je ovisna o količini eksploziva.<sup>(17)</sup>

Eksplozivna ozljeda (lat. *vulnus explosivum*) je rezultat različitih kompleksnih interakcija. Toplinska energija, ukoliko zahvati unesrećenika, dovodi do opeklina. Blastni val označava radijalnu, ekstremno brzu, čak do dvostruko bržu od zvuka, propagaciju fronte ekstremno visokog tlaka zraka, praćenog niskim tlakom. Najčešće se širi zrakom, ali može se širiti i vodom te čvrstom tvari. Ukoliko se širi zrakom, značajan je za oštećenje unutarnjeg uha te endotela pluća. Različiti putevi širenja blastnog vala izazvat će oštećenja različitih organa.<sup>(17)</sup> Energija predana pritiskom na bubnjić može dovesti do privremenog ili trajnog oštećenja sluha. Kinetička energija predana projektilima je najznačajniji etiološki faktor ozljede maksilofacijalne regije u užem smislu.<sup>(3)</sup> Mehanizam oštećenja tkiva tim projektilima je gotovo istovjetan mehanizmu oštećenja koje nastaje prilikom strijelne ozljede. Chandra i Sundaramurthy u svome radu iz 2014. godine, razlikuju četiri moguća mehanizma nastanka ozljede eksplozijom.<sup>(21)</sup> Novija klasifikacija koju su 2017. predstavili Franke i suradnici preciznije definira kvartarne učinke i uvodi u podjelu i kvintarne učinke.<sup>(22)</sup>

### **3.1. Primarna eksplozivna ozljeda**

Pod ovim pojmom obuhvaćeno je djelovanje blastnog vala na tijelo. Blastni val prenosi energiju na organizam te dovodi do naglog stlačenja tkiva, nakon kojeg slijedi nagla relaksacija. Ukoliko se tkivo giba nesinkronizirano, doći će do sila razmicanja koje mogu rastrgati tkivo. Također, u ovoj fazi dolazi i do mikrovaskularnog oštećenja.<sup>(18)</sup> U zatvorenom prostoru može doći do višestrukih primarnih ozljeda zbog refleksije vala od tvrde površine.<sup>(21)</sup>

### **3.2. Sekundarna eksplozivna ozljeda**

Industrijski proizvedena, ali i improvizirana eksplozivna sredstva i oružja imaju često vanjski omotač koji je načinjen od metala. Prilikom eksplozije dolazi do lansiranja krhotina eksplozivnog sredstva, ali i krhotina iz okoliša. Te krhotine se ponašaju u skladu s pravilima vanjske balistike. Ukoliko zahvate bolesnika dolazi do ozljede. Oštećenja nastala ovakvim mehanizamom ovisi o veličini, brzini i obliku projektila te je gotovo istovjetan onome prilikom nastanka strijelne ozljede. Moguć je nastanak višestrukih penetrantnih ozljeda.<sup>(18)</sup>

### **3.3. Tercijarna eksplozivna ozljeda**

Za ovaj vid djelovanja eksploziva na organizam odgovorna je tupa trauma. Naime, odbacivanje tijela uslijed djelovanja energije eksplozije dovodi tijelo u stanje više energije koja se prenosi na kosti prilikom pada. Ukoliko dođe do takve ozljede maksilofacijalnog skeleta, lomovi se javljaju po već opisanom obrascu tupe ozljede. Ukoliko eksplozijom dođe do lansiranja većeg objekta koji pogađa tijelo, to se isto smatra tercijarnom eksplozivnom ozljedom. Također, ovim mehanizmom nastaju i ozljede nastale eventualnim urušavanjem građevine u okolini ozljeđenike, a koje je posljedica eksplozije.<sup>(21)</sup>

### **3.4. Kwartarna eksplozivna ozljeda**

Pod kvartarnim učincima eksplozivne ozljede misli se na ozljede nastale toplinom ili kemikalijama te dekompenzacije već postojećih bolesti. Opečena može biti koža, ali i pluća zbog inhalacije vrućih plinova. Prijašnja kronična bolest se može dekompenzirati kao posljedica eksplozije. Na primjer, egzacerbacija kronične plućne opstruktivne bolesti može nastati zbog udisanja vruće prašine nastale u eksploziji.<sup>(22)</sup>

### 3.5. Kvintarna eksplozivna ozljeda

Iako neki autori svrstavaju oštećenja izazvana radijacijom i kemikalijama (i sve ostale učinke nerazvrstane u primarne, sekundarne i tercijarne) nastalim u eksploziji pod kvintarne učinke,<sup>(18,21)</sup> novija klasifikacija prezentirana u radu Franke i suradnika te učinke svrstava u kvintarne. Dakle, ozračivanje tijela prilikom eksplozije nuklearne bombe, smatra se kvintarnom eksplozivnom ozljedom, kao i oštećenja nastala udisanjem otrovnih plinova oslobođenih prilikom eksplozije. Ovdje se također svrstavaju i posebni infektivni elementi ozljede (primjerice, penetrantna ozljeda komadom tijela druge osobe uslijed eksplozije), koji su moguće odgovorni za hiperinflamatorno stanje u inicijalnim stadijima liječenja.<sup>(22)</sup>

### 4. Akutno zbrinjavanje i dijagnostika strijelnih i eksplozivnih ozljeda

U literaturi postoji slaganje autora kako se početne medicinske intervencije zbrinjavanja bolesnika vrše prema takozvanom ATLS (eng. *Advanced Trauma Life Support*) algoritmima.<sup>(18,20,22)</sup> Primarni postupak temelji se na takozvanoj ABC (eng. *Airway, Breathing, Circulation*) strategiji. U prvim minutama zbrinjavanja bolesnika, potrebno je zbrinuti ozljede koje predstavljaju neposrednu opasnost po život, a u prvom redu potrebno je osigurati dišni put od zatvaranja ili otvoriti zatvoreni dišni put. Zatim je potrebno sanirati ozljede koje mogu dovesti do kompromitacije disanja, odnosno plućne funkcije. Nakon toga, nužno je zaustaviti krvarenje koje je opasno po život.<sup>(22)</sup> Zbog mogućnosti simultane ozljede mozga nužno je provjeriti i bolesnikov neurološki status.<sup>(20)</sup> Ukoliko postoji multisistemna trauma, nužno je zbrinuti ostale ozljede koje ugrožavaju život (primjerice otvorena ozljeda neurokranija). Operacije spašavanja života i uda (ili udova) su višeg prioriteta od saniranja ozljeda maksilofacijalne regije.<sup>(15)</sup> Također, oftalmološke i otološke ozljede zbrinjavaju se prije nego ozljeda lica.<sup>(23)</sup> Ukoliko stanje bolesnika ne dozvoljava ekstenzivniju operaciju primjenjuje se operacije kontroliranja štete (eng. *damage control surgery, DCS*). One su manjeg opsega i kraćeg trajanja (najduže do 90 minuta) od klasičnih operacija te su fokusirano usmjerene na saniranje mogućih letalnih ozljeda. Na primjer, kod izraženog krvarenja iz pluća ne čini se anatomska resekcija, već se resekira samo ozljeđeni dio pluća koji ugrožava život pacijenta te se nakon toga zatvori staplerom.<sup>(22)</sup>

#### **4.1. Dišni put (eng. *airway*, A)**

Nos i usta pripadaju maksilofacijalnoj regiji i čine početak dišnog puta. Iz tog razloga prilikom ozljede maksilofacijalne regije može doći do kompromitacije dišnog puta. On može biti kompromitiran direktnom ozljedom, opeklinom, kompresijom hematomom od vaskularne ozljede vrata ili stranim tijelom (primjerice, zubom ili šrapnelom).<sup>(18,20)</sup> Zahvaljujući iznimnoj prokrvljenosti maksilofacijalne regije, edem može nastati brzo. To je potrebno imati na umu prilikom odluke o zbrinjavanju dišnog puta.

Osim klasičnog pristupa osiguranju dišnog puta orotrahealnim tubusom, zbrinuti se može nazotrahealnom intubacijom sa ili bez pomoći fiberendoskopa. Takav pristup može bit problematičan ukoliko postoji ozljeda baze lubanje ili opsežno oštećenje usta. U tim slučajevima se može primijeniti intubacija submentalnim pristupom ili traheotomija.<sup>(23)</sup>

#### **4.2. Disanje (eng. *breathing*, B)**

Istovremeno sa strijelnom ili eksplozivnom ozljedom glave može biti ozlijeđen prsni koš. Primjer ozljede pluća koja može neposredno ugrožavati život unesrećenika je ozljeda stijenke prsnog koša uz tenzijski pneumotoraks.<sup>(22)</sup> Liječi se primarno dekompresijom prsnog koša jednosmjernim ventilom, a sekundarno se može pristupiti i drenaži.<sup>(18)</sup>

#### **4.3. Cirkulacija (eng. *circulation*, C)**

Krvarenje je velik problem strijelnih rana. Connor i suradnici navode kako je krvarenje vodeći spriječivi uzrok smrti kod ozlijeđenika stradalih od strijelnih ozljeda sa udjelom od 30 do 40 %.<sup>(24)</sup> Nužno je evaluirati sve prisutne ozljede organskih sustava kako bi se moglo uočiti izraženo krvarenje. Pri sanaciji krvarenja iz pazuha ili prepona nužno je primijeniti hemostatske agense ili pritisak sterilnim gazama. Esmarhov povez sprječava prekomjerno krvarenje iz ozlijeđenih udova. U prvom satu se preferira hipotenzivna resuscitacija, a nakon prvog sata normotenzivna.<sup>(18)</sup> Maksilofacijalna regija posebno je osjetljiva na krvarenje zbog izražene prokrvljenosti.<sup>(1)</sup> Zaustavljanje krvarenja ove regije može se postići prednjom ili stražnjom nosnom tamponadom, kirurškim podvezivanjem ozlijeđenih krvnih žila, a u novije vrijeme primjenjuju se i postupak angioembolizacije ozlijeđene arterije pomoću CT angiografije.<sup>(25)</sup>

#### **4.4. Slikovna dijagnostika**

Primjena kompjuterske tomografije predstavlja „zlatni standard“ prilikom obrade bolesnika s ozljedom glave. CT (eng. *computed tomography*) omogućava vizualizaciju ozlijeđenih kostiju i pruža pravi uvid u stanje ozlijeđenika. Naime, ponekad se iza minimalne ulazne rane može naći značajno mekotkivno i koštano oštećenje maskirano edemom. Posebna pogodnost dijagnostike kompjuteriziranom tomografijom je mogućnost trodimenzionalne rekonstrukcije kosti lica. Trodimenzionalna rekonstrukcija pomaže prilikom procjene opsežnosti koštanih ozljeda, ali i planiranju kirurškog saniranja ozljeda. U smjernicama koje su iznijeli Peled i suradnici CT angiografija ubraja se u obavezne postupke u inicijalnoj evaluaciji.<sup>(15,20)</sup> Odnosi zubi u čeljusti vizualiziraju se ortopanogramom.<sup>(19)</sup> Prilikom zahvaćenosti drugih organskih sustava slikovna dijagnostika pomaže ustvrditi opseg i lokalizaciju ozljeda.<sup>(22)</sup>

#### **5. Kirurško liječenje strijelnih i eksplozivnih ozljeda maksilofacijalne regije**

Prilikom zbrinjavanja ozlijeđenika stradalog od strijelne i eksplozivne ozljede, operacije maksilofacijalnog područja nemaju najviši prioritet. Ovdje se, naravno, ne ubrajaju održavanje dišnog puta i hemostaza maksilofacijalne regije. Unatoč tome nužna je njihova adekvatna sanacija čim to bolesnikovo stanje dopusti.<sup>(15)</sup>

Strijelne i eksplozivne ozljede smatraju se inficiranim ranama te je nužno adjuvatno liječenje antibioticima. Liječenje antibioticima ne može zamijeniti kirurški postupak.<sup>(18)</sup> Uputno je započeti antibiotsko liječenje prvom prilikom.<sup>(23)</sup> Nužna je primjena antibiotika koji će pokriti što širi spektar djelovanja protiv kožnih, oralnih i bakterija iz okoliša.<sup>(20)</sup> Antibiotici se često primjenjuju po takozvanoj „ratnoj shemi“ koja uključuje antistafilokokni penicilin, aminoglikozid i još jedan antibiotik koji pokriva anaerobni spektar uzročnika.

##### **5.1. Primarna rekonstrukcija**

Nakon stabilizacije bolesnika i zbrinjavanja prije navedenih ozljeda pristupa se operaciji maksilofacijalnog područja. Rani debridman rane je nužan, ali u najmanjem mogućem opsegu. Prilikom tog postupka potrebno je učiniti nekrektomiju vidno nekrotičnog tkiva i dekontaminaciju rane. Također, potrebno je ukloniti strani materijal iz rane. Pritom kirurg treba posebnu pažnju obratiti na poštedu zdravog tkiva.<sup>(20)</sup>

Nakon debridmana rane pristupa se restoraciji i stabilizaciji koštane forme srednjeg lica. Ukoliko su zahvaćene donja ili gornja čeljust, odnosno okluzalna ploha, rekonstrukcija bi trebala započeti njihovom ponovnom uspostavom. Bez obzira kojim pristupom se počinje, u toku rekonstrukcije je bitno rano imati rekonstruiranu karakterističnu anatomsku liniju lica (primjerice, zigomatični luk ili donju čeljust) kako bi se u nastavku operacije operater mogao prema njoj orijentirati prilikom sanacije eventualnih ostalih koštanih ozljeda. Sanacija otvorenih prijeloma vrši se prema AO/ASIF (eng. *Association for Osteosynthesis/Association for the study of Internal fixation*) standardu. Dislocirani koštani prijelomi liječe se otvorenom redukcijom i unutarnjom fiksacijom. Ovisno o kosti koriste se 2.0 milimetarske ili 1.5 milimetarske monokortikalne pločice ili veća bikortikalna „rekonstruktivna“ ploča promjera otvora 2.4 milimetra s odgovarajućim vijcima. „Rekonstruktivna“ ploča koristi se prilikom sanacije ozljeda mandibule, dok se manje monokortikalne ploče koriste za učvršćivanje i stabilizaciju ulomaka kosti srednje lica.<sup>(15,20,23)</sup>

Nakon saniranja prijeloma preostalog djela kostura, ukoliko postoji izražen defekt tkiva lica pristupa se rekonstrukciji defekta. Iako su postojale nedoumice treba li se prilikom strijelnih i eksplozivnih ozljeda s defektom pristupiti primarnoj ili sekundarnoj rekonstrukciji defekta, danas se većina autora slaže kako se preferira primarna rekonstrukcija središnjeg dijela lica ukoliko je to moguće. Često su potrebni slobodni koštani režnjevi prilikom saniranja opsežnijih defekata srednjeg lica. Aficirana mandibula sanira se primarno „rekonstruktivnom“ pločom a sekundarno koštanim presadcima.<sup>(15)</sup> Prednost primarne rekonstrukcije takvih rana je u tome što dolazi do manje kontrakture preostalog mekog tkiva. Time je moguće očekivati bolji estetski rezultat rekonstrukcija nego kod ozljeda koje su cijelile *per secundam*.

Tip režnja koji će se koristiti u rekonstrukciji ovisi o vrsti i veličini defekta tkiva. U pravilu se nadomještano slično sa sličnim, dakle ukoliko se nalazi oštećenje kosti potreban je koštani režanj, a ukoliko je prisutan i koštani i mekotkivni defekt primjenjuje se složeni režanj. Koštani režanj može biti slobodan (primjerice režanj crijevne kosti ili svoda lubanje) ili mikrovaskularan (slobodni režanj palčane kosti). Nekada je nužno kombinirati više režnjeva prilikom zbrinjavanja opsežnijih defekata.<sup>(20)</sup> Dijelovi orbite mogu se rekonstruirati i titanskom mrežicom.

Prilikom zatvaranja rane bitno je da ne ostane izložen nijedan dio kosti, točnije svaki izloženi dio kosti trebao bi biti prekriven mekotkivnim režnjem. Ukoliko je moguće, prioritet bi trebao imati lokalni režanj. To će biti nemoguće ukoliko postoji opsežniji defekt mekog tkiva. Tada u obzir dolaze i regionalni i slobodni režnjevi.<sup>(23)</sup>

U tijeku postupka, nužno je planiranje mogućih sekundarnih operacija te ostvarivanje uvjeta za funkcionalnu protetsku rehabilitaciju.

## **5.2. Sekundarni operativni postupci**

Većina mirnodobskih ozljeda maksilofacijalnog područja zahtjeva više od jedne operacije prilikom ostvarivanja što boljeg funkcionalnog i estetskog rezultata. Osobito su teške ozljede prilikom pokušaja samoubojstva kod kojih ponekad dolazi do značajnog gubitka tkiva i srednjeg i donjeg lica. Stoga je često nemoguće ostvariti ciljeve liječenja jednom operacijom. U toku cijeljenja postoperativne rane može doći do prekomjernog stezanja režnja i atrofije mekog tkiva što dovodi do „skeletalizacije“. Tada je nužno ponovno prekriti izloženu kost. U literaturi, sekundarne operacije se najčešće odnose na revizijske operacije, umetanje dentalnih implantanata i revizije ožiljaka.<sup>(20)</sup> Ponekad su nužni operativni postupci u liječenju infektivnih komplikacija.

Općenito se u primarnoj rekonstrukciji postavljaju veći režnjevi kako bi se unaprijed kompenzirali budući gubitci volumena. Različiti režnjevi će gubiti različito volumen tokom vremena. Tako primjerice kod koštanog režnja ne očekujemo pretjeranu resorpciju ukoliko ne dođe do nekroze, dok vitalni mišić može značajniji izgubiti na volumenu tokom vremena. Ako se koristi vaskularizirani adipozni režanj, on se može povećati u volumenu ukoliko se bolesnik udeblja. Posebno teška može biti rekonstrukcija nosa. Kao najistaknutiji dio lica je sklon deformaciji prilikom atrofije režnja kojim je rekonstruiran.<sup>(23)</sup>

## **6. Istraživanje**

U istraživanju će biti prikazana deskriptivna statistika karakteristika strijelnih i eksplozivnih ozljeda maksilofacijalne regije u mirnodopskom razdoblju. Istraživanje je provedeno nad bolesnicima liječenim na Klinici za kirurgiju čeljusti, lica i usta Kliničke bolnice Dubrava.

### **6.1. Metode i ispitanici**

Retrospektivnom analizom podataka iz bolničkog informacijskog sustava (BIS) u desetogodišnjem razdoblju od 1.1.2007. godine do 31.12.2016. godine pronađeni su podaci o bolesnicima liječenima od zadobivenih strijelnih i eksplozivnih ozljeda na Klinici.

Kriterij uključivanja u istraživanje je bio nastanak strijelne ili eksplozivne ozljede u navedenom desetogodišnjem razdoblju. Isključeni su bili ozljeđenici vođeni pod istim dijagnozama, a čije su ozljede nastale u prethodnom mirnodopskom razdoblju te ozljeđenici koji su pod istim dijagnozama liječeni od komplikacija ozljeda nastalih u ratnom razdoblju.

Analizirani su podaci sedamnaestero pacijenata koji su odgovarali gore navedenim kriterijima.



## 7. Rezultati

Svaki ozljeđenik u ovom istraživanju je stradao isključivo od jedne strijelne ili eksplozivne ozljede.

Rezultati su prikazani prema epidemiološkim podacima, patoanatomskim karakteristikama ozljeda i operativnom liječenju bolesnika.

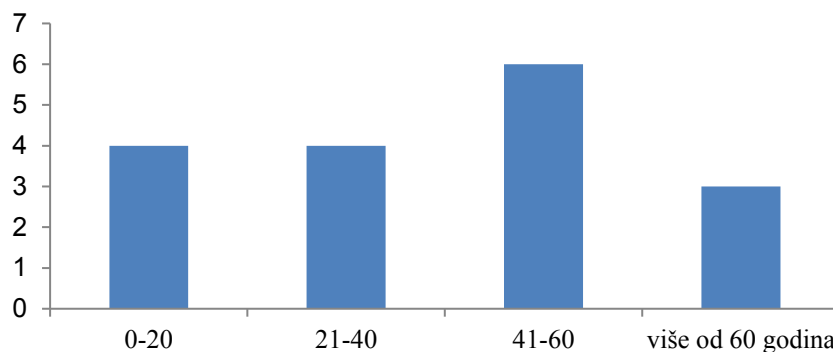
### 7.1. Epidemiološki prikaz ozljeđenika

#### 7.1.1. Prikaz ozljeđenika prema dobi i spolu

Najmlađi ozljeđenik bio je u dobi od 15 godina prilikom ozljeđivanja, a najstariji u dobi od 64 godine. Prosječna dob ozljeđenika prilikom ozljeđivanja je 47,12 godina uz standardnu devijaciju od  $\pm 18,07$  godina. Prikaz ozljeđenika po dobnim skupinama nalazi se u grafikonu 1.

Svi ispitanici su muškog spola.

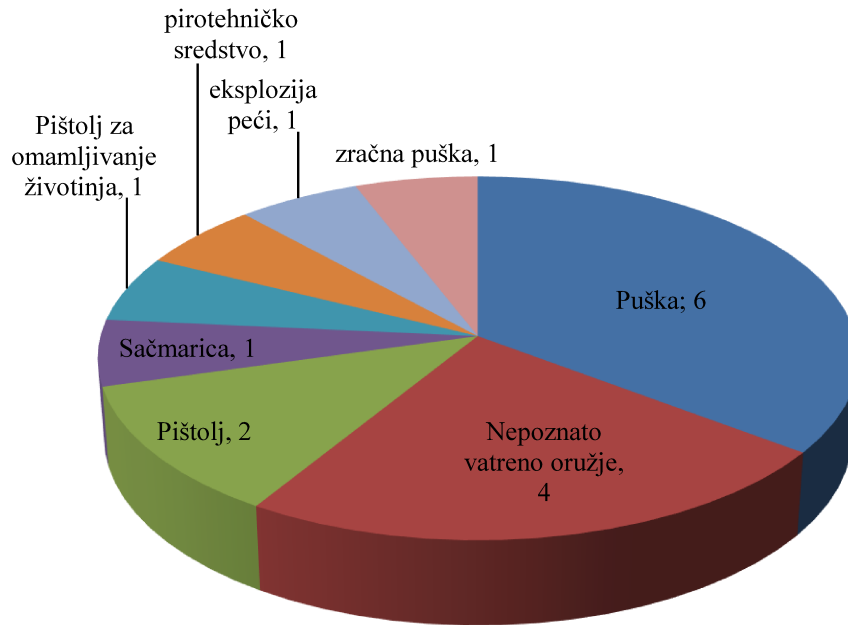
**Grafikon 1:** Broj ozljeđenika po dobnim skupinama



#### 7.1.2. Prikaz ozljeđenika prema sredstvu ozljeđivanja

15 od 17 ozljeđenika (88,24%) zadobilo je strijelne ozljede dok su dvojica ozljeđenika (11,76%) zadobili eksplozivne ozljede. Za četvero ozljeđenika u BIS-u nije bilo preciznih podataka kojim tipom vatrenog oružja su ozlijeđeni. Kod preostalih ozljeđenika ozljede su najčešće nastale poluautomatskom puškom (u 6 slučajeva) sa udjelom od 35,29%. Detaljan prikaz sredstava ozljeđivanja nalazi se u grafikonu 2.

**Grafikon 2: Sredstva ozljeđivanja**



### 7.1.3. Prikaz ozljeđjenika prema načinu nastanka ozljeđje

Najveći udio ozljeđjenika je stradao prilikom pokušaja suicida (64,71%). Od ostalih razloga navode se nezgode sa udjelom od 23,53% i interpersonalno nasilje sa udjelom od 11,76%. Navedeni udjeli su prikazani cijelim brojevima u tablici 1:

**Tablica 1: Uzroci ozljeđja**

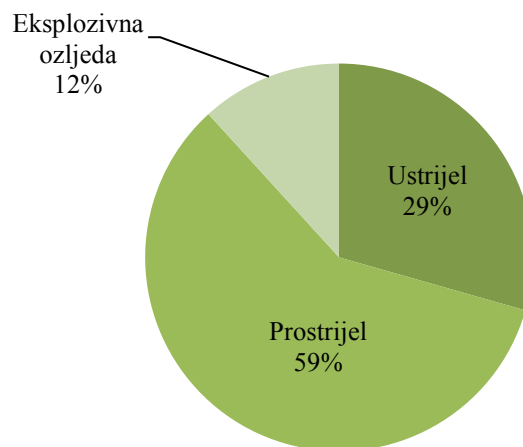
Uzrok ozljeđje	Pokušaj suicida	Nezgoda	Interpersonalno nasilje
Broj ozljeđjenika	11	4	2

## 7.2. Patoanatomske karakteristike ozljeda

### 7.2.1. Prikaz vrste ozljeda

Strijelne ozljede su zastupljene mnogo većim udjelom od eksplozivnih ozljeda. U strijelnim ozljedama češće su zastupljeni prostrijeli sa udjelom od 10 od 15 strijelnih ozljeda (66,67%). Preostalih 5 (33,33%) odnosi se na ustrijele. Nisu evidentirane tangecijalne strijelne ozljede. Grafički prilaz svih ozljeda po vrsti nalazi se u grafikonu 3.

**Grafikon 3:** Vrste ozljeda - udjeli



### 7.2.2. Prikaz ozljeda prema zahvaćenosti etaža lica i neurokranija

Od 17 ozljeđenika, 16 ih je imalo zahvaćene koštane strukture lica (94,12%). Kod jednog ozljeđenika ozljede su bile samo mekotkivne, bez koštanih. Neurokranij je bio zahvaćen u 2 ozljeđenika (11,76%).

Od 16 ozljeđenika s involviranošću koštanih struktura lica, najveći broj pretrpio je koštane ozljede i donje i srednje etaže lica. Udio takvih bolesnika bio je 9 od 16 (56,25%), a jedan od tih ozljeđenika imao je konkomitantnu ozljedu neurokranija (kraniofacijalna ozljeda). Srednja etaža lica, bez involviranosti donje čeljusti, bila je zahvaćena kod trojice ozljeđenika (18,75%). U toj skupini jedan ozljeđenik je zadobio kraniofacijalnu ozljedu. Četvero ozljeđenika (25%) zadobili su izoliranu ozljedu donjeg lica, tj. donje čeljusti. Prikaz zahvaćenosti koštanih struktura glave prikazan je u tablici 2.

**Tablica 2:** Zahvaćenost koštanih struktura glave

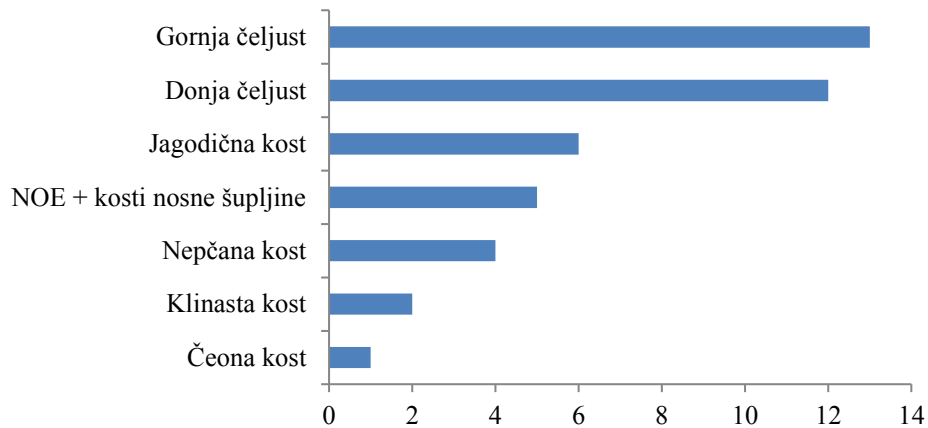
	<b>Donja etaža lica</b>	<b>Srednja etaža lica</b>	<b>Donja i srednja etaža lica</b>
<b>Izolirana ozljeda</b>	4	2	8
<b>Uz ozljedu neurokranija</b>	0	1	1
<b>Ukupno</b>	4	3	9

### **7.2.3. Prikaz ozljeda prema zahvaćenosti kosti lica i neurokranija**

U ovom prikazu su uključene kosti neovisno o tome jesu li u ozljedi frakturirane ili postoji i defekt kosti. Cilj ovog prikaza je detaljnija razrada patoanatomskih odlika ozljeda i ukazivanje na opsežnost strijelnih i eksplozivnih ozljeda maksilofacijalne regije. Kostii nazoorbitoetmoidalnog (NOE) kompleksa i pojedinačne kosti nosne šupljine neće biti prikazane pojedinačno, već kao zasebna cjelina, kako bi se smanjilo prekomjerno pojavljivanje više kombinacija međusobno povezanih kosti, zastupljenih u malom broju. Također, bilateralne ozljede maksile se računaju kao zahvaćenost jedne koštane etaže.

Prema gore navedenoj podjeli ukupno je ozlijeđeno 43 kosti. To znači da je kod svakog ozlijeđenika u prosjeku bilo 2,53 zahvaćenih kosti uz standardnu devijaciju od  $\pm 1,5$ . Raspon se kreće od nezahvaćenosti koštanog sustava u ozljedi do ozljede 6 kosti, koliko je najviše ozlijeđeno u jednog ispitanika. Ozljedom je najčešće bila zahvaćena donja čeljust (13 od 43, 30,23%), a u stopu je slijedi gornja čeljust (12 od 43, 27,9%). Prikaz svih koštanih ozljeda nalazi se u grafikonu 4.

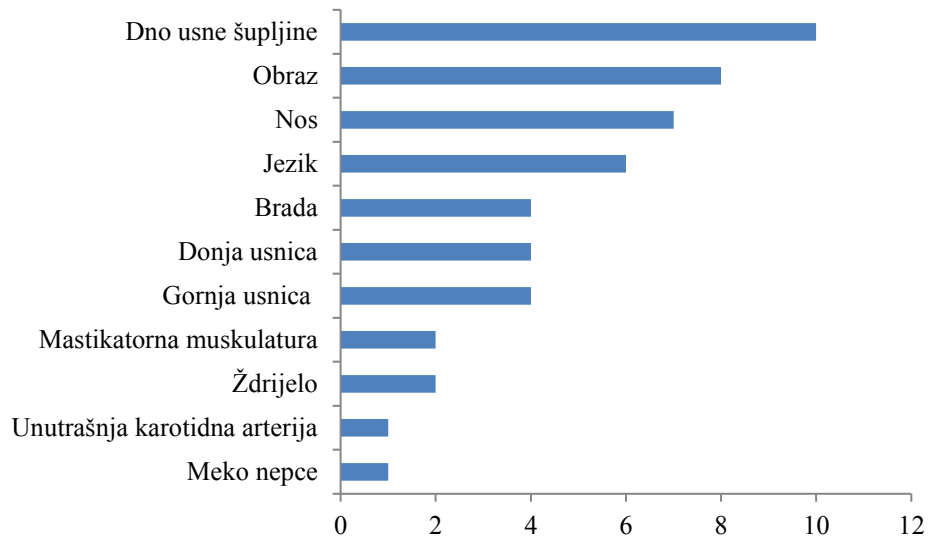
**Grafikon 4:** Koštane ozljede



#### 7.2.4. Prikaz ozljeda prema zahvaćenosti mekih tkiva

Podjela na mekotkivne ozljede prikazana je u grafikonu 5. Prikaz se odnosi na ozljeđene veće anatomske i funkcionalne mekotkivne cjeline maksilofacijalne regije. Najčešće je bilo ozljeđeno dno usne šupljine sa udjelom od 20,4%.

**Grafikon 5:** Lokalizacija mekotkivnih ozljeda



### 7.2.5. Prikaz lokalizacije ozljeda donje čeljusti

Ozljede donje čeljusti su najčešće lokalizirane na tijelu donje čeljusti. Zatim slijede ozljede područja parasimfize, potom simfize, a najrjeđe su zastupljeni kut i grana donje čeljusti. U nekih ozljeđenika zahvaćeno je više od jednog segmenta. Broj i udio je prikazan u tablici 3.

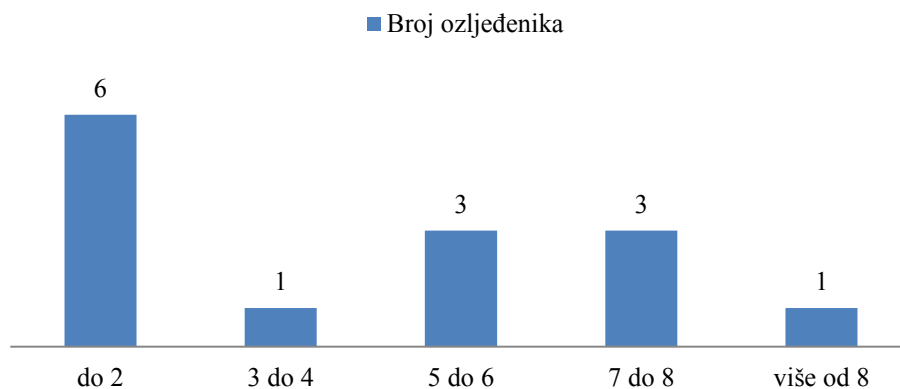
**Tablica 3:** Lokalizacija ozljeda donje čeljusti

<b>Lokalizacija</b>	<b>Korpus</b>	<b>Parasimfiza</b>	<b>Simfiza</b>	<b>Angulus</b>	<b>Ramus</b>
Broj	7	5	3	2	1
Udio	38,89%	27,78%	16,66%	11,11%	5,56%

### 7.3. Prikaz operativnog liječenja

Ozljeđenici su ukupno 65 puta operirani na Klinici za kirurgiju čeljusti, lica i usta Kliničke bolnice Dubrava. U 14 ozljeđenika operativno saniranje ozljeda maksilofacijalne regije odvijalo se isključivo na Klinici, dok su trojica ozljeđenika imali operacije istog područja i u drugim ustanovama. Dakle, kod 14 ozljeđenika operativno saniranje je u potpunosti provedeno na Klinici za kirurgiju lica, čeljusti i usta Kliničke bolnice Dubrava. Tih 14 ozljeđenika ukupno su operirani 61 put. U grafikonu 6 nalazi se grafički prikaz broja potrebnih operacija prilikom saniranja ozljeda tih 14 ozljeđenika. Raspon operacija u ovih ozljeđenika kreće se od 1 do 13. U 4 od 17 ozljeđenika (23,53%) operacija maksilofacijalnog područja bila je odgođena zbog stabilizacije pacijenata ili liječenja neurokirurških ozljeda. U tih ozljeđenika raspon odgode u danima bio je od 1 do 13 dana.

**Grafikon 6:** Prikaz broja operacija po ozljeđeniku



#### 7.3.1. Traheotomija

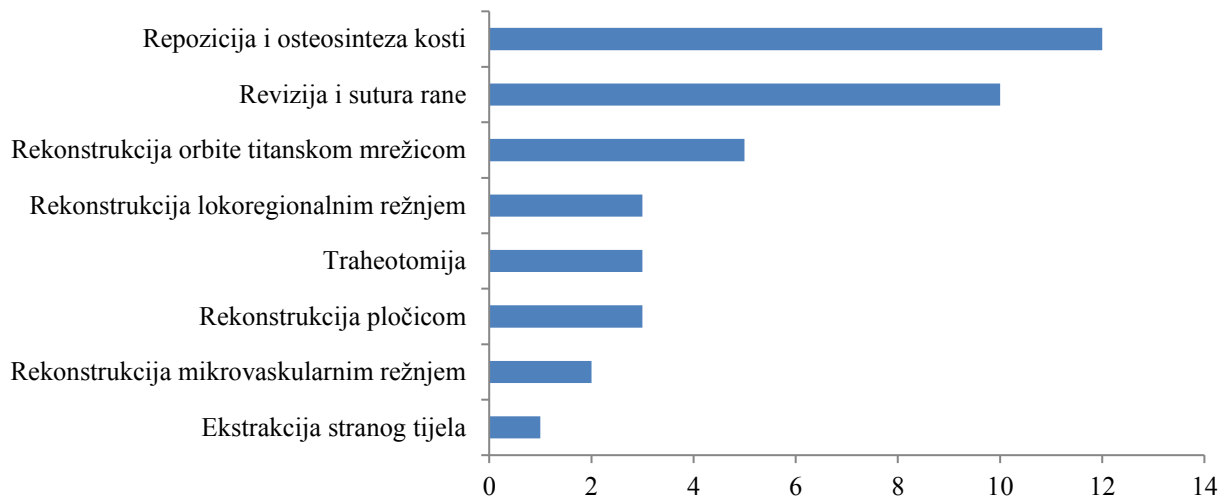
Tijekom liječenja u 5 od 17 (29,41%) ozljeđenika bila je potrebna traheotomija u jednoj od operacija. Trojica ozljeđenika su bila traheotomirana tokom primarne rekonstrukcije, jedan ozljeđenik je traheotomiran tokom primarne neurokirurške operacije, a u jednom slučaju traheotomija je bila potrebna u jednoj od sekundarnih operacija, kako bi bilo moguće izvesti rekonstrukciju.

### 7.3.2. Prikaz operativnih postupaka korištenih u primarnoj rekonstrukciji

U ovom prikazu će biti analizirani podaci 14 ozljeđenika kojima je primarna rekonstrukcija izvršena u Kliničkoj bolnici Dubrava. Ukoliko je operativno zbrinjavanje ozljeđenika zahtijevalo više od jedne repozicije i osteosinteze (primjerice, u istoj operaciji izvedena repozicija i osteosinteza gornje i donje čeljusti te jagodične kosti) ili je rekonstrukcija zahtijevala više od jednog režnja, svaki od tih postupaka se broji kao jedan samostalni operativni zahvat.

U primarnoj rekonstrukciji izvršeno je ukupno 39 operativnih postupaka. Najčešći operativni postupak je repozicija i osteosinteza s udjelom od 30,77%. Drugi najčešći pojedinačni postupak je revizija i sutura rane s udjelom od 25,64%. Prikaz svih primijenjenih operativnih postupaka i njihov broj i udio prikazan je u grafikonu 7.

**Grafikon 7:** Broj operativnih postupaka korištenih u primarnoj rekonstrukciji



### 7.3.3. Prikaz operativnih postupaka korištenih u sekundarnim operacijama

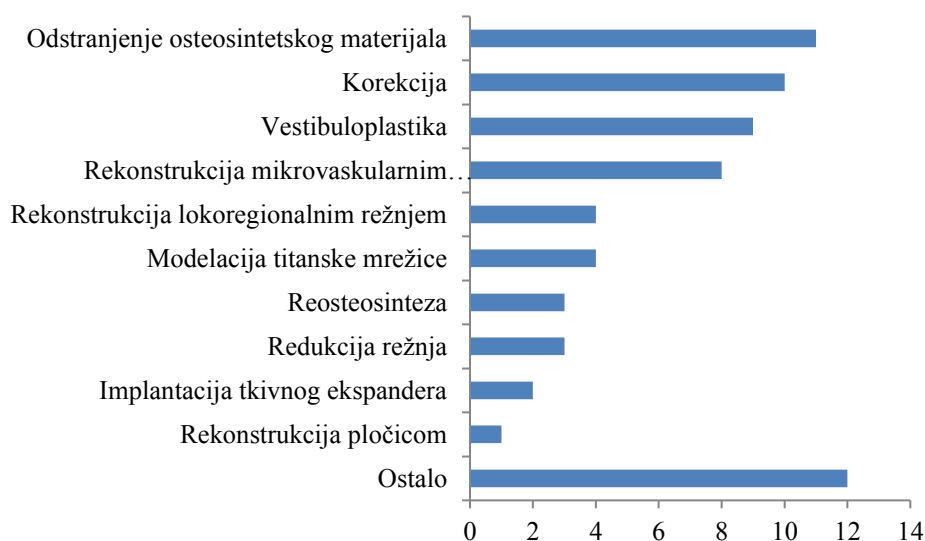U grafikonu 8 prikazani su operativni postupci korišteni u sekundarnim operacijama. Svi modaliteti zbrinjavanja infektivnih komplikacija (sekvestrektomija, incizija abscesa) su prikazani pod rubrikom ostalo. U toj rubrici nalaze se, također i operacije koje su pojavljuju pojedinačno manje od dva puta, a iznimno u tu rubriku nisu uvrštene operacije implantacije tkivnog ekspandera te rekonstrukcije pločicom, budući da su te operacije sastavni dio rekonstrukcija. Primjeri operativnih postupaka u toj rubrici su nekrektomija, manji zahvati u lokalnoj anesteziji



(presjecanje jezičnog reznja i sl.), *lipofilling*, rekonstrukcija nosa hrskavicom rebra i sl. Također, prije spominjana traheotomija u poglavlju 7.3.1. ubraja se u tu rubriku.

Najčešći pojedinačni postupak u sekundarnim operacijama bilo je odstranjenje osteosintetskog materijala s udjelom od 16,41%. Od metoda rekonstrukcije najčešće je primjenjivan mikrovaskularni slobodni režanj s udjelom od 11,94% u svim sekundarnim operativnim zahvatima.

**Grafikon 8:** Prikaz operativnih postupaka u sekundarnim operacijama



## 8. Rasprava

Strijelne i eksplozivne ozljede su iznimno rijedak uzrok maksilofacijalne traume u mirnodopskom razdoblju. Njihova incidencija je značajno veća u ratnom razdoblju.<sup>(3,14)</sup> Unatoč njihovoj rijetkosti, njihovo liječenje predstavlja značajan problem u maksilofacijalnoj traumatologiji. U toku sanacije strijelnoeksplozivnih ozljeda nužni su višestruki ekstenzivni kirurški zahvati, a poseban problem predstavljaju i infektivne komplikacije.<sup>(23)</sup>

Ozljedenici u ovom istraživanju su u prosjeku nešto stariji nego u ostalim sličnim analizama. Nadalje, na Klinici u promatranom razdoblju svi ozljedenici su bili muškarci. Unatoč tome, ovakvi rezultati ne odstupaju u velikoj mjeri od rezultata ostalih sličnih istraživanja.<sup>(9,15)</sup> Glavni uzrok nastanka ozljede bio je pokušaj suicida. U ostalim istraživanjima ukazuje se na to da je pokušaj samoubojstva to češći uzrok što je socioekonomski razvijenije promatrano područje, a interpersonalno nasilje je češće u nerazvijenih.<sup>(9)</sup>

U grafikonu 6 uočljiva je bimodalna distribucija broja operacija kod pojedinačnog pacijenta. Manji broj operacija bio je potreban kod pacijenata ozlijeđenima oružjima s manjim prijenosom energije, a isto tako i kod pacijenata već operiranih u drugim ustanovama. Nasuprot njima, za sanaciju ozljeda sa izraženim defektom tkiva bio je potreban veći broj operacija.

O opsežnosti ovakvih ozljeda svjedoči i podatak kako je u studij Kaula i suradnika uočeno da je 82% svih ozljeda lokalizirano isključivo na donje ili srednje lice, a u ovom istraživanju je taj udio 43,75% . U istom istraživanju svaki ozljedenik imao je u prosjeku 1,5 frakturu, što je značajno manje ozlijeđenih kosti, nego u bolesnika ozlijeđenih strijelnoeksplozivnim sredstvom.<sup>(4)</sup> Nadalje, u prilog opsežnosti takvih ozljeda govori i činjenica da je jedna od glavnih indikacija za transplantaciju lica upravo strijelna ozljeda lica.<sup>(26)</sup>

U postizanju što boljeg funkcionalnog i estetskog rezultata liječenja potrebni su komplicirani i mnogovrsni kirurški zahvati u velikom broju. Dodatno, liječenje mogu otežati infektivne komplikacije. Često nije moguće u jednom aktu rekonstruirati višestruke ozljede s defektom tkiva lica, stoga se prilikom svakog operativnog postupka mora voditi računa o idućim koracima nužnima u rekonstrukciji.

## **9. Zaključak**

Neovisno o opsegu ozljede nužno je pridržavanje ATLS protokola prilikom zbrinjavanja ozljeđenika. Strijelne i eksplozivne ozljede maksilofacijalnog područja u mirnodopskom razdoblju se od ratnih razlikuju najviše po incidenciji i uzroku. Takve ozljede su češće u ratnom razdoblju i udio ozlijeđenih uslijed pokušaja samoubojstva je značajno manji. Unatoč tim razlikama, sam mehanizam nastanka ozljede je istovjetan. Stoga se liječenje takvih ozljeda odvija po principima saniranja i smjernicama razvijenim u ratnoj kirurgiji.

## **10. Zahvale**

Najveću zahvalu upućujem mentorici prof. dr. sc. Naranđi Aljinović-Ratković, bez čije nesebične i strpljive pomoći ovaj rad nikada ne bi mogao biti napisan.

Zahvaljujem se obitelji na neprekidnoj i apsolutnoj podršci prilikom studija. Prijateljima i kolegama upućujem zahvale za podršku, društvo i savjete.

## 11. Popis literature

1. Šoša T i sur. Kirurgija. Sutlić Ž ur., Stanec Z ur., Tonković I ur. Zagreb: Naklada Ljevak; 2007. str. 198,1107,1108, 1121-1123.
2. Schuenke M, Schulte E, Schumacher U. Anatomski atlas. Gilroy AM ur., MacPherson BR ur., Ross LM ur. Zagreb: Medicinska Naklada; 2011.
3. Aljinović-Ratković N. Klasifikacija strijelnih i eksplozivnih ozljeda lica (disertacija). Zagreb, Sveučilište u Zagrebu, Medicinski fakultet 1996.
4. Kaul RP, Sagar S, Singhal M, Kumar A, Jaipuria J, Misra M. Burden of maxillofacial trauma at level 1 trauma center. *Craniomaxillofac Trauma Reconstr.* 2014.;7(2):126–30.
5. Singaram M, G SV, Udhayakumar RK. Prevalence, pattern, etiology, and management of maxillofacial trauma in a developing country: a retrospective study. *J Korean Assoc Oral Maxillofac Surg.* 2016.;42(4):174.
6. Fama F, Cicciu M, Sindoni A, Nastro-Siniscalchi E, Falzea R, Cervino G, i ostali. Maxillofacial and concomitant serious injuries: An eight-year single center experience. *Chinese J Traumatol - English Ed.* 2017.;20(1):4–8.
7. Cabalag MS, Wasiak J, Andrew NE, Tang J, Kirby JC, Morgan DJ. Epidemiology and management of maxillofacial fractures in an Australian trauma centre. *J Plast Reconstr Aesthetic Surg.* 2014.;67(2):183–9.
8. Al-Dajani M, Quiñonez C, Macpherson AK, Clokie C, Azarpazhooh A. Epidemiology of maxillofacial injuries in Ontario, Canada. *J Oral Maxillofac Surg.* 2015.;73(4):693.e1-693.e9.
9. i Wahid F, Khan MR, Khan MM, Naseem-Ul-Haq, Javaid M, Habib-Ur-Rehman, i ostali. Pattern of firearm injuries in head and neck regions at a tertiary care hospital. *J Pak Med Assoc.* 2016.;66(7):849–52.
10. Shackford SR, Kahl JE, Calvo RY, Kozar R a, Haugen CE, Kaups KL, i ostali. Gunshot wounds and blast injuries to the face are associated with significant morbidity and mortality: Results of an 11-year multi-institutional study of 720 patients. *J Trauma Acute Care Surg.* 2014.;76(2):347–52.

11. Demetriades D, Chahwan S, Gomez H, Falabella A, Velmahos G, Yamashita D. Initial evaluation and management of gunshot wounds to the face. *J Trauma*. 1998.;45(1):39–41.
12. Gataa IS, Muassa QH. Patterns of maxillofacial injuries caused by terrorist attacks in Iraq: Retrospective study. *Int J Oral Maxillofac Surg*. 2011.;40(1):65–70.
13. Peleg K, Aharonson-Daniel L, Stein M, Michaelson M, Kluger Y, Simon D, i ostali. Gunshot and Explosion Injuries. *Ann Surg*. 2004.;239(3):311–8.
14. Korać Ž. Strijelne rane. *Medix*. 2003.;(51):75–9.
15. Peled M, Leiser Y, Emodi O, Krausz A. Treatment Protocol for High Velocity/High Energy Gunshot Injuries to the Face. *Craniomaxillofacial Trauma Reconstr*. 2012.;5(1):031–40.
16. <https://commons.wikimedia.org/wiki/File:LeFort1e.png>  
<https://commons.wikimedia.org/wiki/File:LeFort2b.png>  
<https://commons.wikimedia.org/wiki/File:LeFort3b.png>.
17. Gamulin S, Marušić M, Kovač Z. Patofiziologija. Boranić M ur., Čulo F ur., Hadžić N ur., 7. izdanje. Zagreb: Medicinska Naklada; 2011. str. 713–21.
18. Russel R, Clasper J, Jenner B, Hodgetts TJ, Mahoney PF. Ballistic Injury. Skinner D Vur., Driscoll PAur., . ABC of Major Trauma. 4. izdanje. Oxford: Wiley; 2014. str. 171–9.
19. Vatsyayan A, Adhyapok AK, Debnath SC, Malik K. Reconstruction and rehabilitation of short-range gunshot injury to lower part of face: A systematic approach of three cases. *Chinese J Traumatol - English Ed*. 2016.;19(4):239–43.
20. Kaufman Y, Cole P, Hollier L. Facial Gunshot Wounds: Trends in Management. *Craniomaxillofacial Trauma Reconstr*. 2009.;2(2):085–90.
21. Chandra N, Sundaramurthy A. Acute Pathophysiology of Blast Injury—From Biomechanics to Experiments and Computations: Implications on Head and Polytrauma. U: In: Kobeissy FH PhD, editor *Brain Neurotrauma: Molecular, Neuropsychological, and Rehabilitation Aspects*. 2015.
22. Franke A, Bieler D, Friemert B, Schwab R, Erwin K, Guesgen C. The First Aid and Hospital Treatment of Gunshot and Blast Injuries. *Dtsch Ärzteblatt Int*. 2017.;(114):237–43.

23. Kumar V, Singh Kumar A, Kumar P, Shenoy Ramdas Y, Verma K, Borole Jayram A, i ostali. Blast injury face: An exemplified review of management. *Natl J Maxillofac Surg.* 2013.;4(1):33.
24. Turner CDA, Lockey DJ, Rehn M. Pre-hospital management of mass casualty civilian shootings: a systematic literature review. *Crit Care.* 2016.;20(1):362.
25. Gamanagatti S, Prasad TV, Kumar A, Singhal M, Sagar S. Angioembolisation in Maxillofacial Trauma: An Initial Experience in a Tertiary Care Center. *J Maxillofac Oral Surg.* 2016.;15(1):59–66.
26. Infante-Cossio P, Barrera-Pulido F, Gomez-Cia T, Sicilia-Castro D, Garcia-Perla-Garcia A, Gacto-Sanchez P, i ostali. Facial transplantation: A concise update. Sv. 18, *Medicina Oral, Patologia Oral y Cirugia Bucal.* 2013.

## 12. Životopis

Osobni podaci Luka Janković,

rođen 12.10.1992. u Karlovcu

email: [ljankovic@student.mef.hr](mailto:ljankovic@student.mef.hr)

Obrazovanje: Demonstrator na katedri „Kirurgija“ u akademskoj godini 2016./2017.

Aktivan član Studentske sekcije za kirurgiju od 2016

Upisao Medicinski fakultet Sveučilišta u Zagrebu u akademskoj godini 2011./2012.

Maturirao u Gimnaziji Karlovac, prirodoslovno-matematičko usmjerenje 2011.

Maturirao u Srednjoj glazbenoj školi Karlovac, smjer: glazbenik udaraljkaš 2011.

Viceprvak državnog natjecanja iz biologije 2011.

Državni prvak natjecanja iz biologije 2010.

Strani jezici: Aktivno služenje njemačkim i engleskim jezikom

Ostalo: Aktivni član Udruge narodnog zdravlja „Andrija Štampar“ od 2015. godine