

# Konjugirane hiperbilirubinemije

---

Štribić, Ana

Master's thesis / Diplomski rad

2014

Degree Grantor / Ustanova koja je dodijelila akademski / stručni stupanj: **University of Zagreb, School of Medicine / Sveučilište u Zagrebu, Medicinski fakultet**

Permanent link / Trajna poveznica: <https://um.nsk.hr/um:nbn:hr:105:369074>

Rights / Prava: [In copyright](#)/[Zaštićeno autorskim pravom.](#)

Download date / Datum preuzimanja: **2024-11-26**



Repository / Repozitorij:

[Dr Med - University of Zagreb School of Medicine Digital Repository](#)



**SVEUČILIŠTE U ZAGREBU  
MEDICINSKI FAKULTET**

**Ana Štribić**

# **Konjugirane hiperbilirubinemije**

**DIPLOMSKI RAD**



**Zagreb, 2014.**

**SVEUČILIŠTE U ZAGREBU  
MEDICINSKI FAKULTET**

**Ana Štribić**

**Konjugirane hiperbilirubinemije**

**DIPLOMSKI RAD**

**Zagreb, 2014.**

Ovaj diplomski rad izrađen je u Zavodu za gastroenterologiju Klinike za pedijatriju Medicinskog fakulteta, Rebro, pod vodstvom prof.dr.sc. Jurice Vukovića i predan je na ocjenu u akademskoj godini 2013/2014.

# SADRŽAJ

POPIS SKRAĆENICA

SAŽETAK

SUMMARY

1. UVOD.....	1
2. FIZIOLOGIJA BILIRUBINA.....	2
2.1 Metabolizam bilirubina.....	2
2.2 Žutica ili ikterus.....	5
2.2.1 Novorođenačka žutica .....	6
2.2.2 Toksičnost bilirubina .....	7
2.3 Antioksidativno djelovanje bilirubina .....	9
3. KONJUGIRANE HIPERBILIRUBINEMIJE.....	11
3.1 Intrahepatalna kolestaza .....	13
3.1.1 Manjak alfa-1-antitripsina .....	15
3.1.2 Nasljedni poremećaj u sintezi žučnih kiselina.....	17
3.2 Bolesti ekstrahepatičnih žučnih vodova .....	18
3.2.1 Ekstrahepatalna atrezija žučnih vodova .....	18
3.2.2 Cista koledohusa.....	19
3.2.3 Primarni sklerozirajući kolangitis.....	20
3.3 Nasljedni poremećaji u metabolizmu bilirubina.....	22
3.3.1 Dubin-Johnsonov sindrom.....	22
3.3.2 Rotorov sindrom.....	23
3.4 Patofiziološke posljedice kolestaze .....	24
4. KOLESTAZA S NISKIM GGT VRIJEDNOSTIMA.....	26
4.1 Progresivna obiteljska intrahepatalna kolestaza .....	26
5. ZAHVALE .....	29
6. LITERATURA .....	30
7. ŽIVOTOPIS .....	32

## **POPIS SKRAĆENICA**

ALT	alanin aminotransferaza
AST	aspartat aminotransferaza
BBBP	BSP/bilirubin binding protein
BDG	bilirubin diglukuronid
BMG	bilirubin monoglukuronid
BRIC1	benigna rekurentna intrahepatalna kolestaza tip 1
BSEP	bile salt export pump
BTL	bilirubin translokaza
B-UGT	bilirubin-UDP-glukuronozil transferaza
GGT	gama-glutamil transferaza
MDR	multidrug resistance protein
MRP2	multidrug resistance- associated protein
MVID	microvillus inclusion disease
OATP	organic anion transporting peptide
PFIC	progressive familial intrahepatic cholestasis

## SAŽETAK

Ovaj rad daje pregled intrahepatalnih i ekstrahepatalnih poremećaja koji rezultiraju kolestazom, odnosno konjugiranom hiperbilirubinemijom. Kolestaza je simptom koji se javlja u sklopu različitih bolesti koje mogu biti bezazlene i ne zahtijevaju liječenje, ali mogu biti i teške te se stoga trebaju što prije otkriti i liječiti, ako je to moguće.

Početak rada opisuje bilirubin kao takav, njegov metabolizam, poznate štetne učinke koji se javljaju u slučaju postizanja visokih koncentracija u serumu te manje poznate korisne učinke koje postiže kao antioksidans.

Središnji dio rada opisuje konjugirane hiperbilirubinemije i daje podjelu bolesti u sklopu kojih se javlja kolestaza i povišena vrijednost konjugiranog bilirubina u serumu.

Posljedni dio rada opisuje jednu specifičnu i rijetku bolest koja se razlikuje od ostalih tipova kolestaza po tome što nema povišene GGT vrijednosti u serumu te stoga spada u skupinu kolestaza s niskim GGT vrijednostima.

**Ključne riječi:** bilirubin, žutica, konjugirane hiperbilirubinemije, kolestaza

## SUMMARY

This paper provides an overview of the intrahepatic and extrahepatic disorders that result in cholestasis and conjugated hyperbilirubinemia. Cholestasis is a symptom that occurs within the various diseases that may be harmless and require no treatment, but can be severe and therefore should be rapidly detected and treated, if possible.

First, it describes bilirubin basic features, its metabolism, known adverse effects that occur in the case of achieving high concentrations in serum and the less-known beneficial effects of bilirubin as an antioxidant.

The central part of the paper describes conjugated hyperbilirubinemia and gives an overview of diseases within which cholestasis and increased value of conjugated bilirubin in the serum occur.

The last part of the paper describes a specific and rare disease that is different from other forms of cholestasis because it doesn't have elevated GGT activity and therefore belongs to the group of cholestasis with low GGT activity.

**Key words:** bilirubin, jaundice, conjugated hyperbilirubinemia, cholestasis



## 1. UVOD

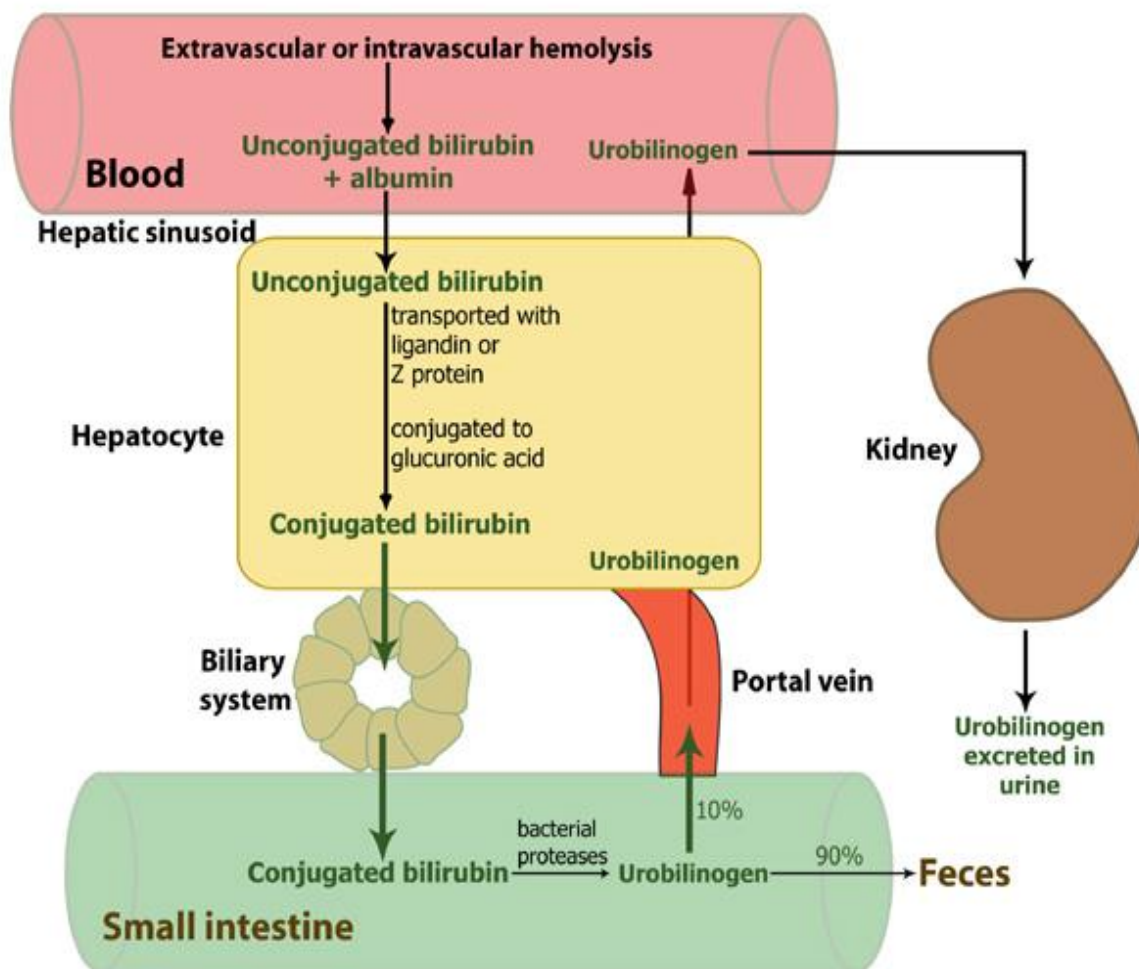
Konjugirane hiperbilirubinemije nastaju zbog poremećaja lučenja bilirubina i laboratorijski su korelat kolestaze. Kolestaza je poremećaj lučenja ili zastoj žuči, uz povišenje koncentracije žučnih sastojaka ( konjugiranog bilirubina, žučnih soli, kolesterola, alkalne fosfataze ) u plazmi. U užem smislu kolestaza se odnosi na poremećaj lučenja žučnih soli. Međutim, kolestaza je najčešće povezana s hiperbilirubinemijom i žuticom, pa takvu žuticu nazivamo kolestatička žutica. Kolestaza može biti intrahepatična i ekstrahepatična. Intrahepatična kolestaza je poremećaj lučenja žučnih soli i ostalih sastojaka žuči iz jetrenih stanica u žučne kanaliće te smetnja tijekom žuči kroz intrahepatične žučne vodove. Ekstrahepatična kolestaza je zastoj tijekom žuči kroz ekstrahepatične žučne vodove ( ductus hepaticus i ductus choledochus ) i Vaterovu papilu (Gamulin 2005).

## 2. FIZIOLOGIJA BILIRUBINA

### 2.1 Metabolizam bilirubina

Bilirubin je tetrapirolski pigment koji nastaje u stanicama retikuloendotelnog sustava razgradnjom hema starih, nedozrelih ili patološki promijenjenih eritrocita (Reiner & Kovač 2005). Eritrociti koji su proživjeli svoj vijek (prosječno 120 dana), postaju previše krhki da bi mogli opstati u cirkulacijskom sustavu. Njihova membrana puca, a oslobođeni hemoglobin fagocitiraju tkivni makrofagi ( retikuloendotelni sustav ) posvuda u tijelu. Hemoglobin se najprije razgradi na globin i hem, a zatim se hemov prsten otvara dajući slobodno željezo koje se u krvi prenosi transferinom i ravni lanac od četiri pirolska prstena iz kojih će konačno nastati bilirubin. Najprije nastane tvar biliverdin, ali on se ubrzo reducira u slobodni bilirubin, koji makrofagi postupno otpuštaju u plazmu (Guyton & Hall 2006). Nekonjugirani bilirubin se u plazmi transportira čvrsto vezan za albumine, tako da slobodnog bilirubina u plazmi odrasle osobe ima vrlo malo. Bubrežna je sekrecija nekonjugiranog bilirubina ograničena zbog njegove slabe topljivosti u vodi te vezanja za albumine u plazmi, tako da je glavni put njegove eliminacije jetra. Prolazak bilirubina kroz membranu hepatocita posredovan je transporterima bilirubin-translokazom (BTL), „BSP/bilirubin binding proteinom“ (BBBP) i „organic anion transporting peptidom“ (OATP). Nekonjugirani se bilirubin u hepatocitima konvertira na mikrosomima u konjugirani oblik prijenosom glukuronske kiseline na karboksilne skupine bilirubina. Konjugacija bilirubina s glukuronidom obavlja enzim bilirubin-UDP-glukuronozil-transferaza (B-UGT) koji se osim u jetri nalazi i u stanicama bubrežnih tubula i u enterocitima. Konjugacijom se stvaraju

bilirubin-monoglukuronid (BMG) i bilirubin-diglukuronid (BDG). U kanalikularnom transportu bilirubina sudjeluju bjelančevine koje pripadaju velikoj obitelji ABC proteina lokaliziranih na plazmatskoj membrani kanalikula. Ključni članovi te obitelji jesu MDR protein (engl. multidrug resistance protein) odgovoran za sekreciju žučnih soli te multispecifični kanalikularni transporter organskih aniona. Konjugirani se bilirubin, a u manjoj mjeri i nekonjugirani, transportiraju u žučne kanaliće, a nekonjugirani se može transportirati natrag, iz žuči u hepatocit (Vucelić & Premužić 2003). Otprilike polovica konjugiranog bilirubina što dospije u crijevo pretvara se djelovanjem bakterija u vrlo topljiv spoj urobilinogen. Nešto se urobilinogena upija kroz crijevnu sluznicu natrag u krv. Glavninu tog urobilinogena jetra ponovo izlučuje u crijevo, a oko 5% bubrezi izlučuju mokraćom. Na zraku, urobilinogen u mokraći oksidira se u urobilin, a urobilinogen izlučen stolicom preinači se i oksidira u sterkobilin (Guyton & Hall 2006). Pri različitim poremećajima metabolizma i izlučivanja bilirubina dolazi do povišenja razine bilirubina u plazmi što nazivamo hiperbilirubinemijom, a posljedično žutilo kože i vidljivih sluznica ikterusom ili žuticom (Reiner & Kovač 2005).



Slika 1. Metabolizam bilirubina

(IZVOR: <http://www.medicinabih.info/wp-content/uploads/2009/11/metabolizam-bilirubina.jpg>)

## 2.2 Žutica ili ikterus

Žutica označava žučkastu obojenost kože i vidljivih sluznica koja nastaje zbog poremećenog metabolizma bilirubina i postaje klinički manifestna kad njegova ukupna koncentracija u krvi poraste na 35- 55  $\mu\text{mola/ L}$ . Razlikujemo nekoliko tipova žutice ovisno o mehanizmu nastanka: 1) hemolitičku, koja je posljedica nagle i prekomjerne hemolize; 2) hepatocelularnu, koja je posljedica funkcionalne nesposobnosti oštećenih hepatocita da obave svoju ulogu u metabolizmu bilirubina i 3) opstruktivnu, koja nastaje zbog zastoja žuči. Vrlo su česte kombinacije patogeneze: npr. dugotrajna kolestaza neizbježno ošteti i hepatocite, što uzrokuje nastanak hepatocelularnog oštećenja ili na djelu imamo istodobno dva različita mehanizma ( fulminantni hepatitis i akutna hemoliza u sklopu Wilsonove bolesti). Tradicionalno koncentraciju bilirubina određujemo van der Berghovom reakcijom kod koje indirektni bilirubin odgovara nekonjugiranom, a direktni konjugiranom. Rutinske automatske metode za određivanje konjugiranog bilirubina neprecizne su za niže koncentracije ukupnog bilirubina, u smislu da pokazuju značajno viši udio konjugiranog nego što to stvarno jest. U praksi se najčešće koristimo podjelom žutica na konjugirane (direktne) i nekonjugirane (indirektne). Za prve je karakteristično da više od 50% ukupnog bilirubina čini konjugirani, ali se računa da svaka žutica s više od 20% konjugiranog bilirubina odražava oštećenje parenhimnih struktura jetre ili bolest bilijarnog trakta. Za nekonjugirane žutice je tipično da 80-85% bilirubina otpada na nekonjugirani (Vuković 2003).

### 2.2.1 Novorođenačka žutica

20-50% donošene novorođenčadi i više od 50% nedonoščadi ima u prvom tjednu života vidljivu žuticu. Novorođenačka žutica je važna stoga što u vrlo malenog broja djece bilirubin u visokoj koncentraciji može prodrijeti iz plazme u bazalne ganglije mozga i izazvati trajna oštećenja. Nasuprot tomu, blagi i prolazni porast koncentracije bilirubina u plazmi bezazlena je pojava gotovo u svakog drugog novorođenčeta. U donošene novorođenčadi koncentracija nekonjugiranog bilirubina tijekom prvih dvaju dana života raste do prosječne maksimalne koncentracije od 100  $\mu\text{mola/L}$  između 48 i 72 sata života. Do kraja drugog tjedna života ona se vraća u normalne granice ispod 35  $\mu\text{mola/L}$ . Klinički vidljiva žutica nastaje kada koncentracija bilirubina prijeđe 80-120  $\mu\text{mola/L}$  tako da samo dio novorođenčadi ima vidljivu fiziološku žuticu koja iščezne do kraja prvog tjedna. U nedonoščadi koncentracija bilirubina u serumu doseže u prosjeku maksimum od 170 do 205  $\mu\text{mola/L}$  između 4. i 5. dana života, a vraća se na normalu tek za 3 do 4 tjedna, dok vidljiva žutica nestaje do kraja drugog tjedna života. Fiziološka žutica novorođenčeta posljedica je nekoliko uzroka koji se međusobno nadopunjuju. Najvažniji su među njima nepotpuno zrela funkcija enzima glukuronil-transferaze, pojačana hemoliza zbog kraćeg trajanja života eritrocita, veća enterohepatična cirkulacija bilirubina i vjerojatno smanjena sposobnost vezanja bilirubina za jetrenu stanicu zbog nedovoljne količine ligandina. Žutica novorođenčeta ne mora nužno biti fiziološka, već može biti patološka ako je uočljiva u prva 24 sata života (icterus praecox); ako koncentracija bilirubina u plazmi raste brzinom većom od 85  $\mu\text{mola/L}$  na dan; ako koncentracija bilirubina u serumu prijeđe 205  $\mu\text{mola/L}$  u

donošenog, odnosno 255  $\mu\text{mola/L}$  u nedonošenog novorođenčeta (icterus gravis); ako koncentracija konjugiranog bilirubina u serumu prijeđe 35  $\mu\text{mola/L}$  te ako žutica traje poslije kraja drugog tjedna u donošenog, odnosno poslije kraja trećeg tjedna u nedonošenog novorođenčeta (icterus prolongatus) (Mardešić 2003).

### **2.2.2 Toksičnost bilirubina**

Novorođenačka žutica je važna stoga što u malog broja djece bilirubin u visokoj koncentraciji može prodrijeti iz plazme u bazalne ganglije mozga i uzrokovati nuklearni ikterus ili kernikterus. Kernikterus je patološkoanatomski pojam koji označava žutu obojenost bazalnih ganglija mozga i hipokampusa zbog prožetosti bilirubinom. Klinička posljedica nuklearnog ikterusa označava se kao bilirubinska encefalopatija. Nastanak bilirubinske encefalopatije vezan je za povećanu koncentraciju nekonjugiranog bilirubina u plazmi. Nekada se vjerovalo da je kritična granica koncentracije bilirubina za nastanak nuklearnog ikterusa oko 340  $\mu\text{mola/L}$ , dok je u nedonoščadi ona znatno niža. Danas je nedvojbeno utvrđeno da je ta granica za zrelu novorođenčad bez hemolitičke bolesti bila prenisko postavljena, jer da za tu kategoriju djece nema rizika za nastanak nuklearnog ikterusa ni pri koncentraciji bilirubina od 425  $\mu\text{mola/L}$ . Nastanak bilirubinske encefalopatije ovisi međutim i o nizu drugih okolnosti, tako da bilirubinska encefalopatija može nastati u teško bolesne nedonoščadi i uz koncentracije ispod 170  $\mu\text{mola/L}$ . Jedan od važnijih faktora koji određuje prolaz bilirubina iz plazme u ganglijske stanice mozga jest koncentracija

slobodnog bilirubina, tj. one frakcije nekonjugiranog bilirubina koja nije vezana za albumine plazme. Ona se danas u kliničkoj praksi ne mjeri, a ovisi između ostalog i o koncentraciji albumina u plazmi i o drugim anionima koji se nadmeću za mjesta vezanja bilirubina na albumin. Anioni koji mogu istisnuti bilirubin iz spoja s albuminom jesu hematin (kod hemolize), žučne soli i slobodne masne kiseline (kod gladovanja i pothlađivanja novorođenčeta), neki lijekovi poput ceftriaksona, digoksina, fursemida, diazepama, sulfonamida, oksacilin, salicilata i natrijeva benzoata (u preparatima kofeina). Acidoza, hipoksija, hipoalbuminemija, hipoglikemija, hipotermija i vjerojatno drugi nepoznati faktori pospješuju nastanak nuklearnog ikterusa. Klinička slika bilirubinske encefalopatije pojavljuje se obično u novorođenčeta s hiperbilirubinemijom određenog stupnja između 2. i 4. dana života, a očituje se letargijom, slabim sisanjem, vriskanjem, povraćanjem i hipotonijom muskulature, na što se brzo nadovezuje mišićna hipertoničnost, opistotonus i cerebralne konvulzije. Letalitet je takve djece visok zbog centralnog zatajenja respiracije. Djeca koja prežive akutnu fazu bolesti pokazuju u kasnijim mjesecima sliku cerebralne dječje paralize s pretežno ekstrapiramidnim sindromom koreoatetozom, gluhoćom i većim ili manjim oštećenjem mentalnih funkcija (Mardešić 2003).



## 2.3 Antioksidativno djelovanje bilirubina

Postoje brojna istraživanja koja daju naslutiti da bilirubin ima i svoj pozitivan učinak u organizmu i to kao antioksidans. Pretpostavlja se da sam antioksidativni učinak nastaje kao posljedica ciklusa oksidacije-redukcije između bilirubina i biliverdina. Bilirubin je vjerovatno najobilniji endogeni antioksidans u tkivu sisavaca, što čini većinu antioksidativnog djelovanja ljudskog seruma. U opsežnoj seriji antioksidansa, bilirubin se pokazao kao najpotentniji sakupljač radikala, odnosno ima najpotentnije antioksidativno djelovanje spram superoksidnih i peroksilnih radikala. Štoviše, bilirubin je učinkovit antioksidans u reakciji oksidacije proteina posredovane peroksinitritom (Doré et al. 1999).

Različita epidemiološka istraživanja su otkrila da je razina bilirubina obrnuto povezana sa koronarnom bolešću i smrtnošću od infarkta miokarda. Gilbertov sindrom je genetski poremećaj konjugacije bilirubina koji dovodi do blage nekonjugirane hiperbilirubinemije. Incidencija ishemične bolesti srca kod pojedinaca srednje životne dobi sa Gilbertovim sindromom je smanjena više od pet puta u odnosu na opću populaciju. Također, u općoj populaciji, više koncentracije bilirubina u krvi su povezane sa smanjenim rizikom od koronarne bolesti srca. Prerano rođena djeca, odnosno nedonoščad, liječena kisikom, često obolijevaju od prematurne retinopatije kao posljedica povišenog oksidativnog stresa. Kod ovih pacijenata, viša serumska koncentracija bilirubina je povezana sa smanjenom incidencijom oštećenja mrežnice (Baraňano et al. 2002).

Također, blagotvorni učinci dojenja su često popraćeni visokom koncentracijom bilirubina. Bilirubin bi mogao biti posebno važan kao čuvar stanica za tkiva sa

relativno slabom antioksidativnom obranom kao što je tkivo miokarda i živčanog sustava (Doré et al. 1999).

### 3.KONJUGIRANE HIPERBILIRUBINEMIJE

Konjugirane hiperbilirubinemije nastaju zbog poremećaja izlučivanja bilirubina pri čemu dolazi do povišenih vrijednosti konjugiranog odnosno direktnog bilirubina u plazmi. Poremećaj u izlučivanju može nastati kao posljedica primarnog hepatocelularnog oštećenja (upale, autoimunosne bolesti, ciroza, lijekovi, toksini), intrahepatalne kolestaze, bolesti ekstrahepatičnih žučnih vodova, nasljednih metaboličkih bolesti, nasljednih poremećaja u metabolizmu bilirubina te tumora i infiltrativnih bolesti jetre. Da bi otkrili uzrok nastanka konjugirane hiperbilirubinemije, bitno je znati kako postupati s novorođenčecom kojem je ista otkrivena. Povišena vrijednost direktnog bilirubina obvezuje na obradu novorođenčeta jer je uvijek riječ o patološkoj hiperbilirubinemiji. Važno je rano odrediti težinu djetetova stanja, te prepoznati bolesti koje se mogu uspješno liječiti (infekcije, hipotireozu, neke metaboličke poremećaje). Važno je brzo uočiti je li riječ o intrahepatalnim zbivanjima ili ekstrahepatalnoj atreziji žučnih vodova, radi planiranja kirurškog zahvata.

Uz povišenu vrijednost konjugiranog bilirubina, druge biokemijske pretrage krvi, AST, ALT, GGT te koagulacijske pretrage ukazat će na stupanj oštećenja hepatocita, odnosno poremećaj sintetske funkcije jetre. Konjugirana hiperbilirubinemija prati stanja u kojima je smanjen kanalikularni tok žuči što ukazuje na kolestazu. Važan je podatak o boji stolice novorođenčeta jer kolestazu prati hipokolična ili akolična stolica. Ultrazvučnom pretragom se može prikazati cistu koledohusa odnosno atreziju žučnih vodova (Keating 2000; Gourley 2001; Mardešić 2003; Dellert 2000; Mowat 1995). Potrebno je isključiti

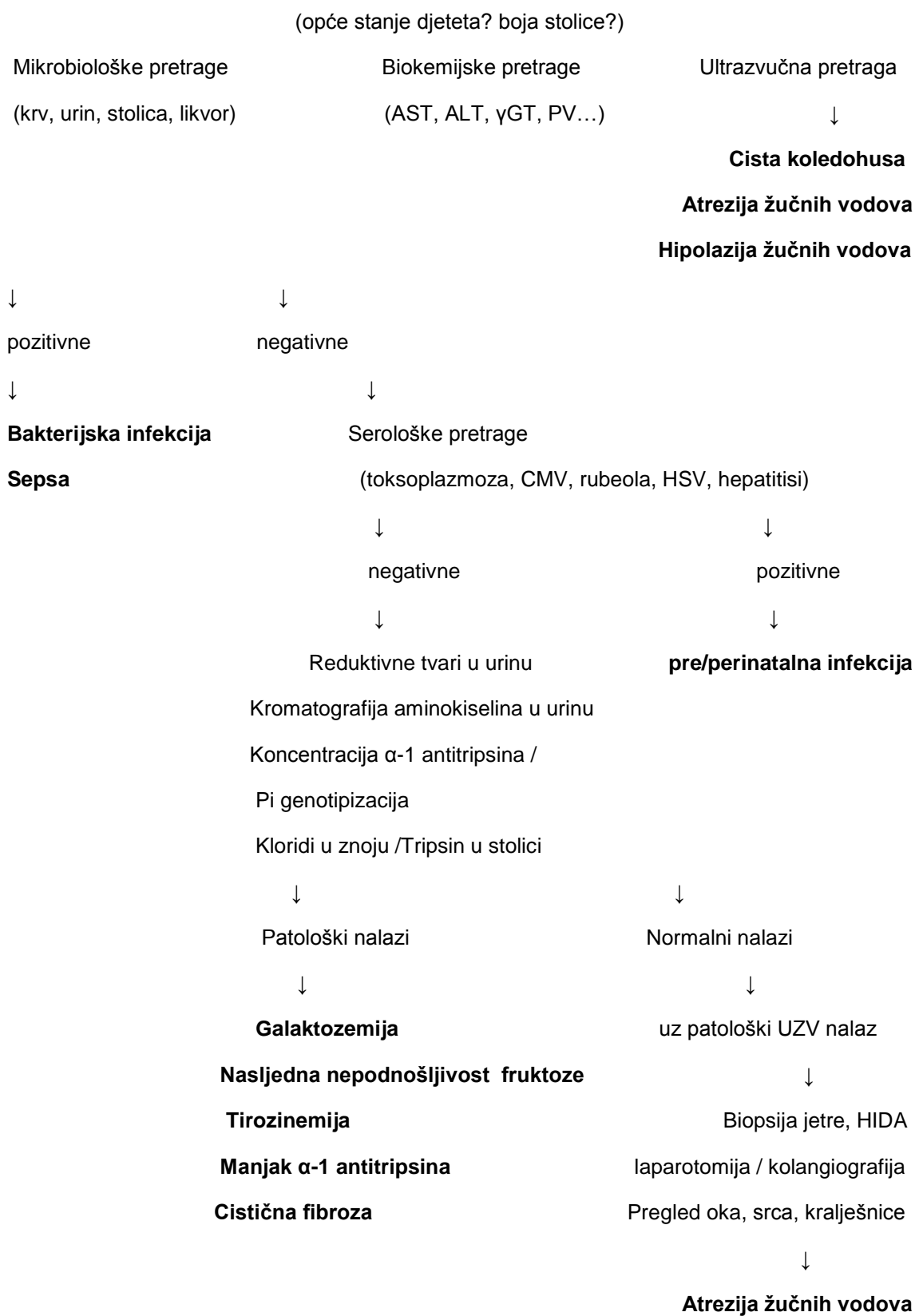
bakterijsku infekciju, odnosno sepsu, mikrobiološkim pretragama krvi, urina, stolice i likvora. Serološke pretrage upućuju na infekciju toksoplazmom, virusom rubeole, citomegalovirusom, virusom hepresa, hepatitisa ili HIV (Andres 2000; Gourley 2001).

Pretraga urina na reduktivne tvari može ukazati na galaktozemiju ili intoleranciju fruktoze, kromatografija aminokiselina na tirozinemiju, a određivanje alfa-1-antitripsina na deficit tog enzima, a potrebno je isključiti cističnu fibrozu određivanjem klorida u znoju, odnosno imunoreaktivnog tripsina, te pomišljati na hemokromatozu (Perlmutter 1995; Sigurdsson 1998; Andres 2000 ).

Ako rezultati pretraga ne ukazuju na poremećaj metabolizma, pogotovo uz ultrazvukom prikazane promjene na jetri, indicirana je biopsija kojom se može dokazati histološka slika sindroma neonatalnog hepatitisa. Ponekad je indicirana eksplorativna laparotomija s intraoperacijskom kolangiografijom. Sindrom hipoplazije intrahepatičkih duktusa prate anomalije srca, kralježnice te embriotokson, pa je potrebno provesti kardiološku obradu, izvršiti radiološku pretragu kralježnice, te pregledati oko procjepnom svjetiljkom (Mowat 1995; Perlmutter 1995; Gourley 2001; Vuković 2002).

U daljnjem tekstu ćemo detaljnije opisati određene bolesti koje se manifestiraju konjugiranom hiperbilirubinemijom.

## Postupnik za obradu djeteta s konjugiranom hiperbilirubinemijom:



**Sindrom novorođenačkog hepatitisa**

**Novorođenačka hemokromatoza**

**Sindrom hipoplazije**

**intrahepatalnih žučnih vodova**

**(Alagille, Byler..)**

Prema: Gourley GR. Neonatal jaundice and disorders of bilirubin  
metabolism: U: Suchy FJ, Sokol RJ, Balistreri WF ur. Liver disease in  
children. Philadelphia: Lippincot Williams & Wilkins, 2001:275-314

### **3.1 Intrahepatalna kolestaza**

Intrahepatalnu kolestazu mogu izazvati brojni čimbenici koji različitim mehanizmima remete lučenje žučnih sastojaka iz jetrenih stanica i ometaju tijek žuči u intrahepatičnim žučnim vodovima. To mogu biti poremećaji u jetrenoj stanici, poremećaji membrane žučnih kanalića, poremećaji u kanalićima ili većim intrahepatalnim žučnim putovima (Gamulin 2005). Neke primjere bolesti s intrahepatalnom kolestazom navest ćemo u daljnjem tekstu.

#### **3.1.1 Manjak alfa-1-antitripsina**

Nedostatak alfa-1-antitripsina najčešći je nasljedni uzrok jetrene bolesti u djece i najčešća nasljedna bolest zbog koje se transplantira jetra. Alfa-1-antitripsin inhibitor je enzima elastaze, moćnog proteolitičkog enzima smještenog u neutrofilima, dok je jetra mjesto njegove produkcije i izlučivanja u cirkulaciju. Suspendiran u krvnoj plazmi alfa-1-antitripsin cirkulacijom dopijeva u većinu organa gdje čuva ekstracelularne strukture od oštećenja elastazom iz aktiviranih ili uništenih granulocita. Posljedice mutacijom izmijenjene strukture enzima alfa-1-antitripsina klinički se očituju dvjema kliničkim slikama : to su bolesti jetre u novorođenačkoj dobi i kronični emfizem pluća u odrasloj dobi. Patogeneza jetrene bolesti potječe od nemogućnosti izlučivanja iz hepatocita u plazmu mutacijom izmijenjene i abnormalno konfigurirane molekule alfa-1-antitripsina, pa ostane retiniran u jetrenim stanicama. Posljedica je propadanje

tako opterećenih jetrenih stanica, jako smanjena koncentracija ili potpun nedostatak enzima u plazmi i u odrasloj dobi kronični plućni emfizem.

Klinička slika: u novorođenačkoj dobi bolest se može očitovati slikom neonatalnog hepatitisa (hepatomegalija, povišene transaminaze, konjugirana žutica), uz postupno poboljšanje i ostatno povišenje transaminaza koje zna potrajati godinama. Povremeno se vidi i slika kronične kolestaze. U desetak posto homozigotne djece razvije se slika teške jetrene bolesti, a opisani su i slučajevi fulminantnog hepatitisa. U dobi školskog djeteta bolest se najčešće očituje hepatosplenomegalijom ili hematomezom zbog portalne hipertenzije. Nema kliničkog simptoma ili laboratorijskog nalaza koji bi imao prognostičku vrijednost i pobliže određivao podgrupu bolesnika čiji će tijek bolesti biti težak.

Liječenje: nema specifične terapije za jetrenu bolest, već samo simptomatske mjere. Teška progresivna jetrena bolest i insuficijencija liječe se danas transplantacijom jetre, s desetogodišnjim preživljenjem od oko 90%. Uspješan zahvat znači definitivno izlječenje osnovne bolesti. Nijedna osoba s nedostatkom alfa-1-antitripsina ne bi smjela pušiti. Pušenje ubrzava pojavu emfizema, smanjuje kvalitetu života i bitno ga skraćuje (Vuković 2003).



### 3.1.2 Nasljedni poremećaj u sintezi žučnih kiselina

Ovi su poremećaji novootkrivena kategorija nasljednih metaboličkih bolesti i novi prepoznatljivi uzrok akutnih i kroničnih jetrenih bolesti. Njihova je važnost u tome što rano prepoznavanje omogućava pravodobno nadomjesno davanje primarnih žučnih kiselina koje će iscijeliti oštećenu jetru.

Četiri najpoznatija defekta su: manjak oksisterol 7 $\alpha$ -hidroksilaze, manjak  $\Delta$ 4-3-oksosteroid-5 $\beta$ -reduktaze i manjak 3 $\beta$ -hidroksi- $\Delta$ 5-C27-steroid dehidrogenaze koje se očituju jetrenom bolešću i cerebrotendinozna ksantomatoza, rijetka lipidoza u čijoj slici dominira progresivna neurološka bolest (poznata i kao manjak sterol 27-hidroksilaze).

Laboratorijski često otkrivamo niske razine GGT uz povišene transaminaze, alkalnu fosfatazu i konjugiranu hiperbilirubinemiju. U pravilu ne osjećaju svrbež. Dijagnozu utvrđujemo mjerenjem koncentracije primarnih žučnih kiselina kojih praktički u serumu nema. Nakupljanja atipičnih žučnih kiselina i sterola tipičnih za pojedini defekt možemo otkriti spektrografijom masa u tek nekoliko specijaliziranih laboratorija u svijetu.

Liječenje supstitucijom žučnih kiselina iznimno je uspješno i dovodi u bolesnika, u kojih bi se inače razvila jetrena insuficijencija, do potpunog ozdravljenja (Vuković 2003).

## **3.2 Bolesti ekstrahepatičnih žučnih vodova**

Ekstrahepatična kolestaza posljedica je mehaničke zapreke tijeku žuči kroz ductus hepaticus, choledochus ili papilu Vateri. To je tipična zastojna ili opstruktivska žutica. Uzrok joj može biti bilo koji proces koji remeti tijek žuči: razvojni poremećaji (atrezija i hipoplazija velikih žučnih vodova), upalni procesi, začepljenje kamencem ili tumorima žučnih vodova ili okolnih tvorevina. Razlikovanje intrahepatične od ekstrahepatične kolestaze vrlo je važno zbog liječenja. Naime, ekstrahepatične kolestaze često se mogu kirurški odstraniti pa je tada nužan operativni zahvat; naprotiv takav zahvat može pogoršati stanje bolesnika s intrahepatičnom kolestazom (Gamulin 2005).

### **3.2.1 Ekstrahepatična atrezija žučnih vodova**

Nekad se vjerovalo da je tzv. ekstrahepatična atrezija žučnih vodova pravi primjer prirođene malformacije, dok danas sve više prevladava uvjerenje da su tzv. sindrom novorođenačkog hepatitisa nepoznata uzroka i atrezija žučnih vodova različite faze jednog te istog patološkog procesa. Atrezija žučnih vodova bila bi po tome završna faza u razvoju prenatalno ili perinatalno stečenog kolangiohepatitisa u kojem zbog upalnog procesa nastaje sekundarna obliteracija velikih žučnih vodova. Posljedica atrezije žučnih vodova je klinička slika novorođenačke kolestaze, odnosno, novorođenačke žutice s konjugiranom hiperbilirubinemijom. Kolestatske novorođenačke žutice obilježene su povećanjem koncentracije ne samo nekonjugiranog nego i

konjugiranog bilirubina u krvi, tako da on prelazi koncentraciju od 35  $\mu\text{mol/L}$  i tvori obično između 30 i 50% koncentracije ukupnog bilirubina u serumu. Naziv kolestatska žutica podrazumijeva i činjenicu da postoji poremećaj u sekreciji žuči, što se među ostalim odražava i povećanom koncentracijom žučnih kiselina u serumu i više ili manje jakim svrbežom kože.

Biokemijske laboratorijske pretrage neće pokazati razliku između prirođene atrezije žučnih vodova i novorođenačkog hepatitisa nepoznate etiologije jer kod mehaničke opstrukcije žučnih vodova već za nekoliko tjedana dolazi do sekundarnih oštećenja jetrenih stanica i posljedično povećane aktivnosti transaminaza i alkalne fosfataze u serumu.

Ultrazvučni pregled može otkriti cistu koledohusa, dok odsutnost žučnog mjehura pojačava sumnju na ekstrahepatičnu atreziju žučnih vodova (Mardešić 2003).

### **3.2.2 Cista koledohusa**

Cista koledohusa spada u kongenitalne anomalije žučnih vodova, a točniji naziv bi bio kongenitalna, segmentalna, cistična dilatacija žučnih vodova. Patogenetski je jednim mehanizmom nemoguće objasniti sve varijacije oblika koje susrećemo. U kliničkoj slici postoji klasični trijas simptoma: intermitentna žutica, palpabilna tvorba ispod desnog rebrenog luka i kolike u desnom hipohondriju, s tim da ovaj klasični trijas viđamo tek u desetak posto veće djece. U ostalih je najčešći simptom samostalna intermitentna žutica, a u novorođenačkoj dobi klinički se javi konjugiranom hiperbilirubinemijom i

akoličnim stolicama i zahtijeva brzo razgraničenje prema ekstrahepatalnoj atreziji žučnih vodova. Laboratorijska dijagnostika ne pridonosi razjašnjenju etiologije jer su laboratorijski znakovi tipični za kolestazu bilo koje etiologije. Ultrazvuk u kombinaciji s kolangiografijom dovoljan je za postavljanje dijagnoze. Liječenje je kirurško, a cilj je potpuna ekscizija cističnog dijela s bilio-bilio ili bilio-digestivnom anastomozom.

Dugoročnu prognozu opterećuje povećan rizik od nastanka karcinoma te iz tog razloga bolesnike treba doživotno nadzirati (Vuković 2003).

### **3.2.3 Primarni sklerozirajući kolangitis**

Primarni sklerozirajući kolangitis rijetka je bolest koja se može javiti već i u novorođenačkoj dobi kad se najčešće zamijeni s atrezijom žučnih vodova, ali češće počinje u adolescenciji ili odrasloj dobi. Etiologija bolesti nije poznata. Nepobitno je da bolesnici koji boluju od kronične upalne bolesti crijeva imaju povećan rizik da obole od ove bolesti, a češće ga nalazimo udruženog i s drugim autoimunskim bolestima. Patogenetski, upalni proces koji zahvaća žučne vodove uzrokuje njihovu fibrozu i uništenje. Mogu biti zahvaćeni svi ekstrahepatalni i intrahepatalni žučni vodovi ili samo jedan izolirani segment. Zahvaćeni vodovi pokazuju nepravilna suženja ili obliteriraju, a proksimalno od suženja razvijaju se dilatacije, što daje karakterističan kolangiografski izgled propupalih grančica. Klinička slika je nespecifična. Najčešći dolazak liječniku jest slučajno otkriveni poremećeni biokemijski nalazi ili blaga žutica.

Od laboratorijskih nalaza često nalazimo povišenu aktivnost gama-glutamil transferaze i alkalne fosfataze, a sumnju potkrjepljuju pozitivan titar nespecifičnih protutijela (antinuklearna, anticitoplazmatska, na glatku muskuaturu). Dijagnoza se temelji na kolangiogramu i histološkom nalazu. Promjene se nalaze u periportalnim prostorima, i to znakovi upale, edema, fibroze, a nalaz cirkumskriptne periduktalne fibroze koja se doima poput poprečno prerezanog luka patognomoničan je za ovu bolest.

U većine bolesnika bolest ima kronično progresivan tijek i neumoljivo završava cirozom i jetrenom insuficijencijom, a obično unutar 15 godina od postavljanja dijagnoze. Specifičnog liječenja nema, iako terapija steroidima i azatioprinom uz dodatak ursodeoksikolne kiseline utječe na tijek bolesti. Bolest je u odraslih četvrta najčešća indikacija za transplataciju jetre, što je jedino rješenje i u djece ako je bolest uznapredovala do značajne ciroze (Vuković 2003).

### 3.3 Nasljedni poremećaji u metabolizmu bilirubina

#### 3.3.1 Dubin-Johnsonov sindrom

Sindrom se očituje umjerenom, uglavnom konjugiranom hiperbilirubinemijom, bez znakova hemolize. Radi se o nasljednoj bolesti koja se prenosi autosomno-recesivno. U oboljelih je prisutan smanjen hepatobilijarni transport različitih ksenobiotika i endogenih tvari, među ostalim, i konjugiranog bilirubina, ali ne i žučnih kiselina. Poremećaj je rezultat odsutnosti membranskoga transportera MRP2 (multidrug resistance-associated protein) i deficita kanalikularnog transportera organskih aniona.

Dubin-Johnsonov sindrom je prisutan u oba spola i u gotovo svih nacionalnosti i rasa. Općenito je rijedak, no čest je među izraelskim Židovima (1:1300) gdje je udružen s deficitom koagulacijskoga faktora VII, te u dijelovima Japana u uvjetima čestoga krvnog srodstva.

Izuzevši žuticu, većina je oboljelih asimptomatična. Mali broj bolesnika ima nespecifične simptome poput boli u trbuhu, umora, mučnine, povraćanja i katkad proljeva. Simptomi se pojačavaju u trudnoći i kod uzimanja oralnih kontracepcijskih sredstava. Koncentracija ukupnog bilirubina u plazmi kreće se oko 35-85  $\mu\text{mol/L}$ . Oko 50% pigmenta u plazmi u konjugiranome je obliku. Prisutna je bilirubinurija, a omjeri bilirubina u žuči nisu promijenjeni. Krvna slika i biokemijski nalazi su normalni. Žučne kiseline u plazmi uglavnom su u granicama normale. U histološkome preparatu jetre vidi se akumulacija pigmenta crne boje u lizosomima hepatocita. Pigment je proizvod katabolizma aminokiselina koje ne mogu biti izlučene u žuč. Bolest je benigna i liječenje nije potrebno (Vucelić & Premužić 2003).

### 3.3.2 Rotorov sindrom

Sindrom se očituje kroničnom konjugiranom hiperbilirubinemijom. Opisan je širom svijeta u oba spola, a rjeđi je od Dubin-Johnsonova sindroma. Riječ je o nasljednoj bolesti koja se prenosi autosomno-recesivno, a u osnovi je poremećaj u prijenosu organskih aniona u hepatocit i njihovom unutarstaničnom vezivanju.

Bolesnici su najčešće asimptomatični, te je nalaz blage hiperbilirubinemije u pravilu slučajan. Konjugirani bilirubin čini 50% ukupnoga bilirubina, a prisutna je i bilirubinurija. Vrijednosti ostalih biokemijskih parametara značajnih za jetru u granicama su normale. Za razliku od Dubin-Johnsonova sindroma, peroralnom se kolecistografijom može prikazati žučna vrećica, a histološki izgled jetre je uredan. Liječenje nije potrebno ( Vucelić & Premužić 2003).

### 3.4 Patofiziološke posljedice kolestaze

Neposredna posljedica kolestaze je nakupljanje u organizmu tvari koje se izlučuju putem žuči i njihov manjak u crijevu. Poremećaji koji slijede očituju se kolestatičkim sindromom, koji se pokazuju jače ili slabije, ovisno o stupnju kolestaze. Bitna osobitost kolestaze u užem smislu je povišenje koncentracije žučnih soli u plazmi. Redovito je praćeno povišenjem aktivnosti alkalne fosfataze te povišenjem plazmatske koncentracije konjugiranog bilirubina i kolesterola. Zbog nakupljanja žučnih soli u koži pojavljuje se svrbež.

Manjak žučnih soli u crijevima remeti apsorpciju lipida i vitamina topljivih u lipidima (A, D, E, i K) te se pojavljuje steatoreja. Manjak vitamina K u jetri remeti sintezu koagulacijskih čimbenika (protrombina i faktora VII, IX i X). Zbog njihova manjka remeti se koagulacijski mehanizam, pa se mogu pojaviti potkožna krvarenja (ekhimoze). Poremećaj koagulacijskog mehanizma popravljiva se nakon parenteralnog davanja vitamina K, ako nisu oštećene jetrene stanice. Ako su jetrene stanice oštećene pa ne mogu sintetizirati koagulacijske čimbenike, parenteralnim davanjem vitamina K neće se povećati njihova aktivnost u plazmi. Stoga je davanje vitamina K važan test za ocjenu poremećaja funkcije jetre pri kolestazi odnosno oštećenju jetrenih stanica. Alkalna fosfataza je enzim koji se nalazi u različitim vrstama stanica. Aktivnost tog enzima u plazmi odražava njegovu aktivnost u kostima i jetri. U kolestazi se pojačava aktivnost jetrenog izoenzima alkalne fosfataze u plazmi zbog smanjenog lučenja putem žuči i povećane sinteze u hepatocitima.



Prepreka lučenju bilirubina putem žuči izaziva povišenje koncentracije konjugiranog bilirubina u plazmi i žuticu. Kad je prepreka potpuna, zbog manjka bilirubina u crijevu stolica je akolična. U crijevu zbog manjka bilirubina smanjena je proizvodnja urobilinogena. Zbog opisanih poremećaja metabolizma bilirubina, u mokraći u opstruktivskoj žutici postoji bilirubin, jer konjugirani bilirubin prelazi iz plazme u mokraću dok je nalaz urobilinogena negativan.

Ako kolestaza dulje traje, povisuje se koncentracija kolesterola u plazmi i pojavljuje se nenormalni lipoprotein male gustoće (LP-X) koji sadržava kolesterol i lecitin. Taloženje kolesterola u tetivama i rahlom potkožnom tkivu vjeđa izaziva ksantome odnosno ksantelazme.

Zastoj tijeka žuči u velikim žučnim putovima izaziva njihovo proširenje ispred zapreke, a i žučnog mjehura ako je zapreka u žučovodu. Nalaz proširenih žučnih vodova dobiven kolangiografijom, ultrazvučnom pretragom ili kompjutoriziranom tomografijom upućuje na izvanjetrenu kolestazu. Dugotrajniji zastoj žuči postupno oštećuje funkcije jetrenih stanica sve dok se ne razvije sekundarna bilijarna ciroza. Hiroza obično nastaje kada začepljenje traje nekoliko (3-12) mjeseci. Tada se uz opisane poremećaje zbog kolestaze pojave i poremećaji zbog oštećene funkcije jetrenih stanica i portalne hipertenzije (Gamulin 2005).

## **4. KOLESTAZA S NISKIM GGT VRIJEDNOSTIMA**

Kod većine tipova kolestaze vrijednosti gamma-glutamil transferaze (GGT) u serumu su povišene, te se stoga oblici kolestaze u kojem GGT vrijednosti nisu povišene nazivaju kolestaze s niskim GGT vrijednostima (Alvarez et al. 2004).

### **4.1 Progresivna obiteljska intrahepatalna kolestaza**

Progresivna obiteljska intrahepatalna kolestaza (PFIC = progressive familial intrahepatic cholestasis) se odnosi na raznoliku skupinu autosomno-recesivnih jetrenih poremećaja koji se najčešće manifestiraju kolestazom intrahepatalnog podrijetla u novorođenačkoj dobi ili tokom prve godine života te dovode do smrti zbog zatajenja jetre u dobi između djetinjstva i adolescencije (Davit-Spraul et al. 2009). Postoje tri tipa ove bolesti, PFIC1, PFIC2 i PFIC3, s tim da nas zanimaju prvi i drugi tip jer spadaju u skupinu kolestaza s niskim GGT vrijednostima, dok treći tip ima povišene GGT vrijednosti u serumu.

#### **Epidemiologija**

PFIC čini 10-15% od svih uzroka kolestaze u dječjoj dobi te također predstavlja 10-15% indikacija za transplantaciju jetre (Baussan et al. 2004).

#### **Etiologija**

PFIC1 se još naziva i Bylerova bolest. Uzrokovana je mutacijom ATP8B1 gena koji je smješten na kromosomu 18 te kodira P-ATP-azu. Osim što njegova mutacija dovodi do Bylerove bolesti, također uzrokuje i blaži fenotip, benignu

rekurentnu intrahepatalnu kolestazu tip 1 (BRIC1). Nije potpuno jasno kako mutacija ovog gena dovodi do kolestaze. Pretpostavlja se da nenormalna funkcija proteina može neizravno poremetiti bilijarno izlučivanje žučnih kiselina što bi objasnilo nisku koncentraciju bilijarnih žučnih kiselina pronađenu kod pacijenata sa PFIC1.

PFIC2 je uzrokovan mutacijom ABCB11 gena. Ovaj gen kodira pumpu za izvoz žučne soli ovisnu o ATP-u u jetri ( BSEP= bile salt export pump ). BSEP protein koji se nalazi na membrani hepatocita je glavni izvoznik primarnih žučnih kiselina naspram visokog koncentracijskog gradijenta. Mutacija ovog proteina uzrokuje smanjeno bilijarno izlučivanje žučne soli, dovodeći do smanjenog protoka žuči i nakupljanja žučnih soli unutar hepatocita, uzrokujući hepatocelularno oštećenje (Davit-Spraul et al. 2009).

### **Klinička slika i dijagnoza**

Kolestaza je glavni klinički znak u sva tri oblika progresivne obiteljske kolestaze. Kod pacijenata sa PFIC1 se javlja u prvim mjesecima života i karakteriziraju je ponavljajuće epizode žutice koja kasnije, kako bolest napreduje, postaje stalna. Kod pacijenata sa PFIC2 bolest nastupa težom kliničkom slikom. Stalna žutica se javlja od prvih mjeseci života, a zatajenje jetre nastupa u prvim godinama života. Rani hepatocelularni karcinom ( prije 1. godine života ) može komplicirati tijek bolesti. Jaki svrbež je prisutan u oba tipa bolesti (Davit-Spraul et al. 2009). Ekstrahepatalne značajke bolesti kao što su nizak rast, gluhoća, vodenasti proljev, pankreatitis, povišena koncentracija elektrolita u znoju te masna jetra, karakteristične su za PFIC1, ali ne i PFIC2 ( Lykavieris et al. 2003).

Laboratorijski nalazi pokazuju uredne GGT vrijednosti u serumu, urednu razinu kolesterola te vrlo visoke serumske vrijednosti žučnih kiselina. Pacijenti s drugim tipom bolesti imaju više vrijednosti serumskih transaminaza i alfa-fetoproteina prilikom dijagnoze nego pacijenti s prvim tipom (Davit-Spraul et al. 2009).

Na temelju kliničke slike, laboratorijskih pokazatelja te radioloških, histoloških i drugih pretraga, određuju se kandidati za molekularnu dijagnostiku koja daje konačnu dijagnozu.

### **Diferencijalna dijagnoza**

Poznate su još neke jetrene bolesti s normalnom GGT aktivnošću koje nalikuju progresivnoj obiteljskoj intrahepatalnoj kolestazi i trebamo ih uzeti u obzir pri obradi pacijenta i postavljanju dijagnoze. Tu spadaju obiteljska hiperkolanemija, deficiti u sintezi žučnih kiselina, ARC sindrom (Arthrogryposis-renal dysfunction-cholestasis syndrome), Smith-Lemli-Opitz sindrom, MVID (microvillus inclusion disease) te kolestaza inducirana lijekovima.

### **Liječenje**

Liječenje ursodeoksikolnom kiselinom (UDCA) treba uzeti u obzir kao početnu terapiju kod sva tri oblika progresivne obiteljske intrahepatalne kolestaze. Neki pacijenti sa PFIC1 i PFIC2 dobro reagiraju na kirurško liječenje bilijarnom diverzijom (vanjska drenaža žuči na kutanu stomu, ili unutrašnja, anastomozom s kolonom). Ako ove terapije ne daju rezultate, preostaje transplantacija jetre kao posljednja alternativa. U budućnosti, stanična, genska ili posebno ciljana farmakološka terapija mogle bi predstavljati alternativu u liječenju ovih pacijenata (Davit-Spraul et al. 2009).

## **5. ZAHVALE**

Zahvaljujem se svom mentoru prof.dr.sc. Jurici Vukoviću na pomoći i stručnim savjetima koji su uvelike pridonijeli nastanku ovog rada.

Zahvaljujem se svom bratu na tehničkoj podršci prilikom uređivanja rada.

Zahvaljujem se svojim roditeljima, Milanu i Lidiji, na neizmjernom strpljenju i podršci tijekom ovih šest godina.

## 6. LITERATURA

1. Andres JM. (2000) Congenital infections of the liver. U: Walker WA, Durie PR, Hamilton JR, Walker-Smith JA, Watkins JB. *Pediatric gastrointestinal disease*, BC Hamilton: Decker.
2. Alvarez L, Jara P, Sanchez-Sabate E, Hierro L, Larrauri J, Diaz MC, Camarena C, De la Vega A, Frauca E, Lopez-Collazo E, Lapunzina P. Reduced hepatic expression of farnesoid X receptor in hereditary cholestasis associated to mutation in ATP8B1. *Hum Mol Genet.*2004;13:2451-60.
3. Barañano, D. E., Rao, M., Ferris, C. D., & Snyder, S. H. (2002). Biliverdin reductase: a major physiologic cytoprotectant. *Proceedings of the National Academy of Sciences*, 99(25), 16093-16098.
4. Baussan C, Cresteil D, Gonzales E, Raynaud N, Dumont M, Bernard O, Hadchouel M, Jacquemin E. Genetic cholestatic liver disease: The example of progressive familial intrahepatic cholestasis and related disorders. *Acta Gastroenterol Belg* 2004,64(3):179-183.
5. Davit-Spraul, A., Gonzales, E., Baussan, C., & Jacquemin, E. (2009). Progressive familial intrahepatic cholestasis. *Orphanet J Rare Dis*, 4(1), 1172-1750.
6. Dellert SF, Balistreri WF. (2000) Neonatal cholestasis. U: Walker WA, Durie PR, Hamilton JR, Walker-Smith JA, Watkins JB. *Pediatric gastrointestinal disease*, BC Hamilton: Decker.
7. Doré, S., Takahashi, M., Ferris, C. D., Hester, L. D., Guastella, D., & Snyder, S. H. (1999). Bilirubin, formed by activation of heme oxygenase-2, protects neurons against oxidative stress injury. *Proceedings of the National Academy of Sciences*, 96(5), 2445-2450.
8. Gamulin S. (2005) Poremećaji lučenja žuči. U: Stjepan Gamulin, Matko Marušić, Zdenko Kovač. *Patofiziologija*, Zagreb: Medicinska naklada.
9. Gourley G.R. (2001) Neonatal jaundice and disorders of bilirubin metabolism. U: Suchy F.J., Sokol R.J., Balistreri W.F. *Liver disease in children*, Philadelphia: Lippincot Williams & Wilkins.

10. Guyton & Hall. (2006) *Medicinska fiziologija*, Zagreb, Medicinska naklada.
11. Keating J.P. (2000) Jaundice. U: Walker W.A., Durie P.R., Hamilton J.R., Walker-Smith J.A., Watkins J.B. *Pediatric gastrointestinal disease*, 3. izd. BC Hamilton: Decker.
12. Lykavieris, P., van Mil, S., Cresteil, D., Fabre, M., Hadchouel, M., Klomp, L., Bernard O & Jacquemin, E. (2003). Progressive familial intrahepatic cholestasis type 1 and extrahepatic features: no catch-up of stature growth, exacerbation of diarrhea, and appearance of liver steatosis after liver transplantation. *Journal of hepatology*, 39(3), 447-452.
13. Mardešić D. (2003) Novorođenčce. U: Duško Mardešić i suradnici. *Pedijatrija*, Zagreb: Školska knjiga.
14. Mowat AP. (1995) *Liver disorders in childhood*, Oxford: Butterworth Heinemann.
15. Perlmutter DH. Clinical manifestation of Alpha 1-antitrypsin deficiency. *Gastroenterol Clin North Am.* 1995;24:27-43.
16. Reiner Ž., Kovač Z. (2005) Poremećaji metaboličkih funkcija jetre. U: Stjepan Gamulin, Matko Marušić, Zdenko Kovač. *Patofiziologija*, Zagreb: Medicinska naklada.
17. Sigurdsson L, Reyes J, Kocoshis SA, Hansen TWR, Rosh J, Knisely AS. Neonatal hemochromatosis: outcome of pharmacologic and surgical therapies. *J Pediatr Gastroenterol Nutr.* 1998;26:85-89.
18. Vucelić B., Premužić M. (2003) Metaboličke i infiltrativne bolesti jetre. U: Božidar Vrhovac, Igor Francetić, Branimir Jakšić, Boris Labar, Boris Vucelić. *Interna medicina*, Zagreb: Naklada Ljevak d.o.o.
19. Vuković J. (2003) Bolesti jetre. U: Duško Mardešić i suradnici. *Pedijatrija*, Zagreb: Školska knjiga.
20. Vuković J. (2002) Neonatalni hepatitis. U: Vucelić B. i sur. *Gastroenterologija i hepatologija*, Zagreb: Medicinska naklada.

## 7. ŽIVOTOPIS

### Osobni podaci:

Ime i prezime: Ana Štribić  
Datum, mjesto i država rođenja: 25.07.1989., Split, Hrvatska  
Državljanstvo: Hrvatsko  
Narodnost: Hrvatica  
Adresa: Fra bonina 5  
E-mail adresa: ana.stribic@gmail.com  
Matični broj studenta: 0108054059

### Obrazovanje:

2004.-2008. Jezična gimnazija, Split  
2008.- Sveučilište u Zagrebu, Medicinski fakultet

**Poznavanje jezika:**Engleski i Talijanski

**Vještine:** MS Office