

# Rupture tetiva srednjeg i najmanjeg glutealnog mišića

---

**Crnković, Antonio**

**Master's thesis / Diplomski rad**

**2018**

*Degree Grantor / Ustanova koja je dodijelila akademski / stručni stupanj:* **University of Zagreb, School of Medicine / Sveučilište u Zagrebu, Medicinski fakultet**

*Permanent link / Trajna poveznica:* <https://um.nsk.hr/um:nbn:hr:105:719063>

*Rights / Prava:* [In copyright](#)/[Zaštićeno autorskim pravom.](#)

*Download date / Datum preuzimanja:* **2025-01-05**



*Repository / Repozitorij:*

[Dr Med - University of Zagreb School of Medicine Digital Repository](#)



**SVEUČILIŠTE U ZAGREBU  
MEDICINSKI FAKULTET**

**Antonio Crnković**

**Rupture tetiva srednjeg i  
najmanjeg glutealnog mišića**

**DIPLOMSKI RAD**



**Zagreb, 2018**

Ovaj diplomski rad izrađen je na Katedri za Anatomiju i kliničku anatomiju, Sveučilišta u Zagrebu, Medicinski fakultet, pod vodstvom dr.sc. Ivana Bohačeka i predan je na ocjenu u akademskoj godini 2017./2018.

## Popis oznaka i kratica

Gmed – srednji glutealni mišić (*od lat. musculus gluteus medius*)

Gmin – najmanji glutealni mišić (*od lat. musculus gluteus minimus*)

TFL – mišić natezač široke fascije (*od lat. m. tensor fasciae latae*)

GTPS – sindrom bolnog velikog trohantera (*od eng. greater trochanteric pain syndrome*)

PE-kut – kut otvora acetabuluma (*od njem. phannen ende*)

CCD-kut – kolodijafizarni kut (*od lat. centrum capitis femoris, collum femoris et diaphysis femoris*)

lig. – ligament (*od lat. ligamentum*)

m. – mišić (*od lat. musculus*)

n. – živac (*od lat. nervus*)

a. – arterija (*od lat. arteria*)

MR – magnetska rezonancija

STIR - *eng. short tau inversion recovery*

UZV- ultrazvuk

LARS - *eng. Ligament Augmentation and Reconstruction System*

# Sadržaj

Sažetak

Summary

Summary .....	7
1. Uvod .....	1
2. Anatomija .....	4
2.1 Kost i zglobna tijela kuka .....	4
2.2 Sveze zgloba kuka .....	12
2.3 Mišići zgloba kuka .....	14
3. Uloga srednjeg i najmanjeg glutealnog mišića u biomehanici zgloba kuka .....	21
3.1 Kretnje u zglobu kuka .....	21
3.2 Funkcije srednjeg i najmanjeg glutealnog mišića .....	21
3.3 Uloga srednjeg i najmanjeg glutealnog mišića u hodu .....	23
4. Podjela, etiologija i epidemiologija ruptura tetiva srednjeg i najmanjeg glutealnog mišića .....	28
4.1. Kronična, atraumatska, simptomatska ruptura tetive Gmed i/ili Gmin .....	30
4.2 Asimptomatske ruptur tetiva Gmed i/ili Gmin koje se pronađu kao slučajan nalaz tijekom izvođenja operativnih zahvata na zglobu kuka .....	31
4.3 Avulzije tetiva Gmed i/ili Gmin nakon ugradnje totalne endoproteze kuka .....	32
4.4 Spontane i traumatske ruptur tetiva Gmed i/ili Gmin .....	34
5. Klinička slika i klinički pregled .....	36
5.1 Kronična, atraumatska, simptomatska ruptura tetive Gmed i/ili Gmin .....	36
5.2 Asimptomatske ruptur tetiva Gmed i/ili Gmin koje se pronađu kao slučajan nalaz tijekom izvođenja operativnih zahvata na zglobu kuka .....	40
5.3 Avulzije tetive Gmed i/ili Gmin nakon ugradnje totalne endoproteze kuka .....	40
5.4 Spontane i traumatske ruptur tetiva Gmed i/ili Gmin .....	41
6. Slikovna dijagnostika ruptura Gmed i Gmin .....	42
6.1. Rendgen .....	42
6.2. Magnetska rezonancija .....	42
6.3. Ultrazvuk .....	46
6.4. Scintigrafija .....	49
7. Diferencijalna dijagnostika .....	50
8. Liječenje .....	51
8.1 Neoperacijsko liječenje .....	51
8.2 Operacijsko liječenje .....	51
8.2.1 Otvoreni pristup .....	52
8.2.2 Endoskopski pristup .....	58

9. Ishod liječenja.....	61
10. Zaključak.....	64
Zahvale .....	67
Popis literature .....	68
Korištene ilustracije .....	76
Životopis.....	79

## Sažetak

Rupture tetiva srednjeg i najmanjeg glutealnog mišića

Antonio Crnković

Srednji i najmanji glutealni mišić imaju važnu ulogu u stabilizaciji zdjelice tijekom hoda. Rupture tetiva tih mišića dovode do poremećaja u biomehanici hoda koji se prezentiraju antalgичnim šepanjem i lateralnom nestabilnošću zdjelice. Osim poremećaja biomehanike kuka, rupture tetiva srednjeg i najmanjeg glutealnog mišića pripadaju u uzroke sindroma bolnog velikog trohantera (*eng. greater trochanteric pain syndrome*) koji je karakteriziran kroničnom boli peritrohanterne regije. Usprkos postojanju brojnih stanja koja su povezana sa sindromom bolnog velikog trohantera, novija slikovna dijagnostika i kirurški nalazi pri zahvatima na zglobu kuka su otkrili rupturu tetiva srednjeg i najmanjeg glutealnog mišića kao jedne od njegovih čestih uzroka. Same rupturi često ostaju neprepoznate kao uzrok navedenog sindroma zbog njegove kompleksne diferencijalne dijagnoze. Jedan od vodećih uzroka njihove neprepoznatosti je slaba educiranost ortopeda i ostalih liječnika o rupturama tetiva srednjeg i najmanjeg glutealnog mišića.

Cilj ovog rada je opisati kompleksnu regionalnu anatomiju zgloba kuka s posebnim osvrtom na srednji i najmanji glutealni mišić, sustav burza glutealnih mišića te funkciju i ulogu srednjeg i najmanjeg glutealnog mišića u biomehanici kuka. U radu će se navesti najnovija saznanja o etiologiji i epidemiologiji ruptura tetiva srednjeg i najmanjeg glutealnog mišića, a detaljan osvrt biti će na kliničku sliku samih ruptura te njihovo dijagnosticiranje i liječenje. Jedan od ciljeva ovog rada je i podizanje svijesti liječnika o postojanju navedene patologije.

Ključne riječi: srednji glutealni mišić, najmanji glutealni mišić, ruptura, avulzija, sindrom bolnog velikog trohantera

## Summary

Gluteus medius and minimus tendon tears

Antonio Crnković

Gluteus medius and gluteus minimus muscles play an important role in stabilization of the pelvis during gait. Ruptures of the gluteus minimus and medius tendons lead to disturbances in the gait biomechanics, which usually present as antalgic limping and lateral instability of the pelvis. Besides causing biomechanical disorders of the hip, they can also contribute to the development of a greater trochanteric pain syndrome, which is characterized by chronic pain present in the peritrochanteric region. Despite the fact that numerous conditions exist within the greater trochanter pain syndrome, new diagnostic imaging procedures and reported findings observed during hip surgery have detected gluteus medius and minimus rupture as one of its most frequent causes. Despite this fact, ruptures of gluteus medius and minimus tendons frequently remain unrecognized in practice as one of the causes of the greater trochanteric pain syndrome, probably due to complexity of its differential diagnosis. One of the leading causes of such low recognition rate may also be a lack of knowledge of orthopedic and other physicians about existence of ruptured tendons of gluteus medius and minimus as a pathological entity.

The aim of this paper is to describe complex regional hip anatomy with special attention to the gluteus medius and minimus muscles, gluteal bursae and the function and role of gluteus medius and gluteus minimus in the biomechanics of the hip. Latest knowledge on etiology and epidemiology of gluteus medius and gluteus minimus tendon rupture will be outlined, together with a detailed review of the clinical manifestation of the ruptures and their diagnosis and treatment. One of the goals of this paper is to raise the physician's awareness of the existence of such pathology.

Keywords: gluteus medius, gluteus minimus, rupture, avulsion, greater trochanteric pain syndrome



# 1. Uvod

Rupture tetiva srednjeg glutealnog mišića (*lat. m. gluteus medius* – u daljnjem tekstu Gmed) i najmanjeg glutealnog mišića (*lat. m. gluteus minimus* – u daljnjem tekstu Gmin) su važan i često neprepoznat uzrok boli u području velikog trohantera i peritrohanternog područja.<sup>1</sup> Rupture tetiva Gmed i Gmin po prvi puta su opisali Bunker i sur.<sup>2</sup> 1997. godine, kao slučajan nalaz pri kirurškom zbrinjavanju prijeloma vrata femura. Rupture tetiva Gmed i Gmin autori su usporedili s rupturama tetive mišića supraspinatusa na temelju anatomskih sličnosti položaja i funkcija pojedinih mišića zgloba kuka i ramenog zgloba, kao što su sličnosti između unutarnjih rotatora koji se hvataju na mali trohanter/tuberkul (mišić iliopsoas/mišić subskapularis) i abduktora koja se hvataju na veliki trohanter/tuberkul (Gmed i Gmin/mišići supraspinatus i infraspinatus).<sup>2</sup> Temeljem tih sličnosti, rupture tetiva Gmed i Gmin, autori su ih nazvali rupturama rotatorne manšete kuka.<sup>2</sup>

Rupture tetiva Gmed i Gmin u kliničkom radu u velikom broju slučajeva ostaju neprepoznate, a to je najvećim dijelom zbog slabe educiranosti ortopeda i ostalih liječnika o njenom postojanju.<sup>3</sup> Primjerice, istraživanje među Francuskim ortopedima provedeno 2006. godine imalo je za cilj utvrditi informiranost o samoj dijagnozi ruptura tetiva Gmed i Gmin te njihovom kirurškom liječenju.<sup>3</sup> Istraživanju se odazvalo 84 ortopeda od kojih 38 (45%) nije znalo da postoje rupture tetiva Gmed i Gmin, 11 (13%) nikad nije posumnjalo na takvu dijagnozu kod svojih bolesnika, a samo 35 (42%) ortopeda se barem jednom susrelo s rupturom tetiva Gmed i Gmin.<sup>3</sup> Od 35 ortopeda koji su se barem jednom susreli s rupturama, 24 (29%) ih je do dijagnoze došlo slučajnim nalazom prilikom operacije na zglobu kuka zbog neke druge etiologije, a samo 11 (13%) ortopeda je preoperativno postavilo dijagnozu ruptura.<sup>3</sup>

Rupture tetiva Gmed i Gmin se obzirom na uzrok nastanka mogu podijeliti u četiri skupine.<sup>4,5</sup> Prvu skupinu čine kronične, atraumatske, simptomatske rupture tetive Gmed i/ili Gmin, drugu skupinu čine asimptomatske rupture tetiva Gmed i/ili Gmin kao slučajan nalaz tijekom izvođenja operativnih zahvata na zglobu kuka, treću skupinu čine avulzije tetive Gmed i/ili Gmin nakon ugradnje totalne endoproteze kuka i četvrtu skupinu čine spontane i traumatske rupture tetiva tih mišića.<sup>4,5</sup>

Ruptura tetive Gmed i/ili Gmin manifestira se kroničnom, intermitentnom boli i osjetljivošću na palpaciju u području velikog trohantera. No, takva klinička slika se preklapa s kliničkim slikama brojnih drugih stanja te se u literaturi opisuju kao sindrom bolnog velikog trohantera (*eng. Greater trochanteric pain syndrome* – u daljnjem tekstu GTPS).<sup>1,6</sup>

Simptomi GTPS-a se najčešće pripisuju trohanternom burzitisu kojeg je 1923. prvi opisao Stegemann.<sup>6</sup> Trohanterni burzitis se još opisuje i kao "veliki imitator" (*eng. "Great Mimicker"*) jer se često zamjeni za druga stanja.<sup>6</sup> Leonard<sup>7</sup> je 1958. godine predložio naziv "trohanterni sindrom" kako bi u uzrok boli u području velikog trohantera uključio patologiju ostalih anatomskih struktura te regije kao što su tetive najvećeg, srednjeg i najmanjeg glutealnog mišića i njihove burze koje ih odvajaju od velikog trohantera.

GTPS se najbolje opisuje kao regionalni bolni sindrom čiji uzroci najčešće uključuju miofascijalnu bol, degenerativnu bolest zgloba kuka i spinalnu patologiju.<sup>6</sup> Stoga, GTPS se pokazao kao termin koji najbolje opisuje stanja koja se pojavljuju kao kronična, intermitentna bol i osjetljivost na palpaciju velikog trohantera, glutealne regije i lateralnog dijela natkoljenice jer upućuje na teškoću u razjašnjavanju pravog uzroka boli.<sup>6</sup> U Tablici 1. su navedeni neki od najčešćih uzroka GTPS-a.

Procijenjeno je da sami GTPS zahvaća između 10% i 25% stanovništva u razvijenom dijelu svijeta i da je njegova incidencija u obiteljskoj medicini 1,8 na 1000 bolesnika godišnje.<sup>6,8</sup> Četiri puta češće zahvaća žensku populaciju s najvišom incidencijom između četvrtog i šestog desetljeća života.<sup>9</sup>

Cilj ovog rada je opisati kompleksnu regionalnu anatomiju zgloba kuka s posebnim osvrtom na srednji i najmanji glutealni mišić, sustav burza glutealnih mišića te funkciju i ulogu srednjeg i najmanjeg glutealnog mišića u biomehanici kuka. U radu će se navesti najnovija saznanja o etiologiji i epidemiologiji ruptura tetiva srednjeg i najmanjeg glutealnog mišića, a detaljan osvrt biti će na kliničku sliku samih ruptura te njihovo dijagnosticanje i liječenje. Ujedno, jedan od ciljeva ovog rada je podizanje svijesti liječnika o postojanju navedene patologije.

Tablica 1. Stanja povezana sa sindromom bolnog velikog trohantera (eng. Greater trochanteric pain syndrome – u daljnjem tekstu GTPS). Prema: El-Husseiny i sur. (2011.), str. 13

---

**Stanja povezana s GTPS-om**

---

Avaskularna nekroza glave femura

Stres prijelomi vrata femura

Iritacija femoralnog živca

Trohanterni burzitis

Fibromialgija

Osteoartritis zgloba kuka

Rupture tetiva glutealnih mišića

Tendinitis iliotibijalnog traktusa ili abduktornih tetiva

Bolesti lumbalne kralježnice

Neuropatije

Infekcije

Metastaze

Coxa saltans

---

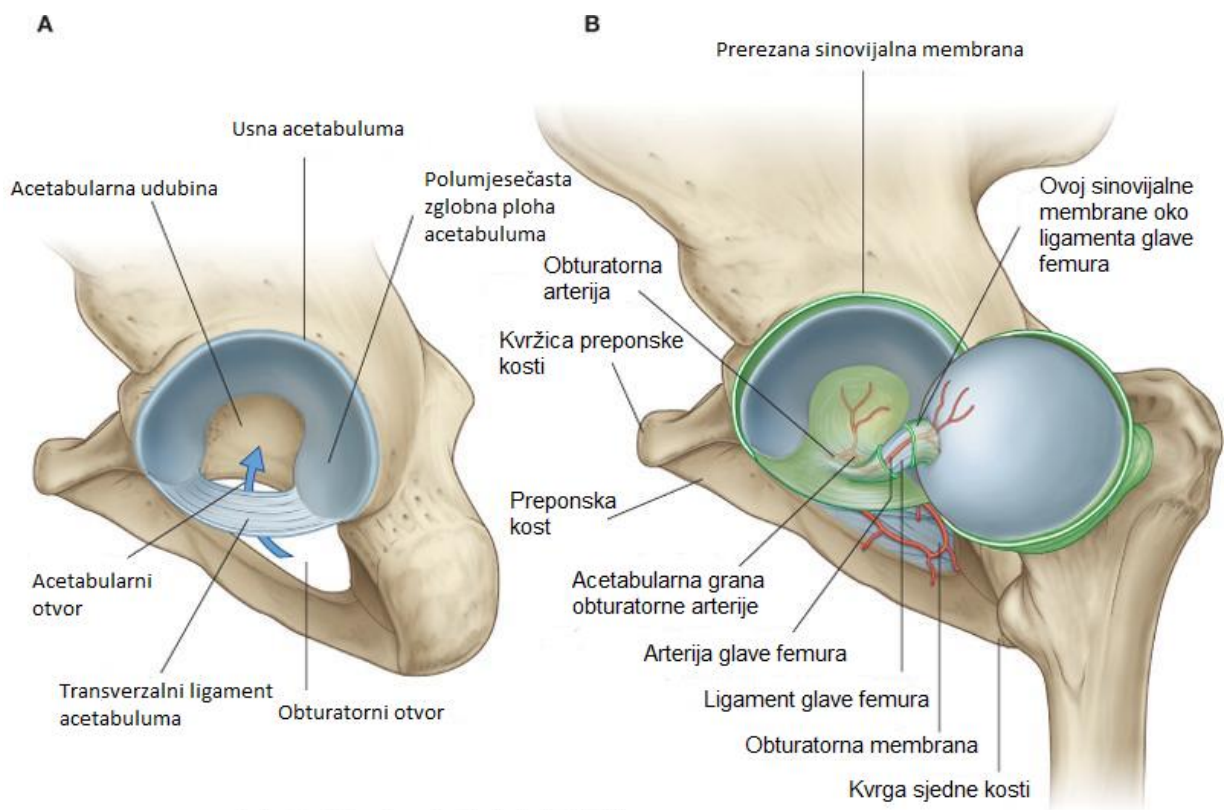
## 2. Anatomija

### 2.1 Kost i zglobna tijela kuka

Zglob kuka (*lat. articulatio coxae, articulatio coxofemoralis*) je poseban kuglasti zglob, zdjeličasti zglob (*lat. articulatio cotylica, enarthrosis*), u kojemu konkavno zglobno tijelo obuhvaća konveksno zglobno tijelo preko njegovog ekvatora (Slika 1).<sup>10,11</sup> Konkavno zglobno tijelo čini zglobna čašica kuka (*lat. acetabulum*), a konveksno zglobno tijelo čini glava bedrene kosti (*lat. caput femoris*).<sup>10,11</sup>

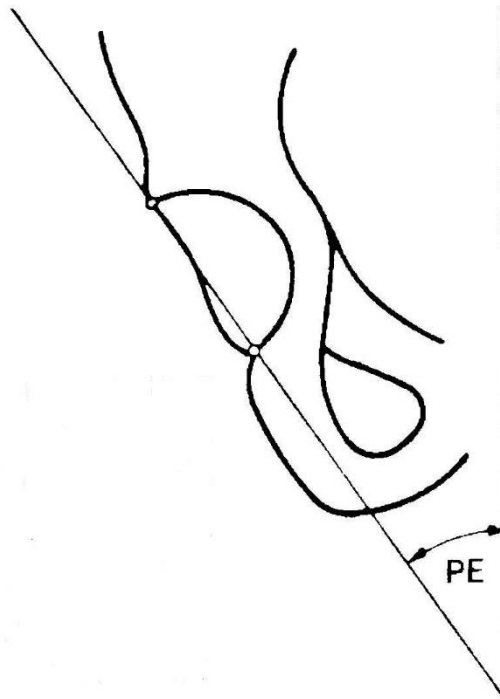
Acetabulum čine sve tri kosti zdjelice: bočna ili crijevna kost (*lat. os ilium*), sjedna kosti (*lat. os ischii*) i preponska kost (*lat. os pubis*), a u djece ih odvaja hrskavična ploča rasta oblika slova Y.<sup>10,11</sup> Koštani rub acetabuluma omeđuje visoki rub (*lat. limbus acetabuli, margo acetabuli*), a s njegove donje strane nalazi se urez acetabuluma (*lat. incisura acetabuli*) koji graniči s obturatornim otvorom (*lat. foramen obturatum*).<sup>10,11</sup> Vanjski koštani rub acetabuluma povećan je gustim vezivnim tkivom i fibroznom hrskavicom koji čine usnu acetabuluma (*lat. labrum acetabulare*), a labrum acetabuluma zajedno s transverzalnim ligamentom (*lat. lig. transversum*) premošćuje urez acetabuluma.<sup>10,11</sup> Zglobna čašica povećana labrumom acetabuluma ukupno obuhvaća 2/3 površine glave femura.<sup>10,11</sup>

Polumjesečasta zglobna ploha acetabuluma (*lat. facies lunata*) presvučena je hijalinom hrskavicom i najšira je na krovu acetabuluma preko kojeg se u uspravnom stavu teret gornjeg dijela tijela prenosi na glavu bedrene kosti.<sup>10,11</sup> Središte acetabuluma čini acetabularna udubina (*lat. fossa acetabuli*) koja nije prekrivena hrskavicom, a ispunjena je rahlim vezivom bogatim masnim tkivom (*lat. pulvinar acetabuli*).<sup>10,11</sup>



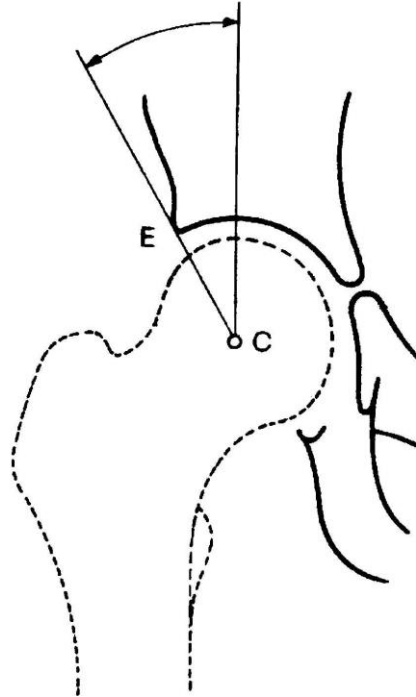
Slika 1 - Anatomija zgloba kuka. **Slika A:** Acetabulum, lateralni prikaz. **Slika B:** Zglob kuka s proksimalnim femurom rotiranim i pomaknutim straga, lateralni prikaz. Modificirano i preuzeto prema: Gray's Anatomy for Students, 2. izdanje. Detalji u poglavlju Korištene ilustracije.

Otvor acetabuluma je u normalnim odnosima usmjeren prema lateralno, naprijed i dolje.<sup>10,12</sup> Usmjerenje otvora se mijenja tijekom života i ovisi o spolu.<sup>12</sup> Projicirani otvor acetabuluma može se mjeriti kutom otvora acetabuluma ili PE-kutom (*njem. phannen ende*).<sup>12</sup> PE-kut zatvaraju okomita linija i linija koja ide kroz gornji i donji koštani rub acetabuluma (Slika 2).<sup>12</sup> Normalni PE-kut u muškaraca iznosi 28° do 47°, a u žena 33° do 53°.<sup>12</sup>



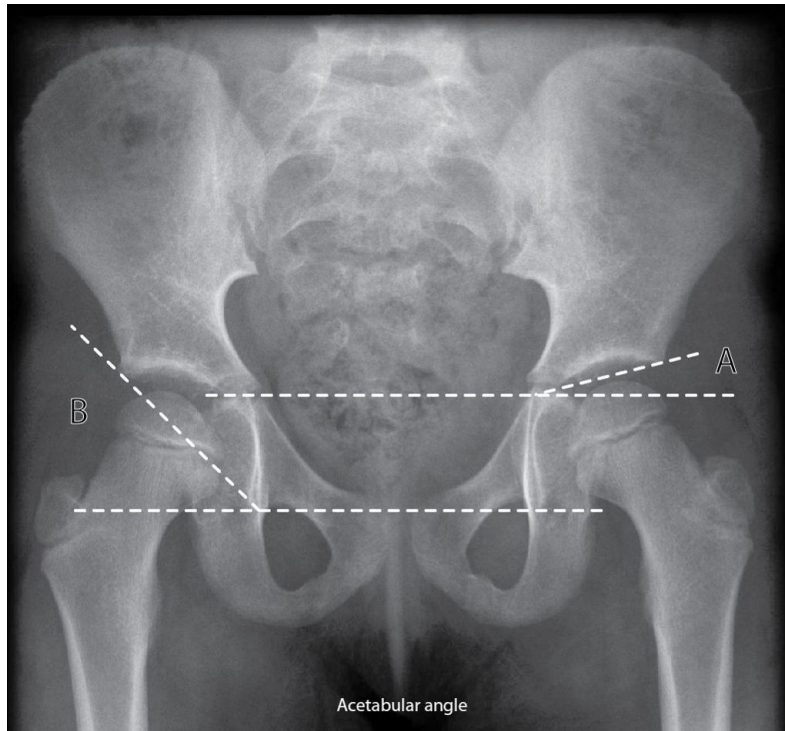
Slika 2 - Kut otvora acetabuluma ili PE-kut (PE - *njem. phannen ende*). PE-kut zatvaraju okomita linija i linija koja ide kroz gornji i donji koštani rub acetabuluma. Prema: Pećina i sur. Ortopedija. 2. izd. Detalji u poglavlju Korištene ilustracije.

Projicirani otvor acetabuluma možemo mjeriti i Wibergovim kutom ili CE-kutom (*eng. center-edge*), kojeg zatvaraju okomita linija i linija koja polazi iz centra glave femura i prolazi lateralnim rubom koštanog krova acetabuluma (Slika 3).<sup>12</sup> Vrijednost kuta ovisi o životnoj dobi, te se tako smatra patološkim nalazom ako kod djece starosti između 4 i 13 godina iznosi manje od  $15^\circ$  i ako kod odraslih iznosi manje od  $25^\circ$  ili više od  $38^\circ$ .<sup>12,13</sup> Ukoliko CE-kut iznosi od  $39^\circ$  do  $44^\circ$  tada govorimo o dubokom acetabulumu (*lat. coxa profunda*), a CE-kutom većim od  $40^\circ$  definirani su protruzija acetabuluma i ekscesivna prekrivenost vrata femura acetabulumom.<sup>13,14</sup> Takva stanja dovode do "pincer" (*eng. pincer – stisnuti, obuhvatiti*) tipa femoroacetabularnog sindroma sraza koji može dovesti do oštećenja hrskavice zgloba kuka, labruma acetabuluma, hernijacije sinovijalne membrane i nastanka prijevremene progresivne sekundarne koksartroze.<sup>13–15</sup> Osim u dijagnostici gore navedenih stanja, CE-kut se koristi i u dijagnostici razvojnih displazija kuka.<sup>13</sup>



Slika 3 - Wibergov ili CE-kut (CE - eng. center-edge). CE-kut zatvaraju okomita linija i linija koja polazi iz centra glave femura i prolazi lateralnim rubom koštanog krova acetabuluma. Prema: Pećina i sur. Ortopedija. 2. izd. Detalji u poglavlju Korištene ilustracije.

Nagib acetabuluma određuje se acetabularnim indeksom (Slika 4).<sup>12</sup> Kod djece, kojoj još nisu zatvorene epifizne pukotine, acetabularni indeks čini kut koji zatvara horizontalna linija koja spaja hrskavične ploče rasta (*Hilgenreinerova linija*) s tangentom na koštani krov acetabuluma.<sup>16,17</sup> Kod odraslih hrskavične ploče rasta zdjelice su srasle pa se umjesto Hilgenreinerove linije uzima horizontalna linija kroz donji rub linije suze.<sup>18</sup> Druga linija proteže se od donjeg ruba linije suze do lateralnog koštanog ruba acetabuluma.<sup>18</sup> Normalne vrijednosti kuta pri rođenju iznose manje od  $28^\circ$ , a rastom djeteta kut postaje manji te njegove vrijednosti iznose manje od  $22^\circ$ .<sup>16,17</sup> Kod odraslih normalne vrijednost kuta su od  $33^\circ$  do  $38^\circ$ .<sup>17,18</sup>



Slika 4 - Acetabularni indeks. Kod djece acetabularni indeks čini kut koji zatvara horizontalna linija koja spaja hrskavične ploče rasta (*Hilgenreinerova linija*) s tangentom na koštani krov acetabuluma (A). Kod odraslih acetabularni indeks čini kut koji zatvara horizontalna linija kroz donji rub linije suze s linijom koja počinje od donjeg ruba linije suze te prolazi lateralnim koštanim rubom acetabuluma (B) Prema: Gaillard F. Acetabular angle. [Internet]. Detalji u poglavlju Korištene ilustracije.

Glava bedrene kosti presvučena je hijalinom hrskavicom, osim na središnjem dijelu na kojem se nalazi mala udubina (*lat. fovea capitis*).<sup>10,11</sup> Ligament glave femura (*lat. lig. capitis femoris*) polazi s rubova incisura acetabuli i transverzalnog ligamenta, a veže se unutar male udubine.<sup>10,11</sup> Ligament sadrži arteriju glave femura (*lat. a. capitis femoris*) koja je ogranak obturatorne arterije (*lat. a. obturatoria*) i doprinosi arterijskoj opskrbi glave femura.<sup>10,11</sup> Glava bedrene kosti nejednako je odijeljena od vrata femura (*lat. collum femoris*).<sup>10,11</sup>

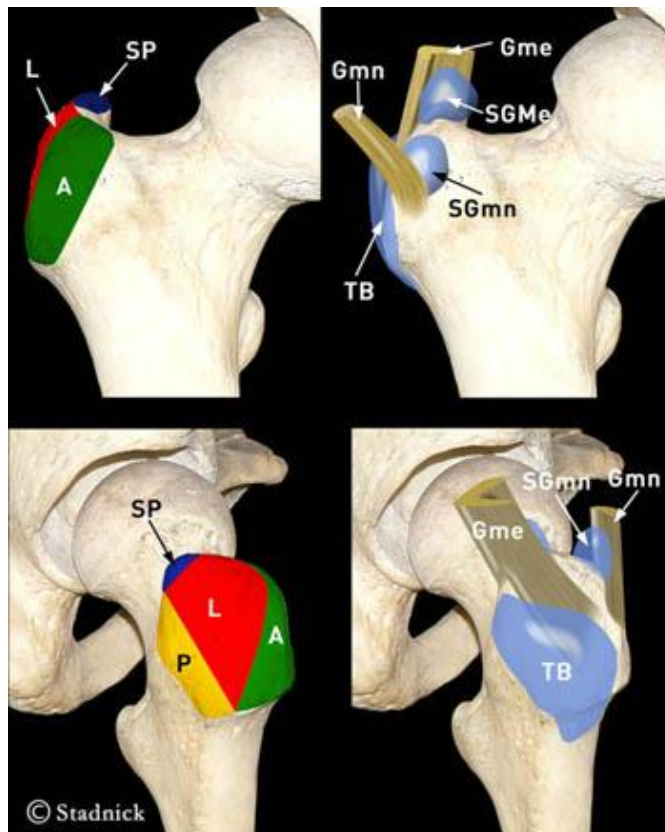
Kao hvatišta i krak poluge za mišiće, duž čitave cirkumferencije na prijelaznom području između vrata i tijela femura nalaze se koštane izbočine i hrapavosti: veliki trohanter (*lat. trochanter major*), mali trohanter (*lat. trochanter minor*), intertrohanterna linija (*lat. linea intertrochanterica*), intertrohanterni greben (*lat. crista intertrochanterica*) i trohanterna udubina (*lat. fossa trochanterica*).<sup>10,11</sup>

Veliki trohanter nalazi se lateralno i proksimalno, mali trohanter medijalno i dorzalno,



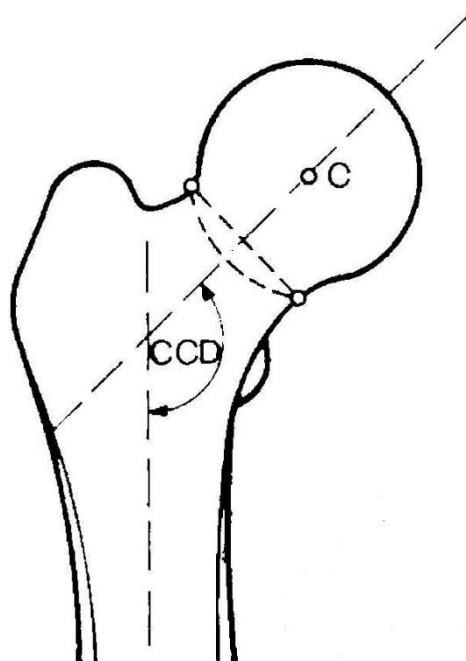
a trohanterna udubina nalazi se na unutarnjoj strani velikog trohantera.<sup>10,11</sup> Između velikog i malog trohantera s ventralne strane nalazi se hrapava intertrohanterna linija, a s dorzalne strane izdignuti snažni intertrohanterni greben.<sup>10,11</sup> Intertrohanterna linija s prednje i intertrohanterni greben sa stražnje strane čine prijelaz vrata femura u tijelo femura (*lat. corpus femoris, diaphysis femoris*).<sup>10,11</sup> Veliki trohanter se može lako napipati ispod kože, dok mali trohanter zbog prekrivenosti mišićima nije dostupan palpaciji.<sup>10,11</sup>

Veliki trohanter ima četiri specifične koštane fasete: anteriorna, lateralna, posteriorna i superoposteriorna (Slika 5).<sup>19</sup> Koštane fasete služe kao vezivna mjesta za tetive i položaj burza.<sup>19</sup> Anteriorna faseta je ovalnog oblika i nalazi se anterolateralno na velikom trohanteru i na nju se hvata tetiva Gmin.<sup>19</sup> Lateralna faseta se sužava prema lateralnom dijelu velikog trohantera čineći oblik obrnutog trokuta, a na nju se hvata lateralni dio tetive Gmed.<sup>19</sup> Posteriorna faseta je zakrivljenog oblika na stražnjem dijelu velikog trohantera.<sup>19</sup> Superoposteriorna faseta nalazi se iznad posteriorne fasete na najkranijalnijem dijelu velikog trohantera i služi kao hvatište glavne tetive Gmed.<sup>19</sup>



Slika 5 - Koštane fasete velikog trohantera i položaj burza oko velikog trohantera gledano sprijeda i lateralno. Četiri koštane fasete velikog trohantera su: anteriorna (A), lateralna (L), posteriorna (P) i superoposteriorna (SP). Tetiva srednjeg glutealnog mišića (Gme) hvata se na superoposteriornu i lateralnu fasetu, a tetiva najmanjeg glutealnog mišića (Gmn) hvata se za anteriornu fasetu. Tri najčešće burze oko velikog trohantera su: subgluteus minimus burza (SGmn), subgluteus medius burza (SGMe) i duboka subgluteus maximus burza, koja se naziva još i trohanterna burza (TB). **Slika gore lijevo:** Prikaz koštanih fasete velikog trohantera gledano sprijeda. **Slika dolje lijevo:** Prikaz koštanih fasete velikog trohantera gledano lateralno. **Slika gore desno:** Prikaz hvatišta i položaja tetiva Gmed i Gmin zajedno s položajem pripadajućih burza gledano sprijeda. **Slika dolje desno:** Prikaz hvatišta i položaja tetiva Gmed i Gmin zajedno s položajem pripadajućih burza gledano lateralno. Prema: Stadnick M, Gluteus Minimus Tear & Trochanteric Bursitis. [Internet]. Detalji u poglavlju Korištene ilustracije.

Odnos između vrata i dijafize femura definira se pomoću dva kuta, kolodijafizarnog kuta i kuta torzije femura.<sup>12</sup> Kolodijafizarni kut ili CCD-kut (*lat. centrum capitiss femoris, collum femoris et diaphysis femoris*) je kut koji se prikazuje u frontalnoj ravnini, a zatvaraju ga uzdužna os vrata femura koja prolazi kroz centar glave femura i uzdužna os dijafize femura (Slika 6).<sup>11,12</sup> CCD-kut mijenja se tijekom života (Tablica 2.).<sup>12</sup>



Slika 6 - Kolodijafizarni kut ili CCD-kut (C-središte glave femura). CCD-kut zatvaraju uzdužna os vrata femura koja prolazi kroz centar glave femura i uzdužna os dijafize femura Prema: Pećina i sur. Ortopedija. 2. izd. Detalji u poglavlju Korištene ilustracije.

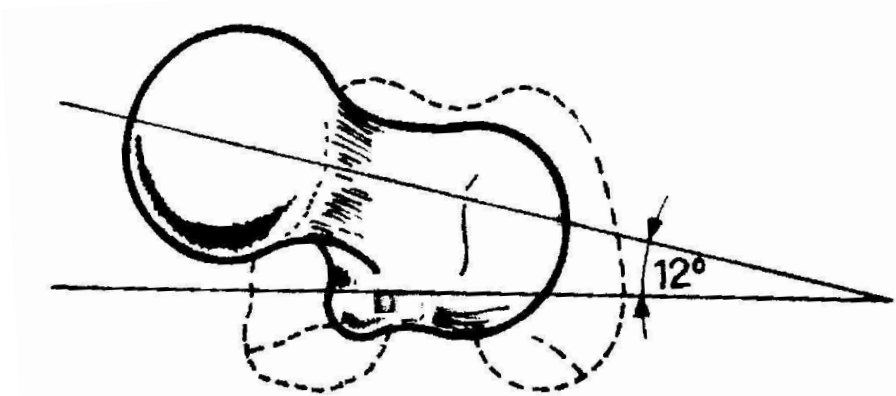
Tablica 2. Prosječne vrijednosti kolodijafizarnog kuta za mlađu životnu dob Prema: Pećina i sur. Ortopedija. 2. izd. (2000.)

Životna dob	Prosječna vrijednost kuta
1. godina	148°
3. godina	145°
5. godina	142°
10. godina	138°
15. godina	133°

Kao što je vidljivo iz Tablice 2. normalni kolodijafizarni kut smanjuje se tijekom rasta i razvoja djece te se u odrasloj dobi smanji na oko 126°. Ukoliko je CCD-kut veći od navedenih vrijednosti takvo stanje se naziva coxa valga, a ukoliko je kut manji onda se stanje naziva coxa vara.

Kut torzije ili anteverzije femura se prikazuje u horizontalnoj ravnini, a mjeri se kao kut kojega zatvaraju os vrata femura s osi koja je paralelna sa stražnjom stranom

kondila femura (Slika 7).<sup>11,12</sup> Vrat femura je normalno je usmjeren prema naprijed tako da kut torzije femura prosječno iznosi  $12^\circ$  kod Europljana, a kreće se u rasponu od  $4^\circ$ - $20^\circ$ .<sup>11</sup> Kut torzije se mijenja tijekom života tako da intrauterino dolazi do povećanja vrijednosti kuta, a postnatalno se vrijednost kuta smanjuje.<sup>11,12</sup>



Slika 7 - Kut torzije ili anteverzije femura. Prema: Pećina i sur. Ortopedija. 2. izd. Detalji u poglavlju Korištene ilustracije.

## 2.2 Sveze zgloba kuka

Zglobna čahura kuka sastoji se od dvije opne, fibrozne (*lat. membrana fibrosa*) i sinovijalne (*lat. membrana synovialis*).<sup>10</sup> Fibrozna opna polazi s koštanog ruba acetabuluma, transverzalnog ligamenta i s vanjskog ruba acetabularnog labruma, dok sinovijalna opna polazi s baze labruma acetabuluma, a rub labruma strši slobodno u zglob.<sup>10</sup> Fibrozna i sinovijalna opna imaju isto hvatište koje se sprijeda nalazi na intertrohanternoj liniji femura, a na stražnjoj strani obuhvaća 2/3 vrata femura čime se intertrohanterni greben, intertrohanterna udubina te veliki i mali trohanter nalaze ekstrakapsularno.<sup>10</sup>

Tri snažna ligamenta pojačavaju zglobnu čahuru kuka, iliofemoralni ligament (*lat. lig. iliofemorale*) koji se dijeli na medijalni (*pars mediale*) i lateralni (*pars laterale*) dio, pubofemoralni ligament (*lat. lig. pubofemorale*) i ishiofemoralni ligament (*lat. lig. ischiofemorale*).<sup>10</sup> Zona orbicularis je prstenasti ligament debljine 1 cm koju tvore najdublja vlakna ishiofemoralnog i pubofemoralnog ligamenta, a obuhvaća vrat femura u području njegove najuže cirkumferencije.<sup>10</sup> Zona orbicularis osigurava stalan doticaj glave femura i acetabuluma.<sup>10</sup> Polazište, hvatište i funkcija pojedinih

ligamenata zgloba kuka opisani su u Tablici 3.

Tablica 3. Ligamenti zgloba kuka. Prema: Waldeyer A. Waldeyerova Anatomija Čovjeka. 1. hrv. izd. (2009.)

<b>Ligament</b>	<b>Polazište</b>	<b>Hvatište</b>	<b>Funkcija</b>
lig. iliofemorale	spina iliaca anterior inferior	linea intertrohanterica	medijalni dio – ograničava preveliku fleksiju u zglobu kuka i naginjanje zdjelice dorzalno lateralni dio – ograničava adukciju i vanjsku rotaciju u zglobu kuka te sprječava naginjanje zdjelice prema zamašnoj nozi skupa s malim glutealnim mišićima
lig. pubofemorale	ramus superior osis pubis	linea intertrohanterica (distalni kraj)	ograničava ekstenziju, abdukciju i vanjsku rotaciju
lig. ischiofemorale	stražnji rub acetabuluma i os ischii	lig. iliofemorale i fossa trochanterica	ograničava unutarnju rotaciju, ekstenziju i abdukciju

## 2.3 Mišići zgloba kuka

Postoje brojni mišići koji doprinose kretnjama u zglobu kuka, a možemo ih podijeliti prema njihovom anatomskom smještaju, kao i inervaciji iz ventralnog ili dorzalnog dijela spleta živaca, a daljnja je podjela moguća i prema sudjelovanju pojedinih mišića u kretnjama zgloba kuka.<sup>11</sup> Vrsta kretnje u kojoj sudjeluje pojedini mišić ovisi o njihovom polazištu, hvatištu i položaju kuka u odnosu na zdjelicu i koljeno, a mnogi mišići ujedno sudjeluju u više od jedne kretnje u zglobu kuka.<sup>10,11</sup>

S obzirom na smještaj, mišiće dijelimo na unutarnju (prednju) i vanjsku (stražnju) skupinu.<sup>10</sup> Polazišta, hvatišta, inervacija, vaskularizacija i funkcija mišića zgloba kuka prikazani su u Tablicama 4. i 5.

Tablica 4. Polazište, hvatište, inervacija, vaskularizacija i funkcija unutarnjih mišića zgloba kuka. Prema: Waldeyer A. Waldeyerova Anatomija Čovjeka. 1. hrv. izd. (2009.)

Mišić	Polazište	Hvatište	Inervacija (i) Vaskularizacija (v)	Funkcija u zglobu kuka
m. iliopsoas – čine ga mišići m. psoas major i m. iliacus	<ul style="list-style-type: none"> <li>m. psoas major - postranična ploha 12. torakalnog kralješka, 1.-4.</li> <li>lumbalnog kralješka i intervertebralnih diskova tih kralježaka, kostalnih nastavaka 1.-5.</li> <li>lumbalnog kralješka</li> <li>m. iliacus - fossa iliaca, okolina spina iliaca anterior inferior</li> </ul>	mali trohanter	<b>(i)</b> lumbalni pleksus i n. femoralis (L1-L4) <b>(v)</b> a. obturatoria a. iliolumbalis	fleksija, vanjska rotacija i adukcija
m. psoas minor – razvijen u oko 30% ljudi	12. torakalni i 1. lumbalni kralježak	iliopubična eminencija, ulazi u arcus iliopectineus	<b>(i)</b> lumbalni pleksus (L1-L2) <b>(v)</b> lumbalne arterije, lumbalni ogranak a. iliolumbalis	stabilizacija zgloba kuka

Tablica 5. Polazište, hvatište, inervacija, vaskularizacija i funkcija vanjskih mišića zgloba kuka. Prema: Waldeyer A. Waldeyerova Anatomija Čovjeka. 1. hrvatsk. izd. (2009.)

<b>Mišić</b>	<b>Polazište</b>	<b>Hvatište</b>	<b>Inervacija (i) Vaskularizacija (v)</b>	<b>Funkcija u zglobu kuka</b>
m. tensor fasciae latae	spina iliaca anterior superior	seže u tractus iliotibialis koji se veže na tuberculum tractus iliotibialis Gerdy	<b>(i)</b> n. gluteus superior (L4-L5) <b>(v)</b> a. glutea superior	fleksija, abdukcija i unutarnja rotacija u zglobu kuka pritišće glavu femura u acetabulum (stabilizira zglob kuka)
m. gluteus maximus	<ul style="list-style-type: none"> <li>● površinski dio – crista iliaca, spina iliaca posterior superior, fascia thoracolumbalis, os sacrum i os coccygis</li> <li>● dubinski dio – ala ossis (iza linea glutea posterior), lig. sacrotuberale, fascija m. gluteus medius</li> </ul>	tractus iliotibialis (proksimalne 2/3 mišića) tuberositas glutea (distalna 1/3)	<b>(i)</b> n. gluteus inferior (L5-S2) <b>(v)</b> a. glutea inferior i superior	ekstenzija i vanjska rotacija abdukcija (proksimalna vlakna) adukcija (distalna vlakna)
	ala ossis ilii (facies glutea) između linea glutea anterior i posterior, crista ossis ilii, fascia iliaca	lateralna i superoposteriorna faseta velikog trohantera m. gluteus medius	<b>(i)</b> n. gluteus superior (L4-S1) <b>(v)</b> a. glutea superior	abdukcija (cijeli mišić) fleksija i unutarnja rotacija (prednja vlakna) ekstenzija i vanjska rotacija (stražnja vlakna)
m. gluteus minimus	ala ossis ilii (facies glutea) između linea glutea anterior i inferior	anteriorna faseta velikog trohantera	<b>(i)</b> n. gluteus superior (L4-S1) <b>(v)</b> a. glutea superior	abdukcija vanjska rotacija ekstenzija
m. piriformis	facies pelvina ossis sacri, bočni rubovi foramina sacralia anteriora, rubovi incisura ischiadica major	unutrašnja strana vrha velikog trohantera	<b>(i)</b> plexus sacralis (L5-S2) <b>(v)</b> a. sacralis lateralis	vanjska rotacija i abdukcija

<b>Mišić</b>	<b>Polazište</b>	<b>Hvatište</b>	<b>Inervacija (i) Vaskularizacija (v)</b>	<b>Funkcija u zglobu kuka</b>
m. obturatorius internus	unutrašnjost plohe zdjelične kosti oko foramen obturatum i s membrana obturatoria	fossa trochanterica	<b>(i)</b> plexus sacralis n. gluteus inferior n. pudendus (L5 – S3) <b>(v)</b> a. obturatoria a. glutea inferior	vanjski rotator abduktor (pri sjedenju i kada je noga podignuta prema naprijed)
m. gemellus superior	spina ischiadica	fossa trochanterica	<b>(i)</b> n. gluteus inferior plexus sacralis (L5-S2) <b>(v)</b> a. obturatoria a. glutea inferior	nadopunjuje ulogu m. obturatorius internus
m. gemellus inferior	tuber ischiadicum	fosa trochanterica	<b>(i)</b> n. gluteus inferior plexus sacralis (L5-S2) <b>(v)</b> a. obturatoria a. glutea inferior	nadopunjuje ulogu m. obturatorius internus
m. quadratus femoris	tuber ischiadicum	crista intertrochanterica	<b>(i)</b> n. gluteus inferior plexus sacralis (L5-S2) <b>(v)</b> ramus profundus a. circumflexa femoris medialis	vanjski rotator aduktor
m. obturatorius externus	vanjska ploha medijalnog koštanog ruba foramen obturatum i s membrana obturatoria	fossa trochanterica i zglobna čahura kuka	<b>(i)</b> n. obturatorius (L1-L4) <b>(v)</b> a. obturatoria	vanjski rotator slabi aduktor



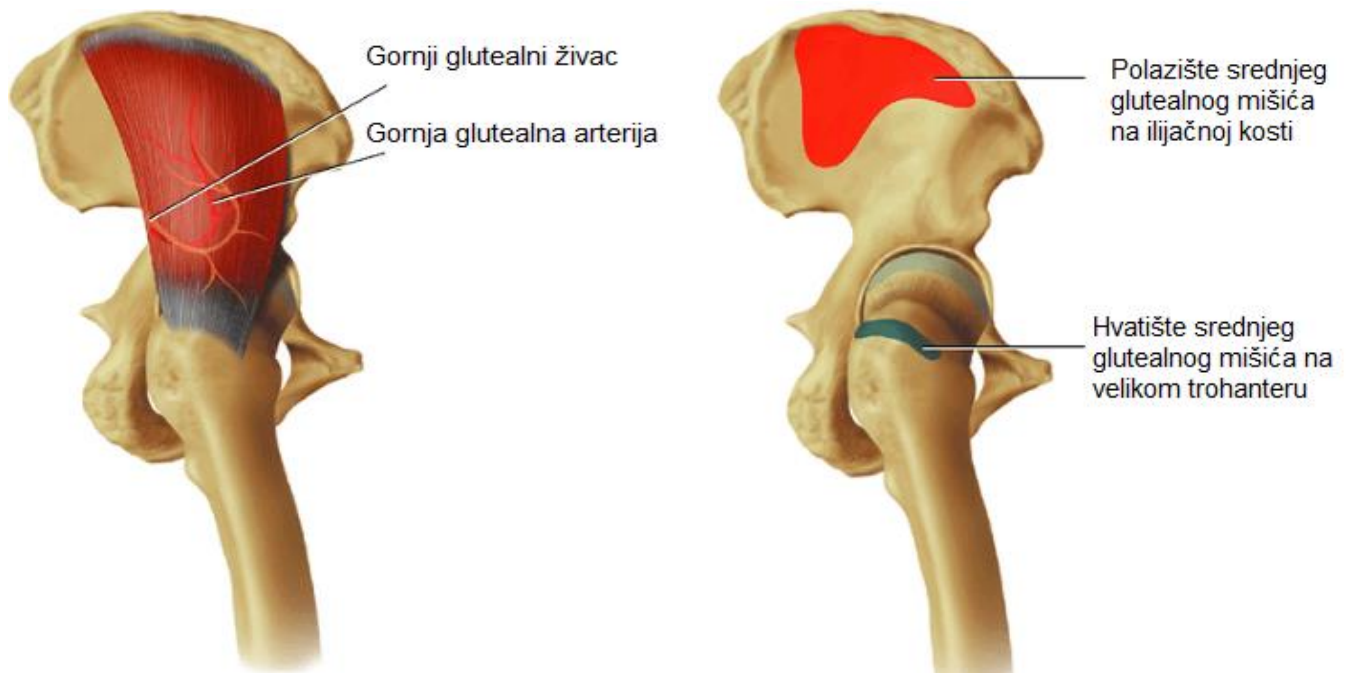
Gmed i Gmin zajedno s mišićem natezačem široke fascije (*lat. m. tensor fasciae latae* – u daljnjem tekstu TFL) čine mišićnu skupinu abduktora zgloba kuka.<sup>10,11</sup>

Gmed ima tri polazišta.<sup>20</sup> Prvo i najveće polazište nalazi se na glutealnoj udubini ilijačne kosti s kojeg polaze duboka vlakna Gmed, a proteže se straga od stražnjeg sakroilijakalnog ligamenta i uzduž stražnje glutealne linije te tijelom ilijačne kosti između prednje glutealne linije i ilijačnog grebena sve do spine ilijake anterior superior sprijeda (Slika 8).<sup>20,21</sup> Drugo polazište nalazi se na dubokoj površini glutealne aponeuroze te prekriva najveći glutealni mišić i gornji dio Gmed, a sprijeda je u kontinuitetu sa širokom fascijom.<sup>20</sup> Posteroinferorni rub grebena ilijačne kosti čini treće polazište.<sup>20</sup>

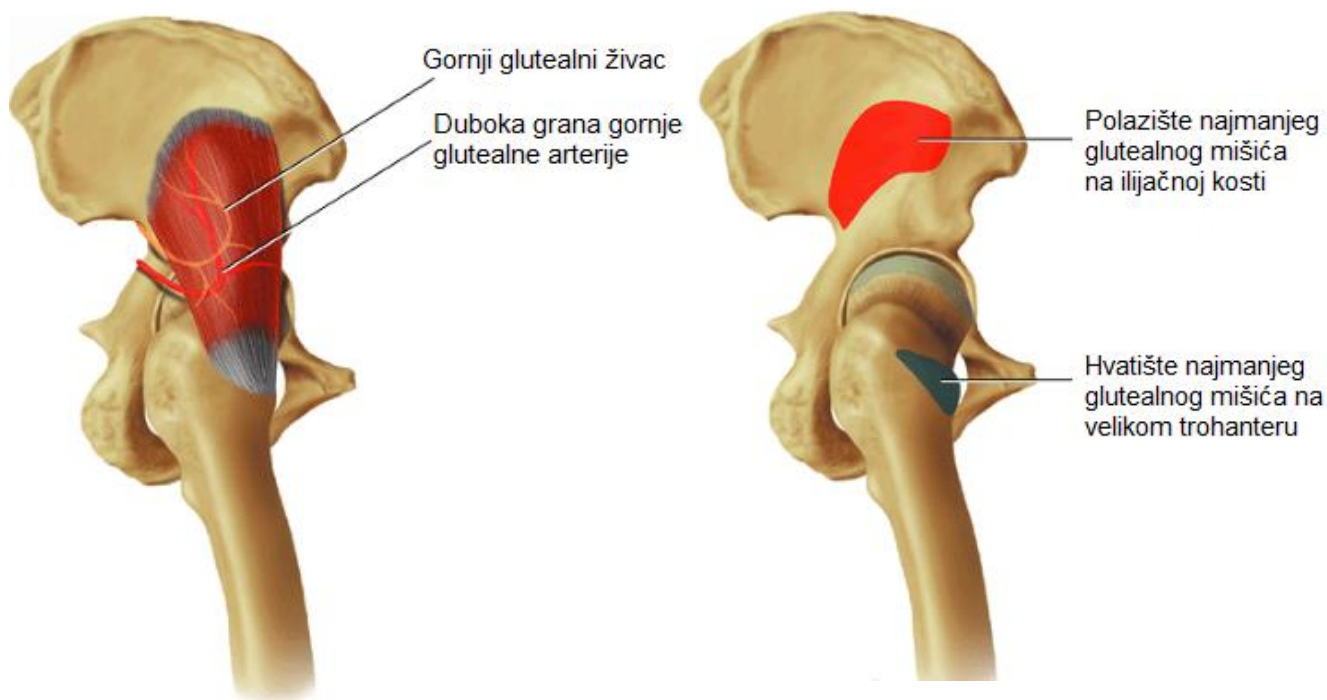
Gmed je po obliku višestruko perasti mišić (*lat. m. multipennatus*) i dijeli se na prednji, srednji i stražnji dio.<sup>19,21</sup> Dijelovi Gmed nejednake su veličine, prednji dio je najveći i dorzalni dio njegovih mišićnih vlakana prekriva ventralnu stranu srednjeg dijela Gmed.<sup>21</sup> Vlakna srednjeg dijela Gmed nalaze se gotovo odmah iznad velikog trohantera i svojom dorzalnom stranom prekrivaju ventralnu stranu stražnjeg dijela Gmed.<sup>20,21</sup> Smjer mišićnih vlakana ovise o njihovom položaju u odnosu na veliki trohanter, tako mišićna vlakna Gmed koja se nalaze ispred velikog trohantera pružaju se posteroinferiorno prema njemu, mišićna vlakna direktno iznad velikog trohantera pružaju se okomito na njega, a mišićna vlakna iza velikog trohantera paralelna su s vratom femura.<sup>19,20</sup> Tetivu Gmed možemo podijeliti u tri dijela, glavna tetiva, lateralni dio tetive i prednji dio tetive Gmed.<sup>19</sup> Glavnu tetivu čine srednji i stražnji dio Gmed, tetiva je u transverzalnoj ravnini plosnata i ovalna te se hvata na superoposteriornu fasetu (Slika 5 i 8).<sup>19,20</sup> Lateralni dio tetive polazi od donje površine Gmed, obično je tanak i gotovo potpuno sačinjen od mišićnih vlakana, a hvata se na lateralnu fasetu velikog trohantera (Slika 5 i 8).<sup>19,20</sup> Prednji dio tetive pripaja se tetivi Gmin-a i nije vidljiv makroskopski.<sup>19</sup>

Gmin polazi s glutealne površine ilijačne kosti od velikog ishijadičnog otvora straga, te tijelom ilijačne kosti između prednje i donje glutealne linije sve do područja između gornje i donje prednje ilijačne spine sprijeda (Slika 9).<sup>20–22</sup> Gmin polazi i s unutarnje strane zdjelice te svojim stražnjim dijelom koji prelaze preko velikog ishijadičnog ureza štiti gornji glutealni živac i arteriju.<sup>22</sup> Gmin oblika je lepeze i dijeli se na prednji i stražnji dio, a u cijelosti ga prekriva Gmed.<sup>21,22</sup> Vlakna prednjeg dijela Gmin pružaju se u kraniokaudalnom smjeru, a vlakna stražnjeg dijela u dorzventralnom smjeru te

zavijaju oko velikog trohantera.<sup>22</sup> Tetiva Gmin se veže za anterosuperiorni dio čahure zgloba kuka.<sup>20,22</sup> Unutar zglobne čahure spaja se površinskom fascijom Gmin te postaje tetiva Gmin-a koja se hvata na anteriornu fasetu velikog trohantera (Slika 5 i 9).<sup>20,22</sup>



Slika 8 - Srednji glutealni mišić (Gmed). Desna slika prikazuje polazište Gmed na glutealnoj udubini ilijačne kosti (crveno polje) i hvatište na velikom trohanteru (zeleno polje). Lijeva slika prikazuje tok gornjeg glutealnog živca i arterije koji se nalaze ispod Gmed. Preuzeto i modificirano prema: Stoller D, Sampson T, Bredella M. The Hip. [Internet]. Detalji u poglavlju Korištene ilustracije.



Slika 9 - Najmanji glutealni mišić (Gmin). Desna slika prikazuje polazište Gmin na glutealnoj površini ilijačne kosti (crveno polje) i hvatište na velikom trohanteru (zeleno polje). Lijeva slika prikazuje tok gornjeg glutealnog živca i duboke grane gornje glutealne arterije koji se nalaze iznad Gmin. Preuzeto i modificirano prema: Stoller D, Sampson T, Bredella M. The Hip. [Internet]. Detalji u poglavlju Korištene ilustracije.

Gmed i Gmin inervira gornji glutealni živac (*lat. n. gluteus superior*).<sup>21</sup> Gornji glutealni živac se odvaja od stražnjeg dijela lumbosakralnog pleksusa, prolazi kroz zdjelicu te izlazi s njene vanjske strane kroz veliki ishijadični urez, prolazeći s gornje strane piriformnog mišića.<sup>23</sup> Gornji glutealni živac se potom grana te zavija između Gmed i Gmin dajući zasebne ogranke za svaki od tri dijela Gmed i dva dijela Gmin, i za TFL (Slika 8 i 9).<sup>21,23</sup>

Oba mišića opskrbljuje gornja glutealna arterija (*lat. a. glutea superior*) kao najveći ogranak unutarnje ilijačne arterije (*lat. a. iliaca interna*) i koja svoj tok dijeli s gornjim glutealnim živcem (Slika 8 i 9).<sup>10</sup>

TFL polazi sa spine ilijake anterior superior i prelazi ispod razine velikog trohantera u iliotibijalni traktus koji se hvata za tuberkulum iliotibijalnog traktusa (*lat. tuberculum tractus iliotibialis Gerdy*) na lateralnom kondilu tibije.<sup>10,19</sup> Mišić je relativno malen, plosnat i ravan, a njegov prednji rub je znatno duži od stražnjeg.<sup>20</sup> Funkcija TFL je stabilizacija glave bedrene kosti u acetabulumu, a sudjeluje u pokretima fleksije,

abdukcije i unutarnje rotacije noge u zglobu kuka.<sup>10,11</sup> Inervacija i vaskularizacija je ista kao i za Gmed i Gmin.<sup>10</sup>

Brojne sluzne vreće - burze (*lat. bursae*) nalaze se smještene oko velikog trohantera.<sup>6,19</sup> Burze su strukture vrećastog oblika, ispunjene manjom količinom tekućine, a njihova glavna funkcija je smanjenje trenja i pritiska između koštanih prominencija velikog trohantera i okolnog mekog tkiva kao što su glutealne tetive, iliotibijalni trakuti i TFL.<sup>19</sup> U području velikog trohantera najčešće se opisuju tri burze: subgluteus minimus burza, subgluteus medius burza i duboka subgluteus maksimus burza, koja se još i naziva trohanternom burzom.<sup>6,24</sup>

Subgluteus minimus burza je mala burza koja se nalazi između distalnog dijela tetive Gmin i velikog trohantera, smještena kranijalno i ventralno naspram središta velikog trohantera (Slika 5).<sup>6,19,24</sup> Subgluteus medius burza se nalazi između distalnog dijela tetive Gmed i velikog trohantera, a smještena je na apeksu velikog trohantera (Slika 5).<sup>6,19,24</sup> Subgluteus maksimus burza se često sastoji više od jedne burze, a najčešće se viđaju duboka, površinska i sekundarna subgluteus maksimus burza.<sup>6,24</sup> Duboka subgluteus maksimus burza najveća je burza koja se često još zove trohanterna burza, nalazi se odmah uz lateralnu površinu hvatišta Gmin, Gmed i vastusa lateralis za veliki trohanter (Slika 5).<sup>6,19,24</sup> Površinska subgluteus maksimus burza nalazi se bliže površini u odnosu na duboku subgluteus maksimus burzu i smještena je ispod distalnih vlakana najvećeg glutealnog mišića u blizini njegovog hvatišta za široku fasciju.<sup>6,24</sup> Sekundarna subgluteus maksimus burza nije uvijek prisutna, a nalazi se u ravnini s dubokom subgluteus maksimus burzom te prekriva posteriornu fasetu velikog trohantera.<sup>6,24</sup> Iako se gore navedene burze najčešće opisuju, u području velikog trohantera se može naći mnogo sekundarnih burza s varijabilnim lokacijama koje pridonose kompleksnosti regionalne anatomije, a mogućnost upale svake od tih burza dodatno proširuje diferencijalnu dijagnozu GTPS-a.<sup>6,24</sup>

### **3. Uloga srednjeg i najmanjeg glutealnog mišića u biomehanici zgloba kuka**

#### **3.1 Kretnje u zglobu kuka**

Kretnje u zglobu kuka mogu se izvesti u tri glavne osi koje se sijeku u glavi bedrene kosti i okomite su jedna na drugu.<sup>10</sup> U transverzalnoj osi razlikujemo pokrete anteverzije (fleksije) i retroverzije (ekstenzije).<sup>10</sup> Fleksija je u uspravnom stavu moguća do 120°- 130°, a ekstenzija je ograničena snažnom iliofemoralnom svezom, prednjim dijelom zglobne čahure i fleksorima kuka te je moguća do 10°-15°.<sup>10</sup> U longitudinalnoj osi razlikujemo pokrete unutarnje i vanjske rotacije.<sup>10</sup> Unutarnja rotacija je moguća do 36° i ograničena je ishiofemoralnom svezom, a vanjska rotacije moguća je do 13° i ograničena je pubofemoralnom i iliofemoralnom svezom.<sup>10</sup> Kod noge flektirane u kuku i koljenu dolazi do relaksacije mekog tkiva oko kuka te se povećava opseg kretnji rotacije, stoga je unutarnja rotacija pri fleksiji kuka i koljena moguća do 40°- 50°, a vanjska rotacija do 30°- 45°.<sup>10</sup> Oko sagitalne osi mogući su pokreti abdukcije i adukcije.<sup>10</sup> Abdukcija je moguća do 30°- 40° i ograničava ju pubofemoralna sveza, a adukcija je ograničena iliofemoralnom svezom i moguća do 20°- 30°.<sup>10</sup> U zglobu kuku je moguća i složena kretanja cirkumdukcije u kojoj noga opisuje nepravilni plašt stošca čiji je vrh u središtu glavi femura.<sup>10</sup>

#### **3.2 Funkcije srednjeg i najmanjeg glutealnog mišića**

Gmed se u klasičnoj literaturi opisuje primarno kao abduktor kuka, ali u izoliranoj abdukciji Gmed pokazuje slabu ili gotovo nikakvu elektromiografsku aktivnost, za razliku od TFL koji pokazuje intenzivnu aktivnost.<sup>25</sup> Iako pokazuje slabu aktivnost u izoliranoj abdukciji, Gmed se svojom kontrakcijom suprotstavlja adukciji u zglobu kuka.<sup>26</sup> Svojim prednjim vlaknima Gmed djeluje kao fleksor i unutarnji rotator zgloba kuka, a njegova stražnja vlakna sudjeluju u pokretima ekstenzije i vanjske rotacije u zglobu kuka.<sup>26</sup>

Ovisno o odnosu femura prema zdjelici i dijelu mišića koji je aktivan, Gmin može djelovati kao fleksor i abduktor te kao unutarnji i vanjski rotator kuka.<sup>22</sup> Vanjskom rotacijom u kuku koji se nalazi u položaju ekstenzije dolazi do elongacije prednjih

vlakana Gmin koja se mogu suprotstaviti vanjskoj rotaciji.<sup>22</sup> Pri unutarnjoj rotaciji dolazi do elongacije svih dijelova Gmin te se cijeli mišić može suprotstaviti tom pokretu.<sup>22</sup> Simultanom kontrakcijom svih mišićnih vlakana, sile vanjske i unutarnje rotacije se poništavaju te dolazi do stabilizacije glave femura njenim povlačenjem u acetabulum.<sup>22</sup> Fleksijom kuka dolazi do promjene smjera vlakana Gmin te se vlakna prednjeg i srednjeg dijela mišića pružaju vertikalno u odnosu na femoralno hvatište te omogućuju unutarnju rotaciju.<sup>22</sup> Beck i sur.<sup>22</sup> pretpostavljaju da je primarna funkcija Gmin zapravo stabilizacija glave femura u acetabulumu.

Kumagai i sur.<sup>27</sup> su u svom istraživanju dinamometrom (Cybex 6000; Cybex, Division of Lumex, Ronkonkoma, NY, USA.) izmjerili snagu mišića abduktora kuka pri ležanju na leđima i izvođenju vježbi abdukcije noge u zglobu kuka. Snaga abduktora ovisila je o početnom položaju noge te je u položaju adukcije iznosila  $148.7 \pm 23.7$  Nm, neutralnoj poziciji  $108.2 \pm 24.4$  Nm i u položaju abdukcije  $63.8 \pm 21.6$  Nm.<sup>27</sup> Snaga abduktora u položaju adukcije preko dva puta je veća nego u položaja abdukcije.<sup>27</sup> Razlog tome je što Gmed ima duži krak sile od Gmin, ali on se smanjuje abdukcijom noge u kuku i postaje manji od kraka sile Gmin.<sup>27</sup> Snaga abduktora je stoga odraz zajedničke kontrakcije Gmed i Gmin u položaju adukcije noge, dok je u položaju abdukcije ona odraz samo kontrakcije Gmin.<sup>27</sup>

Klasični anatomske opisi Gmed i Gmin definiraju ih kao jedinstvenu mišićnu masu s jednostavnom inervacijom za pojedini mišić koja omogućava samo grubu kontrakciju i relaksaciju, te se stoga u klasičnoj anatomske literaturi njihova funkcija definira kao abduktori kuka.<sup>10,21</sup> Novije anatomske i funkcionalne studije Gmed i Gmin opisuju kao segmentirane mišiće koji se sastoje od više dijelova od kojih svaki ima zasebnu inervaciju.<sup>21</sup> Ovakva anatomska konfiguracija predlaže zasebnu funkciju svakog pojedinog dijela Gmed i Gmin, za razliku od shvaćanja Gmed i Gmin kao jedinstvene mišićne jedinice.<sup>21</sup>

### 3.3 Uloga srednjeg i najmanjeg glutealnog mišića u hodu

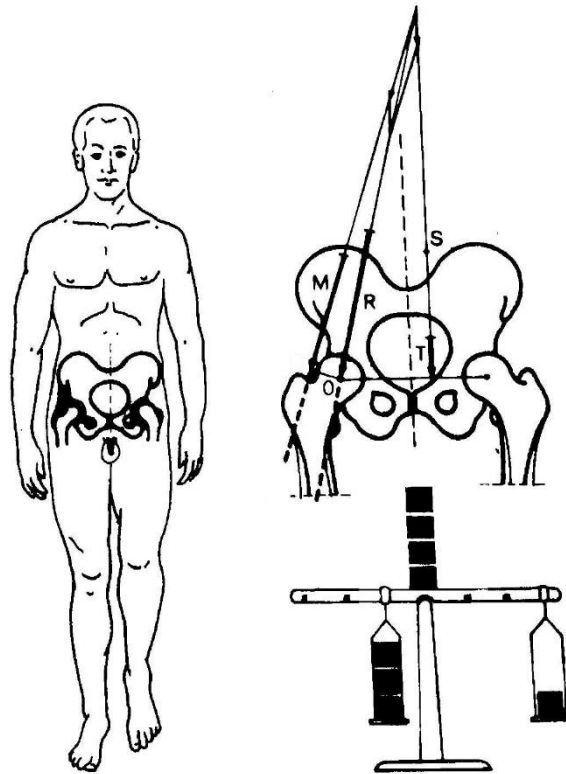
Biomehanika srednjeg i najmanjeg glutealnog mišića najbolje se očituje u funkciji hoda.<sup>12</sup> Hod je osobina specifična za svakog pojedinca koju možemo definirati kao bifazični, ritmični pokret nogu u svrhu kretanja prema naprijed.<sup>12</sup> Razlikujemo dvije faze hoda koje se izmjenjuju, a to su faza oslonca i faza njihanja.<sup>28</sup> Faza oslonca se dodatno dijeli na: inicijalni kontakt, odgovor na opterećenje, međufazu, završnu fazu i predzamah.<sup>28</sup> Inicijalni kontakt se definira kao dodir pete s podlogom, odgovor na opterećenje kao dodir cijele površine stopala s podlogom, međufaza kao oslonac samo tim stopalom, završna faza kao odizanje pete i predzamah kao odizanje prstiju stopala.<sup>28</sup> Druga faza hoda, odnos faza njihanja dijeli se na: inicijalno njihanje, međunjihanje i završno njihanje.<sup>28</sup> Inicijalno njihanje se definira kao odizanje stopala od podloge i ubrzanje noge, međunjihanje kao prolazak noge pored opterećene noge i završno njihanje kao usporavanje noge s pripremom za inicijalni kontakt.<sup>28</sup>

Funkcija pojedinih segmenata Gmed u hodu se može promatrati kroz dvije uloge: prva bi predstavljala stabilizaciju zdjelice u hodu, dok bi drugu ulogu činila stabilizacija glave femura tijekom hoda.<sup>29</sup> Elektromiografska ispitivanja su ustanovila sinkroniziranu aktivnost stražnjeg i srednjeg dijela Gmed tijekom ciklusa hoda, ali zbog različitog usmjerenja vlakana pojedinih dijelova Gmed pripisuje im se različita uloga.<sup>29</sup> Srednji dio Gmed u svojoj anatomskej poziciji ima veliki potencijal stvaranja abdukcijske sile te mu se pripisuje uloga stabilizacije zdjelice.<sup>29</sup> Stražnjem dijelu Gmed pripisuje se uloga stabilizacije glave femura zbog usmjerenja njegovih vlakna koja su paralelna s vratom femura.<sup>29</sup> Za prednji dio Gmed pretpostavlja se dvojaka uloga u hodu.<sup>29</sup> Zbog svog relativno vertikalnog usmjerenja pretpostavlja se da pomaže srednjem dijelu Gmed u stabilizaciji zdjelice, a njegova elektromiografska aktivnost u završnom dijelu međufaze oslonca upućuje i na njegovu uključenost u kontralateralnoj prednjoj rotaciji zdjelice.<sup>29</sup>

Smatra se kako je primarna uloga Gmin u hodu stabilizacija glave femura u acetabulumu.<sup>22,30</sup> Takvo shvaćanje uloge Gmin temelji se na usmjerenju njegovih mišićnih vlakana koja su paralelna s vratom femura i svojom kontrakcijom privlače glavu femura u acetabulum.<sup>22,30</sup> Elektromiografska ispitivanja sugeriraju da stražnji dio Gmin pridonosi stabilizaciji glave femura u početnim fazama oslonca, dok zajednička kontrakcija prednjeg i stražnjeg dijela Gmin stabiliziraju glavu femura u

završnom dijelu međufaze oslonca.<sup>30</sup>

U međufazi oslonca opterećenje se nalazi samo na jednoj nozi što dovodi do ekscentričnog djelovanja sile tjelesne težine na zglob kuka i do brojnih biomehaničkih prilagodbi koje održavaju zdjelicu u ravnoteži (Slika 10).<sup>12,28</sup> Takvo ekscentrično djelovanje sile dovelo bi do pada zdjelice na toj strani, ali Gmed i Gmin zajedno s TFL svojim kontrakcijama suprotstavljaju se djelovanju te sile.<sup>12,25,29,30</sup>



Slika 10 - Prikaz opterećenja zgloba kuka prilikom stajanja na jednoj nozi (O-centar glave femura, T-pasivna sila težine tijela, M-aktivna sila abduktorne muskulature, R-smjer djelovanja rezultirajuće sile). Prema: Pećina i sur. Ortopedija. 2. izd. Detalji u poglavlju Korištene ilustracije.

Zbog specifičnosti djelovanja sila na zglob kuka one se opisuju vektorskom fizikalnom veličinom koju nazivamo statički moment.<sup>12</sup> Statički moment određen je središtem vrtnje i okomitim razmakom između središta vrtnje i djelovanja sile koji zovemo krak sile.<sup>12</sup>

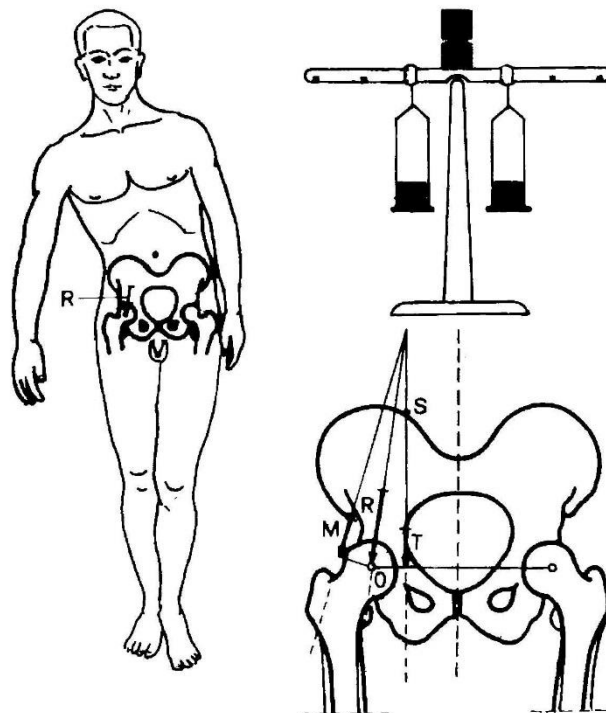
Središte vrtnje prilikom hoda nalazi se u središtu glave femura, a svaka od suprotnih sila koje djeluju ima svoj specifičan krak sile.<sup>12</sup> Medijalni krak preko kojeg djeluje sila težine tijela oko tri puta je duži od lateralnog kraka preko kojeg djeluje abduktorna



muskulatura što znači da abduktorna muskulatura mora proizvesti tri puta veću silu od tjelesne težine kako bi održalo zdjelicu u ravnotežnom položaju.<sup>12</sup> Cjelokupno opterećenje zgloba kuka tada iznosi oko četiri puta više od tjelesne težine.<sup>12</sup>

Preko veličine i smjera djelovanja sile tjelesne težine i sile abdukcijskih mišića može se odrediti rezultanta sila koje djeluje pod kutom od oko  $16^\circ$  u odnosu na vertikalnu os i prolazi preko acetabuluma kroz središte glave femura te nastavlja njegovim medijalnim rubom vrata.<sup>12</sup>

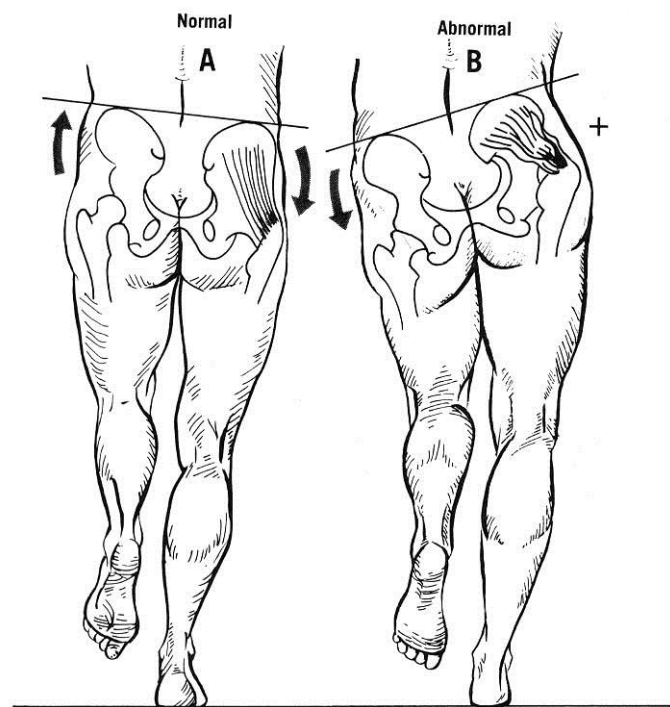
Antalgično šepanje je refleksna radnja kojom osoba nastoji umanjiti aktivnost Gmed i Gmin te na taj način smanjiti bol koja nastaje zbog patologije unutar zgloba kuka, abduktorne muskulature ili peritrohanternih mekotkivnih struktura.<sup>12</sup> Mehanizam šepanja se sastoji od prebacivanja tjelesne težine na stranu opterećenog zgloba čime se smanjuje duljina medijalnog kraka sile tjelesne težine i njen statički moment, što ima za posljedicu smanjenje sile koju mora proizvesti abduktorna muskulatura i smanjenje cjelokupnog opterećenja zgloba kuka (Slika 11).<sup>12</sup> Kompenzatorno naginjanje tijela na stranu opterećene noge nazivamo pozitivnim Duchenneovim znakom.<sup>12</sup>



Slika 11 - Kompenzatorno naginjanje tijela na stranu opterećene noge, pozitivan Duchenneov znak (O-centar glave femura, T-pasivna sila težine tijela, M-aktivna sila

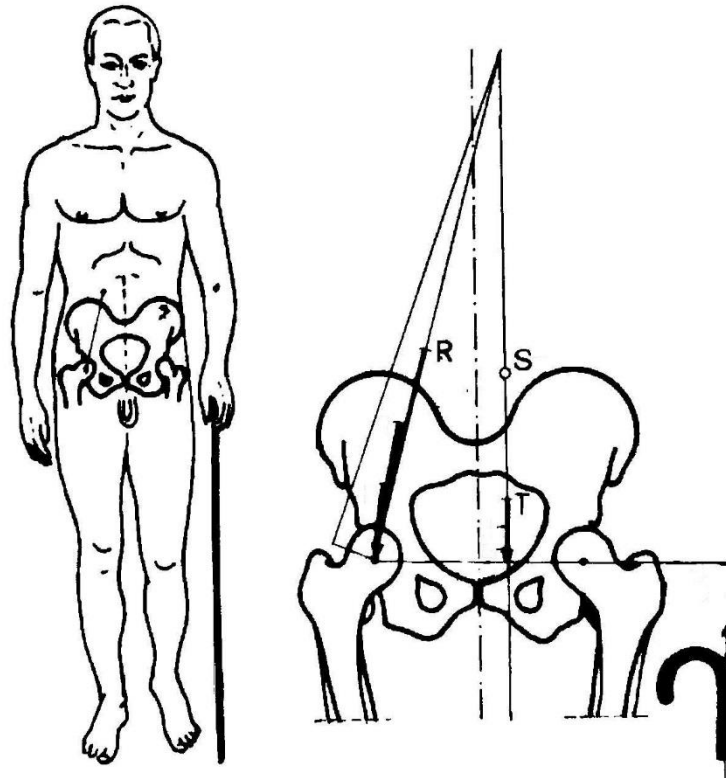
abduktorne muskulature, R-smjer djelovanja rezultirajuće sile). Prema: Pećina i sur. Ortopedija. 2. izd. Detalji u poglavlju Korištene ilustracije.

U slučaju kada postoji insuficijencija Gmed i Gmin, onemogućeno je održavanje zdjelice u vodoravnom položaju prilikom stajanja na jednoj nozi.<sup>12</sup> U tom slučaju dolazi do spuštanja zdjelice na suprotnu stranu od opterećene noge, što nazivamo pozitivnim Trendelenburgovim znakom (Slika 12).<sup>12</sup>



Slika 12 – Položaj zdjelice pri stajanju na jednoj nozi. **Slika A:** Pri stajanju na jednoj nozi srednji (Gmed) i najmanji (Gmin) glutealni mišić se odupiru padu zdjelice na kontralateralnu stranu. **Slika B:** Ukoliko postoji insuficijencija Gmed i Gmin tada pri stajanju na jednoj nozi dolazi do pada zdjelice na kontralateralnu stranu (pozitivan Trendelenburgov znak). Prema: O'Rahilly R, Müller F, Carpenter S, Swenson R. Basic Human Anatomy A Regional Study of Human Structure [Internet]. Detalji u poglavlju Korištene ilustracije.

Valja spomenuti i biomehaniku koja se javlja prilikom korištenja štapa kod osoba s oštećenjem zgloba kuka (Slika 13).<sup>12</sup> Bolesnici štap nose u ruci nasuprotne strane od one na kojoj se nalazi oštećenje kuka, čime prenose dio tjelesne težine preko štapa na podlogu.<sup>12</sup> Smanjenjem sile tjelesne težine smanjuje se statički moment sile čime se smanjuje snaga Gmed i Gmin potrebna za održavanje zdjelice u vodoravnom položaju i ukupno opterećenje oštećenoga zgloba kuka.<sup>12</sup>

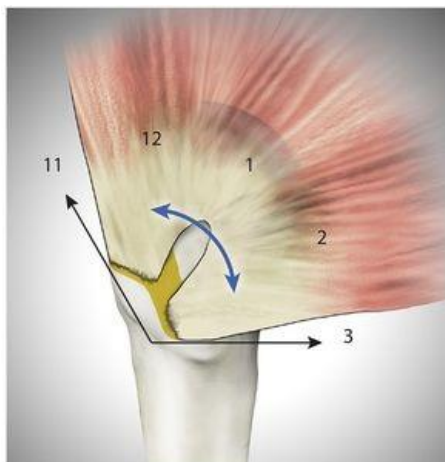


Slika 13 - Biomehanika kuka prilikom korištenja štapa koji se nalazi u ruci nasuprotne strane tijela (O-centar glave femura, T-pasivna sila težine tijela, M-aktivna sila abduktorne muskulature, R-smjer djelovanja rezultirajuće sile, S-). Prema: Pećina i sur. Ortopedija. 2. izd. Detalji u poglavlju Korištene ilustracije.

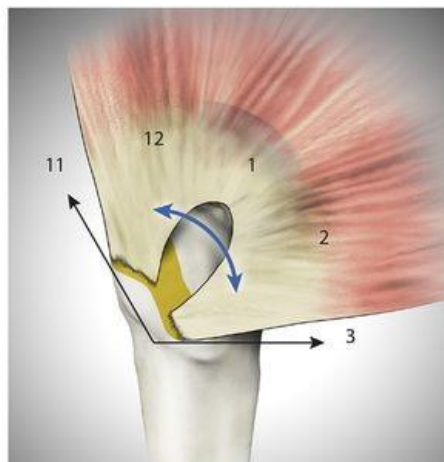
## 4. Podjela, etiologija i epidemiologija ruptura tetiva srednjeg i najmanjeg glutealnog mišića

S obzirom na okolnosti nastanka ili etiologiju, rupture tetiva Gmed i Gmin dijele se na tri skupine.<sup>4,5</sup> Prvu skupinu čine kronične, atraumatske, simptomatske rupture tetive Gmed i/ili Gmin. Drugu skupinu čini asimptomatske rupture tetiva Gmed i/ili Gmin koje se pronađu kao slučajan nalaz tijekom izvođenja operativnih zahvata na zglobu kuka, dok treću skupinu čine avulzije tetive Gmed i/ili Gmin koje se javljaju nakon postupka ugradnje totalne endoproteze kuka.<sup>4,5</sup> Ebert i sur.<sup>5</sup> su dodali još jednu skupinu u koju se ubrajaju sporadične traumatske rupture tetiva Gmed i Gmin. Stoga možemo reći da se rupture tetiva Gmed i Gmin mogu podijeliti u četiri skupine.

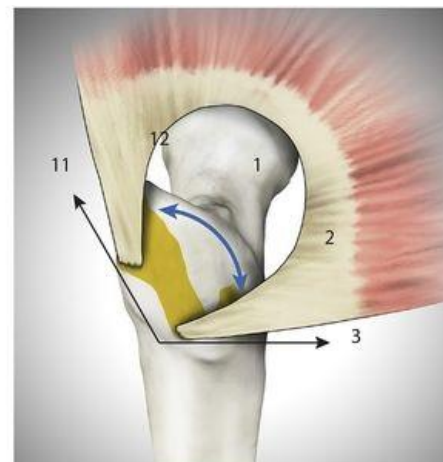
Milwaukee klasifikacija ruptura tetiva Gmed omogućuje podjelu ruptura na parcijalne i potpune, a razvijena je kako bi se evaluirao odnos između veličine rupture i ishoda operacije.<sup>31,32</sup> Klasifikacija je razvijena na temelju nalaza magnetske rezonancije (u daljnjem tekstu MR) i intraoperativnog nalaza ruptura tetiva korištenjem stražnjeg pristupa, a podjela se temelji prema anatomskom položaju ruptura koji se definira prema oznakama na satu.<sup>31,32</sup> Primjerice, na desnom velikom trohanteru Gmed se hvata od pozicije oznake 11 do pozicije oznake 3 na satu, a na lijevom velikom trohanteru od pozicije oznake 9 do pozicije oznake 1 na satu.<sup>31,32</sup> Gradiranje ruptura se vrši prema broju sati koje zahvaća.<sup>31,32</sup> Ruptura 1. stupnja zahvaća područje duljine jednog sata (primjerice od oznake za 12:30 sati do oznake za 1:30 sati), ruptura 2. stupnja zahvaća područje duljine dva sata, ruptura 3. stupnja zahvaća područje duljine tri sata i ruptura 4. stupnja je gotovo potpuno ili potpuno odvajanje tetiva od velikog trohantera (Slika 12).<sup>31,32</sup>



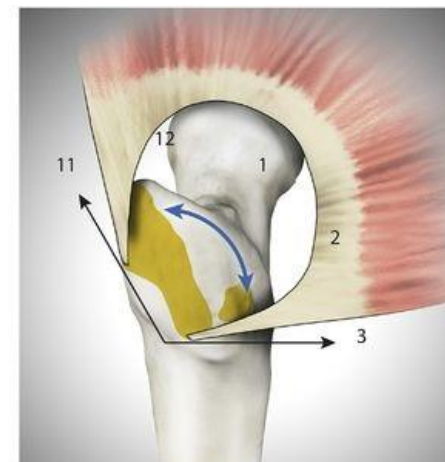
Ruptura prvog stupnja koja se proteže od 12:35 do 1:25



Ruptura drugog stupnja koja se proteže od 12:05 do 1:55



Ruptura trećeg stupnja koja se proteže od 11:35 do 2:25



Ruptura četvrtog stupnja koja se proteže od 11:15 do 2:45

Slika 14 - Milwaukee klasifikacija ruptura tetiva srednjeg glutealnog mišića (Gmed). Gmed se hvata na desnom velikom trohanteru od oznake za 11 sati do oznake za 3 sata. Svaki stupanj rupture jednak je duljini između oznaka na satu koje ruptura zahvaća te za 1. stupanj iznosi jedan sat, za 2. stupanj dva sata, za 3. stupanj tri sata i 4. stupanj se odnosi na potpune ili gotovo potpune rupture. Preuzeta i modificirana prema: Davies JF, Davies DM. Surgical Technique for the Repair of Tears to the Gluteus Medius and Minimus Tendons of the Hip. [Internet]. Detalji u poglavlju Korištene ilustracije.

#### 4.1. Kronična, atraumatska, simptomatska ruptura tetive Gmed i/ili Gmin

Epidemiologiju kronične, atraumatske, simptomatske rupture tetive Gmed i/ili Gmin teško je procijeniti zbog njihove česte neprepoznatosti unutar GTPS-a.<sup>1</sup> Kao što je već u uvodu navedeno, procijenjeno je kako GTPS zahvaća između 10-25% stanovništva razvijenog dijela svijeta<sup>6</sup>, s četiri puta češćim zahvaćanjem žena i vrhom incidencije između četvrtog i šestog desetljeća života.<sup>9</sup>

Osim dobi i spola, pretilost se izdvaja kao mogući rizični faktor za sve tendinopatije pa tako i tendinopatije Gmed i Gmin.<sup>33</sup> Pretpostavlja se kako pretilost sistemskim i lokalnim, odnosno mehaničkim učinkom mijenja strukturu tetiva te doprinosi razvoju tendinopatije.<sup>33</sup> Razlika u duljini nogu se u literaturi često navodi kao mogući intrinzični čimbenik za razvoj GTPS-a,<sup>34</sup> ali dosadašnja istraživanja nisu uspjela potvrditi povezanost između razlike u duljini nogu i pojavnosti GTPS-a.<sup>34,35</sup>

U literaturi je ujedno prisutna i pretpostavka kako bi prekomjerna kompresija tetive Gmed i Gmin okolnim strukturama mogla dovesti do nastanka tendinopatije.<sup>32</sup> Naime, kompresijska sila tetiva Gmed i Gmin ovisi o kutu pod kojim tetiva pristupa na svoje hvatište na veliki trohanter i veličini dijela tetive koji zavija oko velikog trohantera.<sup>34</sup> Kut pod kojim tetiva Gmed i Gmin pristupa na svoje hvatište na velikom trohanteru određen je CCD-kutom te je utvrđeno da CCD-kut manji od 134° predstavlja rizični čimbenik za rupture tih tetiva zbog povećane kompresije tetiva Gmed i Gmin.<sup>34</sup> Veličina dijela tetive koji zavija oko velikog trohantera ovisi o širini zdjelice u razini velikog trohantera, što se primjerice vidi kod osoba s adipozitetom ženskog tipa, koje imaju veći rizik za rupturu tetiva Gmed i Gmin upravo zbog većeg dijela tetiva koji je komprimiran okolnim strukturama.<sup>34</sup>

Mehanizam nastanka kronične, simptomatske, atraumatske rupture Gmed i Gmin uspoređuje se s rupturom rotatorne manšete ramena.<sup>5</sup> Sukladno tome pretpostavlja se kako je uzrok rupture degenerativni proces mišićno-tetivne jedinice i/ili vezivnog mjesta za kost (enteza) koji nastupa tijekom vremena, a kao potencijalne uzroke degenerativnog proces tetiva Gmed i Gmin navode se neupalne, opetovane mikrotraume i genetske ili lokalne hipoksije tetive.<sup>5</sup> Tipične histološke promjene tetiva su smanjena produkcija i poremećena organizacija kolagena, nakupljanje masnog tkiva, vaskularna hiperplazija karakterizirana izostankom polimorfonuklearnih leukocita, varijacija u staničnoj populaciji i disrupcija ekstracelularnog matriksa.<sup>5</sup>

Apoptoza i autofagocitoza tenocita se mogu vidjeti na histološkim preparatima u teškim slučajevima kroničnih ruptura i završnom stadiju raspada ekstracelularnog matriksa.<sup>5</sup> Smanjen broj stanica i nepravilna sinteza kolagena kompromitiraju sposobnost tetive da održi svoj strukturalni integritet, što u konačnici dovodi do rupture.<sup>5</sup> Proces cijeljenja je suprimiran manjkom stanične komponente, a takva smanjena upalna komponenta na histološkim preparatima se može povezati sa slabim učinkom kortikosteroida na ishode dugoročnog liječenja.<sup>5</sup>

#### **4.2 Asimptomatske rupture tetiva Gmed i/ili Gmin koje se pronađu kao slučajan nalaz tijekom izvođenja operativnih zahvata na zglobu kuka**

Kao što je navedeno na samom početku uvoda, rupturi tetiva Gmed i Gmin su po prvi put uočene i opisane kao slučajan nalaz prilikom operativnog zahvata ugradnje totalne endoproteze zbog prijeloma u području vrata femura.<sup>2</sup> U navedenoj studiji opisano je 50 operiranih bolesnika s prijelomom vrata femura od kojih je njih 11 (22%) imalo rupturu prednjeg dijela tetive Gmed i tetive Gmin na njihovom hvatištu za veliki trohanter.<sup>2</sup> Autori su uočene rupturi usporedili s rupturama rotatorne manšete ramena zbog sličnosti u polazištu i hvatištu mišića zgloba kuka i ramenog zgloba. U isto vrijeme, autori navode kao značajniju razliku prikazanog modela nepostojanje sindroma sraza u zglobu kuka, a koji postoji u zglobu ramena, gdje između velikog tuberkuluma humerusa i akromiona dolazi do povećanog pritiska na burzu i mišić supraspinatus ili infraspinatus koji se nalaze između te dvije koštane strukture.<sup>2</sup>

Prevalenciju rupturi tetiva Gmed i/ili Gmin pri ugradnji totalne endoproteze kuka kod 176 bolesnika istraživali su Howell i sur.<sup>36</sup> Od 176 bolesnika 99 su bile žene i 77 muškarci. Odnos dobi i učestalosti rupturi tetiva Gmed i Gmin prikazan je u Tablici 6.

Tablica 6. Odnos između dobi i učestalosti ruptura Gmed ili Gmin među bolesnicima kojima je ugrađena totalna endoproteza kuka. Prema: Howell i sur. (2001.), str. 122.

	<b>&lt;50 godina</b>	<b>50-59 godina</b>	<b>60-69 godina</b>	<b>70-79 godina</b>	<b>&gt;80 godina</b>
<b>Žene</b>					
Bez rupture	21	10	18	22	6
S rupturom	2 (9%)	3 (23%)	5 (22%)	9 (29%)	3 (33%)
<b>Muškarci</b>					
Bez rupture	12	15	27	8	3
S rupturom	0 (0%)	1 (6%)	5 (16%)	5 (38%)	1 (25%)

Većina bolesnika s rupturom tetiva Gmed ili Gmin imala je ujedno i rupturu zglobne čahure kuka, dok je samo 6 bolesnika imalo izoliranu rupturu tetive Gmed ili Gmin. Kod velikih ruptura od kojih je najveća bila površine 12 cm<sup>2</sup>, ruptura je zahvaćala tetive Gmed i Gmin na mjestu njihovog hvatišta za veliki trohanter. Akutnu egzacerbaciju simptoma navelo je 25 (74%) bolesnika s rupturom, ali i 42 (30%) bolesnika bez rupture Gmed i/ili Gmin. Prevalencija ruptura zglobne čahure kuka i tetiva Gmed i Gmin kod bolesnika s osteoartritisom zgloba kuka u ovom je istraživanju iznosila 20%.

Ruptura tetiva Gmed i Gmin vide se češće pri kirurškom zbrinjavanju prijeloma vrata femura nego kod ugradnje totalne endoproteze kuka što se može pripisati porastu prevalencije ruptura s dobi, budući da prijelom vrata femura zahvaća stariju populaciju.<sup>2</sup>

#### **4.3 Avulzije tetiva Gmed i/ili Gmin nakon ugradnje totalne endoproteze kuka**

Ugradnja totalne endoproteze kuka je jedna od najčešćih operacija u ortopediji koja se izvodi preko 300 000 puta godišnje samo u SAD-u, a između 1990. i 2004. broj zahvata je porastao za 158%.<sup>37</sup> Postoperativno može doći do pojave bolnosti trohanterne regije koja narušava kvalitetu života bolesnika.<sup>38</sup> Incidencija boli trohanterne regije nakon primarne ugradnje totalne endoproteze kuka znatno ovisi o



korištenom pristupu i pet godina postoperativno iznosi 1,2% za stražnji pristup i čak 4,97% za direktni lateralni (*Hardingeov*, transglutealni) pristup.<sup>38</sup>

Avulzije tetiva Gmed i Gmin nakon ugradnje totalne endoproteze kuka i oštećenja mekog tkiva u području velikog trohantera se naročito često vide ako se pri ugradnji endoproteze koristio pristup koji zahtjeva odvajanje prednjeg dijela Gmed i Gmin kao što je direktni lateralni pristup.<sup>37-39</sup>

U literaturi se opisuju tri moguća uzroka slabosti Gmed i Gmin pri korištenju direktnog lateralnog pristupa za ugradnju endoproteze kuka: prvi uzrok je oštećenje donjeg ogranka gornjeg glutealnog živca, drugi uzrok je ozljeda Gmed i/ili Gmin prilikom retrakcije mišića i treći uzrok je slabljenje ili dehiscencija šavne linije Gmed i Gmin.<sup>40</sup> Do oštećenja donjeg ogranka gornjeg glutealnog živca dolazi ako se incizija Gmed proširi previše kranijalno te se time ošteti živac za koji je opisano da može biti udaljen samo 3 cm od prednjeg gornjeg ruba velikog trohantera,<sup>41</sup> a takvo oštećenje može dovesti do denervacije velikog dijela Gmed i Gmin.<sup>40</sup>

U prospektivnoj studiji u kojoj je sudjelovao 81 bolesnik koji su podvrgnuti ugradnji totalne endoproteze kuka direktnim lateralnim pristupom utvrđeno je postojanje elektrofiziološkog i kliničkog oštećenja abduktornog mišićja.<sup>42</sup> Rezultati istraživanja su pokazali akutno oštećenje gornjeg glutealnog živca kod 19 (23%) bolesnika, dva tjedna nakon operativnog zahvata.<sup>42</sup> Tri mjeseca nakon operativnog zahvata, od 19 bolesnika s oštećenjem, pet (6%) bolesnika se oporavilo, a 9 (11%) bolesnika je imalo potpunu denervaciju koja nije pokazala poboljšanje ni na kontrolnom pregledu 9 mjeseci postoperativno.<sup>42</sup>

Do drugog uzroka slabosti dolazi intraoperativnom retrakcijom mišića ili tetive Gmed i Gmin kako bi se što bolje prikazao zglob kuka.<sup>40</sup> Prilikom retrakcije može doći do ozljede mišića koja kasnije ne zacijeli na prikladan način.<sup>40</sup>

Nakon svake ugradnje endoproteze kuka rana se zatvara po slojevima te se defekt Gmed i Gmin jednako tako šiva.<sup>40</sup> Nakon operativnog zahvata, kao i u periodu rehabilitacije može doći do slabljenja šavne linije te do njene dehiscencije koja predstavlja treći uzrok slabosti Gmed i Gmin.<sup>39,40</sup>

Studija od 97 bolesnika imala je za cilj pratiti integritet tetivnog spoja Gmed i mišića vastusa lateralis koji su šivani nakon ugradnje totalne endoproteze kuka.<sup>39</sup> Svi bolesnici su operirani korištenjem direktnog lateralnog pristupa.<sup>39</sup> Prilikom šivanja

spojišta tetive Gmed i vastusa lateralis svim bolesnicima stavljeni su metalni šavovi s jedne i druge strane šavne linije.<sup>39</sup> Na kontrolnim pregledima koji su bili dva tjedna, dva mjeseca i godinu dana nakon operacije, napravljen je rendgenogram kuka i mjerena je udaljenost između metalnih šavova.<sup>39</sup> Rezultati istraživanja su pokazali kako postoji umjerena elongacija tetivnog spoja Gmed i mišića vastusa lateralis nakon ugradnje totalne endoproteze kuka, ali pritom je važno naglasiti kako su samo elongacije veće od 2,5 cm pokazale učinak na biomehaniku (Tablica 7).<sup>39</sup>

Tablica 7. Udaljenost metalnih šavova 2 tjedna, 2 mjeseca i godinu dana nakon ugradnje totalne endoproteze kuka. Prema podacima: Svensson i sur. (1990.), str. 58.

<b>Udaljenost metalnih šavova</b>	<b>2 tjedna</b>	<b>2 mjeseca</b>	<b>1 godina</b>
> 1 cm	23	41	54
> 2 cm	0	21	21
> 3 cm	0	2	6

Razlika u duljini nogu može biti posljedica i/ili komplikacija koja zaostaje nakon zahvata ugradnje totalne endoproteze kuka.<sup>38</sup> Takva razlika narušava normalnu biomehaniku hoda te se pretpostavlja da je predisponirajući faktor za razvoj peritrohanterne boli.<sup>34,38</sup> Untaoč tome, u istraživanju Iorio i sur.<sup>38</sup> o pojavi peritrohanterne boli nakon ugradnje totalne endoproteze kuka nije nađena povezanost s razlikom u duljini nogu.

#### **4.4 Spontane i traumatske rupture tetiva Gmed i/ili Gmin**

Četvrtu skupinu ruptura čine spontane i traumatske rupture, a koju su Ebert i sur.<sup>5</sup> izdvojili kao zasebnu skupinu, dok ju neki drugi autori ne prepoznaju i ne definiraju kao zasebnu skupinu.<sup>4,43</sup> Pregled literature nije pokazao postojanje veće studije koje bi obuhvaćale bolesnike s rupturom toga tipa. Postoji tek nekolicina opisanih slučajeva koji govore u prilog postojanju te skupine.

Spontane rupture tetiva Gmed i Gmin nastaju iznimno rijetko.<sup>44</sup> Glavna karakteristika ove skupine ruptura je da u bolesnika ne postoje predisponirajuća stanja ili trauma koja bi dovela do rupture.<sup>44</sup> Za razliku od prethodne tri skupine, kod spontanih i traumatskih ruptura anamnestički se ne bilježi kronična peritrohanterna bolnost, niti je prethodno ugrađena endoproteza kuka.<sup>44–47</sup> Bolesnici s ovim tipom rupture navode da nisu imali nikakvih tegoba koje bi prethodile traumi, kao što su primjerice slabost donjih ekstremiteta, bolovi u donjem dijelu leđa, dizestezija u zahvaćenoj nozi, kao niti mehaničke simptome poput povremenog zapinjanja, škljocanja i kompletnog blokiranja zgloba kuka.<sup>45</sup> Oni ujedno navode urednu funkciju hoda prije traume bez nestabilnosti i naginjanja na stranu zahvaćene noge (Duchennov znak).<sup>45</sup>

Kao primjer rupture koja bi odgovarala ovoj skupini može se uzeti publikacija autora Stanton i sur.<sup>45</sup>, koji su opisali akutnu traumatsku rupturu tetiva Gmed i Gmin kod 72-godišnjeg muškarca koji nije imao prethodnu bolnost u trohanternoj regiji prije same traume. Bolesnik je penjući se stubama zakoračio svojom desnom nogom preko tri stube te u trenutku oslanjanja na vodeću desnu nogu i podizanja tijela osjetio oštru bol u području desnog trohantera. Nakon sat vremena bol je popustila te je bolesnik mogao normalno hodati. Pet dana poslije bolesnik je tijekom igranja golfa, prilikom izvođenja snažnog zamaha palicom, osjetio jaku bol u području desnog trohantera koja se pojačavala tijekom dana te se bolesnik istog dana navečer nije više mogao osloniti na desnu nogu. MR snimke su pokazale rupturu pune debljine tetiva desnog Gmed i Gmin na mjestu njihovog hvatišta za veliki trohanter.

Kao još jedan primjer, Yi i sur.<sup>46</sup> opisali su izoliranu rupturu tetive i mišićnih vlakana Gmed kod 20-godišnjeg muškarca. Bolesnik je igrajući nožnu odbojku (*eng. foot volleyball*) izveo snažan udarac desnom nogom koji se sastojao od kretnji abdukcije i unutarnje rotacije u zglobu kuka. Prilikom izvođenja udarca osjetio je oštru bol u desnoj trohanternoj regiji. MR snimke su pokazale gotovo potpunu rupturu tetive desnog Gmed na mjestu njegovog hvatišta na velikom trohanteru, kao i parcijalnu rupturu mišićnih vlakana desnog Gmed.

## 5. Klinička slika i klinički pregled

### 5.1 Kronična, atraumatska, simptomatska ruptura tetive Gmed i/ili Gmin

Klinička slika kronične, simptomatske, atraumatske rupture tetiva Gmed i/ili Gmin uključena je u skupinu stanja koja nazivamo GTPS.<sup>1</sup>

GTPS je karakteriziran podmklim nastankom kronične, perzistentne boli u području zgloba kuka i/ili glutealne regije.<sup>9</sup> Bol se često širi lateralno i/ili posteriorno niz natkoljenicu, a ponekad i ispod koljena. Prisutna je lokalna bolnost na dodir lateralnog i/ili posteriornog dijela velikog trohantera. Bolesnici se često žale na egzacerbaciju boli prilikom ležanja na zahvaćenoj strani, penjanja stubama, trčanja, kod produljenog stajanja, ustajanja iz sjedećeg u stojeći položaj te kod sjedenja s prekriženim nogama kad je zahvaćena noga prebačena preko zdrave.<sup>6</sup>

Zbog specifične uloge Gmed i Gmin u biomehanici hoda (opisano u poglavlju 3.3), u kliničkoj slici ruptura tetiva tih mišića tipično je prisutno antalglično šepanje u frontalnoj ravnini (Duchenneov znak je pozitivan), a pri stajanju na zahvaćenoj nozi vidi se kontralateralno naginjanje zdjelice, odnosno pozitivan Trendelenburgov znak (prethodno opisano na str. 25).<sup>9</sup> U literaturi se šepanje navodi kao najstalniji klinički znak kod bolesnika s rupturom tetiva Gmed i Gmin te je smanjenje šepanja najčešće korišten pokazatelj prilikom provođenja procjene ishoda kirurške rekonstrukcije tetiva.<sup>5</sup> Ukoliko se isključe ostala stanja koja dovode do pozitivnog

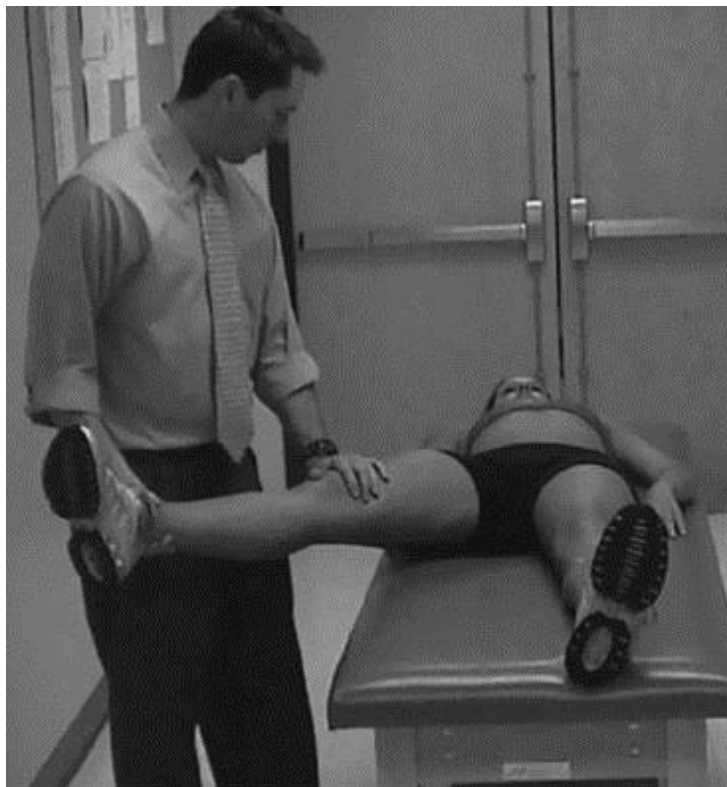Trendelenburgovog znaka kao što je uznapredovali osteoartritis zgloba kuka (sa suženjem zglobne pukotine, osteofitima, subhondralnom sklerozom i cistama), tada pozitivan Trendelenburgov znak ima osjetljivost 72,7% i specifičnost 76,9% u dijagnosticiranju ruptura tetiva Gmed i Gmin.<sup>9</sup>

Klinički pregled najčešće otkriva normalan nalaz na kralježnici, zdjelici i jednaku duljinu donjih udova.<sup>1</sup> Pasivna elongacija tetiva Gmed i Gmin često dovodi do bolnosti te je vanjska rotacija noge flektirane u kuku pod 90° najčešće jedini bolni pokret prilikom ispitivanja pasivne pokretljivosti u zglobu kuka.<sup>48</sup>

Bolnost prilikom izvođenja aktivne abdukcije noge u kuku protiv otpora i bolnost prilikom izvođenja aktivne unutarnje rotacije noge u kuku protiv otpora su testovi koji se mogu koristiti u dijagnosticiranju ruptura tetiva Gmed i Gmin.<sup>9,48</sup> Test bolnosti prilikom izvođenja aktivne abdukcije noge u kuku protiv otpora se izvodi na način da

bolesnik leži na leđima sa zahvaćenom nogom abduciranom u kuku za 45° te vrši aktivnu abdukciju noge u zglobu kuka protiv otpora ispitivača (Slika 15).<sup>9</sup>

Test bolnosti prilikom izvođenja aktivne unutarnje rotacije noge u kuku protiv otpora se izvodi u položaju bolesnika na leđima s nogom flektiranom u kuku za 45° i u maksimalnoj vanjskoj rotaciji te bolesnik aktivno vrši unutarnju rotaciju noge protiv otpora ispitivača.<sup>9</sup> Oba testa se smatraju pozitivnima ukoliko bolesnik pri izvođenju osjeti bol u trohanternoj regiji.<sup>9</sup> Iako se testovi mogu koristiti u dijagnosticiranju ruptura tetiva Gmed i Gmin, oni imaju nisku osjetljivost i specifičnost, pa tako pojava bolnosti prilikom izvođenja testa aktivne abdukcije noge u kuku protiv otpora ima osjetljivost 72,7% i specifičnost 46,2%, a pojava bolnosti prilikom izvođenja testa aktivne unutarnje rotacije noge u kuku protiv otpora ima osjetljivost 54,5% i specifičnost 69,2%.<sup>9</sup>

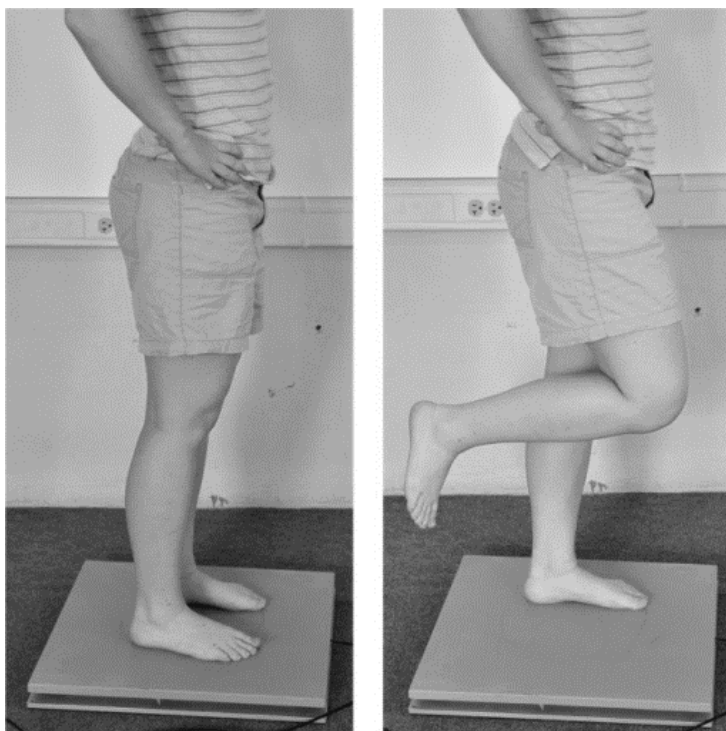


Slika 15 - Test bolnosti na abdukciju noge u kuku protiv otpora ispitivača. Prema: McFadden D, Asplund C. Physical examination of the hip and pelvis. [Internet]. Detalji u poglavlju Korištene ilustracije.

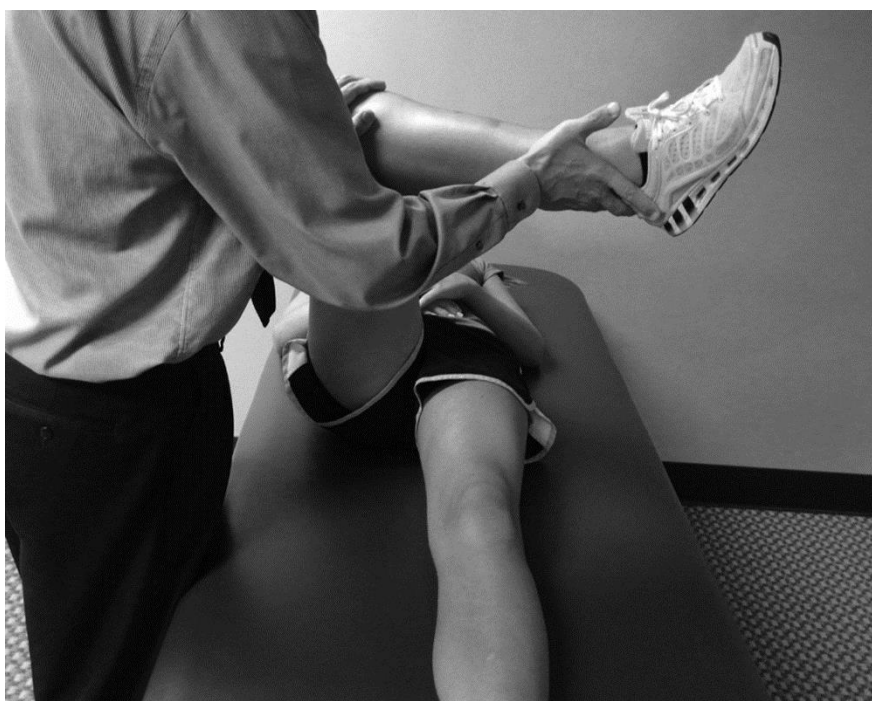
Lequesne i sur.<sup>48</sup> su evaluirali vrijednost dva klinička testa za određivanje glutealne tendinopatije kod bolesnika s GTPS-om: test stajanja na jednoj nozi u trajanju od 30 sekundi (*eng. single leg stance test*) i test aktivne derotacije noge iz vanjske rotacije protiv otpora ispitivača (*eng. resisted external derotation test*).

U testu stajanja na jednoj nozi u trajanju od 30 sekundi bolesnici stoje na zahvaćenoj nozi u trajanju od 30 sekundi ili kraće, ukoliko se pojavi bolnost u trohanternoj regiji (Slika 16). Bolnost je karakterizirana kao trenutna ako se pojavila unutar prvih 5 sekundi, kao rana (nakon 6-15 sekundi) te kao kasna (nakon 16-30 sekundi).

Naginjanje na zahvaćenu stranu nije bilo dozvoljeno prilikom izvođenja testa, a to je spriječeno laganim pridržavanjem za ruke ispitivača. Test aktivne derotacije noge iz vanjske rotacije protiv otpora ispitivača se izvodi na način da bolesnik leži na leđima s nogom flektiranom u kuku i koljenu pod 90° te nastoji derotirati nogu iz pune vanjske rotacije protiv otpora ispitivača (Slika 17). Test je proglašen pozitivnim ukoliko bolesnik javlja bolnost prilikom izvođenja testa. Ukoliko je test negativan, on se ponavlja na način da bolesnik leži na trbuhu s nogom ispruženom u kuku (0°) i flektiranom pod 90° u koljenu. Osjetljivost i specifičnost testova u ovom istraživanju su visoke i iznose 100% i 97,3% za test stajanja na jednoj nozi u trajanju od 30 sekundi te 88% i 97,3% za test aktivne derotacije noge iz vanjske rotacije protiv otpora ispitivača. Osjetljivost testa aktivne derotacije noge iz vanjske rotacije protiv otpora ispitivača penje se na 94% ukoliko je test bio negativan pri ležanju na leđima, a pozitivan u položaju kada bolesnik leži na trbuhu.<sup>48</sup>



Slika 16 - Test stajanja na jednoj nozi u trajanju od 30 sekundi (*eng. single leg stance test*). Prema: Sefton JM, Yarar C, Berry JW. Six weeks of massage therapy produces changes in balance, neurological and cardiovascular measures in older persons. [Internet]. Detalji u poglavlju Korištene ilustracije.



Slika 17 - Test bolnosti na derotaciju noge iz položaja pune vanjske rotacije u kuku protiv otpora ispitivača. Noga na kojoj se izvodi test mora biti flektirana u kuku i koljenu pod 90°. Prema: Reiman M, Mather R, Cook C. Physical examination tests for hip dysfunction and injury. [Internet]. Detalji u poglavlju Korištene ilustracije.

## **5.2 Asimptomatske rupture tetiva Gmed i/ili Gmin koje se pronađu kao slučajaj nalaz tijekom izvođenja operativnih zahvata na zglobu kuka**

Pregledom literature nije nađen opis kliničke slike ove skupine ruptura Gmed i/ili Gmin. Rupture ove skupine su asimptomatske i njihova klinička slika maskirana je simptomima osnovne bolesti, kao što je primjerice prijelom vrata femura ili osteoartritis zgloba kuka. Važno je anamnestički potvrditi kako nije bilo prethodnih simptoma koji bi govorili u prilog prethodnog postojanja GTPS-a ili tendinopatiji i/ili rupturi Gmed/Gmin. Tek po isključenju prethodnog postojanja simptoma možemo svrstati bolesnike u ovu skupinu.

## **5.3 Avulzije tetive Gmed i/ili Gmin nakon ugradnje totalne endoproteze kuka**

Klinička slika ovog tipa rupture gotovo je identična kliničkoj slici kronične, atraumatske simptomatske rupture tetiva Gmed i Gmin, ali kod ove skupne simptomi počinju nakon ugradnje totalne endoproteze zahvaćenog kuka.<sup>49</sup> Bolesnici se žale na peritrohanternu bol koju karakteriziraju kao slabu do srednje jaku.<sup>49,50</sup> Kod većine bolesnika je izraženo antalglično šepanje te koriste štap ili štake kao pomagala pri hodu, a zbog bolova i šepanja hodna pruga bolesnika je skraćena.<sup>43,49,50</sup> Pozitivni su Duchennov i Trendelenburgov znak.<sup>50,43</sup>

Okolnosti i vrijeme početka simptoma se razlikuju među pojedinim bolesnicima te jedni navode kako su simptomi nastupili odmah nakon ugradnje totalne endoproteze kuka, a drugi navode postojanje početnog perioda bez simptoma, neposredno nakon operacije, te da su simptomi nastupili naglo bez jasnog uzroka koji bi mogao dovesti do njihovog nastanka.<sup>49</sup> Pad ili poskliznuće mogu pogodovati razvoju simptoma, ali takvi događaji češće dovode samo do egzacerbacije već postojećih simptoma.<sup>49</sup>

Inspekcijom trohanterne regije kod ovih bolesnika ne vide se znakovi infekcije, odnosno upale neke druge etiologije. Kod nekih bolesnika se može palpirati defekt mekog tkiva iznad područja velikog trohantera.<sup>49</sup>



Prilikom ispitivanja aktivnih pokreta u zglobu kuka prisutna je slabost mišića prilikom izvođenja aktivne abdukcije u ležećem položaju na leđima te na boku, i većina bolesnika ne može izvesti test stajanja na jednoj nozi.<sup>43,49,50</sup>

#### **5.4 Spontane i traumatske ruptur tetiva Gmed i/ili Gmin**

Bolesnici s traumatskim rupturama Gmed i/ili Gmin imaju jasan početak simptoma, a bolesnici najčešće mogu precizno navesti događaj kada je ruptura nastala. Pri inspekciji trohanterne regije kod traumatskih ruptur može biti prisutan edem, eritem i ekhimoza koja može sezati sve do poplitealne jame,<sup>45</sup> ali je važno naglasiti i kako svi ovi znakovi mogu izostati u kliničkoj slici.<sup>46</sup> Trohanterna i glutealna regija su pritom iznimno bolne na palpaciju.<sup>45,46</sup>

Bolesnici šepaju ili se uopće ne mogu osloniti na zahvaćenu nogu.<sup>45</sup>

Trendelenburgov znak je pozitivan, no u mlađih osoba može biti slabije izražen.<sup>46</sup> Pri ispitivanju pasivne pokretljivost zgloba kuka opseg pokreta je očuvan, ali pri izvođenju vanjske rotacije u abdukciji dolazi do istezanja tetiva Gmed i Gmin što može izazvati bolnost.<sup>45,46</sup> Ponekad je zbog akutnosti ozljede i posljedične boli teško ispitati pasivnu pokretljivost.<sup>46</sup> Bolesnici imaju izraženu slabost prilikom izvođenja testa abdukcije u kuku protiv otpora u položaju na leđima, kao i u položaju na boku.<sup>45,46</sup>

## 6. Slikovna dijagnostika ruptura Gmed i Gmin

Slikovna dijagnostika ruptura tetiva Gmed i Gmin zajednička je za sve etiološke skupine ruptura. Uz pomno uzetu anamnezu i detaljan klinički pregled najvažnije za postavljanje dijagnoze jest posumnjati na mogućnost rupture tetiva Gmed i Gmin, pogotovo u osoba koje se žale na kroničnu bol peritrohanterne i/ili glutealne regije.<sup>1</sup>

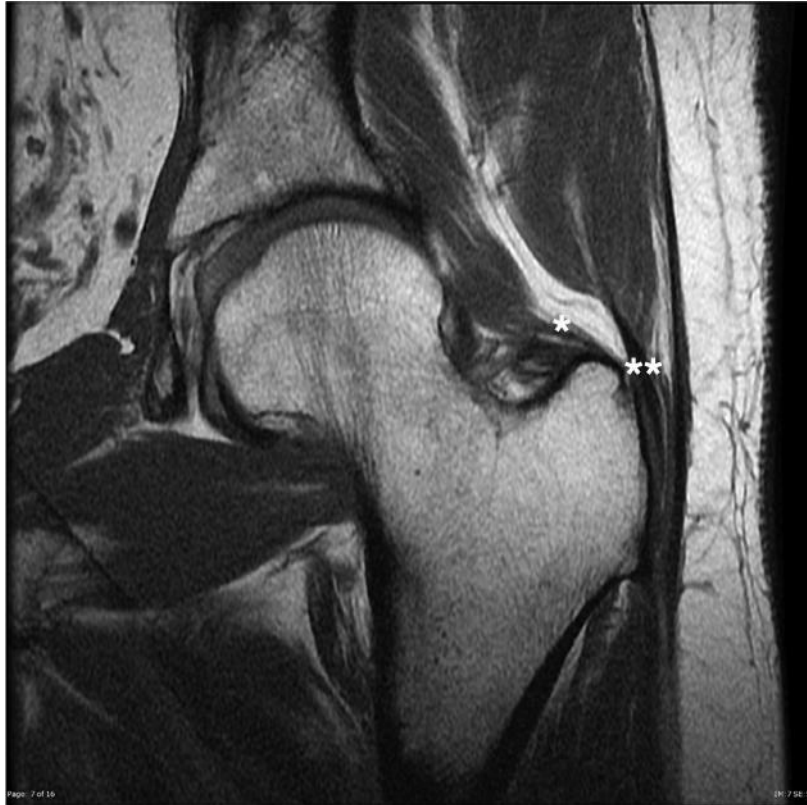### 6.1. Rendgen

Nakon kliničkog pregleda obavezno treba načiniti rendgenske snimke kukova u dva smjera: anteroposteriornom i jednoj od postraničnih projekcija, naravno, ukoliko postojeća patologija to dozvoljava. Rendgenske snimke ne će pokazati lezije mekih tkiva, ali se na njima mogu vidjeti kalcifikati oko velikog trohanterana koji upućuju na njihovu patologiju.<sup>1,5</sup> Iako se na rendgenskim snimkama ne može vidjeti ruptura tetive Gmed i Gmin, one su potrebne da bismo isključili degenerativne i ostale promjene zgloba kuka, kao i koštane traume u području hvatišta Gmed i/ili Gmin, primjerice avulzijske prijelome.<sup>1</sup>

### 6.2. Magnetska rezonancija

MR je metoda izbora pri prikazivanju mekih tkiva trohanterne regije te je stoga i metoda izbora u dijagnostici ruptura tetiva Gmed i Gmin (Slika 18).<sup>51,52</sup>

Inicijalno se smatralo kako MR ima ograničene mogućnosti u dijagnosticiranju ruptura tetiva Gmed i Gmin kod bolesnika kojima je ugrađena totalna endoproteza kuka zbog metalnih implantata koji uzrokuju artefakte na MR snimkama.<sup>51</sup> Zbog ovih nedostataka radiološka dijagnostika kuka je za navedene bolesnike bila ograničena na klasične rendgenske snimke, artrografiju i scintigrafiju, ali te metode nemaju mogućnost adekvatnog prikaza okolnih mekih tkiva zgloba kuka.<sup>51</sup> Dodatnim usavršavanjem i modificiranjem konvencionalnih sekvenci MR-e omogućeno je prikazivanje abnormalnosti mekih tkiva i kod tih bolesnika te je MR postala metoda izbora za dijagnosticiranje ruptura tetiva Gmed i Gmin svih etioloških skupina.<sup>51</sup>



Slika 18 - T1 mjerena snimka magnetske rezonancije zdravog kuka u frontalnoj ravnini s tetivama najmanjeg glutealnog mišića (\*) i srednjeg glutealnog mišića (\*\*). Prema: Howells R. Case of the Month – April 2016 – Painless hip [Internet]. Detalji u poglavlju Korištene ilustracije.

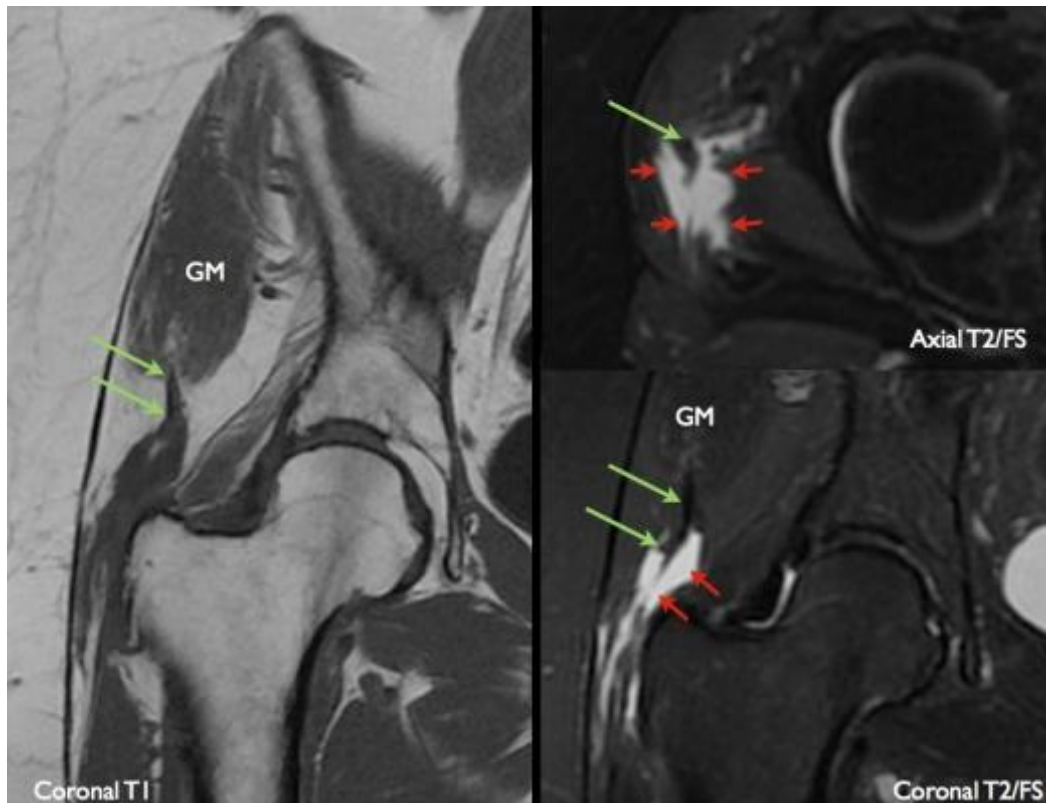
Definirano je pet znakova na MR snimkama koje upućuju na rupturu tetiva Gmed i/ili Gmin, a to su: (a) diskontinuitet tetive Gmed i/ili Gmin, (b) elongacija tetive Gmed, (c) atrofija Gmed i Gmin, (d) područje visokog intenziteta signala kranijalno od velikog trohantera na T2 mjerenim snimkama i (e) područje visokog intenziteta signala lateralno od velikog trohantera na T2 mjerenim snimkama.<sup>53</sup>

(a) Diskontinuitet tetive se opisuje kao hiperintenzivni ili intermedijarni signal distalne tetive Gmed i/ili Gmin (takav signal odgovara granulacijskom tkivu, edemu ili sinovitisu), kao i potpuni izostanak signala distalne tetive Gmed ili Gmin.<sup>53</sup> (b) Dužina tetive Gmed na MR snimkama mjeri se od velikog trohantera do mišićno-tetivnog spoja, a smatra se elongiranom ukoliko je na bilo kojem od presjeka u frontalnoj ravnini duža od 2 cm ili duža od kontralateralne tetive Gmed.<sup>53</sup> Dužinu tetive Gmin teško je odrediti na MR snimkama zbog uskog oblika zdrave tetive koja nalikuje elongiranoj tetivi.<sup>53</sup> (c) Atrofija Gmed i Gmin definira se kao smanjenje veličine mišića od minimalno 25% u odnosu na kontralateralnu stranu, a određuje se subjektivnom

procjenom radiologa.<sup>53</sup> Atrofija Gmed i Gmin susreće se samo kod velikih ruptura.<sup>53</sup> Osim atrofije mišića, MR-om je moguće evaluirati postojanje masne degeneracije Gmed i Gmin pomoću T1 mjerenih snimaka, a u dvojbjenim slučajevima moguća je usporedba s kontralateralnom stranom.<sup>54</sup> (d) Područje visokog intenziteta signala kranijalno i lateralno od velikog trohantera na MR snimkama definira se kao hiperintenzivni signal u odnosu na signal masnog tkiva na T2 mjerenim snimkama ili kao izointenzivni signal u odnosu na sadržaj mokraćnog mjehura na T2 mjerenim snimkama s potiskivanjem signala masnog tkiva, i upućuje na edem, sinovitis ili burzitis (Slika 19).<sup>53</sup> (e) Područje visokog intenziteta signala kranijalno od velikog trohantera anatomske odgovara prostoru između tetiva u kojem se nalaze subgluteus medius burza i subgluteus minimus burza, i najčešći je nalaz na MR snimkama ruptura tetiva Gmed i/ili Gmin.<sup>41,53</sup> Pojavljuje se u jednom od tri oblika: prvi oblik čini žarišno područje veće od 1 cm u promjeru, drugi oblik čini tanki list koji potpuno obavija lateralni i superiorni dio velikog trohantera, i treći oblik čini žarišno područje od 1 cm ili manje u promjeru.<sup>53</sup> Područje visokog signala lateralno od velikog trohantera anatomske odgovara položaju trohanterne burze i interpretira se kao trohanterni burzitis.<sup>53,54</sup>

Na MR snimkama moguće je razlučiti između parcijalne rupture i rupture pune debljine tetiva Gmed i/ili Gmin.<sup>54</sup> Parcijalna ruptura se vidi kao smanjenje debljine tetive na T2 mjerenim snimkama i povezana je sa signalom visokog intenziteta kranijalno od velikog trohantera, a ruptura pune debljine prikazuje se kao potpuni diskontinuitet tetivnih vlakana zajedno s područjem visokog intenziteta signala kranijalno velikog trohantera.<sup>41,54</sup>

Sekvenca STIR (*eng. short tau inversion recovery*) i T2 mjerene snimke s potiskivanjem signala masnog tkiva su se pokazale kao najosjetljivije sekvence MR-e za detekciju područja visokog signala kranijalno od velikog trohantera.<sup>41,47,43,53,55</sup> No, zbog potiskivanja signala masnog tkiva izjednačuje se intenzitet signala tetiva i intertetivnog masnog tkiva te je na takvim MR snimkama teško odrediti nalazi li se područje visokog signala unutar ili izvan tetive.<sup>53</sup> Ovakve snimke najveću osjetljivost pokazuju u frontalnoj ravnini.<sup>43,53,55</sup> Snimke u sagitalnoj ravnini imaju ulogu potvrde lokalizacije područja visokog signala kranijalno od velikog trohantera, dok snimke u transverzalnoj ravnini omogućuju razlikovanje između zahvaćenosti tetiva Gmed i Gmin, i potvrdu diskontinuiteta tetive.<sup>43,53</sup>



Slika 19 – Snimka magnetske rezonancije (MR) desnog kuka. **Lijeva slika:** T1 mjerena MR snimka kuka u frontalnoj ravnini prikazuje retrakciju tetive srednjeg glutealnog mišića (Gmed) i rupturu njenih distalnih vlakana (zelene strelice). **Desna gornja slika:** T2 mjerena MR snimka kuka sa supresijom masnog tkiva (FS – *fat suppression*) u transverzalnoj ravnini prikazuje rupturu tetive Gmed (zelena strelice) i kolekciju tekućine (crvene strelice). **Desna donja slika:** T2 mjerena MR snimka kuka sa supresijom masnog tkiva u frontalnoj ravnini prikazuje rupturu tetive Gmed (zelene strelice) i kolekciju tekućine (crvene strelice). Prema: Hip | Peritrochanteric tendinopathies | Gluteus medius tendon tear: MRI / Ultrasound [Internet]. Detalji u poglavlju Korištene ilustracije.

Cvitanic i sur.<sup>53</sup> su u retrospektivnoj studiji koja je uključivala 45 ispitanika s ukupno 74 MR snimke kukova, utvrdili točnost MR u dijagnostici ruptura tetiva Gmed i Gmin. Od 74 kuka, 15 kukova imalo je kirurški potvrđenu rupturu tetiva Gmed i/ili Gmin, a 59 su bili asimptomatski, ili su kirurški imali potvrđene intaktne tetive. MR snimke su evaluirane na već spomenutih pet znakova koji upućuju na rupturu Gmed i/ili Gmin (diskontinuitet tetive Gmed i/ili Gmin, elongacija tetive Gmed, atrofija Gmed i Gmin, područje visokog signala kranijalno od velikog trohantera na T2 mjerenim snimkama i područje visokog signala lateralno od velikog trohantera na T2 mjerenim snimkama). Osjetljivost, specifičnost i točnost za svaki od pet znakova određeni su u ovom istraživanju i prikazani su u Tablici 8.

Tablica 8. Osjetljivost, specifičnost i točnost pet znakova na snimkama magnetske rezonancije (MR) koji upućuju na rupturu tetive srednjeg glutealnog mišića (Gmed) i najmanjeg glutealnog mišića (Gmin). Prema podacima: Cvitanic i sur. (2004.), str. 142.

<b>MR znakovi ruptura</b>	<b>Osjetljivost (%)</b>	<b>Specifičnost (%)</b>	<b>Točnost (%)</b>
<b>Gmed i Gmin</b>			
Diskontinuitet tetive Gmed i/ili Gmin	27	100	85
Elongacija Gmed	53	86	80
Atrofija Gmed i Gmin	40	86	77
Područje visokog signala kranijalno od velikog trohantera	73	95	91
Područje visokog signala lateralno od velikog trohantera	53	80	74

Područje visokog signala kranijalno od velikog trohantera na T2 mjerenim snimkama u ovom istraživanju pokazalo je najveću povezanost s rupturama tetiva Gmed i Gmin (pozitivna prediktivna vrijednost 79%, negativna prediktivna vrijednost 95%), a pozitivnu povezanost pokazali su elongacije tetive Gmed, diskontinuitet tetive Gmed i/ili Gmin, i područje visokog signala lateralno od velikog trohantera. Sveukupna osjetljivost MR-e u dijagnostici ruptura tetiva Gmed i Gmin za ovo istraživanje bila je 93%, a specifičnost 92%. Točnost MR-e u ovom istraživanju je definirana kao ispravno postavljena dijagnoza rupture Gmed i/ili Gmin na MR snimci kuka koja je prethodno kirurški potvrđena i za ovo istraživanje iznosi 91%.

### 6.3. Ultrazvuk

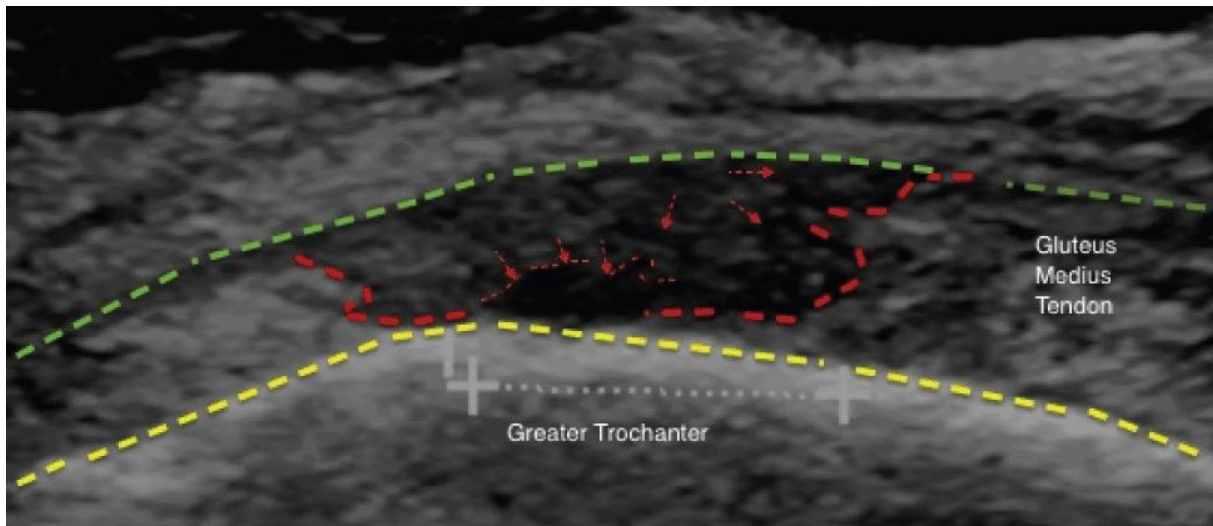
Ultrazvuk (u daljnjem tekstu UZV) je jednostavna, dostupna i jeftina pretraga koja ne zrači, a omogućava prikaz mekih tkiva i njihovih patologija.<sup>56,57</sup> Visoko-frekventne

sonde i nova programska rješenja (*eng. software*) omogućili su prikaz dubokih, ekstraartikularnih mekih tkiva visoke rezolucije te se UZV nameće kao alternativna metoda MR-i u dijagnosticiranju ruptura tetiva Gmed i Gmin kao uzroka kronične i akutne peritrohanterne boli.<sup>56</sup> UZV se pokazao korisnim u prikazivanju morfologije i eho strukture Gmin i Gmed te njihovih tetiva u longitudinalnoj i transverzalnoj ravnini.<sup>1,5,56,57</sup>

Tendinoza Gmed i Gmin se opisuje kao zadebljanje i/ili edem tkiva<sup>1</sup>, a na UZV-u se prikazuje kao hipoehogena promjena strukture tetive s očuvanim uzorkom vlakana koja može zahvaćati manji ili veći dio same tetive.<sup>56,57</sup> Connell i sur.<sup>56</sup> gradiraju zahvaćenost tetive tendinoznim promjenama prema zahvaćenosti tetivnih vlakna promjenama te ih dijele na blagu tendinozu (manje od 30% vlakana tetive), srednje tešku tendinozu (30-70% vlakana) i tešku tendinozu (više od 70% vlakana).

Parcijalna ruptura se opisuje kao fokalno anehogeno područje sa zahvaćenim svim tetivnim vlaknima ili kao nepravilna hipoehogena vrpca koja se proteže longitudinalno ili horizontalno unutar tetive, dok se ruptura pune debljine opisuje kao jasno vidljiv interval koji se proteže kroz čitavu širinu tetive Gmed ili Gmin s ili bez skraćanja tetive (Slika 20).<sup>43,56</sup> UZV-om je moguće utvrditi veličinu i točnu lokalizaciju rupture, odnosno zahvaća li ona prednja, srednja ili stražnja vlakna, i zahvaća li duboka ili površinska vlakna.<sup>56</sup> Kao pomoć u dijagnosticiranju ruptura može se također aplicirati mala količina zraka među tetive.<sup>57</sup>

UZV omogućuje jednostavnu usporedbu zahvaćenog i kontralateralnog kuka što može biti iznimno korisno za neiskusnog operatera, a sam pregled se može proširiti i na ostale peritrohanterne strukture kao što su trohanterna burza, polazište TFL, mišić iliopsoas, burzu mišića iliopsoasa te zglob kuka (može se utvrditi postojanje intraartikularnog izljeva).<sup>56</sup>



Slika 20 - Ultrazvučni nalaz rupture pune debljine tetive srednjeg glutealnog mišića (Gmed). Granice tetive su označene zelenom isprekidanom linijom (lateralna granica tetive Gmed) i žutom isprekidanom linijom (medijalna granica tetive Gmed). Krajevi rupturirane tetive Gmed označeni su crvenom isprekidanom linijom i strelicama. (Gluteus Medius Tendon – tetiva srednjeg glutealnog mišića; Greater Trochanter – veliki trohanter). Prema: Doss A. Case Report: Neotendon regeneration and repair of gluteus tendon tear at 1-year follow-up after ultrasound guided platelet rich plasma tenotomy [Internet]. Detalji u poglavlju Korištene ilustracije.

Connell i sur.<sup>56</sup> su u prospektivnoj studiji na 75 bolesnika s peritrohanternom boli i 20 asimptomatskih pacijenata opisali nalaz UZV-a tetiva Gmed i Gmin. Od 75 bolesnika s prisutnom peritrohanternom boli, u 53 je UZV-om nađena tendinopatija Gmed i Gmin. Od navedena 53 bolesnika, 22 su operirana i u svih 22 je na operaciji ustanovljena tendinopatija tetiva Gmed i Gmin. Parcijalna ruptura je potvrđena kod 12 operiranih bolesnika, a potpuna ruptura je potvrđena kod 7 operiranih bolesnika. Kod dva bolesnika su nađene parcijalne rupturi za koje se prethodno mislilo da su umjerena i teška tendinoza, a kod jednog bolesnika je nađena umjerena tendinoza za koju se prethodno mislio da je parcijalna ruptura.

Fearon i sur.<sup>57</sup> su retrospektivno utvrdili osjetljivost i pozitivnu prediktivnu vrijednost UZV-a u dijagnostici ruptura tetiva Gmed i Gmin kod 24 bolesnika kojima je operativno rekonstruirana tetiva Gmed i/ili Gmin i uklonjena trohanterna burza. Osjetljivost UZV-a u ovom istraživanju je bila 79%, a pozitivna prediktivna vrijednost 100% za dijagnosticiranje ruptura tetiva Gmed i/ili Gmin.



#### **6.4. Scintigrafija**

Scintigrafija radionuklidom Tc-99m (Tehnecij-99m) se može koristiti u dijagnostici ruptura tetiva Gmed i Gmin, ali su njeni nalazi najvećim dijelom nespecifični s nakupljanjem radioizotopa superolateralno na velikom trohanteru.<sup>58</sup> Iako ovakav obrazac nakupljanja najčešće upućuje na burzitis, postoje naznake da bi tendinitis Gmed i Gmin mogao imati sličan nalaz scintigrafije.<sup>58</sup>

## 7. Diferencijalna dijagnostika

Diferencijalna dijagnoza ruptura tetiva Gmed i Gmin je izuzetno kompleksna zbog sličnosti kliničke slike ruptura i kliničke slike ostalih stanja koja pripadaju GTPS-u.<sup>1,41</sup> Stoga sva stanja koja pripadaju GTPS-u ulaze u diferencijalnu dijagnozu ruptura tetiva Gmed i Gmin.<sup>1,41</sup> Neki od uzroka GTPS-a prethodno su navedeni u Tablici 1.

Najčešći patofiziološki mehanizam koji dovodi do GTPS-a je trohanterni burzitis, odnosno upala jedne ili više burza koje se nalaze oko velikog trohantera.<sup>59</sup> Kliničku sliku karakterizira mali broj simptoma od kojih je najčešći lokalna osjetljivost trohanterne regije, a rjeđe se vidi edem same regije.<sup>60</sup> U literaturi se navodi da bi sam naziv trohanterni burzitis mogao bit neprikladan za ovo stanje uzevši u obzir da neki od simptoma upale kao što su eritem i edem često izostaju u kliničkoj slici.<sup>6</sup>

Patološka stanja zgloba kuka kao što su osteoartritis zgloba kuka, avaskularna nekroza glave femura i stres frakture vrata femura pripadaju GTPS-a te ih je potrebno isključiti u dijagnosticiranju ruptura tetiva Gmed i Gmin.<sup>1,41</sup>

Bolesti kralješnice mogu se prezentirati simptomima GTPS-a pa se tako spinalna stenoza, lateralna hernijacija intervertebralnog diska, lumbalni fasetni sindrom i kompresivni prijelomi kralješaka mogu očitovati bolnošću peritrohanterne regije.<sup>41</sup> Zbog anatomskog preklapanja iliotibijalnog traktusa i lumbalnih dermatoma, naročito dermatoma L2-L4, simptomi GTPS-a mogu oponašati lumbalnu radikulopatiju.<sup>41,59</sup> Takvo stanje se naziva pseudoradikulopatija i karakterizirano je širenjem boli niz iliotibijalni traktus koja oponaša bol nastalu iritacijom živčanih korijenova.<sup>59</sup> Iako se lumbalni dermatomi i iliotibijalni traktus anatomski preklapaju, bol u GTPS-u nikada se ne širi distalno od proksimalne tibije, odnosno hvatišta iliotibijalnog trakutsa na lateralni kondil tibije, za razliku od prave lumbalne radikulopatije.<sup>59</sup>

Diferencijalna dijagnoza rupture tetiva Gmed i/ili Gmin kod bolesnika s ugrađenom endoprotezom kuka povezana je, osim ostalih uzroka GTPS-a, s uzrocima postoperativne boli i šepanja nakon ugradnje totalne endoproteze kuka.<sup>51</sup> U te uzroke ubrajaju se neadekvatno postavljena endoproteza, infekcija rane, nestabilnost proteze, trohanterni burzitis, prisutnost ektopičnih kalcifikata, razlabavljenje proteze u njenom ležištu, ekstruzija cementa, trošenje komponenti endoproteze, reakcija mekih tkiva na metal proteze kao i brojna druga stanja.<sup>51,62</sup>

## 8. Liječenje

### 8.1 Neoperacijsko liječenje

Neoperacijsko liječenje bolesnika s rupturom tetive Gmed i/ili Gmin češće se provodi zbog neispravno postavljene dijagnoze trohanternog burzitisa, a rjeđe kao primarna metoda liječenja ruptura.<sup>1,41</sup> Liječenje ovog oblika najčešće uključuje korištenje termo- i krio-terapije zajedno s ultrazvučnim metodama kako bi se stimulirala hiperemija zahvaćenog peritrohanternog područja i ubrzalo cijeljenje.<sup>41,63</sup> Nesteroidni protuupalni lijekovi i lokalna infiltracija kortikosteroida u trohanternu burzu koriste se u svrhu suzbijanja upale i olakšavanja simptoma.<sup>41,63,64</sup> Pomagala koja smanjuju mehaničko opterećenje zahvaćenog peritrohanternog područja olakšavaju simptome, kao što je korištenje uložaka koji odižu petu zdrave noge i korištenje štapa pri hodu.<sup>41</sup> Savjetuje se izbjegavanje položaja nogu koji dovode do egzacerbacije simptoma kao što je sjedenje s prekrštenim nogama, a prilikom ležanja savjetuje se držanje noge u abdukciji pomoć jastuka.<sup>41</sup>

Neoperacijsko liječenje najčešće ne dovodi do poboljšanja simptoma,<sup>65</sup> ali može se pretpostaviti da određeni dio bolesnika s rupturom koji su liječeni konzervativno pod dijagnozom trohanternog burzitisa postigao određenu razinu oporavka zbog koje se bolesnici nisu javljali na daljnje liječenje te im rupture nikada nisu dijagnosticirane.

### 8.2 Operacijsko liječenje

Indikacija za kiruršku rekonstrukciju tetiva Gmed i Gmin postavlja se na temelju ovih kriterija: tendinitis i/ili burzitis potvrđen kliničkim pregledom; rupture tetive Gmed i/ili Gmin na MR snimkama ili barem znakovi sinovitisa ili burzitisa uz tetive Gmed i/ili Gmin na MR snimkama; umjereni ili odsutni znakovi atrofije ili masne degeneracije Gmed i/ili Gmin; i bolnost trohanterne regije veća od 5 cm na vizualno analognoj skali boli od 10 cm, koja dulje od 6 mjeseci ne pokazuje poboljšanje na konzervativnu terapiju.<sup>54,66</sup>

U literaturi postoje brojni opisi metoda kirurškog zbrinjavanja ruptura tetiva Gmed i Gmin, ali nažalost, sistematski pregledi literature nisu utvrdili koja bi metoda bila

najprikladnija.<sup>5,67,68</sup> Najčešće su u studijama koje opisuju metode kirurškog liječenja ruptura prikazani izolirani slučajevi ili pak male serije operiranih bolesnika čime je znatno otežana odluka o izboru najprikladnije metode, a heterogenost metoda liječenja čini sistemski pregled literature ili meta-analizu nemogućima.<sup>5,67,68</sup> Liječenje je osim otvorenim pristupom moguće također provesti i endoskopskim pristupom.<sup>47,69–71</sup>

### 8.2.1 Otvoreni pristup

Bolesnik se na operacijskom stolu postavlja u ležeći položaj na leđima ili na zdravom boku.<sup>43–46,64,65,72,73</sup> Nakon dezinfekcije operativnog polja i sterilnog prekrivanja učini se longitudinalna incizija (dužine 8-10 cm) iznad projekcije velikog trohantera,<sup>44–46,64,65,72,73</sup> a ako je bolesnik već prethodno operiran u svrhu postavljanja endoproteze kuka korištenjem anterolateralnog ili direktnog lateralnog pristupa, onda se nova incizija učini na mjestu ožiljka kože zaostalog nakon prethodne operacije.<sup>43,74</sup> Nakon incizije kože i potkožnog tkiva prikaže se i prereže široka fascija u smjeru njenih vlakana te se potom ukloni trohanterana burza koja leži ispod nje.<sup>31,44–46,54,64,65,72,73</sup> Moguće je koristiti posteriorni i posterolateralni pristup, a tada je potrebna incizija najvećeg glutealnog mišića u smjeru njegovih vlakana.<sup>31,32</sup>

Koristeći retraktore razmaknu se rubovi široke fascije te se prikaže hvatište Gmed i Gmin na velikom trohanteru.<sup>45,64,65,72</sup> Potom se tetive evaluiraju inspeksijski i palpacijski te se utvrdi prisutnost ruptura.<sup>31,41,65</sup> Inspeksijski se manje rupture teže uočavaju, a neke od manjih ruptura se ujedno nalaze na medijalnoj strani tetive te se ne mogu vidjeti s lateralne strane.<sup>32</sup> Za razliku od malih ruptura, velike rupturi su jasno vidljive i opisuju se kao "ogoljeni trohanter" (*eng. bald trochanter*).<sup>54,75</sup>

Tipično se rupturi Gmed i Gmin uočavaju kao cirkularni ili ovalni defekt s centrom u središnjim vlaknima lateralnog dijela tetive Gmed.<sup>2,32</sup> Ruptura se iz središnjeg dijela širi kaudalno zahvaćajući tetivu Gmin koja se nalazi ispod nje te se potom širi straga prema glavnoj tetivi Gmed.<sup>2,32</sup> Kod bolesnika s rupturom Gmed i Gmin nakon ugradnje totalne endoproteze kuka korištenjem direktnog lateralnog pristupa, ruptura tipično nastaje na mjestu prethodnog razdvajanja mišićnih vlakana Gmed.<sup>2</sup>

Rupturirani slobodni krajevi tetiva Gmed i Gmin ožiljkasto su promijenjeni, izbrazdani i većim dijelom avaskularni.<sup>43,64</sup> Ožiljkasto tkivo često premošćuje defekte tetiva te se tetiva ožiljkastim tkivom hvata na veliki trohanter u elongiranom položaju.<sup>64</sup> Često se može palpacijom utvrditi prisutnost defekta tetive, a kod većih defekata moguće je prstom penetrirati ovojnici tetive na mjestu rupture.<sup>54</sup> Često se na hvatištu tetive Gmed i/ili Gmin na veliki trohanter vidi entezofit.<sup>65</sup> Kod traumatskih ruptura Gmed i Gmin može biti prisutan serom i/ili hematoma peritrohanternog prostora.<sup>45,46</sup>

U pripremi tetiva Gmed i Gmin valja uzeti u obzir da je tetiva Gmed relativno kratka te je prilikom debridmana potrebno sačuvati što više tetivnog tkiva kako bi se kasnije mogla načiniti adekvatna rekonstrukcija.<sup>31</sup> Ponekad nije moguće sačuvati dovoljnu duljinu tetive da bi se učinila rekonstrukcija te je potrebno mobilizirati Gmed i Gmin.<sup>31,32,64</sup> Mobilizacija kod malih, parcijalnih ruptura se često odnosi na mobilizaciju tetiva Gmed i Gmin jer su u tom slučaju samo one prirasle za okolno tkivo, ali kod bolesnika s velikim rupturama potrebno je učiniti opsežne mobilizacije tijela mišića Gmed i Gmin.<sup>32,64</sup>

Mobilizacija Gmed izvodi se tupom disekcijom ožiljkastog tkiva koje s lateralne strane pričvršćuje već skraćenu tetivu Gmed za najveći glutealni mišić i TFL, a s medijalne strane pričvršćuje tetivu Gmed za Gmin.<sup>31,32</sup> Prilikom mobilizacije Gmed potrebno je voditi računa da se ne ošteti donji ogranak gornjeg glutealnog živca, a naročito oprez treba postojati pri disekcijama Gmed koja su iznad 3 cm od vrška velikog trohantera.<sup>31,32</sup> Iako se terminalne grane gornjeg glutealnog živca koje inerviraju TFL najčešće nalaze medijalno i kranijalno od disekcije, potrebno je paziti da se prilikom disekcije i one ne oštete.<sup>32</sup>

Gmin se mobilizira na način da se odigne od zglobne čahure i ilijačne kosti.<sup>31</sup> Odizanjem Gmin od ilijačne kosti potrebno je imati na umu moguće krvarenje iz perforirajućih krvnih žila, a prednjom disekcijom moguće je krvarenje iz ascendentnih, lateralnih, cirkumfleksnih femoralnih krvnih žila.<sup>32</sup>

Nakon mobilizacije Gmed i Gmin potrebno je učiniti debridman tetiva Gmed i Gmin na način da se ožiljkasto tkivo, delaminirani slojevi, istegnuta područja i ostale degenerativne promjene uklone, a rubovi tetive osvježe.<sup>32,41,55,64</sup> Kod parcijalnih ruptura često se unutar ruptur mogu naći pojedina vlakna koja se još uvijek hvataju za veliki trohanter te je ta vlakna potrebno odvojiti od velikog trohantera.<sup>31</sup> Takvo

odvajanje tetive olakšava i mobilizaciju mišića te ujedno oslobađa prostor za pripremu hvatišta koje je neophodno za rekonstrukcijske metode koje će se koristiti.<sup>32</sup>

Osteofite i sklerotičnu kost na velikom trohanteru potrebno je ukloniti, a površinu hvatišta tetiva Gmed i Gmin na velikom trohanteru izbrusiti kako bi se dobila gruba, krvareća koštana ploha koja povećava potencijal cijeljenja tetive.<sup>31,32,43,64</sup> Prilikom brušenja treba izbjeći opsežniju dekortikaciju tankog korteksa koji prekriva veliki trohanter.<sup>32</sup> Ponekad se na vratu femura mogu naći osteofiti koji ometaju rekonstrukciju tetive te je i njih potrebno ukloniti.<sup>64</sup>

Koštana sidra sa šavima se koriste kod malih ruptura tetive Gmed (rupture prvog i većina ruptura drugog stupnja po Milwaukee klasifikaciji).<sup>31,32,54,64,76</sup> Rupture Gmin rijetko su prisutne kod malih ruptura Gmed, ali ukoliko su prisutne treba ih nastojati rekonstruirati odvojeno od tetiva Gmed.<sup>32</sup>

Koštana sidra sa šavima za rekonstrukciju tetive Gmed se postavljaju u lateralnu fasetu velikog trohantera na mjestu anatomskog hvatišta tetive, a za Gmin u anteriornu fasetu.<sup>31,32</sup> Koštana sidra sa šavima mogu se postaviti u jedan red (eng. single row) ili u dva reda (eng. double row) ovisno o veličini rupture, a nakon postavljanja koštanih sidra, šavi koštanih sidra se provuku kroz tetive.<sup>64,76</sup> Nakon provlačenja šavova kroz tetive Gmed i Gmin noga se postavlja u položaj 20° abdukcije i 20° unutarne rotacije kako bi se približile tetive hvatištu te se potom šavovi pričvrste za šavna sidra.<sup>32</sup>

Savjetuje se korištenje šavova debljine 5 jer je zapaženo da šavovi debljine 2 često pod tenzijom prerežu tetivu, a treba biti oprezan i s veličinom koštanog sidra jer kod bolesnika s ugrađenom endoprotezom kuka femoralna komponenta često onemogućava postavljanje koštanih sidra velikih dimenzija.<sup>31,32</sup>

Velike rupture trećeg i četvrtog stupnja po Milwaukee klasifikaciji te rupture glavne tetive Gmed zahtijevaju korištenje transosealnih tunela pri fiksaciji tetiva Gmed i Gmin za njihovo hvatište na velikom trohanteru (Slika 21).<sup>32</sup> Rupture tetive Gmin, neovisno o veličini rupture tetive Gmed, treba nastojati izolirano rekonstruirati.<sup>32</sup> Rupture tetive Gmin rekonstruiraju se koštanim sidrima sa šavima budući da je korteks anteriorne fasete velikog trohantera relativno debel, a mjesto hvatišta na tetive Gmin ovalnog oblika.<sup>32</sup> Obje značajke čine ovu metodu rekonstrukcije idealnom za rekonstrukciju hvatišta Gmin.<sup>32</sup>

Transosealne tunele treba izbušiti kao zakrivljene jer anatomsko hvatište tetive Gmed ima okrugli oblik te linearnim bušenjem nije moguće postaviti medijalni i lateralni otvor tunela na način da se tetiva fiksira u anatomskoj poziciji.<sup>31,32</sup> Isto tako, zakrivljeni tuneli se buše pliće za razliku od linearnih tunela što je bitno kod bolesnika s endoprotezom kuka.<sup>31,32</sup> Tuneli se buše na način da se medijalni otvor tunela nalazi na medijalnoj granici hvatišta tetive Gmed, a lateralni na lateralnoj granici.<sup>31,32</sup> Takvo postavljanje tunela omogućava spuštanje proksimalnog dijela tetive na medijalnu granicu hvatišta i distalnog dijela na ostatak površine hvatišta.<sup>32</sup> Broj transosealnih tunela obično odgovara stupnju rupture pa je za rupturu dugog stupnja (ukoliko se ne može rekonstruirati koštanim sidrima) potrebno dva tunela, za treći stupanj tri tunela i za četvrti stupanj četiri tunela.<sup>32</sup>

Nakon postavljanja tunela, kombinacijom više povlačnih (*eng. pull sutures*) i jednostavnih šavova (*eng. simple sutures*) debljine 5 tetiva se fiksira na hvatište (Slika 21).<sup>31,32</sup> Povlačni šavovi se provlače kroz transosealne tunele iz lateralnog otvora u medijalni te se provlače kroz tetivu na način da šav ulazi 7-10 mm proksimalno od rupture te se provlači prema proksimalno (ponekad uključujući mišićno-tetivni spoj), a zatim se spušta distalno i provlači najprije medijalnim, a potom i lateralnim transosealnim tunelom van.<sup>32</sup> Tim načinom provlačenja šavova se tetiva spušta na medijalnu granicu hvatišta.<sup>31,32</sup> Jednostavni šavovi se provlače zajedno s povlačnim šavovima kroz transosealne tunele te se vodeći kraj provuče kroz mišićno-tetivni spoj, a distalni kraj odmah proksimalno od ruba rupture tetive.<sup>31,32</sup> Vežanjem čvora tog šava osigurava se kontakt tetive s koštanom površinom hvatišta na velikom trohanteru.<sup>31,32</sup> Kao i kod korištenja metode sa koštanim sidrima, pri vezanju čvorova noga mora biti u 20° abdukcije i 20° unutarnje rotacije.<sup>31,32</sup> Povlačeći šavovi se prvi vežu te ih je potrebno zavezati pod maksimalnom tenzijom.<sup>31,32</sup> Nakon njih vežu se jednostavni šavovi pod tenzijom tek dovoljnom da osigura kontakt tetive i hvatišta jer velika tenzija tog šava mogla bi dovesti do strangulacije tetive ili narušavanja integriteta transosealnog tunela (Slika 21).<sup>31,32</sup>

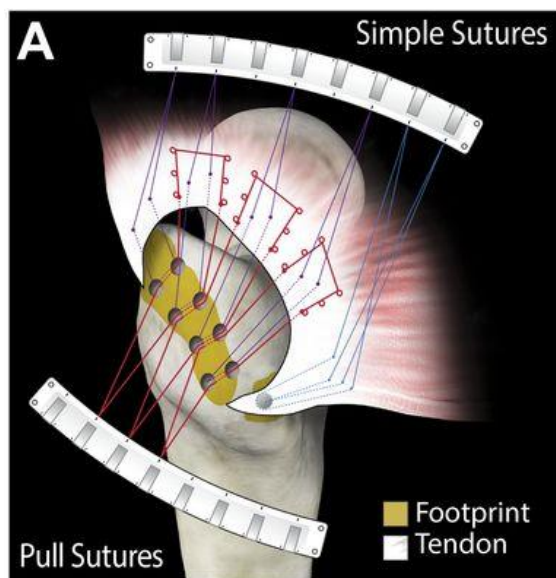
Velike ruptуре potrebno je ponekad pojačati materijalima kao što je primjerice, alograft acelularnog humanog dermalnog matriksa.<sup>32,43</sup> Takav presadak pomaže strukturalnoj stabilnosti tetive te omogućuje urastanje stanica i vaskularizaciju što pridonosi cijeljenju.<sup>32</sup> Presadak se postavlja preko rekonstruirane tetive na način da se rubovi presatka presaviju preko lateralnih i distalnih dijelova tetive.<sup>32</sup> Rubovi

presatka se pričvrste šavom debljine 1, a potom se šav debljine 2 provuče dužinom cijelog ruba grafta.<sup>32</sup>

Kod opsežnih ruptura kada nije moguće napraviti primarnu rekonstrukciju mogu se koristiti i sintetski materijali ili tetivni presadci kao metoda rekonstrukcije tetive Gmed i Gmin.<sup>32</sup> Primjerice, LARS (*eng. Ligament Augmentation and Reconstruction System*) ligament napravljen od sintetskog materijala koji se koristi u rekonstrukciji tetiva zgloba koljena može se koristiti i u rekonstrukciji tetiva Gmed i Gmin.<sup>65,72</sup> Osim navedenog, Fehm i sur.<sup>77</sup> su opisali korištenje alografta svježe smrznute Ahilove tetive s blokom petne kosti za rekonstrukciju tetiva Gmed i Gmin.

Ukoliko je nastupila opsežna atrofija Gmed i Gmin, a pogotovo ako je nastupila znatna masna degeneracija mišića, tada je moguće učiniti mišićno-tetivni transfer najvećeg glutealnog mišića ili mišića natezača široke fascije.<sup>32,78</sup>

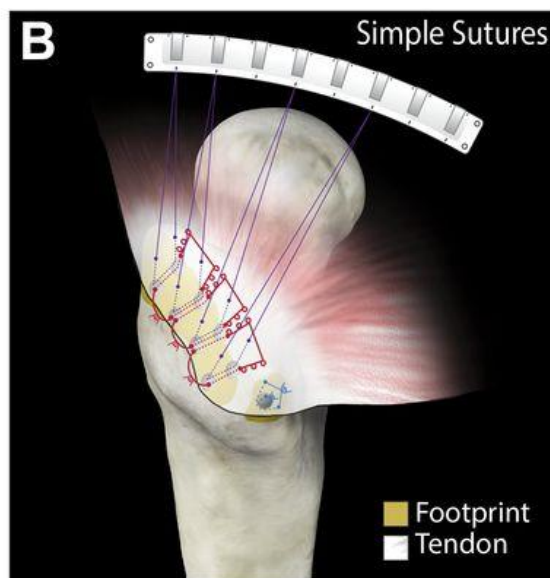




4 pair of transosseous drill holes with 3 pull sutures (red) and 4 simple sutures (purple) placed in the G Medius tendon.

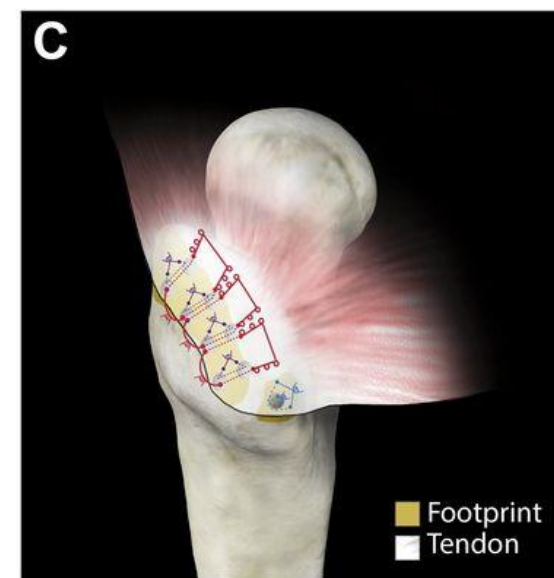
One 6.5 mm suture anchor with 2 sutures (blue) in the G Minimus tendon.

Sutures held in Suture Stadium.



Sutures from the anchor (blue) tied first to secure G Minimus to its facet.

Then pull sutures (red) tied down under maximum tension to re-approximate G Medius tendon to its footprint.



Simple sutures (purple) tied to secure the tendinous flap down to the greater trochanter.

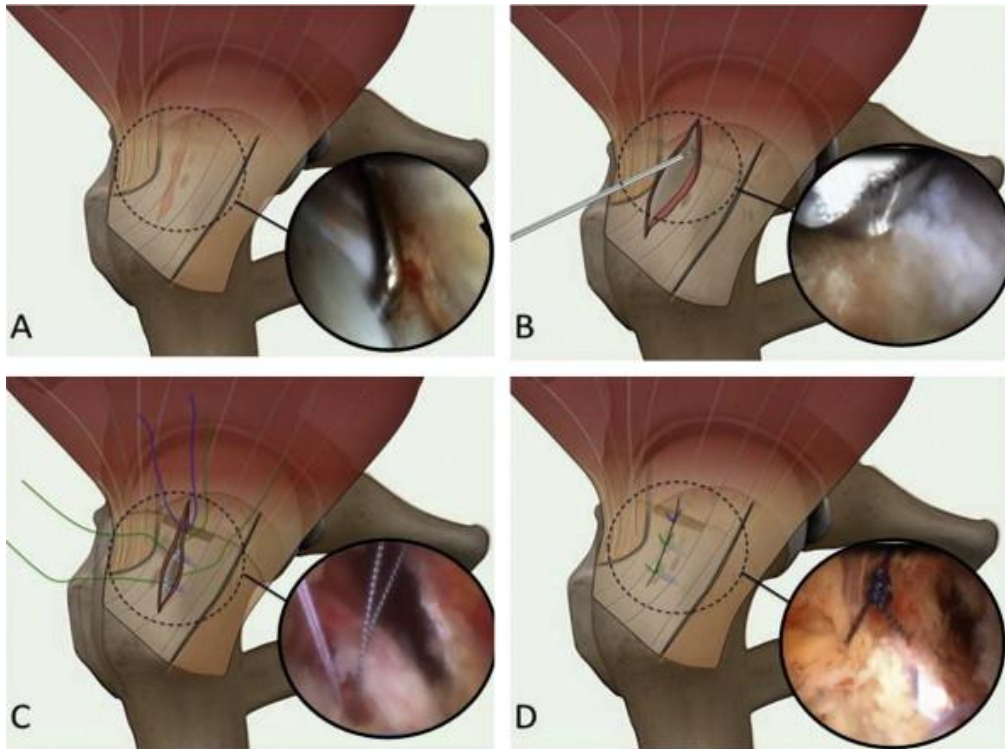
Slika 21 - Liječenje rupture srednjeg glutealnog mišića (Gmed) 4. stupnja po Milwaukee klasifikaciji, koristeći transosealne tunele. **Slika A:** Četiri transosealna tunela se izbuše na način da se medijalni otvor tunela nalazi na medijalnoj granici hvatišta tetive, a lateralni na lateralnoj granici hvatišta tetive. Povlačni šavovi (*eng. pull sutures*), označeni crvenom bojom, se provlače kroz transosealne tunele iz lateralnog otvora u medijalni te se provlače kroz tetivu na način da šav ulazi 7-10 mm proksimalno od rupture te se provlači prema proksimalno (ponekad uključujući mišićno-tetivni spoj), a zatim se spušta distalno i provlači kroz isti transosealni tunel van. Tim načinom povlačenja šavova se taj dio tetive spušta na medijalnu granicu hvatišta. Dodatni jednostavni šavovi (*eng. simple sutures*), označeni plavom bojom, se provlače kroz transosealne tunele i ušivaju u tetive kako bi osigurali kontakt ruba tetive Gmed s hvatištem. Šavovi iz koštanog sidra postavljenog u anteriornu fasetu velikog trohantera se provlače kroz tetivu najmanjeg glutealnog mišića (Gmin). **Slika B:** Tetiva Gmin se privuče šavima iz koštanog sidra za anteriornu fasetu velikog trohantera. Povlačnim šavima se privuče tetiva Gmed na hvatište te se šavovi osiguraju pod najvećom mogućom tenzijom. **Slika C:** Nakon privlačenja tetive povlačnim šavovima, tetiva se dodatno osigura jednostavnim šavovima. Prema: Davies JF, Davies DM. Surgical Technique for the Repair of Tears to the Gluteus Medius and Minimus Tendons of the Hip. [Internet]. Detalji u poglavlju Korištene ilustracije.

## 8.2.2 Endoskopski pristup

Bolesnik je postavljen u ležeći položaj na zdravom boku, a zahvaćeni kuk je u 20° abdukcije.<sup>69</sup> Nakon dezinfekcije operativnog područja i sterilnog prekrivanja operativnog polja označe se konture velikog trohantera i ulazna mjesta za instrumente. Rutinski se koriste tri ulaza, a po potrebi se mogu načiniti i dodatni ulazi.<sup>69</sup> U endoskopiji se koristi artroskop od 30° zakrivljenosti optike, a ulaz za artroskop se nalazi u liniji osovine femura 5 cm distalno od velikog trohantera.<sup>69,70,71</sup> Prije uvođenja artroskopa u peritrohanterni prostor se injicira adrenalin i fiziološka otopina kako bi se proširio prostor i poboljšala hemostaza.<sup>71</sup> Pri endoskopiranju, nogu treba držati u neutralnom položaju ili blagoj abdukciji kako bi se relaksirali iliotibijalni traktus i tetive Gmed i Gmin te povećao peritrohanterni prostor za lakšu vizualizaciju.<sup>71</sup> Neki autori savjetuju učiniti dijagnostičku artroskopiju kuka prije popravka tetiva kao bi se isključila slobodna tijela, defekti hrskavice, rupture labruma acetabuluma, sinovitis zgloba kuka, rupturi ligamenta glave femura i ostale intraartikularne lezije zgloba kuka.<sup>66,70</sup>

Pomoćni ulazi postavljaju se neposredno distalno od zamišljene linije koja presijeca hvatište tetiva Gmed i Gmin pod kutom od 45°, ili se postavljaju odmah iznad označenih kontura velikog trohantera.<sup>70,71</sup> Pomoćni ulazi koriste se za trohanternu burzektomiju, postavljanje koštanih sidra i šavova.<sup>70</sup> Trohanterna burza se uklanja kroz jedan od pomoćnih ulaza kako bi se lakše prikazale i evaluirale tetive Gmed i Gmin.<sup>66</sup>

Parcijalne rupturi medijalne površine tetive Gmed liječe se transtetivnom tehnikom (Slika 22).<sup>66,70</sup> Transtetivna tehnika sastoji se od longitudinalne incizije središnjih vlakana lateralnog dijela tetive Gmed kako bi se stvorio transtetivni prozor kroz koji se mogu prikazati rupturirana vlakna tetive.<sup>66,69,70</sup> Kroz transtetivni prozor učini se debridman tetive te se lateralna faseta trohantera izbrusi.<sup>66,69,70</sup> U lateralnu fasetu se kroz direktni lateralni distalni portal postavi jedno do dva koštana sidra te se dva do četiri horizontalna povratna šava provuku kroz tetivu.<sup>66,69,70</sup> Takvom metodom krajevi rupturiranih tetivnih vlakana spuštaju se na veliki trohanter i zatvara se prethodno napravljena longitudinalna incizija tetive.<sup>66,69,70</sup>



Slika 22 - Transtetivna tehnika liječenja rupture medijalne površine srednjeg glutealnog mišića. **Slika A:** Artroskopskom kukom se ispituje tetiva i utvrđuje se postojanje rupture. **Slika B:** Transtetivni pristup omogućava prikaz rupturiranih vlakana i njihov debridman te brušenje površine hvatišta tetiva na velikom trohanteru. **Slika C:** Dva koštana sidra sa šavima postave se u hvatište tetive na velikom trohanteru. Koštana sidra se postavljaju na način da je jedno na medijalnoj granici hvatišta tetive, a drugo na distalnoj. **Slika D:** Tetiva se pričvrsti na svoje hvatište pomoću četiri šava. Prema: Thaunat M, Charellard R, Noël E, Sonnery-Cottet B, Nové-Josserand L. Endoscopic repair of partial-thickness undersurface tears of the gluteus medius tendon [Internet]. Detalji u poglavlju Korištene ilustracije.

Rupture pune debljine ili gotovo pune debljine se liječe metodom šavnog mosta (*eng. suture bridge*). Prije rekonstrukcije metodom šavnog mosta rupture gotovo pune debljine kompletiraju se u rupturu pune debljine prije rekonstrukcije.<sup>66,70</sup> Metoda šavnog mosta se sastoji od dva reda koštanih sidra, od kojih se jedan red nalazi u proksimalnom dijelu hvatišta tetive, a drugi u distalnom.<sup>66,70</sup> Šavovi sidra se potom provuku kroz tetive na način da čine šavnu omču te se tetiva potom fiksira na svoje hvatište.<sup>66,70</sup> Proksimalni red šavnih sidra fiksira tetivu na njenom hvatištu, a distalni red osigurava dodatnu kompresiju tetive od veliki trohanter.<sup>66,70</sup>

Postoperativno svim bolesnicima je dozvoljeno opterećenje noge sa samo 25% tjelesne težine, a razdoblje u kojem se bolesnici moraju toga pridržavati ovisi o veličini rupture.<sup>32</sup> Bolesnici s rupturom 1. stupnja po Milwaukee klasifikaciji moraju izbjegavati puno opterećenje operirane noge 6 tjedana, a svaki sljedeći stupanj

rupture potrebno je produžiti taj period za 2 tjedna.<sup>32</sup> U ovom periodu bolesnici se kreću koristeći štake, a abdukcija u kuku je strogo zabranjena.<sup>32,55</sup> U ograničavanju abdukcije u kuku moguće je koristiti ortožu.<sup>32</sup>

Nakon razdoblja izbjegavanja punog opterećenja operirane noge počinje se s postupnim povećanjem opterećenja.<sup>32,55</sup> Prvo se prilikom hoda koristi samo jedna štaka, koja se nosi u ruci na kontralateralnoj, zdravoj strani, zatim slijedi postupni prijelaz na hod bez pomagala.<sup>55</sup> U istom razdoblju počinje se s vježbama aktivne abdukcije, ali zbog specifične uloge Gmed i Gmin u biomehanici hoda, hodanje na ravnoj površini se pokazalo kao najefikasnija metoda vježbanja tih mišića.<sup>55</sup> Početak opterećenja liječene noge je često praćen bolovima za koje se vjeruje da su posljedica reaktivacije atrofičnih mišića Gmed i Gmin, ali daljnjim vježbanjem dolazi do jačanja mišića i prestanka navedenih bolova.<sup>55</sup> Vježbe Gmed i Gmin protiv otpora dopuštene su tek 12 tjedana nakon operativnog zahvata.<sup>64</sup>

## 9. Ishod liječenja

Neoperacijsko liječenje ruptura tetiva Gmed i Gmin najčešće ne dovodi do izlječenja, a injekcije kortikosteroide i lokalnih anestetika u trohanternu burzu pružaju samo kratkoročno poboljšanje simptoma.<sup>1,5,41</sup>

Operacijske metode liječenja ruptura tetiva Gmed i Gmin korištenjem otvorenog pristupa evaluiraju se preoperativno i postoperativno brojnim evaluacijskim upitnicima za kuk, od kojih su najčešće korišteni upitnici: Harrisov upitnik za kuk (*engl. Harris hip score - HHS*), Modificirani Harrisov upitnik za kuk (*engl. modified Harris hip score - mHHS*), Upitnik za kuk (*engl. hip outcome score – HOS*), Upitnik za kuk za bolesnike bez osteoartritisa (*eng. non-arthritic hip score – NAHS*), Oxford upitnik za kuk (*eng. Oxford hip score – OHS*), Skala aktivnosti donjih ekstremiteta (*Lower extremity activity scale – LEAS*).<sup>31,54,55,64</sup> Uspoređivanjem rezultata upitnika utvrđeno je značajno poboljšanje postoperativnih rezultata u odnosu na preoperativne.<sup>31,55,64</sup>

Najznačajnija poboljšanja u postoperativnim rezultatima upitnika za kuk bila su u dijelu upitnika koji se odnosio na smanjenje boli, a slični rezultati dobiveni su u istraživanjima u kojima se preoperativna i postoperativna bol evaluirala vizualno analognom skalom.<sup>31,55,64</sup> Davies i sur.<sup>64</sup> su u studiji koja je uključivala 16 bolesnika zabilježili smanjene boli na vizualno analognoj skali sa 7 preoperativno, na 2 postoperativno.

Osim u smanjenju postoperativne boli, značajna poboljšanja utvrđena su u mogućnosti hoda, snazi abduktorne muskulature i lateralnoj stabilnosti zdjelice koja se očituje negativnim Trendelenburgovim znakom.<sup>31,55,64</sup> Primjerice, u studiji od 72 bolesnika operiranih transosealnom metodom rekonstrukcije hvatišta tetive Gmed i Gmin samo 5% bolesnika imalo je normalan hod preoperativno, a taj postotak bolesnika povećao se na 78% 6 mjeseci postoperativno. Ostalih 22% hodali su bez pomagala, ali uz blago do umjereno šepanje.<sup>55</sup>

Davies i sur.<sup>31</sup> operacijski su liječili 22 bolesnika s rupturom tetiva Gmed i Gmin kojima su hvatišta tetiva rekonstruirali koristeći metode koštanih sidra i transosealnih tunela, ovisno o veličini rupture. Na kontrolnom pregledu 12 mjeseci postoperativno testirala se snaga abduktorne muskulature korištenjem manualnog mišićnog testa. Snaga abduktorne muskulature rangirala se na ljestvici od pet stupnjeva od kojih je prvi stupanj označavao izostanak mišićne aktivnost, a peti stupanj urednu mišićnu

snagu. Rezultati dobiveni manualnim mišićnim testom pokazali su porast snage abduktorne muskulature s prosječnih 3,1 preoperativno, na 4,7 postoperativno. Osim snage abduktorne muskulature, bolesnici su se klinički pregledavali na prisutnost Trendelenburgovog znaka. Pozitivan Trendelenburgov znak preoperativno imali su svi bolesnici, dok su na kontrolnom pregledu pet godina postoperativno samo četiri bolesnika imala pozitivan Trendelenburgov znak. Pet godina postoperativno samo tri od 22 bolesnika su koristila pomagala pri hodu.

Najčešće komplikacije operacijskog liječenja otvorenim pristupom su rerupture, hematomi, infekcije, duboka venska tromboza i plućna embolija.<sup>31,55,64</sup> Najčešći uzrok rerupture je nepridržavanje postoperativnog protokola koji ne dozvoljava puno opterećenje operirane noge ili pad na operiranu nogu.<sup>55</sup> Alpaugh i sur.<sup>67</sup> su u sustavnom pregledu literature za otvoreni pristup liječenja ruptura tetiva Gmed i Gmin zabilježili ukupnu stopu komplikacija od 13%, sa stopom rerupture od 9%, dok su Chandrasekaran i sur.<sup>68</sup> su u sustavnom pregledu literature za isti pristup liječenja zabilježili ukupnu stopu komplikacija od 19%, sa stopom reruptura od 13%, infekcija od 0,8%, hematoma od 2,3%, duboke venske tromboze od 4,7% i plućne embolije od 0,8%.

U evaluaciji ishoda liječenja ruptura tetiva Gmed i Gmin korištenjem endoskopskog pristupa korišteni su isti upitnici kao i za otvoreni pristup.<sup>63,66,69,71</sup> Endoskopski pristup liječenju ruptura tetiva Gmed i Gmin pokazao je, isto kao i otvoreni pristup, značajno postoperativno poboljšanje rezultata na evaluacijskim upitnicima u odnosu na preoperativne rezultate, kao i značajno postoperativno smanjenje boli na vizualno analognoj skali.<sup>63,66,69,71</sup> Domb i sur.<sup>66</sup> su u studiji koja je uključivala 15 bolesnika s rupturom tetiva Gmed i Gmin operiranih endoskopskim pristupom, zabilježili smanjenje boli na vizualno analognoj skali sa 6,8 preoperativno na 1,4 postoperativno.

McCormick i sur.<sup>71</sup> zabilježili su porast prosječne snage abduktorne muskulature, mjerene gore opisanim manualnim mišićnim testom, s prosječnih 3,3 preoperativno, na 4,6 postoperativno. Isto tako, u drugoj studiji koja je uključivala 15 bolesnika s rupturama tetiva Gmed i Gmin operiranih endoskopskim pristupom, zabilježen je porast prosječne snage abduktorne muskulature s 4,11 preoperativno na 4,67 postoperativno kod parcijalnih ruptura i porast s 4,33 preoperativno na 4,83 postoperativno kod ruptura pune debljine.<sup>66</sup>

Studije o endoskopskom pristupu u liječenju ruptura tetiva Gmed i Gmin nisu zabilježile postojanje postoperativne komplikacije.<sup>63,66,69,71</sup>

Usporedba otvorenog i endoskopskog pristupa liječenja ruptura tetiva Gmed i Gmin, prema sadašnjim podacima ne ukazuje na razliku u postoperativnim rezultatima evaluacijskih upitnika za kuk, jačanju snage abduktorne muskulature i smanjenju boli, ali sadašnji podatci ukazuju na višu incidenciju reruptura i komplikacija kirurške rane korištenjem otvorenog pristupa liječenja u odnosu na endoskopski.<sup>5,68</sup>

Novije studije zabilježile su odlične rezultate liječenja koristeći sintetske materijale, primjerice LARS ligament, kao metode rekonstrukcije tetiva Gmed i Gmin.<sup>65,72</sup> Ebert i sur.<sup>65</sup> u svojoj studiji od 110 bolesnika kojima su rekonstruirane tetive Gmed i Gmin korištenjem LARS ligamenta, navode odlične postoperativne rezultate evaluacijskih upitnika za kuk kao i smanjenje boli na vizualno analognoj skali. Zabilježili su odlične rezultate u testu hodanja u trajanju od 6 minuta u kojem su zabilježili povećanje prehodane udaljenost za 25% i značajno smanjenje boli nakon obavljenog testa, a znatno smanjene boli zabilježili su i na testu stajanja na jednoj nozi u trajanju od 30 sekundi. Bolesnici su pokazali poboljšanje u maksimalnoj izometričkoj snazi kontrakcije abduktorne muskulature kao i poboljšanje simetrije abduktorne muskulature na operiranoj strani u odnosu na kontralateralnu, neoperiranu stranu. Postoperativne komplikacije koje su opisali u svojoj studiji identične su komplikacijama studija u kojima se koristio otvoreni pristup (rerupture, hematomi, infekcije, duboka venska tromboza i plućna embolija). Na kontrolnom pregledu 12 mjeseci postoperativno zabilježena stopa rerupture bila je 2,7%, a ukupna stopa komplikacija 6,3%

Većina bolesnika liječenih bilo otvorenim pristupom, endoskopskim pristupom ili metodama liječenja u kojima se koriste sintetski materijali izjavili su visoku razinu zadovoljstva ishodom liječenja.<sup>31,47,66</sup>

## 10. Zaključak

GTPS se najbolje opisuje kao regionalni bolni sindrom čiji uzroci najčešće uključuju miofascijalnu bol, degenerativnu bolest zgloba kuka i patologiju kralješnice. Pokazao se kao termin koji najbolje opisuje stanja koja se pojavljuju kao kronična, intermitentna bol i osjetljivost na palpaciju velikog trohantera, glutealne regije i lateralnog dijela natkoljenice jer upućuje na teškoću u razjašnjavanju istinske etiologije boli. Termin trohanterni burzitis koji se i danas poistovjećuje sa stanjima koja se prezentiraju kroničnom, peritrohanternom boli treba izbjegavati jer se pokazao kao opsolentan i neprecizan. Iako postoje brojna stanja koja su povezana s GTPS-om, novija slikovna dijagnostika i kirurški nalazi pri zahvatima na zglobovima kuka su otkrili rupturu tetiva Gmed i Gmin kao jedne od čestih uzroka GTPS-a. Razlog neprepoznavanja ruptura kao uzroka GTPS-a proizlazi iz činjenice da je upoznatost ortopeda i ostalih liječnika s rupturama tetiva Gmed i Gmin iznimno slaba, zbog čega se one ne uzimaju u obzir u diferencijalnoj dijagnozi GTPS-a. Jedan od razloga slabe educiranosti ortopeda je i taj što su rupturu tetiva Gmed i Gmin po prvi put opisane krajem 20. stoljeća, što ih svrstava u skupinu relativno novijih saznanja u području ortopedije i zbog čega još uvijek često nisu uključene u standardne ortopedске udžbenike.

Epidemiologija ruptura tetiva Gmed i Gmin i dalje nije poznata, ali mali broj bolesnika u studijama više upućuje na opću neprepoznatost ruptura, nego na njihovu malu učestalost u populaciji. Stoga, za očekivati je da će se precizni podaci o epidemiologiji ruptura Gmed i Gmin dobiti u skoroj budućnosti.

Prema etiologiji i/ili okolnostima nastanka ruptura se mogu svrstati u četiri skupine. Prema saznanjima iz literature, različiti patohistološki procesi se nalaze u podlozi ovih skupina. U podlozi ruptura kao što su kronične, atraumatske, simptomatske i u skupini asimptomatskih ruptura tetiva Gmed i/ili Gmin koje se pronađu kao slučajni nalaz tijekom izvođenja operativnih zahvata na zglobovima kuka, najvjerojatnije se nalaze degenerativne promjene tetiva, dok se u podlozi skupine avulzija tetiva Gmed i/ili Gmin nakon ugradnje totalne endoproteze kuka najvjerojatnije nalazi jatrogena ozljeda nastala korištenjem direktnog lateralnog pristupa prilikom ugradnje totalne endoproteze kuka. Etiologija i patohistološka podloga spontanih i traumatskih ruptura



ostaje nepoznata, najvećim dijelom zbog nepostojanja predisponirajućih čimbenika koji bi doveli do rupture tetiva Gmed i Gmin. Stoga, možemo zaključiti kako je potrebno provesti dodatna istraživanja u području etiologije ruptura tetiva Gmed i Gmin, kojima bi se utvrdili rizični čimbenici i razvile preventivne mjere kako bi se moglo djelovati na rizične skupine.

Rupture tetiva Gmed i Gmin moraju se uzeti u obzir kod svih bolesnika koji se žale na peritrohanternu boli i imaju kliničke znakove slabosti abduktora kuka, a naročito kod bolesnika koji su duži vremenski period bezuspješno liječeni neoperativnim metodama.

Radna dijagnoza ruptura tetiva Gmed i Gmin postavlja se na osnovi kliničkog pregleda i anamneze, a prisutnost boli na derotaciju noge iz položaja vanjske rotacije i na test stajanja na jednoj nozi u trajanju od 30 sekundi, ima visoku specifičnost i osjetljivost za rupturu tetiva Gmed i Gmin.

Radnu dijagnozu potrebno je potvrditi radiološkim pretragama. MR je pokazala iznimno visoku osjetljivost i specifičnost u dijagnostici ruptura tetiva Gmed i Gmin te se smatra metodom izbora u njihovoj dijagnostici, a nalaz područja visokog intenziteta signala na STIR sekvenci i T2 mjerenim snimkama s potiskivanjem signala masnog tkiva najviše koreliraju s rupturama tetiva Gmed i Gmin. UZV se pokazao kao korisna metoda u dijagnostici ruptura tetiva Gmed i Gmin te osim samih ruptura omogućuje i prikaz prisutnosti tendinoze tetive, patologije burza, kao i dostupnih okolnih mekotkivnih struktura što ga čini odličnom alternativom MR-i.

Neoperacijsko liječenje ruptura tetiva Gmed i Gmin u većini slučajeva ne daje zadovoljavajuće rezultate i pruža samo privremeno poboljšanje simptoma, a bolesnici najčešće duže vrijeme budu liječeni ovom metodom bez uspjeha.

Usprkos ograničenjima trenutne literature, relativnom malobrojnošću studija i manjkom specifičnih podataka o ishodima, ipak se preporučuje kirurško liječenje ruptura. U literaturi su dostupne brojne metode kirurškog liječenja ruptura, ali trenutno nije moguće odrediti najefikasniju metodu. Kirurško liječenje ruptura tetiva Gmed i Gmin moguće je izvesti i endoskopskim putem, ali za sada ne postoje dokazi koji bi upućivali na prednost endoskopskog pristupa pred otvorenim.

Evaluacija ishoda liječenja ruptura tetiva Gmed i Gmin, ili usporedba između ishoda različitih tehnika korištenih u liječenju tetiva vrlo je zahtjevna. Postoje brojne

ograničenja sustavnog pregleda literature, kao što je detaljno opisivanje kirurških metoda liječenja u studijama, ali izostavljanje detalja vezanih uz demografske podatke bolesnika, postoperativne protokole i postoperativne kontrolne preglede na kojima se bolesnici evaluiraju. Iako postoji velik broj studija, izuzev par, većina ima uzorak bolesnika manji od 20 bolesnika što smanjuje pouzdanost rezultata studije. Jedan od čimbenika koji uvelike ograničavaju sustavni pregled literature je i nepostojanje valjanih evaluacijskih upitnika za rupturu tetiva Gmed i Gmin, a većina upitnika koji se trenutno koriste osmišljeni su za drugu patologiju, kao što je na primjer osteoartritis zgloba kuka. Velika heterogenost studija koje uključuju bolesnike s raznim demografskim podacima i različitim etiologijama ruptura dodatno ograničava provođenje sustavnog pregleda literature, jer iako korištene metode liječenja mogu biti iste, usporedba bolesnika koji se podvrgavaju operacijskom liječenju može biti otežana zbog neprepoznatosti prave etiologije ruptura tetiva Gmed i Gmin. Iz svega proizlazi da su potrebni novi sistemski pregledi literature, koji bi se temeljili na detaljnoj usporedbi rezultata ishoda metoda kirurškog liječenja i veličine ruptura utvrđene radiološkim tehnikama, kao i procjene ishoda liječenja posebnim upitnicima za procjenu ishoda liječenja ruptura tetiva Gmed i Gmin. Na taj način bi se mogla odrediti najbolja metoda liječenja za pojedinu skupinu ruptura.

Za kraj, potrebno je naglasiti problematičnost naziva ruptura tetiva Gmed i Gmin koji se mogu susresti pregledom anglosaksonske literature. Pregledom literature je uočeno da se rupturi tih mišića nazivaju rupturama glutealnih tetiva ili rupturama abduktornih tetiva. Rupture glutealnih tetiva podrazumijevale bi i postojanje rupture tetive najvećeg glutealnog mišića što pregledom literature nije utvrđeno, a rupturi abduktornih tetiva podrazumijevale bi postojanje rupture tetive TFL što pregledom literature isto tako nije utvrđeno. Stoga je korištenje takvog nazivlja u studijama o rupturama tetiva Gmed i Gmin pogrešno i dovodi do otežanog razlučivanja mišića koji su zahvaćeni patologijom od onih koji to nisu.

## Zahvale

Zahvaljujem se prije svega svom mentoru, dr. sc. Ivanu Bohačeku, na svom uloženom trudu i vremenu u izradi ovog diplomskog rada.

Svojoj obitelji, a naročito svojim roditeljima, zahvaljujem se na razumijevanju i bezuvjetnoj potpori koju su mi pružili tijekom svih godina studija.

Posebno hvala mojim prijateljima i kolegama koji su mi svojim savjetima i podrškom pomogli u izradu ovog diplomskog rada.

## Popis literature

1. El-Husseiny M, Patel S, Rayan F, Haddad F. Gluteus medius tears: an under-diagnosed pathology. *Br J Hosp Med (Lond)*. 2011;72(1):12-16. doi:10.12968/hmed.2011.72.1.12.
2. Bunker TD, Ed F, A Esler CN, Registrar S, Leach WJ. Rotator-cuff tear of the hip. *J Bone Jt Surg [Br]*. 1997;79:618-620. doi:10.1302/0301-620X.79B4.7033.
3. Cormier G, Berthelot JM, Maugars Y. Gluteus tendon rupture is underrecognized by French orthopedic surgeons: results of a mail survey. *Jt Bone Spine*. 2006;73(4):411-413. doi:10.1016/j.jbspin.2006.01.021.
4. Lachiewicz PF. Abductor tendon tears of the hip: Evaluation and management. *J Am Acad Orthop Surg*. 2011;19(7):385-391. doi:10.5435/00124635-201107000-00001.
5. Ebert JR, Bucher TA, Ball S V., Janes GC. A review of surgical repair methods and patient outcomes for gluteal tendon tears. *HIP Int*. 2015;25(1):15-23. doi:10.5301/hipint.5000183.
6. Williams BS, Cohen SP. Greater trochanteric pain syndrome: A review of anatomy, diagnosis and treatment. *Anesth Analg*. 2009;108(5):1662-1670. doi:10.1213/ane.0b013e31819d6562.
7. Leonard MH. Trochanteric syndrome: Calcareous and noncalcareous tendonitis and bursitis about the trochanter major. *J Am Med Assoc*. 1958;168(2):175-177. doi:10.1001/jama.1958.63000020003007a.
8. Lievense A, Bierma-Zeinstra S, Schouten B, Bohnen A, Verhaar J, Koes BW. Prognosis of trochanteric pain in primary care. *Br J Gen Pract*. 2005;55(512):199-204.
9. Bird P, Oakley S, Shnier R, Kirkham B. Prospective evaluation of magnetic resonance imaging and physical examination findings in patients with greater trochanteric pain syndrome. *Arthritis Rheum*. 2001;44(9):2138-2145. doi:10.1002/1529-0131(200109)44:9<2138::AID-ART367>3.0.CO;2-M.
10. Waldeyer A. *Waldeyerova anatomija čovjeka*. 1. hrvatsk. (Fanghänel J, Pera F, Anderhuber F, Nitsch R, eds.). Golden Marketing-Tehnička knjiga; 2009.
11. Platzer W. *Priručni anatomski atlas: Sustav organa za pokretanje*. 10. (Vinter I, ed.). Zagreb: Medicinska naklada; 2011.

12. Pećina M, Antičević D, Bilić R, et al. *Ortopedija*. 2. izdanje. Zagreb: Naklada Ljevak; 2000.
13. Kutty S, Schneider P, Faris P, et al. Reliability and predictability of the centre-edge angle in the assessment of pincer femoroacetabular impingement. *Int Orthop*. 2012;36(3):505-510. doi:10.1007/s00264-011-1302-y.
14. Hanke MS, Steppacher SD, Zurmühle CA, Siebenrock KA, Tannast M. Hips with protrusio acetabuli are at increased risk for failure after femoroacetabular impingement surgery: A 10-year followup. *Clin Orthop Relat Res*. 2016;474(10):2168-2180. doi:10.1007/s11999-016-4918-9.
15. Smoljanovic T, Prutki M, Strazar K, Curic S, Mahnik A, Bojanic I. Artroskopija kuka. *Lijec Vjesn*. 2013;135(9-10):246-256.
16. Akel I, Songür M, Karahan S, Yilmaz G, Demirkiran HG, Tümer Y. Acetabular index values in healthy Turkish children between 6 months and 8 years of age: A cross-sectional radiological study. *Acta Orthop Traumatol Turc*. 2013;47(1):38-42. doi:10.3944/AOTT.2013.2832.
17. Tönnis D. Normal values of the hip joint for the evaluation of X-rays in children and adults. *Clin Orthop Relat Res*. 1976;119(119):39-47. doi:10.1097/00003086-197609000-00007.
18. Lee YK, Chung CY, Koo KH, Lee KM, Kwon DG, Park MS. Measuring acetabular dysplasia in plain radiographs. *Arch Orthop Trauma Surg*. 2011;131(9):1219-1226. doi:10.1007/s00402-011-1279-4.
19. Pfirrmann CWA, Chung CB, Theumann NH, Trudell DJ, Resnick D. Greater trochanter of the hip: Attachment of the abductor mechanism and a complex of three bursae—MR imaging and MR bursography in cadavers and MR imaging in asymptomatic volunteers. *Radiology*. 2001;221(2):469-477. doi:10.1148/radiol.2211001634.
20. Flack NAMS, Nicholson HD, Woodley SJ. The anatomy of the hip abductor muscles. *Clin Anat*. 2014;27(2):241-253. doi:10.1002/ca.22248.
21. Al-Hayani A. The functional anatomy of hip abductors. *Folia Morphol (Warsz)*. 2009;68(2):98-103.
22. Beck M, Sledge JB, Gautier E, Dora CF, Ganz R. The anatomy and function of the gluteus minimus muscle. *J Bone Jt Surg*. 2000;82(3):358-363. doi:10.1302/0301-620X.82B3.10356.
23. Goodman SB. Does the direct lateral approach to the hip joint jeopardize the

- superior gluteal nerve? *Clin Anat.* 1991;4(2):123-128.  
doi:10.1002/ca.980040207.
24. Woodley SJ, Mercer SR, Nicholson HD. Morphology of the bursae associated with the greater trochanter of the femur. *J Bone Jt Surg - Ser A.* 2008;90(2):284-294. doi:10.2106/JBJS.G.00257.
  25. Gottschalk F, Kourosh S, Leveau B. The functional anatomy of tensor fasciae latae and gluteus medius and minimus. *J Anat.* 1989;166:179-189.  
doi:10.1016/j.clinbiomech.2007.07.001.
  26. Schnüke M, Schulte E, Schumacher U, Ross L, Lamperti E. *Thieme atlas of anatomy.* Stuttgart: Thieme; 2006.
  27. Kumagai M, Shiba N, Higuchi F, Nishimura H, Inoue A. Functional evaluation of hip abductor muscles with use of magnetic resonance imaging. *J Orthop Res.* 1997;15(6):888-893. doi:10.1002/jor.1100150615.
  28. Polkowski GG, Clohisy JC. Hip biomechanics. *Sports Med Arthrosc.* 2010;18(2):56-62. doi:10.1097/JSA.0b013e3181dc5774.
  29. Semciw AI, Pizzari T, Murley GS, Green RA. Gluteus medius: an intramuscular EMG investigation of anterior, middle and posterior segments during gait. *J Electromyogr Kinesiol.* 2013;23(4):858-864. doi:10.1016/j.jelekin.2013.03.007.
  30. Semciw AI, Green RA, Murley GS, Pizzari T. Gluteus minimus: An intramuscular EMG investigation of anterior and posterior segments during gait. *Gait Posture.* 2014;39(2):822-826. doi:10.1016/j.gaitpost.2013.11.008.
  31. Davies JF, Stiehl JB, Davies JA, Geiger PB. Surgical treatment of hip abductor tendon tears. *J Bone Jt Surg.* 2013;95(15):1420-1425.
  32. Davies JF, Davies DM. Surgical technique for the repair of tears to the gluteus medius and minimus tendons of the hip. *JBJS Essent Surg Tech.* 2014;4(2):e11. doi:10.2106/JBJS.ST.M.00072.
  33. Gaida JE, Ashe MC, Bass SL, Cook JL. Is adiposity an under-recognized risk factor for tendinopathy? A systematic review. *Arthritis Care Res.* 2009;61(6):840-849. doi:10.1002/art.24518.
  34. Fearon AM, Stephens S, Cook JL, et al. The relationship of femoral neck shaft angle and adiposity to greater trochanteric pain syndrome in women. A case control morphology and anthropometric study. *Br J Sports Med.* 2012;46(12):888-892. doi:10.1136/bjsports-2011-090744.
  35. Segal NA, Harvey W, Felson DT, et al. Leg-length inequality is not associated

- with greater trochanteric pain syndrome. *Arthritis Res Ther*. 2008;10(3). doi:10.1186/ar2433.
36. Howell GED, Biggs RE, Bourne RB. Prevalence of abductor mechanism tears of the hips in patients with osteoarthritis. *J Arthroplasty*. 2001;16(1):121-123. doi:10.1054/arth.2001.19158.
  37. Kurtz S, Mowat F, Ong K, Chan N, Lau E, Halpern M. Prevalence of primary and revision total hip and knee arthroplasty in the United States from 1990 through 2002. *J Bone Jt Surg Am*. 2005;87(7):1487-1497. doi:87/7/1487 [pii]r10.2106/JBJS.D.02441.
  38. Iorio R, Healy WL, Warren PD, Appleby D. Lateral trochanteric pain following primary total hip arthroplasty. *J Arthroplasty*. 2006;21(2):233-236. doi:10.1016/j.arth.2005.03.041.
  39. Svensson O, Sköld S, Blomgren G. Integrity of the gluteus medius after the transgluteal approach in total hip arthroplasty. *J Arthroplasty*. 1990;5(1):57-60. <http://www.ncbi.nlm.nih.gov/pubmed/2319249>.
  40. Mulliken BD, Rorabeck CH, Bourne RB, Nayak N. A modified direct lateral approach in total hip arthroplasty: a comprehensive review. *J Arthroplasty*. 1998;13(7):737-747. doi:10.1016/S0883-5403(98)90024-9.
  41. Kagan A 2nd. Rotator cuff tears of the hip. *Clin Orthop Relat Res*. 1999;368(368):135-140. doi:10.1097/00003086-199911000-00016.
  42. Ramesh M, O'Byrne JM, McCarthy N, Jarvis A, Mahalingham K CW. Damage to the superior gluteal nerve after the hardinge approach to the hip. *J Bone Jt Surg [Br]J*. 1996;78-B:903-906. doi:10.1016/j.arth.2006.11.013.
  43. Rao BM, Kamal TT, Vafaye J, Taylor L. Surgical repair of hip abductors. A new technique using Graft Jacket ® allograft acellular human dermal matrix. *Int Orthop*. 2012;36(10):2049-2053. doi:10.1007/s00264-012-1630-6.
  44. Fisher DA, Almand JD, Watts MR. Operative repair of bilateral spontaneous gluteus medius and minimus tendon ruptures: A case report. *JBJS Case Connect*. 2007;os-89(5):1103-1107. doi:10.2106/JBJS.F.01201.
  45. Stanton MC, Maloney MD, DeHaven KE, Giordano BD. Acute traumatic tear of gluteus medius and minimus tendons in a patient without antecedent peritrochanteric hip pain. *Geriatr Orthop Surg Rehabil*. 2012;3(2):84-88. doi:10.1177/2151458512441795.
  46. Yi S-R, Kwon J, Cho J-H. Acute isolated tear of gluteus medius in young male.

- Hip pelvis*. 2017;29(4):291-293. doi:10.5371/hp.2017.29.4.291.
47. Yanke AB, Hart MA, McCormick F, Nho SJ. Endoscopic repair of a gluteus medius tear at the musculotendinous junction. *Arthrosc Tech*. 2013;2(2):e69-e72. doi:10.1016/j.eats.2012.11.004.
  48. Lequesne M, Mathieu P, Vuillemin-Bodaghi V, Bard H, Djian P. Gluteal tendinopathy in refractory greater trochanter pain syndrome: Diagnostic value of two clinical tests. *Arthritis Care Res*. 2008;59(2):241-246. doi:10.1002/art.23354.
  49. Weber M, Berry DJ. Abductor avulsion after primary total hip arthroplasty: Results of repair. *J Arthroplasty*. 1997;12(2):202-206. doi:10.1016/S0883-5403(97)90067-X.
  50. Miozzari HH, Dora C, Clark JM, Nötzli HP. Late repair of abductor avulsion after the transgluteal approach for hip arthroplasty. *J Arthroplasty*. 2010;25(3):450-457.e1. doi:10.1016/j.arth.2008.12.010.
  51. Pfirrmann CWA, Notzli HP, Dora C, Hodler J, Zanetti M. Abductor tendons and muscles assessed at MR imaging after total hip arthroplasty in asymptomatic and symptomatic patients. *Radiology*. 2005;235(3):969-976. doi:10.1148/radiol.2353040403.
  52. McMahan SE, Smith TO, Hing CB. A systematic review of imaging modalities in the diagnosis of greater trochanteric pain syndrome. *Musculoskeletal Care*. 2012;10(4):232-239. doi:10.1002/msc.1024.
  53. Cvitanic O, Henzie G, Skezas N, Lyons J, Minter J. MRI diagnosis of tears of the hip abductor tendons (gluteus medius and gluteus minimus). *Am J Roentgenol*. 2004;182(1):137-143. doi:10.2214/ajr.182.1.1820137.
  54. Lequesne M, Djian P, Vuillemin V, Mathieu P. Prospective study of refractory greater trochanter pain syndrome. MRI findings of gluteal tendon tears seen at surgery. Clinical and MRI results of tendon repair. *Jt Bone Spine*. 2008;75(4):458-464. doi:10.1016/j.jbspin.2007.12.004.
  55. Walsh MJ, Walton JR, Walsh NA. Surgical repair of the gluteal tendons. A report of 72 cases. *J Arthroplasty*. 2011;26(8):1514-1519. doi:10.1016/j.arth.2011.03.004.
  56. Connell DA, Bass C, Sykes CJ, Young D, Edwards E. Sonographic evaluation of gluteus medius and minimus tendinopathy. *Eur Radiol*. 2003;13(6):1339-1347. doi:10.1007/s00330-002-1740-4.



57. Fearon AM, Scarvell JM, Cook JL, Smith PNF. Does ultrasound correlate with surgical or histologic findings in greater trochanteric pain syndrome? A pilot study. *Clin Orthop Relat Res*. 2010;468(7):1838-1844. doi:10.1007/s11999-009-1174-2.
58. Allwright SJ, Cooper RA, Nash P. Trochanteric bursitis: bone scan appearance. *Clin Nucl Med*. 1988;13(8):561-564.
59. Tortolani PJ, Carbone JJ, Quartararo LG. Greater trochanteric pain syndrome in patients referred to orthopedic spine specialists. *Spine J*. 2002;2(4):251-254. doi:10.1016/S1529-9430(02)00198-5.
60. LaBan MM, Weir SK, Taylor RS. "Bald trochanter" spontaneous rupture of the conjoined tendons of the gluteus medius and minimus presenting as a trochanteric bursitis. *Am J Phys Med Rehabil*. 2004;83(10):806-809. doi:10.1097/01.PHM.0000140792.48248.49.
61. Nolan DR, Fitzgerald RHJ, Beckenbaugh RD, Coventry MB. Complications of total hip arthroplasty treated by reoperation. *J Bone Joint Surg Am*. 1975;57(7):977-981.
62. Bajwa AS, Middleton F, Campbell DG, Comely AS, Lewis PL. Gluteal tendon reconstruction in association with hip arthroplasty. *HIP Int*. 2011;21(3):288-292. doi:10.5301/HIP.2011.8414.
63. Voos JE, Shindle MK, Pruett A, Asnis PD, Kelly BT. Endoscopic repair of gluteus medius tendon tears of the hip. *Am J Sports Med*. 2009;37(4):743-747. doi:10.1177/0363546508328412.
64. Davies H, Zhaeentan S, Tavakkolizadeh A, Janes G. Surgical repair of chronic tears of the hip abductor mechanism. *HIP Int*. 2009;19(4):372-376. doi:52DF241E-EA8B-4E0E-87DA-04D8F2D9D3FB [pii].
65. Ebert JR, Bucher TA, Mullan CJ, Janes GC. Clinical and functional outcomes after augmented hip abductor tendon repair. *Hip Int*. 2017;00(October):1-10. doi:10.5301/hipint.5000525.
66. Giordano B, Domb B, Botser I. Outcomes of endoscopic gluteus medius repair with minimum 2-year follow-up. *Arthrosc J Arthrosc Relat Surg*. 2013;29(12):e193. doi:10.1016/j.arthro.2013.09.025.
67. Alpaugh K, Chillelli BJ, Xu S, Martin SD. Outcomes after primary open or endoscopic abductor tendon repair in the hip: a systematic review of the literature. *Arthroscopy*. 2015;31(3):530-540. doi:10.1016/j.arthro.2014.09.001.

68. Chandrasekaran S, Lodhia P, Gui C, Vemula SP, Martin TJ, Domb BG. Outcomes of open versus endoscopic repair of abductor muscle tears of the hip: A systematic review. *Arthroscopy*. 2015;31(10):2057-2067. doi:10.1016/j.arthro.2015.03.042.
69. Thaunat M, Chatellard R, Noël E, Sonnery-Cottet B, Nové-Josserand L. Endoscopic repair of partial-thickness undersurface tears of the gluteus medius tendon. *Orthop Traumatol Surg Res*. 2013;99(7):853-857. doi:10.1016/j.otsr.2013.06.005.
70. Chandrasekaran S, Gui C, Hutchinson MR, Lodhia P, Suarez-Ahedo C, Domb BG. Outcomes of endoscopic gluteus medius repair. *J Bone Jt Surgery-American Vol*. 2015;97(16):1340-1347. doi:10.2106/JBJS.N.01229.
71. McCormick F, Alpaugh K, Nwachukwu BU, Yanke AB, Martin SD. Endoscopic repair of full-thickness abductor tendon tears: Surgical technique and outcome at minimum of 1-year follow-up. *Arthrosc - J Arthrosc Relat Surg*. 2013;29(12):1941-1947. doi:10.1016/j.arthro.2013.08.024.
72. Bucher TA, Darcy P, Ebert JR, Smith A, Janes G. Gluteal tendon repair augmented with a synthetic ligament: Surgical technique and a case series. *HIP Int*. 2014;24(2):187-193. doi:10.5301/hipint.5000093.
73. Makridis KG, Lequesne M, Bard H, Djian P. Clinical and MRI results in 67 patients operated for gluteus medius and minimus tendon tears with a median follow-up of 4.6 years. *Orthop Traumatol Surg Res*. 2014;100(8):849-853. doi:10.1016/j.otsr.2014.08.004.
74. Rajkumar S, Singer GC, Jones JR. Results following repair of gluteus medius defects following total hip arthroplasty. *HIP Int*. 2011;21(3):293-298. doi:10.5301/HIP.2011.8400.
75. Lübbecke A, Kampfen S, Stern R, Hoffmeyer P. Results of surgical repair of abductor avulsion after primary total hip arthroplasty. *J Arthroplasty*. 2008;23(5):694-698. doi:10.1016/j.arth.2007.08.018.
76. Makridis KG, Lequesne M, Bard H, Djian P. Clinical and MRI results in 67 patients operated for gluteus medius and minimus tendon tears with a median follow-up of 4.6 years. *Orthop Traumatol Surg Res*. 2014;100(8):849-853. doi:10.1016/j.otsr.2014.08.004.
77. Fehm MN, Huddleston JI, Burke DW, Geller JA, Malchau H. Repair of a deficient abductor mechanism with achilles tendon allograft after total hip

replacement. *J Bone Jt Surg - Ser A*. 2010;92(13):2305-2311.

doi:10.2106/JBJS.I.01011.

78. Whiteside LA, Nayfeh T, Katerberg BJ. Gluteus maximus flap transfer for greater trochanter reconstruction in revision THA. In: *Clinical Orthopaedics and Related Research*. ; 2006:203-210. doi:10.1097/01.blo.0000246538.75123.db.

## Korištene ilustracije

1. Drake R, Vogl AW, Mitchell A. Gray's Anatomy for Students [Slika s interneta]. 2. izdanje. London: Churchill Livingstone; 2009. – [pristupljeno 23.5.2018.]. Dostupno na: <http://morphopedics.wikidot.com/total-hip-arthroplasty>
2. Pećina i sur. Ortopedija. 2. izdanje. Zagreb: Naklada Ljevak; 2000. Slika 6., Kut otvora acetabuluma ili PE-kut; str. 213.
3. Pećina i sur. Ortopedija. 2. izdanje. Zagreb: Naklada Ljevak; 2000. Slika 7., Wibergov ili CE-kut; str. 213.
4. Gallard F. Acetabular angle [slika s interneta]. Case courtesy of A.Prof Frank Gaillard, Radiopaedia.org, rID: 36354 - [pristupljeno 31.5.2018.]. Slika 2., Acetabular angle. Dostupno na: <https://radiopaedia.org/articles/acetabular-angle>
5. Stadnick M, Gluteus Minimus Tear & Trochanteric Bursitis [slika s interneta]. MRI Web Clinic. Radsources; 2004. – [pristupljeno 23.5.2018.]. Slika 5., Frontal and lateral views of the anatomy at the greater trochanter. Dostupno na: <http://radsources.us/gluteus-minimus-tear-trochanteric-bursitis/>
6. Pećina i sur. Ortopedija. 2. izdanje. Zagreb: Naklada Ljevak; 2000. Slika 1., Kolodijafizarni kut (CCD); str. 212.
7. Pećina i sur. Ortopedija. 2. izdanje. Zagreb: Naklada Ljevak; 2000. Slika 3., Kut torzije femura; str. 212.
8. Stoller D, Sampson T, Bredella M. The Hip [Slika s interneta]. – [pristupljeno 2.6.2018.]. Slika 3.16, Gluteus medius. Dostupno na: <https://musculoskeletalkey.com/the-hip/>
9. Stoller D, Sampson T, Bredella M. The Hip [Slika s interneta]. – [pristupljeno 2.6.2018.]. Slika 3.17, Gluteus minimus. Dostupno na: <https://musculoskeletalkey.com/the-hip/>
10. Pećina i sur. Ortopedija. 2. izdanje. Zagreb: Naklada Ljevak; 2000. Slika 9., Prikaz opterećenja samo jedne noge kada se cijela tjelesna težina prenosi na opterećenu nogu; str. 214..
11. Pećina i sur. Ortopedija. 2. izdanje. Zagreb: Naklada Ljevak; 2000. Slika 12., U tijeku kompenzatorskog naginjanja tijela na stranu opterećene noge (pozitivan Duchenneov znak) tjelesna težina primiče se središtu zgloba kuka; str. 215.

12. O'Rahilly R, Müller F, Carpenter S, Swenson R. Basic Human Anatomy A Regional Study of Human Structure [Slika s interneta]. 2008. – [pristupljeno 2.6.2018.]. Slika 18-3. Abduction at the hip joint, viewed from behind.  
Dostupno na:  
[https://www.dartmouth.edu/~humananatomy/figures/chapter\\_18/18-3.HTM](https://www.dartmouth.edu/~humananatomy/figures/chapter_18/18-3.HTM)
13. Pećina i sur. Ortopedija. 2. izdanje. Zagreb: Naklada Ljevak; 2000. Slika 13., Bolesnik se oslanja na štap, a manji ili veći dio tjelesne težine se prenosi preko štapa na podlogu; str. 216.
14. Davies JF, Davies DM. Surgical Technique for the Repair of Tears to the Gluteus Medius and Minimus Tendons of the Hip [Slika s interneta]. JBJS Essent Surg Tech; 2014. – [Pristupljeno internetu 26.7.2018.]. Slika 4., A drawing demonstrating the appearances of the various grades of tears in a right hip, showing their progression. Dostupno na:  
<https://www.jbjs.org/search.php?sortby=authors&sortorder=desc&start=2500&type=imagegroup&query=pain%2Bmanagement>
15. McFadden D, Asplund C. Physical examination of the hip and pelvis [Slika s interneta]. Springer, Cham; 2017. - [pristupljeno 11.6.2018.]. Slika 3., Resisted hip abduction test. Dostupno na: [https://link.springer.com/chapter/10.1007/978-3-319-42788-1\\_2#citeas](https://link.springer.com/chapter/10.1007/978-3-319-42788-1_2#citeas)
16. Reiman M, Mather R, Cook C. Physical examination tests for hip dysfunction and injury [Slika s interneta]. Br J Sports Med; 2015. - [pristupljeno 2.6.2018.]. Slika 2., Resisted external derotation test. Dostupno na:  
<http://bjsm.bmj.com/content/49/6/357>
17. Sefton JM, Yarar C, Berry JW. Six weeks of massage therapy produces changes in balance, neurological and cardiovascular measures in older persons [Slika s interneta]. Int J Ther Massage Bodywork; 2012. - [pristupljeno 11.6.2018.]. Slika f2-ijtmb-5-3-28., Double- and single-legged stance.  
Dostupno na:  
[https://openi.nlm.nih.gov/detailedresult.php?img=PMC3457720\\_ijtmb-5-3-28f2&req=4](https://openi.nlm.nih.gov/detailedresult.php?img=PMC3457720_ijtmb-5-3-28f2&req=4)
18. Howells R. Case of the Month – April 2016 – Painless hip [Slika s interneta]. 2016. – [pristupljeno 2.6.2018.]. Slika 1., MRI scan T1 image of normal hip with gluteus minimus tendon (\*) and gluteus medius tendon (\*\*). Dostupno na:

<http://www.roberthowells.com.au/education/case-month-april-2016-painless-imp/>

19. Hip | Peritrochanteric tendinopathies | Gluteus medius tendon tear: MRI / Ultrasound [Slika s interneta]. Slika 1., 55-year-old woman with acute onset on a lateral groin pain. MRI shows retraction of the gluteus medius (GM) tendon with distal tear (green arrows) and fluid collection (red arrows). Dostupno na: <http://www.image-echographie.net/?r=6&ssr=6&a=930&langue=en>
20. Doss A. Case Report: Neotendon regeneration and repair of gluteus tendon tear at 1-year follow-up after ultrasound guided platelet rich plasma tenotomy [Slika s interneta]. F1000Research; 2014. – [pristupljeno 2.6.2018.]. Slika 1., Ultrasound showing full thickness tear of the degenerating gluteus medius tendon insertion (10 mm × 12 mm high grade). Dostupno na: <https://f1000research.com/articles/3-284/v1>
21. Davies JF, Davies DM. Surgical Technique for the Repair of Tears to the Gluteus Medius and Minimus Tendons of the Hip [Slika s interneta]. JBJS Essent Surg Tech; 2014. – [Pristupljeno 26.7.2018.]. Slika 7., Repair of a Grade-IV tear in a right hip. Dostupno na: <https://www.jbjs.org/search.php?sortby=authors&sortorder=desc&start=2500&type=imagegroup&query=pain%2Bmanagement>
22. Thauinat M, Charellard R, Noël E, Sonnery-Cottet B, Nové-Josserand L. Endoscopic repair of partial-thickness undersurface tears of the gluteus medius tendon [Slika s interneta]. Orthopaedics & Traumatology: Surgery & Research; 2013. – [Pristupljeno 3.6.2018.]. Slika 5., Principle of endoscopic repair of undersurface tear. Dostupno na: <https://www.sciencedirect.com/science/article/pii/S1877056813001680>

## Životopis

Rođen sam 13.07.1993. u Zagrebu. Nakon završene osnovne škole upisujem XV. gimnaziju u Zagrebu. Tijekom srednjoškolskog obrazovanja aktivno treniram atletiku u AK Agram te se natječem na brojnim utrkama. Godine 2012. završavam srednjoškolsko obrazovanje te iste godine upisujem Medicinski fakultet Sveučilišta u Zagrebu.

Akadske godine 2014./2015. obavljao sam dužnost demonstratora na kolegiju Histologija i embriologija, a godine 2015./2016. na kolegiju Patofiziologija.

Dobitnik sam Dekanove nagrade za najboljeg studenta pete godine u akademskoj godini 2016./2017.

Aktivno se služim engleskim jezikom i pasivno njemačkim.