

Magnetska rezonancija u dijagnostici reumatoloških bolesti

Banović, Marija

Master's thesis / Diplomski rad

2019

Degree Grantor / Ustanova koja je dodijelila akademski / stručni stupanj: **University of Zagreb, School of Medicine / Sveučilište u Zagrebu, Medicinski fakultet**

Permanent link / Trajna poveznica: <https://um.nsk.hr/um:nbn:hr:105:330918>

Rights / Prava: [In copyright](#)/[Zaštićeno autorskim pravom.](#)

Download date / Datum preuzimanja: **2024-10-17**



Repository / Repozitorij:

[Dr Med - University of Zagreb School of Medicine Digital Repository](#)



SVEUČILIŠTE U ZAGREBU

MEDICINSKI FAKULTET

Marija Banović

**Magnetska rezonancija u dijagnostici
reumatoloških bolesti**

DIPLOMSKI RAD



Zagreb, 2019.

Diplomski rad je izrađen u Kliničkom zavodu za dijagnostičku i intervencijsku radiologiju Kliničke bolnice Dubrava, pod vodstvom doc. dr. sc. Gordane Ivanac, dr. med. i predan je na ocjenu u akademskoj godini 2018/2019.

KRATICE

AS	Ankilozantni spondilitis
ASAS	Procjena međunarodnog društva SpondyloArthritis (engl. Assessment of SpondyloArthritis international Society)
CT	engl. computed tomography (računalna tomografija)
DIP	Distalni interfalangealni
KR	Konvencionalna radiografija
MCP	Metakarpofalangealni
MR	Magnetska rezonancija
MRI	engl. magnetic resonance imaging (magnetska rezonancija)
OA	Osteoartritis
PA	Psorijatični artritis
PET	Pozitronska emisijska tomografija
PIP	Proksimalni interfalangealni
RA	Reumatoidni artritis
RF	Radiofrekventni
RTG	Rentgen
T	Tesla
T1	Prva faza relaksacije
T2	Druga faza relaksacije
US	engl. ultrasound (ultrazvuk)
UZ	Ultrazvuk
XR	engl. x-ray (x-zrake)

SADRŽAJ

Sažetak 1

Summary 2

1. UVOD 3
2. REUMATOLOŠKE BOLESTI 3
 - 2.1. Rumatoidni artritis 4
 - 2.2. Osteoartritis 5
 - 2.3. Psorijatični artritis 6
 - 2.4. Ankilozantni spondilitis 7
3. SLIKOVNE METODE U DIJAGNOSTICI REUMATOLOŠKIH BOLESTI 10
 - 3.1. Konvencionalna radiografija 10
 - 3.2. Računalna tomografija 10
 - 3.3. Scintigrafija 11
 - 3.4. Ultrazvuk 11
 - 3.5. Magnetska rezonancija 12
4. SLIKOVNI PRIKAZI U REUMATOIDNOM ARTRITISU 16
 - 4.1. MR i RTG slike zapešća u razmaku od godinu dana 16
 - 4.2. MR i RTG slike šake u razmaku od 2 godine 19
 - 4.3. Scintigrafija šake u razmaku od 2 godine 20
 - 4.4. Ultrazvuk šake u razmaku od 2 godine 20
5. SLIKOVNI PRIKAZI U OSTEOARTRITISU 21
 - 5.1. MR osteoartritisa koljenog zgloba 21
 - 5.2. RTG i MR osteoartritisa ruke 22
 - 5.3. UZ osteoartritisa ruke 22
5. ZAKLJUČAK 23
6. ZAHVALA 24
7. LITERATURA 25
8. ŽIVOTOPIS 29

Sažetak

MAGNETSKA REZONACIJA U DIJAGNOSTICI REUMATOLOŠKIH BOLESTI

MARIJA BANOVIĆ

Reumatska mišićnokoštana stanja prepoznata su kao važan svjetski medicinski, društveni i gospodarski problem. Rana dijagnoza i pravilno liječenje jako su važni za boljitak bolesnika. Magnetska rezonancija (MR) osjetljiva je pretraga koja izvrsno pokazuje detalje u mišićnokoštanom sustavu. Na tom području zauzima vodeće mjesto u usporedbi s rentgenom (RTG), računalnom tomografijom (CT), ultrazvukom (UZ) i scintigrafijom. Vrlo je vrijedna za rano otkrivanje i praćenje napredovanja bolesti te učinka liječenja. Prednosti MR su: nema štetnog zračenja, trodimenzionalni prikaz ciljnog područja i izvrstan prikaz detalja u mekim tkivima. Nedostatci su: slabija dostupnost, visoka cijena, slabiji prikaz detalja koštanih struktura i trajanje pregleda.

Ključne riječi: magnetska rezonancija, reumatološke bolesti, slikovne metode

Summary

MAGNETIC RESONANCE IMAGING IN DIAGNOSIS OF RHEUMATIC DISEASES

MARIJA BANOVIĆ

Rheumatic musculoskeletal conditions have been recognized as an important global medical, social, and economic problem. Early diagnosis and proper treatment are very important for patient's health. Magnetic resonance imaging (MRI) is a sensitive diagnostic method showing excellent visibility of detail in the musculoskeletal system. It is the number one diagnostic method compared to X-ray (XR), computed tomography (CT), ultrasound (US), and scintigraphy. MRI is very valuable in early detection, monitoring of disease progression and therapeutic effect. The MRI advantages include: no harmful radiation, three-dimensional view of the target area, and excellent visibility of detail in soft tissues. Disadvantages include: low availability, high price, lower level of detail in bone structures, and the length of the procedure.

Key words: magnetic resonance imaging, rheumatic diseases, imaging techniques

1. UVOD

Reumatska mišićnokoštana stanja prepoznata su kao važan svjetski medicinski, društveni i gospodarski problem. Bolest negativno utječe na kvalitetu života bolesnika, skrbnika i obitelji. Rana dijagnoza i pravilno liječenje jako su važni za boljitak bolesnika. Jednom postavljena dijagnoza često je i doživotna. Ciljevi liječenja su remisija bolesti, zaustavljanje daljnjih oštećenja i podizanje bolesnikovih funkcijskih sposobnosti. Liječenje je veliki trošak, ne samo za zdravstveni sustav, već i za cjelokupni državni proračun. Prema rezultatima istraživanja (2007-2010) prosječni godišnji izravni troškovi zdravstvene zaštite po bolesniku s dijagnozom reumatoidni artritis u Hrvatskoj bili su 19.238,14 kn, a za bolesnike s dijagnozom ankilozantni spondilitis 17.257,14 kn (1).

Svjetska zdravstvena organizacija pod sloganom „Potičimo kretanje“ proglasila je godine 2011-2020, Desetljećem kostiju i zglobova, a Svjetske dane: artritisa 12.listopada, kralježnice 13. listopada, osteoporoze 20. listopada i traume 30. listopada. Djelovanjem na svjetskoj razini želi se povećati svijest o rastućem problemu, ohrabriti bolesnike, promovirati gospodarsku prihvatljivost i opravdanost prevencije i liječenja te povećati razumijevanje bolesti.

2. REUMATOLOŠKE BOLESTI

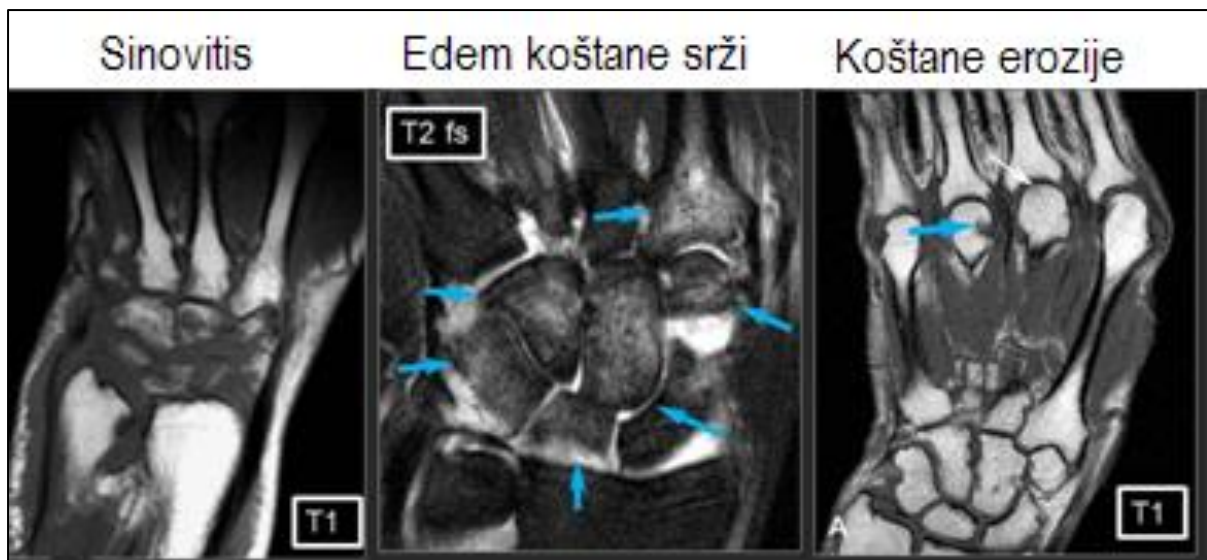
Prema Svjetskoj zdravstvenoj organizaciji mišićnokoštana stanja s najvećim utjecajem na društvo obuhvaćaju više od 150 bolesti i sindroma i najraširenija su skupina bolesti. Dijele se na bolesti zglobova, poremećaje kralježnice, stanja koja su posljedica ozljede i tjelesni invaliditet (2).

Reuma se javlja u svakoj životnoj dobi. Produljenje životnog vijeka povezano je s povećanjem broja bolesnika s kroničnim upalnim reumatskim bolestima. Broj i stopa bolesti mišićnokoštanog sustava i vezivnog tkiva osoba starih 65 i više godina u Hrvatskoj u stacionarnom dijelu bolnica za 2017. godinu iznosila je za muške 5989 (18,2/1000) , ženske 11705 (23,92/1000), ukupno 17694 (21,62/1000) (3).

2.1.Reumatoidni artritis

Artritis je vodeći uzrok invalidnosti. Procjenjuje se da je 54,4 milijuna odraslih u Americi 2014. patilo od artritisa, a do 2040. taj će broj narasti na 78 milijuna (4)

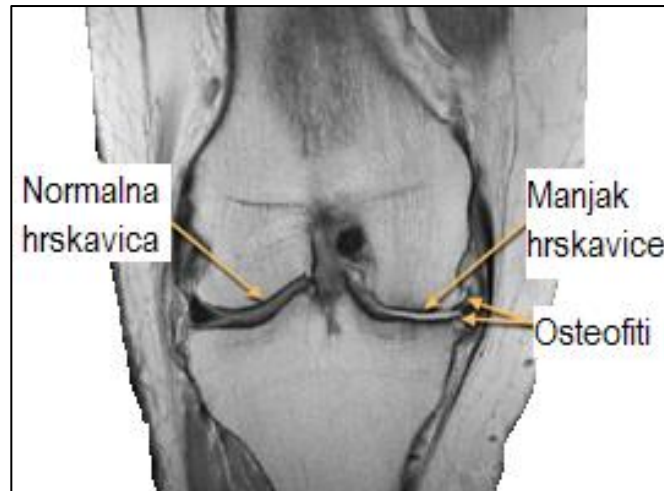
Reumatoidni artritis (RA) autoimuna je kronična sustavna bolest koja zahvaća zglobove, vezivna tkiva, mišiće i tetive. Tri puta je češći u žena. Može se javiti u svakoj životnoj dobi, a najčešće između 20. i 40. godine. Početak bolesti obilježen je bolnim zglobovima i oteklinama koje usporavaju ili onemogućavaju izvršavanje svakodnevnih zadaća. Zahvaća zglobove na simetričnim stranama tijela, npr. desno i lijevo koljeno, desni i lijevi rameni zglob, zglobove desne i lijeve ruke. Tipična je jutarnja zakočenost zglobova. Napredovanjem bolesti nastaju deformacije, subluksacije i luksacije zglobova te fibrozne ankiloze. Prevalencija RA u većini razvijenih zemalja kreće se oko 0,5-1%, a opća prevalencija je 0,8% za osobe starije od 15 godina. Otprilike 10 godina od početka RA, najmanje 50% bolesnika ne može zadržati posao s punim radnim vremenom. Bolest može dovesti do lošije životne kvalitete i invaliditeta. Procjenjuje se da u Hrvatskoj ima oko 44.000 (1%) bolesnika s dijagnozom RA (5-7).



Slika 1. Tipičan MR nalaz ranog RA šake (8).

2.2. Osteoartritis

Osteoartritis (OA) degenerativna je bolest zglobova koja uglavnom zahvaća zglobnu hrskavicu. Povezan je sa starenjem i najčešće zahvaća zglobove koji su neprestano pod dugogodišnjim stresom, kao što su koljena, kukovi, stopala, prsti i donji dio kralježnice. Radiografske karakteristike su: asimetrično smanjenje zglobne pukotine, subhondralna skleroza i pojava osteofita. OA jedna je od deset najtežih bolesti u razvijenim zemljama. Težački posao tijekom 1-9 godina povećava rizik od osteoartritisa 4,5 puta, a tijekom 10 ili više godina 9,3 puta. Prema procjenama u svijetu 9,6% muškaraca i 18% žena starijih od 60 godina ima simptomatski osteoartritis. Oko 80% osoba s osteoartritisom imat će ograničenja u kretanju, a 25% ne može obavljati svoje glavne životne aktivnosti (2).

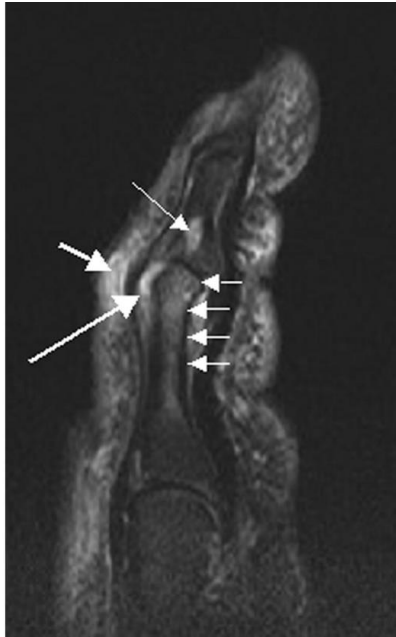

Slika 2. MR osteoartritisa koljena (9).

2.3. Psorijatični artritis

Psorijatični artritis (PA) kronična je upalna bolest zglobova i često je prate psorijatične kožne lezije, oštećenje noktiju i entezitis. Prevalencija PA u populaciji je od 0,02 do 0,1% te se procjenjuje da je u Hrvatskoj najviše do 4400 (0,1%) bolesnika s dijagnozom PA (10-12).

Magnetska rezonancija omogućava rano otkrivanje psorijatičnog artritisa na šaci prikazujući sinovitis, fleksorski tenosinovitis, periartikularnu inflamaciju, edem koštane srži, koštane erozije, koštane proliferacije (13).



Slika 3. MR (T2) psorijatičnog artritisa kažiprsta. Fokalno jači signal, vjerojatno erozija, vidi se na bazi srednje falange (duga tanka strjelica), zatim sinovitis na proksimalnom interfalangealnom zglobu (duga debela strjelica), te pojačani signal na mekom tkivu koji pokazuje edem (kratka debela strjelica). Također se vidi difuzni koštani edem (kratke tanke strjelice) zahvaćajući glavu proksimalne falange i širi se distalno duž šupljine. (14)

2.4. Ankilozantni spondilitis

Ankilozantni spondilitis (AS) kronična je i progresivna bolest koja se očituje bolovima i upalom zglobova kralježnice te zahvaćenošću enteza. Bolest je tri puta češća u muškaraca. Pojavnost AS je oko 0,2%, a u općoj populaciji kreće se do 0,9%. U zemljama srednje Europe prevalencija se kreće od 0,3% do 0,5%. Procjena za Hrvatsku je do 22.000 (0,5%) oboljelih od AS (15-17).

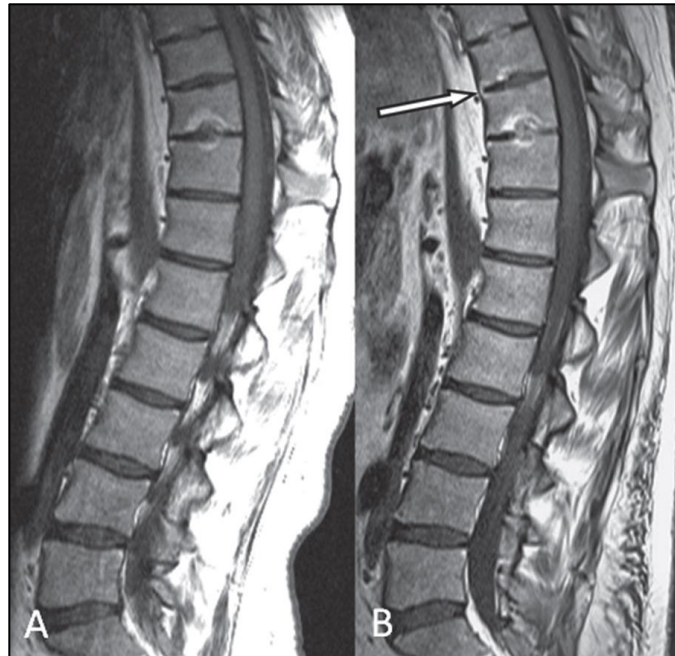Seronegativni spondilitisi upalne su reumatske bolesti koje zahvaćaju sakroilijakalne zglobove, a mogu zahvatiti zglobove kralježnice, enteze i periferne zglobove. Klasifikacijski kriteriji ASAS (Assessment of SpondyloArthritis international Society) za aksijalni spondiloartritis (SpA) preporučuju MR za prikaz morfoloških promjena. U akutnim promjenama vidi se edem koštane srži i nakupljanje kontrasta u paraartikularnim zglobnim dijelovima. Kronične promjene su erozije, sklerozne zone, periartikularne masne naslage, rubne apozicije i ankiloza. MR je vodeća metoda za postavljanje pravovremene dijagnoze i procjene bolesti.

Tablica 1. Klasifikacijski kriteriji ASAS (Assessment of SpondyloArthritis international Society) za aksijalni spondiloartritis (SpA).

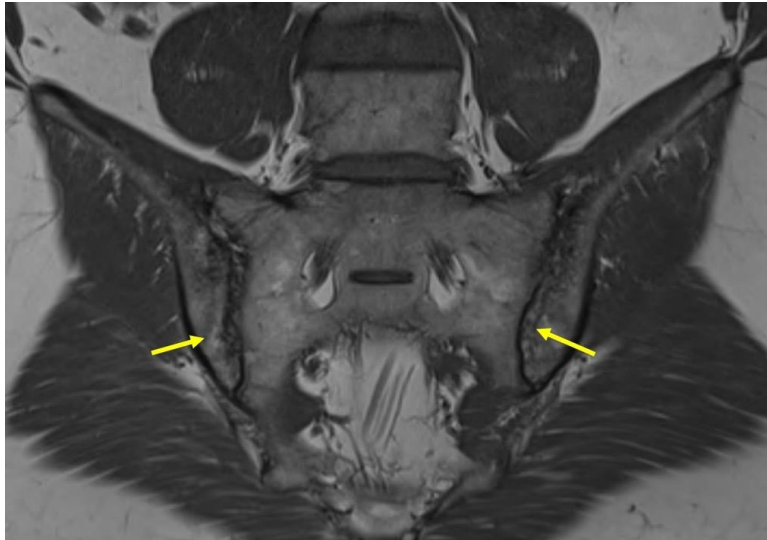
Klasifikacijski kriteriji ASAS za aksijalni spondiloartritis (SpA)	
Križobolja ≥ 3 mjeseca i početak < 45 . godine	
Sakroileitis na snimci i ≥ 1 SpA obilježja	HLA-B27 i ≥ 2 SpA obilježja
<ul style="list-style-type: none"> • Upalna križobolja • Artritis • Entezitis (peta) • Uveitis • Daktilitis • Psorijaza • Chron / kolitis • NSAR dobar odgovor • Anamneza obiteljska + za SpA • HLA-B27 • CRP povišen 	<ul style="list-style-type: none"> • MR aktivna (akutna) upala vrlo vjerojatan sakroileitis povezan sa SpA • Sigurni radiografski sakroileitis na temelju modificiranih NY kriterija

Prema ASAS kriterijima osoba s upalnom boli u leđima koja je mlađa od 45 godina ima seronegativan spondiloartritis ako ima radiološki potvrđen sakroileitis i jedan od simptoma ili ako nema radiološki potvrđen sakroileitis, ali je HLA-B27

pozitivna i ima barem dva simptoma koji su karakteristični za seronegativni spondiloartritis (18,19).



Slika 4. MR torakolumbalne kralježnice 23 godišnje bolesnice s ankilozantnim spondilitisom. Na slici A početni je stadij, a na slici B stanje nakon 3 godine. Vidi se novi anteriorni ankilozitis na T9/10, kralješci T10/11 kompletno su spojeni, a između T8/9 u napredovanju je osifikacija diska (20).



Slika 5. MR sakroilijakalnog zgloba. Obostrano je prisutna erozija (strjelice), subhondralne perifokalne masne lezije i lokalizirana skleroza (21).

3. SLIKOVNE METODE U DIJAGNOSTICI REUMATOLOŠKIH BOLESTI

3.1. Konvencionalna radiografija

Konvencionalna radiografija (KR) koristi x-zrake ili rentgenske zrake i pokazuje promjene od kojih su mnoge vidljive i fizikalnim pregledom (otok mekih tkiva, efuziju zglobova). Erozijske na kostima rijetko se vide u bolesnika s ranim reumatoidnim artritismom, kod kojih bolest traje kraće od 3 mjeseca.

3.2. Računalna tomografija

Računalna tomografija (CT) rentgenska je dijagnostička metoda za prikaz zglobova, analizu komplikacija upale zglobova i za prijeoperacijsku pripremu. Jasno prikazuje koštane erozije i nekrozu. Metoda je dobra za analizu položaja zglobnih tijela, njihov međusobni odnos i mogućnost 3D prikaza. Skenerski pregled brža je i

jeftinija dijagnostička metoda kojom se, nakon kliničkog pregleda, od 60 sekundi do nekoliko minuta dobivaju neophodni, elementarni radiološki podaci. Nedostatak metode je ionizirajuće zračenje, ali je njena brzina ponekad važnija, posebno u akutnim stanjima.

3.3. Scintigrafija

Scintigrafija je neinvazivna dijagnostička metoda kojom se snima raspodjela zračenja gama-emitera nakupljenih u pojedinim organima ili organskim sustavima tijela. Za otprilike 2 h radioaktivna se tvar nakupi u kostima. Snimanje traje oko 30 min, a ponekad i dulje (2-4 h). Postupak pokazuje postoji li zglobna upala. Koštane se promjene ne prikazuju, pa nalaz upotpunjuje RTG dijagnostika.

3.4. Ultrazvuk

Ultrazvuk (UZ) je neinvazivna, neionizirajuća i lako dostupna metoda. Prikazuje oblik i konture zglobnih ploha, debljinu hrskavice, izgled sinovijalne membrane, postojanje izljeva te izvanzglobne strukture: ciste, burze, enteze. Koristi se i u postupku aspiracije zglobnog sadržaja. Proliferacijski se sinovitis na UZ vidi kao distenzija zglobne čahure uz hipoehogeno tkivo s pojačanim krvotokom. UZ dobro otkriva periferni entezitis, naročito kod seronegativnih artropatija. Prednosti metode su niska cijena, prikaz dinamične slike i nepostojanje štetnog utjecaja na tijelo.

3.5. Magnetska rezonancija

Magnetska rezonancija (MR) mišićnokoštanog sustava koristi se za prikaz mišića, tetiva, ligamenata, hrskavice, meniska, labruma, zglobne čahure i kostiju. Vrlo je osjetljiva pretraga za ranu dijagnozu artropatija, za upalne zglobne promjene, za analizu upalnih promjena mekih tkiva i kostiju. Neinvazivnim načinom bez štetnog zračenja prikazuje početne promjene, pa je od velike pomoći u ranoj dijagnostici reumatoidnog artritisa, praćenju napredovanja bolesti i učinka terapije. MR nalaz u reumatoidnom artritisu pokazuje proliferacijski sinovitis, u akutnom sakroilitisu subhondralni koštani edem, sinovitis, kapsulitis i entezitis. Primjena kontrastnog sredstva gadolinija, povećava osjetljivost pretrage (22).

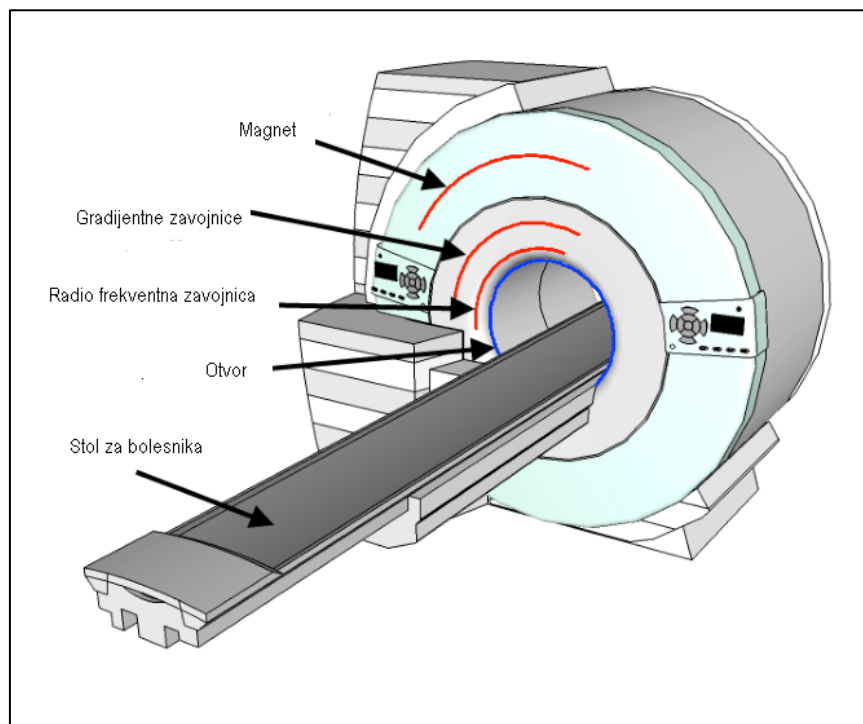
U postupku MR artrografije kontrastno sredstvo može se dati izravno u zglob. Koristi se u dijagnostici promjena zglobnih struktura zbog upalnih, traumatskih i poslijeoperacijskih promjena. Magnetsku rezonanciju moglo bi se smatrati zlatnim standardom za prikaz sinovije jer se tom metodom u ranom stadiju bolesti vide promjene strukture u mekim zglobnim tkivima koje se ne vide tako dobro ni jednom drugom metodom.

MR ima kvalitetniju sliku od CT, dijagnostičku preciznost i nema štetnog zračenja. Rizična skupina za pretragu MR osobe su koje imaju feromagnetna strana tijela (metal, umjetni zglob, pacemaker, piercing, tetovaža metalnim bojama), klaustrofobičari, osjetljivi na buku i nemirne osobe koje svojim pomicanjem smanjuju kvalitetu slike (23).

Oslikavanje pomoću MR temelji se na međudjelovanju jezgara atoma i njihovih magnetskih svojstava s vanjskim magnetskim poljem i radiofrekventnim pulsom (RF). Rezonancija je pojava u kojoj dolazi do maksimalnog prijenosa

energije između dvaju sustava. To se događa kada RF puls prenese energiju na atome unutar stalnog magnetskog polja. Za dobivanje slikovnog prikaza tkiva koriste se jezgre atoma vodika. MR je bezbolna, neinvazivna, detaljna i sigurna dijagnostička metoda snimanja unutrašnjosti ljudskog tijela. MR uređaj ne rabi ionizirajuće zračenje, x-zračenje i gama-zračenje. Oklopljen je Faradayevim kavezom, ne propušta RF zračenja i neškodljiv je za okolinu. Može se primjenjivati kod djece i trudnica (nakon prvog tromjesečja trudnoće) čak i ponavljati više puta (24)

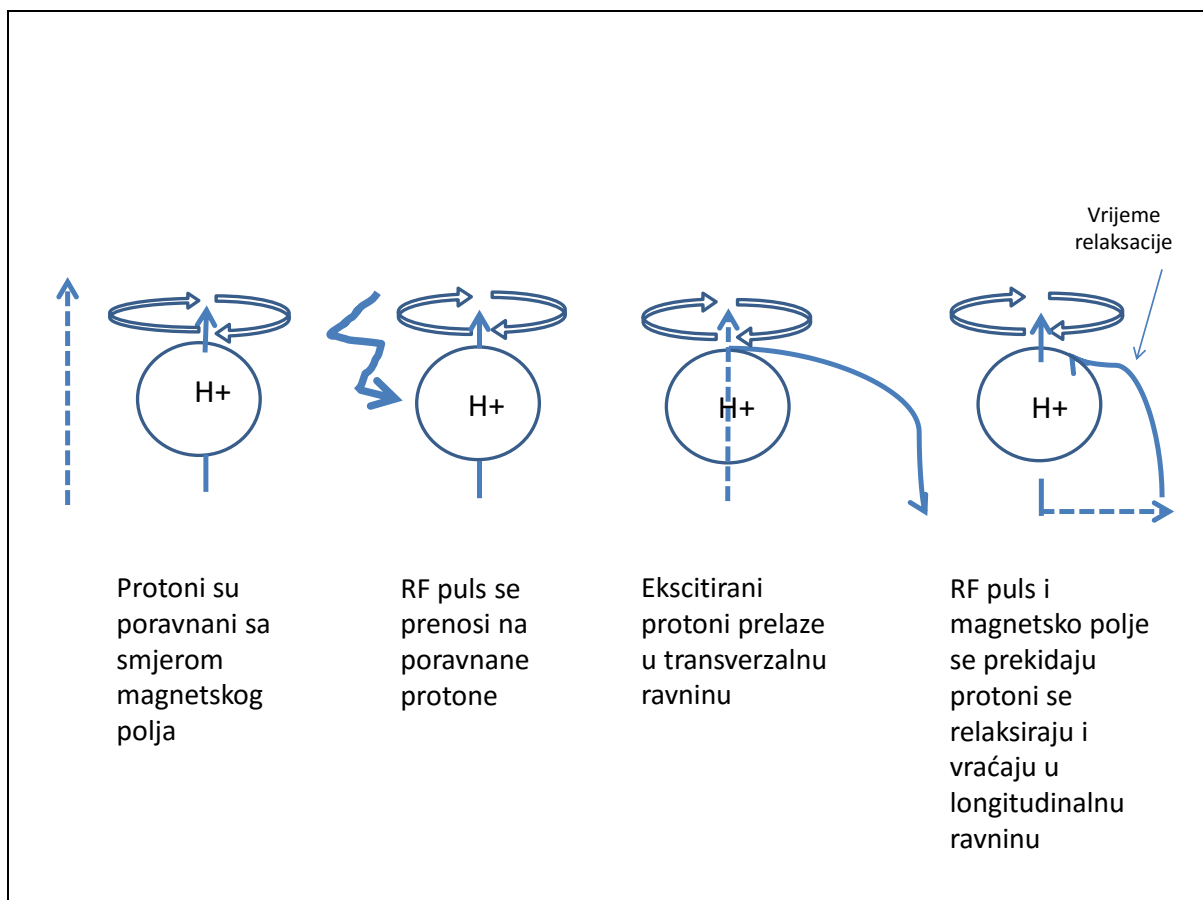
MR uređaj sastoji se od snažnog magneta (0,2-7T), izvora RF pulsa, detektora i računala. U središtu elektromagneta leži ispitivana osoba.



Slika 6. Shematski prikaz MR uređaja (21).

Osnova za dobivanje signala međudjelovanje je između magnetskih momenata vodikovih atoma ispitivane osobe i energije elektromagnetskih valova iz

spektra RF pulsa. Tijelo koje se oslikava stavlja se u vanjsko magnetsko polje koje u njemu izaziva pojavu longitudinalne magnetizacije. Nakon toga primjenjuje se RF puls koji zakreće magnetizacijsku os u ravninu koja je okomita na vanjsko magnetsko polje. To je transverzalna magnetizacija. Zbog toga signal koji nastaje u tijelu postaje mjerljiv. Nakon prestanka RF pulsa magnetizacija se vraća u stanje svoje prvotne orijentacije.



Slika 7. Prikaz djelovanja magnetskog polja i RF pulsa na vodikove protone (25).

Proces vraćanja u početno stanje naziva se relaksacija. Dvije su vrste relaksacije T1 i T2, a one su osnovni parametri za dobivanje krajnje slike. U T1 voda se prikazuje kao hipointenzivna (tamna), a mast hiperintenzivna (svijetla), dok je u T2 obratno. Vrijeme trajanja relaksacije određuje kakav će biti slikovni prikaz tkiva u

tijelu. Različitim trajanjem RF pulsa nastaju slike koje se više oslanjaju na T1 ili T2 parametre i na taj način bolje se razlikuju detalji oslikanih tkiva. Lokalizacija izvora signala iz tijela se postiže gradijentnim poljima. RF odjek nastao nakon pobuđivanja vodikovih protona, računalo obrađuje koristeći razlike u frekvenciji i razlike u fazama spinova vodikovih atoma i pretvara ih u sliku. Ljudsko tijelo sastoji se od 75% (djeca) do 55% vode (odrasli), pa se promjene najbolje vide na vodikovim atomima (26).

Vodikove jezgre koje se nalaze u različitim tkivima zbog drukčijeg okruženja trebaju različito vrijeme za vraćanje u početno stanje, pa se zbog toga tkiva na slici mogu bolje razlikovati. Mnoge se bolesti očituju povećanjem sadržaja vode, pa ih MR uspješno otkriva.

Tablica 2. Obilježja slike u T1 i T2 fazi (27).

Obilježja	T1	T2
Svijetlo	Mast, proteinska tekućina	Upala, tumor, krvarenje
Intermedijarno	Siva tvar kralježničke moždine tamnija od bijele	Bijela tvar kralježničke moždine tamnija od sive
Tamno	Kost, zrak, upala, tumor krvarenje,	Kost, zrak, mast

Tablica 3. Usporedba četiriju slikovnih metoda: CT, MR, RTG i UZ (28).

	CT (abdomen)	MR	RTG (prsni koš)	UZ
Trajanje	3-7 min	30-45 min	2-3 min	5-10 min
Cijena	Manje skupo	Skupo	Jeftino	Jeftino
Dimenzija	3	3	2	2
Meko tkivo	Loši detalji	Izvrсни detalji	Loši detalji	Loši detalji
Kost	Izvrсни detalji	Loši detalji	Izvrсни detalji	Loši detalji
Zračenje	10mSv	Nema	0.15mSv	Nema

Prednosti MR su: nema zračenja, trodimenzionalni prikaz ciljnog područja i izvrsno vidljivi detalji u mekim tkivima. Nedostatci su: slabija dostupnost, visoka cijena, slabiji prikaz detalja koštanih struktura i trajanja pregleda.

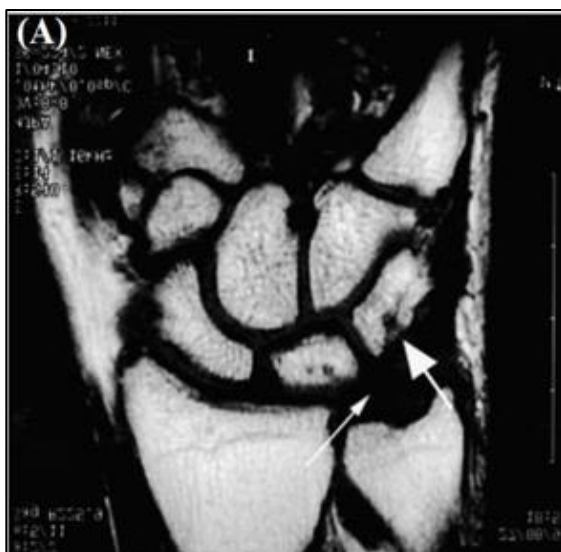
Tablica 4. Slikovne metode i njihova učinkovitost u vrjednovanju zglobnih upalnih bolesti (29).

Metoda	Aktivnost bolesti	Oštećenje	Izvodljivost	Praćenje	Panoramski prikaz
RTG	-	++	+++	+++	+
CT	-	+++	+	+	+
Scintigrafija	+	-	+		+++
UZ	++	+	++	++	-
MR	+++	++	+	++	++
PET CT	++	+	-	-	+++
Fluorescencija	++	-	-	-	+

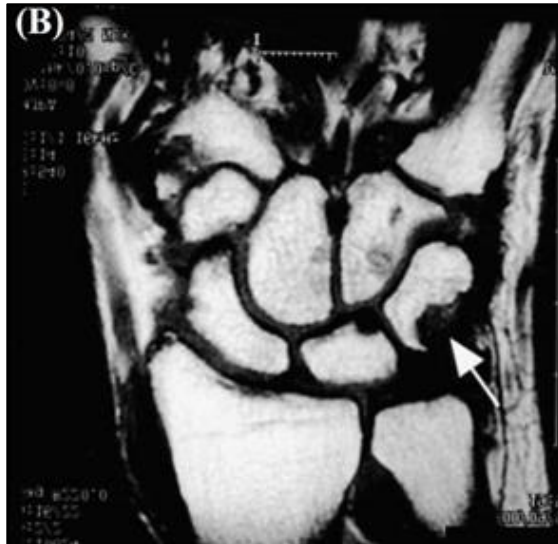
MR u 5 mjerenih parametara ima ukupno 10 plusova. Najbolje pokazuje aktivnost bolesti, a najslabije je ocijenjena izvodljivost metode. Slijede: RTG 9, UZ 7, CT i PET CT 6, scintigrafija 5 i fluorescencija 3.

4. SLIKOVNI PRIKAZI U REUMATOIDNOM ARTRITISU

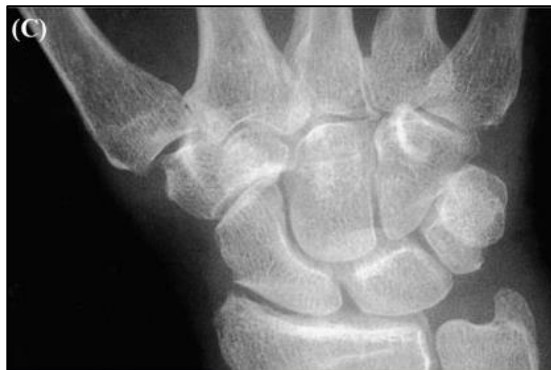4.1. MR i RTG slike zapešća u vremenskim razmacima



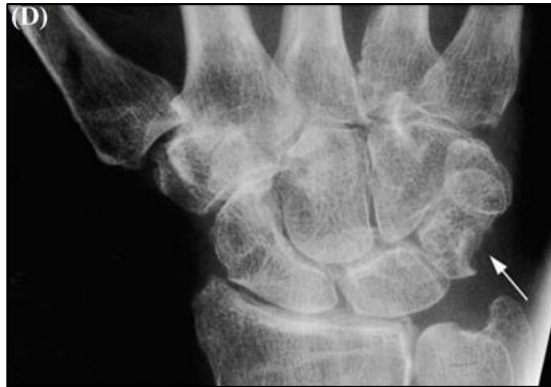Slika 8. (A) Prva MR T1 slika zapešća 63 godišnjakinje s ranim RA napravljena 3 mjeseca poslije pojave simptoma. Prikazuje edem koštane srži unutar trikvetruma (tanka strjelica) i susjedno sinovijalno zadebljanje (debela strjelica) (30).



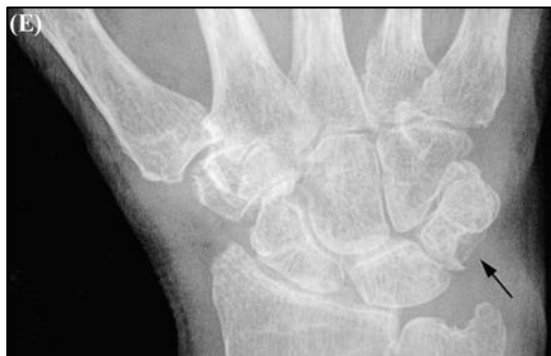Slika 9. (B) Slika MR zapešća 63 godišnjakinje s ranim RA nakon 1 godine pokazuje šire erozije unutar trikvetruma (strjelica) (30).



Slika 10. (C) Početni RTG zapešća 63 godišnjakinje s ranim RA nije otkrio abnormalnosti na tom mjestu (30).

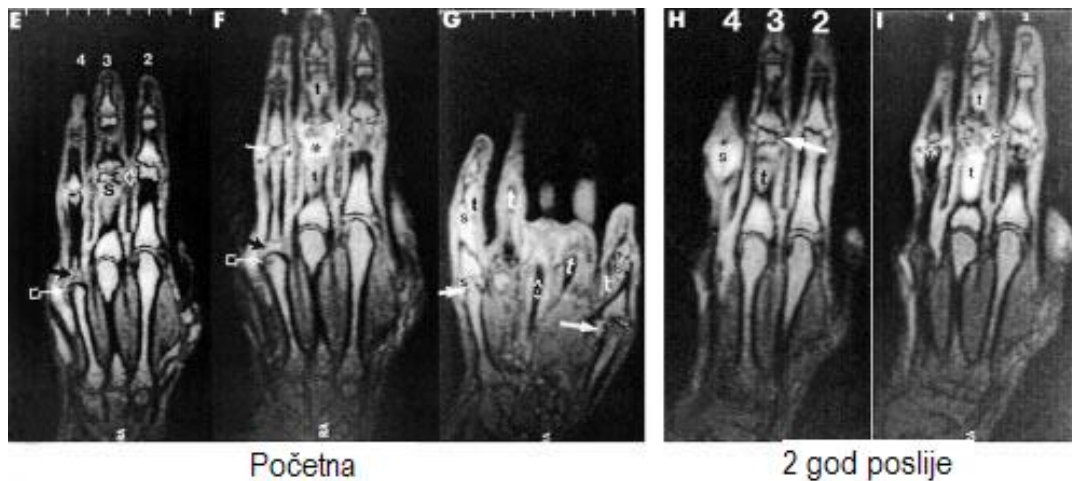


Slika 11. (D) RTG zapešća 63 godišnjakinje s ranim RA nakon 1 godine otkrio je erozije na trikvetrumu (strjelica) (30).

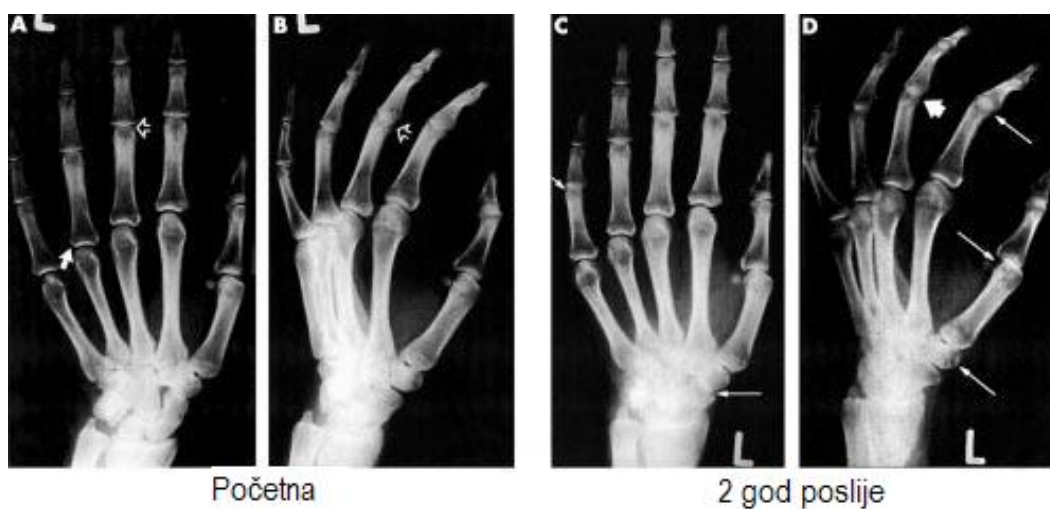

Slika 12. (E) RTG zapešća 63 godišnjakinje s ranim RA nakon 2 godine otkrio je dodatne erozije na tom mjestu (strjelica). MR se pokazala senzitivnija od RTG u otkrivanju početnih promjena u RA (30).

4.2. MR i RTG slike šake u razmaku od 2 godine

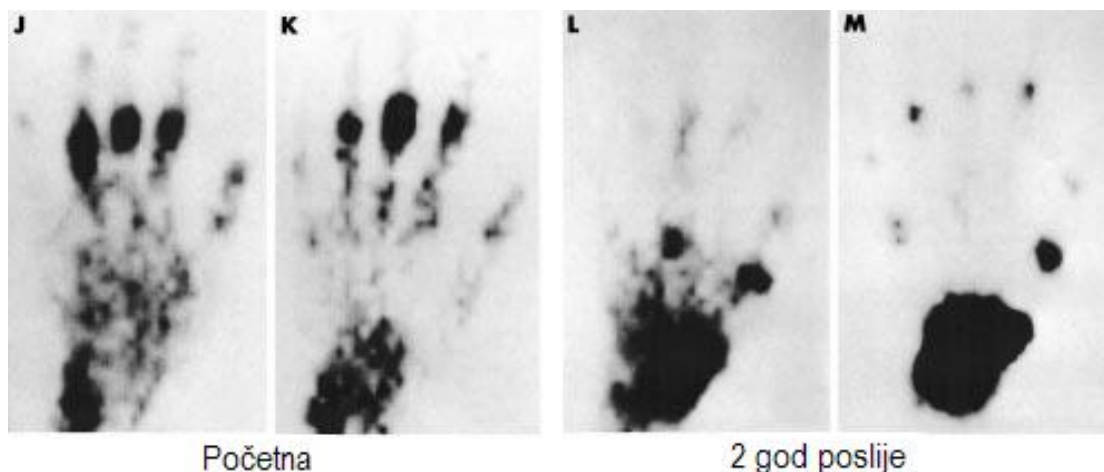


Slika 13. MR RA lijeve šake prije dodavanja kontrasta (E), slike nakon dodavanja kontrasta (F,G) i slike s kontrastom poslije 2 godine (H,I). Vidi se erozija na radialnoj strani glavice proksimalne falange III prsta (otvorena strjelica). Sinovitis je označen zvjezdicom. Nakon dodavanja kontrasta erozija je prikrivena pojačanom izražajem sinovitisa. Nakon 2 godine vidi se pojačani sinovitis (I), (31).



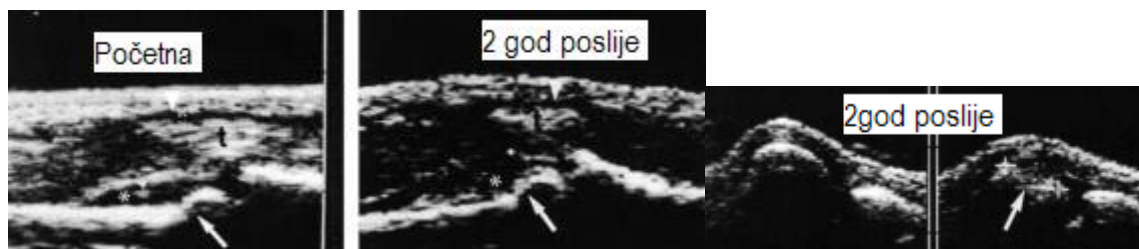
Slika 14. RTG RA lijeve šake u početku i nakon 2 godine. Strjelicama su označene sužene zglobne pukotine (31).

4.3. Scintigrafija šake u razmaku od 2 godine



Slika 15. Scintigrafija RA šake faza II (J) i III (K) pokazuje vruće točke na proksimalnim interfalangealnim (PIP) zglobovima II, III i IV i zapešću (os lunatum i dijelovi ulne i radijusa). Nakon 2 godine faza II (L) pokazuje vruće točke u zapešću metakarpofalangealnim (MCP) zglobovima I i III, IP zglobu, PIP zglobovima II i III. Scintigrafija III faze (M) pokazuje vruće točke u zapešću, MCP zglobovima I, III i V, interfalangealnim zglobovima i distalnim interfalangealnim (DIP) zglobovima II, II i IV, (31).

4.4. UZ šake u razmaku od 2 godine



Slika 16. Početni UZ pokazuje sinovitis PIP zglobova II, III. Hipoehogena linija (zvjezdica) pokazuje sinovitis u PIP zglobovima II (lijevo) i III (desno). Tetivna

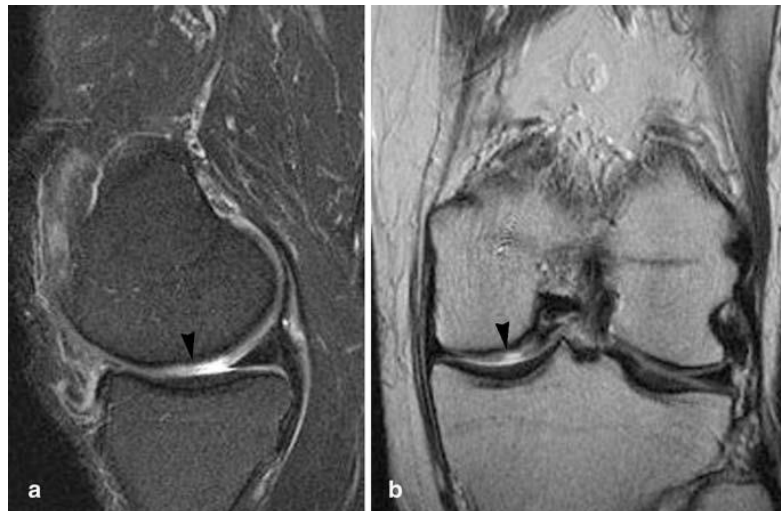ovojnica II i III prsta je distendirana, što je znak tenosinovitisa (strjelica). Na slici 2 god. poslije vidi se erozija na glavici MCP zgloba V. (desna slika), (31).

U početnoj fazi RA kod otkrivanja promjena u mekim tkivima najboljim se pokazao UZ, uz bok mu je MR, pa slijede scintigrafija i RTG. Nakon 2 godine praćenja redosljed je bio: MR, UZ, scintigrafija, RTG.

U početnoj fazi RA kod otkrivanja promjena na kostima najbolja se pokazala: scintigrafija, zatim MR, RTG, UZ. Nakon 2 godine praćenja redosljed je bio: MR, scintigrafija, UZ, RTG (31).

5. SLIKOVNI NALAZI U OSTAOARTRITISU

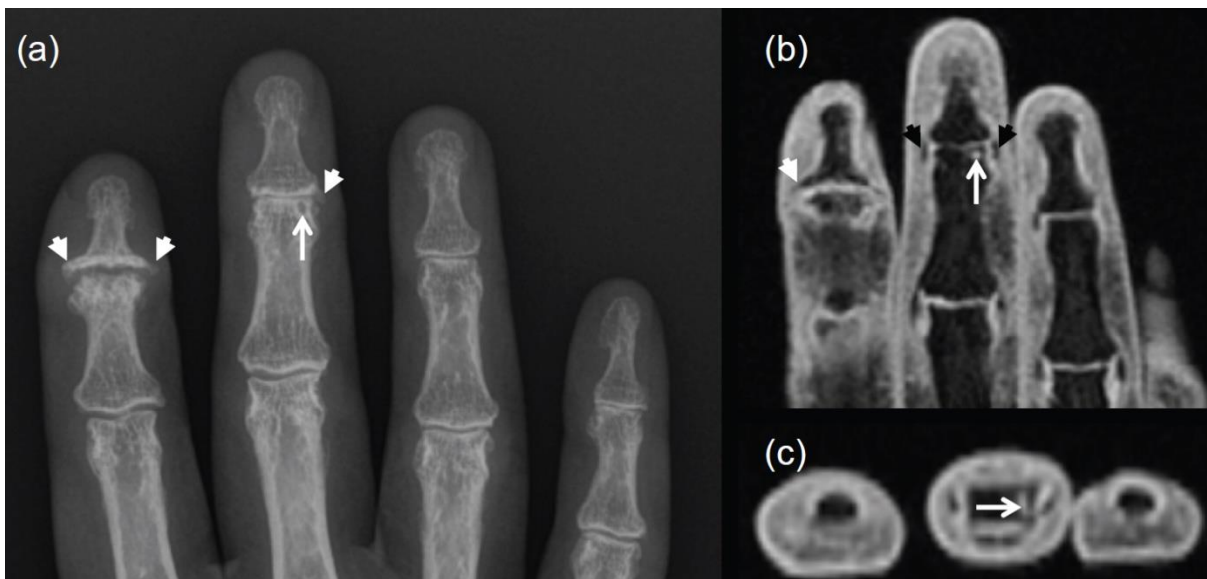
5.1. MR koljenskog zgloba



Slika 17. MR (T2) koljenskog zgloba. Strjelicom je označeno fokalno hrskavično oštećenje, (a) sagitalno, (b) koronalno (32).

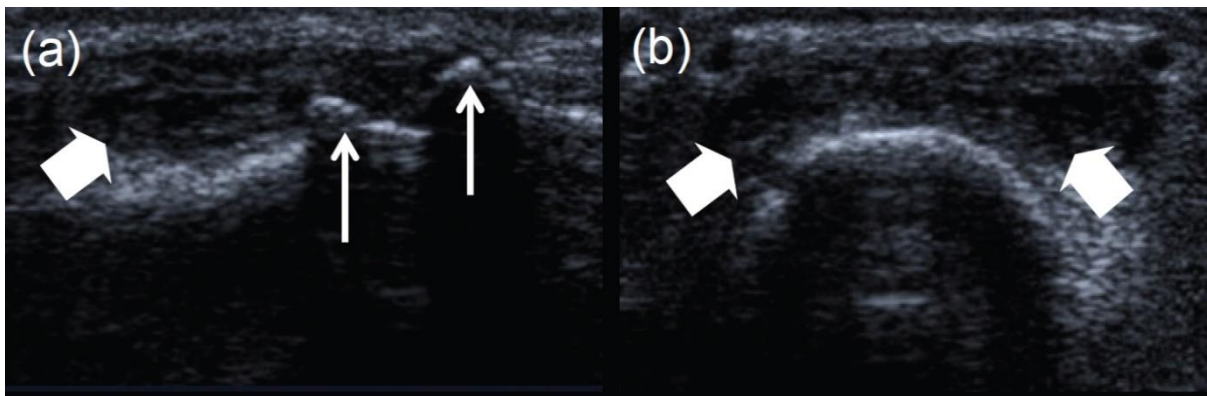
Oštećenje zglobne hrskavice važan je čimbenik u nastajanju OA.

5.2. RTG i MR osteoartritisa ruke



Slika 18. RTG i MR slika osteoartritisa prstiju desne ruke. Bijelim strjelicama su označeni osteofiti, a crnim kolateralni ligamenti, RTG (a), MR (b,c), (33).

5.3. UZ osteoartritisa ruke



Slika 19. UZ proksimalnog II interfalangealnog zgloba desne ruke. Tanjim strjelicama su označeni proksimalni i distalni osteofiti na snimci u sagitalnom smjeru (a). Sinovitis je vidljiv u sagitalnoj i aksijalnoj ravnini i označen je debljim strjelicama (b), (33).

6. ZAKLJUČAK

Magnetska rezonancija (MR) je osjetljiva pretraga koja izvrsno pokazuje detalje u mišićnokoštanom sustavu. Vrlo je vrijedna za rano otkrivanje i praćenje napredovanja reumatoloških bolesti te učinka liječenja. Na tom području zauzima vodeće mjesto u usporedbi s rentgenom (RTG), računalnom tomografijom (CT), ultrazvukom (UZ) i scintigrafijom. MR nema štetnog zračenja, daje trodimenzionalni prikaz ciljnog područja i izvrstan prikaz detalja u mekim tkivima. Teže je dostupna, skupa, slabije prikazuje detalje koštanih struktura i malo dulje traje.

7. ZAHVALA

Od srca, puno hvala doc. dr. sc. Gordani Ivanac, dr. med., na pomoći pri izradi ovog diplomskog rada.

8. LITERATURA

1. Kovačević J. Direktni troškovi zdravstvene zaštite bolesnika s reumatoidnim artritisom i ankilozantnim spondilitisom u Hrvatskoj. Lijec Vjesn. 2012;134(Suppl.6):17.
2. Dostupno na: <https://www.who.int/chp/topics/rheumatic/en/> accessed on 28th march 2019
3. Bolesničko-statistički obrazac, Državni zavod za statistiku, Procjene stanovništva Republike Hrvatske u 2017., objavljeno 14. rujna 2018.godine. Tablica 3, Bolnički pobol osoba starije životne dobi po dobnim skupinama te skupinama bolesti (MKB 10) u stacionarnom dijelu bolnica Hrvatske 2017. godine.
4. Barbour KE, Helmick CG, Boring M, Brady TJ. Vital Signs: Prevalence of Doctor-Diagnosed Arthritis and Arthritis-Attributable Activity Limitation - United States, 2013–2015. MMWR 2017; 66:246–253. DOI.
5. Babić-Naglić D. Rani reumatoidni artritis. Reumatizam. 2008;55(2):26-33.
6. Silman AJ, Pearson JE. Epidemiology and genetics of rheumatoid arthritis. Arthritis Res. 2002;4 Suppl 3:S265-72. Epub 2002 May 9.
7. Damjanović V, Vasilj I, Vlasković T, Zelenika D. Prevalence and risk factors of the Rheumatoid Arthritis in Herzegovina Region in 2003–2005. Coll. Antropol. 2009;33(Suppl. 2):73–7.
8. Dostupno na: https://posterng.netkey.at/esr/viewing/index.php?module=viewing_poster&task=viewsection&pi=125270&ti=417093&searchkey=
9. Dostupno na: <https://www.hss.edu/osteoarthritis-diagnosis.asp>

10. Jajic Z, el Assadi L. Prevalence of psoriatic arthritis in a population of patients with psoriasis. *Acta Med Croatica*. 2003;57(4):323-6.
11. Sakic D, Badovinac O, Delija A, Amerl-Šakić V, Gerakarov S, Andrion-Bušić, et al. Prevalencija psorijaze i psorijatičnog artritisa u dvije fizijatrijske ambulante. *Medica Jadertina*, 2007;36 (3-4):83-6.
12. Barisić-Drusko V, Paljan D, Kansky A, Vujasinović S. Prevalence of psoriasis in Croatia. *Acta Derm Venereol Suppl (Stockh)*. 1989;146:178-9.
13. Gurjit S. Kaeley, Lihi Eder, Sibel Z. Aydin, Marwin Gutierrez, Catherine Bakewel. Dactylitis: A hallmark of psoriatic arthritis. *Seminars in Arthritis and Rheumatism*. 2018;48:263-73.
14. McQueen¹ F, Lassere M, Østergaard M. Magnetic resonance imaging in psoriatic arthritis: a review of the literature. *Arthritis Research & Therapy*. 2006, **8**:207 (doi:10.1186/ar1934)
15. Grazio S, Doko I. Suvremena klasifikacija i liječenje spondiloartritisa. *Medicina fluminensis* 2012; 48(4):423-34.
16. Sieper J, Braun J, Rudwaleit M, Boonen A, Zink A. Ankylosing spondylitis: an overview. *Ann Rheum Dis* 2002;61(Suppl 3):8–18.
17. Rudwaleit M, van der Heijde D, Landewe R, Akkoc N, Brandt J, Chou CT, et al. The Assessment of SpondyloArthritis International Society classification criteria for peripheral spondyloarthritis and for spondyloarthritis in general. *Ann Rheum Dis* 2011 Jan;70(1):25-31.
18. Lipton S, Deodhar A. The new ASAS classification criteria for axial and peripheral spondyloarthritis: promises and pitfalls. *Int J Rheumatol*. 2012;7(6):675-82.

19. Braun J, Bollow M, Remlinger G, Eggens U, Rudwaleit M, Distler A, et al. Prevalence of spondylarthropathies in HLA-B27 positive and negative blood donors. *Arthritis Rheum* 1998; 41: 58–67.
20. Lukas C, Cyteval C, Dougados M, Weber U. MRI for diagnosis of axial spondyloarthritis: major advance with critical limitations ‘Not everything that glitters is gold (standard)’. *RMD Open* 2018;4:e000586.
doi:10.1136/rmdopen-2017-000586
21. Braun J, Sieper J. Ankylosing spondylitis. *Lancet* 2007; 369: 1379–90.
22. Østergaard M, Conaghan PG, O’Connor P, Szkudlarek M, Klaarlund M, Emery P, and al. Reducing invasiveness, duration, and cost of magnetic resonance imaging in rheumatoid arthritis by omitting intravenous contrast injection — Does it change the assessment of inflammatory and destructive joint changes by the OMERACT RAMRIS? *J Rheumatol.* 2009;36:1806–10;
doi:10.3899/jrheum.090350
23. Vendhan K, Hall-Kraggs MA. Imaging in rheumatology – recent advances. *Medicine.* 2014;4:205-7.
24. Østergaard M, Lambert RGW. Imaging in ankylosing spondylitis. *Ther Adv Musculoscelet Dis.* 2012;4(4):301-11.
25. Lisanti CJ, Hashemi RH, Bradley WG. *MRI: The basics*, Lipincot, 2003.
26. Dostupno na: https://www.researchgate.net/figure/Schematic-diagram-of-an-MRI-machine-illustrating-the-concentric-arrangement-of-coils_fig1_266266309
27. Dostupno na: <https://teachmeanatomy.info/the-basics/imaging/magnetic-resonance-imaging-mri/>

28. Popkin BM, d'Anci KE, Rosenberh IH. Water, hydratation and health. *Nutr Rev.* 2010;68(8):439–58.
29. Cimmino MA, Barbieria F, Zampogna G, Camellino D, Paparob F, Parodia M. Imaging in arthritis: quantifying effects of therapeutic intervention using MRI and molecular imaging. *Swiss Med Wkly.* 2012;141:w13326.
30. McQueen FM. Magnetic resonance imaging in early inflammatory arthritis: what is its role? *Rheumatology.* 2000;39:700-6.
31. Backhaus M, Burmester GR, Sandrock D, Loreck C, Hess D, Scholz A, et al. Prospective two year follow up study comparing novel and conventional imaging procedures in patients with arthritic finger joints. *Ann Rheum Dis.* 2002;61:895–904.
32. Guerhazi A, Zaim S, Taouli B, Miaux Y, Peterfy CG, Genant HK. MR findings in kne osteoarthritis. *Eur Radiol.* 2003;13:1370–86. DOI 10.1007/s00330-002-1554-4.
33. Haugen IK, Břyesen P. Imaging modalities in hand osteoarthritis – status and perspectives of conventional radiography, magnetic resonance imaging, and ultrasonography *Arthritis Res Ther.* 2011;13:248.

9. ŽIVOTOPIS

Rođena sam 22.03.1994. u Zagrebu, Republika Hrvatska. Tu sam završila Osnovnu školu „Matko Laginja“ i Nadbiskupsku klasičnu gimnaziju te upisala Medicinski fakultet Sveučilišta u Zagrebu.