

# Rekonstrukcija meniska

---

**Samoščanec, Sven**

**Master's thesis / Diplomski rad**

**2019**

*Degree Grantor / Ustanova koja je dodijelila akademski / stručni stupanj:* **University of Zagreb, School of Medicine / Sveučilište u Zagrebu, Medicinski fakultet**

*Permanent link / Trajna poveznica:* <https://um.nsk.hr/um:nbn:hr:105:854967>

*Rights / Prava:* [In copyright](#)/[Zaštićeno autorskim pravom.](#)

*Download date / Datum preuzimanja:* **2025-02-18**



*Repository / Repozitorij:*

[Dr Med - University of Zagreb School of Medicine Digital Repository](#)



**SVEUČILIŠTE U ZAGREBU  
MEDICINSKI FAKULTET**

**Sven Samoščanec**

# **Rekonstrukcija meniska**

**DIPLOMSKI RAD**



**Zagreb, 2019.**

**SVEUČILIŠTE U ZAGREBU  
MEDICINSKI FAKULTET**

**Sven Samoščanec**

# **Rekonstrukcija meniska**

**DIPLOMSKI RAD**

**Zagreb, 2019.**

Ovaj diplomski rad izrađen je u Klinici za ortopediju, KBC Zagreb pod vodstvom mentora izv. prof. dr. sc. Mislava Jelića i predan na ocjenu u akademskoj godini 2018./2019.

Mentor: izv. prof. dr. sc. Mislav Jelić

## POPIS KRATICA

DML – prema engl. *degenerative meniscal lesion* – degenerativna lezija meniska

DNA – prema engl. *deoxyribonucleic acid* – deoksiribonukleinska kiselina

ITM – indeks tjelesne mase

LCA – prema lat. *lig. cruciatum anterius* – prednji križni ligament

LCL – prema engl. *lateral collateral ligament* – lateralni kolateralni ligament

lig. – prema lat. *ligamentum* – ligament, sveza

m. – prema lat. *musculus* - mišić

MCL – prema engl. *medial collateral ligament* – medijalni kolateralni ligament

MRI – prema engl. *magnetic resonance imaging* – magnetska rezonanca

n. – prema lat. *nervus* - živac

PCL – prema engl. *posterior cruciate ligament* – stražnji križni ligament

PRICE – prema engl. *protection, rest, ice, compression, elevation* – zaštita, odmor, led, kompresija, elevacija

PRP – prema engl. *platelet rich plasma* – plazma bogata trombocitima

# SADRŽAJ

## SAŽETAK

## SUMMARY

<b>1. UVOD</b> .....	1
<b>2. KOLJENO</b> .....	2
2.1. ANATOMIJA I FUNKCIJA KOLJENA.....	2
2.2. BIOMEHANIKA KOLJENA.....	4
<b>3. MENISK</b> .....	6
3.1. ANATOMIJA MENISKA.....	6
3.2. SASTAV I RASPORED VLAKANA.....	7
3.3. OPSKRBA KRVLJU, HRANJIVIM TVARIMA I INERVACIJA MENISKA.....	7
3.4. FUNKCIJA MENISKA.....	8
<b>4. OZLJEDE MENISKA</b> .....	10
4.1. INCIDENCIJA I MEHANIZAM OZLJEDE.....	10
4.2. SIMPTOMI OZLJEDE.....	10
4.3. DIJAGNOZA OZLJEDE.....	11
4.4. VRSTE OZLJEDA.....	13
<b>5. LIJEČENJE</b> .....	16
5.1. MENISCEKTOMIJA.....	16
5.2. POBOLJŠANJE CIJELJENJA.....	17
<b>6. REKONSTRUKCIJA MENISKA</b> .....	19
6.1. INDIKACIJE ZA REKONSTRUKCIJU.....	19
6.2. IZNUTRA-PREMA-VAN.....	20
6.3. IZVANA-PREMA-UNUTRA.....	21
6.4. SVE-IZNUTRA.....	21
6.5. KOMPLIKACIJE.....	22
6.6. USPOREDBA TEHNIKA.....	22
6.7. USPOREDBA REKONSTRUKCIJE MENISKA S MENISCEKTOMIJOM.....	23
<b>7. ZAKLJUČAK</b> .....	24
<b>8. ZAHVALE</b> .....	25
<b>9. LITERATURA</b> .....	26
<b>10. ŽIVOTOPIS</b> .....	31

## **SAŽETAK**

### **Rekonstrukcija meniska**

Sven Samoščanec

Ozljeda meniska jedna je od češćih ozljeda zbog koje pacijenti dolaze u ortopedsku ambulantu. Nastaje kod mlađih pacijenata kao posljedica akutnih zbijanja, uglavnom za vrijeme sportskih aktivnosti, dok je kod starijih pacijenata posljedica degenerativnih promjena. Ozljedu karakteriziraju bol, oteklina i ograničenje pokreta koljena. U većini slučajeva otkriva se temeljitim kliničkim pregledom i MRI pa se prema vrsti ozljede odlučuje o daljnjem postupku liječenja. Liječenje može biti konzervativno i operacijsko. U operacijsko liječenje se ubrajaju meniscektomija, rekonstrukcija meniska šivanjem, transplantacija meniska i ugradnja implantata meniska. Meniscektomija rezultira brzim oporavkom i ima dobre kratkoročne ishode, ali dugoročno ubrzava nastanak degenerativnih promjena hrskavice. U rekonstrukciji meniska šivanjem koriste se tri tehnike; 'iznutra-prema-van', 'izvana-prema-unutra' i 'sve-iznutra'. Prilikom šivanja upotrebljavaju se konci i razne vrste implantata, a u novije vrijeme upotrebljava se hibridna tehnika kao njihova kombinacija. Tehnika 'sve-iznutra' se koristi u rekonstrukciji tijela i stražnjeg roga meniska, a ostale dvije tehnike se mogu koristiti za cijeli menisk. U literaturi su opisane razne komplikacije operacija. Tijekom operacije može nastati oštećenje meniska, hrskavice, žila i živaca. Nepravilno zategnuti šavovi i loše postavljeni implantati dovode do potrebe za ponovnom operacijom. Uspješnost svih tehnika je preko 70%, a u većini slučajeva iznosi i preko 80%. Menisk se može liječiti rekonstrukcijom i kod mlađih i kod starijih pacijenata. Mlađim pacijentima bi rekonstrukcija trebala biti prva opcija liječenja, a stariji se primarno liječe konzervativno.

**KLJUČNE RIJEČI:** menisk, ozljeda, rekonstrukcija, šivanje meniska

## **SUMMARY**

### **Meniscal reconstruction**

Sven Samoščanec

Meniscal tear is the most common reason for the patient's visit to the orthopaedic surgeon. It occurs in younger patients following acute incidents, mostly in sport activities, whereas in older patients it occurs due to degenerative processes. Patients present with pain, swelling and limited knee mobility. In most of the cases, meniscal tear is diagnosed by thorough physical examination and MRI. The treatment technique is determined according to type of meniscal tear. The treatment approach can be conservative and surgical. Surgical treatment includes meniscectomy, meniscal repair and meniscal replacement. Regarding meniscectomy, patients recover quickly after surgery and have favorable short-term outcomes, but in the long term, meniscectomy contributes to more rapid degeneration of the cartilage. Meniscal repair includes three techniques; 'inside-out', 'outside-in' and 'all-inside'. In meniscal repair, sutures and different types of implants are used. Lately, hybrid technique is used as combination of sutures and implants. Technique 'all-inside' is used for meniscal body and posterior horn repair, whereas other techniques can be used to repair all parts of meniscus. There are many complications described in literature. Surgery can result in damaged meniscus, cartilage, blood vessels and nerves. Reoperation may be required due to improperly tensioned sutures and inadequately placed implants. Success rate of all techniques is above 70%, but mostly it is higher than 80%. Meniscal repair can be indicated in both young and elder patients. In younger patients, repair should be the first treatment option. Elder patients are mainly treated conservatively.

**KEY WORDS:** meniscus, tear, reconstruction, meniscus suturing



## 1. UVOD

Menisci su vezivno-hrskavična tkiva polumjesečasta oblika [1]. Njihova je uloga smanjenje opterećenja time što povećavaju dodirnu površinu između zglobnih površina femura i tibije [2].

Godine 1948. Fairbank je prikazao promjene koje nastaju u koljenu nakon potpune meniscektomije [3]. Većini pacijenata nakon meniscektomije su zbog poremećaja prijenosa težine u koljenu nastale tri tipične promjene: stvaranje rubnih osteofita, suženje zglobne pukotine i poravnanje kondila femura [3]. Ikeuchi je 1976. godine postavio prvi šav meniska artroskopski [4]. Djelomična i potpuna meniscektomija još su do 90-ih godina prošlog stoljeća bile glavni načini liječenja ozljeda meniska [5]. Do promjene u pristupu liječenja došlo je razumijevanjem važnosti funkcije meniska u koljenu, razvojem artroskopije i magnetske rezonance (MRI) [5]. Instrumenti koji se koriste za artroskopiju omogućuju kratko vrijeme operacije, male postoperativne ožiljke, smanjuju rizik ozljeda živaca i krvnih žila [6]. Kako medicina napreduje povećava se broj artroskopskih operacija meniska [7]. Mišljenje da se menisk odstrani u slučaju rascjepa je zastarjelo pa se sada nastoji sačuvati menisk ako je moguće [8]. Vrijedi slogan: 'Spasite menisk!' [8].

U ovom preglednom radu prikazana su obilježja, etiologija i klinička slika ozljeda meniska te liječenje istih rekonstrukcijom. Navedene su indikacije za koji tip ozljeda i područja na menisku se koristi rekonstrukcija te su prikazani i ishodi liječenja tom operacijom. Ukratko su opisane i ostale mogućnosti liječenja te kako poboljšati cijeljenje.

## 2. KOLJENO

### 2.1. ANATOMIJA I FUNKCIJA KOLJENA

Koljeno je najveći zglob u tijelu koji omogućuje pokretanje [9]. Taj zglob je komplicirano sastavljen [2]. Sastoji se od zgloba između tibije i femura te zgloba između patele i femura [10].

Stražnji dijelovi medijalnog i lateralnog kondila femura međusobno su razmaknuti, dok se prema naprijed i proksimalno približavaju te spajaju [9]. Širina medijalnog kondila je podjednaka cijelom duljinom kondila, a lateralni je uži u stražnjem dijelu u odnosu na prednji dio [9]. Zakrivljenost kondila oko sagitalne osi može se vidjeti pri pogledu u transverzalnoj ravnini [9]. Zavoj prema stražnjem dijelu je izraženiji uz manji polumjer zakrivljenosti u sagitalnoj ravnini [9]. Zakrivljenost medijalnog kondila oko vertikalne osi čini tzv. rotacijski zavoj [9]. Prijenos težine tijela na tibiju važna je funkcija zgloba između tibije i femura [10]. Pri prijenosu težine femur se rotira uz malu aksijalnu rotaciju tibije [10].

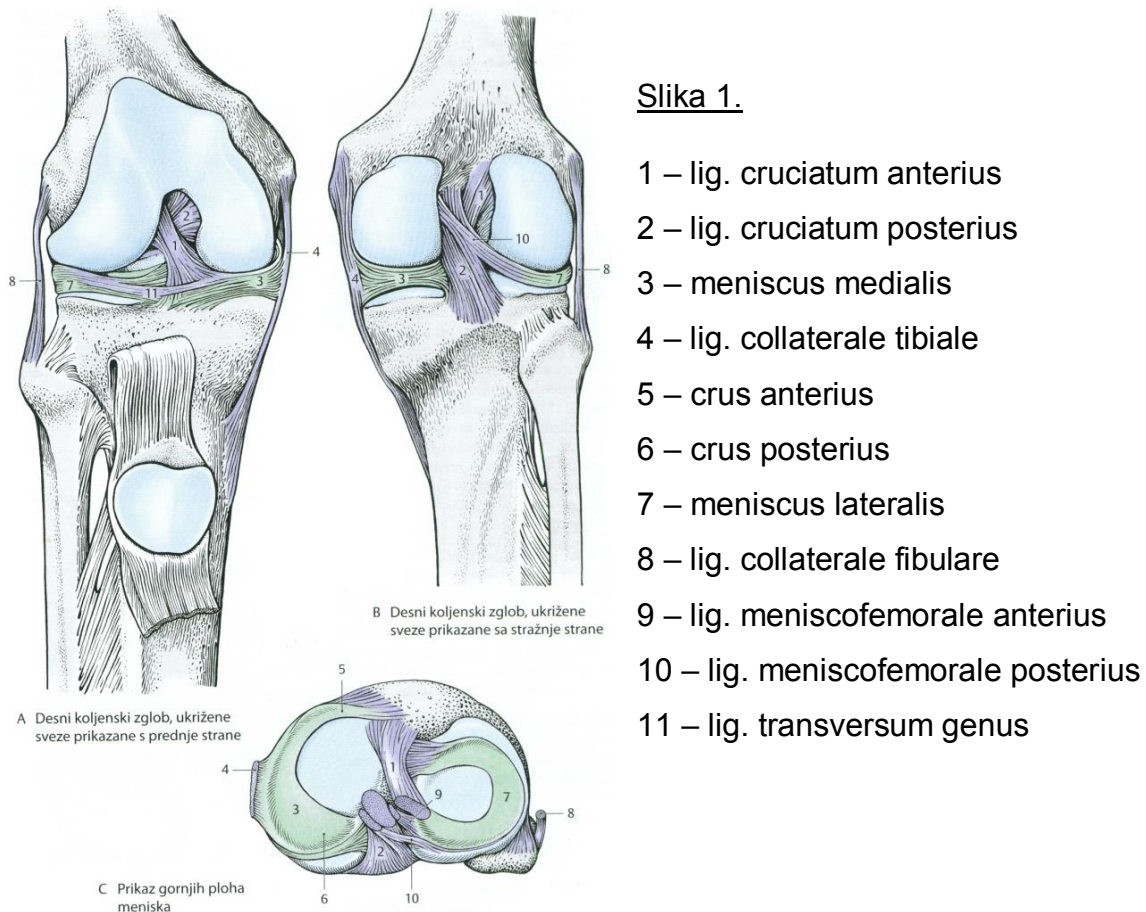
Najveća sezamska kost kod čovjeka je patela koja s prednjom zglobnom površinom femura čini zglob [10]. Može se reći da patela ima oblik trokuta gdje se proksimalno nalazi baza, a distalno je vrh [9]. Patela povećava krak sile tijekom ekstenzije koljena i tako povećava učinkovitost rada koji se pri tom pokretu obavlja [11]. Ovako se izrazito smanjuje opterećenje na ligament patele [11], koji je produženje mišićne tetive kvadricepsa [9].

Čahura zgloba koljena je opuštena, široka te je tanja na prednjoj i na bočnim stranama pa ju zbog toga osnažuju ligamenti [9]. Oko zgloba koljena nalazi se nekoliko burzi koje omogućuju njegovu bolju funkciju, a najveća od njih je bursa suprapatellaris [9].

Sveze oko koljena su: lig. patellae (*nalazi se između patele i tuberositas tibiae i to je produžetak tetive kvadricepsa*), retinaculum patellae laterale i mediale (*oblikuju ih vlakna m. vastus lateralis i m. rectus femoris odnosno vlakna m. vastus medialis*), lig. collaterale tibiale (MCL, *sastoji se od triju različito usmjerenih vlakana, prednja duga vlakna, kao najveći snop, nalaze se između medijalnog epikondila i margo medialis tibiae, ima oblik trokuta i spojen je s istostranim meniskom*), lig. collaterale fibulare (LCL, *za razliku od drugog kolateralnog ligamenta nije spojen s čahurom i*

meniskom, nalazi se između lateralnog epikondila i caput fibulae) te se na stražnjoj strani zgloba još nalaze lig. popliteum arcuatum i lig. popliteum obliquum [9]. Funkcija kolateralnih ligamenata je sprečavanje abdukcije i adukcije potkoljenice u potpunoj ekstenziji [2]. Ukriženu svezu čine lig. cruciatum anterius (LCA) te lig. cruciatum posterius (PCL) koji imaju vrlo važnu funkciju u očuvanju neprekidnog dodira femura i tibije u rotacijskim [9] i u svim ostalim pokretima jer je u svakom trenutku neki njihov dio zategnut [2]. LCA se sastoji od dva snopa vlakana i nalazi se između area intercondylaris anterior na tibiji te unutrašnjeg dijela lateralnog kondila femura [9]. Funkcija LCA je sprečavanje hiperekstenzije i translacije tibije prema naprijed (*najizraženije pri fleksiji koljena od 20°*) [10]. PCL je strukturno mnogo jači od LCA, nalazi se između lateralne strane medijalnog kondila femura i aree intercondylaris posterior na tibiji [9]. PCL se, kao i LCA, sastoji od dva snopa vlakana [10]. Svrha PCL-a je da u potpuno ispruženom koljenu spriječi rotacijske i translacijske kretnje [10].

Stabilizatori koljena osiguravaju stabilnost i urednu funkciju [10]. Stabilizatorima pripadaju mišići [10], oba kolateralna ligamenta, prednji i stražnji križni ligament [2] te oba meniska [12]. Na slici 1 [9] prikazan je koljenski zglob.



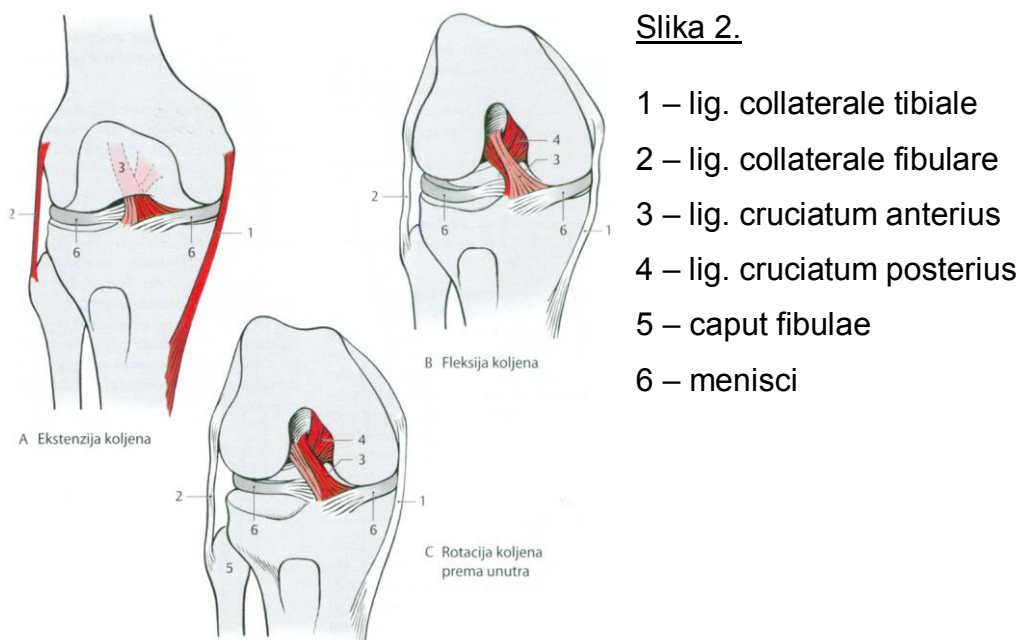
Slika 1. Koljenski zglob. Prema: Platzer (2011), str. 208. [9]

## 2.2. BIOMEHANIKA KOLJENA

Prema mehaničkom modelu koljeno je trochoginglymus jer ga čine obrtni i kutni zglob [2]. Gledajući prema neutralnom (nultom) položaju tijela, položaj 0 je onaj do kojeg je moguće aktivno ispružiti koljeno [2]. Pasivno se koljeno može dodatno ispružiti do 5° hiperekstenzije [2], što je vidljivo kod djece i mladih osoba [9]. U slučaju da hiperekstenzija iznosi preko 15° naziva se patološka hiperekstenzija [2]. Između položaja 0 i 135° je normalan raspon aktivne fleksije [2]. Koljeno se može dodatno pasivno flektirati do 160° [2]. Između 135° i 160° fleksije nalazi se tzv. 'mrtvi mišićni prostor' [2].

Prednji dio LCA te oba kolateralna ligamenta su zategnuti u ekstenziranom koljenu [9]. To je razlog zbog kojeg nije moguće rotirati potkoljenu kad čovjek stoji uspravno [2]. Klizanje kondila femura u završni položaj se događa u pokretu ispruživanja koljena [9]. Istovremeno dolazi do širenja MCL-a, a u završetku

ekstenzije, točnije posljednjih 10° javlja se završna rotacija od 5° [9]. Ovo se događa zbog napetosti LCA, oblika koji ima medijalni kondil femura i zbog funkcije iliotibijalnog trakta [9]. U pokretu završne rotacije zategnuti su kolateralni ligamenti, a LCA i PCL se djelomično razmiču [9]. Tu sudjeluje i m. vastus medialis pod čijim djelovanjem dolazi do potpune stabilizacije zgloba [2]. U završnoj rotaciji tibija se rotira prema van, osim kad stopalo ima uporište na podlozi, pri čemu se natkoljenica rotira malom unutarnjom rotacijom [9]. U punoj ekstenziji koljena kolateralni ligamenti, LCA i PCL su potpuno zategnuti [9]. Kad je koljeno flektirano većina ligamenata je opuštena, a LCA i PCL omogućuju pravilno vođenje rotacijskih pokreta [9]. Rotacija je najbolje izražena pri fleksiji od 90° [2]. Opseg vanjske rotacije je manji od opsega unutarnje rotacije, a sveukupni raspon oba pokreta je od 45° do 60° [9]. Ograničenje unutarnje rotacije se ostvaruje zbog ukrižene sveze, a u posljednjem dijelu rotacijskog pokreta jako je izraženo zatezanje stražnjih vlakana MCL-a [9]. Za ograničenje vanjske rotacije primarno je zaslužan MCL uz djelomično sudjelovanje LCL-a [9]. Na slici 2 [9] prikazane su kretnje u koljenskom zglobu.



*Slika 2.* Kretnje u koljenskom zglobu. Prema: Platzner (2011), str. 213. [9]

### 3. MENISK

#### 3.1. ANATOMIJA MENISKA

U presjeku menisci imaju oblik trokuta koji je bazom usmjeren prema zglobnoj čahuri te se sužava prema sredini zgloba [13]. Rubne dijelova oba meniska i plato tibije povezuje koronarni ligament [14]. Rogovima meniska nazivaju se stražnji i prednji dio, a središnji dio, koji se nalazi između, naziva se tijelo meniska [1]. Ligamenti koji se nalaze na prednjem i stražnjem dijelu meniska čine snažnu vezu s tibijom [13].

Medijalni menisk je povezan s MCL-om što ga čini manje pokretnim u odnosu na drugi menisk i ima oblik polumjeseca [9] ili slova U [13]. Prednji dio medijalnog meniska je uži od stražnjeg dijela [9] čija je širina oko 11 mm [15]. Najviše pomicanja i opterećenja javlja se pri vanjskoj rotaciji zgloba koljena [9]. Za vrijeme unutarnje rotacije menisk miruje [9]. Medijalni menisk jedan je od čimbenika prednje stabilnosti zgloba, zato u koljenu s oštećenim LCA može doći do njegove ozljede [16].

Lateralni menisk sliči slovu C [13]. Širina svih njegovih dijelova je gotovo jednaka [9]. Lateralni menisk je deblji medijalnog, iako ima uže tijelo [10]. Prekriva zglobnu hrskavicu u većem omjeru od medijalnog meniska [17]. U odnosu na medijalni menisk, lateralni ima manje opterećenje, a kako nije srastao s kolateralnim ligamentom ima veći raspon pokreta pri kretanjama [9]. Veza njegovog koronarnog ligamenta s platom tibije je slabija [16]. Treći razlog zbog kojeg je lateralni menisk mobilniji od medijalnog je taj da nema dobru povezanost s kapsulom na mjestu prolaska tetive m. popliteusa [16] pa je zbog toga podložniji ozljedi pri akutnoj traumi [18]. Na mjestu prolaska tetive m. popliteusa lateralni menisk se čvrsto veže za nju [19]. Lig. menisconfemorale anterius (*Humphrey*) i lig. menisconfemorale posterius (*Wrisberg*) povezuju stražnji rog lateralnog meniska i unutarnju stranu medijalnog kondila femura [9,14]. Biomehanika lateralnog meniska je zbog ovih ligamenata znatno olakšana [12]. Menisci su s prednje strane spojeni s lig. transversum genus [9].

### 3.2. SASTAV I RASPORED VLAKANA

Glavninu sastava meniska čini vezivna hrskavica [17]. Unutar hrskavice se mogu pronaći fibrohondrociti i izvanstanični matriks [17]. Izvanstanični matriks ima čak 95% kolagena tip I kojeg stvaraju fibrohondrociti [17]. Menisk se sastoji od vode i organske tvari u omjeru 7/3 [1]. Većina organske tvari je kolagen, a ostalo su glikozaminoglikani i DNA [20].

Unutar meniska su 2 osnovna smjera po kojima se protežu kolagena vlakna [9]. Zakrivljenost meniska prate snažnija (*uzdužna*) vlakna koja se protežu između mjesta gdje se menisci učvršćuju [9]. Poprečna vlakna vidljiva su u unutrašnjosti meniska [1]. Strukturno slabija (*poprečna*) vlakna križaju se sa snažnijim vlaknima i nalaze se okomito u odnosu na njih [9]. Upravo zbog ovakvog rasporeda u manjem broju slučajeva dolazi do poprečnih rascjepa u odnosu na uzdužne rascjepe [9]. Funkcija uzdužnih vlakana je opiranje silama napetosti [21]. Uzdužno razdvajanje meniska sprečavaju poprečna vlakna [21]. Raspored ostalih snopova vlakana nije jednak unutar cijelog meniska [1]. Snopovi čine mrežu na rubnom dijelu meniska, a u unutrašnjosti je vidljiv kružni raspored [1].

### 3.3. OPSKRBA KRVLJU, HRANJIVIM TVARIMA I INERVACIJA MENISKA

Kod novorođenčeta cijeli menisk je opskrbljen krvlju [1]. Kod desetogodišnjeg djeteta opskrba krvlju se nalazi samo uz rubove meniska prema zglobnoj čahuri, odnosno do 25% kod lateralnog i do 30% kod medijalnog meniska [1]. Vaskularizacija medijalnog i lateralnog meniska potječe od donjih i gornjih genikularnih arterija od kojih nastaje perimeniskalni kapilarni pleksus [6].

Unutar svakog meniska postoje tri zone [17]. Do 3 mm udaljenosti od spoja ruba meniska s čahurom dopire crvena zona [22]. Unutar crvene zone menisk je opskrbljen krvlju [17]. Crveno-bijela zona meniska se nastavlja na crvenu zonu i završava na 5 mm od spoja meniska i čahure [22]. Ona dijeli crvenu i bijelu zonu [1]. Neposredna opskrba krvlju unutar crveno-bijele zone ne postoji [17]. Blizina crvene zone ima utjecaja na opskrbu krvlju crveno-bijele zone [17]. Bijela zona se nalazi najbliže sredini zgloba i u njoj ne postoji vaskularizacija [17]. Bijela zona pomoću difuzije koristi hranjive tvari iz sinovijalne tekućine [6]. Jedine zone u kojima bi trebalo

doći do zarastanja ozljeda meniska su crvena i crveno-bijela (*s manjom vjerojatnosti*) [23].

Ogranci stražnjeg tibijalnog, femoralnog i opturatornog živca inerviraju zglobnu čahuru [14]. Za osjet propriocepcije meniska zaslužni su mehanoreceptori Ruffini, Pacini i Golgi [14].

### 3.4. FUNKCIJA MENISKA

Važnost uloge meniska u koljenu bi se mogla sažeti u 2 riječi: održavanje homeostaze [24]. Hrskavicu štiti očuvani i normalni menisk [25]. Menisci pasivno stabiliziraju koljeno, prenose opterećenje, neutraliziraju utjecaje sila koje nastaju pri hodu, trčanju ili skakanju, sudjeluju u osjetu propriocepcije, pridonose prehrani hrskavice, imaju važnu ulogu u podmazivanju, sprečavaju da dođe do pretjeranog ispruživanja i savijanja koljena te osiguravaju sklad između zglobnih tijela [6,12,18].

Medijalni menisk i LCA ovise jedan o drugom jer su povezani biomehanički [26]. Medijalni menisk služi kao sekundarni prednji stabilizator zgloba [17] što ujedno znači da ima ulogu u stabilizaciji LCA [27]. Prednjoj stabilnosti zgloba doprinosi snažna veza tibije i medijalnog meniska, što je razlog zbog kojeg je manje pokretan te više podložan ozljedi [28]. Nakon puknuća LCA udvostručuje se opterećenje na medijalni menisk i povećava translacija tibije prema naprijed [26]. Posljedica toga je česta ozljeda meniska [16]. U rekonstruiranoj prednjoj ukriženoj svezi povećava se opterećenje do 50% ako se odstrani medijalni menisk [26].

Nakon što se odstrani cijeli menisk povećava se nestabilnost u koljenu prema naprijed i prema natrag [26]. Nestabilnost unutar zgloba se neće javiti ako je od ukupne širine medijalnog meniska odstranjeno i više od 22% [26]. Nestabilnost je značajna tj. podjednaka kao i nakon totalne meniscektomije tek pri odstranjenju minimalno 46% njegove širine [26]. Ove činjenice govore u prilog tome da nedostatak meniska utječe na potrošnju i kvalitetu hrskavice [26].

Smanjenje sile i cjelokupno opterećenje koje djeluje na meniske ostvaruje se njihovim proširivanjem u smjeru pružanja poprečnih vlakana [1]. Pri istezanju koljena menisci se pomiču prema naprijed [2] i prenose oko 50% opterećenja u koljenu, a u fleksiji koljena od 90° idu u suprotnu stranu te se opterećenje povećava i do 85% [1].



Pri odstranjenju 1/10 meniska povećava se sila na dodirnu površinu za 65% [1]. Medijalnom meniscektomijom površina dodira unutar koljena može se smanjiti i do 70%, pri čemu će se udvostručiti povećanje opterećenja na dodirnu površinu [1]. Trostruko povećanje sile može se javiti pri odstranjenju lateralnog meniska, a u tom slučaju je smanjenje dodirne površine do 50% [1].

## 4. OZLJEDE MENISKA

### 4.1. INCIDENCIJA I MEHANIZAM OZLJEDE

Godišnja incidencija ozljeda meniska je 60-70 ozljeda na 100 000 koljena i četiri je puta češća kod muškaraca [1]. Od ukupnog broja ozljeda meniska 81% su ozljede medijalnih, a 19% su ozljede lateralnih meniska [28]. Razlog većeg broja ozljeda medijalnog meniska je njegova smanjena pokretljivost [9,16]. Smanjena pokretljivost je posljedica čvršće veze koronarnog ligamenta i tibijalnog platoa [16] te povezanosti s kolateralnim ligamentom [9]. Kronična nestabilnost koljena je uglavnom razlog zbog kojeg se javljaju ozljede medijalnog meniska [4]. U lateralnom menisku su češće akutne ozljede uz rupturu LCA [4]. Degenerativne promjene meniska povećavaju vjerojatnost nastanka ozljeda [28] što se često događa kod starije populacije [6]. U mlađoj populaciji su uglavnom prisutne akutne ozljede [6].

Rotacija djelomično savijenog koljena kojemu noga kod učvršćenog stopala služi kao oslonac, tipični je mehanizam ozljede [6,9,29]. Vjerojatnost nastanka ozljede se povećava ako se uz prethodni pokret rotacije napravi istovremena ekstenzija koljena [30]. Ozljede mogu nastati pri skokovima, doskocima [31] i spuštanju u čučanj [28]. Naprezanja, koja nastaju unutar meniska, udruženom rotacijom i pritiskom dovode do trganja neoštećenog meniska [14,30]. Ozbiljnije ozljede nastaju kod osoba s većim indeksom tjelesne mase (ITM) [32]. Najveći dio ozljeda meniska kod sportaša koji se bave kontaktnim sportovima nastaje kada nema kontakta sa suparničkim igračem [28]. Američki nogomet, nogomet i košarka su primjeri sportova u kojima su česte ozljede meniska zbog brzih promjena smjera [17]. Značajno je da je četiri puta veći rizik da će se ozljeda dogoditi na natjecanju nego na treningu [31]. Djevojčice imaju veći rizik od ozljede u sportovima koji treniraju djevojčice i dječaci [31]. U 54% ozljeda meniska istovremeno su bili ozlijeđeni i neki drugi dijelovi koljena, najčešće LCA i MCL [31]. Ako su istovremeno ozlijeđene sve tri komponente, to se naziva zlokobni trijas [1].

### 4.2. SIMPTOMI OZLJEDE

Za vrijeme nastanka ozljede pacijenti osjete bol, čuju/osjete prasak, dojma su da se nešto pomaknulo u zglobu, a može doći i do blokiranja pokreta koljena [8] kada

oštećeni dio meniska zapne između tibije i femura [16]. Nakon nekog vremena nastaje oteklina, na mjestu ozljede se i dalje osjeća bol, koljeno može imati ograničen opseg pokreta [8] i otežana je jaka fleksija koljena [18]. Bol se naknadno može širiti po zgloboj pukotini, ponekad se javlja škljocanje [6], osjet bolnog štipanja pri savijanju koljena i nestabilnost [33].

#### 4.3. DIJAGNOZA OZLJEDE

Ozljede LCA, PCL-a, MCL-a, LCL-a, degenerativne promjene koljena, oštećenja hrskavice, dislokacija patela, oštećenja kapsule i ozljeda mišića neke su od diferencijalnih dijagnoza ozljeda meniska [34]. Dijagnoza se postavlja iz anamneze, pregleda, slikovnih pretraga i artroskopije [8]. Zbog ozljeda nastalih kao posljedica traume važno je uključiti i rendgensku snimku koljena [35]. Za dijagnosticiranje tipa rascjepa i mjesta na kojemu je nastala ozljeda meniska koriste se MRI i artroskopija [24]. U neinvazivnoj dijagnostici koristi se MRI [30] prije liječenja artroskopijom [13] zbog visoke osjetljivosti i specifičnosti [18]. Ozljeda meniska prema MRI klasifikaciji ima tri stupnja [28]. Normalni menisk se obilježava stupnjem 0, degenerativne promjene su stupnjevi I i II, a rascjep/ozljeda se obilježava stupnjem III [28]. Dijagnostički zlatni standard, a ujedno i način na koji se zbrinjava ozljeda meniska je artroskopija koljena [27]. Artroskopija je u dijagnostici kvalitetnija od MRI, invazivna je što nosi određene rizike, ali u potpunosti pokazuje stanje meniska [30].

#### TESTOVI

Testovi koji se koriste u pregledu ozljeda meniska su test osjetljivosti zglobne pukotine [18,30], bounce home test, McMurray test, Apley test [13], Thessaly test [30] i Andersonov test [34].

Test osjetljivosti zglobne pukotine pozitivan je kod većine ozljeda i promjena u koljenu pa zato nema veliku specifičnost [18]. Koljeno je pri testiranju u fleksiji od 90° i palpira se zglobna pukotina [30]. Ako se pri palpaciji javlja bol test osjetljivosti zglobne pukotine je pozitivan [30].

Bounce home test se izvodi tako da pacijent leži na leđima, koljeno je u fleksiji, liječnik jednu ruku drži ispod koljena, a drugu ispod gležnja [13]. Dok miče ruku ispod koljena, drugom rukom omogućuje da se noga potpuno pasivno ekstendira [13]. U

slučaju da se javi bol [34] i da pacijent ne može potpuno ispružiti nogu, test je pozitivan [13].

McMurray test se također izvodi dok pacijent leži na leđima, koljeno je u fleksiji od 90°, a liječnik jednom rukom drži petu pacijenta [13]. Potkoljenica se potpuno rotira prema unutra tijekom testiranja lateralnog meniska, a prema van tijekom testiranja medijalnog meniska [13]. Test je pozitivan u slučaju pojave škljocanja ili boli [13] u području palpacije zglobne pukotine [30].

U Apleyevu testu pacijent leži na trbuhu, koljeno je u položaju fleksije od 90°, a liječnik drži stopalo pacijenta i pritišće tibiju prema koljenu te ujedno radi i rotaciju potkoljenice [13]. Test je pozitivan u slučaju pojave boli [13].

Andersonov test se izvodi tako da pacijent leži na leđima, a potkoljenica se nalazi između tijela i jedne ruke liječnika [34]. Na prednjoj zglobnoj pukotini se nalaze kažiprst i palac suprotne ruke [34]. Koljeno se pasivno savija do 45° uz istovremeni valgus stres, zatim se ispruži uz istovremeni varus stres, a sve ovo zajedno se ponavlja i izvodi kao kružni pokret [34].

Thessaly test se izvodi tako da pacijent stoji na jednoj nozi pri savijenom koljenu do 20°, a liječnik mu je oslonac za kojeg se drži rukama [30]. U tom položaju se rade tri naizmjenične unutarnje i vanjske rotacije tijela i koljena [30]. Test je pozitivan u slučaju pojave boli [30].

Najosjetljiviji test za ozljede meniska je test osjetljivosti zglobne pukotine s 83%, zatim Thessaly test sa 75%, a najlošiji je McMurray test će dijagnosticirati samo 61% ozlijeđenih [36]. Sva tri prethodno spomenuta testa podjednako su lažno pozitivni, između 13% i 17% [36]. Vještina liječnika, lokacija i težina ozlijede faktori su koji utječu na uspješnost otkrivanja ozlijede pomoću testova [34]. Pojedinačna korištenost testova u dijagnostici vrlo vjerojatno neće dovesti do točne dijagnoze, dok više testova odjednom može povećati vjerojatnost da se otkrije ozljeda, ali to treba dokazati [34]. Ukupno gledano, osjetljivost i specifičnost testova nije dovoljno visoka da bi se sa sigurnošću mogla dijagnosticirati ozljeda te testovi nikako ne mogu zamijeniti dijagnostiku pomoću MRI [30].

#### 4.4. VRSTE OZLJEDA

Ozljede meniska mogu se razvrstati na više načina: prema načinu na koji su usmjereni, načinu nastanka i prema obliku [8,19,30].

Prema načinu na koji su usmjereni, rascjepi mogu biti horizontalni, okomiti i složeni [19]. U složene spadaju oni rascjepi koji su usmjereni u više ravnina, kao što je rascjep u obliku kljuna papige, ali i bucket handle, flap te odlomljeni dio meniska [19].

Prema načinu nastanka [8] dijele se na traumatske [24] i degenerativne [37] tj. akutne i kronične [12]. U traumatske rascjepe (*okomito usmjerene*) pripadaju uzdužni, poprečni, flap te posterolateralni rascjep korijena [24]. Navedeni rascjepi mogu se podijeliti na stabilne i nestabilne [24].

Prema obliku rascjepe dijelimo na kose (*flap*), poprečne, složene/degenerativne, uzdužne (*u koje spada i bucket handle*) te rascjepe rogova [30].

Uz navedene ozljede valja dodati nestabilnost stražnjeg roga lateralnog meniska [4] i ramp leziju [15]. Nestabilnost stražnjeg roga lateralnog meniska je vrlo rijetka ozljeda na koju ukazuje bolna blokada koljena [4]. Pripada posebnoj podgrupi ozljeda meniska i javlja se uglavnom kod mlađe populacije [4]. Ramp lezijom se naziva odvajanje kapsule i stražnjeg roga medijalnog meniska [15]. U koljenima s oštećenim LCA u postupku dijagnoze ramp lezije se uglavnom ne opažaju, no njihova pojavnost je dosta česta [15]. Uz nedostatak LCA i ramp leziju dolazi do nestabilnosti koljena pri rotaciji prema van te velikog pomaka tibije prema naprijed [15].

#### UZDUŽNI RASCJEP

Uzdužni rascjepi su najčešće bez simptoma i nastaju zbog razdvajanja istoimenih vlakana [23].

#### BUCKET HANDLE

Bucket handle je uzdužni rascjep koji se proteže kroz cijelu debljinu meniska, od donje do gornje površine [23]. Dio meniska bliže sredini zgloba je potpuno odvojen od ostatka pa ima oblik drške na košari [29]. Odvojeni dio meniska je vrlo

mobilan, može oštetiti zglobnu hrskavicu, može biti zdrobljen (*što će onemogućiti kasniji popravak*) [29] te može uzrokovati blokiranje pokreta [23]. Uzrok pojave blokiranja koljena i ograničene ekstenzije vjerojatno je bucket handle [38].

## FLAP

Kosi rascjep ili flap najčešće se nalazi na prijelazu iz tijela u stražnji rog meniska [13]. Flap uzrokuje nestabilnost i simptome pri pokretima koljena [23]. Pri različitim pokretima koljena, osobito savijanju, dio flapa uhvate zglobna tijela te ga tako čupaju [23] i povlače [13]. Pri tome dolazi do stalnog povećavanja flapa i zato se ne može šivati, već taj dio treba odstraniti [23].

## POPREČNI RASCJEP

Poprečni rascjep medijalnog meniska najčešće se nalazi na prijelazu iz tijela u stražnji rog [13]. Kod lateralnog meniska rascjep je na maloj udaljenosti od hvatišta njegova stražnjeg roga [13]. Rascjep nastaje puknućem uzdužnih vlakana [12]. Poprečni rascjepi imaju početak na unutaršnjem rubu bijele zone i nastavljaju se prema zglobnoj čahuri [28]. Ovim tipom rascjepa smanjen je prijenos opterećenja kroz menisk [13].

## OZLJEDE KORIJENA

Poprečni rascjep u blizini hvatišta meniska ili trganje meniska od mjesta gdje se veže za tibiju naziva se ozljeda korijena meniska [27]. Ozljeda može biti akutna ili kronična [12]. Ozljede korijena često se propuste dijagnosticirati i zato je važno napraviti MRI kao ključnu dijagnostiku [39]. U operaciji je važno ponovno povezati kost i korijen meniska [19].

## DEGENERATIVNI RASCJEP

Dva ili više udružena rascjepa nazivaju se degenerativni ili složeni rascjep (DML) [13]. Degenerativni rascjepi meniska uglavnom su povezani s degenerativnim promjenama na hrskavici [28], a nastaju postepeno i brojniji su u starijoj populaciji [37]. DML se nalazi na stražnjem i središnjem dijelu meniska, a često uz njega postoji i horizontalni rascjep [37]. Početak horizontalnih rascjepa može biti na krajnjem rubu bijele zone meniska, no jednako tako može biti na donjoj i gornjoj površini [28]. Unutar meniska sile smicanja dovode do razdvajanja gornjih od donjih vlakana te tako nastaje rascjep [28]. Udruženim djelovanjem sila smicanja i sila

pritiska rascjep se povećava, a oštećeni dio meniska se može odvojiti što uzrokuje pojavu boli, nastanak otekline te blokiranje pokreta koljena [28].

## 5. LIJEČENJE

Liječenje ozljeda meniska može biti konzervativno i operacijsko [8]. Na način liječenja utječu vrsta ozljede i karakteristike pacijenta (*dob, očekivanja, aktivnost, stil života, zdravstveno stanje*) [8]. Konzervativno liječenje treba biti prvi izbor pri liječenju DML-a [24]. Operacijski načini zbrinjavanja ozljeda meniska su meniscektomija (*totalna i parcijalna*), rekonstrukcija meniska i zamjena meniska [27]. U akutnoj traumi meniska prvi izbor liječenja je rekonstrukcija, a nikako ne smije biti meniscektomija [24]. Tijekom operacije bi trebalo sačuvati što više meniska [40]. Svrha operacije je smanjiti bol, spriječiti raniju pojavu degenerativnih promjena hrskavice te povratak aktivnostima na istu razinu kao i prije ozljede [28]. Za dugoročno sprečavanje degenerativne promjene koljena te zaštitu funkcije i cjelovitosti meniska koriste se tehnike rekonstrukcije i zamjene [27]. U rekonstrukciju spadaju šivanje i pričvršćivanje implantatima, a u zamjenu transplantacija i umetanje umjetnog meniska [1,8,27]. Transplantacija i ugradnja umjetnog meniska su indicirane pacijentima s izraženim simptomima kojima je veći dio ili cijeli menisk odstranjen [8]. Cilj je da 'novi' menisk bude djelotvoran, vrati biomehaniku koljena, smanji bol i spriječi prerane degenerativne promjene hrskavice [8]. Degenerativne promjene hrskavice neće zaustaviti niti jedna od ovih operacija [17]. Tehnike koje čuvaju menisk nasuprot parcijalnoj i totalnoj meniscektomiji dugoročno će spriječiti osteoartritis [40].

Na kraju bih spomenuo 'PRICE' protokol koji treba odmah primijeniti neovisno o tome radi li se o akutnoj traumi ili degenerativnoj ozljedi meniska [8]. Naknadno treba nastaviti s nesteroidnim antireumaticima i fizikalnom terapijom kao konzervativnim liječenjem [29].

### 5.1. MENISCEKTOMIJA

Meniscektomija je operacijsko uklanjanje meniska koje može biti parcijalno i totalno [27]. Meniscektomija treba biti maksimalno poštena [13]. Parcijalna meniscektomija koristiti se jedino kad rekonstrukcija nije opcija [13]. Totalna meniscektomija se koristi jedino pri teškim ozljedama u kojima menisk nije moguće rekonstruirati [13].



Poprečni rascjepi bijele zone trebaju se liječiti parcijalnom meniscektomijom [5]. Postoji li stalna bol i/ili smetnje u pokretu koje traju tri mjeseca kod pacijenata s degenerativnom ozljedom meniska i urednom slikom rendgena te patološkom MRI, parcijalna meniscektomija može biti opcija liječenja [37]. U slučaju izraženijih simptoma meniscektomija može biti indicirana ranije, ali pacijentima treba objasniti posljedične rizike [37]. Dugoročno parcijalna meniscektomija daje bolje rezultate za medijalni u odnosu na lateralni menisk, ali je ujedno stopa suženja zglobne pukotine za lateralnu stranu dvostruko veća [35]. Artroskopija je kontraindicirana za pacijente kojima su na rendgenskim snimkama vidljive osteoartrične promjene [37]. Bez rekonstrukcije ligamenata meniscektomija je indicirana samo kod starijih i nepokretnih pacijenata sa simptomatskom, funkcionalno stabilnom, ozljedom koja se ne može rekonstruirati [35].

Posljedice meniscektomije su nestabilnost koljena, oslabljeni prienos opterećenja i razvoj karakterističnih znakova osteoartritisa [6]. Što se više meniska odstrani posljedice će biti izraženije [26]. Nakon medijalne meniscektomije i LCA rekonstrukcije 29% pacijenata će razviti teži oblik osteoartritisa u odnosu na 10% pacijenata koji imaju rekonstruirani LCA i zdravi menisk [41]. Teži oblik osteoartritisa će se pojaviti i do sedam puta češće kod ljudi koji su liječeni meniscektomijom naspram onih koji nisu imali ozljeda [26].

Danas se i dalje u velikom broju rade meniscektomije bez obzira na saznanja o posljedicama [5,24]. Neki od razloga ustrajanja na meniscektomijama su da je tako jednostavnije, traje kraće od rekonstrukcije i rehabilitacija je brža što odgovara pacijentima, a jeftinija je za sustav [5,24]. Protivno tome, važno je naglasiti da nije prihvatljivo kod mladih aktivnih pacijenata raditi meniscektomiju samo zato što je nakon rekonstrukcije oporavak sporiji [24].

## 5.2. POBOLJŠANJE CIJELJENJA

Kako su crvena i crveno-bijela jedine zone u kojima bi trebalo doći do zarastanja meniska [23], pronalaze se razni načini kako bi se omogućilo podjednako zarastanje u cijelom menisku [14]. Plazma bogata trombocitima (PRP), fibrinski ugrušak [17], mezenhimalne stanice, čimbenici rasta [40], trepanacija i osvježavanje rubova ozljede su metode kojima se postiže poboljšavanje cijeljenja [40,42].

PRP i fibrinski ugrušak se koriste u složenim rascjepima te rascjepima u bijeloj zoni meniska jer omogućuju i povećavaju cijeljenje [17]. Više nego šest puta je veća vjerojatnost da će menisk zarasti pri korištenju PRP-a u odnosu na placebo (fiziološku otopinu) [43]. Miješanjem 40 ml venske krvi nastaje ugrušak [18]. Ugrušak se postavlja ispod rascjepa meniska prije nego što se pritegnu šavovi [18]. Korištenjem ugruška je 39 od 41 rascjepa nakon rekonstrukcije i prosječno osam mjeseci praćenja bilo uspješno [17]. Primjena ugruška pokazala se korisna i kod liječenja poprečnih rascjepa [44]. Za vrijeme rekonstrukcije LCA mezenhimalne stanice i čimbenici rasta iz koštane srži ulaze u koljeno pri bušenju kosti te poboljšavaju zarastanje meniska [40]. Od toga bi najveću korist mogla imati bijela zona [29]. Bolje zarastanje je jedan od razloga zbog kojeg je dobro raditi rekonstrukciju LCA i šivanje meniska istovremeno [1]. Uklanjanjem malog dijela ruba meniska uz čahuru, rascjep u bijeloj zoni ima mogućnost cijeljenja kao rascjep u crveno-bijeloj zoni [29]. Bolje zarastanje meniska omogućuje se trepanacijom te osvježavanjem rubova ozljede raspatorijem i shaverom [40,42]. Trepanacijom od crvene prema bijeloj zoni rade se prolazi te se tako omogućava dovođenje krvi do mjesta ozljede [14]. Cijeljenje može biti potaknuto matičnim stanicama [24] i kemotaksijom čimbenika koja nastaje uklanjanjem sinovijalne površine uz pomoć instrumenata [14].

## 6. REKONSTRUKCIJA MENISKA

Rekonstrukcija meniska radi se šivanjem, postavljanjem implantata i kombinacijom tih dviju metoda [4]. Tehnike rekonstrukcije se dijele na 'iznutra-prema-van', 'izvana-prema-unutra' i 'sve-iznutra' [42]. Primjenom tih triju tehnika moguća su tri različita ishoda: potpuno zacjeljivanje, djelomično zacjeljivanje i potpuna odsutnost zacjeljivanja meniska [1]. Odlični su rezultati u crvenoj zoni, a nešto lošiji u crveno-bijeloj [1]. Prije početka šivanja važno je modelirati rubni dio rascjepa kako bi se omogućilo bolje zarastanje meniska [1].

### 6.1. INDIKACIJE ZA REKONSTRUKCIJU

Liječnik će procijeniti treba li šivati menisk na temelju vrste ozljede, dobi pacijenta, vremena od nastanka ozljede i očuvanosti meniska [42]. Potencijalno najbolji ishod imaju ozljede rubnog dijela meniska [27]. Primarno bi o rekonstrukciji trebalo razmišljati pri horizontalnim rascjepima meniska sportaša, ozljedama korijena meniska [24], akutnim ozljedama lateralnog meniska između ruba i završetka crveno-bijele zone [35], poprečnim rascjepima s onemogućenim tangencijalnim naprezanjem [12], uzdužnim rascjepima u crvenoj zoni, rascjepima koji se nalaze na spoju meniska i kapsule te bucket handle rascjepima [1].

Dva su različita načina zbrinjavanja ako postoji bucket handle uz rupturu LCA [24]. Istovremeno se zbrinjavaju kronična ruptura LCA i akutno nastali bucket handle [24]. U prvih šezdeset sati od ozljede se operira menisk, a nakon njegova oporavka se pristupa operaciji akutne/subakutne rupture LCA [24].

Zbog očuvanja funkcije koljena i sprečavanja degenerativnih promjena kod mlađe populacije važno je rekonstruirati menisk kad god je moguće [45]. Rekonstrukcija nije kontraindicirana za stariju populaciju [45], iako je najbolji ishod kod pacijenta koji imaju manje od 50 godina i ozljedu staru maksimalno dva mjeseca [1].

U nestabilnom koljenu je veća vjerojatnost da će šivanje meniska biti neuspješno, no usprkos tome u koljenima s oštećenim LCA nije kontraindicirano [46]. Rekonstrukciju je najbolje raditi ako je koljeno stabilno i ako hrskavica nema ili ima vrlo malo degenerativnih promjena [18]. U slučaju da postoji rekonstruirani LCA,

trebaju se zaštititi rascjepi meniska jer će tako spriječiti njegovu ponovnu ozljedu [26] i oštećenje hrskavice [24]. Šivani menisk čuva rekonstruirani LCA te vrijedi i obrnuto [24]. U većini slučajeva kada nema simptoma, za vrijeme rekonstrukcije LCA ne treba zbrinjavati male rascjepe lateralnog meniska jer i dalje mogu obavljati funkciju [47]. Ozljeda meniska može ostati nezbrinuta u 30-40% slučajeva, rekonstruirana u 40-45%, a samo u 15-20% slučajeva je potrebna parcijalna meniscektomija za vrijeme rekonstrukcije LCA [47].

## 6.2. IZNUTRA-PREMA-VAN

Tehnika 'iznutra-prema-van' ima najjaču mehaničku snagu šava [18]. Može se koristiti za šivanje prednjeg, središnjeg i stražnjeg dijela meniska [1,23]. Zlatni standard liječenja ozljeda meniska je postavljanje okomitog šava tehnikom 'iznutra-prema-van' [18]. Koriste se resorptivni i neresorptivni konci [45]. Posebno dizajnirane kanile, raznih veličina, omogućuju dobar pristup bilo kojem pacijentu [1].

Uz stražnji rub kolateralnih ligamenata napravi se rez duljine 4 cm i preparira koža [45]. Rez se radi iza kolateralnih ligamenata jer se tako čuvaju n. saphenus medijalno i n. peroneus lateralno [18]. Za pristup medijalnom menisku se otvara fascija, a prema natrag se pomiču tetive mišića semimembranosusa, semitendinosusa te gastrocnemiusa [45]. Za lateralni pristup koljeno se postavlja u fleksiju od 90° [45]. Tako se zaštićuje n. peroneus i tetiva m. biceps femoris koji se pomiču prema dolje te iliotibijalni trakt koji se pomakne prema gore [45]. Zbog stražnjeg dijela čahure i mišića gastrocnemiusa treba biti pažljiv pri prepariranju kože [45]. Nakon toga se uvodi kanila u zglob [45]. Unutar kanile se nalazi konac koji na svakom kraju ima iglu [45]. Igla na jednom kraju kanile se provodi kroz dijelove rascjepa meniska i izlazi na kožu [18]. Nakon toga se kanila mora pomaknuti vodoravno ili okomito da bi se druga igla s ostatkom konca mogla provući na isti način prema van [18]. Ovim se omogućuje da dio konca ostaje u zglobu, a njegovo usmjerenje određuje smjer šava [1,18]. Taj dio konca je dio šava koji se nalazi u zglobu i spaja dijelove rascjepa [18]. Između mjesta gdje izlaze krajevi konca radi se rez kože [18]. Na zglobnoj čahuri se napravi čvor koji se postavlja potkožno [1]. Na ovaj način menisk je učvršćen na 2 mjesta [1].

### 6.3. IZVANA-PREMA-UNUTRA

Tehnika 'izvana-prema-unutra' može se koristiti za šivanje svih dijelova meniska [1,12], ali je najprikladnija za šivanje prednjeg dijela [18]. Prednost ove tehnike je niža cijena jer se može izvesti pomoću intravenske igle [42]. Ima mali rizik od ozljede žila i živaca [18]. Za šivanje se koristi 18G igla te resorptivni ili neresorptivni konac [45].

Da bi se kod šivanja medijalnog meniska uklonila mogućnost ozljede ogranka n. saphenus radi se fleksija koljena do 15° uz istovremeni valgus položaj [42]. Zbog istog razloga, ali za n. peroneus, potrebna je fleksija od 90° u varus položaju pri lateralnom pristupu [42]. Nakon što se konac provuče kroz 18 G iglu, ona se uvede kroz kožu te se provuče kroz rascjep meniska uz pomoć artroskopa [1,42]. Igla može izaći na gornjoj ili na donjoj površini meniska [42]. Na isti se način 4 mm ispred prve, uvodi druga igla s koncem [42]. Hvatalkom ili kukicom iz druge igle povlači se konac i napravi omča [42]. Zatim se kroz omču provlači konac iz prve igle [42]. Igla s omčom izvlači se iz koljena i provlači konac iz prve igle kroz cijeli menisk [42]. Zatim se izvlači preostala igla [42]. Između mjesta gdje izlaze konci se napravi rez kože, preparira potkožje i prikaže zglobna čahura [42]. Konci se prihvate kukicama i napravi se čvor [42]. Ova tehnika omogućuje postavljanje šava u različitim smjerovima [1].

### 6.4. SVE-IZNUTRA

Tehnika 'sve-iznutra' se koristi za ozljede središnjeg i stražnjeg dijela meniska [1,18]. Implantati koji se koriste u tehnici 'sve-iznutra' mogu biti resorptivni i neresorptivni [13]. Čavlići, strelice, spajalice, vijci, sidra (*koja vežu konce*) te konci s nepovratno kliznim čvorovima su opcije za 'sve-iznutra' tehniku [18]. Budući da se sve postavlja artroskopski nema potrebe za dodatnim rezovima kože te je rizik od oštećenja živaca i žila smanjen [18].

U poplitealnom prostoru se nalaze kuke koje drže šavove, postavljaju se intraartikularno i sprečavaju pomake rascjepa [1]. Omni span sistem šivanja ima dva usidrenja [1]. Ispod rascjepa se smješta prvo usidrenje Omni spana [1]. Na 5 mm udaljenosti smješta se sljedeće usidrenje [1]. Rascjep se spaja zaključavanjem

nepovratnog kliznog čvora što onemogućuje pomicanje [1]. Ostatak neresorptivnog konca se prereže [1]. Šavovi se mogu postavljati okomito ili horizontalno zbog učvršćenja koja se nalaze na dva mjesta [1]. FasT-Fix je sistem šivanja koji također ima dva usidrenja [48]. RapidLoc se koristi za ozljede prednjeg dijela meniska [1]. Zatvara se kliznim čvorom, ali ima jedno mjesto učvršćenja [1]. Kod navedenih instrumenata (RapidLoc, Omni span, FasT-Fix [1,4,48]) se postavljaju šavovi i implantati zbog čega se nazivaju hibridnim tehnikama [4]. Hibridne tehnike su se pokazale odlične za uzdužne rascjepe [4].

## 6.5. KOMPLIKACIJE

U literaturi je opisano da za vrijeme izvođenja zahvata nastaju oštećenja meniska, hrskavice, n. peroneusa, n. saphenusa [1,45] i poplitealne arterije [27]. Zbog loše zategnutih i postavljenih šavova javlja se negativan ishod operacije [48]. Dugotrajna bol u koljenu može biti prisutna zbog implantata (*koji mogu uzrokovati upalu*), nadraživanja okolnog tkiva te nastanka artrofibroze nakon operacije [45]. Implantati se mogu nakon određenog vremena pomaknuti i izvući [4] ako nisu dobro pričvršćeni [1]. Nakon toga se slobodno kreću unutar zgloba i uzrokuju iritaciju tkiva [4]. Odvajanje sidra kod Omni span-a i popuštanje šava kod RapidLoc-a su rijetke komplikacije [1]. Teška komplikacija je septički artritis [1].

## 6.6. USPOREDBA TEHNIKA

Uspješnost šivanja meniska varira između 70% i 90% [35]. Nakon rekonstrukcije na dodatni postupak meniscektomije će morati 4% do 28% pacijenata [35]. Nakon šivanja meniska će u 20,7% slučajeva biti potrebna ponovna rekonstrukcija [12]. U potpunosti će zacijeliti 60% meniska nakon šivanja [35]. Samo 4% meniska šivanih u crvenoj zoni nije imalo povoljan ishod prema 33% šivanih u crveno-bijeloj zoni [22]. To ukazuje koliku važnost ima vaskularizacija [22].

Unutar dvije godine od operacije se najčešće javlja ponovna ozljeda šivanog meniska [1]. Okomito postavljeni šavovi su čvršći zbog rasporeda vlakana u menisku [1] oko kojih čine omču [27].

Nakon petogodišnjeg praćenja postotak neuspjelih ishoda operacije tehnikama 'sve-iznutra' i 'iznutra-prema-van' je bio podjednak, točnije iznosio je 24,3% i 22,3% prema meta analizi [49]. Tehnike 'sve-iznutra' i 'iznutra-prema-van' su se pokazale podjednako uspješne i u liječenju bucket handle rascjepa [50]. Nakon malo više od dvije i pol godine praćenja obje tehnike su imale uspjeh od 80% [50]. Zarastanje meniska približno je isto u usporedbi tehnike 'sve-iznutra' i 'iznutra-prema-van' kod pacijenata mlađih od 30 godina [51]. 'Iznutra-prema-van' ima više komplikacija od 'sve-iznutra' [27].

Rekonstrukcija meniska pomoću FasT-Fix-a je pokazala značajna poboljšanja u 96,8% pacijenta [48]. Primjenom FasT-Fix-a nisu nastale ozbiljne komplikacije pa je to, kako pokazuje istraživanje, vrlo dobar način liječenja [48]. Tehnikom šivanja 'sve-iznutra' 3,6 puta je manji rizik od potrebe za ponovnom operacijom unutar 2 godine u odnosu na strelice (*koje se koriste za pričvršćivanje*) [52].

U 86,5% slučajeva tehnika 'izvana-prema-unutra' je prema kliničkom nalazu, nakon prosječno 19 mjeseci praćenja, bila uspješna u liječenju uzdužnih rascjepa crvene i crveno-bijele zone [53]. Prema kliničkom nalazu nakon više od 2 godine praćenja 92,4% operacija, izvedeno tehnikom 'izvana-prema-unutra', bilo je uspješno [54]. Subjektivna procjena istih pacijenata nakon ispunjenog upitnika (Lysholm score) pokazala je dobre ili odlične rezultate u 80,3% slučajeva [54].

## 6.7. USPOREDBA REKONSTRUKCIJE MENISKA S MENISSEKTOMIJOM

Rekonstrukcija meniska ima veći postotak neuspjelih operacija i dulji oporavak od meniscektomije [40]. Rezultati praćenja do 12 mjeseci su pokazali da su pacijenti zadovoljniji meniscektomijom nego rekonstrukcijom [55]. Nakon 10 godina praćenja situacija se mijenja jer nakon rekonstrukcije meniska u usporedbi s meniscektomijom veća je zaštita od razvoja degenerativnih promjena i bolja je funkcija koljena [56].

Moguć je povratak sportu tri do četiri tjedna poslije meniscektomije [1]. Nakon šivanja meniska rehabilitacija može trajati do 6 mjeseci kada se dopušta sudjelovanje u kontaktnom sportu [1]. Ovo su razlozi zbog kojih profesionalni sportaši češće traže meniscektomiju jer se žele brže vratiti u natjecateljsku formu [1].

## 7. ZAKLJUČAK

Napretkom tehnologije razvija se i medicina što se može vidjeti na primjeru liječenja ozljeda meniska. Meniscektomija se nekada radila otvorenim pristupom, a danas postoje različite artroskopske tehnike rekonstrukcije meniska. Najnoviji načini operacija idu u smjeru, kako i samo ime kaže, da se svi instrumenti koriste unutar zgloba. 'Sve-iznutra' tehnikom se ne može šivati prednji dio meniska zbog čega treba naglasiti važnost svih tehnika. Odabir tehnike će na kraju ovisiti o mjestu na kojem se nalazi oštećenje te koju od njih kirurg preferira pri određenom oštećenju. Rekonstrukcija meniska ima veći postotak neuspjelih ishoda u odnosu na meniscektomiju jer češće zahtijeva novu operaciju. Dugoročno gledano rekonstrukcija ima bolji ishod jer dulje čuva hrskavicu. Duljina rehabilitacije ne smije biti presudna u odluci da rekonstrukcija nije prvi izbor kod sportaša i mladih aktivnih pacijenata s akutnom ozljedom. Ovaj način liječenja ne bi trebalo odbaciti ni kod starijih pacijenata. Meniscektomiju treba raditi samo kad je nužna i treba biti poštena, a rekonstrukciju treba koristiti na razuman način.



## **8. ZAHVALE**

Zahvaljujem se svom mentoru, izv. prof. dr. sc. Mislavu Jeliću, na savjetima, trudu i pomoći prilikom nastajanja ovog rada.

Zahvaljujem se svojoj obitelji i Ivani na podršci i strpljenju tijekom studija.

## 9. LITERATURA

1. Tršek D, Hašpl M, Starčević D, Tabak T. Current concept of the meniscal repair. *Medicina Fluminensis*. 2015;51(1):154-74.
2. Pećina M. i suradnici. *Ortopedija: 3. izmjenjeno i dopunjeno izdanje*. Zagreb: Medicinska biblioteka, Naklada Ljevak; 2004.
3. Fairbank TJ. Knee joint changes after meniscectomy. *J Bone Joint Surg Am*. 1948;30B(4):664–70.
4. Seil R, VanGiffen N, Pape D. Thirty years of arthroscopic meniscal suture: What's left to be done? *Orthop Traumatol Surg Res*. 2009;95(8 Suppl 1):85-96.
5. Beaufils P, Becker R, Verdonk R, Aagaard H, Karlsson J. Focusing on results after meniscus surgery. *Knee Surg Sports Traumatol Arthrosc*. 2015;23(1):3-7.
6. Gu YL, Wang YB. Treatment of meniscal injury: a current concept review. *Chin J Traumatol*. 2010;13(6):370-6.
7. Thorlund JB, Hare KB, Lohmander LS. Large increase in arthroscopic meniscus surgery in the middle-aged and older population in Denmark from 2000 to 2011. *Acta Orthop*. 2014;85(3):287-92.
8. Doral MN, Bilge O, Huri G, Turhan E, Verdonk R. Modern treatment of meniscal tears. *EFORT Open Rev*. 2018;3(5):260-8.
9. Platzer W. *Priručni anatomski atlas u tri sveska: Prvi svezak-Sustav organa za pokretanje*. 10.izdanje. Zagreb: Medicinska Naklada; 2011.
10. Flandry F., Hommel G. Normal anatomy and biomechanics of the knee. *Sports Med Arthrosc Rev*. 2011;19(2):82-92.
11. Cox CF, Hubbard JB. *Anatomy, Bony Pelvis and Lower Limb, Knee Patella*. StatPearls [Internet]. 2019 Jan. [pristupljeno 12.4.2019.]. Dostupno na: <https://www.ncbi.nlm.nih.gov/books/NBK519534/>
12. Vaquero-Picado A, Rodríguez-Merchán EC. Arthroscopic repair of the meniscus: surgical management and clinical outcomes. *EFORT Open Rev*. 2018;3(11):584-94.
13. Maffulli N, Longo UG, Campi S, Denaro V. Meniscal tears. *Open Access J Sports Med*. 2010;1:45-54.

14. Brindle T, Nyland J, Johnson DL. The meniscus: review of basic principles with application to surgery and rehabilitation. *J Athl Train*. 2001;36(2):160-9.
15. Chahla J, Dean CS, Moatshe G, Mitchell JJ, Cram TR, Yacuzzi C, et al. Meniscal ramp lesions: Anatomy, Incidence, Diagnosis, and Treatment. *Orthop J Sports Med*. 2016;4(7):2325967116657815. doi: 10.1177/2325967116657815
16. Jeong HJ, Lee SH, Ko CS. Meniscectomy. *Knee Surg Relat Res*. 2012;24(3):129-36.
17. Shybut T, Strauss EJ. Surgical management of meniscal tears. *Bull NYU Hosp Jt Dis*. 2011;69(1):56-62.
18. Jarit GJ, Bosco JA 3rd. Meniscal repair and reconstruction. *Bull NYU Hosp Jt Dis*. 2010;68(2):84-90.
19. Bolog NV, Andreisek G. Reporting knee meniscal tears: technical aspects, typical pitfalls and how to avoid them. *Insights Imaging*. 2016;7(3):385-98.
20. Herwig J, Egner E, Buddecke E. Chemical changes of human knee joint menisci in various stages of degeneration. *Ann Rheum Dis*. 1984;43(4):635-40.
21. Bullough PG, Munuera L, Murphy J, Weinstein AM. The strength of the menisci of the knee as it relates to their fine structure. *J Bone Joint Surg Br*. 1970;52(3):564-70.
22. Uzun E, Misir A, Kizkapan TB, Ozcamdalli M, Akkurt S, Guney A. Factors affecting the outcomes of arthroscopically repaired traumatic vertical longitudinal medial meniscal tears. *Orthop J Sports Med*. 2017;5(6):2325967117712448. doi: 10.1177/2325967117712448
23. Mordecai SC, Al-Hadithy N, Ware HE, Gupte CM. Treatment of meniscal tears: an evidence based approach. *World J Orthop*. 2014;5(3):233-41.
24. Beaufils P, Becker R, Kopf S, Matthieu O, Pujol N. The knee meniscus: management of traumatic tears and degenerative lesions. *EFORT Open Rev*. 2017;2(5):195-203.
25. Colville MR. Meniscal repair. *West J Med*. 1993;159(4):482.
26. Deledda D, Rosso F, Cottino U, Bonasia DE, Rossi R. Results of meniscectomy and meniscal repair in anterior cruciate ligament reconstruction. *Joints*. 2016;3(3):151-7.

27. Vaquero J, Forriol F. Meniscus tear surgery and meniscus replacement. *Muscles Ligaments Tendons J.* 2016;6(1):71-89.
28. Fox AJ, Wanivenhaus F, Burge AJ, Warren RF, Rodeo SA. The human meniscus: a review of anatomy, function, injury, and advances in treatment. *Clin Anat.* 2015;28(2):269-87.
29. Bernstein J. In brief: meniscal tears. *Clin Orthop Relat Res.* 2010;468(4):1190-2.
30. Blyth M, Anthony I, Francq B, Brooksbank K, Downie P, Powell A, i sur. Diagnostic accuracy of the Thessaly test, standardised clinical history and other clinical examination tests (Apley's, McMurray's and joint line tenderness) for meniscal tears in comparison with magnetic resonance imaging diagnosis. *Health Technol Assess.* 2015;19(62):1-62.
31. Mitchell J, Graham W, Best TM, Collins C, Currie DW, Dawn Comstock R, i sur. Epidemiology of meniscal injuries in U.S. high school athletes from 2007/08 – 2012/13. *Knee Surg Sports Traumatol Arthrosc.* 2016;24(3):715–22.
32. Ijaz Khan H, Aitken D, Ding C, Blizzard L, Pelletier JP, Martel-Pelletier J, i sur. Natural history and clinical significance of meniscal tears over 8 years in a midlife cohort. *BMC Musculoskelet Disord.* 2016;17(4). doi: 10.1186/s12891-015-0862-1
33. Dandy DJ, Jackson RW. The diagnosis of problems after meniscectomy. *J Bone Joint Surg Br.* 1975;57(3):349-52.
34. Chivers MD, Howitt SD. Anatomy and physical examination of the knee menisci: a narrative review of the orthopedic literature. *J Can Chiropr Assoc.* 2009;53(4):319-33.
35. Beaufils P, Hulet C, Dhénain M, Nizard R, Nourissat G, Pujol N. Clinical practice guidelines for the management of meniscal lesions and isolated lesions of the anterior cruciate ligament of the knee in adults. *Orthop Traumatol Surg Res.* 2009;95(6):437-42.
36. Smith BE, Thacker D, Crewesmith A, Hall M. Special tests for assessing meniscal tears within the knee: a systematic review and meta-analysis. *Evid Based Med.* 2015;20(3):88-97.

37. Beaufils P, Becker R, Kopf S, Englund M, Verdonk R, Ollivier M, i sur. Surgical management of degenerative meniscus lesions: the 2016 ESSKA meniscus consensus. *Knee Surg Sports Traumatol Arthrosc.* 2017;25(2):335-46.
38. Haviv B, Bronak S, Kosashvili Y, Thein R. Anamnestic prediction of bucket handle compared to other tear patterns of the medial meniscus in stable knees. *Acta Orthop Traumatol Turc.* 2016;50(6):639-41.
40. Weber J, Koch M, Angele P, Zellner J. The role of meniscal repair for prevention of early onset of osteoarthritis. *J Exp Orthop.* 2018 Apr 2;5(1):10. doi: 10.1186/s40634-018-0122-z
41. Cantin O, Lustig S, Rongieras F, Saragaglia D, Lefèvre N, Gravelleau N, i sur. Outcome of cartilage at 12 years of follow-up after anterior cruciate ligament reconstruction. *Orthop Traumatol Surg Res.* 2016;102(7):857-61.
42. Gulan G, Salamon R, Rubinić D, Sušanj R, Jurdana H, Legović D, i sur. Artroskopsko šivanje meniska tehnikom 'izvana-prema-unutra'. *Medicina Fluminensis* 2007;43(3):246-9.
43. Kaminski R, Kulinski K, Kozar-Kaminska K, Wielgus M, Langner M, Wasko MK, i sur. A prospective, randomized, double-blind, parallel-group, placebo-controlled study evaluating meniscal healing, clinical outcomes, and safety in patients undergoing meniscal repair of unstable, complete vertical meniscal tears (bucket handle) augmented with platelet-rich plasma. *Biomed Res Int.* 2018 Mar 11;2018:9315815. doi: 10.1155/2018/9315815.
44. Chahla J, Kennedy NI, Geeslin AG, Moatshe G, Cinque ME, DePhillipo NN, i sur. Meniscal repair with fibrin clot augmentation. *Arthrosc Tech.* 2017;6(6):2065-9.
45. Yoon KH, Park KH. Meniscal repair. *Knee Surg Relat Res.* 2014;26(2):68-76.
46. Steenbrugge F, Van Nieuwenhuysse W, Verdonk R, Verstraete K. Arthroscopic meniscus repair in the ACL-deficient knee. *Int Orthop.* 2005;29(2):109-12.
47. Pujol N, Beaufils P. During ACL reconstruction, small asymptomatic meniscal lesions can be left untreated: a systematic review. *JISAKOS* 2016;1:135–140.

48. Chiang CW, Chang CH, Cheng CY, Chen AC, Chan YS, Hsu KY, i sur. Clinical results of all-inside meniscal repair using the FasT-Fix meniscal repair system. *Chang Gung Med J.* 2011;34(3):298-305.
49. Nepple JJ, Dunn WR, Wright RW. Meniscal repair outcomes at greater than five years: a systematic literature review and meta-analysis. *J Bone Joint Surg Am.* 2012;94(24):2222-7.
50. Samuelsen BT, Johnson NR, Hevesi M, Levy BA, Dahm DL, Stuart MJ, i sur. Comparative outcomes of all-inside versus inside-out repair of bucket-handle meniscal tears: a propensity-matched analysis. *Orthop J Sports Med.* 2018 ;6(6):2325967118779045.
51. Kang DG, Park YJ, Yu JH, Oh JB, Lee DY. A Systematic review and meta-analysis of arthroscopic meniscus repair in young patients: comparison of all-inside and inside-out suture techniques. *Knee Surg Relat Res.* 2019;31(1):1-11.
52. Kise NJ, Drogset JO, Ekeland A, Sivertsen EA, Heir S. All-inside suture device is superior to meniscal arrows in meniscal repair: a prospective randomized multicenter clinical trial with 2-year follow-up. *Knee Surg Sports Traumatol Arthrosc.* 2015;23(1):211-8.
53. Navali AM, Aslani H. Clinical results of meniscal repair using submeniscal horizontal sutures. *Arch Bone Jt Surg.* 2015;3(3):179-83.
54. Keyhani S, Abbasian MR, Siatiri N, Sarvi A, Kivi MM, Esmailiejah AA. Arthroscopic meniscal repair: "modified outside-in technique". *Arch Bone Jt Surg.* 2015;3(2):104-8.
55. Svantesson E, Cristiani R, Hamrin Senorski E, Forssblad M, Samuelsson K, Stålmán A. Meniscal repair results in inferior short-term outcomes compared with meniscal resection: a cohort study of 6398 patients with primary anterior cruciate ligament reconstruction. *Knee Surg Sports Traumatol Arthrosc.* 2018;26(8):2251-8.
56. Lutz C, Dalmay F, Ehkirch FP, Cucurulo T, Laporte C, Le Henaff G, i sur. Meniscectomy versus meniscal repair: 10 years radiological and clinical results in vertical lesions in stable knee. *Orthop Traumatol Surg Res.* 2015;101(8 Suppl):327-31.

## 10. ŽIVOTOPIS

Sven Samoščanec je rođen 7.9.1993. u Zagrebu. Pohađao je Osnovnu školu Brestje i XV. gimnaziju u Zagrebu. Medicinski fakultet je upisao 2012. godine. Bio je član Europske medicinske studentske asocijacije Zagreb (European Medical Students' Association Zagreb) od akademske godine 2012./2013. do 2017./2018. Sudjelovao je od 2013. do 2016. kao član organizacijskog odbora Ljetne škole hitne medicine u Dubrovniku (Dubrovnik Summer School of Emergency Medicine), a godine 2017. i 2018. bio je predsjednik Škole. Dobitnik je Rektorove nagrade za akademsku godinu 2014./2015. za projekt Ljetne škole hitne medicine u Dubrovniku. Bio je član Upravnog odbora EMSA-e Zagreb od 2016. do 2018. godine. Radio je studentski posao pri Hrvatskom liječničkom zboru od 2016. godine do kraja studija. U kolovozu 2018. je završio ILS tečaj te je dobio ERC ILS certifikat. Bio je član Studentske sekcije za ortopediju i traumatologiju od ak. godine 2015./2016. do 2017./2018.