

# Usporedba CT i operacijskih nalaza kod revizijske timpanomastoidektomije

---

**Matišić, Vid**

**Master's thesis / Diplomski rad**

**2019**

*Degree Grantor / Ustanova koja je dodijelila akademski / stručni stupanj:* **University of Zagreb, School of Medicine / Sveučilište u Zagrebu, Medicinski fakultet**

*Permanent link / Trajna poveznica:* <https://um.nsk.hr/um:nbn:hr:105:328222>

*Rights / Prava:* [In copyright](#)/[Zaštićeno autorskim pravom.](#)

*Download date / Datum preuzimanja:* **2024-07-14**



*Repository / Repozitorij:*

[Dr Med - University of Zagreb School of Medicine Digital Repository](#)



**SVEUČILIŠTE U ZAGREBU  
MEDICINSKI FAKULTET**

**Vid Matišić**

**Usporedba CT i operacijskih nalaza kod  
revizijske timpanomastoidektomije**

**Diplomski rad**



**Zagreb, 2019.**

Ovaj diplomski rad izrađen je u Klinici za otorinolaringologiju i kirurgiju glave i vrata KBC-a Sestre milosrdnice pod vodstvom prof. dr. sc. Vladimira Bedekovića i predan je na ocjenu u akademskoj godini 2018./2019.

**Popis kratica korištenih u radu:**

CT - (*engl.* computed tomography) kompjuterizirana tomografija

CWU - canal wall up

CWD - canal wall down

MR - (*engl.* magnetic resonance) magnetska rezonancija

OI - omjer izgleda

## Sadržaj:

Sažetak .....	I
Summary .....	II
Uvod .....	1
Hipoteza .....	4
Ciljevi rada .....	4
Materijali i metode .....	5
Rezultati .....	7
Rasprava .....	11
Zaključci .....	13
Zahvale .....	14
Literatura .....	15
Životopis .....	17

# Usporedba CT i operacijskih nalaza kod revizijske timpanomastoidektomije

Vid Matišić

## Sažetak:

Recidivi kolesteatoma nakon operacije su relativno česti, a svaka klinička sumnja na pojavu novog ili recidiva kolesteatoma u prethodno operiranom području podrazumijeva dalju obradu i pripremu za novi operativni zahvat. Standardnoj otološkoj obradi pacijenta prije operacije dodaje se i CT snimanje temporalne kosti u svrhu analize postojećeg stanja i planiranja revizijskog operacijskog zahvata. Cilj ove studije bio je usporediti prijeoperativne CT nalaze s operacijskim nalazima kod revizijske operacije srednjega uha. Studija je obuhvatila 42 pacijenata podvrgnuta revizijskoj timpanomastoidektomiji, a bila je strukturirana kao retrospektivno kohortno istraživanje. Statističkom analizom utvrđena je povezanost CT-om verificiranog kolesteatoma s određenim značajkama operacijskog nalaza i s izborom modificirane radikalne timpanomastoidektomije (canal wall down operacije). Od 12 analiziranih lokalizacija, slušne košćice i atik pokazale su naročitu značajnost u predikciji pojave kolesteatoma, dok su se sinoduralni kut, erozija zvukovoda i ogoljela dura pokazali pozitivnim prediktorima za izbor modificirane radikalne timpanomastoidektomije (canal wall down operacije). Poveznice između CT lokalizacija i nalaza u revizijskoj operaciji imaju kliničko značenje i mogu se smatrati vrijednim indikatorima u planiranju operativnog zahvata, kao i izboru opsega kirurškoga liječenja.

**Ključne riječi:** kolesteatom, timpanomastoidektomija, kompjuterizirana tomografija

# Comparison of CT and operation findings in revision tympanomastoidectomy

Vid Matišić

## Summary:

Cholesteatoma recurrence is not a rare condition and every clinical suspicion of cholesteatoma after patient assessment is an indication for surgery. Temporal bone CT scan is a valid addition to standard otologic examination for preoperative planning. The aim of this study was to explore the correlation between preoperative CT scans and operative findings in revision tympanomastoidectomy. 42 patients who underwent revision surgery were included in this retrospective cohort analysis. Statistic analysis determined positive correlation of CT verified cholesteatoma with cholesteatoma verified intraoperatively, as well as canal wall down procedure. Out of 12 analysed locations auditory ossicles and attic have shown a statistically significant cholesteatoma prediction ability. Moreover, sinodural angle, erosion of the external auditory meatus, and exposed dura were determined as positive predictors for canal wall down procedure. Correlation of CT verified cholesteatoma sites and operative findings have a statistically proven clinical value and can be considered as valuable indicators in preoperative planning.

**Key words:** cholesteatoma, tympanomastoidectomy, computed tomography

## Uvod:

Kronična upala srednjeg uha je bolest kojom se označava širok raspon patoloških stanja, a koja redom završavaju ireverzibilno promijenjenim strukturama srednjega uha. Tome naročito pogoduju opetovane akutne upale i disfunkcija Eustahijeve tube praćena pojavom kolesteatoma. Kolesteatom je naziv za epitelnu masu koja se formira u srednjem uhu ili mastoidnom nastavku temporalne kosti od stanica mnogoslojnog pločastog oroženog epitela, koje se tipično nalaze u koži vanjskog zvukovoda, za razliku od sluznice srednjeg uha koja je obložena jednoslojnim pločastim epitelom. Keratinizirajuće stanice tamo najčešće migriraju zbog defekta bubnjića, pa govorimo o stečenom kolesteatomu, ili, rjeđe, zbog greške u migraciji stanica tijekom embrionalnoga razvoja pa govorimo o urođenom kolesteatomu. Zbog konstantnog nakupljanja keratina, razvija se upala koja promovira rast kolesteatoma i uništava tkivo oko sebe stvaranjem invazivne komponente kolesteatoma - matriksa. (1) Patofiziološki mehanizam je dugotrajno sniženje tlaka u srednjem uhu uslijed disfunkcije Eustahijeve tube. (2) Sniženi tlak uvjetuje retrakciju bubnjića i njegovu moguću perforaciju, uz migraciju stanica iz vanjskog zvukovoda, a najčešća lokalizacija je pars flaccida bubnjića, stoga su stečeni kolesteatomi najčešće locirani u epitimpanonu. (3) Zbog perforacije bubnjića, destrukcije lanca slušnih košćica i okupiranja prostora u epitimpanonu, kolesteatom dovodi do slabljenja sluha i kroničnog curenja tekućeg sadržaja iz srednjeg uha u periodima egzacerbacije i infekcije sluznice srednjega uha. (4) Klinička sumnja na kolesteatom postavlja se anamnezom i otoskopskim pregledom. Obrada pacijenta uključuje i tonsku audiometriju s ciljem određivanja stupnja gubitka sluha, što pomaže u kirurškom planiranju, praćenju stanja pacijenta postoperativno te potvrđuje kako kirurški zahvat nije uzrokovao daljnje pogoršanje sluha u usporedbi s preoperativnim nalazom. (5) Snimka temporalne kosti kompjuteriziranom tomografijom (CT) služi u dijagnostici za određivanje proširenosti bolesti u srednjem uhu, zbog činjenice da nisu svi dijelovi srednjega uha dostupni otoskopiji te da pri opacifikaciji bubnjića ili u stanjima pri kojima se ne može otkloniti tkivo u vanjskom zvukovodu nije moguće vizualizirati kolesteatom. (2,6) Čak i kada se otoskopski potvrdi postojanje patološkog procesa u srednjem uhu, snimka je korisna za određivanje pravog opsega bolesti. (6) CT snimke pružaju uvid u anatomiju srednjeg uha i lokalizaciju patološkog procesa, pakazuju je li patološki proces osteolitički te je li patološkim procesom zahvaćen lanac



slušnih košćica. (3,5) Proširenost bolesti, kao i anatomske varijacije, važan su faktor u definiranju modaliteta liječenja, kao i u određivanju opsega operacijskog postupka. (7) Definitivna dijagnoza kolesteatoma postavlja se operativnim i patohistološkim nalazom, što znači da su te metode zlatni standard s kojim uspoređujemo sve ostale dijagnostičke metode. Metode na raspolaganju za liječenje kronične upale srednjeg uha s kolesteatomom, ovisno o proširenosti bolesti, su: timpanoplastika, mastoidektomija i timpanomastoidektomija. Dvije najznačajnije vrste timpanomastoidektomija su: canal wall up (CWU) i canal wall down (CWD) operacije. Pri izvođenju CWU ostavlja se stražnji zid koštanog zvukovoda te se operacija izvodi kombiniranim transmeatalnim i stražnjim pristupom kroz mastoidni nastavak, zbog čega se mora izvesti i mastoidektomija. CWD podrazumijeva stražnji pristup odnosno mastoidektomiju uz odstranjenje stražnjeg koštanog dijela vanjskog zvukovoda te stvaranje jedinstvene šupljine u kojoj se izvodi operacijski postupak. (5) CWU tehnika je povezana s većom učestalošću rezidualnog i recidivnog kolesteatoma, u rasponu od 10% do 40% prema literaturi, te se u tih pacijenata korištenjem slikovnih dijagnostičkih metoda može pratiti postoperativno stanje, odnosno ponovno pojavljivanje kolesteatoma. (8-10) Nedostatak CT-a pri praćenju pacijenata nakon inicijalne operacije je slaba diferencijacija mekotkivnih masa u srednjem uhu, za čiju je diferencijaciju magnetska rezonancija (MR) bolja metoda. (6, 11-13) Konačni cilj operacijskog liječenja je osigurati potpuno odstranjenje destruktivnog patološkog procesa u srednjem uhu, spriječiti daljnje oštećenje sluha i osigurati suhu šupljinu srednjeg uha, s mogućom rekonstrukcijom lanca slušnih košćica koje su često, makar djelomično, destruirane samim patološkim procesom. (2) Ukoliko navedeni ciljevi nisu ispunjeni nakon inicijalne operacije, indicirana je revizijska operacija. (4) Kolesteatom se ponovno pojavljuje u oko 12% slučajeva pet godina nakon inicijalne operacije, češće nakon CWU nego nakon CWD zahvata. (14) Prema literaturi, u indikaciji revizijske operacije prijeoperativno CT snimanje temporalne kosti preporučeno je kada kirurg nije izvodio inicijalnu operaciju, pri otogenim komplikacijama osnovne bolesti i za analizu proširenosti kolesteatoma u dijelovima srednjeg uha nedostupnima otoskopiji. (15, 16) Objavljena je također i studija koja govori u prilog korištenja CT snimki temporalne kosti u praćenju pacijenata s kongenitalnim oblikom kolesteatoma, ali zbog visoke doze zračenja, što je poznati rizični faktor za nastanak hematoloških bolesti u pedijatrijskoj populaciji, u zadnje se vrijeme istražuje vrijednost fuzijskih prioperativnih CT i postoperativnih MR snimki u planiranju revizijskog zahvata,

radi bolje diferencijacije mekotkivnih promjena i manje kumulativne doze zračenja. (9, 17) Izbor tipa operacije jedan je od najvažnijih zadataka kirurga pri pristupu pacijentima s nalazom kolesteatoma, a slikovne dijagnostičke metode od velikog su značaja u prijeoperativnom planiranju. (4, 5, 7) Povezanost određenih lokalizacija kolesteatoma u srednjem uhu za vrijeme inicijalne operacije s relapsom kolesteatoma je dokazana u prijašnjim studijama, a određene lokalizacije kolesteatoma poput mastoidnih ćelija, stražnjeg zida vanjskog zvukovoda i grebena n. facijalisa jasna su indikacija za odabir CWD tipa operacije, što je dodatna potvrda da određene lokalizacije zahtjevaju posebnu pažnju prilikom operacije kako bi se smanjila incidencija relapsa. (18) Studije koje uspoređuju pojedine lokalizacije i nalaze u srednjem uhu na CT snimkama prije revizijske operacije s nalazom revizijske operacije te njihovu međusobnu povezanost nisu do sada objavljene. Povezanost pozitivnog nalaza kolesteatoma na pojedinim lokalizacijama na CT snimci s izborom CWU ili CWD tipa revizijske operacije također se ne spominje u literaturi te je stoga nepoznata klinička važnost takvih korelacija.

## **Hipoteza**

Predoperativni CT nalaz temporalne kosti pozitivno korelira s intraoperacijskim nalazom.

## **Ciljevi rada**

Cilj ovog istraživanja bio je usporediti predoperativne CT snimke s lokalizacijom recidiva kolesteatoma u srednjem uhu, uspoređujući ih s operativnim nalazom revizijske timpanomastoidektomije kao zlatnim standardom. Sekundarni cilj bio je odrediti povezanost CT nalaza i izbora operacije te grupiranje pojedinih lokalizacija opisanih na CT-u s operacijskim nalazom.

## Materijali i metode

Ovo opažajno retrospektivno kohortno istraživanje provedeno je analizom intraoperacijskih nalaza pacijenata koji su kirurški liječeni revizijskom timpanomastoidektomijom u Klinici za otorinolaringologiju i kirurgiju glave i vrata KBC-a Sestre milosrdnice. Kriterij za uključivanje pacijenata u studiju bila je revizijska timpanomastoidektomija, CWU ili CWD tehnikom, učinjena u klinici i snimljeni prijeoperativni CT snimak temporalne kosti. Pregledom operacijskog programa u razdoblju od 1.1.2010. do 31.12.2018. godine pronađeno je ukupno 139 pacijenata koji su bili podvrgnuti zahvatu revizijske timpanomastoidektomije. Zahvate je obavilo ukupno troje otokirurga te su analizirani njihovi operacijski protokoli. Pregledom operacijske dokumentacije određeno je ukupno 12 lokalizacija patološkog procesa u srednjem uhu. (Tablica 1) CT snimke pribavljene su pregledom baze CT snimki KBC-a Sestre milosrdnice. CT snimke temporalne kosti analizirane su od strane jednog radiologa s ciljanim opisom istih 12 lokalizacija koje su identificirane u operacijskim protokolima. Kriterije uključivanja nije zadovoljilo 97 pacijenata, radi nepostojanja prijeoperativnih CT snimki ili nepotpunih intraoperativnih nalaza te je preostalih 42 pacijenata uključeno u studiju. Za statističku obradu podataka označen je binarni primarni ishod: ima/nema kolesteatoma ili je učinjena CWU/CWD operacija. Očekivan je veliki broj varijabli te su predviđeni testovi koji mogu kompenzirati nepovoljne omjere broja ispitanika i varijabli. Kako bi se smanjio potencijalno negativni utjecaj malog broja ispitanika na testiranje većeg broja varijabli, učinjena je binarna logistička regresija, opisivanje međusobne povezanosti varijabli Spearmanovim koeficijentom korelacije  $\rho$  i faktorska analiza glavnih komponenti (*engl.* principal component analysis) s Obliminovom kosom rotacijom kako bi se izdvojile varijable koje se značajno češće pojavljuju zajedno. Svi statistički testovi su bili dvosmjerni. Vrijednosti  $p$  manje od i jednake 0.05 određene su statistički značajnima. Statistička obrada podataka je učinjena uz pomoć programa SPSS (Verzija 22.0. Izdana 2013. IBM SPSS Statistics for Windows, Armonk, NY: IBM Corp.).

Tablica 1: Analizirane lokalizacije i nalazi patološkog procesa u srednjem uhu

Perforacija bubnjića
Sinoduralni kut
Greben n. facijalisa
Atik
Erozija zvukovoda
Slušne košćice
Apeks
Antrum
Erozija mastoidea
Dehiscijencija n. facijalisa
Hipotimpanon
Ogoljela dura

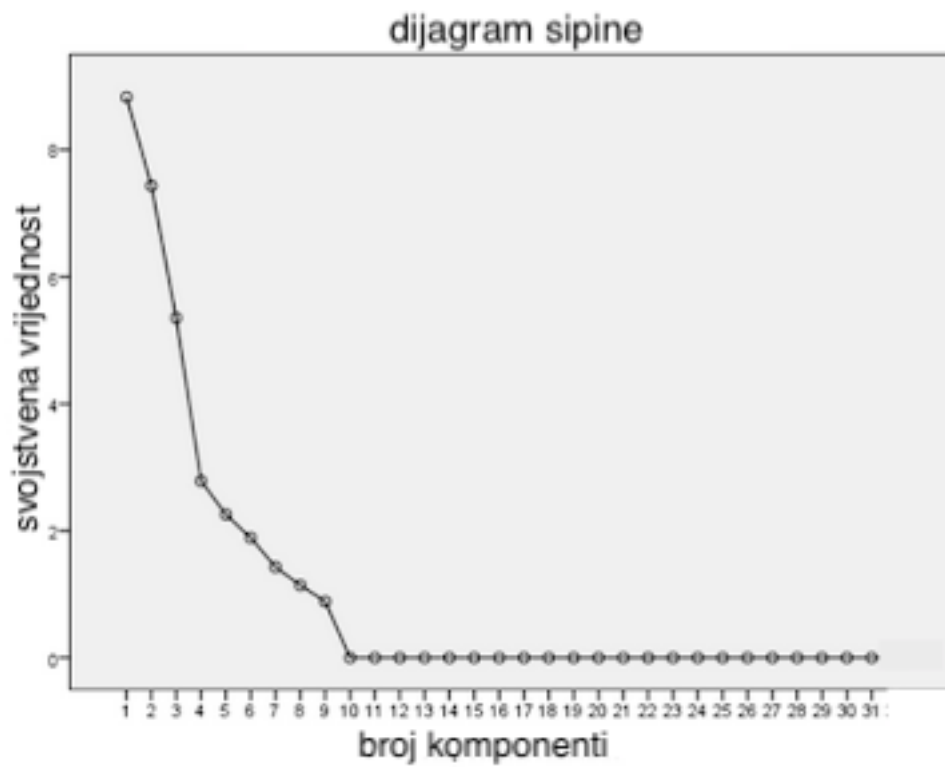
## Rezultati

Od 42 uključena pacijenta, 21 (50%) pacijent je bio muškog spola, a 21 (50%) pacijent ženskog spola. Najmlađi uključeni pacijent imao je 7 godina, a najstariji 80 godina. Prosječna starost pacijenata bila je 34.1 godina. 8 pacijenata imalo je jedan prethodni operacijski zahvat, dok je ostalih 34 pacijenata imalo više prethodnih operacija. Prosječno je bilo 2.9 operacija po pacijentu. Prosječno vrijeme od prethodnog zahvata bilo je 9 godina. Tipovi revizijske operacije bili su CWU u 28 pacijenata (66.6%) i CWD u 14 pacijenata (33.3%). CT-om je opisano 25 kolesteatoma od ukupno 31 detektiranih u operativnim nalazima, s osjetljivošću od 80.65%, specifičnošću od 81.82%, pozitivnom prediktivnom vrijednošću od 92.59% i negativnom prediktivnom vrijednošću od 60%.

Binarnom logističkom regresijom utvrđen je omjer izgleda (OI) 13.25 za pozitivnu korelaciju CT nalaza kolesteatoma i operacijskog nalaza ( $p=0.000$ ). Od 12 ispitanih lokalizacija statističku su značajnost za predikciju kolesteatoma pokazale njih dvije: atik (OI=5.634,  $p=0.018$ ) i slušne košćice (OI=4.209,  $p=0.040$ ). Spol pacijenta je pokazao statističku značajnost za muški spol (OI=5.634,  $p=0.018$ ). Binarnom logističkom regresijom također je utvrđeno da CT nalaz kolesteatoma pozitivno korelira s CWD tipom operacije (OI=4.557,  $p=0.033$ ). Od 12 ispitanih lokalizacija statističku značajnost CT nalaza s učinjenom CWD operacijom pokazale su njih 3: sinoduralni kut (OI= 15.193,  $p=0.000$ ), erozija zvukovoda (OI=7.552,  $p=0.006$ ) i ogoljela dura (OI=4.055,  $p=0.044$ ). Muški spol se također pokazao pozitivnim prediktorom (OI=4.364,  $p=0.037$ ) za izbor CWD operacije.

Učinjena analiza glavnih komponenti lokalizacija kolesteatoma na CT snimci i pri operaciji identificirala je tri značajne glavne komponente sa svojstvenim vrijednostima  $> 5$ . (Slika 1) Koeficijenti korelacije prve komponente pokazuju da se CT nalaz kolesteatoma češće javlja s CT opisanom lokalizacijom u atiku, apeksu, hipotimpanonu i s opservacijom erozije mastoidnog nastavka. (Tablica 2) Koeficijenti korelacije prve komponente: CT kolesteatom (0.826), CT atik (0.958), CT apeks (0.958), CT erozija mastoida (0.9), CT hipotimpanon (0.958). Koeficijenti druge komponente pokazuju povezanost CWD tipa operacije (0.879) s lokalizacijom patološkog procesa u sinoduralnom kutu (0.819), a negativnu povezanost s CT nalazom destrukcije lanca slušnih košćica (-0.9) i lokalizacijom patološkog procesa u antrumu (-0.834).

Analizom međusobne povezanosti varijabli Spearmanovim koeficijentom korelacije  $\rho$  utvrđena je pozitivna vrijednost povezanosti CT nalaza kolesteatoma i intraoperacijskog nalaza kolesteatoma ( $\rho=0.573$ ,  $p=0.000$ ). CT nalaz kolesteatoma pozitivno korelira s intraoperacijskim nalazom kolesteatoma na slijedećim lokalizacijama: sinoduralni kut ( $\rho=0.380$ ,  $p=0.013$ ), greben n. facijalisa ( $\rho=0.321$ ,  $p=0.038$ ), atik ( $\rho=0.439$ ,  $p=0.004$ ), slušne košćice ( $\rho=0.321$ ,  $p=0.038$ ), antrum ( $\rho=0.336$ ,  $p=0.032$ ), erozija mastoida ( $\rho=0.445$ ,  $p=0.003$ ). CT nalaz perforacije bubnjića pokazao je pozitivnu korelaciju s perforacijom u operacijskom nalazu ( $\rho=0.377$ ,  $p=0.014$ ), CT nalazom kolesteatoma ( $\rho=0.412$ ,  $p=0.007$ ) i CT promjenama: atika ( $\rho=0.340$ ,  $p=0.028$ ), antruma ( $\rho=0.323$ ,  $p=0.037$ ) i hipotimpanona ( $\rho=0.341$ ,  $p=0.027$ ). CT nalaz kolesteatoma sinoduralnog kuta pokazao je pozitivnu korelaciju s kolesteatomom sinoduralnog kuta ( $\rho=0.648$ ,  $p=0.000$ ), grebena n. facijalisa ( $\rho=0.433$ ,  $p=0.004$ ) te ogoljelom durom ( $\rho=0.303$ ,  $p=0.051$ ) i nalazom dehiscijencije n. facijalisa ( $\rho=0.313$ ,  $p=0.043$ ).



Slika 1: Prikaz svojstvenih vrijednosti u analizi glavnih komponenti koji označava prve tri glavne komponente kao značajne deskriptore varijance



Tablica 2: Prikaz koeficijenata korelacije u matriksu prve tri glavne komponente za mjerene varijable

Ispitane varijable	1	2	3
Spol	0.508	0.359	-0.525
Dob	-0.310	-0.437	0.674
Broj zahvata	-0.384	0.404	-0.574
Vrijeme od zahvata	0.62	0.7	0.606
CW	-0.13	0.879	-0.60
Kolesteatom	0.542	0.238	-0.633
CT Kolesteatom	0.826	0.200	-0.278
Perforacija	-0.151	-0.337	-0.532
CT Perforacija	0.503	-0.304	-0.663
Sinoduralni kut	0.254	0.819	0.302
CT Sinoduralni kut	0.621	0.380	0.473
Greben n. facijalisa	0.490	0.569	0.196
CT Greben n. facijalisa	0.376	-0.437	-0.182
Atik	0.491	-0.792	0.174
CT Atik	0.958	0.26	-0.230
Erozija zvukovoda	0.67	0.777	0.403
CT Erozija zvukovoda	0.236	0.643	0.151
Slušne košćice	-0.15	-0.421	0.442
CT Slušne košćice	0.555	-0.90	0.101
Apeks	0.311	-0.658	0.414
CT Apeks	0.958	0.26	-0.230
Antrum	0.292	-0.834	0.264
CT Antrum	0.534	-0.64	-0.372
Erozija mastoida	0.491	-0.792	0.174
CT Erozija mastoida	0.900	-0.205	0.49
Dehiscijencija n. facijalisa	0.356	0.461	0.679
CT Dehiscijencija n. facijalisa	0.445	-0.69	0.601
Hipotimpanon	0.629	0.38	0.131
CT Hipotimpanon	0.958	0.26	-0.230
Ogoljela dura	0.356	0.461	0.679
CT Ogoljela dura	0.383	0.576	0.30

## Rasprava

Prijašnje studije uspoređivale su CT i MR snimke s nalazom kolesteatoma u revizijskoj operaciji, CT snimke specifičnih lokalizacija u srednjem uhu s operacijskim nalazom pri inicijalnim operacijama, ali po pregledu literature, nije objavljena ni jedna studija koja uspoređuje specifične lokalizacije na CT snimkama s operacijskim nalazom revizijske operacije. (8, 9, 16, 19) Rezultati statističke analize potvrđuju početnu hipotezu da CT nalaz kolesteatoma pozitivno korelira s nalazom kolesteatoma pri revizijskoj operaciji, s osjetljivošću i specifičnošću nalaza usporedivih s dosad objavljenim studijama, a utvrđena je i česta grupacija CT nalaza kolesteatoma (0.826) s CT nalazom: atika (0.958), apeksa (0.958), erozije mastoida (0.9) i hipotimpanona (0.958). (13, 16, 19) Muški spol pacijenata pokazao je statističku značajnost za nalaz kolesteatoma pri revizijskoj operaciji (OI=5.634) i za odluku na CWD operaciju (OI=4.364), za što je pretpostavljeni uzrok mali uzorak pacijenata, iako postoje epidemiološke studije s većim uzorkom u kojima je pokazana veća vjerojatnost razvoja bolesti kod osoba muškog spola. (20, 21) Binarnom logističkom regresijom utvrđena povezanost nalaza kolesteatoma u sinoduralnom kutu, erozija zvukovoda i ogoljela dura na CT snimci s odlukom za CWD nameće se kao logičan zaključak, budući da je opseg CWD operacije primjeren pristupu ovim lokalizacijama, ali dosad nije objavljena studija koja povezuje navedene varijable. (5) Pozitivna korelacija CT nalaza perforacije bubnjića s CT nalazom kolesteatoma u antrumu, apeksu i hipotimpanonu u skladu je s patofiziološkim procesom nastanka kolesteatoma iz epitela zvukovoda i širenjem u anatomski najbliže strukture te se također povezuje s neadekvatnim kirurškim zbrinjavanjem kolesteatoma u inicijalnoj operaciji. (3, 4, 13, 18) Valja imati na umu da su navedene lokalizacije povezane s odlukom za CWU operaciju zbog ograničenosti patološkog procesa na srednje uho te se može izvući zaključak da su navedene lokalizacije također važne za prijeoperativno planiranje. (18) Pozitivna korelacija CT nalaza u sinoduralnom kutu s kolesteatomom na grebenu n. facijalisa, dehiscijencijom n. facijalisa i ogoljelom durom predstavlja potencijalno klinički važan nalaz, jer često dehiscijencija n. facijalisa može biti neuočljiva ili pak maskirana bolešću, a pozitivni prijeoperativni nalaz može služiti kao upozorenje kirurgu da se izbjegnu potencijalne komplikacije operacijskog zahvata u eksploraciji navedenih lokalizacija. (4, 6, 15) U dosad objavljenim studijama, zahvaćenost sinoduralnog kuta i grebena n. facijalisa kolesteatomom

pokazali su se kao čest nalaz u pacijenata koji su bili podvrgnuti revizijskoj operaciji CWD tipom operacije. (10, 16, 18, 22) U ovoj studiji pacijenti čiji CT nalaz pokazuje destrukciju lanca slušnih košćica imali su 3.2 puta veću šansu da imaju kolesteatom te je također utvrđena povezanost s CWU operacijom. Studija koju su proveli Gul i suradnici pokazala je da CT nalaz destrukcije lanca slušnih košćica ima osjetljivost 73.1% i specifičnost 84.8%, što ukazuje na vrijednost nalaza za plan daljnjih terapijskih postupanja u postoperativnom periodu, a posebno u odluci o ponovnom uspostavljanju kontinuiteta lanca slušnih košćica. (6, 16) Važnost varijabli koje determiniraju operacijski zahvat pokazuje se u činjenici da je pri odabiru tipa operacije nužno pacijenta informirati o svim karakteristikama i posljedicama operacijskog zahvata. Potrebno je pacijentu reći da: (1.) postoji visoka vjerojatnost recidiva bolesti pri izvođenju CWU tipa operacije u usporedbi s CWD operacijom, (2.) nakon CWD zahvata pacijenti moraju redovito izvoditi higijenu novostvorene šupljine i prihvatiti ograničenost u izvođenju aktivnosti vezanih uz vodu poput plivanja, (3.) nakon CWD zahvata otežana je i reparacija sluha zbog promijenjene anatomije srednjeg uha. (5)

## **Zaključci**

U revizijskoj operaciji kolesteatoma valja obratiti pozornost na lokalizacije koje su visokorizične za ponovnu pojavu kolesteatoma. Nalazi ove studije upućuju na zaključak da je CT obrada pacijenata sa sumnjom na relaps kolesteatoma važna za prijeoperativno planiranje te kako je bitan faktor u izboru tipa operacijskog zahvata. Grupiranje pojedinih lokalizacija na CT snimci i njihova povezanost s nalazom kolesteatoma na visokorizičnim lokalizacijama su važan klinički nalaz i ukazuju na potrebu pažljive eksploracije tih mjesta kako bi revizijski zahvat bio uspješan .

## **Zahvale**

Mojoj obitelji, koja me oblikovala i naučila dati i više od sto posto za sebe i druge.

Dr. sc. Andru Košecu na sveobuhvatnoj pomoći pri pisanju diplomskog rada.

## Literatura

1. Yung M, Tono T, Olszewska E, Yamamoto Y, Sudhoff H, Sakagami M et al. EAONO/JOS Joint Consensus Statements on the Definitions, Classification and Staging of Middle Ear Cholesteatoma. *J Int Adv Otol.* 2017;13(1):1-8. doi: 10.5152/iao.2017.3363
2. Jung TKT, Hanson JB. Classification of otitis media and surgical principles. *Otolaryngol Clin N Am.* 1999;32(3):369-383.
3. Swartz JD. Imaging Diagnosis of Middle Ear Lesions. *Curr Probl Diagn Radiol.* 2002;31:1-24.
4. Nadol JB. Revision Mastoidectomy. *Otolaryngol Clin N Am.* 2006;39:723-740.
5. Roland PS, Meyerhoff WL. Open-cavity tympanomastoidectomy. *Otolaryngol Clin N Am.* 1999;32(3):525-546.
6. Stasolla A, Magliulo G, Cortese A, Roncacci A, Marini M. Preoperative image assessment of chronic otitis media: what does the otologist need to know?. *Radiol Med.* 2011;116:114-124. doi: 10.1007/s11547-010-0589-x
7. Yates PD, Flood LM, Banerjee A, Clifford K. CT scanning of middle ear cholesteatoma: What does the surgeon want to know?. *Brit J Radiol.* 2002;75:847-852.
8. Khemani S, Singh A, Lingam RK, Kalan A. Imaging of postoperative middle ear cholesteatoma. *Clin Radiol.* 2011;66(8):760-767. doi: 10.1016/j.crad.2010.12.019.
9. Alzahrani M, Alhazmi R, Belair M, Saliba I. Postoperative diffusion weighted MRI and preoperative CT scan fusion for residual cholesteatoma localization. *Int J Pediatr Otorhinolaryngol.* 2016;90:259-263. doi: 10.1016/j.ijporl.2016.09.034.
10. Kösling S, Bootz F. CT and MR after middle ear surgery. *Eur J Radiol.* 2001;40(2): 113-118.
11. Campos A, Mata F, Rebol R, Peris ML, Basterra J. Computed tomography and magnetic resonance fusion imaging in cholesteatoma preoperative assessment. *Eur Arch Otorhinolaryngol.* 2017;274(3):1405-1411. doi: 10.1007/s00405-016-4415-5.
12. Migirov L, Tal S, Eyal A, Kronenberg J. MRI, not CT, to rule out recurrent cholesteatoma and avoid unnecessary second-look mastoidectomy. *Isr Med Assoc J.* 2009;11:144-146.

13. Gaillardin L, Lescanne E, Moriniere S, Cottier JP, Robier A. Residual cholesteatoma: prevalence and location. Follow-up strategy in adults. *Eur Ann Otorhinolaryngol Head Neck Dis.* 2012;129(3):136-140. doi: 10.1016/j.anorl.2011.01.009.
14. Mishiro Y, Sakagami M, Kitahara T, Kondoh K, Okamura S. The investigation of recurrence rate of cholesteatoma using kaplan-meier survival analysis. *Otol Neurotol.* 2008;29(6):803-806. doi: 10.1097/MAO.0b013e318181337f.
15. Coralles CE, Blevins NH. Imaging for evaluation of cholesteatoma: current concepts and future directions. *Curr Opin Otolaryngol Head Neck Surg.* 2013;21(5):461-467. doi: 10.1097/MOO.0b013e328364b473.
16. Gul A, Akdag M, Kinis V, Yilmaz B, Sengul E, Teke M et al. Radiologic and surgical findings in chronic suppurative otitis media. *J Craniofac Surg.* 2014;25(6):2027-2029. doi: 10.1097/SCS.0000000000001017.
17. Morita Y, Takahashi K, Izumi S, Kubota Y, Ohshima S, Yamamoto Y et al. Risk factors of recurrence in pediatric congenital cholesteatoma. *Otol Neurotol.* 2017;38(10):1463-1469. doi: 10.1097/MAO.0000000000001587.
18. Košec A, Kelava I, Ajduk J, Ries M, Trotić R, Bedeković V. Significance of intraoperative findings in revision tympanomastoidectomy. *Am J Otolaryngol.* 2017;38(4):462-465. doi: 10.1016/j.amjoto.2017.04.006.
19. Songu M, Altay C, Onal K, Arslanoglu S, Balci MK, Ucar M et al. Correlation of computed tomography, echo-planar diffusion-weighted magnetic resonance imaging and surgical outcomes in middle ear cholesteatoma. *Acta Otolaryngol.* 2015;135(8):776-780. doi: 10.3109/00016489.2015.1021931.
20. Prudente de Aquino JEA, Cruz Filho NA, Prudente de Aquino JN. Epidemiology of middle ear and mastoid cholesteatomas. Study of 1146 cases. *Braz J Otolaryngol.* 2011;77(3):341-347.
21. Kuo CL, Shiao AS, Yung M, Sakagami M, Sudhoff H, Wang CH. Updates and knowledge gaps in cholesteatoma research. *Biomed Res Int.* 2015;2015:854024. doi: 10.1155/2015/854024
22. Bercin S, Kutluhan A, Bozdemir K, Yalciner G, Sari N, Karamese O. Results of revision mastoidectomy. *Acta Otolaryngol.* 2009;129(2):138-141. doi: 10.1080/00016480802140893.

## **Životopis**

Vid Matišić rođen je 20.6.1994. u Zagrebu. Nakon završene Osnovne škole Jabukovac upisuje Drugu gimnaziju u Zagrebu, koju završava s odličnim uspjehom. 2013. godine upisuje studij medicine na Medicinskom fakultetu Sveučilišta u Zagrebu, s kojeg je diplomirao 2019. godine.

Tijekom studiranja obavlja dužnost demonstratora na Katedri za anatomiju i 2 semestra na akademskoj godini 2015./2016. na Katedri za histologiju i embriologiju.

Za vrijeme studija boravi po mjesec dana na dvije studentske razmjene: 2015. godine u Istanbulu (Laboratorij za kliničku mikrobiologiju, Sveučilište Marmara) te 2017. godine u Sao Paulu (Klinika za pedijatriju, Santa casa de misericordia de Santos). Također odlazi na kliničku praksu 2017. godine u Princess Alice Hospice, Esher u Ujedinjenom Kraljevstvu.

Tijekom studija aktivno sudjeluje u radu više studentskih udruga koje djeluju pri Medicinskom fakultetu, poglavito u Studentskoj ekipi prve pomoći (StEPP) te sudjeluje u ostvarivanju javnozdravstvene kampanje "Oživi me". Djeluje i u Rotaractu, čiji je član od 2018. godine, te je jedan od organizatora konferencije Rotaraction, koja se bavi problematikom zapošljavanja mladih u STEM području i njihovim ostankom u Republici Hrvatskoj.

Za vrijeme studija aktivno se bavi mačevanjem, a titulu Seniorskog ekipnog prvaka Hrvatske osvaja 2017. godine. Također 2017. godine uspješno završava naobrazbu za trenera mačevanja na Sportskom učilištu te radi kao mačevalački trener u Mačevalačkom klubu Rapir.