

Dijagnostika i liječenje dobroćudnih novotvorina jajnika

Cecelja, Lea

Master's thesis / Diplomski rad

2019

Degree Grantor / Ustanova koja je dodijelila akademski / stručni stupanj: **University of Zagreb, School of Medicine / Sveučilište u Zagrebu, Medicinski fakultet**

Permanent link / Trajna poveznica: <https://um.nsk.hr/um:nbn:hr:105:315491>

Rights / Prava: [In copyright](#) / [Zaštićeno autorskim pravom.](#)

Download date / Datum preuzimanja: **2025-02-20**



Repository / Repozitorij:

[Dr Med - University of Zagreb School of Medicine Digital Repository](#)



**SVEUČILIŠTE U ZAGREBU
MEDICINSKI FAKULTET**

Lea Cecelja

Dijagnostika i liječenje dobroćudnih novotvorina jajnika

DIPLOMSKI RAD



Zagreb, 2019.

Ovaj diplomski rad izrađen je u Klinici za ženske bolesti i porode Kliničkog bolničkog centra Zagreb, pod vodstvom doc.dr.sc. Vladimira Banovića, dr. med. i predan je na ocjenu u akademskoj godini 2018/2019.

POPIS KRATICA

CA 125 – tumorski antigen 125 (*eng. CA 125, cancer antigen 125*)

COC – kombinirana oralna kontracepcija (*eng. COC, combined oral contraceptive*)

CT – kompjuterizirana tomografija (*eng. CT, computerized tomography*)

FNAC – aspiracija citološkog sadržaja finom iglom (*eng. FNAC, fine needle aspiration cytology*)

hCG – placentarni gonadotropin (*eng. hCG, human chorionic gonadotropin*)

WHO – Svjetska zdravstvena organizacija (*eng. WHO, World Health Organization*)

IOTA – Internacionalna studija za analizu ovarijskih tumora (*eng. IOTA, The International Ovarian Tumor Analysis*)

MRI – magnetska rezonancija (*eng. MRI, magnetic resonance imaging*)

PID – upala male zdjelice (*eng. PID, pelvic inflammatory disease*)

RMI – indeks rizika za određivanje malignosti (*eng. RMI, risk of malignancy index*)

TOA – tuboovarijski apsces (*eng. TOA, tubo-ovarian abscess*)

US – ultrazvuk (*eng. US, ultrasound*)

SADRŽAJ

1. SAŽETAK	6
2. SUMMARY	7
3. UVOD.....	1
4. KLASIFIKACIJA I KARAKTERISTIKE DOBROĆUDNIH NOVOTVORINA JAJNIKA	3
4.1. Novotvorine jajnika površinskog epitela	3
4.2. Novotvorine specijalizirane ovarijske strome	4
4.3. Novotvorine spolnih stanica.....	5
4.4. Novotvorinama slične promjene	5
4.4.1. Cistične novotvorine jajnika	5
4.4.2. Endometriotičke ciste.....	7
5. DIJAGNOSTIKA DOBROĆUDNIH NOVOTVORINA JAJNIKA	8
5.1. Anamneza.....	8
5.2. Fizikalni pregled.....	8
5.3. Ultrazvuk.....	9
5.3.1. Definicije ultrazvučnih karakteristika	10
5.3.2. Color Doppler	12
5.4. CA 125.....	13
5.6. Magnetna rezonanca.....	13
5.7. Kompjuterizirana tomografija	14
5.8. Citologija.....	14
6. PRIMJERI MODELA BODOVANJA ZA RAZLIKOVANJE DOBROĆUDNIH OD ZLOĆUDNIH NOVOTVORINA JAJNIKA.....	15
6.1. Jednostavna ultrazvučna pravila IOTA studije.....	15
6.2. ADNEX MR model bodovanja	17
6.3. Indeks rizika za određivanje malignosti.....	19

7. LIJEČENJE DOBROĆUDNIH NOVOTVORINA JAJNIKA	20
7.1. MOGUĆNOSTI LIJEČENJA.....	20
7.1.1. Terapija strpljivog čekanja.....	20
7.1.2. Farmakološko liječenje	20
7.1.3. Kirurško liječenje	21
7.2. PRISTUP LIJEČENJU	21
8. ZAKLJUČAK	24
9. ZAHVALA	25
10. LITERATURA	26
11. ŽIVOTOPIS.....	32

1. SAŽETAK

NASLOV RADA: Dijagnostika i liječenje dobroćudnih novotvorina jajnika

AUTOR: Lea Cecelja

Benigne novotvorine jajnika su najčešće novotvorine jajnika, a u njih ubrajamo funkcionalne ciste te dobroćudne novotvorine jajnika koje mogu imati različit omjer cističnih i solidnih komponenti. Češće se pojavljuju u žena reproduktivne dobi, dok rizik za malignitet raste sa dobi. Klinička prezentacija im može biti asimptomatska i simptomatska, a jakost simptoma ovisi o veličini i lokalizaciji novotvorine. Svjetska zdravstvena organizacija klasificira novotvorine jajnika po njihovoj histogenezi. U dijagnostici i diferencijaciji benignih od malignih novotvorina jajnika pomaže nam nekoliko informacija koje se mogu dobiti kvalitetno uzetom anamnezom i fizikalnim pregledom. Sljedeći korak u daljnjoj obradi je ultrazvuk. Zbog potrebe za standardizacijom terminologije i pomoći pri diferencijaciji koja se koristi pri opisu ultrazvučnog nalaza, Internacionalna studija za analizu ovarijskih tumora je razvila listu jednostavnih pravila, definicija i opisa koji pomažu karakterizirati tvorbe jajnika. Temeljem opisa ultrazvučnog nalaza pacijentica se usmjeruje na određivanje CA 125 i po potrebi na ostale slikovne metode. Postoje tri mogućnosti liječenja, a to su terapija strpljivog čekanja, farmakološka, i kirurška terapija. Odluka o liječenju ovisi o uzetoj anamnezi, dijagnozi, dobi pacijentice, čimbenicima rizika i kliničkoj prezentaciji.

KLJUČNE RIJEČI: benigne novotvorine jajnika, funkcionalne ciste, ultrazvuk, dob, kirurško liječenje

2. SUMMARY

TITLE: Diagnosis and management of benign neoplasms of the ovary

AUTHOR: Lea Cecelja

Benign ovarian abnormalities are most common of ovarian neoplasms, including functional cysts and benign ovarian neoplasms which may have a different ratio of cystic and solid components. They occur more often in women of reproductive age, while the risk of malignancy increases with age. Clinical presentation can be both asymptomatic and symptomatic, while symptom intensity depends on the size and localization of the neoplasm. The World Health Organization classifies ovarian neoplasms by their histogenesis. Through anamnesis and physical examination, we are able to provide some helpful information for the diagnostics and differentiation of benign from malignant ovary neoplasms. The next step in further processing is ultrasonography. Due to the need for standardization of terminology used in the description of the ultrasound findings, the International Ovarian Tumor Analysis group has developed a list of simple rules, definitions and descriptions that help characterize ovarian formations. Based on the description of the ultrasonic finding, the patient is directed towards determining the CA 125 and other imaging methods if necessary. There are three possibilities of treatment, such as pharmacological and surgical therapy, and patience. The decision on treatment depends on well received history, diagnosis, patient age, risk factors, and clinical presentation.

KEY WORDS: benign ovarian neoplasms, functional cysts, ultrasonography, age, surgical treatment

3. UVOD

Etiologija novotvorina jajnika obuhvaća širok spektar entiteta; od fizioloških luteinskih cista, do karcinoma jajnika (2). Ipak, najveći broj promjena u jajniku očituju se kao dobroćudne, ponajviše kao funkcionalne ciste, a nakon njih i dobroćudne novotvorine jajnika. Cistične promjene jajnika su vrlo česte u adolescentnoj dobi (8). Obično se radi o folikularnim cistama veličine 2-3 cm koje spontano regresiraju u drugoj fazi menstrualnog ciklusa, iako se mogu naći one sa kliničkom prezentacijom (9). Incidencija funkcionalnih ili neoplastičnih benignih cista je viša u žena generativne dobi jer ona ovisi o hormonskim promjenama u menstrualnom ciklusu (6). Upalna stanja su vrlo rijetka (1). Najčešće upalno stanje, koje diferencijalno-dijagnostički može imponirati kao tumor, je tuboovarijski apsces (*eng. TOA, tubo-ovarian abscess*).

Tumori spolnih stanica, tumori specijalizirane ovarijske strome, te borderline tumori se češće mogu pojaviti u žena prije četrdesete godine, dok su epitelni tumori vrlo rijetki u žena mlađe dobi (5). Jedna četvrtina svih tumora jajnika kod žena u postmenopauzi je maligna, dok je kod žena u reproduktivnoj dobi samo 10% tumora jajnika maligno (4). Taj postotak se povećava sa starosnom dobi pacijentica. Incidencija zloćudnih novotvorina jajnika je 1 na 1000 žena generativne dobi do pedesete godine, dok taj broj raste na 3 na 1000 žena iznad pedesete godine života (7).

Benigne novotvorine jajnika mogu biti asimptomatske i simptomatske. Novotvorine se često otkriju redovitim ginekološkim pregledom (2). Simptomi također ovise i o veličini tumora i njegovoj lokalizaciji. Nelagoda u trbušnoj šupljini javlja se zbog rasta tumora. Zbog pritiska na okolne strukture i organske sustave može se javiti dizurija, opstipacija, te vrlo rijetko u benignim novotvorinama jajnika edemi nogu, i parestezije u inervacijskom području ishijadičnog živca (1). Iregularna krvarenja iz rodnice, nadutost, dispareunija, te smetnje mokrenja uobičajeni su simptomi. Bol u maloj zdjelici ili trbuhu, nadutost, teškoće gutanja ili poremećaj hranjenja više od 12 puta u manje od godine dana zahtijevaju daljnju obradu sa radnom dijagnozom karcinoma jajnika (57).

Mnogo novotvorina jajnika otkriva se prvi puta sistematskim ginekološkim pregledom, ali ponekad novotvorina može ostati neotkrivena ukoliko je asimptomatska i

manjih dimenzija. Od kliničara se zahtjeva poznavanje i razlikovanje fizičkih osobina jajnika tijekom menstrualnog ciklusa da bi mogao pravilno protumačiti nalaz (4).

Zbog činjenice da četvrtina dobroćudnih novotvorina jajnika ima sposobnost maligno alterirati važno je čim prije dijagnosticirati leziju, isključiti dijagnozu zloćudne tvorbe jajnika, te ukoliko je potrebno, ordinirati pravodobno liječenje. Nažalost, ne postoji idealan dijagnostički postupak za ranu detekciju novotvorina, odnosno metode probira. Danas se upotrebljava kombinacija dijagnostičkih metoda i sustava bodovanja koji će detaljno biti opisani u ovom radu.

Cilj ovoga rada je opis trenutnih dijagnostičkih metoda i modela bodovanja za razlikovanje benignih od malignih novotvorina jajnika, te pregled postupaka liječenja benignih novotvorina jajnika.

4. KLASIKACIJA I KARAKTERISTIKE DOBROĆUDNIH NOVOTVORINA JAJNIKA

Svjetska zdravstvena organizacija (*eng. WHO, World Health Organization*) klasificira novotvorine jajnika na temelju histogeneze. U ovom radu spomenut će se tri osnovne strukture jajnika od kojih potječu tri najveće skupine novotvorina sa naglaskom na benigne novotvorine, te promjene koje slične novotvorinama. Razlikujemo tumore površinskog podrijetla, novotvorine specijalizirane ovarijske strome, i novotvorine spolnih stanica (9).

4.1. Novotvorine jajnika površinskog epitela

Etiologija benignih epitelnih tumora jajnika još ostaje nejasna. Epitelni tumori mogu biti serozni, mucinozni i endometrijski (1).

Neovisno o histološkom obliku, epitelne novotvorine mogu biti dobroćudne, niskoga zloćudnoga potencijala i zloćudne novotvorine. Zbog različitog spektra pojavnosti epitelnih tumora često je teško odrediti radi li se o dobroćudnoj ili zloćudnoj novotvorini, stoga se preporučuje uzeti što više materijala za patohistološku dijagnostiku (21).

Serozni cistadenom je najčešći benigni epitelni tumor. 70 % seroznih tumora su benigni, otprilike 10 % imaju atipičnu proliferaciju epitela, što bi moglo upućivati na malignitet niskog potencijala i ostalih 20 % je maligno po histološkim i kliničkim karakteristikama (4). Građen je od kubičnog ili cilindričnog epitela koji izlučuje seroznu tekućinu. Većina dobroćudnih tumora imaju unilokularnu cističnu građu, iako mogu biti i solidne građe. Vanjska i unutarnja površina je glatka i sjajna (9). Oko 20 % dobroćudnih tumora pojavljuje se bilateralno (22).

Mucinozni cistadenom je drugi po redu u epitelni tumor jajnika. Građen je od nakupina cilindričnih stanica koje izlučuju sluzavo-želatinozni sadržaj. Javlja se u žena fertile dobi i čine 25 % svih novotvorina jajnika (9). Ima 15 % šanse za malignu alteraciju. Ovi cistično-solidni tumori mogu biti promjera 30 cm i težiti preko 20 kg, a ponekad i ispunjavati cijelu malu zdjelicu i proširiti se u abdominalnu šupljinu. Često su multilokularni (4).

Treći tip benigne epitelne novotvorine je endometrijski tumor. Najčešći oblik je endometriom, koja se opisuje kao cistična šupljina sa dobro diferenciranim, žljezdanim tkivom nalik na endometrij maternice (4). Postoji mogućnost maligne alteracije (9).

Brennerov tumor je fibroepitelni tumor jajnika koji je većinom solidne konzistencije (4), iako može imati cistični dio (9). Na mikroskopu se vide otočići epitelnih stanica u fibromatoznoj stromi (29). Veličina benigne novotvorine je u prosjeku 5 – 6 cm u promjeru, a ponekad može prelaziti 10 cm. Ubraja se u rijetke epitelne tumore jajnika sa 3 % pojavnosti, i uglavnom je dobroćudan (30). Najčešće se otkriva slučajnim nalazom sa većom prevalencijom u žena između 50 i 70 godina (31).

4.2. Novotvorine specijalizirane ovarijske strome

Novotvorine ove heterogene skupine mogu se podijeliti u 5 osnovnih kategorija, a u ovom radu će se spomenuti 3 skupine novotvorina sa predomnatno dobroćudnom prezentacijom.

Teka-tumori ubrajaju su rijetke novotvorine jajnika i pojavljuju se u više od 85 % slučajeva kod žena u premenopauzi (49). Zbog lipidnih zrnca koja se nalaze u citoplazmi takve stanice nalikuju na stanice vanjske teke Graafovog folikla. Ponekad te stanice mogu biti povećane zbog lipidnog sadržaja i takve stanice djeluju vakuolizirano, pa se tada nazivaju luteinizirajuće teka stanice. Takve stanice podsjećaju na luteinizirane teka stanice u žutom tijela. Jednostrani su i solidne građe prosječno 7 cm u promjeru (9). Mogu biti hormonski aktivni, te u 50 % slučajeva izlučuju estrogen, a samo 15 % njih izlučuju androgene. Taj podatak je vrlo bitan jer kod žena u postmenopauzi mogu izazvati krvarenja iz maternice ili virilizaciju (49).

Solidne novotvorine građene od fibroblasta nazivaju se fibromi. Rijetki su, nalaze se samo u 1 - 5 % novotvorina jajnika (50), ali ih je vrlo teško razlikovati od teka-tumora ultrazvukom. Tada se koriste hormonski testovi za određivanje aktivnosti teka-tumora i testovi za dokaz lipida u citoplazmi. Najčešće uzrokuju simptome pritiska lokalnih organa (9).

Hilusni tumor se još naziva i *Leydigom* jer je građen nalik *Leydigovim* lipidnim stanicama. Promjera su oko 5 cm i ponekad mogu izazvati blagu maskulinizaciju (9).

4.3. Novotvorine spolnih stanica

Najčešća dobroćudna novotvorina spolnih stanica je teratom. Ona nastaje proliferacijom oocite u dvije blastomere koja se dalje dijeli i diferencira u tkiva. Ta tkiva se normalno razvijaju iz oplođene jajne stanice bez maligne alteracije. Teratomi se po svojoj građi dijele na zrele, nezrele i monodermalne teratome. U ovom radu opisat će se zreli i monodermalni teratom, jer je nezreli teratom zloćudna novotvorina.

Zreli teratomi građeni su od zrelog tkiva nastalih od sva tri zametna listića. Najviše se pojavljuju u žena reproduktivne dobi, od 20 - 50 godina (51). Novotvorina je veličine 5 - 15 cm u promjeru i može biti bilateralna u 12 % žena (52). Nazivaju se još i dermoidnim cistama jer su većinom cističnog izgleda i unutarnja stijenka šupljine obložena je kožom i kožnim adneksama. U unutrašnjosti novotvorine može se naći loj, dlake, deskvamirani pločasti epitel i protuberancija Rokitanski koja je građena od heterogenog tkiva (najčešće od zubi, kose, hrskavice, i kosti) (9).

Monodermalni teratomi rijetki su i građeni su samo od jednog zametnog listića, te im zbog toga makroskopski i mikroskopski izgled varira ovisno o vrsti tkiva. Neki od češćih oblika su struma ovarii, građena od tkiva štitnjače, i karcinoidni tumor (9).

4.4. Novotvorinama slične promjene

4.4.1. Cistične novotvorine jajnika

Funkcionalne ciste možemo podijeliti s obzirom na uzrok nastanka, prema histološkoj i morfološkoj građi, te kako se one prezentiraju ultrazvučno. Prilikom klasificiranja i dijagnosticiranja potrebno je voditi računa o starosnoj dobi pacijentice jer svako razdoblje života žene ima svoje značajke u dijagnostici i liječenju, te progresiji cističnih tvorbi jajnika.

Funkcionalne ciste jajnika anatomske su varijacije cista koje nastaju kao posljedica normalne ovarijske funkcije u fazama menstrualnog ciklusa. Prema tome, nisu neoplastične, nego uvijek fiziološke i dobroćudne. Klinički se mogu manifestirati kao asimptomatske i simptomatske, što nam je uvelike važno pri odluci u liječenju (4).

Uzeći u obzir da funkcionalne ciste nastaju u različitim fazama menstrualnog ciklusa, razlikujemo folikularne (*cysta follicularis*), jednostavne (*cysta simplex*) i luteinske ciste (*cysta luteinica*) koje možemo još podijeliti na luteinizirane folikularne ciste (*cista follicularis luteinica*) i kao cistično proširena žuta tijela (*cista corporis lutei*).

Folikularna cista nastaje u folikularnoj fazi menstrualnog ciklusa od folikula koji nisu ovulirali i postali su voluminozniji, ispunjeni bistrom i žutom tekućinom. Građene su od specifičnih granulosa-stanica koje mogu pokazivati znakove proliferacije i pojačanu mitotsku aktivnost. Većinom se izbočuju kroz površinu jajnika (9).

Jednostavna cista također nastaje u trenutku ovulacije, ali ona nastaje zbog izbijanja folikula kroz površinu jajnika. Na taj način se stvorila površinska lezija epitela. Slijedi proces regeneracije nastale lezije. Ukoliko regeneracija ne ostane ograničena na samu leziju, već ona zahvati i prostor u kori jajnika koji je nastao zbog regredacije folikula, stvorit će se šupljina. Takva cista naziva se još i invaginacijska cista zbog samog procesa nastanka. Jednostavne ciste nemaju veće klinično značenje (9).

Luteinske ciste pojavljuju se u progesteronskoj fazi ciklusa u kojoj žuto tijelo perzistira kroz slijedeći ciklus. Pojavljuju se u tri oblika. Cistično proširena žuta tijela su u svojoj pojavi malo povećano žuto tijelo, koje kroz drugu fazu menstrualnog ciklusa proizvodi hormon progesteron. Građene su od luteiniziranih granulosa stanica koje su ispunjene bistrom i žutom tekućinom. Luteinizacija stanica posljedica hiperstimulacije gonadotropina (4). Placentarni gonadotropin (*eng. hCG, Human chorionic gonadotropin*) u trudnoći može izazvati diferencijaciju granulosa stanica (9). Drugi, ne tako uobičajeni oblik luteinskih cista, je rapidno povećanje luteinske ciste koja se prezentira spontanom krvarenjem. Tek luteinska cista je najrjeđa funkcionalna cista. Multiple su i većinom bilateralne, a pojavljuju se u gestacijskom razdoblju, posebice u trofoblastičkoj bolesti, višebrojnim trudnoćama, te u slučajevima induciranja ovulacije klomifenom i hCG-om (4).

4.4.2. Endometriotičke ciste

Upravo su jajnici predilekcijsko mjesto endometrioma ili endometriotičkih cista, gdje endometrioza može zahvatiti djelomično ili gotovo potpuno i tako zamijeniti normalno tkivo jajnika (10). Radi se o cistama tanke stijenke ispunjena tamnim sadržajem zbog degenerativnih krvnih produkata (11).

Nastanak endometrioma ima više teorija. Jedna od teorija je pojava intramezotelne površinskog implantata iz kojega nastaje submezotelna lezija. Iz submezotelne lezije nastaje tipična endometriotska lezija. Endometriotska cista jajnika nastaje invaginacijom njegova korteksa na mjestu pristajanja uz površinski endometriotski implantat peritoneuma (1). Zbog tamnog sadržaja ciste često se naziva i čokoladna cista (11).

5. DIJAGNOSTIKA DOBROĆUDNIH NOVOTVORINA JAJNIKA

5.1. Anamneza

Anamnestički podaci ne smiju se zanemariti i moraju se temeljito uzeti jer će nam uvelike pomoći u određivanju radne i konačne dijagnoze, isključenju zloćudne novotvorine, te odluci o vrsti liječenja.

Svaki ginekološki pregled mora započeti sa kvalitetno uzetom anamnezom, sa naglaskom na sadašnje tegobe i simptome, ginekološku i obiteljsku anamnezu. Dobiveni podaci mogu upućivati na potencijalne čimbenike rizika, ali i protektivne čimbenike za karcinom jajnika.

U obiteljskoj anamnezi potrebno je zabilježiti postojanje tumora jajnika, dojki, endometrija, štitnjače ili probavnog trakta (5). Pod posebnim rizikom su i žene koje u svojoj obitelji imaju nasljedne sindrome koji uključuju i karcinome jajnika; BRCA genska mutacija i Lynch sindrom (7) te žene koje pripadaju etničkoj skupini aškenazi židova (2) .

Smatra se da rizik za dobivanje karcinoma ovarija raste sa dobi (2). U ostale čimbenike rizika ubrajamo ranu menarhu, kasnu menopauzu, nulipare, pušenje, prehrana bazirana na masti, korištenje talkovih proizvoda, izlaganje azbestu (1), debljinu, i uzimanje lijekova za povećanje plodnosti (2). Višerotkinje, kombinirana oralna kontraceptivna terapija, i dojenje povezuju se sa smanjenim rizikom od nastanka karcinoma jajnika (1). Dojenje smanjuje rizik od karcinoma jajnika čak za 50% (7).

5.2. Fizikalni pregled

Upalni procesi male zdjelice ili torzija jajnika mogu se prezentirati vrućicom. Iznenadna hipotenzija ili tahikardija može upućivati kliničara na krvarenje, kao na primjer, ektopična trudnoća ili rupturirana hemoragična cista (5).

Za postavljanje sumnje na novotvorinu jajnika pomažu nam inspekcija trbuha, zdjelice i bimanualni pregled. Pregled bimanualne palpacije može biti vrlo otežan u pretilih žena,

žena sa vaginalnom atrofijom, žena koje nikada nisu imale spolne odnose, ili u onih žena koje imaju jake zdjelične bolove (5). U jednoj studiji opisano je da je bimanualna palpacija otežana za čak 50 do 70 % u pretilih žena (17). Ginekološkim pregledom može se otprilike odrediti položaj, pokretljivost, veličina i konzistencija jajnika, te postaviti sumnja na prisutnost tumorskih tvorbi i postojanost povećanih (1) limfnih čvorova u douglasovom prostoru, što bi moglo upućivati na uznapredovali zloćudni tumor jajnika (5).

Nalazom fizikalnog pregleda možemo samo postaviti sumnju na postojanost novotvorine jajnika, te ju je potrebno potvrditi sljedećim algoritmom dijagnostičkih pretraga.

5.3. Ultrazvuk

Ultrazvuk (*eng. US, ultrasound*) je slikovna pretraga izbora u identificiranju i opisivanju tvorbi jajnika. Jednostavna je i neinvazivna, stoga se koristi nakon uzete anamneze i fizikalnog pregleda. Transvaginalna sonda je uobičajena i daje jasne ultrazvučne slike u većini pacijentica, dok je transabdominalni pristup indiciran za tvorbe jajnika koje su izvan dosega transvaginalne sonde, ili kada je vaginalni pristup otežan (u pacijentica sa vaginalnom atrofijom ili pacijentica koje nikada nisu imale spolni odnos) (5).

Tvorba jajnika koja je otkrivena ultrazvučnim pregledom zahtjeva i procjenu rizika. Te nalaze tumačimo kao gotovo sigurno benigne ili gotovo sigurno maligne, a može biti i neodređena za druge lezije koje se ne mogu dovoljno kvalitetno procijeniti. Gotovo sigurno benigne tvorbe jajnika imaju klasične ultrazvučne karakteristike i u kombinaciji sa kolor doplerom i kliničkom slikom mogu se u većini slučajeva dijagnosticirati (14).

Trodimenzionalni ultrazvuk je zadnjih 15 godina postao dostupniji za kliničku uporabu. Omogućava izračunavanje volumena lezije i ta metoda može biti od velike pomoći pri procjeni nepravilno oblikovanih struktura. Međutim, studije koje su rađene imale su premali uzorak te su dobiveni drugačiji rezultati pri opisivanju tvorbi jajnika, i zbog toga je potrebno napraviti još većih studija prije nego se uvrsti u dijagnostički algoritam opisivanja tvorbi jajnika (58).

5.3.1. Definicije ultrazvučnih karakteristika

Septum je tanka pregrada tkiva koji prolazi kroz šupljinu ciste. Ako septum prolazi s jednog dijela unutarnje površine ciste na kontralateralnu stranu, tada se naziva kompletni septum. Nekompletni septum ne prelazi na kontralateralnu stranu u svim skeniranim ravninama (15). Ciste sa nekompletnim septumom su unilokularne, dok multilokularne ciste imaju više od jednog septuma (12).

Pojam "solidno" odnosi se na leziju koja ima veću ehogenost od susjednog miometrija, i moguće je na kolor dopleru detektirati protok. Difuzno zadebljanje stijenke ciste, strome jajnika, prisutnost septuma, i krvni ugrušak ne ubrajaju se u solidne tvorbe (15). Papilarne lezije se izbočuju od stijenke ciste i veće su ili jednake od 3mm. One su solidne lezije i ako se nalaze u barem jednoj skeniranoj ravnini, tada se stijenka tvorbe definira kao nepravilna. Glatka stijenka je ona koja nema papilarnih izbočina na svojoj površini (12).

Sve novotvorine jajnika mogu se svrstati u jednu od pet kategorija. Ona ovisi o prisutnosti i brojnosti septa i solidnoj komponenti (15). Na **tablici 2** prikazano je svih 5 kategorija.

Tablica 2. Kategorije novotvorina jajnika prema ultrazvučnim karakteristikama. Prema: Jung S. Ultrasonography of ovarian masses using a pattern recognition approach.

Vrsta novotvorine jajnika	Ultrazvučne karakteristike
Unilokularna cista	Bez septuma i solidne komponente
Unilokularna solidna cista	Unilokularna cista sa solidnom komponentom
Multilokularna cista	Prisutnost najmanje 1 septuma, ali bez solidne komponente
Multilokularna solidna cista	Multilokularna cista sa solidnom komponentom
Solidni tumor	Više od 80% solidne komponente

Jednostavna unilokularna cista prikazuje se kao ograničena anehogena masa (33). Treba ih razlikovati od kompleksnih unilokularnih cista koje mogu sadržavati krvne ugruške, masno tkivo ili loj (12) . U unilokularne ciste ubrajamo folikularne ciste, hemoragično cistično proširena žuta tijela , benigne serozne tumore, endometriom, i cistične teratome (34).

U unilokularne solidne ciste ubrajaju se većinom maligne tvorbe jajnika za koje je karakteristična jedna ili multipla papilarna projekcija na cističnoj stijenci. Ona predstavlja solidnu komponentu, u kojoj se također može detektirati vaskularizacija (13). Serozni cistadenokarcinom, endometrioidni adenokarcinom, karcinom svijetlih stanica, serozni tumori granične malignosti su primjeri unilokularnih solidnih malignih tvorbi, dok je cistadenofibrom primjer benigne novotvorine jajnika koji može imati papilarne projekcije na stijenci ciste (12).

Multilokularne ciste su promjene različitih etiologija. To su mucinozni cistadenom, endometriom, luteinizirajuća cista, zreli cistični teratom, tuboovarijski apsces, sindrom policističnih jajnika, ovarijski hiperstimulacijski sindrom, i mucinozni tumori granične

malignosti. Sve ih karakterizira prisutnost multiplih cista odvojenih septumom i anehogenost sa ponekim dijelovima lezije koje su slabe ehogenosti (34).

Multilokularne solidne ciste uz multiple ciste imaju iregularne tanke septe i papilarne projekcije. Prema Internacionalnoj studiji za analizu ovarijskih tumora (eng. *IOTA, The International Ovarian Tumor Analysis*), imaju pozitivnu prediktivnu vrijednost za malignost od 43.0 % iz čega možemo zaključiti da multilokularne ciste mogu prikazivati tipične karakteristike malignih tvorbi (35). Mucinozni cistadenokarcinom, endometrijski adenokarcinom i mucinozni tumor granične malignosti samo su neki od primjera multilokularnih solidnih cista (12).

Međutim, najvišu pozitivnu prediktivnu vrijednost za malignost imaju solidne tvorbe od čak 63.3 % (35). Osim primarnih malignih tumora jajnika, u ovu skupinu spadaju i metastaze, ali također i neki benigni tumori kao što su fibrom, fibrotekom te Brennerov tumor. Ove benigne promjene se prikazuju kao okrugle, ovalne ili lobulirane hipoehogene mase sa slabom vaskularizacijom. Prisutnost cista ili krvarenja je vrlo rijetka (36). Brennerov tumor se ponekad prezentira i multiplim kalcifikatima (37).

5.3.2. Color Doppler

Pretpostavka je da će benigne novotvorine biti slabije ili uopće neće biti prokrvljene, dok će maligne novotvorine imati veću prokrvljenost, odnosno veći volumen i smanjeni otpor cirkulacije (indeks otpora manji od 0.4). Međutim, kod endometrioma, cistično proširenog žutog tijela, upalnih promjena i benignih hemangioma također se može naći smanjeni otpor u cirkulaciji, dok se normalni ili povišeni indeks otpora može pojaviti i kod malignih promjena (39). Zbog smanjene preciznosti razlikovanja benignih od malignih tvorbi, rezultati kolor dopler pretrage koriste se u kombinaciji sa ostalim dijagnostičkim metodama (40).

5.4. CA 125

Najčešće korišten tumorski marker u procjeni epitelnog tumora jajnika je glikoproteinski antigen CA 125 (*eng. CA 125, cancer antigen 125*) koji se nalazi u serumu. Mjeri se samo ako je nađena suspektna tvorba jajnika ultrazvučnim nalazom. Nažalost, nije pouzdan u razlikovanju malignih od benignih tvorbi (7), ali se koristi kao parametar u izračunavanju Indeksi rizika za određivanje malignosti (*eng. RMI, Risk of malignancy index*) (5) koji će biti objašnjen u sljedećem poglavlju.

Osjetljivost i specifičnost testa mjerenja koncentracije CA 125 kod žena u premenopauzi za karcinom jajnika je između 50-60 % (19). Ukoliko je CA 125 > 35 U / mL , potrebno je ponoviti test za 4-6 tjedana (20). Senzitivnost testa mjerenja CA 125 > 35 U / mL je 69-97 %, dok je specifičnost 81-93 % za detekciju karcinoma jajnika kod žena u postmenopauzi (19). Tada se dobiveni rezultati kombiniraju sa ultrazvučnim nalazom i menstrualnim statusom žene, a u nekim bolnicama se izračunava RMI (7).

Povišene vrijednosti CA 125 mogu se naći u mnogim ginekološkim stanjima kao što su menstruacija, trudnoća, endometrioza, i upali male zdjelice (*eng. PID, pelvic inflammatory disease*), ali i u stanjima neginekološke patologije, kao što su hepatitis, pankreatitis (18), kongestivno zatajenje srca, autoimune bolesti ili ascites (5).

5.6. Magnetna rezonanca

Oko 20 % tvorbi jajnika može ostati nedijagnosticirano ultrazvučnim nalazom (13). Neke od morfoloških karakteristika koje je teško detektirati ultrazvučnim nalazom su tumori koji rastu na stijenci jajnika, tumori sa masnim komponentama te fibrozni tumori (24). Studije su pokazale da magnetna rezonanca (*eng. MRI, magnetic resonance imaging*) ima mogućnost preoperativnog stupnjevanja tvorbi jajnika sa 88.9 % točnošću, za razliku od transvaginalnog ultrazvuka koji je imao 63.9 % točnost (25).

MRI ima svoje nedostatke; manja dostupnost, veći trošak zdravstvenom sustavu od ultrazvuka, te neugodnost prilikom izvođenja same pretrage za neke pacijente (5). Iako MRI ima negativne strane i nije prva linija dijagnostike studije pokazuju da je MRI poboljšao

preoperativnu procjenu sumnjivih novotvorina jajnika, tako da bi se u budućnosti mogao smatrati zlatnim standardom za karakterizaciju benignih novotvorina jajnika (25).

5.7. Kompjuterizirana tomografija

Kompjuterizirana tomografija (*eng. CT, computerized tomography*) je najrjeđe upotrebljavana dijagnostička metoda u karakterizaciji novotvorina jajnika. Ova metoda ima svoju primjenu u preoperativnom određivanju stadija karcinoma jajnika, otkrivanju primarnih karcinoma koji mogu metastazirati u jajnik (28), ili postoperativno o uspješnosti operacije. Izloženost zračenju i smanjena mogućnost razlikovanja mekih tkiva su još neki ograničavajući čimbenici CT slikovne dijagnostičke metode. Iako, CT metoda ima svoju primjenu u razlikovanju masnoća od kalcifikata koji mogu biti prisutni u dermoidnim novotvorinama (5).

5.8. Citologija

Dijagnostička uloga analize sadržaja aspiriranog iglom (*eng. FNAC, fine needle aspiration cytology*) pod kontrolom ultrazvuka i laparoskopskom procedurom ima svoje kontroverze. U jednoj studiji se FNAC pod kontrolom ultrazvuka smatra specifičnom i točnom metodom otkrivanja benignih novotvorina jajnika u mladih žena (53), dok druga studija opisuje citološku analizu sadržaja kao nepouzdan nalaz, jer se specifičnost rezultata nalazi u intervalu od 25-80%. Na temelju dobivenih rezultata, druga studija smatra da se ova metoda ne bi trebala koristiti u dijagnostici (54).

6. PRIMJERI MODELA BODOVANJA ZA RAZLIKOVANJE DOBROĆUDNIH OD ZLOĆUDNIH NOVOTVORINA JAJNIKA

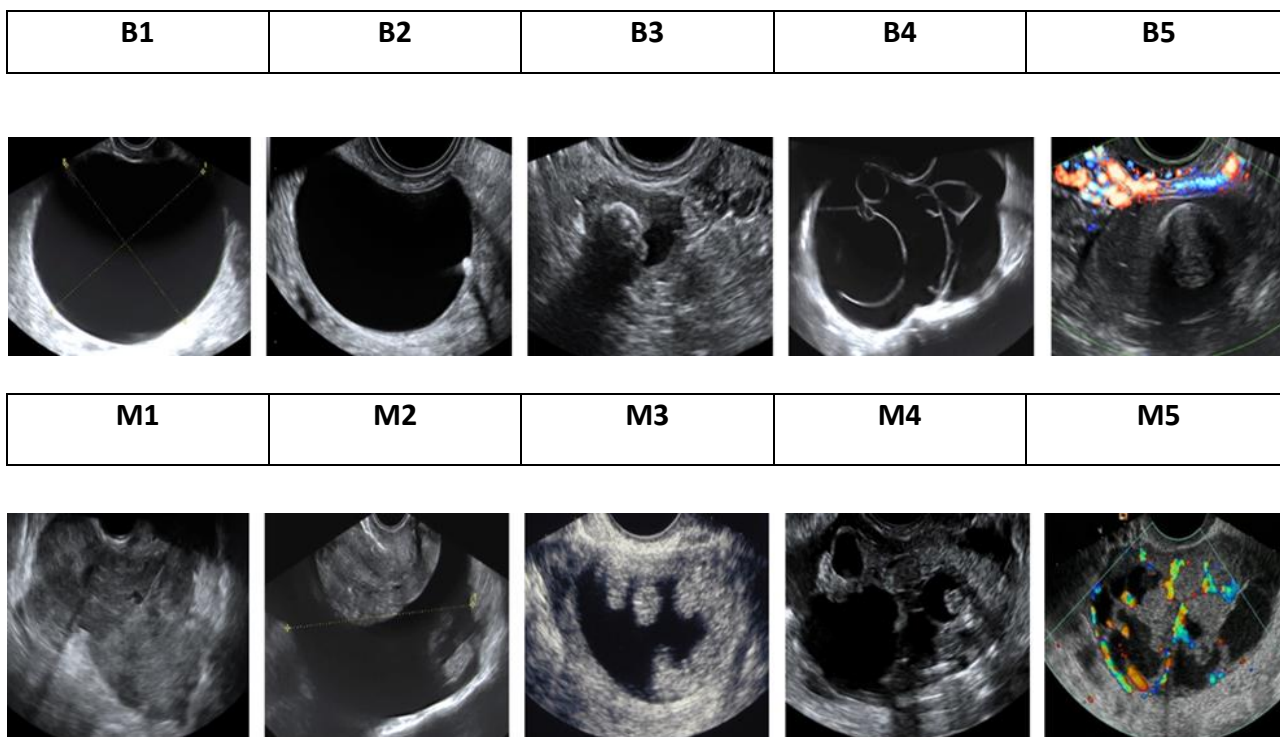
U ovom radu navedeni su samo neki modeli bodovanja koji se koriste za bolju diferencijaciju dobroćudnih od zloćudnih novotvorina. Kao primjer opisuju se jednostavna pravila IOTA studije, ADNEX MR model bodovanja i RMI procjena.

6.1. Jednostavna ultrazvučna pravila IOTA studije

Vrijednost dobivenih slika znatno ovisi o iskustvu kliničara koji izvodi ultrazvučni pregled, o interpretaciji nalaza, te o opremi (5). Zbog navedenih varijabli razvila se potreba o standardizaciji terminologije, odnosno o definicijama i opisivanju tvorbi jajnika. Internacionalna studija za analizu ovarijskih tumora je razvila listu jednostavnih pravila, definicija i opisa koji pomažu karakterizirati tvorbe jajnika (12). Upravo ta jedinstvena terminologija pomaže kliničarima sa manje iskustva izvođenje ili čitanje ultrazvučnih nalaza. Jednostavna pravila IOTA studije su 5 karakteristika koje potencijalno opisuju zloćudnu leziju (M pravila), te 5 koje potencijalno opisuju dobroćudnu leziju (B pravila). Odnosno, tvorba koja je klasificirana kao dobroćudna ima 1 ili više karakteristika B pravila bez karakteristike M pravila. Tvorba je klasificirana kao zloćudna ako ima 1 ili više karakteristika M pravila bez karakteristike B pravila. Ukoliko postoji tvorba sa karakteristikama obje podgrupe, tvorba se ne može klasificirati (14). Karakteristike se nalaze na **tablici 1** i **slici 1**.

Tablica 1. Jednostavna pravila IOTA studije koje pomažu pri klasifikaciji tvorbi jajnika. Prema: Tantipalakorn C, Wanapirak C, Khunamornpong S, Sukpan K, Tongsong T. IOTA Simple Rules in Differentiating between Bening and Malignant Ovarian Tumors.

Prediktori benignih tvorbi (B pravila)	Prediktori malignih lezija (M pravila)
B1 Unilokularne ciste	M1 Nepravilne solidne tvorbe
B2 Prisutnost solidnih komponenata, a najveća solidna komponenta je manja od 0.7 cm	M2 Ascites
B3 Prisutnost akustičnog sjenčanja	M3 Najmanje 4 papilarne strukture
B4 Glatki multilokularni tumor do 10 cm	M4 Nepravilna solidna tvorba veća od 10 cm
B5 Bez vaskularizacije	M5 vaskulariziran



Slika 1. 10 karakteristika jednostavnih pravila IOTA studije. B pravila; B1 - Unilokularna cista, B2 - solidna komponenta manja od 0.7 cm, B3 - akustičnog sjenčanje, B4 - Glatki multilokularni tumor do 10 cm, B5 – tvorba bez vaskularizacije. M pravila; M1 - Nepravilna solidna tvorba, M2 - Ascites , M3 - 4 papilarne strukture, M4 - Nepravilna solidna tvorba veća od 10 cm, M5 - tvorba je vaskularizirana. Preuzeto i promijenjeno sa stranice: <https://www.iotagroup.org/iota-models-software/iota-simple-rules-and-srrisk-calculator-diagnose-ovarian-cancer>

6.2. ADNEX MR model bodovanja

Za procjenu i stupnjevanje tvorbi jajnika koristile su se različite MRI smjernice koje su također ovisile o zdravstvenoj ustanovi (26). U jednoj studiji analizirao se ADNEX MR model bodovanja koji pomaže u procjeni i stupnjevanju tvorbi jajnika. On se zasniva samo na MRI parametrima. ADNEX MR stupnjevanje ima 5 kategorija koje su nabrojane u **tablici 3**.

Tablica 3. Prikaz MRI parametara korištenih za procjenu i stupnjevanje tvorbi jajnika ADNEX MR modelom bodovanja. Prema: Pereira P, Sarian L, Yoshida A, Araujo K, Barros R, Baiao A, Parente D, Derchain S. Accuracy of the ADNEX MR scoring system based on simplified MRI protocol for the assesment of adnexal masses.

Kategorija	Primjer novotvorina
1. Bez novotvorine	
2. Benigna novotvorina	<ul style="list-style-type: none"> • Potpuno cistična • Novotvorina sa endometrioidnim komponentama • Novotvorina sa masnim komponentama • Odsutnost zadebljanja stijenke u novotvorinama bez solidnog tkiva • Niski intenzitet signala kod T2 mjerenja unutar solidnog tkiva
3. Vjerojatno benigna novotvorina	<ul style="list-style-type: none"> • Novotvorine sa zadebljanjem stijenke bez solidne komponente • Tip 1 krivulja unutar solidnog tkiva
4. Neodređena novotvorina	<ul style="list-style-type: none"> • Tip 2 krivulja unutar solidnog tkiva sa zadebljanjem stijenke
5. Vjerojatno maligna novotvorina	<ul style="list-style-type: none"> • Prisutnost peritonealnih implantata • Tip 3 krivulja unutar solidnog tkiva

6.3. Indeks rizika za određivanje malignosti

RMI procjena se koristi u predviđanju kolika je vjerojatnost da je neka tvorba jajnika zloćudna. U procjenu je uključena serumska koncentracija CA 125, menopauzalni status i ultrazvučne karakteristike tvorbe jajnika (23). Žene u premenopauzi imaju menopauzalni status jednak 1, dok u postmenopauzalnih žena ta vrijednost raste na 3. Ultrazvučne karakteristike koje se uzimaju u obzir su bilateralne lezije, vidljive metastaze, dokaz o prisutnosti solidnih područja tvorbe, multilokularne ciste i prisutnost ascitesa. Ako ne postoji ni jedna od navedenih karakteristika, tada je vrijednost ultrazvučne karakteristike jednaka 0, ako postoji jedna tada je vrijednost jednaka 1, a ukoliko postoje 2 ili više karakteristike, tada je vrijednost jednaka 3 (38). One su povezane sljedećom formulom:

$$RMI = \text{ultrazvučne karakteristike} \times \text{menopauzalni status} \times \text{Ca 125 U/mL}$$

RMI vrijednosti između 25-200 predstavljaju umjereni rizik, dok su vrijednosti RMI > 200 visokorizične i takve pacijentice je nužno poslati u specijalistu ginekološke onkologije (23).

7. LIJEČENJE DOBROĆUDNIH NOVOTVORINA JAJNIKA

Postoje tri mogućnosti liječenja, a to su terapija strpljivog čekanja, konzervativna ili farmakološka, i kirurška. Liječnik se odlučuje za onu najbolje prihvatljivu koja ovisi o dijagnozi, dobi pacijentice, čimbenicima rizika i kliničkoj prezentaciji (7).

7.1. MOGUĆNOSTI LIJEČENJA

7.1.1. Terapija strpljivog čekanja

Najčešće novotvorine kod žena u premenopauzi su funkcionalne ciste i one regrediraju s vremenom bez nepotrebnog liječenja. Rezultati jedne studije pokazali su da čak 73 % cista, koje su manje od 6 cm u promjeru i normalnih koncentracija CA 125, je regrediralo u 6 mjeseci, a nakon 6 godina i potpuno nestalo (41).

Cistične tvorbe pojavljuju se rjeđe kod žena u postmenopauzi. Oko 50 % tih cista regredira bez liječenja između 3-23 mjeseca, međutim treba uzeti u obzir i dob pacijentice, posebice žene iznad 60 godina, jer se sa višom dobi povećava rizik za malignitet (42).

7.1.2. Farmakološko liječenje

U farmakološkom liječenju koristi se kombinirana oralna kontracepcija (*eng. COC, Combined oral contraceptive*) za suprimiranje ovarijskih cista, iako je njihovo djelovanje upitno. Rezultati jedne randomizirane studije pokazuju jednaku djelotvornost liječenja cista jajnika terapijom strpljivog čekanja i korištenjem COC terapije, u kojoj su se 74 % cista jajnika u obje grupe povukle (44). Kombinirana oralna terapija sa visokom dozom estrogena se više koristi u prevenciji stvaranja cista jajnika (43).

7.1.3. Kirurško liječenje

Općeniti je stav da benigne tvorbe jajnika kod žena u premenopauzi idu na laparoskopsku proceduru. Randomizirana studija koja je uspoređivala ishode liječenja benignih tvorbi jajnika laparoskopskom procedurom i laparotomijom je utvrdila da u žena koje su bile liječene laparoskopskom metodom je znatno smanjen operacijski morbiditet, postoperativna bol, hospitalizacija i oporavak bez povećanog rizika razlijevanja cističnog sadržaja (45).

Prilikom izvođenja laparoskopskog zahvata na benignoj leziji upotrebljava se postupak kojim se nastoji što bolje očuvati okolno tkivo. Takva tehnika se zove tehnika izdvajanja. Tehnika izdvajanja koristi dvije atraumatske hvataljke, jednu za povlačenje stijenke ciste i jednu za povlačenje parenhima jajnika u suprotnom smjeru, čime želi postići rascjepna ravnina.

Rizik za nastanak malignih tvorbi jajnika raste sa dobi pacijentice i zato je laparotomija metoda izbora kod žena koje su u postmenopauzi (47). Bilateralna ooforektomija, a ponekad i histerektomija zahvati su koji se ne koriste samo za odstranjenje malignih tvorbi, već i benignih (46). Kod žena u postmenopauzi treba dobro odrediti pozitivne i negativne strane laparoskopije i laparotomije, kako bi se moglo takvim ženama pružiti što bolji rezultat liječenja i oporavka (47). Kod cističnih novotvorina jajnika za koje se sumnja da su zloćudne također je indicirana laparotomija. Ona sprječava istjecanje stanica po peritonealnoj šupljini koja se može pojaviti prilikom laparoskopске cistektomije (55).

7.2. PRISTUP LIJEČENJU

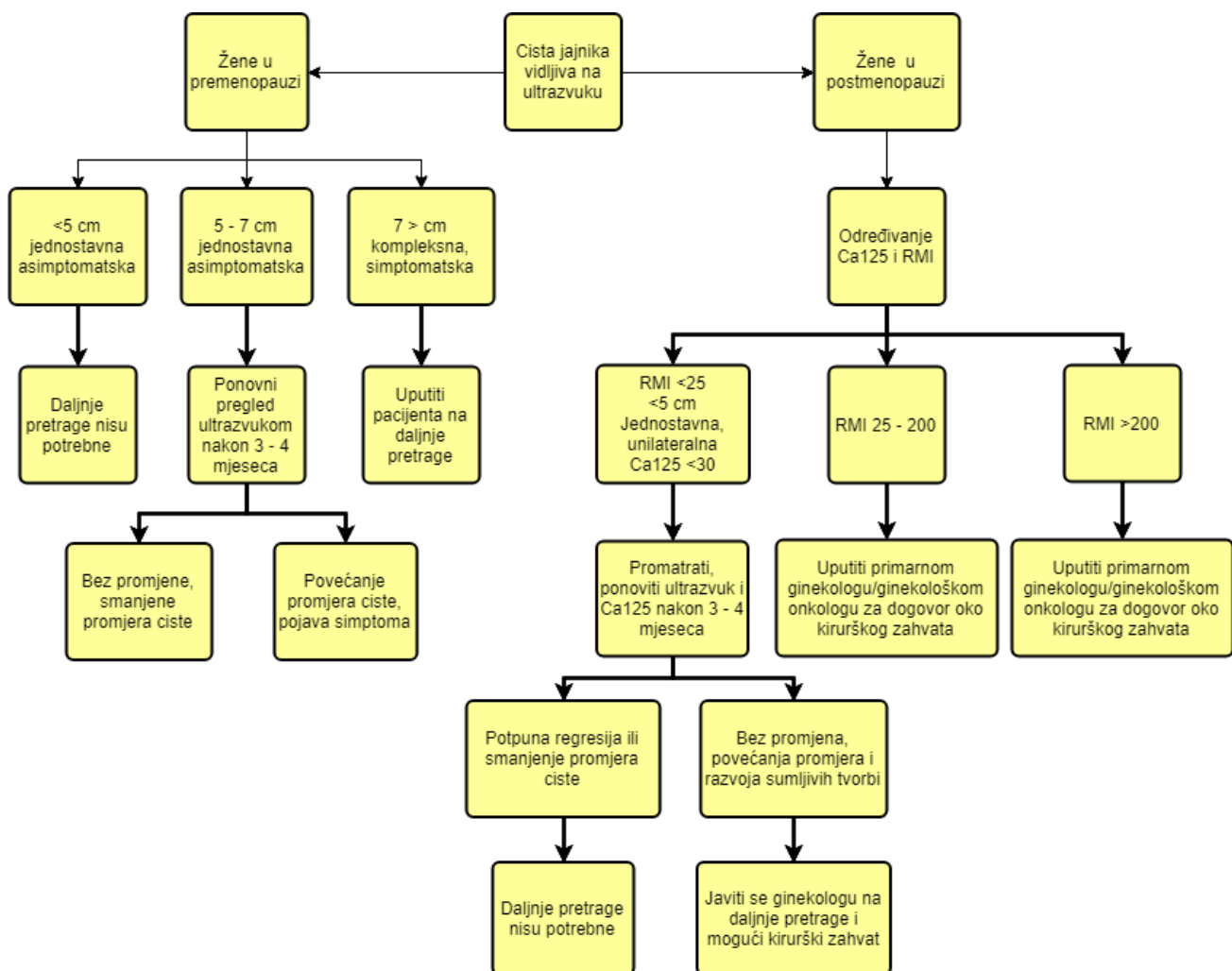
U ovom poglavlju navedeni su algoritmi koji objašnjavaju daljnje pretrage i postupke pronalaskom dobroćudnih tvorbi na ultrazvuku. Uz ultrazvučni nalaz, potrebno je uzeti u obzir njezin menstrualni status; nalazi li se pacijentica u premenopauzi ili postmenopauzi.

Kod žena koje su reproduktivnoj dobi ispituje se i mogućnost trudnoće. Ektopična trudnoća mora se isključiti kao dijagnoza ukoliko je test na trudnoću bio pozitivan (48). U sljedećim odlomcima detaljno će biti opisan pristup liječenju u oba slučaja.

Daljnja obrada cista nađenih na ultrazvuku ovisi o njezinom promjeru, kompleksnosti, te kliničkoj prezentaciji. Jednostavne asimptomatske ciste koje su nađene ultrazvukom kod žena u premenopauzi i manje su od 5 cm u promjeru ne zahtijevaju daljnju obradu jer će takve ciste spontano nestati u sljedeća tri menstrualna ciklusa, dok kod jednostavnih cista promjera 5-7 cm moraju se pratiti. Za takav nalaz ordinira se ponovni ultrazvučni pregled za 3-4 mjeseca. Nalaz kompleksnih cista veće od 7 cm u promjeru zahtijeva detaljniju daljnju obradu, a po potrebi i kirurško liječenje laparoskopskom cistektomijom (44).

Ciste jajnika koje se mogu palpirati ili vidjeti ultrazvukom kod žena u postmenopauzi je nalaz uz koji se mora izvaditi koncentracija CA 125 i poželjno je prema nekim studijama izračunati RMI (2,5,7). Jajnici su u postmenopauzi obično veličine 1,5 cm u promjeru, tako se svaka sumnjiva tvorba nađena na ultrazvuku koja je veća od 2 cm odstrani laparoskopijom, bez obzira na uredne vrijednosti CA 125. Tada se uz jajnike pregleda i cijela trbušna stijenka i uzima aspirat na tipičnim mjestima, a ukoliko ginekolog ocjeni da je potrebno, odstranjuje se jajnik i ordinira hitna histološka slika ili ex tempore (56).

Drugi autori navode da jednostavne ciste kod žena u premenopauzi manje od 5 cm u promjeru i normalnim CA 125 imaju niski rizik za malignost (RMI = 0) i liječe se terapijom strpljivog čekanja jer je u 50 % slučajeva moguća spontana potpuna regresija ciste u sljedeća 3 mjeseca (35), dok se žene umjerenog do visokog rizika (RMI > 25) upućuju ginekološkom onkologu za dogovor oko mogućeg kirurškog zahvata (23). Pristup liječenju cističnih novotvorina jajnika opisan je na *skici 1* (23,55).



Skica 1. Pristup liječenju cističnih novotvorina jajnika (23,55).

Liječenje cistično-solidnih i solidnih novotvorina u pravilu je kirurško odstranjenje. Novotvorine sa karakteristikama M-pravila šalju se na detaljniju dijagnostičku obradu u kojoj se određuje ograničenost i invazivnost tvorbe. Po potrebi se ordinira dijagnostičko kirurški zahvat kojim se uzima aspirat ili se može napraviti hitna histološka slika. Konačnu dijagnozu nakon odstranjenja sumnjive tvorbe jajnika daje patohistološka analiza. U skladu sa dobivenim nalazima određuje se postupak liječenja.

8. ZAKLJUČAK

Dobročudne novotvorine jajnika zauzimaju važno mjesto u ginekološkom zdravlju žena. U dijagnostičko – terapijskoj procjeni važno je individualizirati pristup pacijentici na osnovu dobro uzetih anamnestičkih podataka te dobro vođene dijagnostike (ultrazvučne, analiza laboratorijskih pokazatelja, te eventualno nalazi MRI-a i/ili CT-a). Dijagnostika slikovnim metodama znatno ovisi o iskustvu kliničara, interpretaciji nalaza, ali i o opremi. Zbog navedenih varijabli razvila se potreba o stvaranju različitih modela bodovanja pri opisivanju tvorbi jajnika za razlikovanje dobroćudnih od zloćudnih novotvorina. Neki od modela bodovanja su jednostavna pravila IOTA studije, ADNEX MR model bodovanja i RMI procjena.

TOA može raditi sličnu kliničku sliku kao novotvorina jajnika, ali se razlikuje u povišenim upalnim parametrima. Za dijagnozu se koriste i slikovne metode (ultrazvuk, MRI i/ili CT pretraga), a zbog infektivne etiologije liječi se antibioticima. Ruptura apscesa je komplikacija koja se liječi kirurškim zahvatom radi sanacije gnoja. Kod žena u postmenopauzi većinom se provodi histerektomija sa obostranom adneksektomijom, a kod žena reproduktivne dobi rade se pošteđni zahvati, kao što su adneksektomija ili pražnjenje apscesa perkutanom ili laparoskopskom punkcijom (1).

Trudnoća povezana sa benignim promjenama jajnika zahtijeva poseban pristup pri čemu sudjeluje multidisciplinarni tim.

Dobročudne novotvorine jajnika najčešće se otkrivaju na redovitim ginekološkim pregledima. Stoga je važno senzibilizirati javnost na odlazak na redovite preglede, da bi se tim načinom smanjila stopa oboljelih žena od tumora jajnika.

9. ZAHVALA

Zahvaljujem se svom mentoru, doc. dr. sc. Vladimiru Banoviću, dr. med. na vodstvu za izradu ovog diplomskog rada.

Zahvaljujem svojim roditeljima Martini i Željku, braći Anti i Filipu na neizmjerne podršci i svakoj riječi utjehe tijekom svih godina studija.

Hvala partneru Filipu na velikoj ljubavi i razumijevanju, u lijepim i teškim trenucima.

Hvala prijateljici Nives na ustrajnosti i podršci.

10. LITERATURA

- (1) Šimunić V i sur. Ginekologija. Zagreb: Naklada Ljevak; 2001.
- (2) Biggs W, Tully Marks S. Diagnosis and Management of Adnexal Masses. Am Fam Physician. 2016;93(8):676-681.
- (3) Đurđević S. Dijagnostički značaj sonografskog bodovnog Sistema u diferencijaciji malignih i benignih tumora jajnika. Med Pregl. 2001;3(4):161-165.
- (4) Beckmann C, Ling F, Barzansky B, Herbert W, Laube D, Smith R. Ovarian and Adnexal Disease in Obstetrics and Gynecology (pages 603-614). 6th Edition. Baltimore: Wolters Kluwer /Lippincott Williams & Wilkins; 2010.
- (5) Ross E, Kebria M. Incidental ovarian cysts: When to reassure, when to reassess, when to refer. Cleve Clin J Med. 2013;80(8):503-14.
- (6) Magrina J, Cornella J. Office Management of Ovarian Cysts. Mayo Clin Proc. 1997;72:653-656.
- (7) Yeoh M. Investigation and management of an ovarian mass. Australian Family Physician. 2015;44(1):48-52.
- (8) Rajput D, Gedam J, Bhalerao M, Nadar P. Giant Follicular Cyst of Ovary in an Adolescent Girl. J Clin Diagn Res. 2014;8(7):OD03-4.
- (9) Jukić S i sur. Ovarij (jajnik) u Patologija ženskog spolnog sustava (155-219 stranica). 3.izd. Zagreb: AGM; 1999.
- (10) Ishikawa H, Taga M, Haruki A, Shirasu K, Minaguchi H, Hara M. Huge ovarian endometrial cyst: a case report. Eur J Obstet Gynecol Reprod Biol. 1997;74(2):215-7.
- (11) Bastos B, Fonseca E, Yamauchi F, Baroni R. Chocolate cyst with ground glass appearance in endometriomas. Abdom Radiol. 2017;42(12):2957-2958.
- (12) Jung S. Ultrasonography of ovarian masses using a pattern recognition approach. Ultrasonography. 2015;34(3):173-182.

- (13) Timmerman D, Valentin L, Bourne T, Collins T, Verrelst , Vergote I. Terms, definitions, and measurements to describe the sonographic features of adnexal tumors: a consensus opinion from the International Ovarian Tumor Analysis (IOTA) group. *Ultrasound Obstet Gynecol.* 2000;16(5):500-5.
- (14) Glanc P, Benacerraf B, Bourne T, Brown D, Coleman B, Crum C, Dodge J, Levine D, Pavlik E, Timmerman D, Ueland F, Wolfman W, Goldstein S. First International Concensus Report on Adnexal Masses. *J Ultrasound Med.* 2017;36(5):849-863.
- (15) Tantipalakorn C, Wanapirak C, Khunamornpong S, Sukpan K, Tongsong T. IOTA Simple Rules in Differentiating between Bening and Malignant Ovarian Tumors. *Asian Pac J Cancer Prev.* 2014;15(13):5123-6.
- (16) Collins S, Arulkumaran S, Hayes K, Jackson S, Impey L. Benign and malignant gynaecological conditions in *Oxford Handbook of Obstetrics and Gynaecology* (pages 690-693). 3th Edition. Oxford: Oxford University Press;2013.
- (17) Ueland FR, Priest PD, DeSimone CP, et al. The accuracy of examination under anesthesia and transvaginal sonography in evaluating ovarian size. *Gynecol Onc.* 2005;99:400–403.
- (18) Gadduci A, Cosio S, Carpi A, Nicolini A, Genazzani AR. Serum tumor markesrs in the management of ovarian, endometrial and cervical cancer. *Biomed Pharmacother.* 2004;58:24-38.
- (19) Myers ER, Bastian LA, Havrilesky LJ, et al. Management of adnexal mass. *Evid Rep Technol Assess.* 2006;(130):1-145.
- (20) Hensley ML, Robson ME, Knauff ND, et al. Pre- and postmenopausal high-risk women undergoing screening for ovarian cancer: anxiety, risk perceptions, and quality of life. *Gynecol Oncol.* 2003;89:440-46.
- (21) Jukić S, Krstulović B. Patološko histološke poteškoće dijagnosticiranja proliferativnih cistadenoma jajnika uz prikaz materijala. *JGO.* 1983;23:11-14.

- (22) Gompel C, Silverberg S G. Pathology in Gynecology and Obstetrics in The ovary (pages 313-413). 6th Edition. Philadelphia: Lippincott Williams & Wilkins; 1994.
- (23) Royal College of Obstetricians and Gynaecologists. Management of suspected ovarian masses in premenopausal women. Green-Top Guideline. No 62. London: RCOG, 2011.
- (24) Pereira P, Sarian L, Yoshida A, Araujo K, Barros R, Baiao A, Parente D, Derchain S. Accuracy of the ADNEX MR scoring system based on simplified MRI protocol for the assesment of adnexal masses. *Diagn Interv Radiol*. 2018;24:63-71.
- (25) Anthoulakis C, Nikoloudis N. Pelvic MRI as the "gold standard" in the subsequent evaluation of ultrasound-indeterminate adnexal lesions: a systematic review. *Gynecol Onco*. 2014;132:661-668.
- (26) Allen BC, Hosseinzadeh K, Qasem SA, Varner A, Leyendecker JR. Practical approach to MRI of female pelvic masses. *AJR AM J Roentegenol*. 2014; 202:1366-1375.
- (27) Thomassin-Naggara I, Aubert E, Rockall A, et al. Adnexal masses: development and preliminary validation o fan MR imaging scoring system. *Radiology*. 2013; 267:432-443.
- (28) Lev-Toaff AS, Horrow MM, Andreotti RF, et al. Expert Panel on Women's Imaging. ACR Appropriateness Criteria clinically suspected adnexal mass. Reston, VA: American College of Radiology (ACR), 2009. www.guidelines.gov/content.aspx?id=15780&search=adnexal+mass. Accessed May 9, 2013.
- (29) Ordóñez NG, Mackay B. Brenner tumor of the ovary: a comparative immunohistochemical and ultrastructural study with transitional cell carcinoma of the bladder. *Ultrastruct Pathol*. 2000;24(3):157–167.
- (30) Seidman JD, Russell P, Kurman RJ. Surface epithelial cells of the ovary. In: Kurman RJ. ed. *Blaustein's Pathology of the Female genital tract*. Springer-Verlag, New York 2002:791–904.

- (31) Green G, Morteale K, Glickman J, et al. Brenner Tumors of the Ovary. *Journal of Ultrasound in Medicine*. 2006;25(10):1245–1251.
- (32) Silverberg SG. Brenner tumor of the ovary. A clinicopathologic study of 60 tumors in 54 women. *Cancer*. 1971;28(3):588–596.
- (33) Valentin L, Ameye L, Franchi D, Guerriero S, Jurkovic D, Savelli L, et al. Risk of malignancy in unilocular cysts: a study of 1148 adnexal masses classified as unilocular cysts at transvaginal ultrasound and review of literature. *Ultrasound Obstet Gynecol*. 2013;41:80-89.
- (34) Buy JN, Ghossain MA, Sciot C, Bazot M, Guinet C, Prevot S, et al. Epithelial tumors of the ovary: CT findings and correlation with US. *Radiology*. 1991;178:811-818.
- (35) Timmerman D, Testa AC, Bourne T, Ameye L, Jurkovic D, Van Holsbeke C, et al. Simple ultrasound-based rules for the diagnosis of ovarian cancer. *Ultrasound Obstet Gynecol*. 2008;31:681-690.
- (36) Paladini D, Testa A, Van Holsbeke C, Mancari R, Timmerman D, Valentin L. Imaging in gynecological disease (5): clinical and ultrasound characteristics in fibroma and fibrothecoma of the ovary. *Ultrasound Obstet Gynecol*. 2009;34:188-195.
- (37) Green GE, Morteale KJ, Glickman JN, Benson CB. Brenner tumors of the ovary: sonographic and computed tomographic imaging features. *J Ultrasound Med*. 2006;25:1245-1251.
- (38) Dodge JE, Covens AL, Lacchetti C, et al. Gynecology Cancer Disease Site Group. Management of a suspicious adnexal mass: a clinical practice guideline. *Curr Oncol*. 2012;19(4):e244-57.
- (39) Levine D, Brown DL, Andreotti RF, et al. Management of asymptomatic ovarian and other adnexal cysts imaged at US: Society of Radiologists in Ultrasound Consensus Conference Statement. *Radiology*. 2010;256:943-954.

- (40) Valentin L, Sladekevicius P, Marsal K. Limited contribution of Doppler velocimetry to the differential diagnosis of extrauterine pelvic tumors. *Obstet Gynecol.* 1994;83:425-33.
- (41) Sasaki H, Oda M, Ohmura M, Akiyama M, Liu C, Tsugane S, et al. Follow up of women with simple ovarian cysts detected by transvaginal sonography in Tokyo metropolitan area. *Br J Obstet Gynecol.* 1999;106:415-20.
- (42) Bailey CL, Ueland FR, Land GL, DePriest PD, Gallion HH, Kryscio RJ, et al. The malignant potential of small cystic ovarian tumor in women over 50 years of age. *Gynecol Oncol.* 1998;69:3-7.
- (43) Bottomley C, Bourne T. Diagnosis and management of ovarian cyst accidents. *Best Pract Res Clin Obstet Gynaecol.* 2009;23:711-24.
- (44) MacKenna A, Fabres C, Alam V, Morales V. Clinical management of functional ovarian cysts: a prospective and randomized study. *Hum Reprod.* 2000;15:2567-9.
- (45) Yuen PM, Yu KM, Yip SK, Lau WC, Rogers MS, Chang A. A randomized prospective study of laparoscopy and laparotomy in the management of benign ovarian masses. *Am J Obstet Gynecol.* 1997;177:109-14.
- (46) Muzii L, Bianchi A, Croce C, Mancini N, Panici PB. Laparoscopic excision of ovarian cysts: is the stripping technique a tissue-sparing procedure? *Fertil Steril.* 2002;77:609-14.
- (47) Knudsen UB, Tabor A, Mosgaard B, Andersen ES, Kjer JJ, Hahn-Pedersen S, Toftager-Larsen K, Mogensen O. Management of ovarian cysts. *Acta Obstet Gynecol Scand.* 2004;83:1012-1021.
- (48) American College of Obstetricians and Gynecologists. Management of adnexal masses. *Obstet Gynecol.* 2007;110(1):201-214.
- (49) Zhang J, Young RH, Arseneau J, Scully RE. Ovarian stromal tumors containing lutein or Leydig cells (luteinized thecomas and stromal Leydig tumors): clinicopathological analysis of 50 cases. *Int J Gynecol Pathol.* 1982;1:270-285.

- (50) Katsube Y, Berg JW, Silverberg SG. Epidemiologic pathology of ovarian tumors: A histopathologic review of primary ovarian neoplasms diagnosed in the Denver Standard Metropolitan Statistical Area 1 July-31 December 1969 and 1 July-31 December 1979. *Int J Gynecol Pathol.* 1982;1:3-16.
- (51) Koonings PP, Campbell K, Mishell DR, Grimes DA. Relative frequency of primary ovarian neoplasms: a 10-year review. *Obstet Gynecol.* 1989;74:921-926.
- (52) Yanai-Inbar I, Scully RE. Relation of ovarian dermoid cysts and immature teratomas: an analysis of 350 cases of immature teratoma and 10 cases of dermoid cysts with microscopic foci of immature tissue. *Int J Gynecol Pathol.* 1987;6:203-2012.
- (53) Khan N, Afroz N, Aqil B, Khan T, Ahmad I. Neoplastic and nonneoplastic ovarian masses: Diagnosis on cytology. *J Cytol.* 2009;26(4):129-33.
- (54) De Crespigny LC, Robinson H, Davoren RAM, Fortune D. The simple ovarian cyst: aspirate or operate? *Br J Obstet Gynaecol.* 1989;96(9):1035-9.
- (55) The American Congress of Obstetricians and Gynecologists. ACOG Practice Bulletin. Management of adnexal masses. *Obstet Gynecol.* 2007;110(1):201-14.
- (56) Resta L, De Benedictus G, Colucci GA, et al. Secondary tumors of the ovary. III. Tumors of the gastrointestinal tract and other sites. *Eur J Gynecol Oncol.* 1990;11:289-98.
- (57) Goff BA, Mandel LS, Drescher CW, et al. Development of an ovarian cancer symptom index: possibilities for earlier detection. *Cancer.* 2007;109(2):221-227.
- (58) Alcazar JL, Olarte-cochea B, Auba M. Three-Dimensional Ultrasound in Saba, L, Acharya, UR, Guerriero, S, Suri, JS. Adnexal Masses. *Ovarian Neoplasm Imaging* (pages 387-379). Springer; 2013.

11. ŽIVOTOPIS

Rođena sam 03.05.1994. godine u Varaždinu. II. Osnovnu školu Varaždin pohađala sam od 2000. do 2008. godine. Uz obaveznu osnovnu školu 2002. godine upisala sam Osnovnu glazbenu školu u Varaždinu u kojoj sam učila svirati klavir. Osnovnu glazbenu školu završila sam 2008. godine. Obje škole završila sam sa najboljim odličnim uspjehom. Od 2008. do 2012. godine upisala sam opći smjer u I. Gimnaziji Varaždin te sam gimnaziju također završila sa odličnim uspjehom.

Medicinski fakultet Sveučilišta u Zagrebu upisala sam 2012. godine. Već na početku studija postala sam članica CroMSIC Zagreb udruge. Od 3. godine članica sam zbora Lege artis, sa kojim sam nastupala na mnogim samostalnim koncertima i smotrama zborova. Zbog aktivnog angažmana u zboru dobitnica sam Dekanove nagrade za društveno-korisni doprinos fakulteta u akademskoj godini 2017./2018. Kroz studij sam sudjelovala na četveromjesečnoj Erasmus praksi u Mariboru od 07.05.2018. do 31.08.2018. godine na kojoj sam stekla mnoga klinička znanja i vještine, te poboljšala slovenski jezik. Na 6. godini postala sam članica sekcije za Ginekologiju i opstetriciju. Posjedujem certifikat ILS tečaja ERC-A. Aktivno govorim engleski i slovenski jezik.