

Dijagnostički i terapijski postupci kod lezija visokog rizika u dojci (B3)

Bahnik, Valentina

Master's thesis / Diplomski rad

2019

Degree Grantor / Ustanova koja je dodijelila akademski / stručni stupanj: **University of Zagreb, School of Medicine / Sveučilište u Zagrebu, Medicinski fakultet**

Permanent link / Trajna poveznica: <https://um.nsk.hr/um:nbn:hr:105:940022>

Rights / Prava: [In copyright](#)/[Zaštićeno autorskim pravom.](#)

Download date / Datum preuzimanja: **2025-02-20**



Repository / Repozitorij:

[Dr Med - University of Zagreb School of Medicine Digital Repository](#)



**SVEUČILIŠTE U ZAGREBU
MEDICINSKI FAKULTET**

Valentina Bahnik

**Dijagnostički i terapijski postupci kod lezija visokog rizika
u dojci (B3)**

DIPLOMSKI RAD



Zagreb, 2019.

Ovaj diplomski rad izrađen je u Kliničkom zavodu za dijagnostičku i intervencijsku radiologiju Kliničke bolnice Dubrava pod vodstvom doc. dr. sc. Gordane Ivanac i predan je na ocjenu u akademskoj godini 2018/2019.

POPIS KRATICA

ADH = atipična duktalna hiperplazija

ALH = atipična lobularna hiperplazija

BI-RADS = sustav za radiološku klasifikaciju promjena u dojci (engl. *breast imaging reporting and data system*)

BRCA = gen karcinoma dojke (engl. *breast cancer gene*)

C-LCIS = klasični lobularni karcinom *in situ* (engl. *classical lobular carcinoma in situ*)

DCIS = duktalni karcinom *in situ* (engl. *ductal carcinoma in situ*)

FEA = ravna epitelijalna atipija (eng. *flat epithelial atypia*)

HER2 = receptor za humani epidermalni čimbenik rasta 2 (engl. *human epidermal growth factor receptor 2*)

KT = kemoterapija

LCIS = lobularni karcinom *in situ* (engl. *lobular carcinoma in situ*)

LIN = lobularna intraepitelna neoplazija

MR = magnetska rezonancija

NCB = biopsija širokom iglom (engl. *needle core biopsy*)

NPI = Nottinghamski prognostički indeks (engl. *Nottingham prognostic index*)

PT = Filodes tumor (eng. *Phyllodes tumor*)

RT = radioterapija

RTG = rendgen

TDLU = terminalno duktalno-lobularna jedinica (engl. *terminal duct-lobular unit*)

TNM = sustav za određivanje stadija tumora (engl. *tumor, lymph node, metastasis*)

UZV = ultrazvuk

VANCB = vakuumska biopsija (engl. *vacuum-assisted needle core biopsy*)

Sadržaj

1.SAŽETAK

2.SUMMARY

3.UVOD	1
3.1 ANATOMIJA DOJKE	1
3.2 VASKULARIZACIJA DOJKE	2
3.3 LIMFNA ODVODNJA DOJKE	2
3.4 INERVACIJA DOJKE.....	4
3.5 EMBRIOLOGIJA	4
4. PATOLOŠKE PROMJENE DOJKE S PRIKAZOM NAJVAŽNIJIH BOLESTI.....	5
4.1 UPALNI PROCESI	5
4.2 FIBROCISTIČNE PROMJENE	5
4.3 CISTE	6
5. LEZIJE VISOKOG MALIGNOG POTENCIJALA (B3).....	6
5.1 ATIPIČNA PROLIFERACIJA EPITELA	6
5.2 LOBULARNA INTRAEPITELNA NEOPLAZIJA (LIN).....	7
5.3 PAPILARNE LEZIJE.....	8
5.4 RAVNA EPITELIJALNA ATIPIJA (ENG. FLAT EPITHELIAL ATYPIA - FEA)	8
5.5 FILODES TUMOR (ENG. PHYLLODES TUMOR, PT)	9
5.6 RADIJALNI OŽILJAK (ENG. RADIAL SCAR , RS) / KOMPLEKSNA SKLEROZIRAJUĆA LEZIJA.....	9
6. PRETEČE NEOPLAZMI VISOKOG STUPNJA MALIGNOSTI (NEINVAZIVNI KARCINOM)	10
6.1 DUKTALNI KARCINOM IN SITU (DCIS).....	10
6.2 LOBULARNI KARCINOM IN SITU (LCIS).....	11
7. TUMORI DOJKE.....	12
7.1 KARCINOM DOJKE	12
7.2 ČIMBENICI RIZIKA	12
7.3 INVAZIVNI KARCINOM DOJKE	14
8. GLAVNE DIJAGNOSTIČKE METODE	19
8.1 KLINIČKI PREGLED.....	19
8.2 MAMOGRAFIJA.....	19
8.3 PROBIR MAMOGRAFIJOM (SCREENING)	20
8.4 ULTRAZVUK DOJKE	21
8.5 SONOELASTOGRAFIJA	21
8.6 MAGNETSKA REZONANCIJA	22
8.7 PUNKCIJA I BIOPSIJA DOJKE	22

8.8	RADIOLOŠKO – PATOLOŠKA KORELACIJA	23
9.	TERAPIJA I PRAĆENJE LEZIJA VISOKOG RIZIKA TE KARCINOMA DOJKE	24
9.1	LIJEČENJE ATIPIČNE HIPERPLAZIJE	25
9.2	LIJEČENJE DCIS	25
9.3	LIJEČENJE LCIS	26
9.4	LIJEČENJE KARCINOMA DOJKE	26
10.	ZAKLJUČAK	28
11.	ZAHVALE.....	29
12.	LITERATURA	30
13.	ŽIVOTOPIS	34

1.SAŽETAK

Dijagnostički i terapijski postupci kod lezija visokog rizika u dojci (B3)

Valentina Bahnik

Lezije visokog malignog potencijala su biološki i klinički heterogena skupina neoplastičkih promjena koje imaju potencijal direktne progresije u invazivni karcinom dojke. Takve promjene u prvoj liniji uključuju atipičnu epitelnu hiperplaziju dukalnog i lobularnog podrijetla (ADH i ALH), ravnu epitelijalnu atipiju (FEA), dukalni i lobularni karcinom in situ (DCIS i LCIS), te još neke promjene. Svrha ranog otkrivanja te liječenja ovih promjena zapravo je prevencija razvoja invazivnog karcinoma dojke. Karcinom dojke najčešći je karcinom u žena te predstavlja velik javnozdravstveni problem. Zbog toga je od iznimne važnosti pravovremeno otkriti te liječiti one pacijentice koje imaju visok rizik za razvoj karcinoma dojke.

ADH moguća je preteča DCIS i low-grade invazivnih tumora dojke. Napredovanjem tehnologije i upotrebom igala šireg kalibra tijekom biopsije omogućeno je uzimanje i analiza tkiva većih dimenzija te na takav način lakše razlikovanje ADH od DCIS u uzorcima. ADH i ALH sadrže neke od karakteristika in situ karcinoma te nose povišen rizik za razvoj karcinoma dojke.

Ravna epitelijalna atipija (FEA) ubraja se u skupinu kolumnarnih staničnih promjena te bi trebala ni biti znakom mogućih pridruženih promjena dojke poput ADH, LIN, DCIS ili invazivnog tubularnog karcinoma.

DCIS najčešći je oblik neinvazivnog karcinoma dojke koji nastaje iz nastaje iz epitela terminalnih duktalno-lobularnih jedinica (TDLU). Smatra se da je DCIS visokog gradusa izravni preteča invazivnog karcinoma zbog svojih molekularnih i genetskih osobina. LCIS rijedak je oblik karcinoma koji može imati dvojak u ulogu, kao pokazatelj povećanog rizika od karcinoma u obe dojke, te kao izravni percursor nekih vrsta raka dojke.

Cilj ovog rada je prikazati kompleksnost lezija visokog malignog potencijala dojke te dati поблиži uvid terapije ovih promjena. Također cilj je i podizanje svjesnosti liječnika o postojanju navedenih lezija te njihovoj važnosti u razvoju invazivnog karcinoma dojke.

Ključne riječi: lezije visokog malignog potencijala, dojka, karcinom, rizik

2.SUMMARY

Diagnosis and management of high-risk breast lesions (B3)

Valentina Bahnik

High-risk breast lesions are biologically and clinically heterogeneous group of neoplastic changes that have potential for direct progression to invasive breast carcinoma. Such changes include atypical epithelial hyperplasia of ductal and lobular origin (ADH and ALH), flat epithelial atypia (FEA), ductal and lobular carcinoma in situ (DCIS and LCIS), and some other changes. The purpose of early detection and treatment of these changes is actually prevention for development of invasive breast carcinoma. Breast cancer is the most common cancer in women and is a major public health problem. Therefore, it is of utmost importance to detect and treat patients who have a high risk of developing breast cancer .

ADH is a possible forerunner to DCIS and low-invasive breast tumors. By advancing the technology and using broader caliber needles during the biopsy, it is possible to take and analyze larger tissue size and in such way distinguish ADH from DCSI. ADH and ALH contain some of the characteristics of in situ cancer and carry an increased risk for development of breast cancer.

A flat epithelial atypia (FEA) is a group of colonic cellular changes and should be a sign of possible associated breast changes such as ADH, LIN, DCIS or invasive tubular carcinomas.

DCIS is the most common form of non-invasive breast carcinoma which originates from epithelial terminal duct-lobular units (TDLU). DCIS is considered to be a direct precursor to invasive cancer due to its molecular and genetic traits. LCIS is a rare form of cancer that can play a dual role as an indicator of increased risk for cancer in both breasts and as a direct precursor of some types of breast cancer.

The aim of this paper was to demonstrate the complexity of high-risk breast lesions potential and to provide a closer insight into the therapy of these changes. One of the goals of this paper was to raise the physician's awareness about the existence of these lesions and their importance in the development of invasive breast cancer.

Key words: high-risk breast lesions, breast, cancer, risk

3.UVOD

3.1 ANATOMIJA DOJKE

Dojka je parna i najveća žljezdana tvorba regije dojke (lat. *regio mammaria*) smještena na postraničnom dijelu prednje strane prsnog koša i dio je prsne regije (lat. *regio pectoralis*). (1) Paran je organ, a njen sastav čine mliječna žlijezda, vezivna stroma i masno tkivo. (2) Nalazi se između parasternalne i srednje aksilarne linije prostirući se od drugog do šestog rebra. (2,3) Njeno žljezdano tkivo može se širiti prema aksili te tako tvoriti pazušni izdanak (lat. *processus axillaris*). (1,3) Mišićnu podlogu u najvećem dijelu pružaju mali i veliki prsni mišić. (1) Samo tkivo dojke smješteno je između dva lista površinskog sloja pektoralne fascije (lat. *laminae superficialis et profunde fasciae pectoralis superficialis*). (2) Manjim dijelom, pazušni izdanak povezan je s fascijom prednjeg nazubljenog mišića (lat. *m. serratus anterior*). (3) Između tkiva dojke i fascije nalazi se tanko intersticijsko vezivno tkivo (retromamilarni prostor) koje joj omogućuje pomičnost, dok se učvršćenost postiže kolagenim vlaknima između dermisa i vezivnog sustava dojke. (1,4) Ova vlakna poznata su također kao *Cooperove sveze*, (lat. *ligamenta suspensoria mammaria*), a povezujući kožu i površinski list pektoralne fascije sa dubokim listom pektoralne fascije, omogućuju da se položaj dojke neznatno mijenja pri različitim držanjima tijela. (2,4) Početak dojke, odnosno korijen dojke (lat. *radix mammae*) izgleda kao blago zadebljanje i nalazi se ispod drugog rebra. (2) Na njega se nastavlja tijelo dojke (lat. *corpus mammae*) koje završava kožnom brazdom (lat. *sulcus submamalis*). (2) Između dvije dojke nalazi se brazda (lat. *sinus mammarium*) koja prolazi iznad prsne kosti. (3,4) U središtu dojke nalazi se kružno, jače pigmentirano područje (lat. *areola mamme*) koje u svom središnjem dijelu sadrži bradavicu dojke (lat. *papilla mamme*). (2) Na areoli postoje i apokrine i ekrine žlijezde znojnice te holokrine lojnice (lat. *glandulae areolares, Montgomeryjeve kvržice*) koje slične mliječnim žlijezdama svojom strukturom i tipom sekrecije. (2,3)

Makroskopski mogu se razlučiti dva glavna dijela dojke: žljezdano tkivo (lat. *glandulae mammae*) i masno tkivo (lat. *corpus adiposum mammae*). (3,4) Žljezdano tkivo organizirano je u režnjeve (lat. *lobi glandulae mammariae*) međusobno odvojene vezivnim tkivom. (3) Svaki režanj ima svoj izvodni vod (lat. *ductus lactiferus*), koji međusobno ne komuniciraju, već se spajaju prema vršku bradavice te netom prije nje čine mliječne sinuse široke oko 5mm (lat. *sinus lactiferi*). (2,3) Režnjevi osim sustava odvodnih kanala također sadrže i terminalno

duktalno-lobularne jedinice (engl. *terminal duct-lobular unit, TDLU*) koje imaju sekretornu funkciju i osnovna su funkcionalna i histopatološka jedinica dojke. (2,3,5) Sačinjene su od režnjića (lat. *lobuli glandulae mammae*) čiju osnovu čine početni dijelovi izvodnih kanalića (lat. *ductulus terminales*), nakupine žljezdanih stanica te intralobularno vezivno tkivo. (2,5) Osnovu režnjića okružuje ekstralobularno vezivno tkivo koje je na periferiji obavijeno masnim tkivom. (2,5)

3.2 VASKULARIZACIJA DOJKE

Arterijska opskrba dojke vrši se preko ogranaka unutarnje torakalne arterije (lat. *a. thoracica interna*), odnosno njenih perforantnih grana (lat. *rr. perforantes*) koje prolaze od drugog do četvrtog međurebrenog prostora dajući medijalne grane (lat. *rr. mammarii mediales*). (1–3) Lateralne grane (lat. *rr. mammarii laterales*) polaze iz opskrbnog područja aksilarne arterije (lat. *a. axillaris*) preko lateralne torakalne arterije (lat. *a. thoracica lateralis*). (1,2) Lateralni ogranci također polaze i od lateralne kožne grane (lat. *r. cutaneus lateralis a. intercostalis posterioris*) od trećeg do petog međurebrenog prostora. (1)

Venska vaskularizacija dijeli se na skupinu površinskih (supkutanih) vena te dubokih vena. (1–3) Potkožne vene, zbog svojih brojnih anastomoza, ispod areole tvore venski splet (lat. *plexus venosus areolaris*). (2,3) Najvećim dijelom ulijevaju se u duboke vene, no mogu otjecati i prema venama trbušne stjenke te prema vanjskoj jugularnoj veni (lat. *v. jugularis externa*). (2,3) Duboke vene prate tok pripadajućih arterija. (2,3)

3.3 LIMFNA ODVODNJA DOJKE

Poznavanje rasporeda limfnih žila vrlo je značajno jer limfni sustav ima jednu od odlučujućih uloga u metastaziranju raka dojke. (3) Slično venskoj vaskularizaciji, limfna mreža dijeli se na površinsku (supkutanu) te duboku koje zajedno sačinjavaju tri spleta: *plexus areolaris* (intramamarno), *plexus subareolaris* (u tijelu žlijezde) i *plexus submammarius* (na fasciji velikog i malog prsnog mišića). (3)

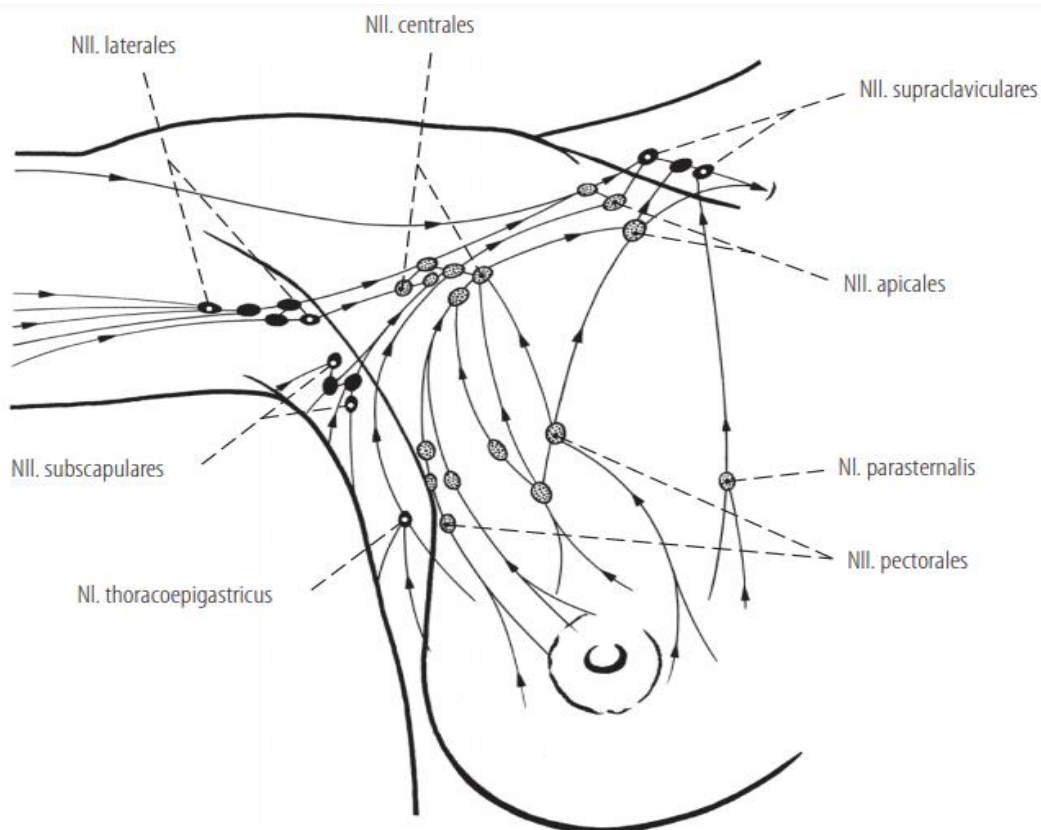
Limfna odvodnja lateralnog dijela dojke utječe u interpektoralne, aksilarne, infraklavikularne te supraklavikularne limfne čvorove. (2) Iz limfnih čvorova na donjem lateralnom rubu velikog prsnog mišića (lat. *nly. pectorales, Sorgius grupa*) drenira se limfa u

središnju grupu limfnih čvorova na dnu pazušne jame te dalje u apikalne limfne čvorove (lat. *nly.apicales*) na vršku aksile aksilarnom odvodnom žilom. (3) Ovdje su u odvod limfe uključeni i limfni čvorovi duž aksilarne arterije (lat. *a.axillaris*) i subskapularne arterije (lat. *a.subscapularis*). (3) Limfa se dalje odvodi limfnim vodom (lat. *truncus lymphaticus*) koji s desne strane prati venu subklaviju (lat. *v.subclavia*) i ulijeva se u venski kut, dok se s lijeve strane ulijeva u prsni vod (lat. *ductus thoracicus*). (3)

Odvodnja limfe medijalnog dijela dojke odvija se parasternalnim limfnim čvorovima (lat. *nly. parasternales*) koji su položeni uz unutarnju torakalnu venu (lat. *v. thoracica interna*). (2,3) Također, odvodnja teče i infraklavikularnim te supraklavikularnim limfnim čvorovima. (2,3) Važno je naglasiti da parasternalne limfne žile dojke mogu anastomozirati s limfnim žilama suprotne dojke, a spojevi postoje i između interkostalnih odnosno medijastinalnih limfnih žila. (2,3)

Limfa dubokih dijelova dojke otječe limfnim žilama međurebrenih prostora u interkostalne limfne čvorove. (2) Limfne žile koje probijaju veliki pektoralni mišić ili prolaze između oba prsna mišića (Rottorovi limfni čvorovi) idu direktno do apikalnih i supraklavikularnih limfnih čvorova. (2,3) Ovdje također postoje i spojevi s prednjim (komunikacija sa *nly. parasternales*) i stražnjim medijastinalnim limfnim čvorovima (komunikacija sa *nly. intercostales*). (3) Spatium retromammilare prostor je unutar kojeg se nalaze brojne anastomoze limfnih žila, a smješten je između dubokog lista površinske pektoralne fascije (lat. *fascia pectoralis superficialis*) i duboke pektoralne fascije (lat. *fascia pectoralis profunda*). (2)

Limfne žile donjeg dijela dojke anastomoziraju s limfnim žilama ošita i trbušne šupljine, dok limfni splet koji postoji ispod areole te u koji utječu brojeni limfni vodovi dojke, limfu vodi dalje u pektoralne limfne čvorove. (2)



Slika 1 – Limfna drenaža dojke. Prema: Waldeyer A. Waldeyerova Anatomija Čovjeka. 1. hrv. izd. (2009.)

3.4 INERVACIJA DOJKE

Dojka je inervirana lateralnim i prednjim kožnim granama drugog do šestog međurebrenog živca (lat. *r.cutanus lateralis et anterior pectoralis n. intercostalis*) koji daju medijalne i lateralne ogranke za dojku (lat. *rr.mammarii mediales et laterales*). (1) Zbog toga što sadrže osjetilna i simpatička vlakna, inerviraju kožu, glatko mišićje areole i bradavice, te krve žile i mliječne žlijezde. (1)

3.5 EMBRIOLOGIJA

Krajem 4. tjedna intrauterinog razvoja na prednjoj stijenci trupa ektoderm zadebljava u mliječnu prugu koja se prostire od područja pazuha do prepone. (3) Tijekom fetalnog razvoja veći dio mliječne pruge nestane, dok na malom području prsa pod utjecajem testosterona epidermis urasta u mezenhim i dijeli se na 16-24 ogranka. (3,6) Iz svakog ogranka razvit će se

epitelni pupoljci koji će pri kraju fetalnog života postati kanalići i acinusi žlijezde. (3,6) U početku kanalići se otvaraju u plitku epitelnu jamicu, koja će kasnije bujanjem mezenhima nakon rođenja postati prsna bradavica. (3,6)

4. PATOLOŠKE PROMJENE DOJKE S PRIKAZOM NAJVAŽNIJIH BOLESTI

4.1 UPALNI PROCESI

Upala tkiva dojke očituje se bolnošću i osjetljivošću zahvaćene regije, a najčešće je prisutna nakon poroda i u periodu dojenja. (7,8) Mastitis, kao jedan od najčešćih oblika takvih upala, može biti infektivne i neinfektivne etiologije. (8) Infektivni oblik najčešće je uzrokovan stafilokokom (lat. *Staphylococcus aureus*), dok neinfektivni iako jako rijedak može biti vrlo raznolikog podrijetla, poput upale uzrokovane tuberkulozom (lat. *Mycobacterium tuberculosis*), sarkoidozom, aktinomikozom te nekim drugim sistemnim autoimunim upalnim bolestima. (7–9) Apsces dojke lokalizirana je kolekcija purulentnog sadržaja koja može nastati samostalno ili kao komplikacija mastitisa. (9) U žena reproduktivne dobi najčešće se susreću apscesi vezani uz laktaciju, međutim mogu nastati i ne-laktacijski apscesi koji su češće prisutni u pušača i pretilih. (9)

4.2 FIBROCISTIČNE PROMJENE

Jedne od najčešćih promjena dojki uopće te najčešći razlog javljanja premenopauzalnih žena liječniku radi pregleda. (10–12) Smatra se da će 70-90% žena barem jednom u životu imati neku od ovih promjena. (7,10) Uzevši u obzir sveprisutnost u cjelokupnoj populaciji prijašnji naziv fibrocistična bolest zamijenjen je terminom fibrocistična promjena. (7,10) Iz samog naziva jasno je da se patohistološki radi o vrlo različitim promjenama koje se u različitoj mjeri prezentiraju fibrozom i cističnim formacijama, a njihova glavna podjela je na proliferativne i neproliferativne promjene. (7) Smatra se da neproliferativne promjene, koje su ujedno i najčešće, nisu povezane s rizikom za nastanak karcinoma dojke, dok one proliferativne bez stanične atipije dovode do dvostruko većeg rizika. (10) Također, proliferativne promjene sa atipičnom duktalnom ili lobularnom hiperplazijom dovode do 5

puta većeg rizika za nastanak karcinoma dojke. (7,10) Takve promjene obično su obostrane i multicentrične te rizik za karcinom postoji u obje dojke. (7)

4.3 CISTE

Ovo su također česte i dobroćudne promjene dojke koje mogu biti solitarne ili multiple ciste različitih dimenzija. (11–13) Male ciste ili mikrociste (1-2 mm u promjeru) koje se uglavnom nalaze obostrano te mogu prožeti cijelu žlijezdu, ne smatraju se patološkim nalazom, već dijelom normalnog procesa involucije. (11–13) Velike ciste ili makrociste nastaju zbog mogućih odstupanja u tom procesu, a mogu biti jednostavne ili multilokularne. (11–13) Smatra se da ciste nastaju zbog stvaranja čvrstoga vezivnog tkiva koje poput omče pritišće proksimalne krajeve kanalića, jer nije nastupila involucija rahloga vezivnog tkiva u vrijeme menstrualnoga krvarenja. (11–13) Ciste mogu biti vidljive mikroskopski i makroskopski, a histološki moguće je razlikovati dva osnovna tipa cista. (11–13) Bez obzira na tip dolazi do povećanog rizika za obolijevanje od karcinoma dojke, pogotovo u žena mlađe dobi. (13)

5. LEZIJE VISOKOG MALIGNOG POTENCIJALA (B3)

Lezije B3 koje se pri iglenoj biopsiji prikažu histološki benignim mogu biti heterogene građe te imati povišen rizik od pridružene maligne lezije. (14) U nebiopiraom dijelu lezije mogu postojati maligne promjene, što znači da se na temelju benignog nalaza u bioptičkom uzorku ne smije proglasiti lezija benignom. (14) Zbog toga većina B3 lezija, nakon dogovora multidisciplinarnog tima, zahtijeva daljnju dijagnostiku otvorenom kirurškom biopsijom, a stopa malignosti doseže otprilike 25%. (14)

5.1 ATIPIČNA PROLIFERACIJA EPITELA

Možemo razlikovati atipične duktalne hiperplazije (ADH) te atipične lobularne hiperplazije (ALH) koje sadrže neke od karakteristika in situ karcinoma te nose povišen rizik za razvoj karcinoma dojke. (15) Poseban interes pokazuje se za atipičnu duktalnu hiperplaziju (ADH) za koju se smatra da je moguća preteča DCIS i low-grade invazivnih tumora dojke. (16) Pošto se naziv ADH temelji na rasprostranjenosti lezije, odnosno morfološkim kriterijima i veličini koji se ne mogu pouzdano procijeniti u uzorcima dobivenim iglenom

biopsijom, ispravnije je koristiti naziv atipična proliferacija epitela dukalnog tipa. (14) U uzorcima moguće je pronaći različite stupnjeve atipije, od onih koji pokazuju samo manji stupanj atipije pa sve do onih vrlo suspektnih, ali nedovoljno za konačnu dijagnozu DCIS. (14) Tradicionalno razlikovanje ADH i DCIS lezija temeljeno je na 2 glavne kvantitativne karakteristike. (17) One lezije koje svojom veličinom ne prelaze 2 mm te ne okupiraju više od jedne TDLU smatraju se ADH. (16,17) Napredovanjem tehnologije i upotrebom igala šireg kalibra tijekom biopsije širokom iglom (NCB) omogućeno je uzimanje i analiza tkiva većih dimenzija što je omogućilo lakše razlikovanje ADH od DCIS u uzorcima. (17) Također, linearne i granajuće mikrokalcifikacije, čija je uspješnost uklanjanja prilikom NCB manja te ADH zahvaća više od 2 duktusa, ukazuju na veći maligni potencijal za razliku od kružnih mikrokalcifikacija. (17) Istraživanja su pokazala povezanost lezija sa žarištima atipične proliferacije epitela dukalnog tipa s in situ ili invazivnim karcinomom u 50% slučajeva. (14) Zbog toga se savjetuje otvorena biopsija kako bi se ovakve lezije evaluirale, definirala raširenost te isključio invazivni rast. (14) Ovakve lezije ukazuju na povišen rizik za razvoj karcinoma dojke te se smatra da ADH donosi 4-5 puta veći rizik u odnosu na opću populaciju, a rizik je 5-6 puta veći ako se radi o ALH lezijama. (15) Ukoliko se ove promjene pronađu zajedno rizik raste čak 6-7 puta. (15) Također, ukoliko takve pacijentice imaju u obitelji majku, sestru ili tetu oboljelu od raka dojke rizik je čak 10 puta veći. (18)

5.2 LOBULARNA INTRAEPITELNA NEOPLAZIJA (LIN)

Naziv lobularna intraepitelna neoplazija podrazumijeva proliferaciju malih jednoličnih stanica unutar umjereno proširenih lobula. (14) Ovaj termin objedinjuje histološki slične promjene, odnosno atipičnu lobularnu hiperplaziju (ALH) te klasični lobularni karcinom in situ. (C-LCIS). (15,17) Iako ovaj naziv nije općenito prihvaćen od patologa niti od kliničara, ipak ga je važno opisati. (15) Citološki stanice ALH i C-LCIS su slične pa ih međusobno razlikujemo samo prema kriteriju veličine. (17,18) Ukoliko je zahvaćeno manje od 50% TDLU lezija se svrstava u ALH, no ukoliko stanice identične morfologije zauzimaju više od 50% TDLU radi se o C-LCIS. (17) Ukoliko je teško odrediti radi li se o LIN-u ili DCIS-u nižeg stupnja imunohistokemijski (E-kadherin) možemo olakšati dijagnozu. (14) Ovakve lezije, kao i LIN pleomorfog tipa, moguće je kategorizirati kao B4 ili B5. (14) Zbog nedostatka specifičnosti na slikovnim pretragama te manjka kliničke prezentacije ove lezije uglavnom se otkrivaju slučajno biopsijom koja se najčešće radi zbog nalaza mikrokalcifikata na mamografiji. (17,18) Važno je uzeti u obzir mogućnost otvorene biopsije LIN lezija zbog

moгуće nebioptirane abnormalnosti. (14) Također LIN koji je otkriven slučajno pri kirurškoj eksciziji dojke nema isti rizik i prognozu u odnosu na onaj dijagnosticiran iglenom biopsijom mamografske abnormalnosti. (14) LIN povećava rizik za karcinom dojke, ukoliko se radi o ALH promjenama rizik je 4-6 puta veći, a ukoliko su prisutne C-LCIS promjene rizik je veći čak 8-10 puta. (17)

5.3 PAPILARNE LEZIJE

Papilarne lezije mogu biti vrlo heterogene te sadržavati žarišta epitelne atipije ili in situ karcinoma. (14) Intraduktalni papilom benigna je duktalna epitelna tvorba koja se uglavnom prezentira kao solitarni papilom. (17) Intraduktalni papilomi mogu biti palpabilni te uzrokovati iscjedak iz bradavice, no velika većina je asimptomatska te se otkrije tek slikovnim metodama. (17) Papilarne lezije čine otprilike 10% lezija dojke. (17) S obzirom da se iglenom biopsijom dobije tek mali uzorak tkiva vrlo je moguće da takva žarišta ne budu obuhvaćena biopsijom. (14) U rijetkim slučajevima, kada je postoji mala papilarna lezija, a za radiološki dijagnostiku uzet je opsežan uzorak koji je histološki benignan, lezija se kategorizira kao B2. (14) Također, ukoliko postoji papilarna lezija sa jasno izraženom atipijom te sumnjom na papilarni karcinom in situ, ispravnije ju je klasificirati kao B4. (14) Ukoliko uz intraduktalni papilom nije prisutna atipija rizik za karcinom dojke 2-3 puta je veći, no uz atipiju rizik se povećava čak 5-7 puta. (17)

5.4 RAVNA EPITELIJALNA ATIPIJA (ENG. FLAT EPITHELIAL ATYPIA - FEA)

Ubraja se u skupinu kolumnarnih staničnih promjena. (15) Uglavnom je udružena s ADH, LIN, DCIS ili invazivnim tubularnim karcinomom, a kao izolirani nalaz može se pronaći tek u 1-2% biopsija. (17) Smatra se da posjeduje vrlo mali rizik od recidiva te progresije u invazivni karcinom, pa zbog toga veličina ili rubna prisutnost ove lezije ne bi trebali biti razlog za dodatno širenje zahvata pri eksciziji DCIS. (15) Ukoliko se na patohistološkom nalazu otkrije FEA, trebala ni biti znakom mogućih pridruženih promjena dojke za koje vjerojatno postoje bolje definirani terapijski postupci. (15)

5.5 FILODES TUMOR (ENG. PHYLLODES TUMOR, PT)

Bifazični je stromalni tumor dojke, poprilično rijedak te se nalazi u 1-2% svih biopsija dojke, poglavito u žena srednje i starije dobi. (16,18) Može znatno varirati u svojoj veličini te jako sličiti fibroadenom, no glavne razlike postavljene su na osnovi celularnosti, stupnja anaplazije, broja mitozu i ograničenosti prema okolnome tkivu. (16,18) Iako je većinom benigne naravi, čak u 20% slučajeva može biti malignan. (16,18) Zbog toga je WHO klasifikacija tumora dojke predložila 3 kategorije u koje ih možemo svrstati. (16) Fibroepitelijalne lezije sa određenim obilježjima filodes tumora poput celularne strome, atipije stanica strome, mitozom te prerastom strome u odnosu na epitel, kategoriziraju se kao B3. (14) Isto vrijedi i za benigne i borderline PT, dok maligni PT ulaze u B5b kategoriju. (16) Smatra se da PT otkriveni širokom iglom (NCB) zahtijevaju eksciziju sa potvrdom čistih rubova. (16) Ukoliko se PT otkrije vakumskom mamotomskom biopsijom (VANCB) bez vidljive lezije slikovnom dijagnostikom, opravdano je praćenje benignih PT, dok borderline i maligni PT zahtijevaju reeksciziju sa potvrdom čistih rubova. (16) Ukoliko su rubovi izvađenog segmenta mikroskopski zahvaćeni treba odmah napraviti reeksciziju kako ne bi nastupio recidiv, no unatoč tome PT tumori visokog stupnja zloćudnosti često recidiviraju, a obično su rezistentni i na kemoterapiju. (16,18)

5.6 RADIJALNI OŽILJAK (ENG. RADIAL SCAR , RS) / KOMPLEKSNA SKLEROZIRAJUĆA LEZIJA

Makroskopski vidimo ožiljak koji je nastao zbog proliferacije jednog ili nekoliko kanalića s obilnom centralnom fibrozom i elastoza koji se radijalno šire. (16,18) Ukoliko se RS nalazi sam smatra se benignom lezijom, no uglavnom je udružen s nekim drugim lezijama dojke, poput fibrocističnih promjena, ADH, LIN ili DCIS niskog gradusa. (14,16,18) Ukoliko je RS udružen s nekom od lezija s atipijom preporuča se jednako postupanje kao i kada bi samo takva lezija s atipijom bila prisutna. (16) Rizik za karcinom povišen je kod onih lezija koje su jednake ili veće od 10 mm, sadrže kalcifikacije ili su prisutne u žena starije dobi. (16) Upravo iz ovakvih razloga više se prijevora pronalazi u terapiji RS bez atipija nego onog vezanog uz lezije s atipijom. (16) Ukoliko je RS vidljiv nekom od slikovnih pretraga opravdano je učiniti eksciziju vakumskom mamotomskom biopsijom (VANCB), nakon čega se preporuča redovito praćenje. (16) Ponekad se teško razlikuje od tubularnog karcinoma dojke, te u svom spikuliranom obliku osim što karcinom oponaša makroskopski teško se

može razlikovati i pri MMG ili UVZ pregledu. (11,18) Ipak određene promjene možemo kategorizirati kao B3 ukoliko biopsija pokaže da su uzrok radiološke abnormalnosti lezije s karakteristikama radijalnog ožiljka ili kompleksne sklerozirajuće lezije s obilježjima hijalinizacije, elastoze ili uklopljenim kanalićima s proliferacijom epitela. (14)

6. PRETEČE NEOPLAZMI VISOKOG STUPNJA MALIGNOSTI (NEINVAZIVNI KARCINOM)

Karcinome dojke možemo klasificirati s obzirom na invazivnost (tablica 1). (7,18) Oni karcinomi koji ostanu unutar njenih granica i ne prodiru u okolno tkivo nazivaju se neinvazivnima ili in situ karcinomima. (7,18) Za razliku od njih, invazivni ili infiltrirajući karcinomi šire se izvan granica bazalne membrane. (7,18) Neinvazivni karcinomi predstavljaju rizik za razvoj invazivnog karcinoma. (7,18) Postoje dvije osnovne vrste neinvazivnog karcinoma: duktalni karcinom in situ (DCIS) i lobularni karcinom in situ (LCIS), mješoviti tipovi su izuzetno rijetki. (7,18)

6.1 DUKTALNI KARCINOM IN SITU (DCIS)

DCIS je najčešći oblik neinvazivnog karcinoma dojke (80%) te se u 10 – 20% slučajeva može naći bilateralno, a uglavnom obolijevaju žene u dobi od 40 do 60 godina. (7,18) DCIS nastaje proliferacijom epitelnih stanica unutar kanalića tkiva dojke, a više od 90% nastaje iz epitela terminalnih duktalno-lobularnih jedinica (TDLU), počevši kao atipična proliferacija epitela koja nastavlja ispunjavati lumen kanalića. (7,18) DCIS uglavnom nije palpabilan, te se u većine žena otkrije sasvim slučajno prilikom mamografije ili biopsije dojke s fibrocističnim promjenama. (7,18) DCIS ima odličnu prognozu i ukoliko se razvija u invazivni oblik, taj proces traje godinama ili desetljećima. (7,18) Zbog toga je velika šansa da će se mamografijom razviti spororastući DCIS koji se možda nikada ne bi razvio u invazivni karcinom, dok se mala skupina invazivnih karcinoma sa vrlo kratkim intraduktalnim stadijem vrlo rijetko otkriva na ovaj način. (7,18) Također valja naglasiti da multifokalna žarišta nisu rijetkost. (7,18) Solidni oblik DCIS-a u cijelosti ispunjava duktalni kanalić, dok u komedo obliku postoji centralna nekroza. (7,18) Komedo oblici slabije su diferencirani, agresivniji te imaju lošiju prognozu u odnosu na dobro diferencirane karcinome. (7,18) Veći rizik nose oni DCIS koji imaju veći promjer, viši nuklearni gradus, komedo–nekroze, HER2 te estogenske receptore, a pogotovo ukoliko se radi o simptomatskim te pacijenticama mlađim od 40

godina. (15) Smatra se da je DCIS visokog gradusa izravni preteča invazivnog karcinoma zbog svojih molekularnih i genetskih osobina. (15)

6.2 LOBULARNI KARCINOM IN SITU (LCIS)

LCIS je rijedak oblik karcinoma (3-5%), no čini 20% preinvazivnih lezija dojke. (7,18) Uglavnom se javlja premenopausalno, u polovine slučajeva multicentrično, te u 30% bilateralno. (7,18) Građen je od zloćudnih stanica unutar acinusa lobula, razvija se sporo te ostaje dugo nepromijenjen. (7,18) Kao i DCIS makroskopski nije vidljiv, nije palpabilan, no ne vidi se ni mamografski, te je glavni način otkrivanja ovih lezija biopsija koja se čini radi nekih drugih promjena u dojci. (7,18) Mikroskopski pronalaze se lobuli ispunjeni promijenim stanicama, dok su središnja nekroza i mikrokalifikacije rijetke. (7,18) Smatra se faktorom rizika za razvoj karcinoma u obe dojke te se drži da će oko 20 - 30% pacijentica s LCIS razviti invazivni karcinom u istoj ili suprotnoj dojci. (7,15,18) Iz ovih podataka može se zaključiti da LCIS ima dvojaku ulogu, kao pokazatelj povećanog rizika od karcinoma u obe dojke, te kao izravni perkursor nekih vrsta raka dojke. (7) Također ukoliko se razvije karcinom u otprilike 60% slučajeva radi se o invazivnom duktalnom karcinomu (IDC), a u preostalih 40% o invazivnom lobularnom karcinomu (ILC). (15) Mogu se razlikovati i posebni oblici LCIS kao što su pleomorfni lobularni karcinom in situ (PLCIS) i miješani LCIS sa elementima DCIS, te takvi tipovi pokazuju sličnost i ponašanje kao DCIS. (15) Smatra se da bi klasični LCIS (C-LCIS) mogao biti analogan DCIS niskog gradusa. (15)

Tablica 1. Klasifikacija karcinoma dojke i zastupljenost pojedinih tipova. Prema: Damjanov, Jukić, Nola (2011), str 778.

NEINVAZIVNI KARCINOMI
DUKTALNI KARCINOM IN SITU (DCIS) ~ 80%
LOBULARNI KARCINOM IN SITU (LCIS)
INVAZIVNI KARCINOMI
INVAZIVNI DUKTALNI KARCINOM (NST) ~ 80%
INVAZIVNI LOBULARNI KARCINOM ~ 10%
MEDULARNI KARCINOM ~ 2%
MUCINOZNI KARCINOM ~2%
TUBULARNI KARCINOM ~ 2%

PAPILARNI KARCINOM ~ 1%
PAGETOVA BOLEST BRADAVICE ~ 1%

7. TUMORI DOJKE

Tumori su najznačajnije promjene dojke, bez obzira na to jesu li epitelnog ili stromalnog podrijetla. (7)

Stromalni tumori dojke s obzirom na mjesto nastanka mogu se podijeliti na interlobularne i intralobularne. (18) Najčešći su fibroadenom i filodes tumor, a oba se razvijaju intralobularno. (18) Interlobularno razvijaju se tumori mekih tkiva, poput lipoma, hemangioma, angiosarkoma te hamartoma. (11,18)

7.1 KARCINOM DOJKE

Karcinom dojke u razvijenim zemljama, među kojima je i Hrvatska, najčešće je sijelo karcinoma u žena (25%) i uzrokuje 20% smrti od karcinoma u ženskoj populaciji, te je zbog toga značajan javnozdravstveni problem. (18–20) Prema podacima registra za rak standardizirana stopa incidencije karcinoma dojke na Standardizirano europsko stanovništvo za 2016.godinu iznosila je 90,6 na 100 000 stanovnika. Stopa smrtnosti iznosila je 25,3 za oba spola, što znači da je u pogledu smrtnosti rak dojke u Hrvatskoj na trećem mjestu, odmah nakon karcinoma bronha i karcinoma pluća. (20,21)

7.2 ČIMBENICI RIZIKA

1.Dob. Iako se može pojaviti u bilo kojoj životnoj dobi, njegova incidencija raste u razdoblju oko i nakon menopauze, a iznimno rijetko javlja se prije 25. godine. (18,21) Smatra se da do menopauze učestalost raste i udvostručava se svakih 10 godina. (21)

2.Reproduktivne osobitosti. Dokazano je da rana menarhe, kasna menopauza te nerađanje ili kasno rađanje prvog djeteta povećavaju rizik od obolijevanja od raka dojke. (18,21,22) Za razliku od toga, dojenje djeteta kroz nekoliko mjeseci ili više od godine dana, smanjuje rizik. (22,23)

3.Prethodne lezije. Veći rizik za obolijevanje imaju žene sa prethodno dijagnosticiranom atipičnom hiperplazijom (4-5 puta veći rizik), karcinomom u suprotnoj dojci, karcinomom endometrija te funkcionalnim karcinomom jajnika koji stvara estrogen. (18,21)

4.Hormoni. S obzirom da obolijevanje ovisi o spolu, menarhi, menopauzi te rađanju prvog djeteta, jasno je da postoji ovisnost raka dojke i ženskih spolnih hormona. (21) Velika se pozornost posvećuje estrogenu, pa tako pretilost povećava rizik od raka dojke zbog toga što masni tkivo, metabolizirajući androstendion iz nadbubrežne žlijezde, proizvodi estrogene. (21) Također, velika studija Svjetske zdravstvene organizacije koja je obuhvatila više od 67 milijuna žena iz različitih dijelova svijeta, pokazala je korelaciju uzimanja oralnih kontraceptiva i rizika obolijevanja žena od raka dojke. (21,24) Naime, pri duljem uzimanju oralnih kontraceptiva rizik obolijevanja žena u dobi od 40. do 50. godine raste na 1,3 do 1,5. (21,24) Slično tome, uzimanje nadomjesne hormonske terapije nakon menopauze također povećava rizik od karcinoma dojke, posebice lobularnog tipa. (21,24,25)

5.Obiteljska sklonost i genski čimbenici. Uz hormonski status smatraju se jednim od glavnih čimbenika rizika (tablica 2). (18) U otprilike 13% slučajeva dijagnosticiranih karcinoma dojke radilo se o hereditarnom karcinomu, odnosno pojavi bolesti unutar obitelji. (18,21) Iako se predispozicija nasljeđuje od oba roditelja kao autosomno dominantna značajka ograničene penetrantnosti, što znači da predispoziciju za rak mogu prenijeti i osobe koje nisu oboljele od raka dojke, predispozicija ipak najviše ovisi o recesivnim tumor supresorskim genima *BRCA1* i *BRCA2* (eng. *breast cancer gene*). (21) Što znači da preduvjet za zloćudnu preobrazbu stanice upravo leži u gubitku heterozigotnosti tumor supresijskih genskih lokusa. (21,26) Jedan mutirani gen se nasljeđuje, dok drugi bude inaktiviran somatskom mutacijom. (18) Otprilike četvrtina žena sa hereditarnim karcinomom posjeduje mutaciju *BRCA1* ili *BRCA2* gena. (18) Iako se mutacija *BRCA* gena može javiti i sporadično, takvi slučajevi su rijetki i uglavnom se javljaju u postmenopauzalnih žena koje su pod hormonskim utjecajem. (18) Osim ovih, postoje i drugi geni poput *p53*, *PTEN*, onkogen *Ha-ras* i gena za estrogenske receptore, koji su u svezi s rakom dojke. (21) Također, u onim obiteljima u kojima se uočava visoka učestalost raka dojke, može se zamijetiti i veća učestalost nekih drugih tumora, poput raka jajnika, debelog crijeva i prostate. (21,27)

Tablica 2. Obiteljski uzrok karcinoma dojke sa povećanim rizikom nasljednih *BRCA* mutacija. Prema: Kumar, Clark (2012) str 474

Majka ili sestra s dijagnosticiranim karcinomom prije 40. Godine
--

Dva bliska člana obitelji iste strane obitelji s dijagnosticiranim karcinomom dojke od kojih je barem jedan majka, sestra ili kćer
Tri bliska člana obitelji s dijagnosticiranim karcinomom dojke u bilo kojoj dobi
Otac ili brat s dijagnosticiranim karcinomom dojke u bilo kojoj dobi
Majka ili sestra s dijagnosticiranim karcinomom obje dojke – prvi karcinom dojke dijagnosticiran prije 50. Godine
Jedan bliski član obitelji s dijagnosticiranim karcinomom dojke i jajnika u bilo kojoj dobi

6.Okolišni čimbenici. Ionizirajuće zračenje jedini je čimbenik okoliša za koji je zaista dokazano karcinogeno djelovanje na rak dojke, posebice ako je provedeno u mlađoj životnoj dobi i u većim dozama. (21,28) Karcinogeno djelovanje različitih kemijskih agensa i dalje se i istražuje, a pod posebnom su pozornošću liposolubilne tvari i ksenobiotici. (21) Štetne tvari poput konzumiranja alkohola te unosa velikih količina masti u prehrani također povećavaju rizik od obolijevanja. (21)

7. Geografske karakteristike. Epidemiološka istraživanja pokazala su pet puta veću učestalost raka dojke u SAD-u i zapadnim europskim zemljama u odnosu na Japan i Tajvan. (18) Također, uočava se i veće obolijevanje u žena bijele rase, dok one crne rase imaju veći rizik od karcinoma u mlađoj dobi te mnogo agresivnijem obliku. (7,18)

Pojavnost karcinoma veća je u lijevoj dojci, a mjesto najveće incidencije je gornji lateralni kvadrant gdje nastaje oko 50% karcinoma. (7,18) Različita incidencija karcinoma u pojedinim kvadrantima dojke može se objasniti različitom količinom žljezdanog tkiva u tim kvadrantima. (18) Poznavanje lokalizacije karcinoma od iznimne je važnosti za procjenu njegova širenja određenim limfnim putovima. (18) Karcinomi dojke mogu biti i multicentrični i multifokalni. (18) Multicentričnost znači pojavnost više žarišta karcinoma u različitim kvadrantima dojke, dok multifokalnost predstavlja više žarišta u istom kvadrantu. (18,29) Takvi karcinomi javljaju se češće u lobularnom tipu karcinoma te imaju lošiju prognozu zbog većeg potencijala metastaziranja. (18,29)

7.3 INVAZIVNI KARCINOM DOJKE

Invazivni karcinomi dojke također se mogu podijeliti u dvije skupine: duktalni i lobularni invazivni karcinom. (7,18) Unatoč toj podjeli čak 75% invazivnih karcinoma čine

karcinomi nespecijalnog tipa, odnosno NOS ili NST (eng. *not otherwise specified* – NOS, *no special type* – NST), koji ne sadrže specifične histološke osobine na temelju kojih bi ih svrstali u neku zasebnu kategoriju. (7,18,30) Razvijaju se iz epitela izvodnog kanalića TDLU. (7) Lobularni karcinom čini 10% invazivnih karcinoma, dok preostalih 10% čine posebni oblici raka dojke koji se razlikuju po svom kliničkom ponašanju ili hitološkom izgledu. (7,18) U takve oblike svrstavamo Pagetovu bolest bradavice, karcinom s medularnim karakteristikama, koloidni karcinom, tubularni karcinom i papilarni invazivni karcinom. (7,18)

Invazivni duktalni karcinom nastaje iz epitela terminalnih kanalića dojke na ulasku u lobule. (7,18,30) Klinički se zbog jake dezmpolastične reakcije očituje kao kvrživa čvrste konzistencije, te je prilikom otkrivanja u prosjeku veličine oko 2 cm u promjeru, iako veličinom može jako varirati. (18,30) Ukoliko se radi o izuzetno čvrstom tumoru, naziva se sciroznim rakom. (18) Uglavnom se uz njega mogu pronaći i DCIS te ponekad LCIS komponente. (7,18,30) Obično je neoštro ograničen od okolnog tkiva, a u uznapredovalom obliku može se fiksirati na prednju stjenku prsnog koša i tako dovesti do uvlačenja kože ili bradavice. (18) Postoje i posebni tipovi DCS kao što je medularni karcinom koji se javlja u 3-4% slučajeva, mucinozni u 3%, papilarni 2% te tubularni 2-3%. (11) Također postoje i neki vrlo rijetki oblici poput adenoidno-cističnog, mukoepidermoidnog te planocelularnog. (11) Dijagnosticiraju se palpacijom i mamografijom, no pošto do dijagnoze dolazi isključivanjem ostalih specifičnih karcinoma često se nazivaju NST. (7,30)

Invazivni lobularni karcinom javlja se puno rjeđe i povezan je sa LCIS promjenama. (7,30) Češće se pojavljuje u žena iznad 50 godina, te se smatra da je vezan uz uzimanje nadomjesnog hormonskog liječenja. (7,31) U manjem broja pacijentica ne izaziva dezmpolastičnu reakciju pa se ne može otkriti palpacijom ni mamografijom, zbog toga se takvi oblici otkrivaju u već uznapredovalom stadiju i imaju lošiju prognozu. (7,31)

Invazivni karcinom s medularnim karakteristikama oblik je DCS-a. (18) Uglavnom je dobro ograničen i mekan zbog slabog stvaranja vezivnog tkiva. (7,18) Može se zamijeniti s dobroćudnom promjenom tipa fibroadenoma, jer mamografski djeluje kao dobro ograničena tvorba. (7,18) Češće se pojavljuje u nositeljica BRCA1 mutacije te u žena mlađih od 50 godina. (7,18)

Mucinozni karcinom češći je u postmenopausalnih žena. (7,18) Također je dobro ograničen i mekan, no specifičan po stvaranju veće količine sluzi u kojoj se nalaze tumorske stanice. (7,18,32) Vrlo rijetko metastazira, a klasificira se kao NST ako se uz njega nađu žarišta običnog duktalnog invazivnog karcinoma. (7,32)

Tubularni karcinom vrlo je malen, promjera oko 1cm, izaziva dezmodoplastičnu reakciju te mikrokalcifikacije. (7,33) Najčešće se otkrije slučajno mamografskim probirom. (7,33) U samo 10% slučajeva zahvaća limfne čvorove, te vrlo rijetko metastazira. (7,33)

Invazivni papilarni karcinom iznimno je rijedak, češće se javlja u postmenopauzalnih žena bijele boje kože. (7,18) Dobro je ograničen i mekan, a uglavnom nastaje u većim izvodnim kanalićima. (7,18) Građen je od tumorskih papila koje rastu prema lumenu kanalića te od invazivne komponente koja urasta u okolno tkivo. (7,18) Ponekad se može klinički manifestirati krvarenjem iz bradavice. (7,18)

Pagetova bolest bradavice posebna je vrsta DCS koja uzrokuje promjene na bradavici poput ekcematoidnih krusti. (34) Razvija se u glavnim izvodnim kanalima dojke te se širi prema koži. (7,34) Koža bradavice zbog toga može izgledati hrapavo, zadebljalo i ulcerirano, često je raspucala i vlaži. (7,34) Prognoza ovisi o komponenti invazivnog karcinoma, koja nažalost u 25 - 60% bolesnica u trenutku dijagnoze već ima metastaze u aksilarnim limfnim čvorovima. (34)

Inflamatorni karcinom stariji je naziv za karcinom izuzetno loše prognoze i agresivnog oblika koji može nastati iz bilo koje vrste karcinoma te koji je svojim širenjem dermalnim limfnim žilama doveo do kliničke slike mastitisa. (35) Danas se zna da mastitis uzrokovan karcinomom može nastati i bez njegova širenja u limfne žile, jednako kao i što širenje limfnim žilama ne mora značiti da će se razviti klinička slika mastitisa. (35)

7.4 KLINIČKE ZNAČAJKE TUMORA DOJKE

Poznavanje proširenosti bolesti važno za određivanje stadija, izbor liječenja i prognozu, a da bismo ju odredili koristimo se TNM klasifikacijom (tablica 3). (18,36) Pri tome pratimo nekoliko parametra: veličinu i proširenost tumora, zahvaćenost lokalnih limfnih čvorova te udaljene metastaze. (18,36)

Tablica 3. TNM klasifikacija karcinoma dojke. Prema: Šoša T i sur. (2007), str 887

PRIMARNI TUMOR (T)
Tx – primarni tumor se ne može odrediti
T0 – nema dokaza o postojanju primarnog tumora
Tis – karcinom in situ
Tis (DCIS) – duktalni karcinom in situ
Tis (LCIS) – lobularni karcinom in situ
Tis (Paget) – Pagetova bolest bradavice bez tumora
T1 – tumor promjera < 2 cm

<p>T1 mic – mikroinvazija <0,1 cm promjera T1a – tumor promjera od 0,1 do 0,5 cm T1b - tumor promjera 0,5 do 1 cm T1c – tumor promjera od 1 do 1,5cm T2 – tumor promjera od 2 do 5 cm T3 – tumor promjera > 5cm T4 – tumor bilo koje veličine koji zahvaća kožu i/ili stjenku prsnog koša T4a – infiltracija stjenke prsnog koša (osim m.pectoralis) T4b – edem kože i/ili egzulcerirani tumor i/ili satelitski tumorski čvorići na istoj dojci T4b – T4a i T4b T4d – upalni (inflamatorni) karcinom dojke</p>
REGIONALNI LIMFNI ČVOROVI (N)
<p>Nx – regionalni limfni čvorovi ne mogu se pregledati N0 – bez metastaza u regionalnim limfnim čvorovima N1 – metastaze u pomičnim čvorovima ipsilateralne pazušne jame N2 – metastaze u limfnim čvorovima ipsilateralnog pazuha koji su međusobno fiksirani i/ili infiltriraju okolno tkivo N2a – metastaze u limfnim čvorovima ipsilateralnog pazuha koji su fiksirani i/ili infiltriraju okolno tkivo N2b – klinički manifestne metastaze uz a. mammariu internu, bez metastaza u pazušnim limfnim čvorovima N3 – metastaze u: N3a – ipsilateralnim infraklavikularnim limfnim čvorovima i pazušnim limfnim čvorovima N3b – ipsilateralnim limfnim čvorovima uz a. mammariu internu i u pazušnim limfnim čvorovima N3c - ipsilateralnim supraklavikularnim limfnim čvorovima</p>
UDALJENE METASTAZE (M)
<p>Mx – metastaze se ne mogu ustanoviti M0 – bez udaljenih metastaza M1 – postoje udaljene metastaze</p>

Uz pomoć TNM klasifikacije određujemo stadij bolesti. (18,36)

Tablica 4. Stadiji karcinoma dojke. Prema: Šoša T i sur. (2007), str 888

STADIJ 0	Tis N0 M0
STADIJ I	T1 N0 M0
STADIJ IIa	T0 N1 M0 T1 N1 M0 T2 N0 M0
STADIJ IIb	T2 N1 M0 T3 N0 M0
STADIJ IIIa	T0 N2 M0 T1 N2 M0 T2 N2 M0 T3 N1 M0 T3 N2 M0
STADIJ IIIb	T4 N0 M0 T4 N1 M0 T4 N2 M0

STADIJ IIIc	Bilo koji T N3 M0
STADIJ IV	Bilo koji T, bilo koji N M1

Prognostički čimbenici koji su važni za karcinom dojke su: veličina primarnog tumora, histološki tip tumora, stupanj diferenciranosti tumora (gradus), hodmski status tumora, HER-2 status, dob, menopauza te zahvaćenost limfnih čvorova. (37) Nepovoljni prognostički čimbenici su mlađa životna dob, ranija menopaiza, veliki primarni tumor, tumorska nekroza, trostruko negativni tumor te zahvaćeni limfni čvorovi. (22) Karcinomi koji su tubularni, mucinozni, medularni, lobularni ili papilarni povezani su sa boljom prognozom i preživljenjem. (37) Petogodišnje preživljenje ovisi o kliničkom stadiju i iznosi: za DCIS 95%, za I stadij 87%, za II stadij 75%, za III stadij 45% i za IV stadij 45%. (18)

Nottinghamski prognostički indeks (NPI) jedini je prognostički indeks za karcinom dojke čija je vrijednost potvrđena kako retrospektivnim, tako i prospektivnim istraživanjima. (38) NPI uključuje status limfnih čvorova, veličinu tumora i histološki stupanj tumora. Računa se prema sljedećoj formuli:

$NPI = 0.2 \times \text{promjer tumora (cm)} + \text{status limfnih čvorova (1-3)} + \text{histološki stupanj (1-3)}$. (38,39) U prošlosti su pacijentice prema NPI bile podijeljene u 3 skupine. Noviji radovi dijele ih u 6 skupina (38):

Tablica 5. NPI i 10–godišnje preživljenje. Prema: Blamey RW i sur. (2007)

PROGNOSTIČKA GRUPA	NPI	10–GODIŠNJE PREŽIVLJENJE
Odlična	2.08 – 2.4	96%
Dobra	2.42 – 3.4	93%
Umjereno dobra I	3.42 – 4.4	81%
Umjereno dobra II	4.42 – 5.4	74%
Loša	5.42 – 6.4	50%
Jako loša	>6.5	38%

Karcinomi dojke metastaziraju na nekoliko načina: izravnom invazijom okolnog tkiva, širenjem limfnim sustavom ili širenjem krvnim žilama. (7,18,40) Izravna invazije ide kroz tkivo dojke, bradavicu, kožu, fasciju, pektoralni mišić i ostale strukture prsne stjenke. (18) Takva lokalna invazija izraženija je kod lobularnog invazivnog karcinoma, što se smatra da je posljedica manjka E-kadherina u tumorskim stanicama. (7,18,40) Što se tiče limfnih čvorova,

uglavnom su zahvaćeni oni u aksilarnoj regiji, supraklavikularno, te uz unutarnju torakalnu arteriju. (18,40) Udaljene metastaze uglavnom se mogu pronaći u kostima, plućima i pleuri, jetri, jajnicima, nadbubrežnoj žlijezdi ili središnjem živčanom sustavu. (18,40) Također, lobularni karcinom ponekad se može naći i u hipofizi ili oku. (18,40)

8. GLAVNE DIJAGNOSTIČKE METODE

8.1 KLINIČKI PREGLED

Klinički pregled najstarija je i osnovna metoda kojom se koristimo u otkrivanju bolesti dojke. (18,41) No, ovim načinom moguće je dijagnosticirati samo 60% tvorbi koje su vidljive na mamografiji. (18,41) Zbog toga postoje različite slikovne metode kojima se služimo u otkrivanju karcinoma dojke, a one u prvom redu uključuju mamografiju, ultrazvuk dojki te magnetsku rezonanciju dojki. (18,41)

8.2 MAMOGRAFIJA

Radiološka je slikovna metoda za prikaz dojke te karakterizaciju lezija, ali i kao metoda probira (eng. *screening*). (41,42) Postoje dvije osnovne projekcije snimanja dojki, kraniokaudalna i kosa mediolateralna. (41,42) Danas su sve češće u upotrebi suvremeni digitalni mamografski uređaji koji omogućuju detekciju malih karcinoma veličine 1- 2 mm te mikrokalcfikata. (41,42) Kalcfikati javljaju se u 50 – 60% karcinoma dojke te u oko 20% benignih promjena. (41,42) Prilikom analize mamografski vidljivih promjena postoji značajno preklapanje mamografskog prikaza benignih i malignih promjena u dojkama. (41,42) Maligne lezije češće se prikazuju kao tvorbe iregularnog oblika i granica, te kao fokalne nakupine patoloških mikrokalcfikacija koje su pleomorfne ili linearno-granajućeg tipa u sementalnoj ili duktalnoj distribuciji, što odgovara najčešćoj prezentaciji DCIS-a. (41,42)

Nalazi svih slikovnih dijagnostičkih metoda očitavaju se pomoću klasifikacije ACR BIRADS (eng. American College of Radiology Breast Imaging Reporting and Dana System) iz 1992. godine. (41) Prema ovoj klasifikaciji, lezije se svrstavaju u jednu od 7 kategorija kako bi se lakše usporedile, ali i da bi se odredio daljnji dijagnostički postupak i potrebno liječenje. (41)

BIRADS 0 – potrebno je ponoviti mamografsku snimku ili upotrijebiti neku drugu dijagnostičku metodu jer nalaz nije adekvatan za interpretaciju

BIRADS 1 – uredan nalaz, nije pronađena lezija, ne zahtijeva daljnju obradu

BIRADS 2 – benigna lezija, ne zahtijeva daljnju obradu

BIRADS 3 – vjerojatnost da je lezija maligna je manja od 2%, preporuča se kontrolni pregled u kraćem vremenskom razdoblju ili komplementarni ultrazvučni pregled uz kojeg je moguće napraviti citopunkciju ili biopsiju lezije, sa svrhom dokazivanja benignosti lezije

BIRADS 4 – vjerojatnost da je lezija maligna je 2 – 96%, zahtijevaju dodatnu obradu kako bi se dobila tkivna dijagnoza zbog visoke vjerojatnosti malignosti

BIRADS 5 – vjerojatnost da je lezija maligna veća je od 96%, zahtijevaju dodatnu obradu kako bi se dobila tkivna dijagnoza zbog visoke vjerojatnosti malignosti

BIRADS 6 – dokazano maligna lezija kod koje se procjenjuje proširenost kako bi se odredilo daljnje liječenje (30)

8.3 PROBIR MAMOGRAFIJOM (SCREENING)

Međunarodna agencija za istraživanje raka (IARC) preporuča mamografiju kao metodu probira za otkrivanje raka dojke svim ženama u dobi od 50 do 69 godina provedbom mamografije svake dvije godine. (14) U Republici Hrvatskoj 2006. godine pokrenut je Nacionalni program mamografskog probira dojke „Mamma“. (14) Dojke starijih žena imaju manje žljezdanog tkiva, a veću količinu masnog tkiva, što omogućuje dobar prikaz na mamografiji. (41) Zbog toga senzitivnost mamografije u žena starije dobi iznosi 70 – 90%, što je znatno više nego u žena mlađe dobi kod kojih senzitivnost iznosi 30 – 48%. (14) Žene u čijoj obitelji već postoji karcinom dojke (majka, sestra) trebaju započeti probir u dobi 10 godina ranijoj od dobi u kojoj je njihovoj rođakinji dijagnosticiran karcinom. (41) Mamografija je najisplativija neinvazivna metoda, reproducibilna je i lako se dokumentira, također zahtjeva znatno manje vremena liječnika u odnosu na ultrazvuk dojke, a jedna od najvažnijih prednosti je pouzdano prikazivanje mikrokalifikacija koje se prikazuju u znatnom broju DCIS i invazivnih karcinoma dojke. (41)

8.4 ULTRAZVUK DOJKE

Ova slikovna metoda prvi je izbor u mlađih žena i trudnica, kao i kod žena kod kojih je žljezdani parenhim obilan, odnosno kod kojih su dojke mamografski *guste*. (41) Ultrazvuk je znatno ovisan o iskustvu liječnika te njime nije moguće pouzdano prikazivanje mikrokalifikacija, koje su često najraniji znak karcinoma dojke, a koje se dobro vide mamografijom. (41,42) Ipak u dijagnostici malignih lezija najkorisnije je kombinirati mamografski i ultrazvučni nalaz, a dijagnozu potvrditi punkcijom/biopsijom uočenih suspektnih lezija. (41,42) Glavne prednosti ultrazvuka pred drugim slikovnim dijagnostičkim metodama jest što se ne koristi ionizirajuće zračenje te što se može ponavljati koliko god puta je potrebno, a uz to nema nikakvih štetnih djelovanja. (41) Velika je prednost i izvođenje pretrage u stvarnom vremenu, te znatno manja cijena u odnosu na magnetsku rezonanciju (MR) i kompjuteriziranu tomografiju (CT). (41)

8.5 SONOELASTOGRAFIJA

Korisna je slikovna dijagnostička metoda koja olakšava razlikovanje benignih i malignih lezija dojke na temelju različitih vrijednosti izmjerene tvrdoće lezije. (43) Možemo razlikovati dvije vrste sonoelastografije, strain sonoelastografija (SSE) i sonoelastografija posmičnog vala, odnosno shear-wave sonoelastografija (SWSE). (43,44) SSE kvalitativna je metoda koja uspoređuje deformaciju tumorskog tkiva u odnosu na okolno tkivo. (44) Kako bi se uzrokovala deformacija tkiva, potrebno je primijeniti određenu količinu sile. (43,44) S obzirom da biološka tkiva pokazuju nelinearnu deformaciju, moguća su velika odstupanja u rezultatima. (43,44) Zbog toga je iznimno važan način izvođenje pretrage, odnosno preporučuje se nježno držanje sonde na koži te korištenje veće količine gela kako bi se izbjegla početna kompresija tkiva. (43,44) SWE kvantitativna je metoda kojom je moguće izmjeriti apsolutnu tvrdoću, odnosno elastičnost tkiva. (43,44) Početna kompresija također može dovesti do lažno visokih vrijednosti tvrdoće. (43,44) Rezultati dobiveni SWE mogu se podijeliti u 3 osnovne kategorije: meke lezije (obilježene nijansama plave boje), lezije srednje tvrdoće (nijanse zelene i žute boje) te tvrde lezije (nijanse crvene boje). (43,44) Ovakav način obilježavanja rezultata može se primijeniti i za SSE, iako se rezultati mogu označiti i sivom skalom te u nijansama jedne boje. (43,44)

8.6 MAGNETSKA REZONANCIJA

Magnetska rezonancija dojke je slikovna dijagnostička pretraga koja kao dodatni dijagnostički postupak može povećati osjetljivost mamografije i ultrazvuka. (41) Glavne prednosti su iznimno visoka osjetljivost (93 – 100 %) u gustom tkivu dojke te neizlaganje ionizirajućem zračenju. (45) No uz to postoji i jedno veliko ograničenje MR dojke, a to je umjerena specifičnost koja se kreće u širokom rasponu (37 – 97%) te koja u kombinaciji s visokom osjetljivošću može dovesti do nepotrebnih biopsija, stresa bolesnice i troškova. (45) MR uz primjenu kontrasta vrlo je učinkovit u ranoj detekciji karcinoma u visoko rizičnih žena i superioran je mamografiji u identifikaciji i određivanju opsega difuznog i multifokalnog karcinoma dojke. (46) No unatoč tome MR ne može prikazati 5 - 12% infiltrativnih karcinoma dojke i čak 30 – 70% neinfiltrativnih, zbog čega je inferiorn mamografiji u prikazivanju karcinoma *in situ*. (41) Postoje određene indikacije za MR: procjena zahvaćenosti limfnih aksilarnih čvorova, utvrđivanje postojanja karcinoma na više mjesta u dojčkama, postoperativna obrada ožiljka od operacije dojke kako bi se vidjela eventualna opetovana pojava karcinoma u području ožiljka, nejasni mamografski i UZV nalazi, opseg karcinoma dijagnosticiranog biopsijom, pacijentice s ugrađenim implantatima. (45)

8.7 PUNKCIJA I BIOPSIJA DOJKE

Patohistološka potvrda bolesti dojke najznačajnija je za postavljanje točne dijagnoze. (41) Citološki materijal može se uzeti na dva načina: citološkom punkcijom ili, puno rjeđe aspiracijom sekreta iz bradavice. (14)

Citološka punkcija (eng. fine needle aspiration, FNA) najčešće se izvodi pod nadzorom ultrazvuka, nakon čega se dobiveni materijal fiksira na mikroskopsko stakalce, analizira te svrstava prema kategorijama. (47) Glavni nedostatak je nemogućnost analize arhitekture lezija, što znači da se teško razlikuju pojedine benigne proliferativne promjene od dobro diferenciranih karcinoma. (14) Također ne može se razlikovati invazivni od *in situ* karcinoma. (14)

Biopsija se obavlja na nekoliko načina: iglom, incizijom, ili ako je tumor mali, ekscizijom. (14) Najčešće upotrebljavane su biopsija širokom iglom (eng. *needle core biopsy*, NCB) te vakuumska mamotomskom biopsijom (eng. *vacuum-assisted needle core biopsy*, VANCB), kojima se automatskim „pištoljima“ dobiva mali uzorak tkiva za analizu. (14) Da

bi točnost pri izvođenju bila veća, biopsija se radi tijekom mamografije (stereotaktička biopsija) ili pod kontrolom ultrazvuka. (14)

Iako su komplikacije biopsije rijetke, važno je naglasiti da u samom bioptiranom tkivu mogu postojati lezije koje otežavaju patohistološku procjenu. (14) Takve promjene uključuju infarkciju lezije, restriktivne promjene strome, premještanje tumorskih stanica u mjesto biopsije limfnom drenažom i odstranjenje cijele lezije iglenom biopsijom. (14)

The European Working Group for Breast Sreening Pathology predložila je sustav „B skupina“ kako bi standardizirala histološke nalaze iglene biopsije. (14) Ovaj sustav služi za procjenu patohistološkog statusa pomoću kojeg se bez postavljanja daljnje dijagnoze može donijeti odluka o daljnjim postupcima. (14)

Postoji 5 skupina on kojih se posljednja dijeli na dodatne 4 podskupine.

B1: normalno tkivo/neadekvatan uzorak

B2: benigne lezije

B3: lezije neodređenog malignog potencijala

B4: suspektno maligno

B5: maligno

B5a: karcinom in situ

B5b: invazivni karcinom

B5c: promjena kojoj se ne može odrediti invazivni status

B5d: druge maligne lezije

Za nalaz citološke punkcije također postoji 5 kategorija, a osnovna je uloga razlikovanje benignih od malignih lezija. (14)

C1 – neadekvatan uzorak

C2 – benignan uzorak

C3 – sumnjiv, ali vjerojatno benignan nalaz (atipija)

C4 – sumnjiv, ali vjerojatno malignan nalaz (suspektno)

C5 – sigurno malignan nalaz.

8.8 RADIOLOŠKO – PATOLOŠKA KORELACIJA

Za donošenje dijagnostičke i terapijske odluke vrlo je važna suradnja radiologije i patologije, te samo kombinacijom obje discipline može se postići ispravna odluka. (14) Korelacija je prisutna ukoliko patološki nalaz nudi zadovoljavajuće objašnjenje radiološke,

slikovne metode. (14) Ukoliko se radi o stereotaktičkoj biopsiji ili biopsiji vođenoj ultrazvukom neslaganje može varirati od 1 do 8%, dok je za biopsije vođene MR-om postotak nešto veći. (14)

Tablica 6. Usporedba radiološkog nalaza s mogućim histološkim nalazom. Prema: Brkljačić B i sur. (2017)

RADIOLOŠKI NALAZ	HISTOLOŠKI NALAZ
Spikulirana masa	Invazivni karcinom
Stelatna lezija	Radijalni ožiljak, kompleksna sklerozirajuća lezija, invazivni karcinom
Dobro ograničena lezija	Cista, fibroadenom, hamartom, tumor filodes, invazivni karcinom, cistični papilarni karcinom, mucinozni karcinom, medularni karcinom
Mikrokalcifikati, grubi, granajući	Plazmastični mastitis, DCIS visokog gradusa
Mikrokalcifikati, grubi u nakupinama	Masna nekroza, fibroadenom, ciste, DCIS srednjeg/visokog gradusa, rijetko LCIS
Mikrokalcifikati, sitni u nakupinama	Sklerozirajuća adenoza, ciste, DCIS niskog/srednjeg gradusa
Distorzija parenhima	Involucija, radijalni ožiljak, invazivni lobularni karcinom, rijetko DCIS

9. TERAPIJA I PRAĆENJE LEZIJA VISOKOG RIZIKA TE KARCINOMA DOJKE

Lezije visokog rizika heterogena su skupina neoplastičnih promjena koje imaju potencijal za direktnu progresiju u invazivni karcinom dojke. (48) Posljednjih godina upravo zbog uvođenja mamografskog probira te unaprijeđenja dijagnostike njihova je incidencija znatno porasla. (15) Zbog nedovoljnog poznavanja mehanizma nastanka te fizioloških procesa u terapiji ovih lezija mogu se susresti različite dileme. (15) Glavna svrha praćenja te liječenja lezija visokog rizika jest prevencija invazivnog karcinoma dojke. (15) Glavno kirurško pitanje koje se postavlja jest: treba li ekscidirati veći dio tkiva po cijenu lošijeg kozmetskog rezultata ili ekscidirati manje te tako imati povećan rizik recidiva. (15) Općenito, smatra se da lezije koje nose povišen rizik treba opservirati te kemoprevenirati, dok one koje su preteče raka treba ekscidirati uz čiste rubove te RT. (15)

9.1 LIJEČENJE ATIPIČNE HIPERPLAZIJE

Za ALH ili ADH promjene indicirana je ekscizija te opservacija. (15) Ukoliko kontrolna mamografija pokaže zaostale mikrokalcifikate, potrebnij je učiniti reeksciziju kao bi se otkonila sumnja na DCIS. (15) Zbog visoke ekspresije estrogenskih receptora u ADH lezijama, preporuča se i kemoprevencija tamoxifenom kako bi se smanjio rizik naknadnog razvoja invazivnog karcinoma dojke. (15)

9.2 LIJEČENJE DCIS

Trenutno postoje tri osnovna načina liječenja DCIS. (15) Najradikalnija, ali i najuspješnija metoda zasigurno je mastektomija, koja ima stopu recidiva samo 1,4%. (15) Glavna indikacija jest veliki DCIS kod kojeg nije moguća kompletna ekscizija sa zadovoljavajućim kozmetičkim rezultatom. (15) Ostale indikacije uključuju multipla žarišta DCIS te druge razloge zbog kojih pacijentice ne mogu biti liječene radioterapijom (kolagenoza, trudnoća, zračenje prsišta). (15) Ukoliko je mastektomija indicirana ima smisla učiniti i biopsiju limfnog čvora čuvara (SLNB) jer postoji šansa pronalaska invazivnog karcinoma u tkivu dojke, kod kojeg treba odrediti status aksile, a koji nije moguće učiniti ukoliko je prethodno obavljene mastektomije. (15) Ukoliko je DCIS lokaliziran može se riješiti manje radikalnim načinom koji uključuje eksciziju u kombinaciji s radioterapijom (RT). (15) To je slijedeća metoda liječenja kod koje se vode različite rasprave o nužnosti RT. (15) No većina ipak smatra se da bilo koji gradus ili subtip DCIS ima indikaciju za radioterapiju jer ona uvelike smanjuje šansu za lokalni recidiv. (15) Treća metoda liječenja uključuje samo eksciziju bez RT zbog nemogućnosti njene primjene u slučaju recidiva invazivnog karcinoma dojke te zbog kasnije tehnički problematichijeg rekonstrukcijskog zahvata u zračene dojke. (15) Ukoliko se planira učiniti samo ekscizija tada veličina DCIS treba biti manja od 2-3 cm, čisti rubovi veći od 1 cm, gradus nizak ili srednji te estetski rezultat zadovoljavajući. (15) Također brojne rasprave se vode i o upotrebi tamoxifena u liječenju DCIS s pozitivnim estrogenskim receptorima. (15) Otprilike 70% DCIS ima pozitivne estrogenske receptore, a primjena tamoxifena može smanjiti šansu za recidiv u polovine slučajeva, iako nije dokazan njegov učinak na preživljenje, (15)

DCIS vrlo je izlječiv te stopa preživljenja iznosi visokih 96-98%, no problem nastaje u poprilično različitim stopama recidiva koje za kombinaciju ekscizije i RT iznose 16%, a za samu eksciziju čak 32%. (15) S obzirom da će se samo 15% DCIS promjena u konačnici

razviti u invazivni karcinom dojke, preostale žena prolaze terapijske postupke bez šanse da bi se u njih karcinom dojke ikada i razvio. (15) Upravo zbog ovakve varijabilnosti teško je odrediti jasan terapijski protokol. (15)

Jedan od glavnih faktora u uspješnom liječenju DCIS jest adekvatan status rubova. (15) Zbog toga što se DCIS ne širi koncentrično, već unutar kanalića onako kako se granaju, smatra se da neodgovarajuća primjena poštedne kirurgije, koja neke lezije ne odstrani u cijelosti, ima glavnu ulogu recidiviranju. (15) No problem nastaje zbog nedefiniranja veličine adekvatnog ruba. (15) Smatra se svaki zahvaćen rub treba biti odstranjen, no ne zahtijeva se inzistiranje na širokom rubu (10 mm). (15)

9.3 LIJEČENJE LCIS

Postoje velike razlike u mišljenjima je li LCIS preteča ILC ili samo pokazatelj povišenog rizika, o kojima u znatnijoj mjeri ovise terapijski postupci. (15) U terapiji klasičnog LCIS indicirana je opservacija i kemoprevencija (tamoxifen), odnosno nakon učinjene biopsije pacijentica bi trebala doći na kontrolu svakih 6 mjeseci te jednom godišnje učiniti mamografiju. (15) Ukoliko postoje osobine i ponašanje DCIS tada bi se liječenje trebalo prilagoditi te se indiciraju ekscizija i radioterapija. (15) PLCIS u otprilike 50% slučajeva udružen je s ILC te se preporuča ekscizija s obaveznim čistim rubom. (15) Smatra se da je preventivna obostrana mastektomija predrastična te se više ne preporučuje. (15) Također razmatra se mogućnost korištenja RT jer određene studije ukazuju na bolju lokalnu kontrolu bolesti. (15)

U većini slučajeva nakon pronađene ALH, LCIS te LN uz pomoć biopsije širokom iglom, nije potreban daljnji lokalni terapijski postupak, čak niti resekcija ukoliko je rub neadekvatan. (15) No, eksciziju je ipak potrebno učiniti ukoliko se biopsijom dokaže još jedna lezija koja može biti ADH, DCIS ili zrakasti ožiljak, zatim ako se ne slažu radiološki i patohistološki nalaz, te ukoliko se radi o PLCIS. (15)

9.4 LIJEČENJE KARCINOMA DOJKE

Multidisciplinarni tim donosi odluku o liječenju na temelju kliničke procjene prognostičkih faktora i faktora rizika te pritom u obzir uzima dob, komorbiditete, menopauzalni status ali i želju pacijentice. (49) Postoji više načina za liječenje karcinoma dojke te više kombinacija različitih metoda liječenja. (49) Danas se najviše koriste kirurgija,

kemoterapija, radioterapija, hormonska terapija te ciljana biološka terapija, a izbor ponajviše ovisi o stadiju bolesti, biološkim obilježjima tumor te općem stanju pacijentice. (49) Prognoza ishoda liječenja ovisi o patohistološkom tipu, veličini i stadiju tumora u trenutku postavljanja dijagnoze, a njegovo otkrivanje u ranijem stadiju pretpostavlja povoljniji ishod liječenja.(11) Ukoliko je bolest u ranijoj fazi i lokalizirana, terapija se provodi sa svrhom izlječenja, dok u kasnijim podmaklim stadijima govorimo uglavnom o palijativnom liječenju. (49) Od trenutka postavljanja dijagnoze metastatske bolesti treba započeti s palijativnom i nutritivnom potporom kako bi se očuvala maksimalna moguća kvaliteta života pacijentice. (49)

10. ZAKLJUČAK

Karcinom dojke velik je javnozdravstveni problem, najčešći je od svih karcinoma u žena te najvažniji patološki proces koji nastaje u dojci. Vrlo je važno predvidjeti u kojih žena će se razviti, odnosno koje su naslijedile genetičku predispoziciju te određene histološke promjene koje nose povišen rizik za nastanak karcinoma dojke. Jedan od glavnih problema jest sličnost različitih fizioloških procesa i benignih promjena u odnosu na maligne lezije. Otežano je razlikovanje i uz pomoć radiološke slikovne dijagnostike zbog međusobnog preklapanja u njihovoj manifestaciji. Unatoč tome od iznimne je važnosti pravovremeno prepoznati, pratiti te liječiti promjene povišenog rizika. Neke od takvih promjena su duktalni i lobularni karcinom in situ te atipična epitelna hiperplazija. Iako je trenutno mamografija najbolja i najpristupačnija metoda probira, neke lezije mogu se zamijetiti tek biopsijom. Brojne studije pokazale su da se najbolja osjetljivost postiže kombinacijom mamografije, UVZ-a i MRI te da su one komplementarne metode. Za razliku od toga vakuumska biopsija pokazala se superiornijom od core-biopsije zbog veće dijagnostičke točnosti. Možemo zaključiti kako u daljnjem radu lezijama visokog rizika treba posvetiti više pažnje kako bi se na vrijeme interveniralo, spriječilo njihov rast te onemogućio razvoj invazivnog karcinoma dojke.

11. ZAHVALE

Zahvaljujem se prije svega svojoj mentorici doc. dr. sc. Gordani Ivanac na strpljenju i pomoći pri izradi ovog diplomskog rada.

Posebno hvala mojoj obitelji i prijateljima na razumijevanju i bezuvjetnoj potpori koju su mi pružili tijekom svih godina studija.

12. LITERATURA

1. Krmpotić – Nemanić J, Marušić A (2001) Anatomija čovjeka. Zagreb: Medicinska naklada
2. Dubravko Jalšovec. Regija prsa, regio pectoralis, i dojka, mamma. U: Dubravko Jalšovec, ur. *Sustavna i topografska anatomija čovjeka*. Zagreb: Školska knjiga; 2005, Str. 379.
3. Fanghänel J, Pera F, Anderhuber F, Nitsch R (2009) Waldeyerova anatomija čovjeka. Zagreb: Golden marketing – tehnička knjiga
4. Platzer W. *Priručni anatomski atlas: Unutarnji organi* 10. (Vinter I, ed.). Zagreb: Medicinska naklada; 2011
5. Bruno Di Muzio, Stefano Pacifici et al. Terminal ductal lobular unit. URL <https://radiopaedia.org/articles/terminal-ductal-lobular-unit>
6. Gordana Jurić-Lekić. Kožni sustav. U: dr. sc. T. W. Sadler, ur. *Langmanova medicinska embriologija*. Zagreb: Školska knjiga; 2008, Str. 339–341.
7. Kumar V, Abbas A, Aster J. Robbins Basic Pathology, 10.izd. Philadelphia, Pennsylvania; Elsevier; 2018.
8. Boakes E, Woods A, Johnson N. Breast Infection : A Review of Diagnosis and Management Practices. 2018;(12):136–43.
9. Barreto DS, Sedgwick EL, Nagi CS, Benveniste AP. Granulomatous mastitis : etiology , imaging , pathology , treatment , and clinical findings. Breast Cancer Res Treat. 2018;171(3):527–34.
10. Chen Y, Fang W, Wang C, Kao T, Chang Y, Yang H, et al. Examining the Associations among Fibrocystic Breast Change , Total Lean Mass , and Percent Body Fat. 2018;1–6.
11. Koruni H. Renata Huzjan Korunić Vrijednost ciljanog ultrazvučnog pregleda u dijagnostici lezija uočenih na magnetskoj rezonanciji dojke na postkontrastnim suptrakcijskim sekvencama. 2011;
12. Igor Čikara Mogućnosti ultrazvuka visoke rezolucije u prikazu i nadzoru biopsija mamografski suspektnih nakupina mikrokalcifikacija. 2012;
13. Dixon JM, McDonald C, Elton RA, Miller WR. Risk of breast cancer in women with palpable breast cysts : a prospective study. 1999;353(suppl 2):1742–5.
14. Brkljačić B, Brnić Z, Grgurević-Dujmović E, Jurković S, Kovačević J, Martić K et al.

- (2017). Hrvatske smjernice za osiguranje kvalitete probira i dijagnostike raka dojke. Zagreb: Hrvatski zavod za javno zdravstvo, Služba za epidemiologiju i prevenciju kroničnih nezaraznih bolesti: Ministarstvo zdravstva Republike Hrvatske.
15. Strčić M, Lukanović M, Lovasić F, Ružić IP. Dileme o indikacijama i izboru liječenja preinvazivnih promjena i preteča raka dojke. 2010;
 16. Rageth CJ, O'Flynn EAM, Pinker K, Kubik-Huch RA, Munding A, Decker T, et al. Second International Consensus Conference on lesions of uncertain malignant potential in the breast (B3 lesions). *Breast Cancer Res Treat.* 2018;
 17. Nakhlis F. How Do We Approach Benign Proliferative Lesions? *Curr Oncol Rep.* 2018;20(4).
 18. Jasminka Jakić Razumović i Snježana Tomić. Bolesti dojke. U: Ivan Damjanov, Sven Seiwerth, Stanko Jukić, i Marin Nola, ur. *Patologija.* Zagreb: Medicinska naklada; 2014, Str. 639–659.
 19. Huete AR. *Japanese Soc Biofeedback Res.* 1992;19:709–15.
 20. Incidencija raka u hrvatskoj. Hrvatski zavod za javno zdravstvo, Registar za rak Republike Hrvatske: Zagreb, 2016.
 21. Boraniæ M. Etiologija i patogeneza tumora dojke. 2006;38:33–42.
 22. Rosner B, Colditz GA, Willett WC. Reproductive risk factors in a prospective study of breast cancer: The nurses' health study. *Am J Epidemiol.* 1994;139(8):819–35.
 23. Yoo KY, Tajima K, Kuroishi T, Hirose K, Yoshida M, Miura S, et al. Original contributions: Independent protective effect of lactation against breast cancer: A case-control study in Japan. *Am J Epidemiol.* 1992;135(7):726–33.
 24. Hulka BS, Liu ET, Lininger RA. Steroid hormones and risk of breast cancer. *Cancer.* 1994;74:1111-24.
 25. Chen C, Weiss NS, Newcomb P. in Relation to Breast Cancer. *Jama.* 2002;287(6):2–9.
 26. Shattuck Eidens D, McClure M, Simard J, Labrie F, Narod S, Couch F, et al. A Collaborative Survey of 80 Mutations in the BRCA1 Breast and Ovarian Cancer Susceptibility Gene: Implications for Presymptomatic Testing and Screening. *JAMA J Am Med Assoc.* 1995;273(7):535–41.
 27. Mcpherson K, Steel CM, Dixon JM. referenca 23. 2000;321(September).
 28. Weiderpass E, Pukkala E, Kaupinen T, Mutanen P, Paakkulainen H, Vasama-Neuvonen K, Boffetta P, Partanen T. Breast cancer and occupational exposures of women in Finland. *Am J Ind Med.* 1999;36:48-53.
 29. Cabioglu N, Ozmen V, Kaya H, Tuzlali S, Igcı A, Muslumanoglu M, et al. Increased

- Lymph Node Positivity in Multifocal and Multicentric Breast Cancer. *J Am Coll Surg*. 2009;208(1):67–74.
30. Tot T. Diffuse invasive breast carcinoma of no special type. *Virchows Arch*. 2016;468(2):199–206.
 31. Reed MEMC, Kutasovic JR, Lakhani SR, Simpson PT. Invasive lobular carcinoma of the breast: Morphology, biomarkers and 'omics. *Breast Cancer Res*. 2015;17(1):1–11.
 32. Collins K, Ricci A. Micropapillary variant of mucinous breast carcinoma: A distinct subtype. *Breast J*. 2018;24(3):339–42.
 33. Poirier É, Desbiens C, Poirier B, Boudreau D, Jacob S, Lemieux J, et al. Characteristics and long-term survival of patients diagnosed with pure tubular carcinoma of the breast. *J Surg Oncol*. 2018;117(6):1137–43.
 34. Raivoherivony ZI, Feron J, Klijanienko J. The utility of nipple scraping in the diagnosis of Paget disease of the breast. *Diagn Cytopathol*. 2019;47(3):249–50.
 35. Fouad TM, Barrera AMG, Reuben JM, Lucci A, Woodward WA, Stauder MC, et al. Inflammatory breast cancer: a proposed conceptual shift in the UICC–AJCC TNM staging system. *Lancet Oncol*. 2017;18(4):e228–32.
 36. Šoša T. *Kirurgija*. Zagreb: Naklada Ljevak; 2007.
 37. Smith RA. The Evolving Role of MRI in the Detection and Evaluation of Breast Cancer. *N Engl J Med*. 2007;356(13):1362–4.
 38. Blamey RW, Ellis IO, Pinder SE, Lee AHS, Macmillan RD, Morgan DAL, et al. Survival of invasive breast cancer according to the Nottingham Prognostic Index in cases diagnosed in 1990-1999. *Eur J Cancer*. 2007;43(10):1548–55.
 39. Aydiner A, Igci A, Soran A. *Breast Disease Diagnosis and Pathology*. Springer US; 2016.
 40. Weigelt B, Peterse JL, Van't Veer LJ. Breast cancer metastasis: Markers and models. *Nat Rev Cancer*. 2005;5(8):591–602.
 41. Hebrang A, Klarić-Čustović R. *Radiologija*. Zagreb: Medicinska naklada; 2007.
 42. W.A. B, J.D. B, J.B. C, E.B. M, D. L, M. B-V, et al. Combined screening with ultrasound and mammography vs mammography alone in women at elevated risk of breast cancer. *JAMA - J Am Med Assoc*. 2008;299(18):2151–63.
 43. Barr RG. The Role of Sonoelastography in Breast Lesions. *Semin Ultrasound, CT MRI* [Internet]. 2018;39(1):98–105.
 44. Lee SH, Chang JM, Cho N, Koo HR, Yi A, Kim SJ, et al. Practice guideline for the performance of breast ultrasound elastography. *Ultrasonography*. 2013;33(1):3–10.

45. Beran L, Liang W, Nims T, Paquelet J, Sickle-Santanello B. Correlation of targeted ultrasound with magnetic resonance imaging abnormalities of the breast. *Am J Surg.* 2005;190(4):592–4.
46. Morris EA, Liberman L. *Breast MRI Diagnosis and Intervention.* New York: Springer US; 2005.
47. Yu YH, Wei W, Liu JL. Diagnostic value of fine-needle aspiration biopsy for breast mass: A systematic review and meta-analysis. *BMC Cancer.* 2012;12(1):41.
48. Musta E, Jonji N. Patologija i biologija preinvazivnih promjena i peteča raka dojke. 2010;113–20.
49. Šeparović R, Ban M, Silovska T, Beketić Orešković L, Soldić T et al. Kliničke upute hrvatskoga onkološkog društva za dijagnozu, liječenje i praćenje bolesnica/ka oboljelih od invazivnog raka dojke. *Liječnički vjesnik,* 2015;137(5-6), 0-0

13. ŽIVOTOPIS

Rođena sam 09.05.1994. godine u Bjelovaru. Srednjoškolsko obrazovanje obavila sam u Općoj gimnaziji Bartola Kašića u Grubišnom Polju koju sam završila 2013. godine. Tijekom srednjoškolskog obrazovanja pohađala sam i srednju Glazbenu školu Brune Bjelinskog u Daruvaru.

Iste godine upisujem Medicinski fakultet Sveučilišta u Zagrebu te sam trenutno redovita studentica 6. godine. Tijekom studija pokazujem interes za kliničke predmete, a ponajviše radiologiju. Akademske godine 2014./2015. obavljala sam dužnost demonstratora na Zavodu za anatomiju, a godine 2018./2019. na Katedri za pedijatriju te Katedri za kirurgiju.

Dugogodišnji sam član studentske organizacije CroMSIC (*Croatian Medical Students' International Committee*) te sam aktivno sudjelovala u njenom radu i organizaciji različitih projekata. U kolovozu 2018. godine bila sam na studentskoj razmjeni u Saint Petersburgu u sklopu SPbSPMU (*Saint Petersburg State Pediatric Medical University*) te sam svoje vrijeme provela na odjelu za radiologiju.

Dobitnica sam Dekanove nagrade za najboljeg studenta pete godine u akademskoj godini 2017./2018.

Tečno govorim engleski jezik, a u slobodno vrijeme aktivno se bavim sportom i učim strane jezike.