

Liječenje ruptura rotatorne manžete ramena

Božić, Laura Karla

Master's thesis / Diplomski rad

2019

Degree Grantor / Ustanova koja je dodijelila akademski / stručni stupanj: **University of Zagreb, School of Medicine / Sveučilište u Zagrebu, Medicinski fakultet**

Permanent link / Trajna poveznica: <https://um.nsk.hr/um:nbn:hr:105:583720>

Rights / Prava: [In copyright](#)/[Zaštićeno autorskim pravom.](#)

Download date / Datum preuzimanja: **2024-09-14**



Repository / Repozitorij:

[Dr Med - University of Zagreb School of Medicine Digital Repository](#)



**SVEUČILIŠTE U ZAGREBU
MEDICINSKI FAKULTET**

Laura Karla Božić

Liječenje ruptura rotatorne manžete ramena

DIPLOMSKI RAD



Zagreb, 2019.

Ovaj diplomski rad izrađen je na Klinici za ortopediju Kliničkog bolničkog centra Zagreb Medicinskog fakulteta Sveučilišta u Zagrebu pod vodstvom dr. sc. Ivana Bohačeka i predan je na ocjenu u akademskoj godini 2018./2019.

POPIS KRATICA KORIŠTENIH U RADU

a. – arterija (lat. arteria)

cm – centimetri

CT – kompjuterizirana tomografija (eng. computed tomography)

eng. – engleski

FGF-2 – fibroblastni čimbenik rasta 2 (eng. fibroblast growth factor 2)

itd. – i tako dalje

lat. – latinski

lig. – ligament (lat. ligamentum)

ligg. – ligamenti (lat. ligamenta)

m. – mišić (lat. musculus)

mm – milimetri

MR – magnetska rezonancija (eng. magnetic resonance)

MRA – artrografija magnetskom rezonancijom (eng. magnetic resonance arthrography)

ROM – opseg kretnji (eng. range of motion)

RTG – rentgen

TGF- β – transformirajući čimbenik rasta beta (eng. transforming growth factor beta)

tzv. - takozvani

UZV – ultrazvuk

VEGF – vaskularni endotelni čimbenik rasta (eng. vascular endothelial growth factor)

Sadržaj

1. SAŽETAK

2. SUMMARY

3. UVOD.....1

4. ANATOMIJA RAMENOG ZGLOBA.....2

4.1. Zglobovi ramenog obruča2

4.2. Mišići ramenog obruča5

5. BIOMEHANIKA RAMENOG ZGLOBA9

6. EPIDEMIOLOGIJA.....13

7. ETIOLOGIJA I PATOGENEZA14

8. KLINIČKA SLIKA.....21

9. DIJAGNOSTIKA23

9.1. RTG.....30

9.2. UZV31

9.3. MR.....33

9.4. MRA34

9.5. CT i CT artrografija35

9.6. Artroskopija.....35

10. DIFERENCIJALNA DIJAGNOZA36

10.1. Subakromijalni sindrom sraza36

10.2. Nestabilnost ramena.....37

10.3. Kalcificirajući tendinitis38

10.4. Subakromijalni burzitis38

10.5. Adhezivni kapsulitis39

10.6. Tendinoza bicepsa.....39

10.7. Artroza akromioklavikularnog zgloba40

11. LIJEČENJE.....40

11.1. Konzervativno liječenje.....	42
11.2. Operativno liječenje	43
12. REHABILITACIJSKI PROTOKOL	54
12.1. Prva faza	55
12.2. Druga faza.....	55
12.3. Treća faza.....	56
12.4. Četvrta faza	56
13. ZAHVALE	57
14. LITERATURA	58
15. ŽIVOTOPIS	68

1. SAŽETAK

Liječenje ruptura rotatorne manžete ramena

Laura Karla Božić

Ruptura rotatorne manžete ramena predstavlja ozljedu tetivno-mišićne ovojnice koju čine četiri mišića (supraspinatus, infrapinatus, subskapularis, teres minor).

Oštećenje već samo jednog od navedenih mišića bitno smanjuje funkciju ramena, odnosno ruke. Klinička slika uključuje prvenstveno bol u ramenu, pretežito s vanjske strane nadlaktice, posebice kod poslova koji uključuju dizanje ruke iznad razine ramena. Također, uključuje slabost ruke te poteškoće u obavljanju, inače, jednostavnih svakodnevnih poslova. Većinom se radi o degenerativnim rupturama kod starijih osoba, ali ruptura se može javiti i u mlađih osoba koje se bave poslovima koji uključuju učestala dizanja ruku. Glavna dijagnostička sredstva, uz anamnezu i klinički pregled, su ultrazvuk i magnetna rezonancija kojima se može procijeniti rupturirana tetiva i veličina same rupture, a u većini slučajeva oštećena je tetiva supraspinatusa. Osobama starije životne dobi koje nemaju većih poteškoća savjetuje se izbjegavanje većih opterećenja te uzimanje nesteroidnih protuupalnih lijekova uz provođenje fizikalne terapije, a mlađima i aktivnijim bolesnicima se preporučuje operativno liječenje. Operacijski pristup može biti otvoreni ili artroskopski. Otvoreni je tehnički manje zahtjevan, ali također daje slabiji pregled tkiva i uvjetuje duže razdoblje oporavka za razliku od artroskopskog. Standardno, kod totalnih ruptura, izvodi se šivanje rupturiranih tetiva te pričvršćivanje istih za kost transosealnim šavima, ili se koriste koštana sidra koja rekonstruiraju hvatišta tetiva te osiguravaju optimalnu čvrstoću. Jedna od novijih metoda koristi ksenografte (submukozu svinjskoga tankog crijeva te acelularni matriks iz svinjske kože) kojima se nadomješta deficit tkiva. Kod parcijalnih ruptura izvodi se čišćenje, tj. debridement puknutoga

dijela, a fiksacija za kost potrebna je ako je defekt veći od 25% debljine same tetive.

Nakon operacije potrebno je imobilizirati operiranu ruku u abdukcijskoj ortozi 3-4

tjedna, započeti s fizikalnom terapijom dan nakon operacije uz postizanje pasivne

pokretljivosti prvih 6 tjedana, a 8 tjedana nakon operacije počinje jačanje mišića.

Otpriblike 16 tjedana nakon operacije dopušteno je puno opterećenje ruke.

Ključne riječi: rotatorna manžeta ramena, ruptura tetive, artroskopija, koštana sidra

2. SUMMARY

Treatment of shoulder rotator cuff tears

Laura Karla Božić

Shoulder cuff tear is a pathological condition in which tendinous-muscular sheet, consisted of supraspinatus, infraspinatus, teres minor and subscapularis, ruptures. If only one of those muscles is damaged the function of shoulder is reduced. Patients suffering from the rupture may present with mainly shoulder pain, located on the outer side of the upper arm, especially during chores which require elevation of the hand above shoulder level. Also, they may present with shoulder weakness and difficulties in performing, otherwise, simple everyday tasks. Ruptures are mostly of degenerative origin in elderly, but younger people may also be affected if doing frequent elevation required jobs. The main diagnostic means, besides anamnesis and clinical examination, are ultrasound and magnetic resonance to which ruptures and their size can be found and measured. Most affected tendon is supraspinatus one. Nonsteroid anti-inflammatory drugs and avoidance of the load are advised to the elderly, and surgery is recommended for the rest of the patients. Surgical approach may be open or an arthroscopic. The open one is technically less demanding, but also gives a weaker examination of the tissue and requires longer recovery. As for total ruptures, suturing of ruptured tendons and fixating with transosseous sutures is standard procedure, as well as fixating this tendons to the bone using bone anchors which reconstruct tendon binding point and provide optimal solidity. One of the newest methods uses xenografts (porcine small intestinal submucosa and porcine acellular dermal matrix) that compensate for tissue deficiency. As for partial ruptures, cleansing and debridement of the cracked part is performed, and bone fixation is required if the defect is greater than 25% of the tendon thickness. After the surgery, it

is necessary to wear an orthosis 3-4 weeks, start with physical therapy the day after to achieve passive mobility in first 6 weeks, and 8 weeks after surgery begin with muscle strengthening. Approximately 16 weeks after surgery full load of the shoulder is allowed.

Key words: shoulder cuff, tendon rupture, arthroscopy, bone anchors

3. UVOD

Rame, kao najpokretljiviji zglob u tijelu, vrlo je kompleksne anatomske građe, a samim time podložan čestim ozljedama. Činjenica da rameni pojas povezuje gornje ekstremitete s aksijalnim skeletom govori mnogo o njegovoj važnosti. Anatomski manžeta se sastoji od sljedećih mišića: *m. supraspinatus*, *m. infraspinatus*, *m. subscapularis* i *m. teres minor*. Sindrom sraza, tendinopatije, burzitis i kapsulitis samo su dio spektra stanja koja mogu zahvatiti rame, a ruptura rotatorne manžete posebno se ističe među njima. Ruptura rotatorne manžete je patološko stanje koje zahvaća rame u različitim razmjerima. Cilj ovog preglednog rada je sažeto obuhvatiti dosadašnja saznanja o anatomiji i biomehanici ramenoga zgloba, epidemiologiji, etiologiji i patogenezi, kliničkoj slici i dijagnostici rupture rotatorne manžete ramena te kritički se osvrnuti na različite metode operativnoga liječenja uključujući nove metode rekonstrukcije i reparacije rotatorne manžete.

4. ANATOMIJA RAMENOG ZGLOBA

Smješten u području gornjih ekstremiteta, rameni pojas povezuje spomenute ekstremitete s aksijalnim skeletom te daje potporu cijeloj ruci. Od svih zglobova ljudskoga tijela, rame ima najveći opseg kretnji, a posljedično tome sklono je nestabilnosti i ozljedama (7). Kompleks ramenog obruča obuhvaća ključnu kost, lopaticu te proksimalni dio nadlaktične kosti, koji se međusobno uzgobljuju i čine funkcionalnu cjelinu. Navedene koštane strukture međusobno se uzgobljuju čineći funkcionalnu cjelinu. Zglobovi koji čine rameni obruč su: glenohumeralni, akromioklavikularni, sternoklavikularni i skapulotorakalni zglob (5,7,11).

4.1. Zglobovi ramenog obruča

Glenohumeralni zglob, *lat. articulatio glenohumeralis*, glavni je i najveći zglob od četiri navedena te je zahvaljujući upravo njemu omogućen veliki opseg kretnji u ramenu. No, upravo zbog ove pokretljivosti i nedostatka snažnih sveza, rameni zglob smatra se nestabilnim te taj manjak moraju nadomjestiti određene strukture koje se prema svojoj ulozi mogu podijeliti na statičke i dinamičke stabilizatore (3,11). Kao i svaki kuglasti zglob, i ovaj ima konkavno (glenoidalna udubina, *lat. cavitas glenoidale*) i konveksno (glava humerusa, *lat. caput humeri*) zglobno tijelo. Pritom je važno naglasiti kako je površina glave nadlaktične kosti 2-3 puta veća u odnosu na konkavnu zglobnu površinu koja je plitka sa slabo izraženim rubom čašice, što rezultira nekonguentnošću zglobnih tijela (6). Statički stabilizatori ramenog zgloba su: labrum glenoidale, zglobna čahura, negativni intraartikularni tlak i glenohumeralni ligamenti – gornji, srednji i donji (*lat. ligg. glenohumeralia – superior, medialis, inferior*). Srednji glenohumeralni ligament (*lig. glenohumeralis medialis*) nedostaje u

30% populacije. Ligamentarni aparat ovoga zgloba čine još i korakohumeralni ligament (*lat. lig. coracohumerale*), poprečni ligament humerusa (*lig. transversum humeri*) i korakoglenoidalni ligament (*lig. coracoglenoidale*) (3). Glenoidalni labrum je zapravo hrskavični rub koji povećava i produbljuje konkavno zglobno tijelo te na taj način sačinjava do 50% dubine glenoidne udubine (4). Bez labruma stabilnost ramenog zgloba smanjuje se za oko 20% (7). Dvije su najvažnije anatomske varijacije labruma, *foramen sublabrale* (anterosuperiorni) i Bufordov kompleks (odsutnost prednjeg labruma i srednjeg glenohumeralnog ligamenta). Ovo je važno naglasiti jer može doći do gubitka vanjske rotacije pri reparaciji anterosuperiorne varijacije (4). Tanka i labava čahura obavijajući zglob štiti ga i čini elastičnijim, a samim time i pokretljivijim (8). Negativni intraartikularni tlak pomaže međusobnoj priljubljenosti zglobnih ploha, a prisutan je unutar zglobne šupljine budući da ona ne komunicira s vanjskim prostorom. Glenohumeralni ligamenti onemogućavaju prekomjerne kretnje u ramenu. Treba naglasiti važnost donjeg glenohumeralnog ligamenta koji posebice priječi preveliki kranijalni pomak glave nadlaktične kosti (4). Uz navedene statičke, valja spomenuti i dinamičke stabilizatore ramenoga zgloba: mišiće rotatorne manžete ramena i tetivu duge glave bicepsa, koja prema nekim autorima i sama pripada rotatornoj manžeti (4,7). Tetive mišića koji sačinjavaju manžetu učvršćuju zglobnu kapsulu sa svih strana osim s donje, i to na način da supraspinatus učvršćuje s gornje, infraspinatus i teres minor sa stražnje, a subskapularis s prednje strane. Kontrakcijama mišića rotatorne manžete glava nadlaktične kosti postavlja se u središnji najstabilniji položaj unutar glenoidalne udubine (26). Ruptura rotatorne manžete najčešće nastaje upravo u tzv. kritičnoj zoni koja predstavlja avaskularnu regiju tetive, a koja se nalazi uz hvatište tetive supraspinatusa za veliki tuberkul nadlaktične kosti (8). U području ramenog zgloba

nalaze se ujedno i strukture koje smanjenjem trenja olakšavaju kretanje tetiva mišića - burze. To su sinovijalne vreće ispunjene sluzavom tekućinom, a pri rođenju ih je u tijelu prisutno oko 150. *Bursa subtendinea m. subscapularis*, koja je zapravo produžetak zglobne šupljine, i *bursa subcoracoidea* iznimno su važne jer se njihovim otvaranjem omogućuje pristup u glenohumeralni zglob. Uz dvije spomenute u ramenom predjelu nalaze se i *bursa subdeltoidea* i *bursa subacromialis* koje često komuniciraju jedna s drugom te se zajedničkim imenom nazivaju "*subakromijalnim pomoćnim zglobom*". *Bursa subacromialis* olakšava pokrete deltoideusa preko zglobne ovojnice i tetive supraspinatusa. (5,70).

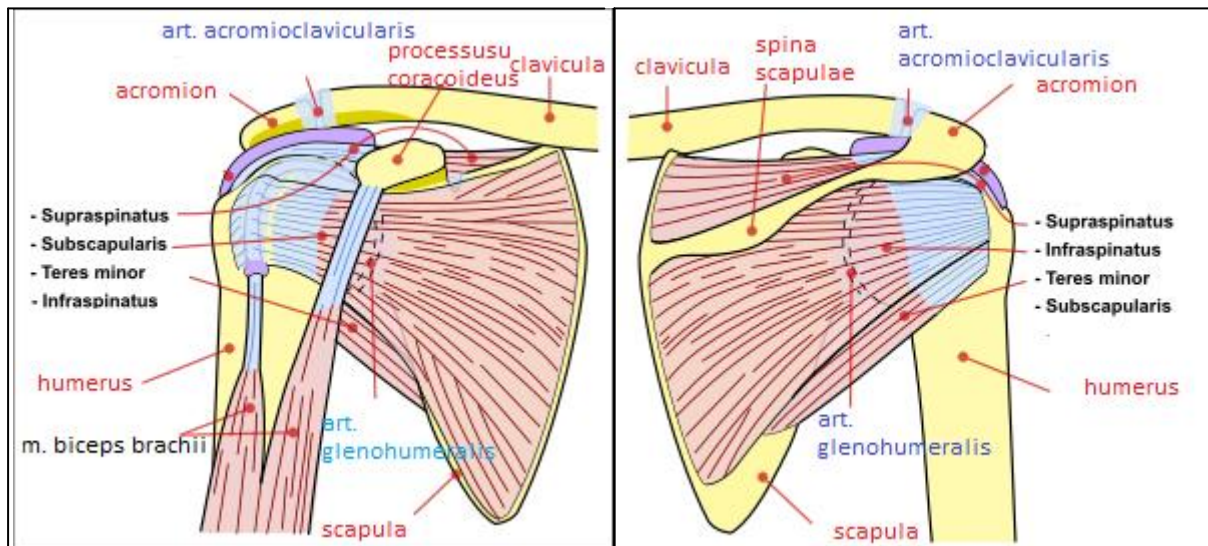
Akromioklavikularni zglob, *lat. articulatio acromioclaviculare*, ravni je zglob u čijoj se unutrašnjosti nalazi intraartikularni disk koji pomaže povećati kongruentnost zglobnih tijela (zglobne plohe na akromionu i lateralnoj stani klavikule). Akromioklavikularni ligament priječi dislokaciju u anteroposteriornom smjeru, a trapezoidni i konoidni dio korakoklavikularnog ligamenta priječe dislokaciju distalnog dijela klavikule u kraniokaudalnom smjeru. I ovdje je prisutna jedna sinovijalna vrećica, *bursa lig. coracoclavicularis* (4).

Sternoklavikularni kuglasti zglob, *lat. articulatio sternoclaviculare*, vrlo je važan jer predstavlja jedini pravi zglob koji povezuje gornje ekstremitete s trupom. Također sadržava intraartikularni disk kako bi se povećala sukladnost između *facies articularis sternalis claviculae* i *incisurae clavicularis sterni*. Ligamentarni aparat sačinjavaju *lig. costoclaviculare*, *lig. interclaviculare* i *lig. sternoclaviculare anterius et posterius*. (5,6). Posljednji ligament ujedno je najsnažniji i najvažniji u restrikciji anteroposteriorne nestabilnosti (3,75).

Skapulotorakalni zglob, *lat. articulatio scapulothoracalis*, nema prave zglobne plohe i zbog toga nije pravi zglob, ali omogućava kretanje lopatice u odnosu na stražnju stranu prsnoga koša. Ova veza lopatice i prsnoga koša pozicionira glenoid kako bi bio spreman za glenohumeralne kretnje (6,7). Skapulotorakalni zglob, zajedno s akromioklavikularnim zglobom, omogućuje rotaciju lopatice u frontalnoj ravnini pri čemu se konkavno zglobno tijelo ramena pri elevaciji ruke naginje do 50° kranijalno i pri adukciji ruke do 20° kaudalno (70).

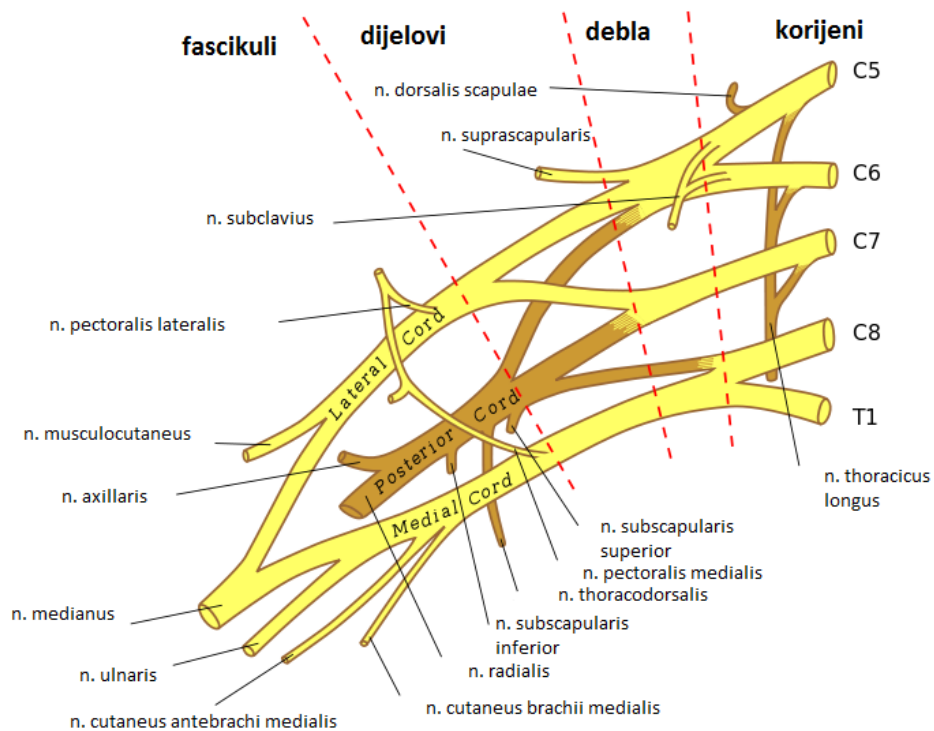
4.2. Mišići ramenog obruča

Mišići ramenog obruča (tablica 1) brojni su i važno je razumjeti kako oni djeluju sinkronizirano (slika 1). Rotatori lopatice predstavljaju skupinu mišića koji dovode glenoid u najpogodniji položaj za željenu kretnju (*m. trapezius*, *m. rhomboideus*, *m. serratus anterior*). Mišići rotatorne manžete (*m. supraspinatus*, *m. infraspinatus*, *m. teres minor*, *m. subscapularis*) centriraju glavu nadlaktične kosti u glenoidu, a u takvom položaju ligamentarno-labralni kompleks dodatno ju stabilizira. (10) (slika 1).



Slika 1. Crtež struktura ramenog pojasa te mišića rotatorne manžete desnog ramena s prednje i stražnje strane. Prema: (77).

Zanimljivo je da se svi mišići rotatorne manžete hvataju na veliki tuberkul nadlaktične kosti, osim subskapularisa čije je hvatište mali tuberkul (tablica 1). Brahijalni splet (*lat. plexus brachialis*) inervira mišiće ramenog obruča, kao i čitavi gornji ekstremitet. On polazi iz vratne kralježnice, a usmjeren je distalno, prema aksili. Prednji ogranci zadnja četiri cervikalna (C5-C8) i prvog torakalnog(Th1) spinalnog živca sačinjavaju brahijalni pleksus te predstavljaju njegove korjenove, radices plexus brachialis. Korjenovi se dalje u donjem dijelu vrata spajaju čineći tri debla, od kojih se svako deblo dijeli na prednji i stražnji dio. Prednji dijelovi C5-C7 udružuju se u fasciculus anterior, a prednji dijelovi C8-Th1 u fasciculus lateralis (6). Svi stražnji dijelovi ujediniuju se u fasciculus posterior, čija jedna od dvije završne grane, *nervus axillaris*, inervira *m. teres minor*. *M. supraspinatus* i *m. infraspinatus* inervira *nervus suprascapularis*, a *m. subscapularis* inervira *nervus subscapularis*, ogranci gornjeg debla brahijalnog spleta. (slika 2).



Slika 2. Shematski prikaz brahijalnog spleta (*lat. plexus brachialis*). Prema: (76).

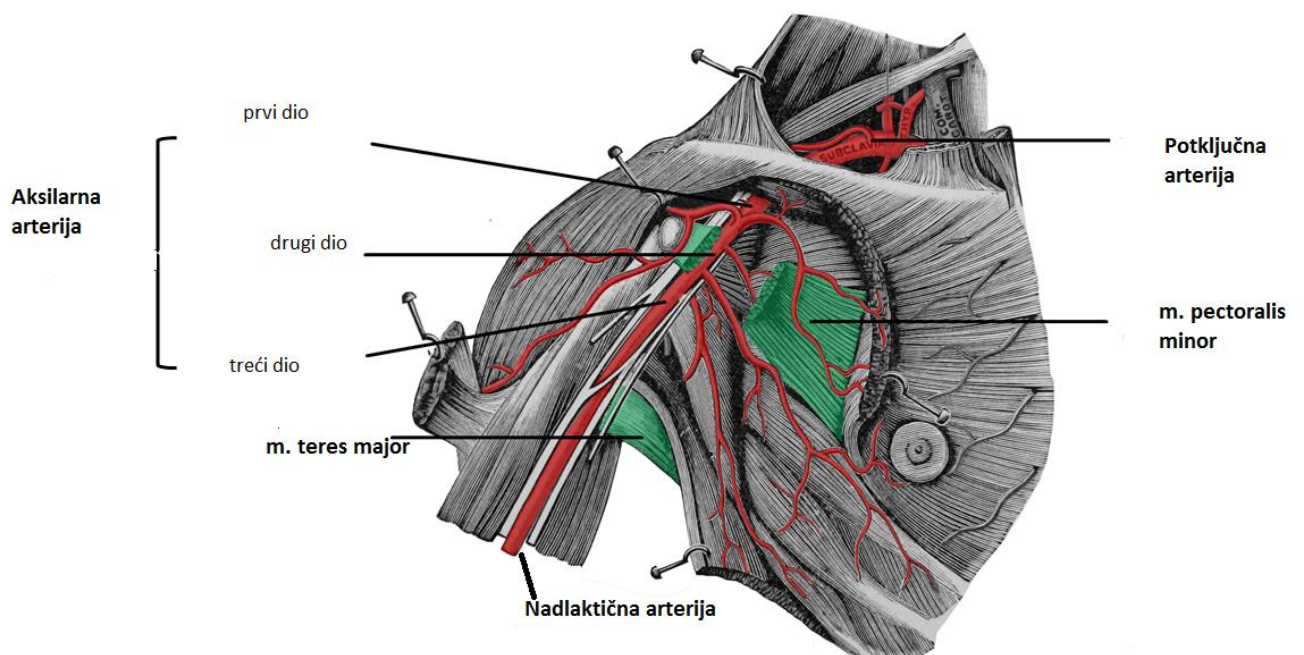
Tablica 1. Mišići ramenog obruča (polazišta, hvatišta, inervacija) (4,5).

MIŠIĆ	POLAZIŠTE	HVATIŠTE	INERVACIJA
M. supraspinatus	fossa supraspinata scapulae	tuberculum majus humeri	n.suprascapularis
M. infraspinatus	fossa infraspinata scapulae	tuberculum majus humeri	n.suprascapularis
M. teres minor	margo lateralis scapulae	tuberculum majus humeri	n.axillaris
M. subscapularis	fossa subscapularis scapulae	tuberculum minus humeri	n.subscapularis
M. deltoideus	clavicula, acromion, spina scapulae	tuberositas deltoidea	n.axillaris

M. teres major	margo lateralis scapulae, angulus inferior	crista tuberculi minoris humeri	n.subscapularis/n.thoracodorsalis
M. pectoralis major	clavicula, sternum et cartilago costae II-VII, vagina m.recti abdominis	crista tuberculi majoris humeri	nn.pectorales
M. pectoralis minor	costa III-V	processus coracoideus	nn.pectorales
M. subclavius	cartilago costae I	clavicula	n.subclavius
M. latissimus dorsi	processus spinosus vertebrae Th7-12/L1-5, crista sacralis mediana, labium externum cristae iliacae, costa X-XII	crista tuberculi minoris humeri	n.thoracodorsalis
M. trapezius	columna vertebralis	spina scapulae, acromion, clavicula	n.accessorius
M. serratus anterior	costae	scapula	n.thoracicus longus

Krvna opskrba ramenog obruča dolazi od aksilarne arterije (*lat. arteria axillaris*). Ona je anatomski nastavak potključne arterije (*lat. a. subclavia*), a anatomski se razlikuju tri segmenta, ovisno o položaju spram *m. pectoralis minor* (slika 3). Krvne žile koje opskrbljuju mišiće rotatorne manžete ramena su: *a. circumflexa humeri anterior*, *a. thoracoacromialis*, *a. suprascapularis* i *a. circumflexa humeri posterior*. Jednim od

uzroka ruptura rotatorne manžete smatra se upravo nedostatna krvna opskrba, ponajviše tetive mišića supraspinatusa. Zanimljivo je kako je Chansky sa sur. pokazao postojanje hipervaskularnosti u tome području, u usporedbi s prisutnom hipovaskularnosti na kadaverima. Hipervaskularnost kao posljedicu neovaskularizacije objasnio je kao rezultat dugotrajnog mehaničkog *impingementa* (81).



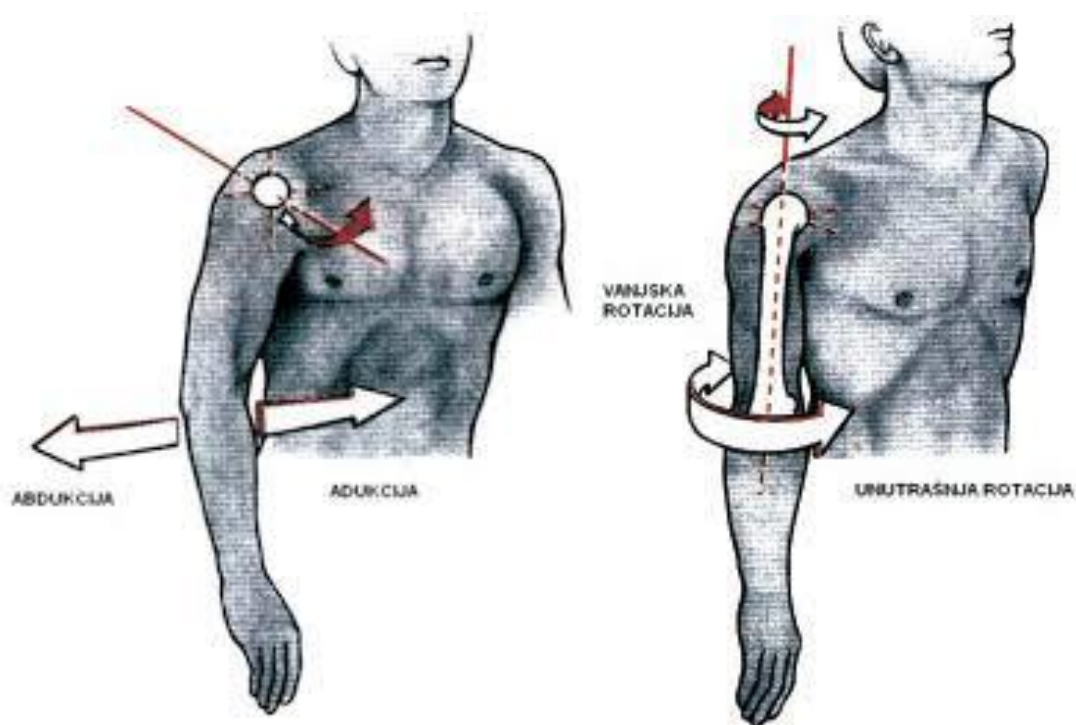
Slika 3. Shematski prikaz područja opskrbe aksilarne arterije. Prema: (78).

5. BIOMEHANIKA RAMENOG ZGLOBA

Nesrazmjer zglobnih tijela te tanka i labava zglobna čahura čine rameni zglob

nestabilnim, ali ujedno i najpokretljivijim zglobom ljudskoga tijela (10). Kretnje moguće u ovom zglobu izvode se u tri ravnine koje prolaze kroz rame (9) (tablica 2). Zamišljeni pravac oko kojega se vrše kretnje, prolazi sredinom zgloba, a okomit na ravninu u kojoj se vrše kretnje naziva se osovina pokreta. Tri su glavne osovine koje se projiciraju na rame, sagitalna, transverzalna i vertikalna (5). Oko sagitalne osi vrše se abdukcija (odmicanje ruke od trupa do 90°) i adukcija (primicanje ruke trupu do 45°). Nastavak abdukcije, dizanje ruke od 90° do 180° povećavajući udaljenost ruke od trupa, naziva se elevacija (11). Abdukciju započinje *m. supraspinatus* (prvih 15°), a do 90° nastavlja *m. deltoideus*. Iznad ove razine nastavak abdukcije dovodi do sruza velikog tuberkula nadlaktične kosti i krova ramenog zgloba što sprječava daljnju kretnju (6). Funkciju ublažavanja navedenog sruza kod elevacije obnaša nagib kralježnice u stranu i vanjska rotacija nadlaktične kosti. Nadalje, oko transverzalne osi vrše se antefleksija (odmicanje ruke prema naprijed do 90°) i retrofleksija (odmicanje ruke prema natrag samo do $40/50^\circ$ zbog ovijenosti zglobne čahure oko vrata nadlaktične kosti) (5). Nakon čiste antefleksije do 90° u ventralnom smjeru, nastavak podizanja ruke uz pomoć ramenog obruča do $150/170^\circ$ naziva se daljnja elevacija, a potpuna elevacija slijedi do 180° (6). Treća i posljednja os je vertikalna oko koje se vrše unutarnja rotacija (okretanje nadlaktice prema unutra do $70/90^\circ$) i vanjska rotacija (okretanje nadlaktice prema van do 90°) (slika 4). Rotacija predstavlja kretnju gornjeg ekstremiteta oko osi koja prolazi kroz glavu nadlaktične kosti i stiloidni nastavak lakatne kosti. Kretnja koja povezuje sve navedene kretnje naziva se cirkumdukcija, a može imati smjer prema van ili prema unutra. To je najopsežnija kretnja u kojoj nadlaktična kost opisuje plašt stošca s vrhom u vlastitoj glavi (11). Uz sve navedene kretnje, važno je poznavati srednji, neutralni položaj ramenog zgloba u kojemu su svi dijelovi zglobne čahure podjednako rasterećeni, a

isti omogućava djelomična antefleksija, abdukcija i vanjska rotacija (6). Valja razlikovati puni opseg kretnji u određenom zglobu, u ovom slučaju ramenom, i funkcionalni opseg kretnji. Funkcionalni opseg predstavlja raspon kretnji koji omogućava obavljanje svakodnevnih aktivnosti, za razliku od punog opsega kretnji koji nam govori o apsolutnoj mogućnosti pokreta. Na primjer, funkcionalni ROM proteže se od 0 do 45° za unutarnju rotaciju, dok se puni ROM može protezati sve do 90° (14).



Slika 4. Shematski prikaz dijela kretnji u ramenom zglobu (abdukcija, adukcija, vanjska i unutrašnja rotacija; nedostaju fleksija i ekstenzija). Prema: (79).

Tablica 2. Mišići ramena i kretnje u ramenom zglobu (5,6,11).

<u>KRETNJA</u>	<u>MIŠIĆ</u>
abdukcija	<i>m. deltoideus, m. supraspinatus</i>
adukcija	<i>m. pectoralis major, m. latissimus doris</i>
antefleksija	<i>m. pectoralis major (pars clavicularis), m. deltoideus (pars clavicularis), m. coracobrachialis</i>
retrofleksija	<i>m. deltoideus (pars spinalis), m. latissimus dorsi, m. pectoralis major (pars sternocostalis)</i>
vanjska rotacija	<i>m. deltoideus (pars spinalis), m. infraspinatus, m. teres minor</i>
unutarnja rotacija	<i>m. pectoralis major, m. deltoideus (pars clavicularis), m. latissimus dorsi, m. subscapularis</i>

Zanimljivost vezana uz ovaj, relativno, nestabilni zglob je manje trošenje u usporedbi s nekim stabilnijim zglobovima, uzmimo kao primjer zglob kuka. Slabije mehaničke sile među zglobnim tijela ramenog zgloba dovode do manje učestalosti osteoartritisu u usporedbi sa zglobom kuka. Naravno, treba spomenuti kako zglob kuka nosi tijelo te zbog toga zahtijeva snažnije mehaničke sile (13).

6. EPIDEMIOLOGIJA

Ruptura rotatorne manžete ramena samo je jedno od brojnih patoloških stanja koja pogađaju ovaj zglob. Već spomenuta izrazita pokretljivost ramena pridonosi povećanom riziku od nastanka ozljeda i oštećenja. Smatra se kako tijekom svoga života 18-26% odraslih osoba iskusi bol u području ramena koja može ograničavati svakodnevne aktivnosti (15). Uzroci patologije ramena raznoliki su, od infekcija, reumatskih, vaskularnih i degenerativnih bolesti, preko projiciranih abdominalnih i bolova iz područja vratne kralježnice, pa sve do promjena mekotkivnih struktura koje okružuju rameni zglob (mišići, tetive, ligamenti, burze, zglobna čahura, itd.) (20). Upravo ove promjene mekotkivnih struktura smatraju se specifičnim uzrokom sindroma bolnoga ramena, čija je incidencija u porastu u posljednjih 10 godina (15). Spomenuti sindrom karakterizira bol u predjelu ramena i ograničenost kretnji, a predstavlja opću dijagnozu koja ukazuje na patologiju ramena. Stručni naziv za to stanje je *periarthritis humeroscapularis* (21). Sindrom bolnog ramena obuhvaća brojne diferencijalne dijagnoze kao što su nestabilnost ramena, subakromijalni sindrom sraza, subakromijalni i subdeltoidni burzitis, kalcificirajući tendinitis, adhezivni kapsulitis, oštećenja tetive duge glave bicepsa, artroza glenohumeralnog i akromioklavikularnog zgloba te ruptura rotatorne manžete ramena (10). Određene promjene vezane su uz dob bolesnika. Pa se tako u starije populacije češće javljaju simptomi povezani s degeneracijom kosti, mišića, tetiva i ligamenata. Samo 1% svih oštećenja ramena čine mlađi od 30 godina s potpunom rupturom rotatorne manžete, oni češće pate od tendinitisa i nestabilnosti ramenog zgloba (16,17). U kontekstu sportskih ozljeda, 8-15% se odnosi na rame, a od njih skoro 4% predstavljaju hitna stanja (18). Problemi rotatorne manžete nešto češće javljaju se u ženske, te populacije srednje i starije životne dobi (1). Ruptura rotatorne manžete pune debljine,

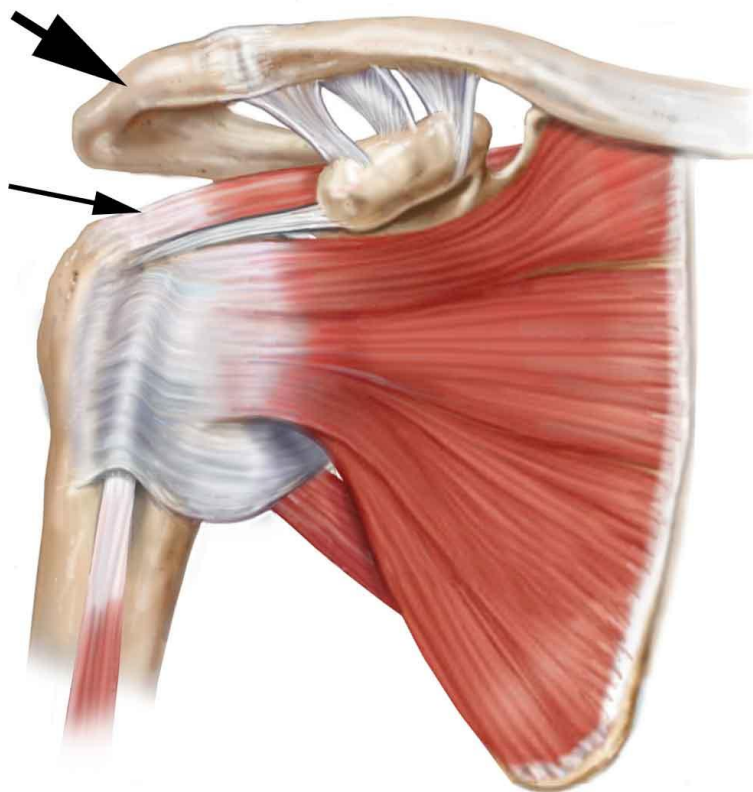
prema istraživanjima provedenim na kadaverima, iznosi 7-40%, a parcijalne rupture skoro 50% više. Među populacijom starijom od 60 godina, prevalencija iznosi barem 10%, a među starijima od 80 godina ruptura je asimptomatska u skoro 51% (4,19). Otprilike 50% asimptomatskih pacijenata razvit će simptome unutar 3 godine, a među njima progresija rupture dogodit će se u 40%. U pacijenata sa simptomatskom unilateralnom rupturom pune debljine postoji 56% šanse da imaju također asimptomatsku ili parcijalnu rupturu kontralateralno (3). Incidencija, kao i prevalencija ruptura rotatorne manžete rastu s dobi bolesnika (4). U Sjedinjenim Američkim Državama, 2006.godine, godišnja incidencija operacija ruptura rotatorne manžete iznosila je 98 na 100 000 stanovnika (22).

7. ETIOLOGIJA I PATOGENEZA

Akutnim rupturama smatramo one koje nastaju traumatski kao rezultat pada i prekomjernog napinjanja tetive uslijed jakih sila, koje onda pucaju, za razliku od kroničnih koje su rezultat degenerativnih promjena tetiva (10). Rupture uzrokovane ozljedama učestalije su u pacijenata mlađih od 40 godina, a oni stariji od 60 godina u anamnezi najčešće neće navesti nikakav oblik traume (4).

Prema vremenu koje je proteklo od ozljede, rupture se mogu podijeliti na akutne i kronične. Rupture koje se dijagnosticiraju unutar prva tri mjeseca od ozljede nazivamo akutnima, a one čiji su simptomi prisutni dulje od 3 mjeseca nazivamo kroničnima (4).

Ruptura rotatorne manžete posljedica je napredovanja sindroma sraza, *impingement syndrome*, čiji nastanak opisujemo u nastavku (8). Čimbenici koji mogu uzrokovati oštećenja rotatorne manžete ramena, odnosno sindrom sraza, brojni su, a mogu se podijeliti na unutarnje i vanjske (4). U unutrašnje čimbenike ubrajamo promjene u omjeru vode, kolagena i visokosulfiranih glikozaminoglikana, degeneraciju tetive kojoj uzrok može biti starenje ili je stanično-posredovana te promjene u krvnoj opskrbi ovog područja (8). Zbog navedenih, rotatorna manžeta gubi svoju funkciju dinamičkog stabilizatora ramenog zgloba te više nije u mogućnosti zadržati glavu nadlaktične kosti u središtu glenoida, a ista se ujedno pomiče prema kranijalno (10). Kranijalni pomak rezultira vanjskom kompresijom tetiva rotatorne manžete što dovodi do još težeg oštećenja tetiva (slika 5). Vanjski čimbenici obuhvaćaju zadebljanje akromioklavikularnog zgloba zbog prethodno nastalog osteoartritisa te akromion nagnut u stranu. Uz to, valja spomenuti i tri različita oblika akromiona (ravni, zakrivljeni, kukasti) koja su po prvi puta opisali Bigliani i Morrison 1986. godine. Smatra se da je tip 3, kukasti akromion, najčešće povezan s oštećenjima rotatorne manžete ramena (8). Spomenuti unutarnji i vanjski čimbenici uzrokuju kompresiju tetiva rotatorne manžete, prvenstveno tetive supraspinatusa, prilikom abdukcije (10).



Slika 5. Prikaz tetive supraspinatusa (tanja strelica) koja biva stisnuta prilikom abdukcije u subakromijalnom prostoru između akromiona (deblja strelica) i hvatišta tetive na velikom tuberkulu. Prema: (80).

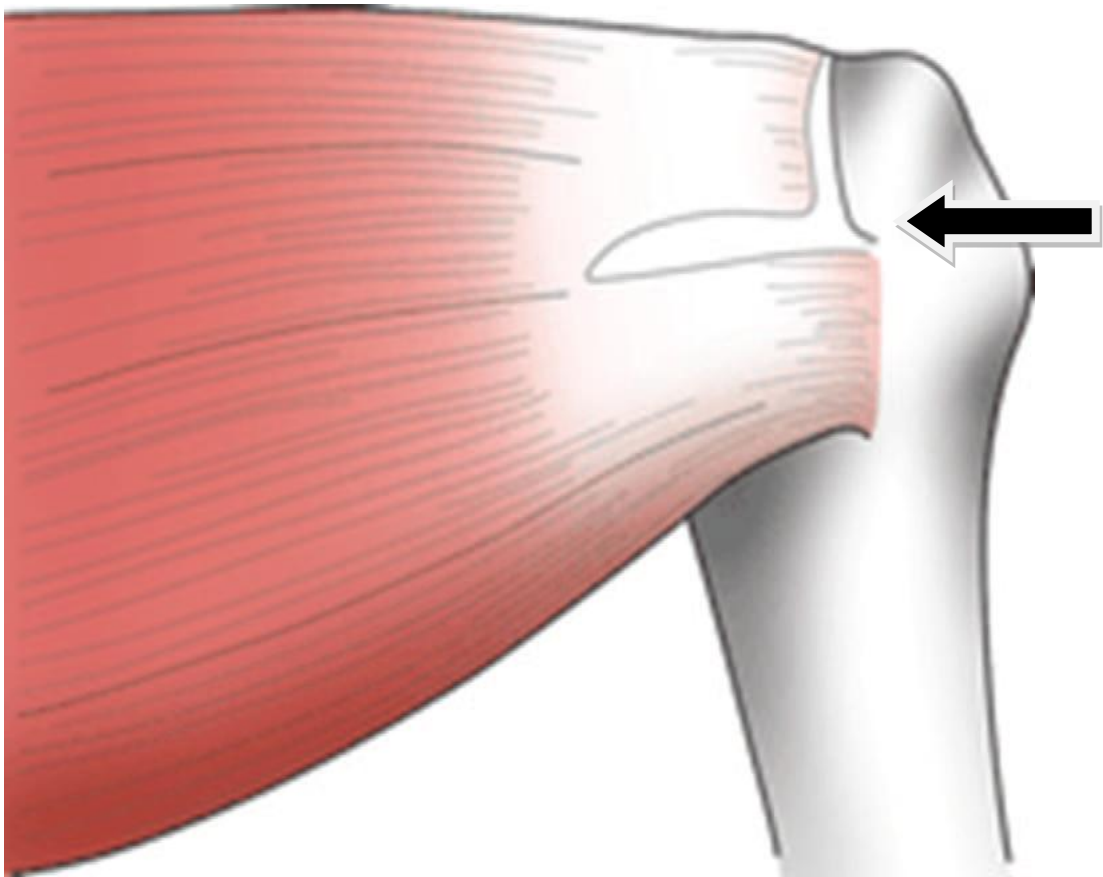
Fiziološki, odmicanjem ruke od trupa tetive rotatorne manžete pomaknu se ispod korakoakromijalnog luka, koji čine akromion, korakoidni nastavak lopatice, korakoakromijalni ligament i akromioklavikularni zglob (8,10). Približavanje abdukciji od 90°, dolazi do blage vanjske rotacije ruke kako bi rotatorna manžeta mogla zauzeti najveći dio subakromijalnog prostora. No, kod zanimanja koja uvjetuju dugotrajnost ovog položaja, uz dodatne repetitivne unutrašnje i vanjske rotacije ruke, tetive postaju iritirane stalnim trenjem uz prednji rub akromiona i korakoakromijalni ligament (8). Pritisak na tetive postupno ih stanjuje te one postaju krute (1). Aktivnosti u kojima je ruka konstantno u abdukciji, fleksiji i unutarnjoj rotaciji, položaju poznatom pod nazivom *impingement position*, su: pranje prozora, bojanje i poliranje ravnih

površina, kao i tenis, odbojka, rukomet, plivanje, vaterpolo i bacački sportovi (4,8). Također, lokalizacija u kojoj dolazi do trenja tetiva ujedno je i mjesto najslabije krvne opskrbe tetive supraspinatusa, a nalazi se oko 1cm proksimalno od hvatišta tetive na veliki tuberkul nadlaktične kosti. To područje naziva se *kritična zona* (8). Najblaži oblik ozljede upravo je, već spomenuto, trenje koje rezultira edemom i krvarenjem (tablica 3). Ono je reverzibilno i samoograničavajuće, no ako potraje može dovesti do malenih ruptura popraćenih ožiljkavanjem, kalcifikacijom tetiva i fibroartilaginoznom metaplazijom. Tijelo na ozljedu reagira kongestijom i vaskularnom reakcijom, a time smanjuje raspoloživi subakromijalni prostor te povećava kompresiju tetiva, uz pogoršanje simptoma. Napredovanjem sraza, moguć je razvoj fibroze i tendinitisa, a u ljudi koji imaju smanjenu sposobnost cijeljenja može doći do širenja mikroskopskih ruptura (8,23). Ako se kompresija nastavi dolazi do razvoja nastanka osteofita te do pojave ruptura tetiva (slika 6), veličinom od manjih, pa sve do masivnih. Podjela oštećenja rotatorne manžete po Neeru prikazana je u tablici 3 (9,23).

Tablica 3. Podjela ozljeda rotatorne manžete po Neeru (9,23).

<u>STUPANJ</u>	<u>DOB</u>	<u>KLINIČKE</u> <u>POSLJEDICE</u>	<u>LIJEČENJE</u>
I – edem, krvarenje	<25	reverzibilne	konzervativno
II–fibroza, tendinitis	25-40	bol pri aktivnosti	subakromijalna dekompresija
III-osteofiti, ruptura	>40	onesposobljenje	subakromijalna dekompresija i sanacija tetive

Razlikujemo parcijalne i potpune rupture rotatorne manžete ramena. Parcijalnom lezijom smatra se ona tetiva koja je istrošena i stanjena na mjestu dodira s akromionom te u području kritične zone (1). Parcijalne mogu biti smještene površinski burzalno, u središtu intratetivno, tj. intrasubstancijski ili na unutrašnjoj, tj. zglobnoj strani.



Slika 6. Shematski prikaz rupturirane tetive supraspinatusa (crna strelica). Prema:

(1).

Kod potpunih ruptura postoji komunikacija između zglobnog prostora i subdeltoidne ili subakromijalne burze, što u fiziološkim uvjetima nije prisutno (10). Potpune velike rupturi mogu dovesti do pomicanja glave nadlaktične kosti kranijalno tako da se nasloni na akromion, pa se onemogućuje čak i pasivne kretnje ramena. Ovo stanje je

važan rizični čimbenik za razvoj sekundarne destruktivne artropatije, poznate pod nazivom artropatija uslijed rupture rotatorne manžete, *eng. cuff tear arthropathy* (23).

DeOrio i Colfield klasificirali su potpune rupture prema veličini na male (ispod 1 cm), srednje (1-3 cm), velike (3-5 cm) i masivne (>5 cm, zahvaćene dvije tetive) (3).

Kompleksnu podjelu ruptura prikazao je Patte (tablica 4).

Tablica 4. Modificirano prema: Patteova kompleksna podjela rupture rotatorne manžete (24).

VELIČINA RUPTURE	SAGITALNA TOPOGRAFIJA RUPTURE	FRONTALNA TOPOGRAFIJA RUPTURE
I-parcijalna ili <1cm	subskapularisa	1.stupanj-prox bataljak blizu hvatišta
II-kompletna supraspinatusa	korakohumeralnog ligamenta	2.stupanj-prox bataljak na vrhu glave humerusa
III-kompletna >1 mišića	izolirana supraspinatusa	3.stupanj-prox bataljak u razini glenoida
IV-masivna >5cm	supraspinatusa i parc.infraspinatusa	
	supraspinatusa i infraspinatusa	
	supraspinatusa, infraspinatusa, subskapularisa	

8. KLINIČKA SLIKA

Bolesnici s rupturom rotatorne manžete kao najčešći simptom navode bol. Ona je najčešće lokalizirana s prednje i vanjske strane ramena, nerijetko se širi i niz ruku sve do sredine nadlaktice (8). Ovisno o fazi oštećenja, bol može biti prisutna i u mirovanju, ali najčešće je potaknuta obavljanjem neke od aktivnosti koje uključuju podizanje ruke iznad glave. Tipično je prisutna i bol noću, koja otežava usnivanje, a također se javlja i nemogućnost spavanja na oboljeloj strani (10). Često su bolne i ograničene kretnje doticanja lopatice rukom koja je u maksimalnoj unutrašnjoj rotaciji (4). Također, subakromijalne krepitacije mogu biti prisutne pri kretnjama, a aktivne kretnje ograničene su u usporedbi s pasivnima. Kao posljedica rupture mišića, može se razviti atrofija istih (najčešće mišići supraspinatus, infraspinatus) (25). Ako je pak tetiva duge glave bicepsa oštećena, bol će se tipično projicirati u intertuberkularni žlijeb nadlaktične kosti (9).

Degenerativna etiologija rupture rotatorne manžete prolazi kroz više faza: subakutni tendinitis, kronični tendinitis te same rupture. U početnoj fazi degenerativnog oštećenja rotatorne manžete, subakutnom tendinitisu, bol se javlja s prednje strane ramena nakon obavljanja provocirajućih aktivnosti kao što su, primjerice, ranije spomenuti bacački sportovi, pranje prozora i slično. Inspekcijom nema vidljivih promjena ramenog zgloba, a na palpaciju je prisutna osjetljivost koja se najbolje može demonstrirati postavljanjem ruke u abdukciju i unutarnju rotaciju jer je tada tetiva supraspinatusa izložena trenju uz akromion (8). Odlaganje kalcifikata u tetivu supraspinatusa može biti jedan od uzroka osjetljivosti na palpaciju. Izbjegavanjem provocirajućih aktivnosti bol se povlači (9). Ako se razvije kronični tendinitis, bol je češća, pogotovo noću te onemogućava ležanje na zahvaćenoj strani. Nisu samo

provocirajuće aktivnosti zaslužne za početak boli, već i svakodnevne aktivnosti poput češljanja kose ili oblačenja nisu više jednostavne za obavljati. Uz bol, može postojati i otežana pokretljivost ramena. U ovoj fazi, tendinitis može zahvatiti i tetivu bicepsa. Bolesnici anamnestički često navode epizode bolova iz prošlosti koje su prolazile na izbjegavanje određenih aktivnosti ili korištenje analgetika, ukazujući na subakutni tendinitis (8). Važno je ustanoviti postojeću slabost mišića, te u kojem razmjeru je prisutna ukoliko postoji. Također, potrebno je procijeniti opseg aktivnih i pasivnih kretnji (3). Često nije lako razgraničiti kliničku sliku kroničnog tendinitisa i već prisutnih parcijalnih ruptura, jer preostala netaknuta tetivna vlakna mogu omogućiti aktivnu abdukciju ramenog zgloba uz prisutnost bolova. Uz bolove, bolesnici s parcijalnim rupturama, javljaju i ukočenost ramenog zgloba te slabost mišića (8). Ukoliko želimo klinički procijeniti opseg rupture, najbolji pokazatelj je vršenje aktivne rotacije. Pri masivnoj rupturi rotatorne manžete ramena bolesnik tipično ne može aktivno izvršiti vanjsku rotaciju (25). Klinička razlika parcijalnih i potpunih ruptura lakše je uočljiva ako promatramo kretnje ramena u kroničnoj fazi. Kroničnu potpunu rupturu karakterizira nemogućnost izvođenja aktivne abdukcije, no moguće je izvesti punu pasivnu abdukciju, a često je prisutan i tzv. *paradoks abdukcije*, kod kojega nakon pasivnog podizanja ruke iznad 90° bolesnik može sam održavati ruku u tom položaju koristeći *m. deltoideus*. No, prilikom spuštanja razine ispod 90°, ruka padne sama od sebe (*eng. drop arm sign*). Aktivne kretnje abdukcije i vanjske rotacije ostaju znatno ograničene u odnosu na zdravu ruku (8).

Prilikom postojanja akutnih, traumatskih ruptura u mlađih osoba javljaju se akutna bol i slabost ramenih mišića. No, anamnestički podaci su ključni za razlikovanje traumatskih od atraumatskih ruptura (3).

Promjene poput neuobičajenog položaja ruke, prominencije akromioklavikularnog zgloba ili izbočene skapule mogu biti prisutni. Ali njih, kao i ostale simptome i znakove bitno je razlikovati od diferencijalnih dijagnoza rupture rotatorne manžete ramena (8).

9. DIJAGNOSTIKA

U dijagnostici oštećenja rotatorne manžete ramena najbitnijim se smatraju klinički testovi, ultrazvuk (UZV), rendgenske snimke (RTG) i magnetna rezonancija (MR) (1). Kao i svaki pregled bolesnika, pravilna dijagnostika obuhvaća i - uzimanje anamneze, inspekciju i palpaciju oboljelog područja te područja oko njega (3). Ako se govori konkretno o bolnom ramenu pristup bolesniku obuhvaća, uz navedeno, i sljedeće: ispitivanje kretnji te specifične kliničke testove, neurološki pregled, slikovne dijagnostičke metode, artrografiju i artroskopiju koja može imati dijagnostičku i terapijsku funkciju (25).

Anamnestički, uz osobne i podatke o postojećim bolestima, najbitnije je saznati informacije o sadašnjoj bolesti. Bitno je istražiti intenzitet, lokalizaciju, karakteristike, učestalost, trajanje bolova, kao i provocirajuće i čimbenike pogoršavanja. Iz razgovora s bolesnikom moguće je doznati o stanjima koja mogu uzrokovati prenesenu bol te traumatskim događajima ili zanimanju koje je moglo dovesti preko sindroma sraza do ruptore rotatorne manžete ramena (26). Valja ispitati o mogućem osjećaju slabosti ruke, nestabilnosti ramena, ukočenosti i otečenosti. Također, treba saznati postoji li ograničenje u svakodnevnim aktivnostima.

Za inspekciju važno je znati da obje ruke, vrat, obje lopatice i gornji dio prsa moraju biti otkriveni i vidljivi (8). Najbitnije je uočiti držanje bolesnika, simetričnost ramena kao i prsnoga koša, konturu ramena te trofiku muskulature (26). Pregled valja započeti pregledom kože, a ne smije se zaboraviti ni aksilarno područje koje može biti otečeno ako postoji izljev u ramenom zglobu. Pri pogledu straga najbolje možemo uočiti prisutnost atrofije mišića supraspinatusa, infraspinatusa i deltoideusa, dislokaciju akromioklavikularnog zgloba, pomak skapule, kao i asimetrični položaj ramena. Pogled sprijeda nam omogućava uvid u trofiku pektoralnog mišića te eventualnu prisutnost otekline akromioklavikularnog i sternoklavikularnog zgloba. Značaj dobre inspekcije možemo pokazati na primjeru atrofije mišića supraspinatusa koja najčešće ukazuje na rupturu tetive istoga, dok atrofija mišića deltoideusa češće ukazuje na patologiju koja pogađa živce (8).

Palpaciju valja izvršiti u mirovanju te pri pokretanju bolesnikovih ruku. Započinje se sa sternoklavikularnim zglobom, zatim slijedi ključna kost sve do akromioklavikularnog zgloba i korakoidnog nastavka, palpira se prednji rub akromiona, područje oko njega te prednji i stražnji rub glenoida. Pri eksteniranom ramenu, lako se može palpirati tetiva supraspinatusa smještena odmah ispod prednjeg ruba akromiona, a na tendinitis ili rupturu mogu ukazati krepitacije pri pokretanju ruke upravo na ovom području spomenute tetive. Pomakom kaudalno osjeti se koštano omeđenje žlijeba bicepsa, pogotovo ako se ruka lagano rotira kako bi koštani greben mogao kliziti medijalno i lateralno pod rukom ispitivača. Strukture koje se još mogu palpirati su veliki i mali tuberkul nadlaktične kosti (8,26).

Nakon palpacije valja ispitati puni opseg kretnji te pasivnu i aktivnu pokretljivost ramenog zgloba, a nakon toga specifičnim kliničkim testovima posumnjati na specifičnu patologiju istoga (3). Pasivne kretnje samo glenohumeralnoga zgloba, za

razliku od istovremenog pokretanja i glenohumeralnog i skapulotorakalnog, ispituju se tako da ispitivač jednom rukom fiksira ključnu kost i lopaticu, potiskujući rame prema kaudalno, a drugom rukom ispitivač manipulira ispitanikovu ruku u cijelom raspoloživom opsegu kretnje (8). Razlikovanje ovih dviju vrsta pokretljivosti već smo spomenuli, jer na primjer, kod rupture rotatorne manžete ramena često je onemogućena aktivna pokretljivost uz održanu pasivnu.

Brojni klinički testovi ispituju snagu rotatorne manžete (tablica 5), patologiju tetive duge glave bicepsa, ukazuju na moguću nestabilnost ramena ili postojanje sindroma sraza. Također, u posljednje vrijeme sve su popularniji funkcionalni testovi koji omogućavaju uvid u funkciju zgloba bitnu za obavljanje svakodnevnih aktivnosti. Funkcionalni testovi specifični za rame su: ROWE indeks, UCLA indeks, Constantov indeks, Indeks boli i onesposobljenosti ramena. SF-36 indeks koristi se za procjenu i fizičkog i mentalnog zdravlja (9,82). Park i suradnici pokazali su kako je razlika u ROWE indeksu od minimalno 9.7 pokazatelj kliničkog poboljšanja, na primjeru artroskopske operacije prednje nestabilnosti ramena (27).

Tablica 5. Medical Research Council skala gradiranja mišićne snage (4).

<u>KLINIČKI</u>	normalno	slabost	moguće	moguće	podrhtavajuće	nema
<u>NALAZ</u>		protiv	svladati	kretnje	kretnje	mišićne
<u>MIŠIĆNE</u>		otpora	gravitaciju	bez		aktivnosti
<u>SNAGE</u>				gravitacije		
<u>OCJENA</u>	5	4	3	2	1	0

Klinički testovi, kojima se može posumnjati na određenu patologiju rotatorne manžete, dijele se u dvije skupine. Prva skupina testova ukazuje na postojanje boli u području ramenog zgloba, a ona može biti posljedica sindroma sraza ili ruptur ili nekih drugih stanja (8,9):

- 1) Znak bolnog luka (*eng. painful arc sign*) – prilikom aktivne abdukcije dolazi do poremećaja u ritmu pokreta između nadlaktične kosti i skapule te bolesnik osjeća bol podižući ruku od 60° do 120°, iznad te razine bol prestaje i elevacija ruke je olakšana (ista kretnja s rukom u vanjskoj rotaciji relativno je bezbolna) (8)
- 2) Neerov znak (*eng. Neer's sign*) – ispitivač jednom rukom stabilizira lopaticu, a drugom odiže bolesnikovu ruku u pasivnoj fleksiji, abdukciji i unutarnjoj rotaciji. Tako dovodi veliki tuberkul nadlaktične kosti točno ispod korakoakromijalnog luka te provocira bol s osjetljivošću od 80% ako postoji sindrom sraza ili ruptura rotatorne manžete. Specifičnost nije toliko visoka jer je test pozitivan i u prisutstvu glenohumeralne nestabilnosti, SLAP lezije te

akromioklavikularnog osteoartritisa (8,9)

- 3) Neerov test za impingement (*eng. Neer's impingement test*) – u slučaju pozitivnog Neerova znaka, može se nastaviti s Neerovim testom koji pomaže potvrditi dijagnozu. Ispitivač ubrizga 10ml anestetika (1% lidokain) u subakromijalni prostor, ako bol nestane ili bude značajno smanjena Neerov test smatra se pozitivnim (4,8)
- 4) *Hawkins-Kennedy test* – rame je u abdukciji u razini lopatice na 90° s laktom flektiranim pod 90°, ispitivač jednom rukom stabilizira tu ruku, a drugom rukom ju rotira unutra u potpunosti. Test je pozitivan ako se pojavi bol u anterolateralnom predjelu ramena. Također kao Neerov znak, test je visokoosjetljiv, ali niskospecifičan (8)
- 5) Jobov test = Test "prazne limenke" (*eng. Jobe's test = "empty can" test*) – rame je u abdukciji u razini lopatice na 90° s laktom u punoj ekstenziji i palcem usmjerenim prema podu. Bol pri opiranju ispitivačevom pritisku prema dolje ukazuje na iritaciju tetive supraspinatusa (3,8)

Druga skupina kliničkih testova govori više o izoliranim slabostima i oštećenjima pojedinih tetiva koje čine rotatornu manžetu (8):

- 1) Test otpora vanjskoj rotaciji i test otpora unutarnjoj rotaciji (*eng. Resisted external rotation test (infraspinatus) and resisted internal rotation test*) – sljedeći mišić čija se izolirana snaga može ispitivati je infraspinatus. Bolesnik stoji s rukama uz tijelo u položaju fleksije podlaktice od 90°, zamoli ga se da vanjski rotira obje ruke uz primjenu otpora ispitivača. Ona ruka koja slabije vrši vanjsku rotaciju pozitivna je na slabost infraspinatusa.

Postoji i druga varijanta istoga testa, bolesnik opet vanjski rotira ruke uz otpor ispitivačevoj sili, ali ovoga puta u položaju od 90° abdukcije. Ako uspijeva vršiti rotaciju usprkos boli, vrlo vjerojatno radi se o tendinitisu. No, ako ne uspijeva treba misliti na rupturu tetive infraspinatusa. Test otpora unutarnjoj rotaciji može se vršiti pomoću elastične trake, bolesnik stoji i opire se sili elastične trake povlačeći ju u smjeru unutarnje rotacije (3,9)

- 2) Test "pritiska trbuha" (*eng. Belly press test (subscapularis)*) – u slučaju ruptуре subskapularisa bolesnik ne može postaviti ruke na abdomen, pomaknuti laktove prema naprijed te pritisnuti abdomen, također lakat ozlijeđene ruke pomicat će se unatrag (3,8)
- 3) Znak "zaostajanja" (*eng. the "lag sign" (infraspinatus, supraspinatus)*) – ovaj znak upućuje na moguću rupturu supraspinatusa ili infraspinatusa. Bolesniku se ruke lagano odmaknu od tijela i postave u položaj maksimalne vanjske rotacije. Ako on ne može održavati ruke u tom položaju nego jedna ruka "padne" u neutralniji položaj sumnja se na rupturu navedenih mišića (8)
- 4) Znak "padanja" (*eng. the "drop sign" (infraspinatus, stražnji dio manžete)*) – sljedeći znak sličan je prethodnome, razlika je u položaju ruke. Abdukcija od 90°, podlaktica flektirana pod istim kutem, ruke u maksimalnoj vanjskoj rotaciji. Ako jedna ruka padne vrlo je vjerojatno ruptura u pitanju (1,8)
- 5) Test "odizanja" (*eng. the "lift-off" test (subscapularis)*) – ruke bolesnika postave se na leđa tako da dorzum šake dodiruje srednjelumbalni dio kralježnice, zatim ispitivač odigne ruke i zamoli bolesnika da ih drži u tome položaju. Ako to nije moguće, prisutna je slabost subskapularisa koja može biti posljedica njegove ruptуре. Ako je unutarnja rotacija izrazito bolna i

onemogućena, ovaj test ne valja izvoditi (8)

Katkad, uz rupturu tetiva mišića koji čine rotatornu manžetu, može doći i do ozljede tetive bicepsa. Zato valja izvesti i nekoliko testova koji bi ukazali na postojanje ove patologije.

- 1) Speedov test (eng. *Speeds test*) – ruke bolesnika nalaze se u prednjoj elevaciji na 90° s laktom u punoj ekstenziji, ispitivač pruža otpor pokušaju daljnje elevacije prvo u položaju pronacije, zatim i supinacije. Ako dođe do boli ili slabosti treba misliti na rupturu tetive bicepsa, a ako dođe samo do omekšanja u bicipitalnom žlijebu tendinitis je vjerojatan (8,9)
- 2) Yergasonov test (eng. *Yergasons test*) – ako dođe do bolnosti tetive u bicipitalnom žlijebu prilikom pokušaja okretanja ruke u supinaciju i vanjsku rotaciju iz prvotnog položaja ruku uz tijelo flektiranih pod 90° u pronaciji moguća je ozljeda tetive bicepsa, vrlo vjerojatno tendinitis (8,9)
- 3) Popajev znak (eng. *Popeyes sign*) - ukazuje na rupturu tetive bicepsa s prilično visokom osjetljivošću. U ovom slučaju nadlaktica bolesnika promijenjenog je izgleda, s izbočenjem mišića nalik pokušaju pretjerane fleksije (69)

Zanimljiv je rezultat studije Murrella i Walton, koji govori kako je značaj prediktivne vrijednosti (osjetljivost, specifičnost) nekih kliničkih testova podjednak onome naprednijih dijagnostičkih metoda poput ultrazvuka i magnetne rezonancije, iako su ovi klinički testovi tek jedan od prvih koraka u dijagnosticiranju ruptore rotatorne manžete ramena. Štoviše, klinički testovi su puno jednostavniji i ekonomičniji za izvesti (63). Oni su pokazali visok postotak prisutnih ruptura, čak 98%, nakon izvođenja testova (test izolirane slabosti supraspinatusa, slabosti u vanjskoj rotaciji i

impingement testa), uz postojeću bol. A ako su dva od spomenuta tri testa bila pozitivna u pacijenata starijih od 60 godina, vjerojatnost postojanja rupture nije padala ispod 98%. Također, uočili su visoku specifičnost *drop arm znaka* od 98% tako da i on može pridonijeti pozitivnoj prediktivnoj vrijednosti, ali osjetljivost je bila značajno niža, svega oko 10% (63,70).

Zanimljiva je mogućnost razlikovanja uzroka gubitka ramenih kretnji. Ovo se vrši aplikacijom anestetika u određeno područje, u ovom slučaju subakromijalni prostor. Ako niti nakon apliciranog anestetika bolesnik ne može fiziološki pokretati rameni zglob vrlo je vjerojatno u pitanju ruptura (8).

Nakon kliničkog pregleda u postavljanju dijagnoze koristimo slikovne dijagnostičke metode. U većini slučajeva je RTG prva slikovna metoda koja se koristi kod ozljeda ramena (akutne traume, kronične boli ili nestabilnosti). Međutim, u posljednje vrijeme sve se više UZV i MR nameću kao primarne slikovne dijagnostičke metode (64,71,72).

9.1. RTG

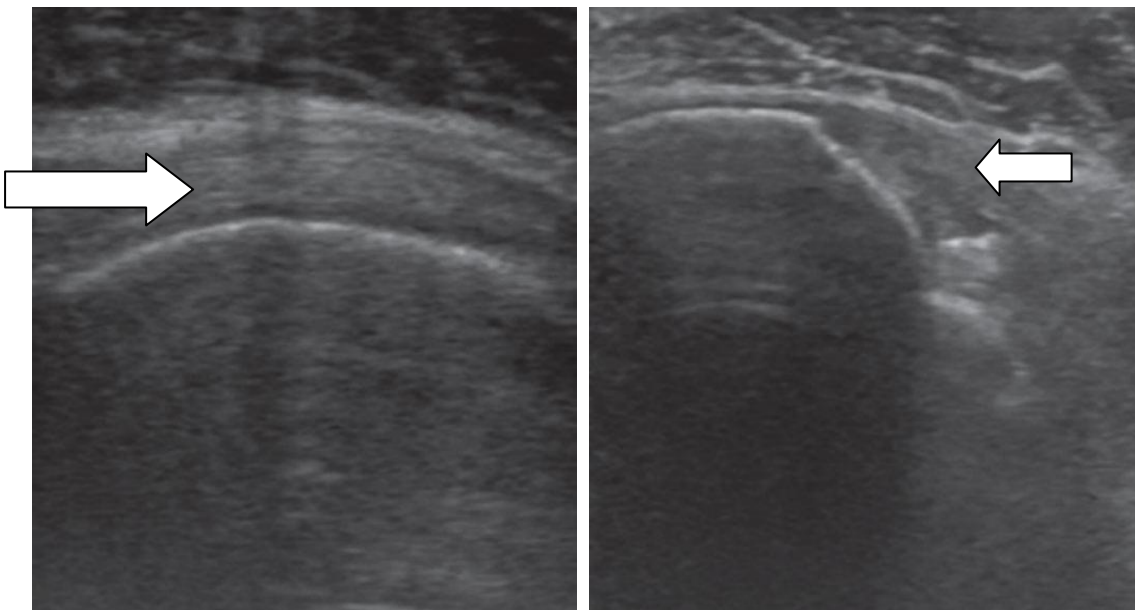
Za RTG snimke ramenog zgloba bolesnika se može postaviti u stojeći, sjedeći ili ležeći položaj (9). Kako bi se dobio potpuni radiološki prikaz ramena preporučuje se učiniti pet, od više mogućih, projekcija (AP u neutralnom položaju, AP u vanjskoj rotaciji, AP u unutarnjoj rotaciji, aksilarnu i kosu projekciju). Međutim, sumnja na pojedina patološka stanja ramenog zgloba zahtijeva kombinaciju različitih projekcija (64,71). Tako, u slučaju traume, najčešće se snimaju AP i lateralna skapularna Y projekcija nadopunjujući se međusobno. Ove dvije snimke mogu dijagnosticirati frakture i subluksacije, ili pretpostaviti ozljede rotatorne manžete na temelju prisustva koštanih lezija ovisnih o mehanizmu traume (9,64). Prilikom postojanja kronične boli

ramena i djelomičnog gubitka funkcije preporučaju se snimiti AP projekcije u unutarnjoj i vanjskoj rotaciji te aksilarna s rukom u položaju abdukcije. Ovime se u ranoj fazi ozljede tetive mogu prikazati degenerativne promjene poput osteofita, cističnih formacija i suženja subakromijalnog prostora, a u kasnijoj stanjenje akromiona, sklerozacija velikog tuberkula humerusa koja upućuje na degenerativnu rupturu i kranijalni pomak glave nadlaktične kosti zbog gubitka dinamičke stabilizacije u odnosu na glenoid (3,8,21,64,71). Konkretno govoreći o pojedinim tetivama manžete, u slučaju rupture supraspinatusa RTG snimke mogu biti normalne, a u slučaju ruptore supraspinatusa i infraspinatusa bit će vidljiv spomenuti kranijalni pomak glave humerusa (1).

9.2. UZV

Iz svega navedenog jasno je kako je RTG prikladniji za ozljede koštanog tkiva, za razliku od UZV čija je glavna primjena upravo dijagnosticiranje stanja mekih tkiva. Međutim, uz meka tkiva, ultrazvukom se mogu dobro prikazati i zglobna hrskavica te površina kosti. Zbog toga se smatra kako se pomoću UZV-a, pa i MR-a, mogu ranije uočiti destrukcije ili reparacije površine kosti, uspoređujući ih s klasičnim rendgenom (1,72). Prednosti ultrazvuka su brojne, od jednostavnog i često dostupnog izvođenja, ekonomične prihvatljivosti, preko neinvazivnosti pa sve do dinamičkog pregleda bolesnika u realnom vremenu (što, osim artrografije, ne omogućava niti jedna druga metoda). Nedostatom se smatra potrebno iskustvo ispitivača (4,9,64). Brojne studije ispitale su učinkovitost UZV u dijagnozi ruptore rotatorne manžete ramena, Brandt i Mack složili su se oko osjetljivosti od 57-91% te specifičnosti od 76-100% (67,74), no rezultati variraju (73). Točnost identifikacije ruptore slična je kao i ona u MR, no poteškoće mogu stvoriti parcijalne ruptore u kojih je oštećena samo jedna strana tetive (najčešće zglobna). To se ultrazvučno prikazuje

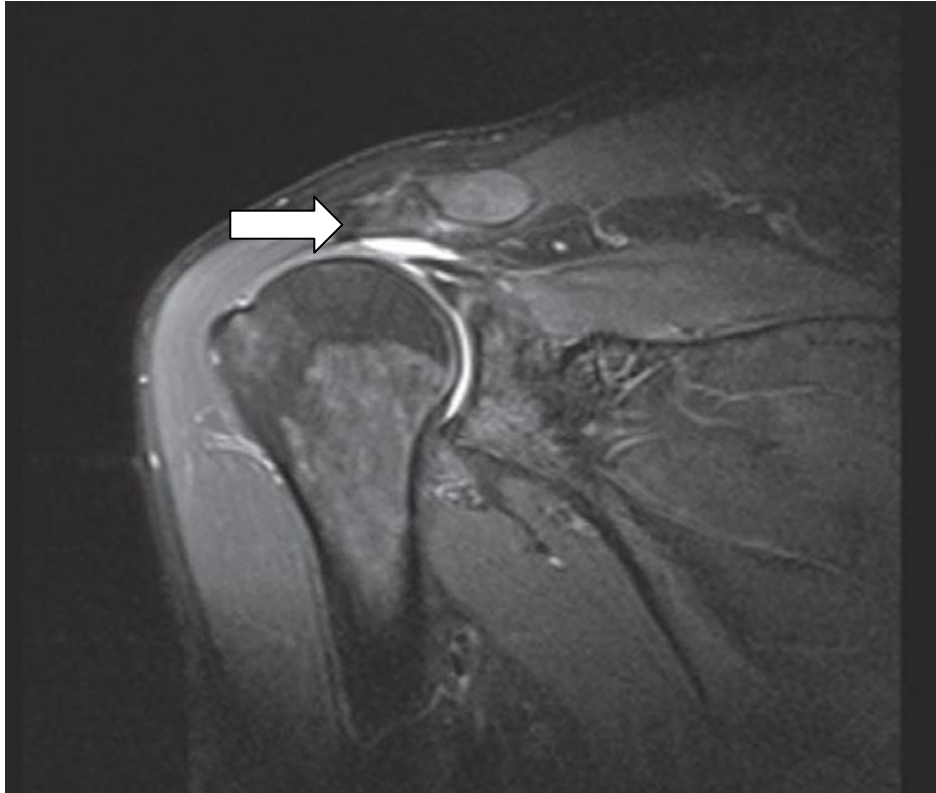
(slika 7) kao anehogena zona ili znak nepokrivene hrskavice (8,21). Potpuna ruptura lakše se uoči, a kriteriji za postavljanje dijagnoze uključuje sljedeće: potpuno odsustvo prikazivanja manžete, fokalno neprikazivanje, prekid kontinuiteta i abnormalna ehogenost. Već spomenuti znak nepokrivene hrskavice, uz vidljiv izljev, konkavnu konturu subdeltoidne burze, kranijalni pomak glave humerusa i nepravilni oblik velikog tuberkula, ubrajaju se u indirektne kriterije rupture (9,64,73). Međutim, fokalno stanjenje tetive može biti i posljedica kalcifikacije ili artefakt pa ga neke studije ne uzimaju u obzir kao značajan kriterij (73,74). Osim iskustva ispitivača, ultrazvuku se može zamjeriti i slaba mogućnost identifikacije kvalitete okolnog tkiva te niska točnost u predviđanju reparacije. U tom slučaju uvelike pomaže magnetna rezonancija (8).



Slika 7. UZV prikaz tetive supraspinatusa. Prisutna tetiva (lijeva strelica) i tetiva koja nedostaje (desna strelica). Prema: (1).

9.3. MR

Unatoč svim prednostima ultrazvuka, zlatnim standardom dijagnostike ruptura manžete smatra se magnetska rezonancija (4). Ona omogućava prikaz cijele tetive (slika 8), a i mišića, što omogućuje točnu lokalizaciju rupture te mjerenje njezine veličine. Nadalje, pruža mogućnost procjene retrakcije tetive i stupnja zamjene mišićnoga tkiva masnim, a na temelju toga može predvidjeti mogućnost rekonstrukcije. *Znak tangente* predstavlja nemogućnost supraspinatusa da prijeđe od gornjeg dijela korakoidnog nastavka do gornjeg ruba spine lopatice, dobro je vidljiv na magnetnoj rezonanciji i pokazuje spomenutu masnu infiltraciju (3,21). Najbolji prikaz rotatorne manžete daju kosi koronarni presjeci paralelni supraspinatusu. Snimaju se obje T1 i T2 snimke, iako se boljima za vizualizaciju manžete smatraju T2 snimke (8,9). Osjetljivost ove metode slična je s osjetljivošću ultrazvučne, iako nešto malo viša od 80-97%, a specifičnost oko 94% (64). No, i ovdje postoji određeni problem s dijagnosticiranjem parcijalnih ruptura, točnije razlikovanjem istih od degenerativnih promjena tetive i tendinopatije sindroma sraza. Također, smatra se da će trećina asimptomatskih pojedinaca imati promjene na MR-u.



Slika 8. MR prikaz rupture supraspinatusa. Bijelo područje ukazuje na retrahiranu tetivu s izljevom i kranijalnu migraciju glave humerusa (strelica). Prema: (1).

9.4. MRA

Prethodno opisane nedostatke MR-a može nadoknaditi varijacija spomenute metode, MR artrografija (4,8,64). MR artrografija slikovna je metoda koja koristi injiciranje razrijeđenog kontrasta (kombinacija fiziološke otopine i gadolinija) u rameni zglob, čime se poboljšava vizualizacija struktura, te snimanje brojnih projekcija. Snimanje se mora učiniti odmah po davanju kontrasta jer se on brzo apsorbira, a kako bi se bolje raspodijelio vrše se pasivne kretnje ramenom. Time se omogućava bolja diferencijacija i detekcija svih ruptura, a pogotovo parcijalnih koje je ostalim metodama najteže otkriti. Ovaj oblik artrografije nadopunjuje RTG artrografiju jer, za razliku od spomenutog, pruža mogućnost dijagnostike i intraartikularnog te zbijanja ograničenog samo na burzalnu stranu zgloba, kao i bolju procjenu veličine rupture i

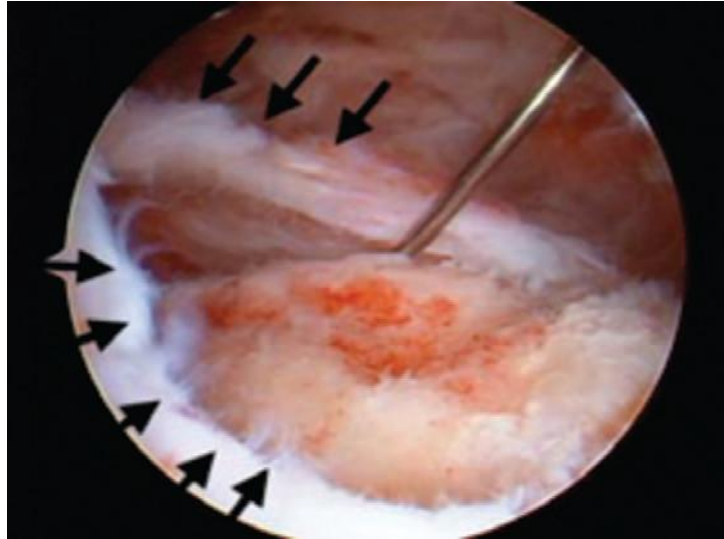
kvalitete tkiva. Osjetljivost i specifičnost u dijagnostici labralnih oštećenja prelaze 90% (4,8,9,64).

9.5. CT i CT artrografija

Kompjuterizirana tomografija i CT-artrografija u posljednje vrijeme bivaju sve više zamijenjene već navedenim metodama, pogotovo MR-artrografijom. Međutim, primjena CT artrografije još uvijek se smatra bitnom u postoperativnoj procjeni pacijenata sa zadržanim koštanim sidrima koja mogu uzrokovati artefakte prilikom snimanja MR-om (4,9).

9.6. Artroskopija

Artroskopija se koristi i kao dijagnostička i terapijska metoda (slika 9). Kako sve više napreduje u području terapije, bit će opisana u tom poglavlju.



Slika 9. Fotografija artroskopskog prikaza rupture tetive mišića supraspinatusa.

Strelice pokazuju rub defekta. Prema: (1).

10. DIFERENCIJALNA DIJAGNOZA

Stanja koja su etiološki, klinički i dijagnostički slična rupturi rotatorne manžete ramena svrstavaju se u *bolni sindrom ramena*. Ovaj sindrom obuhvaća subakromijalni sindrom sraza (*eng. subacromial impingement*), nestabilnost ramena, kalcificirajući tendinitis, subakromijalni/subdeltoidni burzitis, adhezivni kapsulitis, tendinozu bicepsa i artrozu akromioklavikularnoga zgloba (8,10,26).

10.1. Subakromijalni sindrom sraza

Impigement subacromialis stanje je koje obuhvaća burzitis i kompresiju rotatorne manžete ramena, a ponekad i tetive duge glave bicepsa, u subakromijalnom prostoru. Ovo stanje kao jedan od mogućih uzroka nastanka same

rupture već je opisano u dijelu *Etiologija i patogeneza*.

10.2. Nestabilnost ramena

Rameni zglob najpodložniji je dislokacijama i iščašenjima, od svih zglobova u tijelu. Razlog je tanka i labava zglobna čahura te nesrazmjer u veličini zglobnih tijela, detaljnije opisano u *Biomehanici ramenog zgloba*. Prilikom djelomičnog iščašenja (tzv. subluksacije) glava humerusa ne iskače iz glenoida u potpunosti, za razliku od potpunog iščašenja (luksacije) u kojemu nema kontakta među zglobnim plohamama. Najčešće je riječ o prednjoj nestabilnosti ramena, a podjela nestabilnosti prikazana je u tablici 6.

Tablica 6. Klasifikacija nestabilnosti ramena (10).

STUPANJ	SMJER	UZROK	UČESTALOST
djelomična (subluksacija)	prednja	traumatska	akutna
potpuna (luksacija)	stražnja	atraumatska	kronična
	donja	(voljna/nevoljna)	(habitualna/zastarjela)
	višesmjerna		

Najčešće se kao uzrok navodi trauma, a prema mehanizmu najčešće se radi o padu na ispruženu ruku ili izravno na rame, kada dolazi do traumatske luksacije ramena. Kongenitalna stanja pak mogu predisponirati nastanku atraumatskih iščašenja, a voljna iščašenja prilikom kontrakcije mišića često su povezana s emocionalnim

poremećajem. Klinički je uslijed luksacije ramena prisutna jaka bol i pridržavanje ruke zdravom rukom, uz "prazni" rameni zglob, a onemogućena je pasivna pokretljivost. Standardni rendgen i UZV dovoljni su, uz anamnezu i klinički pregled, za postavljanje dijagnoze, a važno je znati točno o kojoj vrsti nestabilnosti se radi kako bi se donijela ispravna odluka o liječenju. *Test straha* pozitivan je kod rekurentne prednje nestabilnosti, ruka je u abdukciji i vanjskoj rotaciji, a ispitivač jednom rukom stabilizira lopaticu, a palcem druge gura glavu nadlaktične kosti prema naprijed (25,26).

10.3. Kalcificirajući tendinitis

Različite bolesti (šećerna bolest, hipervitaminoza D) te dugotrajno mikrotraumatiziranje tetive (učestalo podizanje ruke iznad glave te rotacija tijekom abdukcije) mogu dovesti do pojačanog odlaganja kalcijeva hidroksiapatita u područje hvatišta tetive, najčešće supraspinatusa. Prva faza ovoga stanja je formativna u kojoj bolesnik osjeća samo nelagodu i lokalnu osjetljivost bez sigurnog nalaza na RTG. Druga faza je faza mirovanja u kojoj bol može i ne mora biti prisutna. A treća faza je resorptivna u kojoj je prisutna jaka bol i ograničenje kretnji. U resorptivnoj fazi na RTG-u vide se depoziti kalcija unutar tetive koja najčešće nije u dodiru s kosti (3,10,25).

10.4. Subakromijalni burzitis

Vrlo blizu tetive supraspinatusa, neposredno ispod akromiona, smještena je i subakromijalna sinovijalna vreća u koju se, prilikom odlaganja kalcijevog hidroksiapatita u tetivu kod kalcificirajućeg tendinitisa, također odlažu kalcijeve soli.

No, i neovisno i tome, burza može biti zahvaćena patološkim stanjem. Javlja se bol, osjetljivost i ograničenje kretnji (20,21).

10.5. Adhezivni kapsulitis

Pojam kapsulitis pretpostavlja upalu kapsule koja obavija rameni zglob, a može mu prethoditi neka bolest poput šećerne bolesti, trauma ili kirurški zahvat. Prezentira se bolovima, ograničenjem podjednako aktivnih i pasivnih kretnji te položajem ruke u adukciji. Kao reakcija na bol javlja se spazam mišića koji ograničava kretnje u zglobu, sinovijalna tekućina time postaje viskozija što još više pridonosi ograničenju kretnji te razvitku adhezija (priraslica). Adhezivni kapsulitis je početno stanje koje može progredirati u "smrznuto rame" (*eng. frozen shoulder*), a sumnja na progresiju postavlja se tek onda kada bolesnik ne može izvršiti abdukciju iznad 90° (4,20).

10.6. Tendinoza bicepsa

Ozljeda tetive bicepsa već je spomenuta i detaljnije opisana u subakromijalnom sindromu sraza. Ako je ograničena na tetivu naziva se tendinitis, a ako zahvaća i ovojnica ime joj je tenosinovitis. Dva klinička testa mogu ukazati na ozljedu ove tetive, a smatraju se pozitivnima ukoliko je prisutna bol, *Yergasonov i Speedov test*, a koji su detaljnije opisani prethodno u poglavlju *Dijagnostika*.

10.7. Artroza akromioklavikularnog zgloba

Degenerativna promjena koja rezultira nastankom osteofita, stanjenjem hrskavice i suženjem zglobnog prostora definira se kao artroza, i najčešće zahvaća akromioklavikularni od svih zglobova ramena. Prethodne traume, kao i kirurški zahvati u području ramena mogu potaknuti nastanak iste. Javlja se bol pri podizanju ruke i vršenju adukcije, a kretnje ispod razine ramena u pravilu su bezbolne. Dijagnosticira se, osim kliničkim pregledom, još i dodatnom obradom u smislu klasične radiografije, RTG-a (4,20,21).

11. LIJEČENJE

Liječenje ruptura rotatorne manžete ramena dijeli se na konzervativno i operativno (3). Ovisno o dobi bolesnika i veličini ruptуре, a prema nekim istraživanjima i prema stupnju masne infiltracije mišića supraspinatusa, donosi se odluka o vrsti liječenja (1,7,32). Prema tome, postoje indikacije za obje vrste liječenja.

Konzervativno:

- Asimptomatska ruptura pune debljine
- Bolesnici koji odbijaju operativno liječenje
- Stariji od 65 godina
- Bolesnici s kontraindikacijama za operativno liječenje
- Artropatija
- Sportaši s kombinacijom nestabilnosti ramena i

parcijalnom rupturom manžete sa zglobne strane

- Bolesnici s podnošljivom boli, urednim opsegom kretnji i snagom ramena

Operativno:

- Snažna bol
- Akutna ruptura pune debljine u mlađih
- Kronične rupture pune debljine koje ne reagiraju na konzervativno liječenje u trajanju od 3 mjeseca, ili s učestalim recidivima (3)

Rameni zglob mora zadovoljavati dvije stavke kako bi postoperativni ishod bio što bolji. Prva je dobra kvaliteta mišića na MR-u bez masne infiltracije, a druga odsutnost značajnog glenohumeralnog artritisa. Također, postoje i kontraindikacije za operativni zahvat: kronična infekcija, glenohumeralni artritis, kronična retrakcija tetiva i atrofija mišića te ozljeda aksilarnog živca (4).

Valja spomenuti bolesnike koji uz rupturu manžete prijavljuju i smrznuto (ukrućeno) rame, što nije rijetkost, incidencija prelazi 40% (33). Liječenje ovih dviju paralelnih patologija još uvijek predstavlja kontroverzu. Retrospektivna studija Zhona i suradnika zaključuje da su podjednako učinkovite i samo operativna, i kombinacija prvo konzervativnog, a potom i operativnog liječenja. Iako, dulje vrijeme je prošlo do povratka punog opsega kretnji u samo operativne metode (14).

Bjornsson i suradnici nisu pronašli uzročno-posljedičnu vezu između veličine rupture i dobi s jedne strane te postoperativnih rezultata s druge strane, za razliku od Milleta i suradnika koji smatraju upravo spomenuta dva čimbenika negativnim prediktorima te smatraju da se upravo na temelju toga mora donijeti odluka o načinu liječenja

(29,30). Metaanaliza Ryossa i suradnika obuhvaća nekoliko istraživanja te u zaključku navodi konzervativni oblik kao prvu liniju liječenja na temelju ograničavajućih dokaza koji govore da operativni zahvat nije učinkovitiji. No, bitno je napomenuti da više istraživanja uključenih u ovu metaanalizu navodi operativni pristup prvim izborom u akutnih ruptura mladih pacijenata (28). Njima u prilog govori i Mihelić koji traumatske rupture mlađih osoba svrstava u relativno hitna stanja te upućuje na što raniju operativnu rekonstrukciju kako ne bi došlo do retrakcije tetive (1).

11.1. Konzervativno liječenje

Opisane su različite metode konzervativnog liječenja ruptura rotatorne manžete ramena, a većina ih uključuje mirovanje, primjenu nesteroidnih protuupalnih lijekova (NSAIL), injekcije kortikosteroida i fizikalnu terapiju (14,28). Pod mirovanjem podrazumijeva se izbjegavanje provocirajućih kretnji poput unutarnje rotacije i ekstenzije, podizanje ruke iznad razine glave, a u akutnoj fazi preporučuje se i aplikacija ledenih obloga (4). Ponekad, kod akutnih parcijalnih ruptura može se postaviti imobilizacija, a nakon smirivanja akutne reakcije na ozljedu započinje se s rehabilitacijskim programom. Svrha rehabilitacijskog programa je povratak punog opsega kretnji, jačanje mišića ramenog obruča i stabilizacija ramenog zgloba (35). Jačanje mišića odnosi se prvenstveno na mišiće rotatorne manžete, ali i stabilizatore lopatice, a ne smiju se izostaviti niti vježbe istezanja. Bolesnike se uputi da istežu rame do granice nelagode i zadrže ruku u tome položaju 3 sekunde. Preporučuje se

izvođenje 3 puta na dan, po 15 minuta, tijekom 3 mjeseca (14). Po potrebi se koriste NSAID, a ako se bol ne može njima kupirati, pokušava se sa subakromijalnim injekcijama koje sadrže kombinacije kortikosteroida i analgetika, tzv. blokadama (34). Postoje određeni rizici ovakve terapije koji uključuju mogućnost atrofije tetiva, infekcije te smanjene mogućnosti oporavka tetive. No, ne smiju se zanemariti niti koristi poput smanjenja noćne boli i poboljšanja pokretljivosti (4). Page i suradnici usporedili su rezultate vježbi jačanja i manualne terapije (podrazumijeva pasivno pokretanje ramena od strane fizijatra, fizioterapeuta) s rezultatima aplikacije glukokortikoidnih injekcija i artroskopske subakromijalne dekompresije te nisu uočili klinički značajnu razliku u ishodima (35).

11.2. Operativno liječenje

Operativno liječenje ruptura rotatorne manžete ramena obuhvaća više metoda koje, sve više evoluiraju i bivaju nadograđivane. Od klasičnog otvorenog pristupa, preko mini-otvorene metode, pa sve do potpuno artroskopskog zahvata (3). Kako je već spomenuto, ne zahtijevaju sve ruptore operativno liječenje, ali ukoliko u 3 mjeseca nema značajnijeg poboljšanja na konzervativnu terapiju valja se okrenuti ovoj metodi (8). Iako se danas najčešće izvodi artroskopska metoda, naravno da postoje slučajevi izvođenja i otvorene operativne metode. Codmann je, 1911. godine, prvi put izveo otvorenu operativnu rekonstrukciju rupture rotatorne manžete, a sedamdesetih godina prošloga stoljeća Neer je unaprijedio istu (1,37). Unaprijeđena tehnika posebno je korisna kod kronične boli, slabosti ramena i značajnog gubitka

funkcije, kod velikih ruptura i već retrahiranih tetiva (1,8). Neer je inzistirao na minucioznoj reinsertiji hvatišta deltoideusa, dekompresiji subakromijalnog prostora, mobilizaciji rupturirane tetive te čvrstoj reinsertiji tetive transosealnim šavima (1,23,37). Ishod Neerovog pristupa uključivao je bezbolnost u 85-100% pacijenata te dobre funkcionalne rezultate u 75-90% (37).

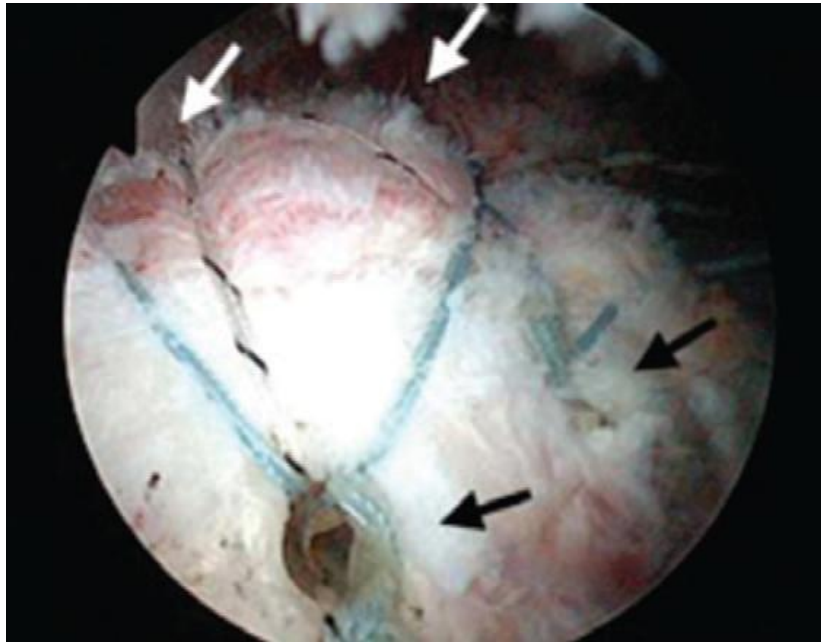
Otvorena operacija izvodi se u općoj ili regionalnoj anesteziji interskalenskim blokom. Moguća je također i kombinacija opće anestezije sa simultanom primjenom interskalenskog bloka, a provodi se sa svrhom smanjenja postoperativne boli. Tijekom operacije bolesnika se postavlja u "beach chair" poziciju (položaj koje tijelo zauzima tijekom ležanja u ležaljci na plaži) – gornji dio tijela je 60° anteflektiran u odnosu na donji dio tijela (38). Nakon pranja i sterilnog prekrivanja operativnog područja, označe se koštane prominencije koje nam olakšavaju orijentaciju u zglobu ramena (prednja i lateralna granica akromiona i ključna kost) te se napravi 3-6 cm velik rez paralelan s lateralnom granicom akromiona (37). Razmaknu se niti mišića deltoideusa i učini se njegova dezinsertija (1). Od velike je važnosti izbjeći odvajanje spomenutog mišića više od 5 cm od aneterolateralnog ruba akromiona kako ne bi došlo do ozljede aksilarnog živca (4). Također, bitno je nakon rekonstrukcije rupturirane tetive pažljivo spojiti mišić deltoideus natrag na akromion, šivanjem neresorbirajućim koncima kroz probušene rupe na akromionu, kako bi se izbjegla dodatna postoperativna bol i slabost, a i moguća dehiscencija tijekom oporavka (8). Nadalje, izvrši se subakromijalna dekompresija te se istoimena burza odstrani radi uspješnijeg prikazivanja tetive i boljeg ishoda postoperativne rehabilitacije (37). Po izvršenju navedenih koraka, *m. deltoideus* se i ovdje pažljivo reinsertira na akromion. Nakon svega, dobro je vidljiv veliki tuberkul nadlaktične kosti i rupturirana tetiva čiji se retrahirani krajevi, pomoću odstranjivanja postojećih adhezija, mobiliziraju (1). U

idealnih pacijenata tetiva se može mobilizirati više od 50% preko normalnog anatomskeg mjesta, tzv. footprinta, u lateralnom smjeru (48). U nastavku, ovaj klasični otvoreni pristup podrazumijeva prišivanje tetive za veliki tuberkul, najčešće transosealnom tehnikom (39). Opisano je mnogo tehnika šivanja, na primjer korištenje modificiranog Mason-Allen šava (još poznat kao "locking-stitch" tehnika) korisnog kada je kvaliteta tkiva manžete narušena. U spomenutom slučaju, ova tehnika osigurava veću čvrstoću (37). Neer i suradnici, kao i Elmann, pokazuju u svojim istraživanjima 80-95% pacijenata s dobrim do odličnim rezultatima (23,41). Skoro 91% od Neerovih 245 pacijenata bili su zadovoljni postoperativnim ishodom (23). Harryman je sa suradnicima pratio 5 godina 105 pacijenata te uočio nešto manji postotak cijeljenja tetive, 68% (32). Druge studije pokazale su također zadovoljavajuće smanjenje boli od 80% (8). Iako otvorena tehnika rezultira relativnim uspjehom, postoje određeni nedostaci koji uključuju patologije mišića deltoideusa i visoku stopu postoperativne boli (37). Gartsmann je uočio veću incidenciju boli poslije operacije nakon otvorene tehnike u usporedbi s artroskopskom, što može značajno produljiti vrijeme oporavka (42). K tome, Yamaguchi je u svojoj studiji pokazao incidenciju od 0,5% postoperativnih avulzija mišića deltoideusa (43). Spomenute komplikacije navele su Levyja i suradnike da 1994. godine opišu operativnu tehniku popravka manžete uz pomoć artroskopije, nazvanu mini-otvorena tehnika (37). Ovom metodom *m. deltoideus* je pošteđen dezinsercije, umjesto nje samo se razmaknu njegova vlakna. Manje do srednje rupture i ruptura gornje trećine tetive subskapularisa uspješno se rješavaju mini-otvorenim tehnikom (4). Osim čuvanja deltoidnog mišića, prednosti ove metode uključuju i manju manipulaciju tkivom, što rezultira kraćim vremenom oporavka, jer se mnogo toga čini artroskopski (odstranjenje subakromijalne burze, čišćenje i mobilizacija tetive, a u nekim

slučajevima i postavljanje koštanih sidara preko kojih se tetiva ponovno spaja na kost) (37). Paulos i suradnici pokazali su dobre do odlične rezultate u 80-88% pacijenata, a Bassett je usporedio postoperativnu mogućnost ranog pokretanja ramena i utvrdio kako je ona izvediva u mini-otvorene tehnike, dok u otvorene nije (44,45). S ciljem smanjenja komplikacija poput infekcija, čiji je najčešći uzročnik u ovakve vrste operacije *Cutibacterium acnes*, kao i zahvaljujući napretku minimalno invazivne kirurgije općenito, razvila se i totalna artroskopska metoda (4). Njene prednosti obuhvaćaju, opet, manje oštećenje tkiva jer se u ovom slučaju svi koraci vrše artroskopski, a zahvaljujući tome postiže se brži oporavak te bolji estetski rezultat (8). No, postoje i neke mane poput duljeg trajanja zahvata, ponekad i dvostruko duljeg od otvorenog pristupa, zatim potrebno veće iskustvo operatera, a i slabija mogućnost mobiliziranja retrahirane tetive (1). Umjesto incizija velikih par centimetara, artroskopska tehnika zahtjeva rez veličine tek 7-8 milimetara za ulazak nekoliko kanila putem kojih se vizualizira zglob. Nema dezinsercije niti razmicanja vlakana deltoideusa, osim na mjestu ulaska kanile, vrlo malenog promjera. Uz već spomenuta koštana obilježja koja se moraju označiti (prednja i lateralna granica akromiona i ključna kost), kod artroskopskih metoda označi se još i spina lopatice te se postave artroskopski portali promjera 1 centimetar putem kojih se pristupa ramenom zglobu (37). Najprije se načini stražnji portal, koji služi za vizualizaciju glenohumeralnog zgloba, a zatim se preko lateralnog portala pripremi rupturirana tetiva i hvatište tetive *eng. footprint*. Preko dodatnog anterolateralnog postavljaju se koštana sidra (4,9,37). Ova koštana, metalna ili resorptivna, sidra s neresorbirajućim koncima zapravo su sredstva fiksacije tetive za kost, njima rekonstruiramo cjelokupni otisak hvatišta tetive (9,21). Sidra se razlikuju po dizajnu, kompoziciji i materijalu šava, s čime operateri moraju biti dobro upoznati kako bi mogli odabrati optimalni

implantat. Uz navedene razlike sidara, i različite kirurške tehnike mogu utjecati na postoperativni ishod, o čemu će biti riječi u sljedećim poglavljima (36). Tehnikom jednog reda sidara, sidra se prišivaju za veliki tuberkul u jednoj ravnini koristeći jednostavni, madrac-šav ili njihovu kombinaciju (4). No, nedavna istraživanja osporavala su sposobnost ove tehnike da uspostavi zadovoljavajuće primarno anatomsko hvatište tetive, tzv. *footprint*. Zbog toga su se razvile dvije nove tehnike, tehnika dvaju redova sidara te tehnika transosealnog ekvivalenta (4,37). Tehnika dvaju redova koristi medijalni red uz anatomske vrat nadlaktične kosti, te lateralni red, a njihova kombinacija osigurava veću površinu tetive priljubljenu uz kost (37). Neki autori pripisuju bolje cijeljenje upravo većem kontaktu tetive s osvježenom kosti (1). Medijalni red sidara šiva se madrac-šavom, a lateralni jednostavnim (4). Iduća tehnika koja se razvila je tehnika transosealnog ekvivalenta koja maksimalno iskorištava medijalni red sidara tako što ostavljene vrške medijalno postavljenih šavi premosti do lateralnog reda i komprimira dodir tetive i kosti (4,48). Weiler i suradnici pokazali su značajnost pritiska tetive na kost u oporavku u svome istraživanju što govori u prilog tehnike transosealnog ekvivalenta (49). Prema nekim autorima, prikazane novije metode pokazale su 100% uspjeha u uspostavi primarnog anatomskog mjesta tetive, u usporedbi sa 60% uspjeha prilikom korištenja tehnike jednog reda (46). Nedavne prospektivne studije nisu uočile razliku u postoperativnom cijeljenju, iako sugeriraju manju bol i mogućnost ranijih kretnji prilikom korištenja tehnike dvaju redova (47). Jedna od studija provedena na kadaverima usporedila je uspjeh pri korištenju transosealnog ekvivalenta sa i bez sidara, i pokazala značajno veći neuspjeh u skupini kadavera u kojih se reparacija vršila koristeći sidra, tako da odabir jedne tehnike kao najbolje još uvijek predstavlja kontroverzu (39). Uspoređujući artroskopsku tehniku dvaju redova sidara (slika 10) i otvoreni pristup,

mnoge studije zaključuju kako obje metode postižu slične rezultate (8). Po završetku operativnih zahvata ruka se postavlja u položaj abdukcije u abdukcijski aparat, koji je specijalno namijenjen imobilizaciji i rasterećenju rekonstrukcije (9).



Slika 10. Fotografija artroskopskog prikaza stanja nakon refiksacije pomoću dvaju redova sidara. Strelice pokazuju položaj sidara. Prema: (1).

U masivnih ruptura i kod starijih pacijenata s komorbiditetima koji nisu povoljni kandidati za operativno liječenje može se učiniti palijativni artroskopski zahvat kojim se učini debridement rotatora i resekcija degenerirane tetive duge glave bicepsa. Time se smanje bolovi, a funkcionalni deficit ostaje isti. No, ako takva stanja potraju kroz dulje vrijeme, može se razviti artropatija s pomakom glave nadlaktične kosti prema kranijalno, oštećenjem akromiona i znacima artroze humeroskapularnog zgloba. Ovakvo stanje dovodi do pseudoparalize ruke, a u pacijenata starijih od 70 godina svakako predstavlja indikaciju za reverznu endoprotezu (1,7). Nadalje, ako je ruptura velika, a bolesnik se nije odmah javio specijalistu dolazi do ireverzibilne

retrakcije tetive koja onemogućava operativnu rekonstrukciju, te visokog stupnja masne infiltracije. U ovakvim slučajevima uzimaju se u obzir kompliciraniji zahvati transfera tetiva koji podrazumijevaju prebacivanje tetiva mišića latissimusa ili *m. teres majora*, kako bi se nešto oporavila funkcija ramena. Uvjet za transfer *m. latissimusa dorsi* je netaknuta tetiva *m. subskapularisa*. No, ukoliko je upravo ona rupturirana i loše kvalitete, vrši se transfer *m. pectoralis majora* na malu izbočinu anteromedijalnog dijela velikog tuberkula (3,4). U zadnje vrijeme, pokušava se i s transferima fascija, sintetskih materijala ili stranih tkiva, ali još nije uočena značajna korist tih tehnika (37).

Iako se, općenito, rezultati operativne reparacije rupture rotatorne manžete smatraju vrlo uspješnima, ipak određeni dio ne uspijeva zacijeliti ili tetiva ponovno rupturira nakon nekog vremena. U postoperativnom periodu od 3 do 6 mjeseci prezentira se većina ovih neuspjeha, ponajviše zbog prorezivanja tkiva tetive šavima (3).

U svih navedenih metoda postoji rizik od komplikacija. Incidencija, već spomenutih, infekcija, srećom, ne prelazi 1%. Uz prethodno spomenuti *Cutibacterium acnes* kao najčešći, od uzročnika još treba misliti i na *Staphylococcus aureus*, *koagulaza negativne stafilokoke* i *Peptostreptococcus*. Nadalje, kao jedna od opisanih komplikacija, avulzija mišića deltoideusa učestalija je u otvorene metode. Već spomenuta ozljeda aksilarnog živca, kao i previđena paralelna patološka stanja ramena (tendinopatija bicepsa, smrznuto rame, nestabilnost ramena) smatraju se jatrogenim posljedicama. Otprilike 6-8% pacijenata javlja jednaku bol i slabost kao i prije operacije što se smatra neuspjehom, a manje od 5% primjećuje refraktornu ukočenost. Opetovane rupture učestalije su nakon masivnih ruptura te u pacijenata starijih od 65 godina (3,4,37).

Upravo ponovna postoperativna ruptura predstavlja najveći problem kod velikih i

masivnih ruptura rotatorne manžete s incidencijom od 13-67% prema nekim autorima, ili 20-94% prema drugoj skupini autora (82,83,90). Zbog toga su kirurzi pokušali naći metodu kojom bi poboljšali rekonstrukciju spomenutih većih ruptura. Korištena su razna tkiva poput autologne tetive bicepsa, autografa i alografa fascije late, alografa smrznutog tkiva rotatorne manžete, kao i nekih sintetičkih materijala (polipropilen). No, novije teorije predlažu korištenja stranih tkiva, ksenografa, s ciljem poticanja stanica domaćina na odlaganje matriksa sličnoga tetivama kako bi se poboljšalo prirodno cijeljenje (82). Korišteni su submukoza tankoga crijeva svinja te acelularni matriks iz kože, također svinja (82-90). Submukoza sadržava brojne čimbenike rasta poput FGF-2, TGF- β , VEGF, koji potiču stanice domaćina na proizvodnju kolagena i angiogenezu što rezultira stvaranjem tkiva sličnoga tetivi (82). U raznim istraživanjima na životinjskim modelima submukoza je bila reapsorbirana u vremenskom periodu od oko 6 tjedana od implantacije, što znači da njena uloga nije mehanička kao sredstvo koje bi rekonstruiralo rupturu nego poticanje na prirodno cijeljenje (82,84,88). Chung i suradnici uočili su poboljšanje u cijeljenju tetiva manžete u kunića nakon primjene svinjskog dermalnog ksenografa, ali uz istodobnu primjenu plazme bogate trombocitima. Zaključili su kako poboljšanje treba pripisati plazmi, a ne toliko ksenografitima (84). Dalje, Zalavras i suradnici pokazali su obećavajuće poboljšanje cijeljenja rotatorne manžete nakon primjene submukoze tankoga crijeva svinja u štakora. No, kako je potencijal cijeljenja slabiji u ljudi nego u štakora, rezultati ovoga istraživanja ne mogu se u potpunosti ekstrapolirati na ljude (88). Phipatanakul i suradnici, kao i Walton i njegovi suradnici ne predlažu korištenje submukoznog ksenografa jer su pokazali više značajnih postoperativnih komplikacija poput reruptura (86,87). U istraživanju Sclamberga i suradnika, postoperativno praćenje MR-om pokazalo je rerupture u 10 od 11 pacijenata nakon primjene

submukoze svinjskoga tankog crijeva. Tako da, iako korisno u cijeljenju drugih tkiva u ljudskome tijelu, ovi autori ne preporučuju korištenje submukoze kod ruptura rotatorne manžete (89). No, Gupta i suradnici na temelju istraživanja bolesnika s minimalnim glenohumeralnim artritism pokazali su poboljšanje u izvođenju kretnji poput fleksije, abdukcije i vanjske rotacije te 73% bolesnika s potpuno zacijeljenom rupturom. Zaključili su kako korištenje svinjske submukoze može biti uspješno u rekonstrukciji rotatorne manžete ramena (85). Također, pozitivne rezultate pokazali su i neki autori proučavajući korištenje acelularnog matriksa svinjske kože u rekonstrukciji rotatorne manžete. Uočili su značajno poboljšanje u redukciji boli, mišićnoj snazi i opsegu kretnji. U skoro 92% pacijenata postoperativni UZV pokazao je cijeljene tetive (90). Bryant i suradnici su u randomiziranom kliničkom istraživanju usporedili cijeljenje ruptura sa i bez svinjske submukoze te nisu uočili značajne razlike (83). Na temelju brojnih istraživanja može se zaključiti kako korištenje svinjskih ksenografta još uvijek predstavlja kontroverzu (82-90).

Dob, kao čimbenik koji utječe na moguću pojavu komplikacija, također utječe i na tijek rehabilitacije. Ona spada u skupinu karakteristika pacijenata, koja još uključuje pušenje, šećernu bolest, razinu svakodnevne aktivnosti te posao kojim se bolesnik bavi (37). Više studija pokazalo je slabiji uspjeh u starijih pacijenata (50,51). No, neki autori uzimaju u obzir mogućnost negativnog utjecaja dobi na rehabilitaciju zato što su u starijih ljudi češće prisutne veće rupture i komorbiditeti (52). Pušenje, dijabetes i općenito slabije zdravlje loše utječu na mogućnost cijeljenja, a bolesnicima koji u svakodnevnom poslu intenzivno koriste ozlijeđenu ruku potrebno je dulje vrijeme kako bi se u potpunosti oporavili (37,53).

Veličina rupture igra značajnu ulogu, kako u odabiru načina liječenja, tako i u

rehabilitaciji. Bolesnici s rupturom manjom od 1 cm najmanje su zahtjevni govoreći o rehabilitacijskom protokolu. Rupture veličine 2-4 cm nešto su zahtjevnije i njihov oporavak se provodi pažljivije i sporije, a rupture veće od 5 cm su one čija postoperativna skrb traje najdulje i s najvećim oprezom (37). Mnogi autori su tako doveli u izravnu korelaciju veličinu rupture i postoperativni ishod (54,55).

Idući čimbenik koji se smatra važnim u rehabilitaciji jest kvaliteta samoga tkiva, mišićnog, tetivnog i koštanog. Primjerice, bolesnici s jednakom veličinom rupture, a razlikom u kvaliteti tkiva bit će podvrgnuti različitim rehabilitacijskim protokolima, odnosno bolja kvaliteta tkiva znači agresivniji protokol, a time i brži oporavak. Pod slabijom kvalitetom podrazumijeva se prisutna masna infiltracija, atrofija mišića, i tanje tkivo samo po sebi. Ove karakteristike najbolje se mogu uočiti pomoću MR-e te time osigurati dobar postoperativni plan (3,37).

Uz kvalitetu ozlijeđenoga tkiva, vrlo je bitna i kvaliteta okolnoga tkiva. Vrlo je važno kako kvaliteta okolnih mišića (infraspinatusa, subscapularisa i teres minora) nije narušena jer oni igraju važnu ulogu u stabilizaciji glave nadlaktične kosti, kao i u uspostavljanju njene kompresije nad popravljenom tetivom. Ako je, pak, kvaliteta okolnog tkiva narušena rehabilitacijske vježbe moraju se vršiti s posebnim oprezom kako ne bi došlo do širenja rupture ili propagacije anteriorno ili posteriorno (37).

Mehanizam nastanka rupture rotatorne manžete idući je važan čimbenik u rehabilitaciji. Neer i suradnici, već spomenuto, uočili su da je samo 5% od svih ruptura nastalo akutnim traumatskim mehanizmom, i upravo bolesnici s akutnim rupturama prednjače u razvitku postoperativne ukočenosti koja otežava oporavak (23).

Sljedeći čimbenik je lokalizacija rupture. Park je sa suradnicima proveo istraživanje na kadaverima i ustanovio kako je postoperativna pasivna vanjska rotacija dovela do

istezanja prednjih vlakana tetive te time vjerojatno uzrokovala odmak fiksirane tetive od kosti. Time je povezao rupturu lokaliziranu na tetivi supraspinatusa s mogućim odmakom fiksirane tetive od kosti prilikom rehabilitacijskih vježbi (56). Također, rijetka ruptura tetive subskapularisa često se pronalazi zajedno s prednjom nestabilnosti ramena, a u tom slučaju treba ograničiti vanjsku rotaciju i unutarnju rotaciju u trajanju 4 do 6 tjedana, prema Hauseru i Neviaseru (57,58). Unutarnju rotaciju treba ograničiti i prilikom zahvaćanja stražnjeg segmenta rotatorne manžete koji uključuje infraspinatus i teres major.

Valja spomenuti i tipove ruptura: zakrivljena, L-oblik i U-oblik. Ovisno o tipu, prisutan je veći stupanj retrakcije koji je najmanji u zakrivljene, a najveći u rupturi U-oblika. Što je veća retrakcija, to je dulji i teži oporavak (37).

Bassett je u svome istraživanju uočio brži napredak u pacijenata koji su se prije podvrgnuli operativnom zahvatu u odnosu na one koji su čekali dulje vrijeme, i time utvrdio kako je vrijeme u trajanju od ozljede do operativnog zahvata također prediktor rehabilitacijskog tijeka (45).

Uz vrijeme koje je prošlo do zahvata, i sama operativna tehnika utječe na rehabilitaciju što se može izvući kao zaključak iz spomenutih prednosti i mana različitih metoda. Primjerice, kod otvorenog pristupa vrši se manipulacija mišićem deltoideusom te je češća njegova postoperativna avulzija, a samim time ograničava se mogućnost njegove kontrakcije do 6 do 8 mjeseci nakon operacije. Prilikom korištenja mini-otvorene tehnike manipulacija *m. deltoideusom* je manja, pa se i korištenje istog mišića prije započinje, dozvoljene su lagane izometričke kontrakcije koje se započinju odmah po operaciji. A kod artroskopije koja ne uključuje manipulaciju deltoideusom, granice praktički ne postoje (4,8,37).

No, pristup zglobu nije jedini čimbenik, vezan uz kiruršku tehniku, koji utječe na

oporavak pacijenata. Vrsta fiksacije tetive za kost također se pokazala bitnom, a moguće su brojne kombinacije poput tehnike jednog reda, dvaju redova, transosealnog ekvivalenta. Neki autori daju prednost tehnici dvaju redova i transosealnom ekvivalentu nad tehnikom jednog reda sidara, a neke nisu pronašle klinički značajnu razliku između ovih metoda (46,47). No, najbitnije je ostvariti visoki stupanj početne snage fiksacije te dopustiti samo minimalni prostor između tetive i kosti, neovisno o načinu kojim se fiksacija vrši, objasnio je Gerber sa svojim suradnicima (40). Na temelju uspjeha ovih dvaju stavki odlučuje se o vrsti postoperativnog protokola.

Dva dodatna čimbenika koja mogu utjecati na rehabilitacijski tijek su pristup postoperativnoj rehabilitaciji od strane bolesnika i od strane liječnika. Bolesnik se mora aktivno truditi i strogo se pridržavati rehabilitacijskom procesu koji mu preporuče liječnici, a bitna je i razlika između oporavka provođenog od strane osposobljenog fizioterapeuta i oporavka provođenog po kućnom programu. Prvi rezultira većim uspjehom (37).

12. REHABILITACIJSKI PROTOKOL

Nakon provođenja operativnog liječenja rupture rotatorne manžete ramena provodi se postoperativna rehabilitacija prema ustaljenim protokolima. Kako je artroskopska tehnika danas najčešće korištena, slijedi opis postoperativne rehabilitacije nakon artroskopije.

Već je opisano da se ruka bolesnika nakon operacije stavlja u specijalizirani abdukcijski aparat za rame, i na taj način ruka u položaju abdukcije ostaje 3 do 5

tjedana zbog imobilizacije i rasterećenja, osim za vrijeme izvođenja fizikalne terapije (9,38). S istom se započinje dan nakon operacije jer je rameni zglob posebice osjetljiv na razvitak kontrakture, tj. razvoja postoperativne ukočenosti zgloba, koja se manifestira ograničenjem kretnji u zglobu ramena (3,37). Prvih šest tjedana ruka se ne smije aktivno odmicati od tijela nego se uz pomoć fizioterapeuta pokušava postići puna pasivna pokretljivost. S jačanjem mišića se počinje oko osmoga tjedna, a otprilike četiri mjeseca nakon operacije dozvoljava se puno opterećenje ruke (59,60). Kako bi rehabilitacijski program bio jasniji, može se podijeliti u četiri faze.

12.1. Prva faza

1.-6. tjedan. Svrha prve faze je smanjenje bolova i edema te postizanje pasivne pokretljivosti. Primjenjuju se vježbe koje uključuju izometričnu kontrakciju mišića lopatice te se teži aktivnoj kretnji prstiju, ručnog i lakatnog zgloba. Pasivna fleksija, abdukcija, unutrašnja i vanjska rotacija dozvoljene su do granice bola. Po potrebi primjenjuje se krioterapija. Kriteriji koji omogućavaju prelazak u iduću fazu uključuju: pasivnu antefleksiju do 125° , pasivnu abdukciju do 90° , pasivne unutarnju i vanjsku rotaciju do 75° (61,62).

12.2. Druga faza

6.-10. tjedan. Ciljevi druge faze obuhvaćaju progresiju pasivnih kretnji, zaštitu ramenog zgloba te početak aktivnih kretnji. U ovoj fazi se skida abdukcijaska ortoza, najčešće u 6. tjednu. Zapčinje se aktivno potpomognuta kretnju fleksije u ležećem položaju, a potom i aktivne vježbe opsega kretnji, nastavlja se s periskapularnim

vježbama, a započinju se i izometričke vježbe mišića rotatorne manžete. Kriterij napretka u treću fazu je puna aktivna kretnja (38,59).

12.3. Treća faza

10.-16. tjedan. U trećoj fazi teži se održavanju pune aktivne kretnje. Svrha je postizanje dinamičke stabilnosti ramenog zgloba, obnova snage i izdržljivosti te poboljšanje neuromuskularne kontrole. Upravo stabilnost i snaga su kriteriji za nastavak u četvrtu fazu (62).

12.4. Četvrta faza

16.-22. tjedan. Ova, ujedno i posljednja faza rehabilitacijskog programa, podrazumijeva potpuni povratak funkcionalne aktivnosti. Poboljšava se mišićna snaga i izdržljivost, koriste se napredne kondicijske vježbe te se postepeno mogu uvoditi i lagane sportske aktivnosti poput tenisa u parovima ili golfa (59,62).

Rani početak fizikalne terapije koji sprječava razvitak postoperativne ukočenosti jednako je važan kao i oprez te polagani početak kretnji ramenog zgloba. Ovo je vrlo bitna stavka jer prerano ili pretjerano forsirane vježbe mogu dovesti do stvaranja prevelikog prostora između tetive i kosti, snažne boli, pa i do rerupture (37). Najbitnija je ravnoteža između prakticiranja vježbi i mirovanja. Mnogi autori ne prijavljuju klinički značajne razlike u cijeljenju između ranog i odgođenog početka rehabilitacijskog protokola (3).

13. ZAHVALE

Prvenstveno se zahvaljujem svome mentoru, dr. sc. Ivanu Bohačeku, bez čijega strpljenja, razumijevanja i truda ovog diplomskog rada ne bi bilo.

Najviše se zahvaljujem svojoj obitelji koja je omogućila pisanje ovoga rada, ali i studiranje na Medicinskom fakultetu, hvala mami, tati, ujki. Zahvaljujem svome mlađem bratu Luki bez čije požrtvornosti i brige za obitelj ništa od ovog ne bi bilo moguće.

Hvala i mojim prijateljima koji su mi olakšali i učinili još zabavnijima studentske dane i šest godina provedenih u Studentskom domu Stjepan Radić, a posebna zahvala ide mojoj cimerici. Veliko hvala mojim odbojkašicama koje su više od prijateljica.

Mama, hvala ti.

14. LITERATURA

- 1) Mihelić R., Jotanović Z., Tudor A., Prpić T., Rakovac I., Šestan B. Operativna rekonstrukcija rotatorne manžete. *Medicina Fluminensis*. 2013; 49(3): 280-285.
- 2) Miniato MA, Varacallo M. *Anatomy, shoulder and upper limb, shoulder*. StatPearls. Treasure Island(FL): StatPearls Publishing; 2019: str10.
- 3) Mark D. Miller. *Miller's Review of Orthopaedics*. U: Stephen R. Thompson. Sedmo izdanje. Charlottesville: Elsevier; 2015: 367-394.
- 4) American Academy of Orthopaedic Surgeons. *AAOS Comprehensive Orthopaedic Review*. U: Martin I. Boyer. Drugo izdanje. St.Louis: AAOS Comprehensive orthopeadic review; 2014: 887-985.
- 5) Fanghanel J, Pera F, Anderhuber F, Nitsch R. *Waldeyerova anatomija čovjeka*. 1. hrvatsko izdanje 17. njemačkog izdanja. Zagreb: Golden marketing - Tehnička knjiga, 2009:1333.
- 6) Krmpotić-Nemanić J, Marušić A. *Anatomija čovjeka*. 2. korigirano izd. Zagreb: Medicinska naklada, 2007:665.
- 7) Halder AM, Itoi E, An KN. *Anatomy and biomechanics of the shoulder*. *Orthop Clin*. 2000;31(2):159-176.
- 8) Apley A.G., Solomon L. *Apley and Solomon's System of Orthopaedics and Trauma*. U: Blom A., Warwick D, Whitehouse M.R. Deseto izdanje. CRC Press Taylor and Francis Group. 2018:351.383.
- 9) Krpan T., Sučić Z., Vukelić D., Aljinović A., Miškulin M., Pović S.. *Dijagnostika ramena. Specijalni testovi za procjenu ramena. Bolno rame*. U: Jurinić A. *Fizioterapija nakon operacije masivne rupture rotatorne manžete(veće od 5cm)*. *Informativno glasilo Hrvatskog zbora fizioterapeuta*. 2005:4-31.

- 10) Čičak N. Rame i nadlaktica. U: Pećina M, ur. Ortopedija. Zagreb: Naklada Ljevak, 2004:232-50.
- 11) Platzer W. Priručni anatomski atlas. 1 Sustav organa za pokretanje. 10.izdanje. Zagreb: Medicinska naklada. 2011: 114-118.
- 12) Netter F. Atlas of Human Anatomy. 6th edition. Elsevier; 2014: 406-418.
- 13) Goldstein B. Shoulder anatomy and biomechanics. Phys Med Rehabil Clin N Am. 2004;15(2):313-349.
- 14) Zhuo H, Li J. Comparison of one-stage versus two-stage procedure for the management of patients with rotator cuff tear and concomitant shoulder stiffness. J Orthop Surg Res. 2019: 14-40.
- 15) Linaker C, Walker-Bone K. Shoulder Disorders and Occupation. Best Pract Res Clin Rheumatol. 2015;29(3):405-423.
- 16) Pope DP, Croft PR, Pritchard CM, Silman AJ. Prevalence of shoulder pain in the community: the influence of case definition. Ann of Rheuma Diseases. 1997; 56:308-312.
- 17) Van der Windt DA, Koes BW, de Jong BA, Bouter LM. Shoulder disorders in general practice: incidence, patient characteristics, and management. Ann Rheum Dis. 1995; 54:959-964.
- 18) Watters DA, Brooks S, Elton RA, Little K. Sports injuries in an accident and emergency department. Arch Emerg Med. 1984; 1:105-111.
- 19) Reilly P, Macleod I, Macfarlane R, Windley J, Emery RJ. Dead men and radiologist don't lie: a review of cadaveric and radiological studies of rotator cuff tear prevalence. Ann R Coll Surg Engl. 2006; 88:116-121.
- 20) Jajić I, Jajić Z. Reumatologija u praksi: priručnik za liječnike primarne zdravstvene zaštite. Zagreb: K.B. Sestre milosrdnice, 1999:237.

- 21) Čičak N. Zamke u dijagnosticiranju i liječenju bolnog ramena. Fiz Rehabil med. 2016;28(1-2):120-131.
- 22) Colvin AC, Egorova N, Harrison AK, Moskowitz A, Flatow EL. National Trend sin Rotator Cuff Repair. J Bone Joint Surg Am. 2012; 94:227-233.
- 23) Neer CS., Flatow EL., Lech O. Tears of the rotator cuff: Long term result of anterior acromioplasty and repair. Orthop Trans. 1988;12:735.
- 24) Patte D. Classification of rotator cuff lesion. Clinical Orthopedics 1973; 67:974-979.
- 25) Antal Antonia. "Smrznuto" rame. Zagreb: Sveučilište u Zagrebu, Medicinski fakultet; 2018.: 3-19.
- 26) Antoljak T. Ozljede ramenog pojasa i nadlaktice. U: Šoša T, Sutlić Ž, Stanec Z, Tonković I, ur. Kirurgija. Zagreb: Naklada Ljevak, 2007:935-41.
- 27) Park I, Lee JH, Hyun HS, Lee TK, Shin SJ. Minimal clinically important differences in Rowe and Western Ontario Shoulder Instability Indeks scores after arthroscopic repair of anterior shoulder instability. J Shoulder Elbow Surg. 2018; 27:579-584.
- 28) Ryössä A, Laimi K, Äärimala V, Lehtimäki K, Kukkonen J, Saltychev M. Surgery or conservative treatment for rotator cuff tear: a meta-analysis. Disabil Rehabil. 2017; 39:1357-1363.
- 29) Millett PJ, Horan MP, Maland KE, Hawkins RJ. Long-term survivorship and outcomes after surgical repair of full-thickness rotator cuff tears. J Shoulder Elbow Surg. 2011; 20:591-597.
- 30) Björnsson HC, Norlin R, Johansson K, Adolfsson LE. The influence of age, delay of repair, and tendon involvement in acute rotator cuff tears: structural and clinical outcomes after repair of 42 shoulders. Acta Orthop. 2011;

82(2)187-192.

- 31) Kukkonen J, Kauko T, Virolainen P, Äärimaa V. The effect of tear size on the treatment outcome of operatively treated rotator cuff tears. *Knee Surg Traumatol Arthrosc.* 2015; 23(2):567-572.
- 32) Harryman DT, 2nd Mack LA, Wang KY, Jackins SE, Richardson ML, Matsen FA, 3rd Repairs of the rotator cuff. Correlation of functional results with integrity of the cuff. *J Bone Joint Surg Am.* 1991; 73:982-989.
- 33) Tauro JC. Stiffness and rotator cuff tears: incidence, arthroscopic findings, and treatment results. *Arthroscopy.* 2006; 6:581-586.
- 34) Novi M, Kumar A, Paladini P, Porcellini G, Merolla G. Irreparable rotator cuff tears: challenges and solutions. *Orthop Res Rev.* 2018; 10:93-103.
- 35) Page MJ, Green S, McBain B, Surace SJ, Deitch J, Lyttle N i sur. Manual therapy and exercise for rotator cuff disease. *Cochrane Database of Systematic Reviews.* 2016.
- 36) Ma R, Chow R, Choi L, Diduch D. Arthroscopic rotator cuff repair: suture anchor properties, modes of failure and technical considerations. *Expert Rev Med Devices.* 2011; 8:377-387.
- 37) Ghodadra NS., Provencher MT., Verma NN., Wuilk KE., Romeo AA. Open, Mini-open, and All-Arthroscopic Rotator cuff repair surgery: Indications and Implications for Rehabilitation. *J Orthop Sports Phys Ther* 2009;39:81-89.
- 38) Sekušak I. Rehabilitacijski protokol nakon artroskopske rekonstrukcije rotatorne manšete. *Fizioterra [Internet].* 2012: str1. [pristupljeno 01.06.2019.] Dostupno na: <https://fizioterra.com/2012/02/29/rehabilitacijski-protokol-nakon-artroskopske-rekonstrukcije-rotatorne-mansete/> .
- 39) Kilcoyne KG, Guillame SG, Hannan CV, Langdale ER, Belkoff SM,

- Srikumaran U. Anchored transosseous-equivalent versus anchorless transosseous rotator cuff repair: a biomechanical analysis in a cadaveric model. *Am J Sports Med.* 2017; 45(10): 2364-2371.
- 40) Gerber C, Schneeberger AG, Beck M, Schlegel U. Mechanical strength of repairs of the rotator cuff. *J Bone Joint Surg Br.* 1994; 76:371-380.
- 41) Ellman H, Hanker G, Baver M. Repair of the rotator cuff. End-result study of factors influencing reconstruction. *J Bone Joint Surg Am.* 1986; 68:1136-1144.
- 42) Gartsman GM. Arthroscopic management of rotator cuff disease. *J Am Acad Orthop Surg.* 1998;6:259-266.
- 43) Yamaguchi K. Complications of rotator cuff repair. *Tech Orthop.* 1997; 12:33-41.
- 44) Paulos LE., Kody MH. Arthroscopically enhanced "miniapproach" to rotator cuff repair. *Am J Sports Med* 1994;22:19-25.
- 45) Bassett RW, Cofield RH. Acute tears of the rotator cuff. The timing of surgical repair. *Clin OrthoRelat Res.* 1983:18-24.
- 46) Kim DH., ElAttrache NS., Tibone JE, Jun BJ, DeLaMora SN, Kvitne RS i sur. Biomechanical comparison of a single-row versus double-row suture anchor technique for rotator cuff repair. *Am J Sports Med.* 2006;34:407-414.
- 47) Park JY, Lhee SH, Choi JH, Park HK, Yu JW, Seo JB. Comparison of the clinical outcomes of single- and double-row repairs in rotator cuff tears. *Am J Sports Med.* 2008; 36:1310-1316.
- 48) Park MC, Elattrache NS, Ahmad CS, Tibone JE. "Transosseous-Equivalent" Rotator Cuff Repair Technique. *Arthroscopy.* 2006; 22(12): 1360.e1-5.
- 49) Weiler A, Hoffmann RF, Bail HJ, Rehm O, Sudkamp NP. Tendon healing in a bone tunnel. Part II: Histologic analysis after biodegradable interference fit

- fixation in a model of anterior cruciate ligament reconstruction in sheep. *Arthroscopy*. 2002; 18:113-123.
- 50) Wilk KE, Crockett HS, Andrews JR. Rehabilitation after rotator cuff surgery. *Tech Shoulder Elbow Surg*. 2000; 1:128-144.
- 51) Wolfgang GL. Surgical repair of tears of the rotator cuff of the shoulder. Factors influencing the result. *J Bone Joint Surg Am*. 1974; 56:14-26.
- 52) Watson M. Major ruptures of the rotator cuff. The results of surgical repair in 89 patients. *J Bone Joint Surg Br*. 1985; 67:618-624.
- 53) Hawkins RJ, Misamore GW, Hobeika PE. Surgery for full-thickness rotator-cuff tears. *J Bone Joint Surg Am*. 1985; 67:1349-1355.
- 54) Debeyre J, Patie D, Elmelik E. Repair of ruptures of the rotator cuff of the shoulder. *J Bone Joint Surg Br*. 1965; 47:36-42.
- 55) Gore DR, Murray MP, Sepic SB, Gardner GM. Shoulder-muscle strength and range of motion following surgical repair of full-thickness rotator cuff tears. *J Bone Joint Surg Am*. 1986; 68:266-272.
- 56) Park MC, Idjadi JA, Elattrache NS, Tibone JE, McGarry MH, Lee TQ. The effect of dynamic external rotation comparing 2 footprint-restoring rotator cuff repair techniques. *Am J Sports Med*. 2008; 36:893-900.
- 57) Hauser ED. Avulsion of the tendon of the subscapularis muscle. *J Bone Joint Surg Am*. 1954; 36-A:139-141.
- 58) Neviasser RJ, Neviasser TJ, Neviasser JS. Concurrent rupture of the rotator cuff and anterior dislocation of the shoulder in the older patient. *J Bone Joint Surg Am*. 1978; 70:1308-1311.
- 59) Millett JP. Arthroscopic Rotator Cuff Repair Protocol [Internet]. 2010 [pristupljeno 01.06.2019.]. Dostupno na:

<https://drmillett.com/downloads/rehab-protocol/rc-rehab-2010.pdf> .

- 60) Agrawal V, Stinson M. Arthroscopic grafting of greater tuberosity cyst and rotator cuff repair. *Arthroscopy*. 2007; 23: 904e1-3.
- 61) Reinold M. Rehabilitation Protocol Following Arthroscopic Rotator Cuff Repair [Internet]. 2008 [pristupljeno 01.06.2019.] Dostupno na: <https://mikereinold.com/rehabilitation-protocol-following-arthroscopic-rotator-cuff-repair> .
- 62) Piasecki PD, Verma NN, Nho JS, Bhatia S, Boniquit N, Cole JB i sur. Outcomes After Arthroscopic Revision Rotator Cuff Repair. *Am J Sports Med*. 2010; 38(1): 40-6.
- 63) Murrell GA, Walton JR. Diagnosis of rotator cuff tears. *Lancet*. 2001; 357:1452.
- 64) Guckel C., Nidecker A. Diagnosis of tears in rotator-cuff-injuries. *Radiology* 1997:168-176.
- 65) Goldman AB, Gehlman B. The double-contrast shoulder arthrogram: A review of 158 studies. *Radiology* 1978; 127:655-663.
- 66) Mink JH, Harris E, Rappaport M. Rotator cuff tears: evaluation using double-contrast shoulder arthrography. *Radiology* 1985; 157:621-623.
- 67) Brandt TD, Cardone BW, Grant TH, Post M, Weiss CA. Rotator cuff sonography: a reassessment. *Radiology* 1989; 173:323-327.
- 68) Farley TE, Neumann CH, Steinbach LS, Jahnke AJ, Petersen SS. Full-thickness tears of the rotator cuff of the shoulder: diagnosis with MR imaging. *AJR* 1992; 158:347-351.
- 69) Gupta S, Crocker A, Scheirer J, Alweis R. Images in clinical medicine: Popeye's sign. *J Community Hosp Intern Med Perspect*. 2013; 3(2).

- 70) Aumüller G, Aust G, Engele J, Kirsch J, Malo G, Mayerhofer A i sur. U: Katavić V, Petanjek Z, Vinter I. Duale Reihe Anatomie. 3., prerađeno izdanje. Zagreb: Medicinska naklada, 2018: 442.
- 71) Hershkovich O, Shapira S, Sela Y, Botser I. Role of radiographs in shoulder pathology: a clinical review. Reports in Medical Imaging. 2014; 7:75-80.
- 72) Green A. Chronic massive rotator cuff tears: evaluation and management. J Am Acad Ortho Surg. 2003; 11:321-331.
- 73) Vick CW, Bell SA. Rotator cuff tears: Diagnosis with sonography. AJR 1990; 154:121-123.
- 74) Mack LA, Matsen FA 3rd, Kilcoyne RF, Davies PK, Sickler ME. US evaluation of the rotator cuff. Radiology. 1989; 173:323-327.
- 75) Puljić M. Prijedlog konstrukcije naprave za jačanje deficitne ramene muskulature. Zagreb: Sveučilište u Zagrebu, Fakultet strojarstva i brodogradnje; 2016 [pristupljeno 01.06.2019.]. Dostupno na: http://repositorij.fsb.hr/5125/1/Pulji%C4%87_2016_Zavr%C5%A1ni.pdf .
- 76) Gray H. Anatomy of the human body. Bartleby.com. [slika s interneta] 2013 [pristupljeno 01. 06. 2019.]. Dostupno na: <https://www.bartleby.com/107/> .
- 77) National institute of arthritis and musculoskeletal and skin diseases. [slika s interneta] 2017 [pristupljeno 01.06.2019.] Dostupno na: <https://www.niams.nih.gov/health-topics/arthritis-and-rheumatic-diseases> .
- 78) Jones O. Arterial supply to the upper limb. TeachMe anatomy. [slika s interneta] 2019 [pristupljeno 01.06.2019.]. Dostupno na: <https://teachmeanatomy.info/upper-limb/vessels/arteries/> .
- 79) Babić I. Rehabilitacija pacijenta sa smrznutim ramenom. [slika s interneta] Split: Sveučilište u Splitu; Odjel zdravstvenih studija, 2014: str10. [pristupljeno

01.06.2019.]. Dostupno na:
<https://repo.ozs.unist.hr/islandora/object/ozs%3A136/datastream/PDF/view> .

- 80) Corenman D. Neckandback.com orthopedic blog [slika s interneta] Vail: Donald Corenman. Rotator Cuff Syndrome/Shoulder Impingement Syndrome. 2019. [pristupljeno 01. 06. 2019.] Dostupno na:
<https://neckandback.com/conditions/rotator-cuff-syndrome-shoulder-impingement-syndrome/> .
- 81) Chansky HA, Iannotti JP. The vascularity of the rotator cuff. Clin Sports Med. 1991; 10(4): 807-22.
- 82) Iannotti JP, Codsì MJ, Kwon YW, Derwin K, Ciccone J, Brems JJ. Porcine small intestine submucosa augmentation of surgical repair of chronic two-tendon rotator cuff tears. J Bone Joint Surg Am. 2006; 88(6): 1238-44.
- 83) Bryant D, Holtby R, Willits K, Litchfield R, Drosdowech D, Spouge A i sur. A randomized clinical trial to compare the effectiveness of rotator cuff repair with or without augmentation using porcine small intestine submucosa for patients with moderate to large rotator cuff tears: a pilot study. J Shoulder Elbow Surg. 2016; 25(10): 1623-33.
- 84) Chung SW, Song BW, Kim YH, Park KU, Oh JH. Effect of platelet-rich plasma and porcine dermal collagen graft augmentation for rotator cuff healing in a rabbit model. Am J Sports Med. 2013; 41(12): 2909-18.
- 85) Gupta AK, Hug K, Boggess B, Gavigan M, Toth AP. Massive of 2-tendon rotator cuff tears in active patients with minimal glenohumeral arthritis: clinical and radiographic outcomes of reconstruction using dermal tissue matrix xenograft. Am J Sports Med. 2013; 41(4): 872-9.
- 86) Phipatanakul WP, Petersen SA. Porcine small intestine submucosa xenograft

augmentation in repair of massive rotator cuff tears. *Am J Orthop (Belle Mead NJ)*. 2009; 38(11): 572-5.

87) Walton JR, Bowman NK, Khatib Y, Linklater J, Murrell GA. Restore orthobiologic implant: not recommended for augmentation of rotator cuff repairs. *J Bone Joint Surg Am*. 2007; 89(4): 786-91.

88) Zalavras CG, Gardocki R, Huang E, Stevanovic M, Hedman T, Tibone J. Reconstruction of large rotator cuff tendon defects with porcine small intestinal submucosa in an animal model. *J Shoulder Elbow Surg*. 2006; 15(2): 224-31.

89) Sclamberg SG, Tibone JE, Itamura JM, Kasraeian S. Six-month magnetic resonance imaging follow-up of large and massive rotator cuff repairs reinforced with porcine small intestinal submucosa. *J Shoulder Elbow Surg*. 2004; 13(5): 538-41.

90) Neumann JA, Zgonis MH, Rickert KD, Bradley KE, Kremen TJ, Boggess BR i sur. Interposition dermal matrix xenografts: a successful alternative to traditional treatment of massive rotator cuff tears. *Am J Sports Med*. 2017; 45(6): 1261-68.

15. ŽIVOTOPIS

Rođena sam 02.12.1994. godine u Bjelovaru. Završila sam Prvu osnovnu školu te Osnovnu glazbenu školu Vatroslava Lisinskog. Nakon toga pohađala sam Opću gimnaziju u Bjelovaru te sudjelovala na brojnim školskim i županijskim natjecanjima (matematika, biologija, kemija). Uz još troje učenika, proglašena sam najboljom učenicom Bjelovarsko-bilogorske županije u svojoj generaciji. Također, aktivno sam trenirala odbojku te sudjelovala na brojnim državnim natjecanjima, kako s klubom Ženski odbojkaški klub Bjelovar, tako i s gimnazijskom ekipom. Gimnaziju sam završila 2013. te iste godine upisala Medicinski fakultet Sveučilišta u Zagrebu.

Tijekom fakultetskog obrazovanja obnašala sam dvije godine dužnost demonstratora iz Kliničke propedeutike na Katedri za Internu medicinu, pod vodstvom akademika Davora Miličića, doc. dr. sc. Marije Lovrić-Benčić i prof. dr. sc. Zlatka Giljevića.

Jednu godinu sam obavljala dužnost demonstratora na katedri Pedijatrije pod vodstvom prof. dr. sc. Ive Barića.

Dvije godine obnašala sam dužnost Voditeljice Odbora za žensku odbojku pri Sportskoj udruzi studenata medicine (SportMEF-u), a svih šest godina fakultetskog obrazovanja bila sam članica iste. Tijekom godina osvajale smo brojne medalje i na Sveučilišnom prvenstvu i na Humanijadama, a najveći uspjeh nam je srebrna medalja na Sveučilišnom prvenstvu zagrebačkog sveučilišta. Sudjelovala sam u organizaciji sportskih događaja na Medicinskom fakultetu Sveučilišta u Zagrebu poput javnozdravstvene cestovne utrke "162 stube".