

Histeroskopske operacije polipa endometrija

Zlopaša, Marija

Master's thesis / Diplomski rad

2019

Degree Grantor / Ustanova koja je dodijelila akademski / stručni stupanj: **University of Zagreb, School of Medicine / Sveučilište u Zagrebu, Medicinski fakultet**

Permanent link / Trajna poveznica: <https://um.nsk.hr/um:nbn:hr:105:604226>

Rights / Prava: [In copyright](#)/[Zaštićeno autorskim pravom.](#)

Download date / Datum preuzimanja: **2025-01-08**



Repository / Repozitorij:

[Dr Med - University of Zagreb School of Medicine Digital Repository](#)



**SVEUČILIŠTE U ZAGREBU
MEDICINSKI FAKULTET**

Marija Zlopaša

**Histeroskopske operacije polipa
endometrija**

DIPLOMSKI RAD



ZAGREB, 2019.

**SVEUČILIŠTE U ZAGREBU
MEDICINSKI FAKULTET**

Marija Zlopaša

**Histeroskopske operacije polipa
endometrija**

DIPLOMSKI RAD

Zagreb, 2019.

Ovaj diplomski rad izrađen je u Klinici za ženske bolesti i porode Kliničkog bolničkog centra Zagreb, pod vodstvom mentora doc.dr.sc. Maria Ćorića i predan je na ocjenu u akademskoj godini 2018./ 2019.

Sadržaj

Sažetak

Summary

1. Uvod.....	1
1.1 Maternica – osnovna građa i cikličke promjene	1
1.2 Polipi endometrija.....	2
1.3 Histološka dijagnoza i terapija polipa endometrija – frakcionirana kiretaža i histeroskopija	4
2. Hipoteza.....	7
3. Ciljevi rada.....	7
4. Ispitanice i metode:	7
5. Rezultati.....	9
6. Rasprava	12
7. Zaključak	14
9. Literatura	16
10. Životopis.....	19

Sažetak

Histeroskopske operacije polipa endometrija

Marija Zlopaša

Polipi endometrija značajni su zbog njihove povezanosti s nenormalnim krvarenjem iz maternice, rezultatima koji govore za njihovu povezanost s neplodnošću, ali i zbog mogućnosti njihove maligne alteracije. Za histološku dijagnozu postoje opcije frakcionirane kiretaže (slijepa biopsija) ili histeroskopske biopsije endometrija. Histeroskopska polipektomija u odnosu na slijepu biopsiju pruža veću pouzdanost nalaza, a istodobno ima nisku stopu komplikacija te se nameće kao zlatni standard. Takozvana *office histeroskopija* uz navedno ne zahtjeva hospitalizaciju što je prednost za pacijente, ali i za zdravstveni sustav.

Cilj ovog istraživanja bio je proučiti moguće kliničke i ultrazvučne pokazatelje maligne alteracije polipa endometrija, te histeroskopiju kao tehniku uzimajući u obzir trajanje hospitalizacije i stopu komplikacija.

U istraživanje je bilo uključeno 246 pacijentica koje su u razdoblju od 1. siječnja 2016. godine do 31. prosinca 2017. godine podvrgnute zahvatu histeroskopske polipektomije. Kod njih 245 je zahvat učinjen u Klinici za ženske bolesti i porode Kliničkog centra Zagreb, dok je kod jedne pacijentice zahvat učinjen u vanjskoj ustanovi, a revizija nalaza i daljnja obrada u Klinici.

Rezultati su pokazali da zasada nemamo mogućnost definitivne evaluacije polipa bez patohistološkog nalaza te su potrebna daljnja istraživanja. Uočili smo povezanost indeksa tjelesne mase te nenormalnog krvarenja iz maternice kod pacijentica u postmenopauzi s patohistološkom dijagnozom karcinoma endometrija, ali zbog malog uzorka ne možemo donositi sigurne zaključke.

Prosječno vrijeme postoperativnog boravka je iznosilo jedan dan, a komplikacija se dogodila u slučaju jedne pacijentice, što pokazuje da je histeroskopija sigurna metoda.

Ključne riječi: polipi endometrija, maligna alteracija, histeroskopija

Summary

Hysteroscopic polypectomy

Marija Zlopaša

Endometrial polyps are significant due to their association with abnormal uterine bleeding, various research results that indicate their association with infertility and possibility of their malignant alteration. Fractionated curettage (blind biopsy) or hysteroscopic polypectomy are indicated for histological evaluation. Hysteroscopic polypectomy is a more reliable method, moreover, shows low complication rates which are ideal conditions for it to be qualified as the gold standard technique. The so-called *office hysteroscopy* with the aforementioned does not require admission which is advantageous to the patient but also to the health system.

The aim of this study was to determine possible clinical and ultrasonographic indicators of endometrial polyp malignant alteration and hysteroscopy as a technique considering admission duration and its complication rate.

This study included 246 female patients who have undergone hysteroscopic polypectomy, in the period of time between January 1, 2016 and December 31, 2017.

245 patients have undergone the procedure in the Department of Gynecology and Obstetrics, the University Hospital Center Zagreb and one in another hospital.

The results showed that we are not yet able to evaluate endometrial polyps without histopathological examination and further research is indicated. We have noticed the correlation between body mass index and abnormal uterine bleeding in postmenopausal patients with pathohistological diagnosis of endometrial cancer, but we cannot make certain conclusions due to small sample size.

Average postoperative hospital stay time was one day and one patient suffered surgical complication, indicating that hysteroscopy is a safe method.

Key words: endometrial polyps, malignant alteration, hysteroscopy

1. Uvod

1.1 Maternica – osnovna građa i cikličke promjene

Maternica (uterus) je dio ženskog spolnog sustava. Sastoji se od tijela (corpus) na koje se nastavlja suženi dio (isthmus) i vrat (cervix). Stijenke maternice su građene od 3 sloja:

- 1) potrbušnica (perimetrium) – serozna ovojnica
- 2) mišićni sloj (myometrium)
- 3) sluznica (endometrium)

Endometrij se sastoji od epitela i vezivnog tkiva. Epitel čine žljezdane i cilindrične stanice s trepetljikama. U vezivu se nalaze žlijezde (glandule uterinae), fibroblasti i amorfnu osnovnu tvar. Sluznicu još dijelimo i na površinski ili funkcionalni sloj (stratum functionale) te bazalni sloj (stratum basale). Za vrijeme menstruacije odljušti se kompaktni dio površinskog sloja (zona compacta).

S nastupom puberteta endometrij se počinje ciklično mijenjati pretežno pod utjecajem hormona jajnika – estradiola (E2) i progesterona (P4). Tijekom menstrualnog ciklusa možemo razlikovati menstrualnu, proliferacijsku i sekrecijsku fazu promjena endometrija.

Normalan menstrualni ciklus traje 28 ± 7 dana i podrazumijeva gubitak do 80 ml krvi (1). Strukturni uzroci abnormalnog krvarenja iz maternice mogu biti leiomiomi, polipi, adenomioza, karcinom endometrija, hiperplazije endometrija te komplikacije trudnoće (pobačaji, izvanmaternična trudnoća, gestacijska bolest). Hiperplazija endometrija može biti difuzna ili žarišna. Hiperplazije klasificiramo prema strukturnim i citološkim promjenama u 4 tipa:

- a) hyperplasia simplex
- b) hyperplasia complex
- c) hyperplasia simplex atypica
- d) hyperplasia complex atypica

U istraživanju objavljenom u International journal of gynecological pathology autori su istraživali učestalost pojavljivanja hiperplazije uz polipe endometrija, na biopsijama

endometrija koji se nalazio uz polipe koji su otklanjani histeroskopski. U istraživanje su bile uključene 694 pacijentice. Ustanovili su da se u reproduktivnoj dobi hiperplazija bez atipija nalazila u 18% slučajeva, a s atipijama u 7,3% slučajeva. Kod ispitanica koje su bile u menopauzi se hiperplazija bez atipija nalazila u 21,6% slučajeva, s atipijama u 12% slučajeva. (2)

Hiperplazije endometrija imaju maligni potencijal. Prema istraživanju (Kurman i sur) (3) rizik razvoja karcinoma endometrija iz hiperplazije iznosi:

- 1) hyperplasia simplex 1%
- 2) hyperplasia complex 3%
- 3) hyperplasia simplex s atipijama 8%
- 4) hyperplasia complex s atipijama 29%

1.2 Polipi endometrija

Polipe ubrajamo u dobroćudne tumore endometrija. Drugi tumori tijela maternice su: karcinom endometrija, tumori endometralne strome (stromalni nodul i stromalni sarkom) , Müllerovi mezodermalni tumori te glatkomišićni tumori (lejomioni i lejomiosarkomi).

Polipi mogu biti pojedinačni ili multipli (polipoza), sesilni ili na peteljci. Veličina im varira od nekoliko milimetara do nekoliko centimetara te se najčešće nalaze u području fundusa. (4) Najčešći histološki tip polipa je hiperplastični, dok se atrofični obično nalaze kod postmenopausalnih žena. Funkcionalni polipi se pojavljuju kod žena u generativnoj dobi. (5)

Pretpostavljena prevalencija polipa u općoj populaciji žena je oko 10% (podaci se razlikuju u različitim studijama, ovisno o populaciji i korištenoj dijagnostičkoj metodi), s vrškom pojavnosti u petom desetljeću života. Učestalost se povećava s dobi. Mogućnost maligne alteracije iznosi 0,5%, ali su polipi česti kod žena s dijagnozom karcinoma endometrija – 12 do 34%. (1) Rizik razvoja malignog tumora raste s dobi te s nastupom menopauze.

Kod polipa manjih od 10mm može doći do spontane regresije.

Istraživane su brojne teorije o etiologiji polipa: pojačana ekspresija enzima aromataze, citogenetske promjene, podrijetlo iz bazalnog sloja endometrija, pojačana ekspresija gena za

epidermalni čimbenik rasta (c-erbB2 / HER2).(6, 7, 8, 9) Kod pacijentica koje su imale polipe, a prethodno su bile na terapiji tamoksifenom, ustanovljena je povećana učestalost mutacija KRAS onkogen. (10)

Postoji više rizičnih faktora za razvoj polipa: dijabetes, pretilost, hipertenzija, terapija tamoksifenom. (11, 12, 13) Pretpostavlja se da je kod pretilosti estrogen uzrok povećane prevalencije.

Prema istraživanjima polipi su uzrok nenormalnog krvarenja iz maternice (dalje u tekstu AUB) kod 3,7% do 65% žena. (14). Najčešće se dijagnosticiraju tijekom obrade zbog nenormalnog krvarenja ili zbog primarne ili sekundarne neplodnosti, a kod nekih pacijentica su slučajni nalazi. Polipi u području fundusa i tubokornealnog spoja mogu djelovati mehanički nepovoljno u procesu oplodnje, a neka od istraživanja pokazuju i da polipi dovode do smanjene prokrvljenosti endometrija što može djelovati nepovoljno na receptivnost. (15)

U većini slučajeva se klinička dijagnoza polipa postavlja nakon UZV pregleda (2D, 3D, CD, sono HSG), gdje se polipi vide kao hiperehogene lezije. Pregled je optimalno izvršiti 5.-6. dan menstrualnog ciklusa. Pouzdanost UZV nalaza veća je kod sonohisterografije (korištenje fiziološke otopine kao kontrastnog sredstva). (16) Za uzorkovanje, potrebno za patohistološku dijagnozu, ujedno i terapiju, zlatni standard su frakcionirana kiretaža ili histeroskopija.

Tablica 1. Usporedba TVUS, frakcionirane kiretaže i histeroskopije kao dijagnostičkih metoda za polipe endometrija

	Prednosti	Nedostatci
Transvaginalni ultrazvuk	Sigurna i neinvazivna metoda Široko dostupan	Nema mogućnost postavljanja definitivne dijagnoze niti terapije
Frakcionirana kiretaža	Široko dostupna metoda Omogućava histološku dijagnozu	Mogućnost lažno negativnog nalaza ako se promjena ne obuhvati slijepom biopsijom Moguće komplikacije
Histeroskopija	Najveća vjerojatnost uočavanja i biopsije patološki promijenjenog tkiva Omogućava histološku dijagnozu i u većini slučajeva konačnu terapiju	Invazivna metoda Moguće komplikacije Ponekad zahtjeva hospitalizaciju i opću anesteziju Duga krivulja učenja

1.3 Histološka dijagnoza i terapija polipa endometrija – frakcionirana kiretaža i histeroskopija

Klasična frakcionirana kiretaža se obavlja u kratkotrajnoj općoj anesteziji ili uz paracervikalnu analgeziju. Uzimaju se uzorci tkiva cerviksa uz tkivo endometrija, ali se analiziraju odvojeno. Međutim, istraživanja su pokazala kako se kiretažom ne uspije uzorkovati oko 25% površine endometrija. Komplementarna metoda je histeroskopija, koja omogućava pregled površine endometrija i lokalizaciju eventualne patologije.

Histeroskopija je endoskopska dijagnostička, ali i terapijska metoda. Endoskopske metode su za pacijente i za liječnike prihvatljivije iz brojnih razloga : bolja hemostaza, manje oštećenje tkiva, manje bolan zahvat, brži oporavak, manje ožiljaka, brža mobilizacija pacijenata – manje rizika za trombozu. U dijagnozi polipa endometrija histeroskopija pokazuje osjetljivost od 90%. (17) Histeroskop (endoskop,teleskop) se sastoji od 3 dijela: okular, cijev histeroskopa te leća. Može biti rigidni ili fleksibilni. Fleksibilni histeroskopi imaju slabiju kvalitetu slike, iako se s razvojem tehnologije kvaliteta prikaza izjednačava s onom rigidnog histeroskopa.



Slika 1: Rigidni histeroskop (Preuzeto i prilagođeno s: www.olympus.co.uk/)



Slika 2: Fleksibilni histeroskop (Preuzeto i prilagođeno s: www.olympus.co.uk/)

Za dijagnostičku histeroskopiju koriste se košuljice histeroskopa promjera do 5mm, što znači da nema znatne dilatacije cerviksa. Kod operacijske histeroskopije košuljice imaju veći promjer. Za zahvate se mogu koristiti mehanički ili elektrokirurški instrumenti te laser. Košuljice omogućavaju i dopremu distendirajućeg medija, koji je potreban budući da je materijšte virtualan prostor.

Kao distendirajući medij koriste se:

1. plinoviti mediji : ugljikov dioksid – brzo se odstranjuje apsorpcijom i respiracijom
2. viskoviskozni tekući mediji : dekstran
3. niskoviskozni tekući mediji bez elektrolita (sorbitol, glicin, manitol) –izbor kod korištenja monopolarnih elektrokirurških instrumenata
4. fiziološka otopina

Kod korištenja tekućih medija iznimno je važno pratiti njihov gubitak zbog mogućnosti razvoja intoksikacije vodom i hiponatremije ako dođe do značajnije intravazacije.

Danas se uglavnom koristi pregled preko monitora i digitalne kamere koja je spojena na histeroskop. Kao izvor svjetla najbolji izbor je ksenonska lampa. (18)

Pregled se uvijek obavlja u prvoj fazi ciklusa dok je endometrij još tanak i najmanja je mogućnost krvarenja. Dijagnostički i manji operacijski zahvati mogu se obavljati ambulantno (tzv. office histeroskopija). U slučaju dijagnostičkih zahvata anestezija nije potrebna ili se koristi samo paracervikalna analgezija sa ili bez nekog od nesteroidnih antireumatika prijeoperacijski. Veći kirurški zahvati zahtjevaju opću anesteziju.

Indikacije za histeroskopiju uključuju između ostalog nepravilna i neredovita vaginalna krvarenja, submukozne miome, polipe endometrija, rak endometrija, strana tijela materišta (IUD).

Kontraindikacije mogu biti apsolutne i relativne. Apsolutne su akutna zdjelična upalna bolest i trudnoća, a relativne obilno krvarenje te akutna upala cerviksa.

Komplikacije su, iako rjeđe nego kod klasičnih kirurških zahvata, ipak moguće. Među najčešće spadaju perforacija vrata ili tijela maternice, infekcije, intravazacija distenzijskog medija te intra- ili postoperacijsko krvarenje.

Intravazacija distenzijskog medija zahtjeva prekid zahvata i zbrinjavanje elektrolitskog disbalansa ako se zabilježi gubitak više od 2000 ml tekućine, što se događa u 1% slučajeva. Značajnije krvarenje se događa u 1-3% slučajeva. Ako nije ozljeđena veća krvna žila u pravilu krvarenje spontano prestaje, u suprotnom potreban je operacijski zahvat za zaustavljanje krvarenja. Ako dođe do perforacije vrata ili tijela maternice postupak ovisi o instrumentu kojim je došlo do ozljede. U određenim slučajevima dovoljno je uključiti antibiotik u terapiju i promatrati pacijenticu. Ponekad je potrebna eksploracija trbušne šupljine, pogotovo ako je ozljeda elektrotermička, budući da to povećava mogućnost ozljede i crijeva. Infekcije nisu česte te uglavnom prolaze uz antibiotsku terapiju. (19)

2. Hipoteza:

Histeroskopska polipektomija je pouzdana kirurška metoda u konačnoj dijagnostici i liječenju endometralnih polipa te se obzirom na zanemariv udio komplikacija i potencijalnog maligniteta može izvoditi ambulantno.

3. Ciljevi rada

Usporediti histološki nalaz u pacijentica nakon histeroskopske polipektomije obzirom na veličinu i prokrvljenost polipa, simptomatologiju te obzirom na generativnu dob pacijentice.

Utvrđiti postoje li klinički i ultrazvučni znakovi koji bi pri sumnji na endometralni polip ukazivali na povećani rizik za rak endometrija.

Utvrđiti udio intraoperacijskih i ranih poslijeoperacijskih komplikacija te broj hospitalnih dana nakon zahvata s mogućnošću davanja preporuka za ambulantno liječenje.

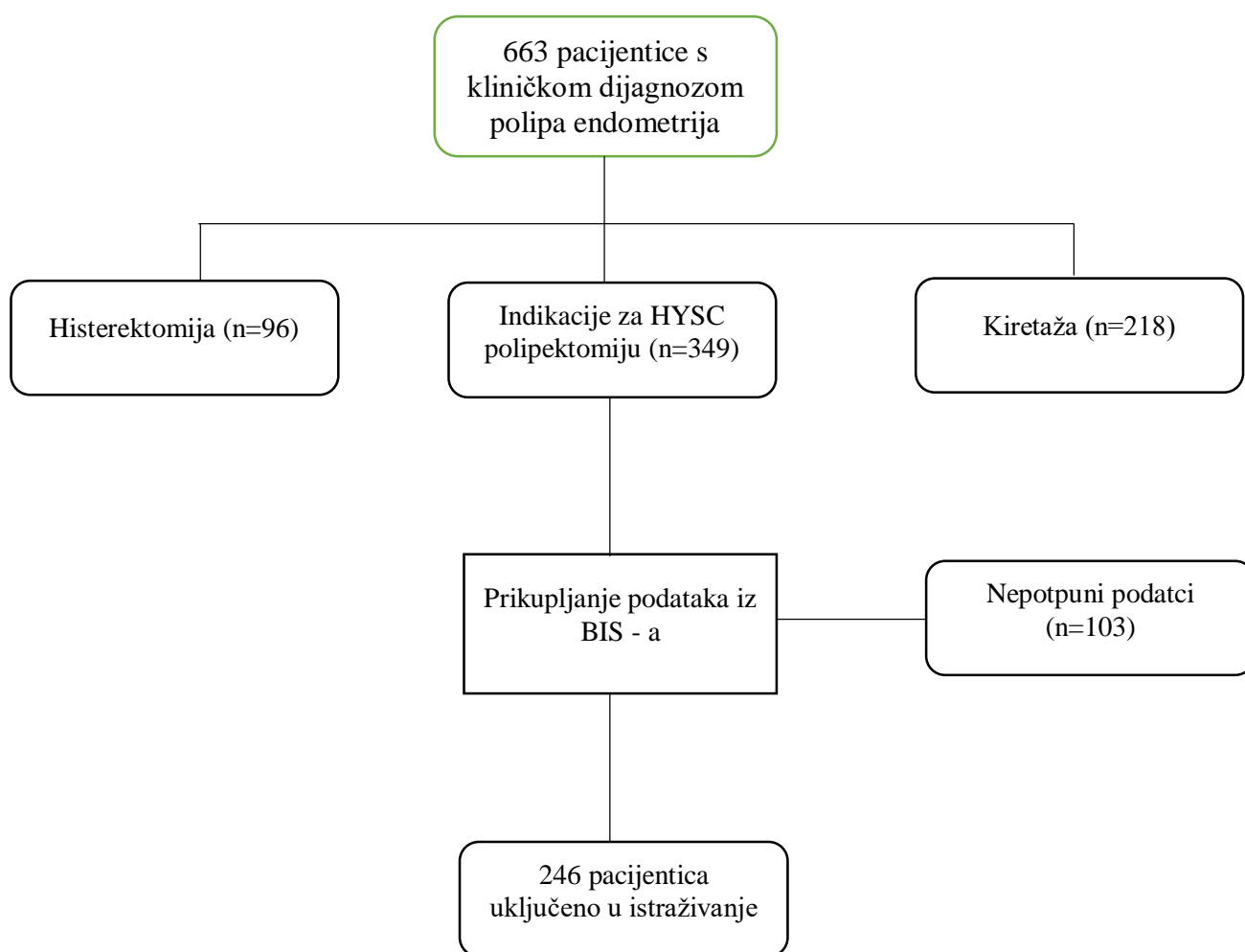
4. Ispitanice i metode:

Provedeno je retrospektivno istraživanje u koje je bilo uključeno 246 pacijentica s kliničkom dijagnozom polipa endometrija (polypus glandularis endometrii), u razdoblju od 1. siječnja 2016. godine do 31. prosinca 2017. godine, koje su bile podvrgnute zahvatu histeroskopske polipektomije. U istraživanje su uključene pacijentice s kliničkom i ultrazvučnom dijagnozom polipa endometrija, u generativnoj dobi i menopauzi, a kod kojih su polipi odstranjeni histeroskopskim zahvatom. U navedenom razdoblju bile su ukupno 663 pacijentice s kliničkom dijagnozom polipa endometrija. Histeroskopskoj polipektomiji je bilo podvrgnuto 349 pacijentica, od kojih 103 nisu uključene u istraživanje zbog nepotpunih podataka.

U istraživanje nisu uključene pacijentice s kliničkom dijagnozom polipa endometrija, a kod kojih su polipi odstranjeni zahvatom frakcionirane kiretaže – njih je u navedenom razdoblju bilo ukupno 218. Histerektomiji je bilo podvrgnuto 96 pacijentica, koje također nisu uključene u istraživanje.

Podaci su prikupljeni iz bolničkog informacijskog sustava (BIS) .U analizi rezultata korišten je hi – kvadrat test te Mann-Whitney U test.

Slika 3. Pacijentice uključene u istraživanje



5. Rezultati

Tablica 2. prikazuje opće podatke o pacijenticama – dob, BMI i paritet, te podatke o danu otpusta nakon zahvata i intraoperacijske i rane poslijeoperacijske komplikacije.

Komplikacija se dogodila u slučaju jedne pacijentice (što iznosi 0.4%). Radilo se o perforaciji maternice (5 milimetara), te je ista sanirana laparoskopski s hemostatskim šavima. Postavljen je abdominalni dren koji je uklonjen treći dan od operacije te je pacijentica otpuštena iz klinike bez daljnjih komplikacija.

Tablica 2. Opći podatci o pacijenticama uključenima u studiju, danu otpusta i komplikacijama

	Histeroskopske operacije (N= 246)
DOB (25.P – 75. P)	46 (38.00-58.00)
PACIJENTICE KOJE SU DO TRENUTKA OPERACIJE RODILE (n)	158
BMI (kg/m ² ; 25.P – 75.P)	25.32 (22.16-29.07)
TRAJANJE POSTOPERATIVNOG BORAVKA U KLINICI (dani; min - max)	1 (0-5)
KOMPLIKACIJE (n)	1

U tablici 3 prikazana je usporedba pacijentica u generativnoj dobi i postmenopauzi po zastupljenosti AUB, polipoze te PHD dijagnoze karcinoma endometrija.

Nenormalno krvarenje iz maternice češće je bilo prisutno u pacijentica s polipima u generativnoj dobi, nego u pacijentica u postmenopauzi. Od sedam karcinoma endometrija, šest je uz polip dijagnosticirano kod pacijentica u postmenopauzi. Polipoza je bila češća kod pacijentica u generativnoj dobi.

U skupini pacijentica s polipozom AUB je bilo prisutno kod 28% njih.

Tablica 3. Usporedba simptomatologije i histološkog nalaza pacijentica u generativnoj dobi i postmenopauzi

	GENERATIVNA DOB (N=149)	POSTMENOPAUZA (N=97)	HI – KVADRAT TEST
			P - VRIJEDNOST
AUB (n)	79	17	0.011
POLIPOZA (n)	21	4	0.011
PHD DIJAGNOZA ADENOKARCINOMA ENDOMETRIJA (n)	1	6	0.014

U tablici 4 prikazan je odnos veličine polipa te AUB i PHD dijagnoze karcinoma.

Utvdili smo da veličina polipa pozitivno korelira s AUB. Također po ovim rezultatima možemo uočiti i povezanost veličine polipa s malignom alteracijom.

Tablica 4. Odnos veličine polipa, simptomatologije i histološkog nalaza

	5-10mm (N=74)	10-15mm (N=71)	15-20mm (N=56)	>20mm (N=45)	P – VRIJEDNOST ($\alpha = 0.05$)
PHD DIJAGNOZA KARCINOMA ENDOMETRIJA (n)	2	0	1	4	0.041
AUB (n)	12	21	13	19	0.015

U tablici 5 prikazana je raspodjela pacijentica u odnosu na histološki nalaz.

Rezultati su pokazali da nema značajne razlike između ovih skupina u odnosu na učestalost AUB, broja prokrvljenih polipa te prosječne veličine polipa

Statistički značajna bila je jedino razlika u BMI – u.

Kod usporedbe ovih dviju skupina u obzir treba uzeti razliku u veličini uzoraka (7 pacijentica s dijagnozom karcinoma, te 239 bez dijagnoze karcinoma).

Tablica 5. Usporedba pacijentica u odnosu na histološki nalaz po BMI – u, simptomatologiji te osobinama polipa

† Mann - Whitney U test

‡ hi – kvadrat test

	PHD DIJAGNOZA ADENOKARCINOMA ENDOMETRIJA (N=7)	PHD DIJAGNOZA POLIPA ENDOMETRIJA (N=239)	P – VRIJEDNOST ($\alpha=0.05$)
BMI (kg/m ²) †	31.56	25.20	0.016
PROSJEČNA VELIČINA POLIPA (mm) †	18.00	15.50	0.279
PROKRVLJENOST POLIPA (n) ‡	1	80	0.513
AUB (n) ‡	4	93	0.206

6. Rasprava

Rezultati ovog istraživanja su pokazali da klinička slika i ultrazvučni pokazatelji nisu pouzdani u utvrđivanju maligne alteracije polipa te da je histološki nalaz nužan za njihovu procjenu. Za biopsiju polipa histeroskopija se pokazala kao sigurna metoda s niskom stopom komplikacija te kratkim postoperativnim boravkom u klinici. Zanimljiv je podatak da veličina polipa pozitivno korelira sa simptomima (AUB) i vjerojatnošću maligne alteracije, ali ipak analiza podataka prosjeka po skupinama nije pokazala statističku značajnost.

Dosadašnja istraživanja povezuju mogućnost maligne alteracije polipa endometrija s različitim rizičnim faktorima : dob, postmenopauza, pretilost, terapija tamoksifenom. Kao mogući pokazatelji maligne alteracije navode se veličina polipa veća od 15mm te AUB.

Naši rezultati ukazuju na povezanost postmenopauze s dijagnozom karcinoma endometrija, ali i potvrđuju rezultate iz literature da veći polipi povećavaju vjerojatnost maligne alteracije.

Naši rezultati su također potvrdili da su pretile pacijentice pod većim rizikom razvoja karcinoma endometrija pa makar se radilo i o polipoznoj promjeni utvrđenoj ultrazvukom.

U radu objavljenom 2010. (Ferrazzi i sur.) uočeno je da je karcinom deset puta češći kod žena u postmenopauzi koje imaju u anamnezi AUB u odnosu na žene koje su asimptomatske. (20) U ovom istraživanju 66.66% pacijentica u postmenopauzi s dijagnozom karcinoma imalo je anamnezi AUB, ali za pouzdanije rezultate istraživanje bi trebalo biti provedeno na većem uzorku.

Pacijentice obuhvaćene ovim istraživanjem imale su prosječno vrijeme postoperativnog boravka u Klinici od jednog dana, a 57 pacijentica je otpušteno isti dan nakon zahvata. Kraća hospitalizacija utječe na smanjenje troškova zdravstvenog sustava uz iste ili slične ishode, a prihvatljivija je i za pacijente.

Komplikacija se pojavila kod jedne pacijentice, što iznosi svega 0.4%. Radilo se o perforaciji maternice koja je zbrinuta hemostatskim šavovima i pacijentica je nakon tri dana otpuštena.

U ovom istraživanju nismo pratili kasne postoperativne komplikacije.

Dosadašnja istraživanja su pokazala sličnu stopu komplikacija za zahvat histeroskopske polipektomije. Pokazalo se i da učestalost komplikacija ovisi o vrsti histeroskopskog zahvata – kod adheziolize se pojavljuju u 4.5% slučajeva. Perforacija maternice je u većini istraživanja najčešća komplikacija. (21)

Prema Svjetskoj zdravstvenoj organizaciji (SZO), 1 od 10 hospitaliziranih pacijenata u razvijenim zemljama doživi neželjene događaje koji nisu vezani za bolest već za samu zdravstvenu skrb. Te komplikacije utječu negativno na pacijente na više načina, ali i na zdravstveni sustav - prvenstveno ekonomski. SZO je 2004. godine pokrenula Svjetski savez za sigurnost pacijenata. U programu Saveza između ostalog se navodi : bolničke infekcije pogađaju 14% hospitaliziranih pacijenata, 50% komplikacija kirurškog zahvata se može izbjeći, neželjeni događaji višestruko utječu na troškove zdravstvene skrbi.

Ako uzmemo u obzir sve navedeno, nije čudno da se o histeroskopiji govori kao o zlatnom standardu – prvenstveno o *office histeroskopiji*. Veliki dio intrauterine patologije može se zbrinuti histeroskopski – prema nekim navodima i do 90%. Zahvati ne zahtijevaju hospitalizaciju, operacijsku salu, a u većini slučajeva ni anesteziju. Sve ovo u velikoj mjeri doprinosi sigurnosti pacijenata, bez da se ugrozi kvaliteta skrbi. (22)

S ciljem usporedbe *office histeroskopije* i histeroskopije u operacijskoj sali, 2018. godine objavljen je sustavni pregled literature u kojem su autori uspoređivali učinkovitost, sigurnost, subjektivna iskustva pacijenata (postoperativna bol i sveukupno zadovoljstvo zahvatom) te troškove.

Utvrdili su da je postoperativna bol nešto veća nakon *office histeroskopije*. Međutim, to treba uzeti s rezervom, jer je i dalje prosjek ocjene boli na ljestvici od 1 do 10 iznosio 3 (što se smatra blagom boli), a veći dio istraživanja nije imao taj podatak. Ukupni troškovi su bili prosječno niži u slučaju *office histeroskopije*. Nisu ustanovili razlike što se tiče učinkovitosti, subjektivnog iskustva pacijenata, sigurnosti pacijenata te neželjenih događaja. (23)

7. Zaključak

Po rezultatima ovog istraživanja mogli bismo zaključiti da je histološka dijagnoza još uvijek jedini način procjene prirode polipa, budući da se vaginalni ginekološki 2D UZV nije pokazao kao pouzdan u njegovoj procjeni, tj. na temelju veličine polipa, ali i njegove prokrvljenosti te povezanosti sa simptomima bolesti ne možemo sumnjati radi li se o polipu s eventualnom malignom alteracijom.

Pod većim su rizikom pacijentice u postmenopauzi i s većim BMI, što je već od prije poznato. Naše istraživanje je pokazalo, između ostalog, da je učestalost malignih polipa u generativnoj dobi vrlo niska – svega je jedna pacijentica imala polip od njih 149 u generativnoj dobi pa čak i simptomi u smislu AUB ne povećavaju rizik za malignitet.

Prema rezultatima ovog istraživanja histeroskopija se pokazala kao pouzdana metoda s niskom stopom komplikacija i mogućnošću otpusta isti dan po zahvatu te kao takva zaslužuje svoje mjesto u ambulantnim zahvatima, osobito u pacijentica u generativnoj dobi kod kojih je i stopa maligniteta vrlo niska.

8. Zahvale

Želim zahvaliti mentoru, doc.dr.sc. Mariu Ćoriću, koji mi je stavio na raspolaganje svoje znanje i vrijeme kako bi mi pomogao u izradi ovog diplomskog rada.

Hvala Mati koji mi je strpljivo pomagao u statističkoj obradi podataka

Hvala mojim prijateljima na podršci kroz cijelo vrijeme studiranja.

Hvala mojoj obitelji na svemu, posebno roditeljima Radoslavu i Ljilji, bez vas ništa od ovog ne bi bilo moguće.

Posebno hvala mom Anti, na najvećoj podršci i razumijevanju kroz cijeli studij.

9. Literatura

1. Šimunić V. Ginekologija. 2001.
2. Rahimi S, Marani C, Renzi C, Natale ME, Giovannini P, Zeloni R. Endometrial polyps and the risk of atypical hyperplasia on biopsies of unremarkable endometrium: a study on 694 patients with benign endometrial polyps. *Int J Gynecol Pathol.* 2009;28(6):522-8.
3. Kurman RJ, Kaminski PF, Norris HJ. The behavior of endometrial hyperplasia. A long-term study of "untreated" hyperplasia in 170 patients. *Cancer.* 1985;56(2):403-12.
4. Salim S, Won H, Nesbitt-Hawes E, Campbell N, Abbott J. Diagnosis and Management of Endometrial Polyps: A Critical Review of the Literature. *J Minim Invasive Gynecol.* 2011;18(5), 569–581.
5. Tomica D. PROGNOŠTIČKI ZNAČAJ IZRAŽENOSTI ESTROGENSKIH I PROGESTERONSKIH RECEPTORA U MIOMETRIJU BOLESNICA S KARCINOMOM ENDOMETRIJA [Disertacija]. Osijek: Sveučilište Josipa Jurja Strossmayera u Osijeku, Medicinski fakultet Osijek; 2017 [pristupljeno 03.06.2019.] Dostupno na: <https://urn.nsk.hr/urn:nbn:hr:152:104758>
6. Whitaker L, Critchley HO. Abnormal uterine bleeding. *Best Pract Res Clin Obstet Gynaecol.* 2016;34:54-65.
7. Tanos V, Berry KE, Seikkula J, Abi Raad E, Stavroulis A, Sleiman Z, i sur. The management of polyps in female reproductive organs. *Int J Surg.* 2017;43:7-16.
8. Kanthi JM, Remadevi C, Sumathy S, Sharma D, Sreedhar S, Jose A. Clinical Study of Endometrial Polyp and Role of Diagnostic Hysteroscopy and Blind Avulsion of Polyp. *J Clin Diagn Res.* 2016;10(6):QC01–QC4.
9. Garuti G, Sambruni I, Colonnelli M, Luerti M. Accuracy of hysteroscopy in predicting histopathology of endometrium in 1500 women. *J Am Assoc Gynecol Laparosc.* 2001;8(2):207-13.
10. Hachisuga T, Miyakawa T, Tsujioka H, Horiuchi S, Emoto M, Kawarabayashi T. Kras mutation in tamoxifen-related endometrial polyps. *Cancer.* 2003;98(9):1890-7.
11. Kaya S, Kaya B, Keskin HL, Kayhan Tetik B, Yavuz FA. Is there any relationship between benign endometrial pathologies and metabolic status? *J Obstet Gynaecol.* 2019;39(2):176-183.

12. Bueloni-Dias FN, Spadoto-Dias D, Delmanto LR, Nahas-Neto J, Nahas EA. Metabolic syndrome as a predictor of endometrial polyps in postmenopausal women. *Menopause*. 2016;23(7):759-64.
13. American College of Obstetricians and Gynecologists. Tamoxifen and uterine cancer. Committee Opinion No. 601. *Obstet Gynecol* 2014;123:1394–7.
14. Maia H Jr, Pimentel K, Silva TM, Freitas LA, Zausner B, Athayde C, et al. Aromatase and cyclooxygenase-2 expression in endometrial polyps during the menstrual cycle. *Gynecol Endocrinol*. 2006;22(4):219-24
15. Walter TA, Fan SX, Medchill MT, Berger CS, Decker HJ, Sandberg AA. inv(12)(p11.2q13) in an endometrial polyp. *Cancer Genet Cytogenet*. 1989;41(1):99-103.
16. Reslova T, Tosner J, Resl M, Kugler R, Vavrova I. Endometrial polyps. A clinical study of 245 cases. *Arch Gynecol Obstet*. 1999;262(3-4):133-9
17. Maia H, Maltez A, Athayde C, Coutinho EM. Proliferation profile of endometrial polyps in post-menopausal women. *Maturitas*. 2001;40(3):273-81.
18. Jones HW Jr, Rock JA. *Te Linde's operative gynecology*. 11. izd. Philadelphia : Wolters Kluwer; 2015
19. Šparac V. Dijagnostička i operativna histeroskopija. *Medix* [Internet]. 2004 [pristupljeno 03.06.2019.];10(53):58-62. Dostupno na: <https://hrcak.srce.hr/19835>
20. Ferrazzi E, Zupi E, Leone FP, Savelli L, Omodei U, Moscarini M, i sur. How often are endometrial polyps malignant in asymptomatic postmenopausal women? A multicenter study. *Am J Obstet Gynecol*. 2009;200:235–6.
21. Aas-Eng MK, Langebrekke A, Hudelist G. Complications in operative hysteroscopy – is prevention possible? *Acta Obstet Gynecol Scand* 2017; 96: 1399– 1403.
22. Mairos J, Di Martino P. Office Hysteroscopy. An operative gold standard technique and an important contribution to Patient Safety. *Gynecol Surg*. 2016;13:111–114.

23. Bennett A, Lepage C, Thavorn K, Fergusson D, Murnaghan O, Coyle D i sur. Effectiveness of Outpatient Versus Operating Room Hysteroscopy for the Diagnosis and Treatment of Uterine Conditions: A Systematic Review and Meta-Analysis. J Obstet Gynaecol Can. 2018; pii: S1701-2163(18)30811-9.

10. Životopis

Rođena sam u Posušju, 1. rujna 1994. godine. Osnovnu školu sam završila u Posušju, s odličnim uspjehom. Maturirala sam u Općoj gimnaziji fra Grge Martića, također s odličnim uspjehom. Tijekom srednje škole sam sudjelovala na federalnim natjecanjima iz matematike te prve pomoći.

Medicinski fakultet u Zagrebu sam upisala 2013. godine. Sudjelovala sam na studentskim kongresima CROSS 12 te CROSS 14, kao pasivan sudionik.

Služim se engleskim jezikom i imam vozačku dozvolu B kategorije.