

Tumori strome i spolnog tračka testisa

Čakar, Fran

Master's thesis / Diplomski rad

2019

Degree Grantor / Ustanova koja je dodijelila akademski / stručni stupanj: **University of Zagreb, School of Medicine / Sveučilište u Zagrebu, Medicinski fakultet**

Permanent link / Trajna poveznica: <https://um.nsk.hr/um:nbn:hr:105:833322>

Rights / Prava: [In copyright](#)/[Zaštićeno autorskim pravom.](#)

Download date / Datum preuzimanja: **2024-07-03**



Repository / Repozitorij:

[Dr Med - University of Zagreb School of Medicine Digital Repository](#)



**SVEUČILIŠTE U ZAGREBU
MEDICINSKI FAKULTET**

Fran Čakar

Tumori strome i spolnog tračka testisa

DIPLOMSKI RAD



Zagreb, 2019.

Ovaj diplomski rad izrađen je na Kliničkom zavodu za patologiju i citologiju, „Ljudevit Jurak“, KBC Sestre Milosrdnice u Zagrebu pod vodstvom dr. sc. Tihane Regović Džombete i predan je na ocjenu u akademskoj godini 2018./2019.

Popis kratica

AFP: α -fetoprotein (engl. *alpha-fetoprotein*)

AMH: Anti-Müllerov hormon (engl. *anti-Müllerian hormone*)

β -hcg: beta podjedinica humanog korionskog gonadotropina (engl. *human chorionic gonadotropin*)

CD30: CD marker površinskih staničnih antigena 30 (engl. *cluster of differentiation*)

CD34: CD marker površinskih staničnih antigena 34 (engl. *cluster of differentiation*)

CD99: CD marker površinskih staničnih antigena 99 (engl. *cluster of differentiation*)

CD117: CD marker površinskih staničnih antigena 117 (engl. *cluster of differentiation*)

CK-PAN: citokeratin širokog spektra (engl. *pan cytokeratin*)

CT: kompjutorizirana tomografija (engl. *computed tomography*)

CTNNB1: catenin beta 1

DNA: deoksiribonukleinska kiselina (engl. *deoxyribonucleic acid*)

EMA: epitelni membranski antigen (engl. *epithelial membrane antigen*)

FH: fumarat hidrataza (engl. *fumarate hydratase*)

FOXL2: (engl. *forkhead box L2*)

FSH: folikulostimulirajući hormon (engl. *follicle stimulating hormone*)

GATA: naziv za skupinu transkripcijskih faktora sa sposobnošću vezanja DNA sekvence

GCNIS: neoplazija *in situ* spolnih stanica (engl. *germ cell neoplasia in situ*)

KBC: Klinički bolnički centar

KIT: naziv za skupinu gena koji kodiraju tirozinkinazne receptore (engl. *tyrosin kinase receptor*)

KITLG: KIT ligand

LH: luteinizirajući hormon (engl. *luteinizing hormone*)

MR: magnetska rezonancija (engl. *magnetic resonance*)

NK stanice: stanice/limfociti "prirodni ubojice" (engl. *natural killer*)

NOS: koji nisu drugačije definirani (engl. *not otherwise specified*)

OCT3/4: oktamer-vežući transkripcijski faktor 3/4 (engl. *octamer- binding transcription factor 3/4*)

OCT4: oktamer-vežući transkripcijski faktor 4 (engl. *octamer- binding transcription factor 4*)

PET-CT: pozitronska emisijska tomografija-kompjutorizirana tomografija (engl. *positron emission tomography-computed tomography*)

PLAP: placentalna alkalna fosfataza (engl. *placental alkaline phosphatase*)

PRKAR1A: alfa regulatorna podjedinica cAMP-ovisne proteinske kinaze tip 1 (engl. *cAMP-dependent protein kinase type 1-alpha regulatory subunit*)

SALL4: (engl. *sal-like protein 4*)

SF1: steroidogeni faktor 1 (engl. *steroidogenic factor 1*)

SMA: aktin glatkog mišićja (engl. *smooth muscle actin*)

SOX2: (engl. *SRY-related HMG box 2*)

SOX9: (engl. *SRY-related HMG box 9*)

SOX17: (engl. *SRY-related HMG box 17*)

SRY: gen iz područja Y kromosoma koji određuje spol (engl. *sex determining Y region*)

STK11: serin/treonin kinaza 11 (engl. *serine/threonine kinase 11*)

TNM: sustav određivanja stadija novotvorine (engl. *Tumor, Nodes, Metastasis*)

VVP: veliko vidno polje

WHO: Svjetska zdravstvena organizacija (engl. *World Health Organization*)

WT1: Wilmsov tumor protein 1 (engl. *Wilms tumor protein 1*)

SADRŽAJ

SAŽETAK

SUMMARY

1. UVOD	1
2. TESTIS	2
2.1. Anatomija	2
2.2. Embriologija	2
2.3. Histologija.....	3
2.4. Najčešće bolesti testisa.....	5
3. TUMORI TESTISA.....	6
3.1. Epidemiologija i rizični čimbenici	6
3.2. Histogeneza tumora testisa.....	7
3.3. WHO klasifikacija tumora testisa.....	9
3.4. Seminom	10
4. TUMORI STROME I SPOLNOG TRAČKA TESTISA.....	14
4.1. Uvod.....	14
4.2. WHO klasifikacija tumora strome i spolnog tračka testisa	14
4.3. Tumor Leydigovih stanica	16
4.4. Tumor Sertolijevih stanica.....	22
4.4.1. Tumor Sertolijevih stanica (NOS)	22
4.4.2 Velikostanični kalcificirajući tumor Sertolijevih stanica	27
4.4.3. Intratubularni velikostanični hijalinizirajući tumor Sertolijevih stanica.....	28
4.5. Granuloza-stanični tumor	29
4.5.1. Adultni granuloza-stanični tumor.....	29
4.5.2. Juvenilni granuloza-stanični tumor.....	30

4.6. Fibrotekom	31
4.7. Miješani i neklasificirani tumori strome i spolnog tračka testisa	33
4.8. Miodni gonadalni stromalni tumor	34
5. INCIDENCIJA TUMORA STROME I SPOLNOG TRAČKA TESTISA U KLINIČKOM ZAVODU ZA PATOLOGIJU I CITOLOGIJU „LJUDEVIT JURAK“, KBC SESTRE MILOSRDNICE	35
6. ZAKLJUČAK	38
ZAHVALE	39
LITERATURA	40
ŽIVOTOPIS	46

SAŽETAK

Tumori strome i spolnog tračka testisa

Fran Čakar

Tumori testisa su heterogena skupina koja čini tek oko 1% svih tumora u muškaraca. Tumori testisa se najčešće javljaju u dobi nakon puberteta pa do 45. godine života te su stoga epidemiološki i klinički značajni. Trenutno važeća, službena klasifikacija tumora testisa je izdana 2016. godine u sklopu klasifikacije tumora mokraćnog i muškog spolnog sustava Svjetske zdravstvene organizacije (WHO, od engl. *World Health Organization*).

Najčešći tumori testisa su porijekla spolnih stanica testisa, a čine preko 90% svih tumora testisa. Ovi tumori imaju jedinstvenu histogenetsku osnovu jer svi potječu od intratubularne preinvazivne lezije koja se naziva *in situ* tumor spolnih stanica (*GCNIS*, od engl. *Germ cell neoplasia in situ*). Glavni predstavnik ove skupine tumora je seminom.

Sljedeći po učestalosti su tumori strome i spolnog tračka testisa s udjelom od oko 2-5%. Tumori ove skupine su histogenetski heterogeni; neki potječu od spolnog tračka, neki su stromalnog podrijetla, dok podrijetlo nekih tumora ove skupine još uvijek nije razjašnjeno. Glavni predstavnici ove skupine su tumori Leydigovih stanica i tumori Sertolijevih stanica.

U zadnje izdanje WHO klasifikacije tumora mokraćnog sustava i muških spolnih organa su uvršteni i neki novi tumori porijekla strome i spolnog tračka.

Cilj ovog rada bio je opisati tumore strome i spolnog tračka testisa prema WHO klasifikaciji iz 2016. godine, s epidemiološkog, kliničkog, morfološkog, imunohistokemijskog i citogenetskog stajališta te prikazati incidenciju tumora strome i spolnog tračka testisa u Kliničkom zavodu za patologiju i citologiju, „Ljudevit Jurak“, KBC Sestre milosrdnice u razdoblju od 1. siječnja 2011. do 20. svibnja 2019.

Ključne riječi: tumori strome i spolnog tračka testisa, tumori testisa, WHO klasifikacija

SUMMARY

Sex cord and stromal tumors of the testis

Fran Čakar

Testicular tumors are very heterogeneous and make approximately 1% of all tumors in male sex. Most testicular tumors occur from after the puberty until the middle age. This makes these tumors clinically, but also epidemiologically interesting and significant. Currently used and official classification of testicular tumors is WHO classification of tumors of the Urinary system and Male Genital Organs issued in year 2016.

The most common testicular tumors are germ cell tumors, which make approximately 90% of all testicular tumors. These tumors develop from the preinvasive intratubular lesion, called germ cell neoplasia *in situ* (*GCNIS*). The most common germ cell tumor is seminoma.

The second most common testicular tumors, after germ cell tumors, are sex cord and stromal tumors of the testis. They make approximately 2-5% of all testicular tumors. These tumors are histogenetically very heterogeneous; while some develop from sex-cord tissue, some from gonadal stroma, the tissue of origin of some is still unknown. The most common sex cord and stromal tumors of the testis are Leydig cell tumor and Sertoli cell tumor. Some additional, newly recognized tumors have been added to this group in the last WHO classification issued in 2016.

The aim of this study was to describe sex cord and stromal tumors of the testis and their most important epidemiological, clinical, morphological, immunohistochemical and cytogenetic features and also to present the incidence rate of sex-cord and stromal tumors of the testis at the Clinical Department of Pathology and Cytology, "Ljudevit Jurak", Clinical hospital centre Sestre milosrdnice in period from 1 January 2011 to 20 May 2019.

Key words: sex cord and stromal tumors of the testis, testicular tumors, WHO classification

1. UVOD

Tumori testisa su heterogena skupina novotvorina, čiji najveći dio čine tumori koji nastaju iz spolnih stanica. Sljedeći po učestalosti, no ipak znatno rjeđi, su tumori strome i spolnog tračka testisa (1).

Tumori strome i spolnog tračka testisa su još uvijek nedovoljno istraženi. Zbog toga, ali i zbog raznolikosti i heterogenosti tumora te skupine, postavljanje ispravne dijagnoze nerijetko predstavlja problem (2).

Prema službenoj klasifikaciji tumora testisa Svjetske zdravstvene organizacije (WHO od engl. *World Health Organization*) iz 2016. godine, tumori testisa su podijeljeni u šest zasebnih histoloških skupina, a unutar skupine tumora strome i spolnog tračka testisa nalazi se šest dodatnih podtipova (3).

Posebna vrijednost istraživanja entiteta ove skupine te opisivanje njihovih morfoloških, imunohistokemijskih i citogenetskih karakteristika, a posljedično tome i opisivanje patogenetskih mehanizama i rizičnih čimbenika koji utječu na njihov nastanak, jest mogućnost razvoja novih dijagnostičkih i terapijskih postupaka, kao i skraćivanje vremena do postavljanja dijagnoze. Također, dodatna istraživanja mogu utjecati na smanjivanje morbiditeta koji prati trenutne terapijske smjernice, ali i financijski trošak uzrokovan nepotrebno primjenjenim terapijskim intervencijama u slučaju neispravno postavljene dijagnoze.

Tumori ove skupine nerijetko uzrokuju različite kliničke sindrome u sklopu kliničke prezentacije samog tumora. Rano i točno postavljena dijagnoza sprječava razvoj i daljnju progresiju takvih kliničkih sindroma, odnosno njihove dugoročne posljedice.

Cilj ovog preglednog rada je prikazati te opisati entitete iz skupine tumora strome i spolnog tračka testisa slijedeći trenutno važeću klasifikaciju WHO-a iz 2016. godine te utvrditi broj i kliničkopatološke karakteristike dijagnosticiranih tumora ove skupine na Kliničkom zavodu za patologiju i citologiju „Ljudevit Jurak“, KBC Sestre Milosrdnice, u razdoblju od 1. siječnja 2011. do 20. svibnja 2019. godine.

2. TESTIS

2.1. Anatomija

Testis je parni organ smješten unutar skrotuma, povezan preko rete testisa, u području medijastinuma testisa, s epididimisom koji se nastavlja u sjemenovod. Testis je u prosjeku mase oko 19 g, a veličine u prosjeku 4,5 x 2,5 x 3 cm (4).

Testisi su izvana obloženi kolagenom ovojnicom, *tunicom albugineom* te seroznom ovojnicom, *tunicom vaginalis*, između kojih se nalazi šupljina koja sadržava nekoliko kapi serozne tekućine. S vanjske strane *tunice albuginee* se nalazi skrotum (1,4).

2.2. Embriologija

Kromosomski je spol određen samom oplodnjom jajne stanice kada nastaje ili kromosomski ženska (46, XX) ili muška (46, XY) diploidna zigota. Daljnjom urednom funkcijom gena koji se nalaze na spolnim kromosomima te njihovih produkata, odnosno fiziološkom sekrecijom spolnih hormona, dolazi do razvoja fenotipskog spola (2).

Diferencijacija fetalnih gonada u muške, testise, započinje točno 6 tjedana nakon oplodnje pod utjecajem produkta *SRY* (od engl. *sex-determining region*) gena. Potporne stanice se tada diferenciraju u Sertolijeve stanice.(4). Mutacija i ispad funkcije *SRY* gena rezultirat će čistom gonadalnom disgenezom, tzv. Swyerovim sindromom ili pravim hermafroditizmom (2).

Nakon toga dolazi do razvoja celomskog epitela te podležećeg mezenhima koji zajedno tvore genitalni greben. U genitalnim grebenima se razvijaju spolni tračci u koje migriraju primordijalne spolne stanice, podrijetlom iz žumanjčane vreće, koje se smještaju zajedno s potpornim, Sertolijevim stanicama, unutar sjemenih kanalića. Ostale strukture, kao što su rete testis te Leydigove stanice, su mezenhimalnog podrijetla (3,4).

Mezonefritički kanali se pod lokalnim utjecajem testosterona, kojeg sintetiziraju Leydigove stanice, pretvaraju u epididimis, sjemenovod te sjemene mjehuriće. S druge

strane, pod utjecajem anti-müllerovog hormona (AMH), kojeg sintetiziraju Sertolijeve stanice, dolazi do regresije paramezonefritičkih kanala (4).

Jedan od bitnih događaja koji je uvjet za normalan razvoj testisa je spuštanje testisa. Spuštanje testisa je dugi proces koji traje otprilike jednako kao i razvoj i diferencijacija fetalnih gonada (2). Točan mehanizam nije još u potpunosti razjašnjen, ali zna se da je reguliran različitim hormonskim i mehaničkim utjecajima (5). Sam proces započinje u sedmom tjednu gestacije, odvajanjem fetalnih gonada od metanefrosa. Zatim u dvanaestom tjednu slijedi transabdominalno spuštanje, kada se fetalni testis približava dubokom prstenu ingvinalnog kanala. Konačno spuštanje testisa i smještanje u normalni, skrotalni položaj se događa između sedmog mjeseca gestacije i poroda. Nerijetko se pod pojmom spuštavanja testisa misli isključivo na treću fazu (2).

Sam put spuštavanja testisa je određen gubernakulumom testisa, anatomskom strukturom koja se razvija u šestom tjednu gestacije od mezenhimalnih stanica i povezuje genitalni greben i ingvinalni kanal (5). Ostali čimbenici bitni za uredno spuštanje testisa su normalna funkcija osi hipotalamus-hipofiza-testis te normalno razvijena abdominalna muskulatura i *processus vaginalis* (2).

2.3. Histologija

Histološki je testis građen od sjemenih kanalića i intersticija (1).

Sjemeni kanalići su zavijene strukture, gusto raspoređene unutar lobula testisa, promjera 180-200 μm , duljine 30-80 cm i čine oko 80% ukupnog volumena testisa (2). Unutar sjemenih kanalića se nalaze potporne Sertolijeve stanice i spolne stanice u različitim fazama spermatogeneze (1,4).

Sertolijeve stanice su postavljene okomito na bazalnu laminu sjemenih kanalića te su usmjerene prema lumenu. Na poprečnom presjeku sjemenih kanalića se obično nalazi 10 do 12 Sertolijevih stanica. Specifičnog su mikroskopskog izgleda, jezgara trokutastog oblika, smještenih uz bazalnu laminu, s velikom centralnom jezgricom. U

citoplazmi Sertolijevih stanica se obično nađu Charcot-Böttcherovi kristali te lipidne kapljice (2,4).

Sertolijeve stanice su međusobno usko povezane, a također postoje i veze između Sertolijevih stanica i spolnih stanica (6). Veze između Sertolijevih stanica se sastoje od kompleksa čvrstih spojeva. Te veze čine osnovu za barijeru krv-testis, čineći tako testis imunoprivilegiranim organom. Osim toga te veze čine granicu između dva odjeljka unutar sjemenih kanalića, bazalnog i adluminalnog odjeljka (7). Unutar bazalnog odjeljka se mogu naći spermatogonije i primarni spermatociti, a unutar adluminalnog odjeljka primarni spermatociti, sekundarni spermatociti i spermatide. Mikrookoliš u tim odjeljcima se razlikuje i pogodan je za različite faze spermatogeneze (2).

Veze između pojedinih Sertolijevih stanica i spolnih stanica su dezmosomi i tijesni spojevi. Veza između Sertolijevih stanica i spolnih stanica je prisutna od faze primarnog spermatocita pa sve do otpuštanja spermatozoa. Na taj način i Sertolijeve stanice sudjeluju u procesu spermatogeneze tako što posreduju pomicanje spolnih stanica u smjeru od bazalne membrane prema lumenu kanalića (8).

Funkcija Sertolijevih stanica je sinteza tvari bitnih za prehranu, proliferaciju i sazrijevanje spolnih stanica, ali također i sudjelovanje u hormonskoj regulaciji. Sertolijeve stanice proizvode hormone inhibin i aktivin. Osim proliferacije spolnih stanica, Sertolijeve stanice reguliraju i apoptozu stvaranjem Fas-liganda koji potiče proces apoptoze u spolnim stanicama. Funkciju Sertolijevih stanica potiču folikulostimulirajući hormon (FSH) i androgeni, dok inhibin djeluje povratno inhibicijski na stvaranje FSH-a (2).

Spolne stanice se unutar sjemenih kanalića mogu naći u različitim fazama rasta i razvoja, s time da su nezrele spermatogonije smještene uz bazalnu membranu, a zrele spermatide uz samo središte lumena (4). Postoje dva tipa spermatogonija, A i B. Spermatogonije A su nalik na matične stanice koje se neprestano umnažaju stvarajući tako nove spermatogonije A (9), dok između ostalog nastaju i spermatogonije koje će početi sazrijevati i dalje se diferencirati, to su spermatogonije B. One sazrijevaju u primarne spermatocite koji gube vezu s bazalnom laminom. Od jednog primarnog spermatocita će prvom mejotskom diobom nastati dva sekundarna spermatocita. Ubrzo

slijedi druga mejotska dioba u sklopu koje nastaju dvije spermatide. Proces nastanka spermatide od nezrele spermatogonije se naziva spermatogeneza, a proces sazrijevanja spermatide u spermatozou je spermiogeneza (2).

U sklopu spermiogeneze dolazi do razvoja akrosoma i biča u citoplazmi (10). Počinju se nakupljati brojni mitohondriji, a suvišnu citoplazmu fagocitiraju Sertolijeve stanice. Ova dva procesa sveukupno traju 74 dana (2).

Tkivo intersticija koje se nalazi između sjemenih kanalića sadrži Leydigove stanice, krvožilne i živčane strukture te vezivno tkivo (4). Od stanica vezivnog tkiva prisutni su fibroblasti te miofibroblasti (2).

Leydigove stanice imaju obilnu, eozinofilnu citoplazmu s lipidnim kapljicama i granulama lipofuscina, a u odraslih se mogu naći i tzv. Reinkeovi kristali (2). Leydigove stanice se razvijaju u pubertetu pod utjecajem luteinizirajućeg hormona (LH) iz fibroblastičnih prekursorskih stanica (11). Funkcija Leydigovih stanica je da pod utjecajem LH-a stvaraju androgene, ponajprije testosteron. Osim androgena Leydigove stanice također sintetiziraju i oksitocin, β -endorfin, angiotenzin, pro-opiomelanokortin i brojne druge, manje bitne molekule (2).

2.4. Najčešće bolesti testisa

Najčešće bolesti testisa su razvojni poremećaji (npr. kriptorhizam), različite tvorbe u skrotumu (npr. skrotalna hernija, hidrokela), upalne bolesti, cirkulacijski poremećaji (npr. varikokela, torzija testisa) te novotvorine (1).

Ovdje će ukratko biti opisana samo dva češća poremećaja, kriptorhizam i torzija testisa.

Kriptorhizam je razvojni poremećaj u kojem ne dolazi do spuštanja testisa u normalni skrotalni položaj. Radi se o relativno čestom poremećaju koji se može dijagnosticirati u oko 0,5% dječaka do jedne godine života (1). Ovisno o lokalizaciji nespuštenog testisa razlikujemo intraabdominalni, ingvinalni te ektopični testis. Ovaj poremećaj može utjecati na plodnost. Osim toga, u ovakvih testisa postoji povećan rizik za nastanak tumora spolnih stanica, torzije te infarkta (4). U takvih testisa je prisutna atrofija

sjemenih kanalića, a nakon puberteta ne dolazi do spermatogeneze (1). Dijagnoza se postavlja klinički, fizikalnim pregledom djeteta. Kriptorhizam se liječi orhidopeksijom, kirurškim zahvatom spuštanja testisa u skrotum (1).

Torzija testisa je cirkulacijski poremećaj koji nastaje zbog pomicanja testisa oko svoje osi, odnosno oko epididimisa. Kao posljedica rotacije dolazi do kompresije vena te venskog zastoja koji može progredirati u venski infarkt. Liječi se repozicijom testisa, a u odmakloj fazi s opsežnim infarktom nužna je kirurška intervencija odstranjenja zahvaćenog testisa, orhidektomija (1).

3. TUMORI TESTISA

3.1. Epidemiologija i rizični čimbenici

Tumori testisa čine tek oko 1% svih novotvorina u muškaraca (12). Ipak, radi se o najčešćim tumorima muškaraca u dobi od puberteta do 45 godina, što ih čini klinički bitnima. Više od 90% svih novotvorina testisa čine tumori spolnih stanica, dok 2-5% čine tumori strome i spolnog tračka testisa (1,3).

Ukupna incidencija tumora spolnih stanica iznosi oko 1.5/100 000 (13), ali postoje velike razlike u incidenciji u državama različitog stupnja gospodarskog razvoja (3), a također su prisutne i rasne razlike (14).

Incidencija u razvijenim zemljama, kao što su Norveška ili Švicarska doseže čak 12/100 000, dok u slabije razvijenim zemljama Afrike i Azije incidencija iznosi tek oko 0.5/100 000 (13). Rasna razlika u incidenciji se može prikazati na primjeru SAD-a, gdje incidencija tumora spolnih stanica testisa u pripadnika bijele rase iznosi oko 6,6/100 000, dok u pripadnika crne rase iznosi oko 1,2/100 000 (14).

Značajne zemljopisne razlike u incidenciji govore u prilog tome da okolišni čimbenici igraju ulogu u razvoju tumora testisa, dok rasne razlike primarno govore u prilog genetskoj predispoziciji (3).

Glavni rizični faktori koji dokazano doprinose razvoju tumora spolnih stanica su pozitivna obiteljska anamneza, prethodni tumori spolnih stanica, subfertilnost, kriptorhizam, testikularna mikrolitijaza u subfertilnih osoba te *in utero* izloženost dietilstilbestrolu (15).

Otkriveno je otprilike 20 gena čije mutacije mogu uzrokovati ili doprinijeti razvoju tumora spolnih stanica testisa. Najčešće se radi o mutacijama gena za tirozin kinazu, *KIT* te *KITLG*, odnosno o mutacijama različitih gena čiji produkti sudjeluju u proliferaciji, diferencijaciji te apoptozi spolnih stanica (16).

3.2. Histogeneza tumora testisa

Histogeneza, odnosno mehanizam nastanka prve maligno promijenjene stanice, nije još u potpunosti razjašnjena za tumore strome i spolnog tračka testisa, poznato je da su ti tumori građeni od maligno promijenjenih stanica koje su podrijetla spolnog tračka, Leydigovih i Sertolijevih stanica, odnosno u slučaju stromalnih tumora, maligno promijenjenih stanica strome (1).

S druge strane, histogeneza tumora spolnih stanica testisa je dobro istražena te se smatra da do maligne transformacije spolnih stanica dok su one još u nekoj od faza mejotskih dioba, dakle u fazi spermatocita, spermatogonija ili pak zaostalih fetalnih zametnih stanica (1). U nekoj od prethodno navedenih faza dolazi do zloćudne transformacije spolnih stanica unutar samih sjemenih kanalića, s posljedičnim nastankom intratubularne novotvorine spolnih stanica (*GCNIS* od engl. *germ cell neoplasia in situ*). *GCNIS* čini zapravo preinvazivnu fazu, čijom daljnjom transformacijom nastaju svi seminomski i neseminomski tumori spolnih stanica testisa (1,3,17).

GCNIS je građen od stanica koje su nalik na fetalne gonocite (18), pri čemu osim morfoloških karakteristika sličnih fetalnim gonocitima, postoji i sličnost u izraženosti pojedinih molekula specifičnih za embrionalne razvojne stadije (17).

Seminom nastaje pretvorbom *GCNIS* u intratubularni seminom te nakon toga, daljnjom progresijom u invazivni seminom (3). Neseminomski tumori mogu nastati ili pretvorbom i reprogramiranjem *GCNIS* direktno u stanice embrionalnog karcinoma ili pretvorbom i reprogramiranjem stanica invazivnog seminoma u embrionalni karcinom kojeg tvore stanice nalik na embrionalne matične stanice (19).

Stanice embrionalnog karcinoma su pluripotentne te je moguća dodatna diferencijacija tih stanica u ekstraembrionalna tkiva, kao što su tkivo nalik na žumanjčanu vreću koje obično proizvodi α -fetoprotein (AFP). Osim toga, moguća je pretvorba u koriokarcinom koji proizvodi humani korionski gonadotropin (β -hcg), u somatska tkiva ili se pak mogu diferencirati u spolne stanice (3,17).

Ovakav put transformacije, preko preinvazivnog *GCNIS*, je prisutan u oko 90% tumora spolnih stanica testisa. Neki od tumora koji ne prolaze ovu fazu pretvorbe su tumori dječje dobi, tumor žumanjčane vreće te teratom, a od tumora odrasle dobi ovu fazu pretvorbe ne prolazi spermatocitni tumor. Smatra se da ovi tumori nastaju od fetalnih spolnih stanica koje se nisu smjestile u sjemenne kanaliće, nego su zaostale negdje izvan sjemenih kanalića (1,3,17).

3.3. WHO klasifikacija tumora testisa

Osim tumora spolnih stanica testisa i tumora strome i spolnog tračka testisa, unutar testisa se još mogu naći tumori kao što su tumori hematolimfoidne skupine, metastatski tumori i drugi tumori, kao što je prikazano u tablici 1.

Tablica 1. WHO klasifikacija novotvorina testisa iz 2016. godine

WHO KLASIFIKACIJA NOVOTVORINA TESTISA	
<p>Tumori spolnih stanica podrijetla GCNIS</p> <ul style="list-style-type: none"> - GCNIS - Seminom - Embrionalni karcinom - Tumor žumanjčane vreće - Trofoblastični tumori - Teratom 	<p>Tumori strome i spolnog tračka</p> <ul style="list-style-type: none"> - Tumor Leydigovih stanica - Tumor Sertolijevih stanica - Granuloza-stanični tumor - Fibrotekom - Miješani i neklasificirani tumori strome i spolnog tračka - Mioidni gonadalni stromalni tumor
<p>Tumori spolnih stanica koji nisu podrijetla GCNIS</p> <ul style="list-style-type: none"> - Spermatoцитni tumor - Teratom, prepubertetni tip - Tumor žumanjčane vreće, prepubertetni tip - Miješani teratom i tumor žumanjčane vreće, prepubertetni tip 	<p>Tumori koji sadrže elemente tumora spolnih stanica i tumora strome i spolnog tračka</p> <ul style="list-style-type: none"> - Gonadoblastom
<p>Hematolimfoidni tumori</p> <ul style="list-style-type: none"> - Difuzni B-velikostanični limfom - Folikularni limfom, NOS - Ekstranodalni NK/T-stanični limfom, nazalni tip - Plazmocitom - Mijeloidni sarkom - Rosai-Dorfmanova bolest 	<p>Ostali tumori</p> <ul style="list-style-type: none"> - Tumori jajnika epitelni-tip - Juvenilni Ksantogranulom - Hemangiom

3.4. Seminom

Seminom je najčešća novotvorina testisa. Čini oko 50% svih tumora spolnih stanica testisa (20). Radi se o zloćudnoj novotvorini koja se najčešće javlja između 30 i 49 godina života (3). Ne javlja se prije puberteta, a iznimka su djeca s preuranjenim pubertetom, kad se seminom može javiti od trenutka kad se i sam poremećaj pojavi. Tek iznimno se može javiti nakon 70. godine života (21). Kriptorhizam i imunodeficijentnost se smatraju rizičnim faktorima za razvoj seminoma (1,3).

Seminomi se iznimno mogu javiti i izvan testisa. Najčešće ekstragonadalne lokalizacije seminoma su retroperitonealni prostor, prednji medijastinum i intrakranijalno područje oko epifize (1).

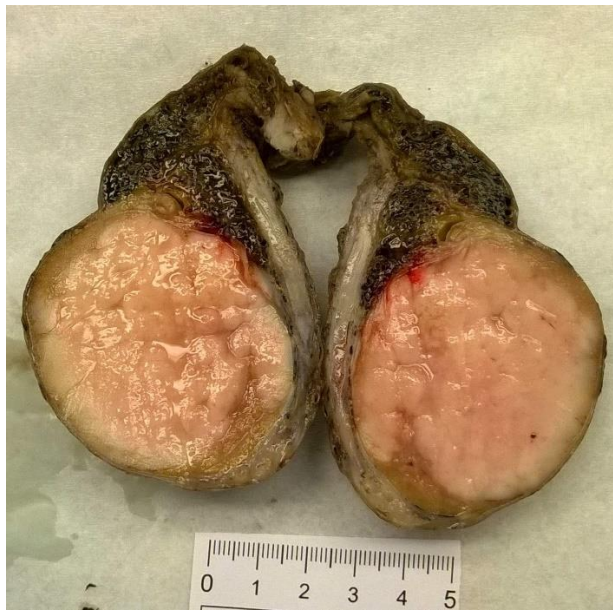Klinički se seminom najčešće očituje kao bezbolna palpabilna tvorba, no bol ponekad može biti prisutna (3). U 3% pacijenata se u sklopu metastatske bolesti javlja bol u lumbalnom dijelu kralježnice (22). Rijetko se u sklopu kliničke slike seminoma mogu javiti paraneoplastični sindromi, koji se mogu očitovati hiperkalcemijom, autoimunom hemolitičkom anemijom, policitemijom, egzoftalmusom ili membranoznim glomerulonefritisom (3).

Seminom metastazira prvenstveno limfogeno, najčešće u retroperitonealne limfne čvorove, rjeđe u medijastinalne i cervikalne limfne čvorove. U odmaklim stadijima bolesti seminom može hematogeno metastazirati u pluća te u jetru (1,3).

Od radioloških dijagnostičkih postupaka, metoda prvog odabira je ultrazvučni prikaz. Na ultrazvuku se seminom prikazuje kao jasno ograničena, homogena masa unutar *tunicæ albuginæe*, niske ehogenosti u odnosu na okolno tkivo (24).

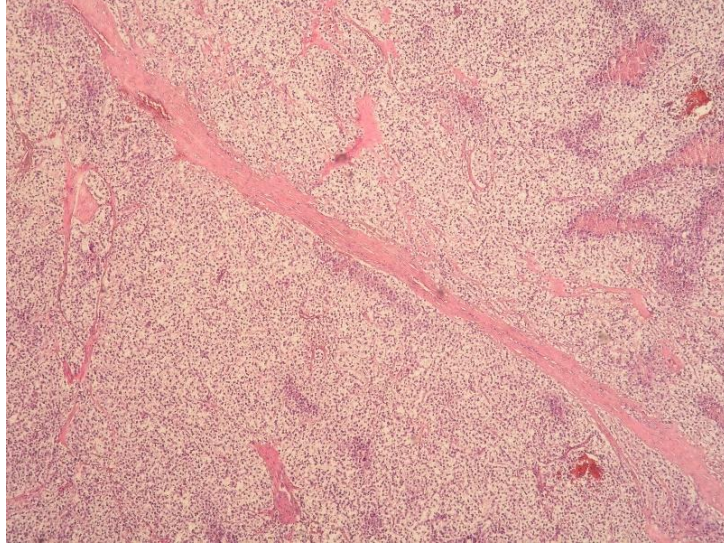
Metode kao što su kompjutorizirana tomografija (CT) te magnetska rezonancija (MR) služe za određivanje proširenosti, lokalizacije metastaza te određivanje TNM stadija bolesti. Od nuklearnih metoda koristi se PET-CT, koji se koristi nakon provedene terapijskih postupaka za otkrivanje rezidualnih metastatskih masa (24).

Seminom je obično solidne, lobulirane građe, meke konzistencije, sivobijele do žućkaste boje (*Slika 1*). Mogu biti prisutna žarišta nekroze i krvarenja (1,3).



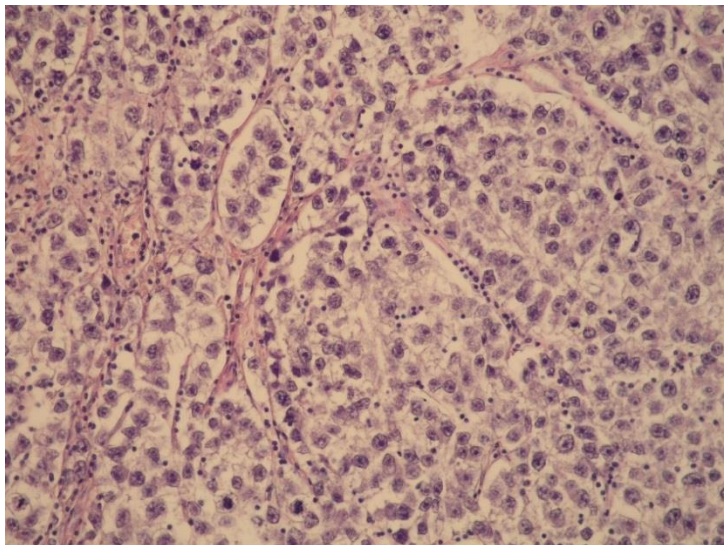
Slika 1. Makroskopski prikaz seminoma na reznoj plohi

Histološki je seminom građen (*Slike 2 i 3*) od jednoličnih tumorskih stanica nalik na primitivne spolne stanice (17). Stanice imaju blijedu citoplazmu i poligonalne jezgre s obilnim, zrnatim kromatinom s jednom ili više centralno smještenih jezgrica (3).

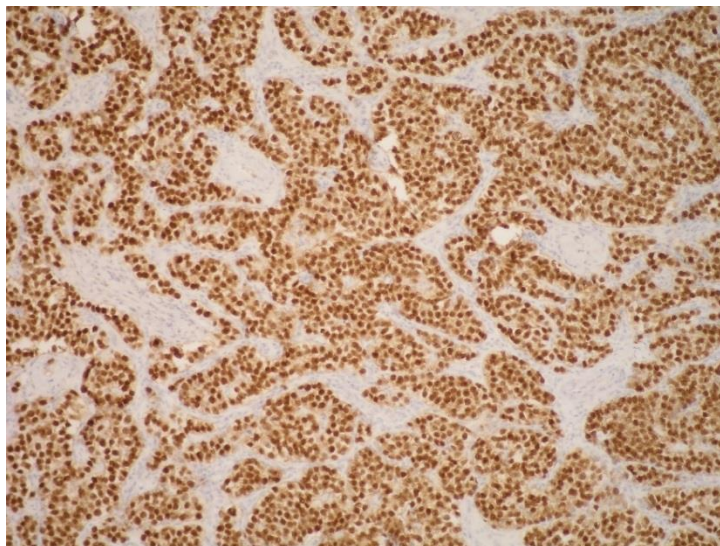


Slika 2. Mikroskopski prikaz seminoma, HE x40

Nakupine tumorskih stanica razdvajaju nježni vezivni tračci (*Slika 2*). Unutar tračaka može biti prisutan upalni infiltrat limfocita, makrofaga te plazma stanica (*Slika 3*). Ponekad se mogu naći pojedinačne trofoblastične stanice (1,17). U 85-90% slučajeva se nalaze stanice preinvazivnog *GCNIS* (23).

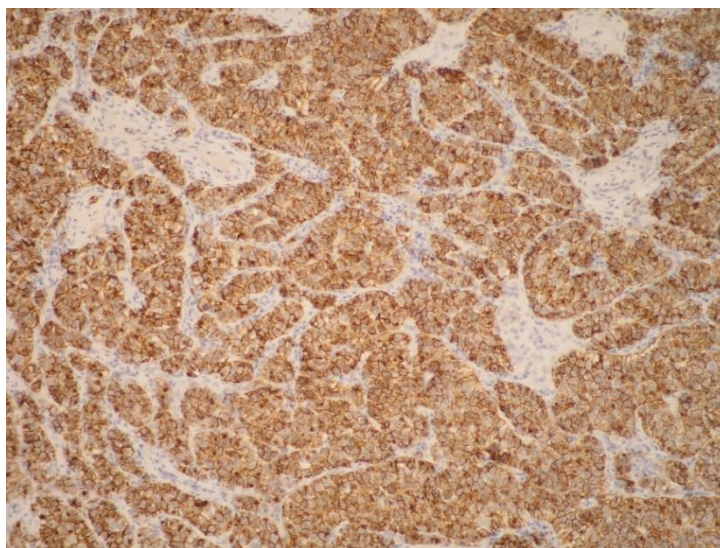


Slika 3. Mikroskopski prikaz seminoma, HE x200



Slika 4. Imunohistokemijska izraženost proteina OCT4 u seminomu, x100

Imunohistokemijski, seminom obično pokazuje izraženost molekula OCT4 (*Slika 4*), SALL4, CD117 (c-kit), podoplanina, NANOG, SOX17 te PLAP (*Slika 5*) dok je negativan za CD30, GATA3, glypican-3 i SOX2 (17).



Slika 5. Imunohistokemijska izraženost PLAP-a u seminomu, x100

Tumori lokalizirani u testisu se liječe orhidektomijom (1). U slučaju metastatske bolesti je nužna radioterapija, a kod TNM stadija IIC-IIIC se provodi i kemoterapija cisplatinom (25). Seminomi su izuzetno osjetljivi na radioterapiju i kemoterapiju, no kemoterapija se primjenjuje tek u odmaklim stadijima bolesti zbog popratnog morbiditeta (17).

4. TUMORI STROME I SPOLNOG TRAČKA TESTISA

4.1. Uvod

Tumori strome i spolnog tračka testisa su po učestalosti drugi najčešći tumori testisa, nakon tumora spolnih stanica (26).

U odraslih, tumori strome i spolnog tračka testisa čine 2 do 5% svih novotvorina testisa, dok u djece čine čak 25%, ponajprije zbog manje incidencije tumora spolnih stanica testisa u dječjoj dobi (3,26).

Tumori strome i spolnog tračka testisa mogu biti uzrokom pojave kliničke slike feminizacije, no u većini slučajeva se ipak radi o hormonalno afunkcionalnim novotvorinama. Oko 95% tumora strome i spolnog tračka testisa je benigno (3).

4.2. WHO klasifikacija tumora strome i spolnog tračka testisa

Tumori strome i spolnog tračka testisa su heterogena skupina tumora. Tumori ove skupine mogu biti građeni od granulosa stanica, fibroblasta, teka stanica, Sertolijevih stanica i Leydigovih stanica, bilo u različitim kombinacijama, kao što je u slučaju miješanih tumora ili može biti dominantan samo jedan tip stanica (26).

Službena WHO klasifikacija tumora strome i spolnog tračka testisa iz 2016. godine prikazana je u tablici 2.

Tablica 2. WHO klasifikacija tumora strome i spolnog tračka testisa iz 2016. godine

Tumori strome i spolnog tračka testisa
<p>Tumor Leydigovih stanica</p> <ul style="list-style-type: none"> - Maligni tumor Leydigovih stanica
<p>Tumor Sertolijevih stanica</p> <ul style="list-style-type: none"> - Maligni tumor Sertolijevih stanica - Velikostanični kalcificirajući tumor Sertolijevih stanica - Intratubularni velikostanični hijalinizirajući tumor Sertolijevih stanica
<p>Granuloza-stanični tumor</p> <ul style="list-style-type: none"> - Adultni granuloza-stanični tumor - Juvenilni granuloza-stanični tumor
<p>Fibrotekom</p>
<p>Miješani i neklasificirani tumori strome i spolnog tračka testisa</p> <ul style="list-style-type: none"> - Miješani tumori strome i spolnog tračka testisa - Neklasificirani tumori strome i spolnog tračka testisa
<p>Mioidni gonadalni stromalni tumor</p>

4.3. Tumor Leydigovih stanica

Tumor Leydigovih stanica je građen od jednoličnih stanica obilne eozinofilne citoplazme koje sličje normalnim Leydigovim stanicama, a histogenetski su podrijetla spolnog tračka (3).

Tumor Leydigovih stanica čini 1 do 3% svih tumora testisa i najčešći je tumor iz skupine tumora strome i spolnog tračka (3,26). Najčešće se radi o sporadičnim, nesindromskim slučajevima, a rijetko se može javiti sindromski, primjerice u sklopu sindroma nasljedne lejomiomatoze i karcinoma bubrežnih stanica. Radi se o sindromu uzrokovanom mutacijom *FH* gena koji kodira enzim fumarazu (27). Također, može se javiti u sklopu Klinefelterovog sindroma (3) te u sklopu tuberozne skleroza te Reifensteinovog sindroma (4).

Tumori Leydigovih stanica se obično klinički očituju kao bezbolne skrotalne mase. Najčešće su jednostrani, tek u 3% slučajeva se javljaju obostrano (3,28).

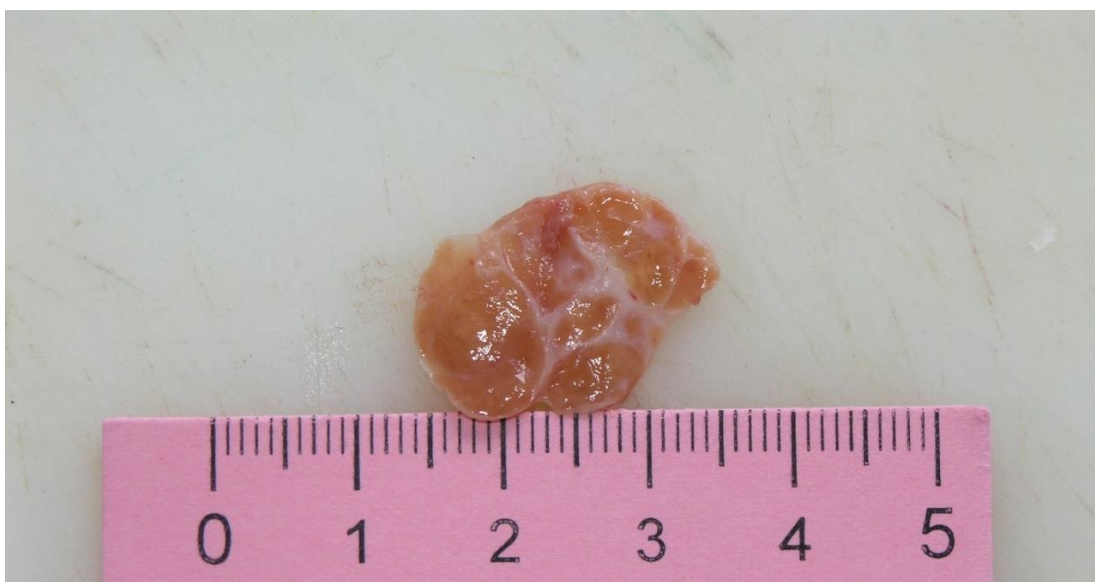Ponekad su tumori ove skupine hormonalno aktivni. Funkcionalni tumori koji luče androgene u prepubertetske djece mogu uzrokovati preuranjeni pubertet, *pubertas praecox*, koji se očituje povećanjem penisa, pojačanom dlakavošću te uranjenom mutacijom glasa, dok funkcionalni tumori koji luče estrogene uzrokuju ginekomastiju i smanjenje libida (3,4). U djece se ginekomastija javlja u 10% slučajeva funkcionalnih tumora Leydigovih stanica, obično superponirana na kliničku sliku virilizacije (2). Upravo zbog toga što se u djece takvi funkcionalni tumori očituju kliničkom slikom preuranjenog puberteta, lakše se i ranije otkrivaju (2). S druge strane, u odraslih funkcionalni tumori nemaju izraženu kliničku sliku. Moguća je pojava impotencije te ginekomastije (4). Stoga se u odraslih ovi tumori kasnije otkrivaju, kada su već u odmaklim stadijima te većeg promjera. Iz istog razloga je i pojava ginekomastije češća te se u odraslih javlja u čak 30% slučajeva (2). Zabilježeni su i slučajevi malignih tumora Leydigovih stanica s ektopičnom proizvodnjom kortizola i posljedičnom kliničkom slikom Cushingova sindroma (29).

Manje od 5% svih tumora Leydigovih stanica pokazuju maligno biološko ponašanje s nastankom udaljenih metastaza (30). Metastaze se pojavljuju najčešće u ingvinalnim

limfnim čvorovima, a od ekstranodalnih lokalizacija najčešće u jetri, plućima i kostima (28).

Dijagnostički postupak započinje anamnezom i fizikalnim pregledom. Nakon fizikalnog pregleda slijede radiološke dijagnostičke metode. Ultrazvučnim pregledom se mogu jasno prikazati tvorbe unutar skrotuma. Ultrazvučni pregled je pogotovo vrijedan u slučajevima funkcionalnih tumora koje nije moguće palpirati. Nakon što se jasno prikaže tvorba, nužna je biopsija te patohistološka analiza uzorka tkiva. Radiološke metode kao što su CT i MR se koriste za procjenu proširenosti bolesti i prikaz metastaza (4).

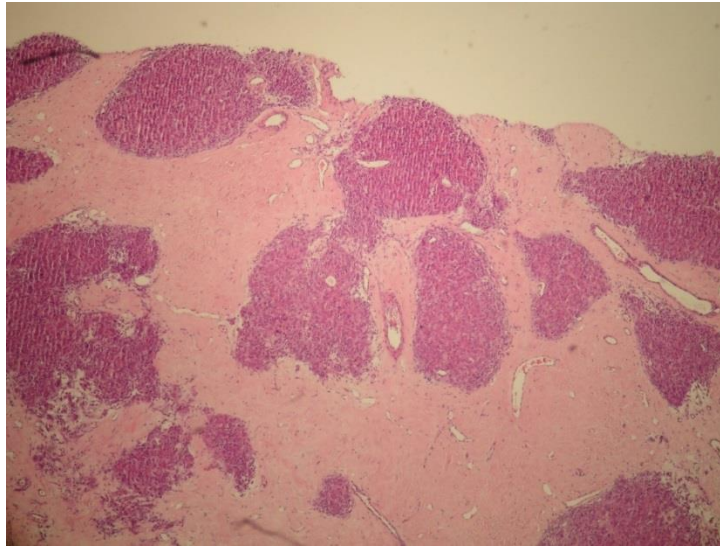
Tumori su obično veličine od 0,5 do 5 cm u promjeru, ali mogu narasti i preko 10 cm (2,3). Jasno su ograničeni, homogene građe, na reznoj plohi tamnosmeđe ili žućkaste boje (*Slika 6*), meke konzistencije, ponekad lobulirane građe s makroskopski vidljivim bijelim vezivnim tračcima. (*Slika 6*) Obično nemaju vezivnu kapsulu (4). U 25% slučajeva se nađu područja krvarenja i nekroze (1,3).



Slika 6. Makroskopski prikaz tumora Leydigovih stanica na reznoj plohi

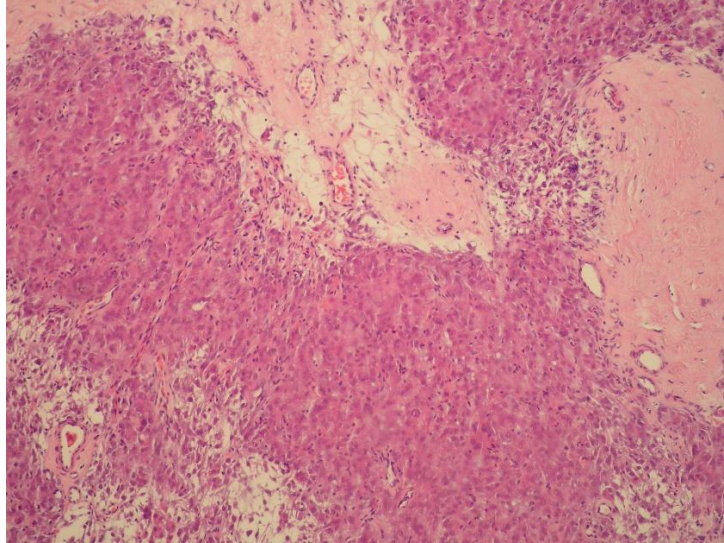
Najzastupljeniji su difuzni ili nodularni tip rasta, rjeđe se mogu naći inzularni, trabekularni, pseudotrabeularni, vrpčasti ili mikrocistični tip (31). Kod difuznog načina

rasta tumor je građen isključivo od tumorskih stanica, stroma u potpunosti nedostaje, dok je u slučaju nodularnog tipa razvijena stroma s vezivnim tračcima (*Slike 7 i 8*) (2,3). Rijetko se nalaze područja masne metaplazije, kalcifikacije i osifikacije (31).



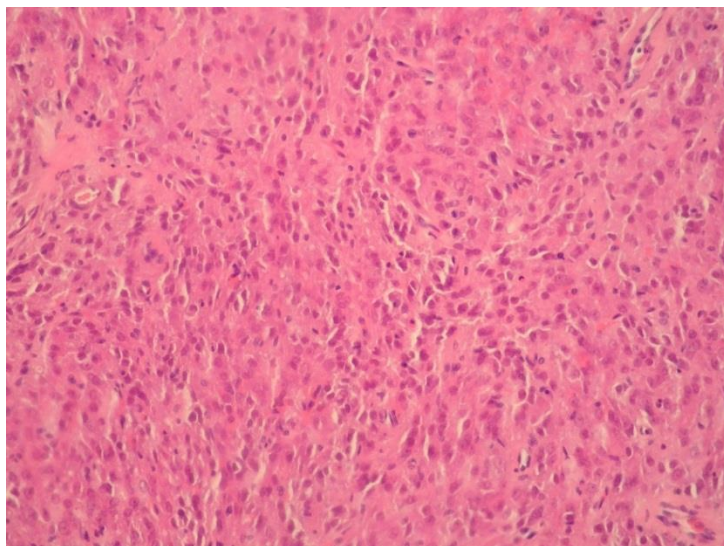
Slika 7. Mikroskopski prikaz tumora Leydigovih stanica, HE x40

Neoplastične stanice su uniformne, poligonalnog oblika s obilnom, granularnom eozinofilnom citoplazmom unutar koje se u oko 30% slučajeva nađu Reinkeovi kristali, a u 15% slučajeva pigment lipofuscin (*Slika 8*). Jezgre su pravilne, okruglog oblika s jasno vidljivim, centralno smještenim jezgicama (*Slike 8, 9 i 10*) (2,3).

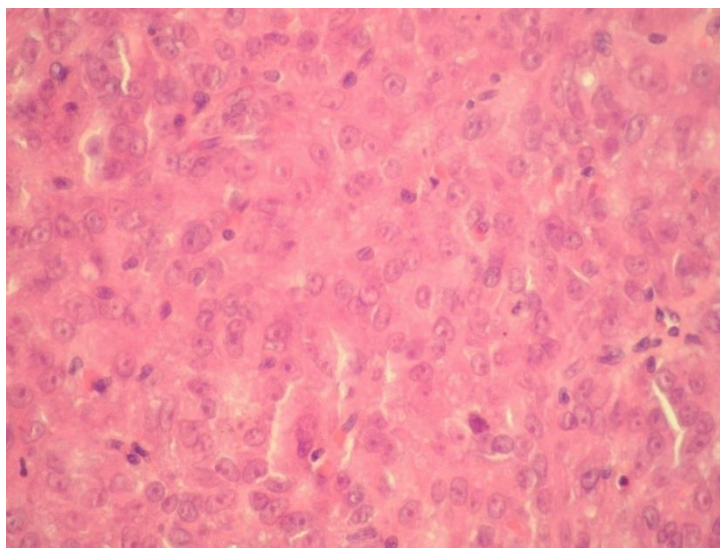


Slika 8. Mikroskopski prikaz tumora Leydigovih stanica, HE x100

Citološke atipije su minimalno izražene, dok su mitoze rijetke (4). U tumora u kojih se nađu udaljene metastaze se običnu nađu i dvije ili više od sljedećih karakteristika: promjer veći od 5 cm, citološke atipije, infiltrativan rast, više od tri mitoze po velikom vidnom polju, vaskularna invazija i nekroza (30). Tumori zloćudnog biološkog ponašanja su često aneuploidni (4).

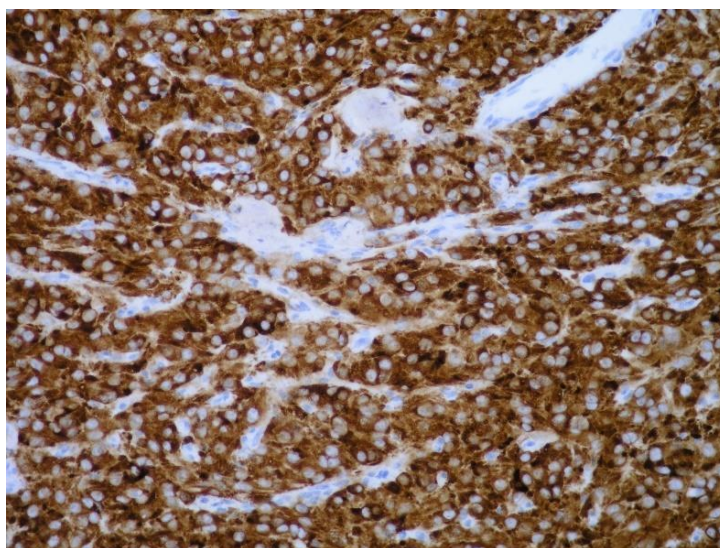


Slika 9. Mikroskopski prikaz tumora Leydigovih stanica, HE x200



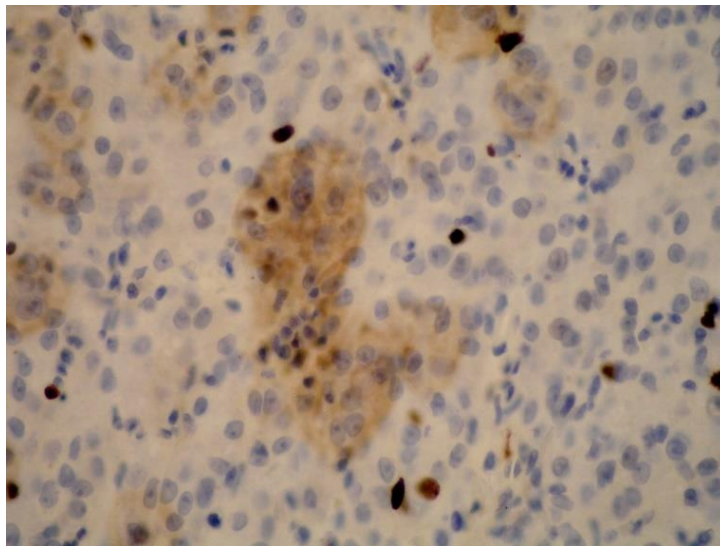
Slika 10. Mikroskopski prikaz tumora Leydigovih stanica, HE x400

Zbog varijabilnog mikroskopskog izgleda i najčešće nespecifične kliničke slike, brojni entiteti dolaze diferencijalno dijagnostički u obzir (32). To su ponajprije drugi tumori testisa, kao što su seminom, neseminomski tumori testisa, drugi tumori iz skupine tumora strome i spolnog tračka (3). Od netumorskih promjena tumor Leydigovih stanica treba razlikovati od hiperplazije Leydigovih stanica (33).



Slika 11. Imunohistokemijska izraženost inhibina u tumoru Leydigovih stanica; x200

Zbog navedenih razloga, točna dijagnoza je najčešće nemoguća bez dodatne imunohistokemijske analize (*Slika 11*). Imunohistokemijski, tumorske stanice obično pokazuju izraženost inhibina, kalretinina, melana A, SF1 i CD99. Izraženost kromogranina, sinaptofizina i citokeratina je varijabilna, dok je S-100 protein izražen u manje od 10% slučajeva (3), dok najčešće nije prisutna reakcija na OCT3/4, SALL4, PLAP, CD30 i AFP-a. Proliferacijska aktivnost tumora je obično niska (*Slika 12*) (4). Citogenetskom analizom tumora se najčešće nađu dodatni kromosom X, 19 te 19p, odnosno gubitak kromosoma 8 i 16 (34).



Slika 12. Imunohistokemijska izraženost proliferacijskog markera Ki-67 u tumoru Leydigovih stanica, x400

Ukoliko se radi o benignom tumoru Leydigovih stanica osnovni terapijski postupak je radikalna orhidektomija. U slučaju oslabljene funkcije kontralateralnog testisa može se razmotriti opcija pošteđenih kirurških zahvata, kojima bi se očuvalo tkivo testisa te izbjegla radikalna orhidektomija. Jedan od takvih postupaka je enukleacija tumorske tvorbe (4). U slučaju malignog oblika tumora Leydigovih stanica, prognoza je loša jer tumor Leydigovih stanica nije osjetljiv na kemoterapiju i radioterapiju (2), a i u slučaju metastatske bolesti te zahvaćenosti retroperitonealnih limfnih čvorova, radikalna limfadenektomija je od upitne koristi (35).

Stoga je u slučaju tumora Leydigovih stanica najvažnije pravovremeno otkrivanje bolesti te kirurška intervencija u vidu radikalne orhidektomije.

4.4. Tumor Sertolijevih stanica

Tumor Sertolijevih stanica je prema WHO klasifikaciji iz 2016. godine podijeljen na četiri različita podtipa (*Tablica 2*). Tumor Sertolijevih stanica NOS (od engl. *not otherwise specified*) je klasični tip. Prema novoj klasifikaciji maligni oblik je podtip klasičnog tipa. Osim navedenih, u ovu skupinu se ubrajaju i velikostanični kalcificirajući tumor Sertolijevih stanica te intratubularni velikostanični hijalinizirajući tumor Sertolijevih stanica. Radi se o tumorima koji nastaju neoplastičnom promjenom Sertolijevih stanica, podrijetla spolnog tračka (3).

4.4.1. Tumor Sertolijevih stanica (NOS)

Klasični tip tumora Sertolijevih stanica čini manje od 1% svih tumora testisa, ipak u skupini tumora strome i spolnog tračka testisa je drugi po učestalosti, nakon tumora Leydigovih stanica koji je najčešći tumor ove skupine (36).

Može se javiti u bilo kojoj životnoj dobi, no najčešća dob pacijenata s dijagnosticiranim klasičnim tipom tumora Sertolijevih stanica je 45 godina (2,4). U 10% slučajeva se javljaju maligni oblici klasičnog tipa tumora Sertolijevih stanica (37). Ovi tumori se najčešće javljaju jednostrano, tek iznimno obostrano (3). Osim toga, obično se javljaju sporadično, a rijetko u sklopu sindroma kao što su Carneyjev sindrom, Reifensteinov sindrom te Peutz-Jeghersov sindrom. Češće se javljaju u kriptorhidnim testisima (4).

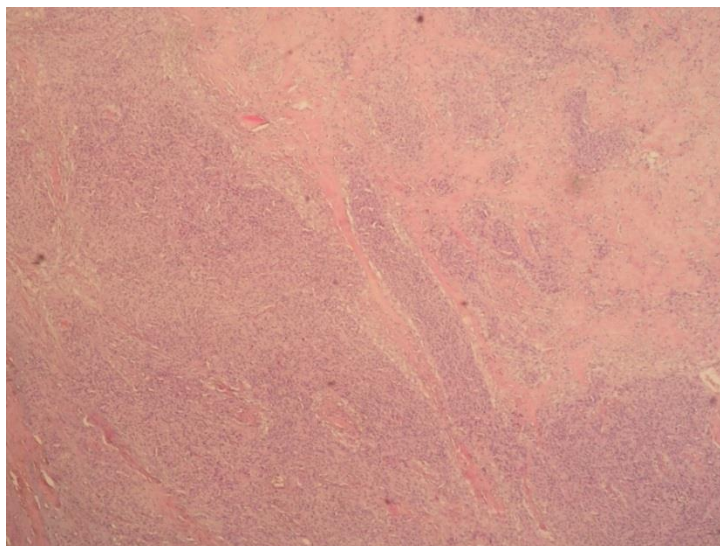
Klasični tumor Sertolijevih stanica se najčešće očituje kao bezbolna, rjeđe bolna skrotalna masa. Klinički sindromi su rijetki. Ukoliko se jave, obično se očituju ginekomastijom bez virilizacije, što ih razlikuje od tumora Leydigovih stanica koji se obično očituju ginekomastijom superponiranom na kliničku sliku virilizacije (38).

Maligni oblici tumora Sertolijevih stanica najčešće metastaziraju limfogeno, obično u retroperitonealne limfne čvorove. U odmaklim stadijima bolesti moguća je i pojava hematogenih metastaza (3).

U dijagnostičkom algoritmu, obavezan je ultrazvučni prikaz tumorske promjene. Na ultrazvuku se ovi tumori obično prikazuju kao solidne ili cistične tvorbe, dok se u slučaju sklerozirajućeg tipa vide velika hiperehogeno žarišta sklerozirane strome (4).

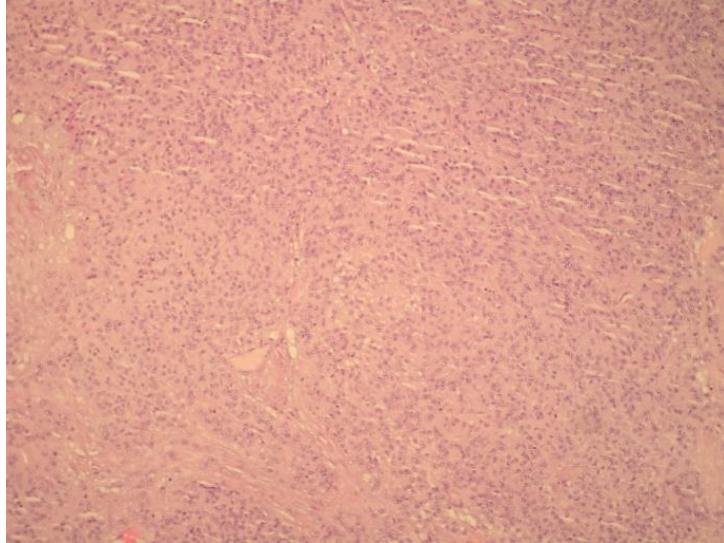
Tumori su dobro ograničeni od okolnog tkiva, solidne građe (4), rijetko mogu biti cistični (2). Na prerezu su bijelosive do žućkaste boje. Žarišno mogu biti prisutna područja krvarenja (4). Benigni klasični tumori Sertolijevih stanica su najčešće veličine do 4 cm (38).

Histološki je obično prisutan dobro diferencirani tubularni tip ili solidni/difuzni tip rasta, (*Slike 13, 14 i 15*) dok se rjeđe javljaju alveolarni ili mrežoliki tip rasta (26).

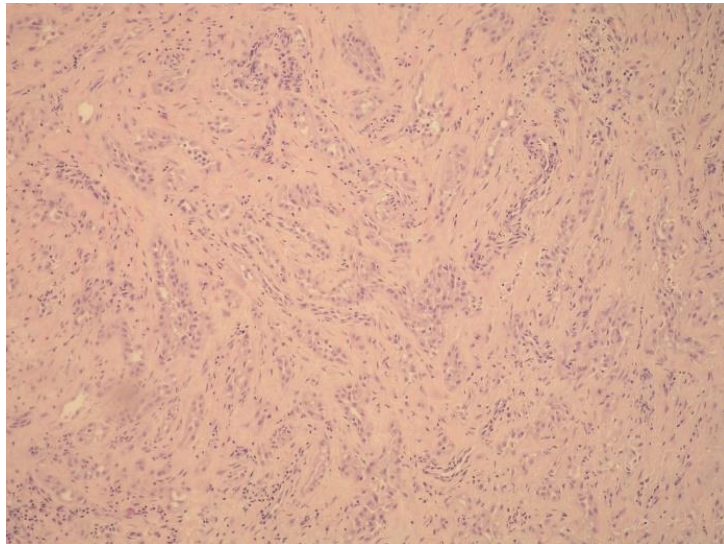


Slika 13. Mikroskopski prikaz tumora Sertolijevih stanica, NOS sa solidnim tipom histološkog rasta, HE x40

Tubule odvajaju bazalne membrane i kolagena vlakna (1). Stroma je obično oskudna, (*Slike 14 i 15*) ali može biti i obilna edematozna, miksoidna ili pak sklerozirana (2,4). Nerijetko je prisutan upalni infiltrat neutrofila i mononukleara (39), što može dovesti do pogreške pri postavljanju patohistološke dijagnoze zbog sličnosti sa seminomom kod kojeg je u pravilu prisutan limfocitni infiltrat (26). Citoplazma tumorskih stanica može biti blijeda, eozinofilna ili bogata lipidima (4).

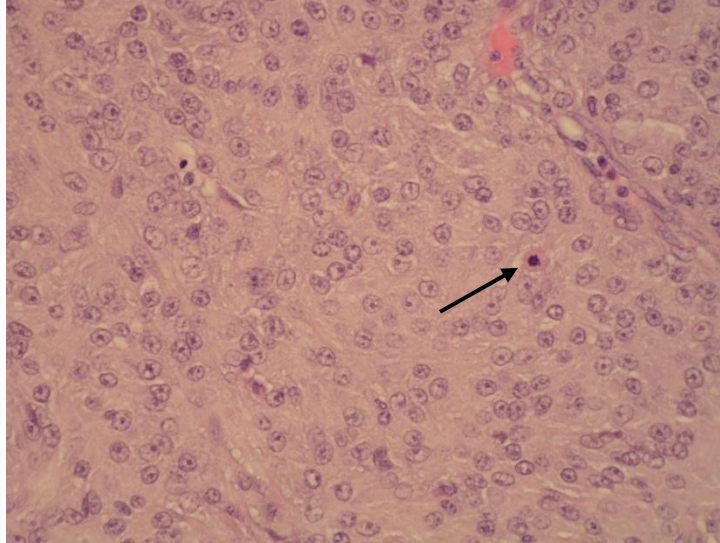


Slika 14. Mikroskopski prikaz tumora Sertolijevih stanica, NOS sa solidnim tipom histološkog rasta, HE x100



Slika 15. Mikroskopski prikaz tumora Sertolijevih stanica, NOS s tubularnim tipom histološkog rasta, HE x100

Jezgre su velike, okrugle, pravilne, ali jezgrice su ponekad teško uočljive (2). (Slika 16)
Ultrastrukturalno je vidljiv dobro razvijen Golgijev aparat, kapljice lipida te lateralni dezmosomi (3).

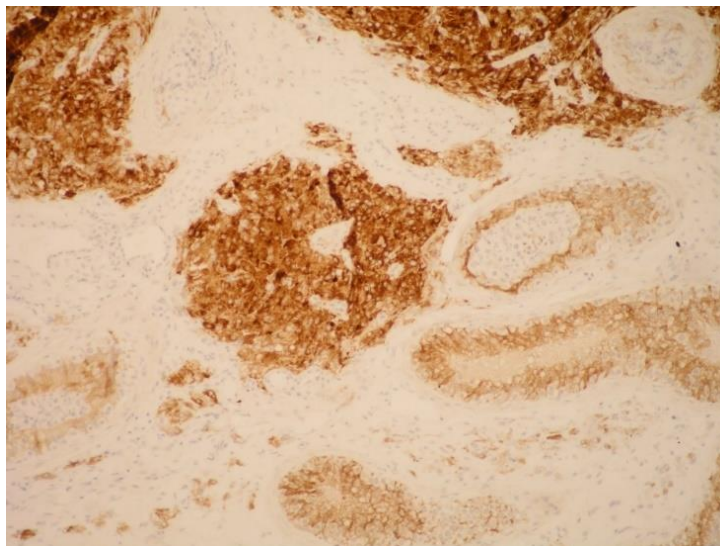


Slika 146. Mikroskopski prikaz tumora Sertolijevih stanica, NOS sa solidnim tipom histološkog rasta, HE x400; Mitoza označena strelicom

Histološke karakteristike malignih tumora Sertolijevih stanica klasičnog tipa su promjer veći od 5 centimetara, umjerena do jaka atipija jezgara, 5 ili više mitozu po velikom vidnom polju, vaskularna invazija te nekroza (26).

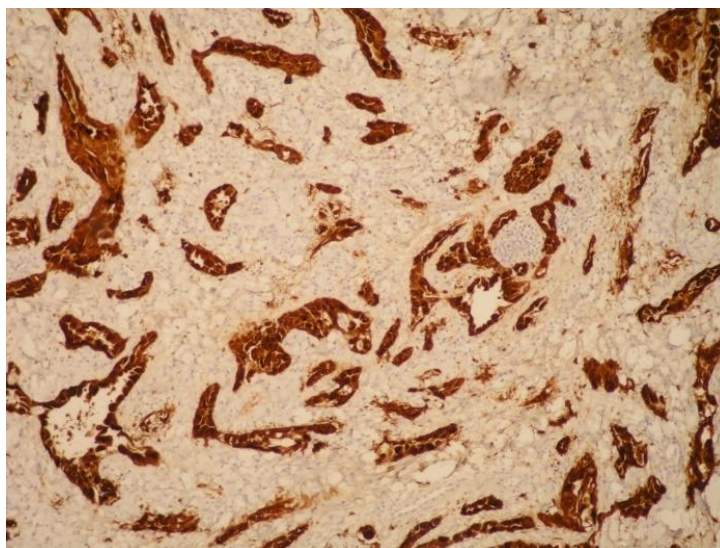
Tumori ove skupine s gustom skleroziranom stromom su prije bili klasificirani kao zasebni entitet, sklerozirajući tip tumora Sertolijevih stanica, ali danas se smatraju posebnim oblikom histološke građe klasičnog tipa (26). Ubrajaju se u tumore Sertolijevih stanica, NOS, čemu u prilog govori i molekularno-genetska sličnost, kao što je prisutnost mutacije *CTNNB1* gena koji kodira β -katenin (40).

Citogenetskom analizom ovih tumora se nerijetko mogu naći dodatni X kromosom ili gubitak dijelova kromosoma ili čitavih kromosoma 2 i 19 (41).



Slika 157. Imunohistokemijska izraženost inhibina u tumoru Sertolijevih stanica, NOS sa solidnim tipom histološkog rasta; x100

Imunohistokemijskom analizom se obično nalazi snažna izraženost kalretinina, nestina, S-100 (39), nešto slabija izraženost SF1, CD99, melan A, WT1, kromogranina, sinaptofizina, vimentina (3). Inhibin je izražen u 40% slučajeva (*Slike 17 i 18*) (4).



Slika 168. Imunohistokemijska izraženost inhibina u tumoru Sertolijevih stanica, NOS sa tubularnim tipom histološkog rasta; x100

Radikalnom orhidektomijom se postiže izlječenje u slučaju benignih tumora Sertolijevih stanica, NOS. Maligni tumori slabo odgovaraju na radioterapiju i kemoterapiju, stoga se ne primjenjuju. Ukoliko postoji zahvaćenost retroperitonealnih limfnih čvorova nužna je radikalna limfadenektomija (4).

4.4.2 Velikostanični kalcificirajući tumor Sertolijevih stanica

Ovaj tip tumora je izuzetno rijedak. U 60% slučajeva se javlja sporadično, a u preostalih 40% sindromski, obično u sklopu Carneyjeva sindroma. Patofiziološki je u podlozi ovog sindroma mutacija tumorsupresorskog gena, *PRKAR1A* (42). Mogu se javiti i u sklopu Peutz-Jeghersovog sindroma. Tumori koji se javljaju sindromski su u pravilu obostrani i multicentrični (43), što znači da je nešto manje od 40% svih slučajeva velikostaničnih kalcificirajućih tumora Sertolijevih stanica obostrano i multicentrično (26).

Baš kao i klasični tip, može se javiti u bilo kojoj životnoj dobi, ali benigni tumori ovog tipa se u prosjeku dijagnosticiraju u dobi od 16 godina, a maligni u dobi od 39 godina.

Maligni oblici se javljaju u 20% slučajeva tumora ovoga tipa (4).

Ovi tumori su varijabilne veličine, s time da su benigni obično manji, prosječno 1,4 cm u promjeru, a maligni 5,4 cm u promjeru, iako mogu narasti i veći od 15 centimetara (3).

Tumori su na presjeku obično bijele do žućkaste boje s područjima „grubih“ kalcifikacija (44). Područja nekroze i krvarenja su češće prisutna u tumorima malignog biološkog ponašanja (3).

Tumorske stanice su obično velike, poligonalnog oblika s obilnom, granularnom citoplazmom. Jezgre su velike, pravilne s jasno izraženim, velikim jezgricama (4).

Stroma je pretežno kolagena, ali je specifično za ove tumore da je izrazito kalcificirana ili čak osificirana. Ovi tumori su nerijetko smješteni intratubularno. U pravilu je prisutan neutrofilni infiltrat (2).

Na pregledu ultrazvukom se područja kalcifikacija vide kao svijetla ehogena žarišta (4).

Imunohistokemijskom analizom se nalazi izraženost vimentina, inhibina, S-100 i citokeratina te negativna reakcija na OCT3/4, SALL4, PLAP i AFP (4).

4.4.3. Intratubularni velikostanični hijalinizirajući tumor Sertolijevih stanica

Radi se o podtipu tumora Sertolijevih stanica karakterističnom po multifokalnim nakupinama velikih Sertolijevih stanica, smještenima intratubularno. Bazalne membrane su hijalinizirane, a okolna stroma može biti kalcificirana (45). Do sada još nije zabilježen slučaj malignog intratubularnog velikostaničnog hijalinizirajućeg tumora Sertolijevih stanica (3).

Ovaj tip tumora se gotovo isključivo javlja u sklopu Peutz-Jeghersovog sindroma (26). Mutacija i gubitak funkcije gena *STK11* predstavlja genetsku osnovu za razvoj Peutz-Jeghersovog sindroma, kao i za nastanak ovog tumora (3).

U pacijenata s ovim tipom tumora, u sklopu kliničke slike gotovo uvijek bude prisutna ginekomastija (26), koja nastaje kao posljedica suprafizioloških lokalnih koncentracija estrogena. Velike količine estrogena u ovih pacijenata nastaju zbog ekstenzivne proizvodnje aromataze, enzima koji posreduje pretvorbu lokalnih androgena u estrogene (45).

Ovi tumori su najčešće obostrani i multicentrični. Najčešće se javljaju kao brojna, žarišta tumorskog tkiva, promjera do nekoliko milimetara, smještena unutar samih sjemenih kanalića, a formiranje tumorske mase je iznimno rijetko. Sukladno tome odgovara i histološka slika (3,26).

Na ultrazvuku se ovi tumori obično prikazuju kao brojna, difuzno rasuta hiperehogena žarišta, veličine 1 do 3 mm (3).

Tumorske stanice su velike s blijedom, vakuoliziranom ili eozinofilnom citoplazmom. (3) U području bazalnih membrana samih kanalića se mogu naći brojni eozinofilni, globularni depoziti (26). Kalcifikacije obično budu superponirane na globularne depozite bazalnih membrana (3).

Zbog toga što se radi o isključivo benignim tumorima, kirurške intervencije se ne preporučaju. Mogu se primjenjivati inhibitori aromataze u svrhu smanjenja estrogenskih učinaka (3).

4.5. Granuloza-stanični tumor

Granuloza stanični tumor je tumor strome i spolnog tračka testisa kod kojeg postoje dva histološki različita tipa, adultni i juvenilni tip (*Tablica 2*) (2). Predominantno su građeni od granuloza-stanične komponente. Čisti tumori su izuzetno rijetki, a obično u manjoj ili većoj mjeri bude prisutna teka-stanična komponenta (26). Oba tipa tumora, i adultni i juvenilni tip granuloza-staničnog tumora, se u pravilu javljaju jednostrano (3).

4.5.1. Adultni granuloza-stanični tumor

Ovaj tip tumora čini manje od 0,5% svih tumora strome i spolnog tračka testisa (26). Može se javiti u životnoj dobi od 16 do 76 godina (32), ali se najčešće javlja u srednjoj životnoj dobi (3). Radi se o najčešćim malignim tumorima strome i spolnog tračka testisa koji čine čak 12% svih malignih tumora strome i spolnog tračka testisa (26).

Klinički se očituju kao rastuća, bezbolna skrotalna masa. Mogu proizvoditi aromatazu s posljedičnim razvojem ginekomastije (3). Maligni oblici ovog tumora metastaziraju limfogeno u retroperitonealne limfne čvorove, a kasnije mogu i hematogeno u jetru, pluća i kosti (49).

Tumori su veličine od 0,5 cm do 6 cm u promjeru (3). Na prerezu su obično žućkaste, sive ili bijele boje. Obično su solidne, a rjeđe cistične građe (46).

Tumorske stanice nalikuju na granuloza stanice Graafvog folikula jajnika, a rijetko mogu biti luteinizirane (3). Citoplazma tumorskih stanica je obično oskudna i blijeda. Jezgre su blijede te okruglog oblika (2). Često su prisutni specifični urezi jezgre, koji se ne mogu naći u juvenilnom tipu (3). Najzastupljeniji su difuzni i mikrofolikularni tip rasta. Uz mikrofolikularni histološki tip rasta se obično mogu naći i Call-Exnerova tjelešca (26),

koja su građena od tumorskih stanica koje su koncentrično raspoređene oko centralno smještene međustanične tvari nalik na bazalnu membranu (47). Stroma je obično oskudna, ali može biti obilna, edematozna (3). Također, mogu biti prisutna žarišta nekroze i krvarenja. Histološke karakteristike koje upućuju na malignost su promjer veći od 4 cm, invazivni tip rasta te vaskularna invazija (48).

Obično se u granuloza-staničnim tumorima adultnog tipa imunohistokemijski nalazi izraženost vimentina, inhibina, kalretinina te CD99, (3) rjeđe Melana A, SMA te S-100, (48) dok se s druge strane ne nalazi reakcija na EMA (50).

Osnovni terapijski postupak je radikalna orhidektomija. U slučaju zahvaćenosti retroperitonealnih limfnih čvorova nužna je radikalna limfadenektomija, dok se udaljene metastaze liječe kemoterapijom etopozidom i adjuvantnom radioterapijom (49).

4.5.2. Juvenilni granuloza-stanični tumor

Iako se radi o izuzetno rijetkom tumoru, koji čini manje od 0,5% tumora strome i spolnog tračka testisa, radi se o najčešćem tumoru testisa u prvih 6 mjeseci života (26). Obično se javlja u prvih deset godina života, a najčešće unutar prve godine života (51). Još uvijek nije zabilježen maligni oblik juvenilnog granuloza-staničnog tumora (26). Stanja u kojima se češće javljaju ovi tumori su kriptorhizam i disgeneza gonada (52).

Klinički se ovaj tumor očituje uvećanjem ili oteklinom zahvaćenog testisa (52).

Najčešće se radi o dobro ograničenim, solidnim tumorima, žućkaste boje na prerezu (26). Histološki je obično prisutan lobularni tip rasta s folikulima različitih veličina, ispunjenih bazofilnom ili eozinofilnom tekućinom koja se prikazuje bojenjem mucikarminom (3). Unutarnji sloj folikula obložen je tumorski promijenjenim granuloza stanicama koje su nerijetko okružene teka-staničnom komponentom tumora (26). Citoplazma tumorskih stanica je obično oskudna, rjeđe može biti obilna i amfofilna. Jezgre su okrugle, bez „ureza“, s jasno vidljivim jezgricama te izraženom mitotskom aktivnošću (52). Stroma ovih tumora može biti fibrozna ili fibromiksoidna. Tumori s fibromiksoidnom stromom imaju specifičnu hondroidnu histološku sliku (51).

Diferencijalno dijagnostički najveći problem predstavlja razlikovanje ovog tumora od juvenilnog tumora žumanjčane vreće (26).

Za dijagnostičku potvrdu se koristi imunohistokemijska analiza. Očekuje se pozitivna reakcija na steroidogeni faktor 1 (26), inhibin, kalretinin, CD99 te SOX9 (53), a negativna na glypican-3 te AFP (26).

Terapija se sastoji od enukleacije tumorske mase, uz nužnu potvrdu niskih razina AFP-a, kako bi ga se sa sigurnošću razlučilo od juvenilnog tumora žumanjčane vreće (2).

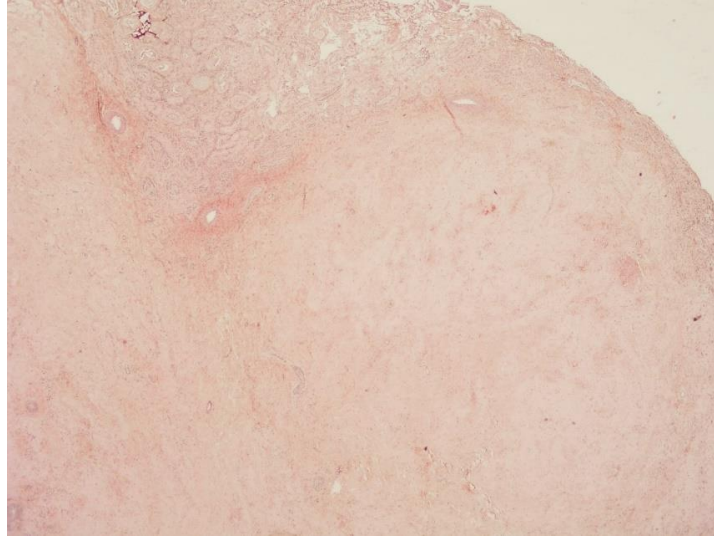
4.6. Fibrotekom

Fibrotekom, odnosno tumori ove skupine koji se histološki definiraju kao fibromi ili tekomi, su izuzetno rijetki tumori. Fibromi koji nastaju iz okolnog tkiva su nešto češći, ali fibromi koji histogenetski potječu od gonadalne strome su rijetkost (54). Dosad je u literaturi zabilježeno manje od 30 slučajeva ovakvih tumora testisa (26).

Pacijenti s histološki potvrđenim tumorom ove skupine su bili u dobi od 16 do 67 godina, s time da je prosječna životna dob bila 40 godina (54).

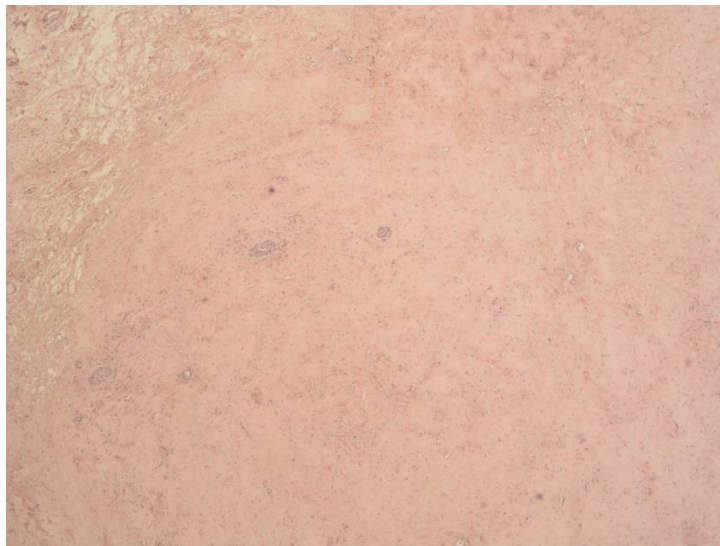Radi se o isključivo benignim tumorima (2).

Makroskopski su tumori ove skupine nalik na čvorove čvrste konzistencije. Na prerezu su bijele boje. Različite su veličine, od 0,5 cm do 8 cm, a u prosjeku 2 cm u promjeru. Tumori nemaju vezivnu kapsulu, ali su dobro ograničeni (3).



Slika 19. Mikroskopski prikaz fibroma testisa, HE x20

Histološki su građeni od brojnih fascikularno ili vrtložno raspoređenih fibroblasta ovalnog ili vretenastog oblika. Stroma je građena od fibroznih vlakana, a mjestimično se mogu naći i hijalini plakovi (*Slike 19 i 20*) (26).



Slika 20. Mikroskopski prikaz fibroma testisa, HE x40

Obično se nalazi manje od pet mitozna na jedno veliko polje vidnog povećanja (2).

Imunohistokemijskom analizom se najčešće nađe izraženost vimentina, dezmina, SMA, citokeratina te S-100 (54).

Uspješno se liječi kirurškim postupkom enukleacije tumora (54).

4.7. Miješani i neklasificirani tumori strome i spolnog tračka testisa

Miješani tumori strome i spolnog tračka testisa se definiraju kao tumori koji sadrže ravnomjerno zastupljene dvije ili više komponente tumora iz prethodno navedenih skupina, a neklasificiranima se smatraju tumori koji nisu jasno histološki diferencirani i stoga ih nije moguće sa sigurnošću svrstati u neku od skupina tumora strome i spolnog tračka testisa (3).

Najčešće se javljaju u muškaraca srednje i starije životne dobi. Unatoč tome trećina slučajeva se javlja u dječjoj dobi (26).

Klinički se očituju kao asimptomatska skrotalna masa. U 15% slučajeva je prisutna ginekomastija (32).

Radi se o solidnim tumorskim tvorbama, na prerezu žućkaste ili bijele boje (3).

Neklasificirani tumori mogu biti građeni od tumorskih epitelnih stanica podrijetla spolnog tračka koje nisu u potpunosti diferencirane (2). Daljnjom molekularno-genetskom te elektronsko-mikroskopskom analizom najčešće se nađu karakteristike Sertolijevih stanica te granulosa stanica (26). S druge strane, ovi tumori mogu sadržavati i nedovoljno izdiferencirane stanice stromalnoga podrijetla. U tom slučaju obično se radi o stanicama nalik mioidnim stanicama ili miofibroblastima (2).

Moguća je pojava malignih oblika ovih tumora s metastazama (3). Histološke karakteristike koje upućuju na maligni tumor su stanična atipija i pleomorfizam, visoka mitotska aktivnost, nekroza, vaskularna invazija, invazivni tip rasta te tumori velikoga promjera (2). U djece do 10 godina maligni oblici ovih tumora su rijetkost, ali u odraslih se javljaju u čak 20% slučajeva (36).

Terapija se sastoji od radikalne orhidektomije zahvaćenoga testisa, u slučaju zahvaćenosti retroperitonealnih limfnih čvorova nužna je radikalna limfadenektomija (2).

4.8. Miodni gonadalni stromalni tumor

Miodni gonadalni stromalni tumor je prema WHO klasifikaciji iz 2016. godine uvršten u tumore strome i spolnog tračka testisa kao zasebni entitet, iako su nužna daljnja istraživanja u svrhu razjašnjenja histogeneze, kao i preciznije određivanje molekularno-genetskih te imunohistokemijskih karakteristika ovog tumora (3). Smatra se da patogenetski nastaje kao posljedica miogene diferencijacije intertubularnih primitivnih mezenhimalnih stanica (26). Dosada je zabilježeno manje od 10 slučajeva miodnog gonadalnog stromalnog tumora (3). Može se javiti u bilo kojoj dobi, ali najčešće se javlja u muškaraca mlađe te srednje životne dobi (26).

Klinički se očituje isključivo kao asimptomatska skrotalna tvorba. Dosada nisu zabilježeni maligni oblici ovog tumora (3,55).

Ovi tumori su najčešće lokalizirani neposredno uz rete testis. Jasno su ograničeni, ali nemaju vezivnu kapsulu. Veličina dosad zabilježenih tumora je bila od 1,2 cm do 3,5 cm u promjeru (3). Na prerezu su obično žućkaste boje (55). Histološki su građeni od kratkih snopića gusto raspoređenih, jednoličnih vretenastih stanica za koje se molekularno-genetskim te imunohistokemijskim analizama utvrdilo da imaju karakteristike stanica glatkog mišićja, ali i gonadalne strome, od čega i potječe naziv samog tumora. Citoplazma tumorskih stanica je blijeda do blago eozinofilna. Jezgre su eukromatske s malim, često nejasno vidljivim jezgricama. Između snopića tumorskih stanica se mjestimično nalaze nakupine kolagenog veziva. Može biti prisutna pokoja krvna žila unutar tumorskog tkiva (3,55).

Diferencijalno dijagnostički ga je najteže razlikovati od fibroma testisa te od neklasificiranih tumora strome i spolnog tračka testisa (26,55). U tome su od najveće koristi imunohistokemijske dijagnostičke metode. Kod ovog tumora, za razliku od prethodno navedenih, je prisutna snažna i difuzna imunohistokemijska izraženost SMA,

S-100 te FOXL2, što se smatra jednim od glavnih kriterija za postavljanje dijagnoze mioidnog gonadalnog stromalnog tumora (55). Također je, s druge strane, dijagnostički bitno da nisu imunohistokemijski izraženi SOX9 i kalretinin koji su u pravilu izraženi u fibromima (3). Terapija je kirurška, radikalna orhidektomija zahvaćenog testisa (55).

5. INCIDENCIJA TUMORA STROME I SPOLNOG TRAČKA TESTISA U KLINIČKOM ZAVODU ZA PATOLOGIJU I CITOLOGIJU „LJUDEVIT JURAK“, KBC SESTRE MILOSRDNICE

U razdoblju od 1. siječnja 2011. godine do 20. svibnja 2019. godine, u Kliničkom zavodu za patologiju i citologiju „Ljudevit Jurak“, KBC Sestre Milosrdnice, zabilježeno je sveukupno jedanaest slučajeva histološki potvrđenih tumora iz skupine tumora strome i spolnog tračka testisa, od toga sedam tumora Leydigovih stanica (*Tablica 3*), tri tumora Sertolijevih stanica (*Tablica 4*) te jedan fibrom testisa.

Najmlađi pacijent s dijagnosticiranim tumorom Leydigovih stanica je imao 23 godine, a najstariji 37. Prosječna dob pri dijagnozi je iznosila 30,7 godina. Najmanji uzorak tumora Leydigovih stanica je u promjeru bio veličine 0,5 cm, a najveći 4 cm. Prosječna vrijednost veličine tumora Leydigovih stanica u promjeru je iznosila 1,73 cm. Imunohistokemijski su svi tumori Leydigovih stanica pokazivali pozitivnu reakciju na inhibin, uz izostanak reakcije na PLAP. Histopatološke karakteristike tumora Leydigovih stanica su prikazane u tablici 3 i na slikama 6 do 12.

Najmlađi pacijent s dijagnosticiranim tumorom Sertolijevih stanica je imao 34 godine, a najstariji 65 godina. Prosječna dob pri dijagnozi je iznosila 45 godina. Najmanji uzorak tumora Sertolijevih stanica je u promjeru bio veličine 0,8 cm, a najveći 5 cm. Prosječna vrijednost veličine tumora Sertolijevih stanica u promjeru je iznosila 2,23 cm. Imunohistokemijski su svi tumori Sertolijevih stanica pokazivali pozitivnu reakciju na vimentin, uz izostanak reakcije na PLAP te CK-PAN. Histopatološke karakteristike tumora Sertolijevih stanica su prikazane u tablici 4 i na slikama 13 do 18.

Pacijent s dijagnosticiranim fibromom testisa je u trenutku postavljanja dijagnoze imao 37 godina. Tumorska promjena je bila dimenzija 1x1,5 cm. Imunohistokemijski je opisani fibrom pokazivao pozitivnu reakciju na inhibin, kalretinin, CK-PAN, SMA, CD34 te S-100. Histološki prikaz opisanog fibroma se nalazi na slikama 19 i 20.

Tablica 3. Histološki potvrđeni slučajevi tumora Leydigovih stanica u KBCSM od 1.1.2011. do 20.5.2019.; (NP=Nepoznato)

N	Dob	Veličina (cm)	Invazija tunice albuginee	Vaskularna invazija	Nekroza	Mitoze/10VVP	Ki-67	Inhibin	PLAP
1	24	NP	-	-	-	1	<3%	+	-
2	35	4	-	-	-	2	NP	+	-
3	34	2	-	-	-	NP	<5%	+	-
4	30	0,5	-	-	-	1	NP	+	-
5	32	1,4	NP	-	-	1	NP	+	-
6	37	1,3	NP	-	-	NP	NP	+	-
7	23	1,2	NP	NP	NP	3	NP	+	-

Tablica 4. Histološki potvrđeni slučajevi tumora Sertolijevih stanica u KBCSM od 1.1.2011. do 20.5.2019.; (NP=Nepoznato)

N	Dob	Veličina (cm)	Invazija tunice albuginee	Vaskularna invazija	Nekroza	Mitoze/10vvp	Ki-67	Inhibin	PLAP	CK-PAN
1	62	5	+(ali ne probija)	-	<30%	NP	<10%	+	-	-
2	34	0,8	NP	NP	NP	-	NP	-	-	-
3	39	0,9	NP	NP	-	-	<2%	-	-	-

6. ZAKLJUČAK

U veljači 2016. godine, objavljena je nova klasifikacija tumora testisa Svjetske zdravstvene organizacije u koju su unesene brojne promjene, između ostalog i u skupini tumora strome i spolnog tračka testisa. Jasnije su definirani podtipovi otprije poznatih tumora, a prepoznati su i neki novi entiteti te uvršteni u odgovarajuće skupine, kao što je to u slučaju mioidnog gonadalnog stromalnog tumora koji je po novoj klasifikaciji Svjetske zdravstvene organizacije uvršten u tumore strome i spolnog tračka testisa kao zasebni entitet.

Ove novouvedene promjene su ponajprije posljedica brojnih, neprestanih istraživanja histogeneze, patogeneze, kao i genetskih te imunohistokemijskih karakteristika ovih tumora sa svrhom preciznijeg postavljanja dijagnoze te primjene odgovarajuće, usmjerene terapije i samim time bržeg postavljanja dijagnoze te boljeg liječenja pacijenata.

Ovim radom sam prikazao upravo te promjene, uvedene ovom novom klasifikacijom tumora testisa Svjetske zdravstvene organizacije, ali sam osim toga prikazao, uz svaki pojedini tumor, i napretke dijagnostičkih i terapijskih mogućnosti za svaki entitet zasebno.

Također sam pretražio arhivu Kliničkog zavoda za patologiju i citologiju „Ljudevit Jurak“, KBC Sestre Milosrdnice za razdoblje od 1. siječnja 2011. godine do 20. svibnja 2019. godine te prikazao incidenciju tumora strome i spolnog tračka testisa (*Tablice 3 i 4*) u jednom od kliničkih centara u Republici Hrvatskoj.

ZAHVALE

Zahvaljujem mentorici dr. sc. Tihani Regović Džombeti na savjetima i pomoći oko izrade ovog diplomskog rada. Velika hvala prof. dr. sc. Boži Krušlinu na sugestijama i pomoći pri izradi mog diplomskog rada. Hvala doc. dr. sc Moniki Ulamec na slikama seminoma i pomoći pri prikupljanju podataka iz arhive Kliničkog zavoda za patologiju i citologiju „Ljudevit Jurak“, KBC Sestre Milosrdnice.

Najviše želim zahvaliti svojoj obitelji – Mariji, mami i tati, na strpljivosti, podršci i svemu što su mi pružili tijekom studiranja.

LITERATURA

1. Damjanov I, Krušlin B, Ćorić M, Ulamec M. Bolesti muškog spolnoga sustava U: Damjanov I, Seiwerth S, Jukić S, Nola M, ur. Patologija. 4. izd. Zagreb: Medicinska naklada; str. 575–590.
2. Cheng L, Bostwick D. Urologic Surgical Pathology. 3. izd. Philadelphia: Elsevier Saunders; 2014.
3. Tumours of the testis and paratesticular tissue. U: Moch H, Humphrey PA, Ulbright TM, Reuter VE, ur. World Health Organization Classification of Tumours of the Urinary System and Male Genital Organs, IARC Press, Lyon, 2016.
4. Zhou M, Magi-Galluzi C. Genitourinary Pathology. 2. izd. Philadelphia: Elsevier Saunders; 2015.
5. Heyns CF, Hutson JM. Historical review of theories on testicular descent. J Urol. 1995;(153):754–67.
6. Saez JM, Avallet O, Lejeune H, Chatelain PG. Cell-cell communication in the testis. Horm Res. 1991;(36):104–15.
7. Fawcett DW, Leak L V, Heidger Jr. J V. Electron microscopic observations on the structural components of the blood-testis barrier. J Reprod Fertil. 1970;(10):105–22.
8. Andersson A, Edvardsen K, Skakkebaek N. Expression and localization of N- and E-cadherin in the human testis and epididymis. Int J Androl. 1994;(17):174–80.
9. Schlatt S, Weinbauer GF. Immunohistochemical localization of proliferating cell nuclear antigen as a tool to study cell proliferation in rodent and primate testes. Int J Androl. 1994;(17):214–22.
10. Fawcett DW, Phillips DM. The fine structure and development of the neck region of the mammalian spermatozoon. Anat Rec. 1969;(165):153–84.
11. Wu X, Wan S, Lee MM. Key factors in the regulation of fetal and postnatal Leydig

- cell development. *J Cell Physiol.* 2007;(213):429–33.
12. Trabert B, Chen J, Devesa SS, Bray F, McGlynn KA. International patterns and trends in testicular cancer incidence, overall and by histologic subtype. *J Androl.* 2015;(3):4–12.
 13. Moul JW, Schanne FJ, Thompson IM, Frazier HA, Peretsman SA, Wettlaufer JN i sur. Testicular cancer in blacks A multicenter experience. *Cancer.* 1994;(73):388–93.
 14. Stang A, Trabert B, Wentzensen N, Cook MB, Rusner C, Oosterhuis JW i sur. Gonadal and extragonadal germ cell tumours in the United States. *Int J Androl.* 2012;(35):616–25.
 15. Kratz CP, Han SS, Rosenberg PS, Berndt SI, Burdett L, Yeager M i sur. Variants in or near KITLG, BAK1, DMRT1 and TERT-CLPTM1L predispose to familial testicular germ cell tumour. *J Med Genet.* 2011;(48):473–6.
 16. Chung CC, Kanetsky PA, Wang Z, Hildebrandt MA, Koster R, Skotheim RI i sur. Meta-analysis identifies four new loci associated with testicular germ cell tumor. *Natl Genet.* 2013;(45):680–5.
 17. Cheng L, Lyu B, Roth LM. Perspectives on testicular germ cell neoplasms. *Hum Pathol [Internet].* 2017;59:10–25. Dostupno na: <http://dx.doi.org/10.1016/j.humpath.2016.08.002>
 18. Nielsen H, Nielsen M, Skakkebaek N. The fine structure of possible carcinoma-in-situ in the seminiferous tubules in the testis of four infertile men. *Acta Pathol Microbiol Scand A.* 1974;(82):235–48.
 19. Oosterhuis JW, Looijenga LH. The biology of human germ cell tumours: retrospective speculations and new prospectives. *Eur Urol.* 1993;(23):245–50.
 20. Krag Jacobsen G, Barlebo H, Olsen J, Schultz HP, Starklint H, Sogaard H i sur. Testicular germ cell tumours in Denmark 1976-1980. Pathology of 1058 consecutive cases. *Acta Radiol Oncol.* 1984;(23):239–47.

21. Berney DM, Shamash J, Pieroni K, Oliver RT. Malignant germ cell tumours in the elderly: a histopathological review of 50 cases in men aged 60 years or over. *Mod Pathol*. 2008;(21):54–9.
22. Pugh R. *Pathology of the Testis*. Oxford: Blackwell Scientific; 1976. 139–59 p.
23. Oosterhuis JW, Kersemaekers AM, Jacobsen GK, Timmer A, Steyerberg EW, Molier M. Morphology of testicular parenchyma adjacent to germ cell tumours. An interim report. *APMIS*. 2003;(111):32–40.
24. Goel A, Dixon A. Testicular Seminoma [Internet]. Dostupno na: <https://radiopaedia.org/articles/testicular-seminoma-1?lang=us>
25. Gholam D, Fizazi K, Terrier-Lacombe MJ, Jan P, Culine S, Theodore C i sur. Advanced seminoma-treatment results and prognostic factors for survival after first-line, cisplatin-based chemotherapy and for patients with recurrent disease: a single-institution experience in 145 patients. *Cancer*. 2003;(98):745–52.
26. Roth LM, Lyu B, Cheng L. Perspectives on testicular sex cord–stromal tumors and those composed of both germ cells and sex cord–stromal derivatives with a comparison to corresponding ovarian neoplasms. *Hum Pathol*. 2017;65:1–14. Dostupno na: <http://dx.doi.org/10.1016/j.humpath.2017.04.009>
27. Carvajal-Carmona LG, Alam NA, Pollard PJ, Jones AM, Barclay E, Wortham N i sur. Adult leydig cell tumors of the testis caused by germline fumarate hydratase mutations. *J Clin Endocrinol Metab*. 2006;(91):3071–5.
28. Zhu J, Luan Y, Li H. Management of testicular Leydig cell tumor: A case report. *Med (United States)*. 2018;97(25):97–100.
29. Papadimitris C, Alevizaki M, Pantazopoulos D, Nakopoulou L, Athanassiades P, Dimopoulos MA i sur. Cushing Syndrome As the Presenting Feature of Metastatic Leydig Cell Tumor of the Testis. *Elsevier Urol*. 2000;56(1):153.
30. Kim I, Young RH, Scully RE. Leydig cell tumors of the testis. A clinicopathological analysis of 40 cases and review of the literature. *Am J Surg Pathol*. 1985;(9):177–92.

31. Ulbright TM, Srigley JR, Young RH, Hatzianastassiou DK. Leydig cell tumors of the testis with unusual features: adipose differentiation, calcification with ossification, and spindle-shaped tumor cells. *Am J Surg Pathol*. 2002;(26):1424–33.
32. Young RH, Talerman A. Testicular tumors other than germ cell tumors. *Semin Diagn Pathol*. 1987;(4):342–60.
33. Naughton CK, Nadler RB, Basler JW, Humphrey PA. Leydig cell hyperplasia. *Br J Urol*. 1998;(81):282–9.
34. Verdorfer I, Horst D, Hollrigl A, Susani M, Hartmann A, Rogatsch H i sur. Leydig cell tumors of the testis: a molecular-cytogenetic study based on a large series of patients. *Oncol Rep*. 2007;(17):585–9.
35. Mosharafa AA, Foster RS, Bihrlé R. Does retroperitoneal lymphnode dissection have a curative role for patients with sex cord-stromal testicular tumors? *Cancer*. 2003;(98):753–7.
36. Goswitz JJ, Pettinato G, Manivel JC. Testicular sex cord-stromal tumors in children: clinicopathological study of sixteen children with review of the literature. *Pediatr Pathol Lab Med*. 1996;(16):451–70.
37. Kolon TF, Hochman HI. Malignant Sertoli cell tumor in a prepubescent boy. *J Urol*. 1997;(158):608–9.
38. Jacobsen GK. Malignant Sertoli cell tumors of the testis. *J Urol Pathol*. 1993;(1):233–55.
39. Mesa H, Gilles S, Datta MW, Murugan P, Larson W, Dachel S i sur. Comparative immunomorphology of testicular Sertoli and sertoliform tumors. *Hum Pathol* [Internet]. 2017;61:181–9. Dostupno na: <http://dx.doi.org/10.1016/j.humpath.2016.11.004>
40. Colecchia M. Observations on the paper “sclerosing Sertoli cell tumor of the testis: a clinicopathological study of 20 cases” by Kao et al. *Am J Surg Pathol*. 2014;(38):1160.

41. Verdorfer I, Hollrigl A, Strasser U, Susani M, Hartmann A, Rogatsch H i sur. Molecular-cytogenetic characterisation of sex-cord stromal tumours: CGH analysis in sertoli cell tumours of the testis. *Virchows Arch.* 2007;(450):425–31.
42. Veugelers M, Wilkes D, Burton K, McDermott DA, Song Y, Goldstein M i sur. Comparative PRKAR1A genotype-phenotype analyses in humans with Carney complex and PRKAR1A haploinsufficient mice. *Proc Natl Acad Sci USA.* 2004;(101):14222–7.
43. Kumar H, Tanveer N, Gupta N, Mishra K. Large cell calcifying sertoli cell tumour of testis-a rare case report. *J Clin Diagnostic Res.* 2016;10(11):ED03–5.
44. Proppe KH, Scully RE. Large-cell calcifying Sertoli cell tumor of the testis. *Am J Clin Pathol.* 1980;(74):607–19.
45. Tuhan H, Abaci A, Sarsık B, Öztürk T, Olguner M, Catli G i sur. Intratubular large cell hyalinizing Sertoli cell tumor of the testis presenting with prepubertal gynecomastia: a case report. *Acta Clin Belgica Int J Clin Lab Med.* 2017;72(4):254–8.
46. Talerma A. Pure granulosa cell tumour of the testis: report of a case and review of the literature. *Appl Pathol.* 1985;(3):117–22.
47. Lee S, Duncan L. Call-exner bodies in adult granulosa cell tumor. *Diagn Cytopathol.* 2013;41(10):885.
48. Cornejo KM, Young RH. Adult granulosa cell tumors of the testis: a report of 32 cases. *Am J Surg Pathol.* 2014;(38):1242–50.
49. Al-Alao O, Gul T, Al-Ani A, Bozom IA, Al-Jalham K. Adult-type granulosa cell tumour of the testis: Report of a case and review of the literature. *Arab J Urol.* 2016;14(1):44–9.
50. Al Bozom IA, El Faqih SR, Hassan SH. Granulosa cell tumor of the adult type: a case report and review of the literature of a very rare testicular tumor. *Arch Pathol Lab Med.* 2000;(124):1525–38.

51. Kao CS, Cornejo KM, Ulbright TM, Young RH. Juvenile granulosa cell tumors of the testis: A clinicopathologic study of 70 cases with emphasis on its wide morphologic spectrum. *Am J Surg Pathol*. 2015;39(9):1159–69.
52. Kao CS, Cheng L, Ulbright TM. The utility of SOX9, FOXL2 and SF1 immunohistochemical (IHC) stains in the diagnosis of testicular sex cord-stromal tumors (SCST) compared to other commonly used markers. *Mod Pathol*. 2015;(28):2:233A.
53. Kommos F, Oliva E, Bittinger F, Kirkpatrick CJ, Amin MB, Bhan AK i sur. Inhibin-alpha CD99, HEA125, PLAP and chromogranin immunoreactivity in testicular neoplasms and the androgen insensitivity syndrome. *Hum Pathol*. 2000;(31):1055–61.
54. Datta S, Dey S, Mukherjee S, Paul PC, Bhattacharyya A, Biswas S i sur. Testicular fibroma of gonadal stromal origin with minor sex cord elements, presenting with hydrocele. *Rare Tumors*. 2013;5(3):118–20.
55. Kao CS, Ulbright TM. Myoid Gonadal Stromal Tumor: A Clinicopathologic Study of Three Cases of a Distinctive Testicular Tumor. *Am J Clin Pathol*. 2014;142(5):675–82.

ŽIVOTOPIS

Rođen sam 2. kolovoza 1994. godine u Zagrebu. Osnovnoškolsko obrazovanje stekao sam u OŠ Većeslava Holjevca u Sigetu, a srednjoškolsko u V Gimnaziji u Zagrebu.

Medicinski fakultet upisao sam 2013. godine.

Tečno se služim engleskim jezikom, a francuskim jezikom u osnovama.