

Suzno oko kao posljedica traumatskih ozljeda suznog aparata

Laškarin, Karla

Master's thesis / Diplomski rad

2019

Degree Grantor / Ustanova koja je dodijelila akademski / stručni stupanj: **University of Zagreb, School of Medicine / Sveučilište u Zagrebu, Medicinski fakultet**

Permanent link / Trajna poveznica: <https://um.nsk.hr/um:nbn:hr:105:609479>

Rights / Prava: [In copyright](#) / [Zaštićeno autorskim pravom.](#)

Download date / Datum preuzimanja: **2024-07-13**



Repository / Repozitorij:

[Dr Med - University of Zagreb School of Medicine Digital Repository](#)



**SVEUČILIŠTE U ZAGREBU
MEDICINSKI FAKULTET**

Karla Laškarin

**Suzno oko kao posljedica traumatskih ozljeda
suznog aparata**

DIPLOMSKI RAD



Zagreb, 2019.

Ovaj diplomski rad izrađen je na Specijalističkom zavodu za bolesti orbite i adneksa oka, Klinike za očne bolesti Medicinskog fakulteta Sveučilišta u Zagrebu i KBC Zagreb i predan je na ocjenu u akademskoj godini 2018./2019.

Mentor rada: Doc. dr. sc. Jelena Juri Mandić, dr. med, subspecijalista kirurgije vjeđa i orbite

Kratice:

MSCT – „multi slice“ kompjuterizirana tomografija

DCG – dakriocistografija

DCR – dakriocistorinostomija

CDCR - konjunktivodakriocistorinostomija

FDDT – test nestajanja fluoresceinske boje

NLDO – opstrukcija nazolakrimalnog kanala

NOE - nazo-orbito-etmoidalni

MRI - magnetic resonance imaging

MR – magnetska rezonanca

SADRŽAJ

Sažetak.....	
Summary	
1. Uvod	1
2. Anatomija i fiziologija suznog sustava	3
3. Klinička slika	8
4. Etiopatogeneza.....	9
5. Dijagnostika	11
5.1 Anamneza	11
5.2 Klinički pregled	11
5.3 Radiološka dijagnostika.....	16
5.3.1 Dakriocistografija (DCG)	16
5.3.2 „Multi slice“ kompjuterizirana tomografija (MSCT).....	17
5.3.3 Magnetska rezonancija (MR)	17
5.4 Pregled nosne šupljine	18
6. Liječenje	18
6.1 Rekonstrukcija gornjeg dijela odvodnog suznog sustava	18
6.1.1 Monokanalikularna rekonstrukcija	23
6.1.2 Bikanalikularna rekonstrukcija.....	25
6.2 Rekonstrukcija donjeg dijela odvodnog suznog sustava	29
6.2.1 Dakriocistorinostomija (DCR)	29
6.2.3 Konjunktivodakriocistorinostomija (CDCR)	32
7. Zahvale.....	33
8. Literatura	34
9. Životopis	40

Sažetak

Suzno oko kao posljedica traumatskih ozljeda suznog aparata

Karla Laškarin

Suzno oko je stanje u kojem dolazi do prelijevanja suza preko ruba donjeg kapka zbog poremećaja odvodnje suza. Može nastati i u pacijenata sa prohodnim suznim sustavom, kada se to naziva funkcionalnom epiforom.

Suzno oko kao posljedica traumatske ozljede suznog aparata najčešće nastaje zbog laceracija suznih kanalića. Gotovo 70% ozljeda se odnosi na gornji dio odvodnog suznog sustava, dok preostalih 30% odlazi na ozljede donjeg dijela odvodnog suznog aparata. Evaluaciju ozljede treba započeti uzimanjem cjelovite i detaljne anamneze, kompletnim pregledom oka i nosne šupljine. Sondiranje i ispiranje suznih puteva te test nestajanja fluorescencijske boje (FDDT) pružaju uvid u prohodnost suznog sustava. Radiološke pretrage koje se provode su dakriocistografija (DCG), „multi slice“ kompjuterizirana tomografija (MSCT) i magnetska rezonanca (MR). Budući da ozljede suznog sustava često dolaze u sklopu trauma glave, liječenje nazolakrimalnih ozljeda treba odgoditi dok se stanje pacijenta ne stabilizira i on bude izvan životne opasnosti. Za rekonstrukciju laceriranih kanalića koriste se monokanalikularni silikonski stentovi kao što su Mini MONOKA i MASTERKA ili bikanalikularni stentovi BIKA po Crawford-u i Ritleng-u. Liječenje ozljeda donjeg dijela suznog sustava je izazovno zbog promijenjene koštane anatomije nazolakrimalnog sustava kao i često prisutnih postoperativnih ožiljaka i fibroze, a zlatni standard kirurškog liječenja je dakriocistorinostomija (DCR) po Totti-ju.

Ključne riječi: suzno oko, dakriocistografija, dakriocistorinostomija, silikonski stentovi

Summary

Epiphora as a result of lacrimal drainage system injury

Karla Laškarin

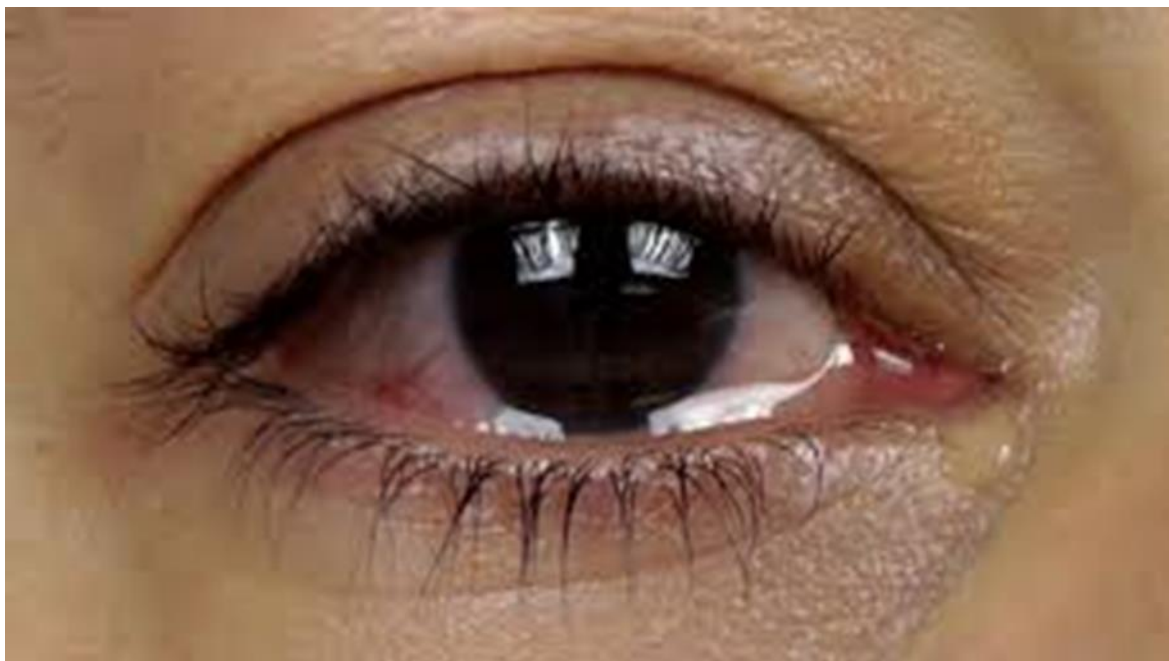Epiphora is a condition in which the tears overflow over the edge of the lower eyelid due to impairment of drainage. This condition may also occur in patients with a patent lacrimal drainage system, which is called functional epiphora.

Epiphora as a result of lacrimal drainage system injury usually develops due to lacerations of lacrimal canaliculi. Almost 70% of injuries occur in the upper part of the drainage system, while the remaining 30% of injuries cause trauma to the lower part of the drainage system. One should begin the evaluation of injuries by taking detailed medical history, followed by thorough ocular and nasal examination. Diagnostic probing and irrigation and fluorescein dye disappearance test (FDDT) are performed to assess patency of the lacrimal drainage system. Imaging techniques that are used are dacryocystography (DCG), multi-slice computed tomography (MSCT) and magnetic resonance imaging (MRI). Being that lacrimal drainage system injuries are often accompanied with trauma to the head, treatment of nasolacrimal injuries should be delayed until the condition of the patient is stabilised. Monocalicular silicone stents such as Mini MONOKA and MASTERKA or bicanalicular BIKA Crawford and Ritleng stents are used to reconstruct lacerated canaliculi. Treatment of the lower part of the lacrimal drainage system is challenging because of the changed bone anatomy of the nasolacrimal system and the presence of postoperative scarring and fibrosis. The gold standard surgical procedure is Totti's dacryocystorhinostomy (DCR)

Keywords: epiphora, dacryocystography, dacryocystorhinostomy, silicone stents

1. Uvod

Suzno oko je vrlo čest simptom čiji su uzroci mnogobrojni. Temeljito razumijevanje tih entiteta s odgovarajućim strategijama za utvrđivanje uzroka potrebno je za uspješno rješavanje ovog neugodnog simptoma.



Slika 1. Suzno oko

Ekskretorni dio suznog sustava je sustav kanalića čija funkcija ovisi o složenom međusobnom djelovanju anatomije i fiziologije. Odgovarajuća odvodnja suza ovisi o nekoliko čimbenika koji uključuju volumen proizvodnje suza, položaj kapaka, funkcionalni mehanizam suzne pumpe kao i anatomske položaj suznih kanalića i nazolakrimalnog kanala.

Uzroci suznog oka mogu se svrstati u jednu od dvije glavne skupine: 1) hipersekrecija suza (lakrimacija) koja je posljedica prekomjerne produkcije suza uz prisutnost prohodnog ekskretornog dijela suznog sustava, 2) epifora koja je stanje u

kojem dolazi do prelijevanja suza preko ruba donjeg kapka zbog poremećaja odvodnje suza te 3) kombinacija prva dva uzroka. Simptomi epifore mogu varirati od osjećaja intermitentne vlažnosti oka do trajnog prelijevanja suza na obraz.(1)

Epifora može biti uzrokovana kongenitalnim i stečenim bolestima kao što su: kongenitalne opstrukcije nazolakrimalnog kanala kod djece, primarno stečena opstrukcija nazolakrimalnog kanala (PANDO), dakriocistolitijaza, aktinomikoza suznih kanalića i opstrukcija suznih kanalića nakon infekcije, laksitet donjih vjeđa sa malpozicijom te traume orbite i suznog sustava. (2)

2. Anatomija i fiziologija suznog sustava

Ključna funkcija suznog sustava je održavanje adekvatne hidratacije rožnice i konjunktive, ali i osiguravanje ravnoteže između proizvodnje i odljeva suza kroz suznu vrećicu. Ova specifična ravnoteža jamči normalnu funkciju rožnice. Suzni sustav dijeli se na sekretorni i ekskretorni dio. Sekretorni dio započinje glavnom suznom žlijezdom koja je smještena u vanjskom gornjem kvadrantu orbite (3).

Suzna žlijezda je egzokrina žlijezda koju mišić podizač gornje vjeđe dijeli u dva dijela: orbitalni i palpebralni. Osam do dvanaest izvodnih kanalića žlijezde otvara se u gornjem forniksu vjeđe. Iritacija površine oka, kao i mehanički, svjetlosni, toplinski i zvučni podražaji dovode do sekrecije suza. Osim glavne suzne žlijezde, u proizvodnji srednjeg vodenog sloja suznog filma sudjeluju i Krauseove i Wolfringove žlijezde smještene duboko u gornjem forniksu vjeđe i na vanjskom rubu tarzalne spojnice.

(1) Akcesorne žlijezde osiguravaju bazalnu sekreciju suza.

Tekućina koju stvaraju suzne žlijezde širi se po površini rožnice i konjunktive i prolazi kroz suzne točkice (punkta) u ekskretorni dio suznog aparata koji se sastoji od suznih kanalića, zajedničkog suznog kanala, suzne vrećice i nazolakrimalnog kanala.

Suzne točkice su otvori promjera 0,3 mm udaljeni 6 - 6,5 mm od medijalnog očnog kuta na rubovima gornje i donje vjeđe. Svaka od njih se nalazi na vrhu povišenog humka papille lacrimalis. Relativno su avaskularne u usporedbi s okolnim tkivom, što im daje blijedi izgled koji se dodatno naglašava kad se kapak povuče prema lateralno. Rubovi točkica su ojačani prstenom vezivnog tkiva. Vlakena pretarzalnog dijela m.orbicularis oculi okružuju papillu lacrimalis, usmjeravajući njen vrh posteriorno i medijalno, prema očnoj jačući, stoga punkta nisu vidljive osim ukoliko

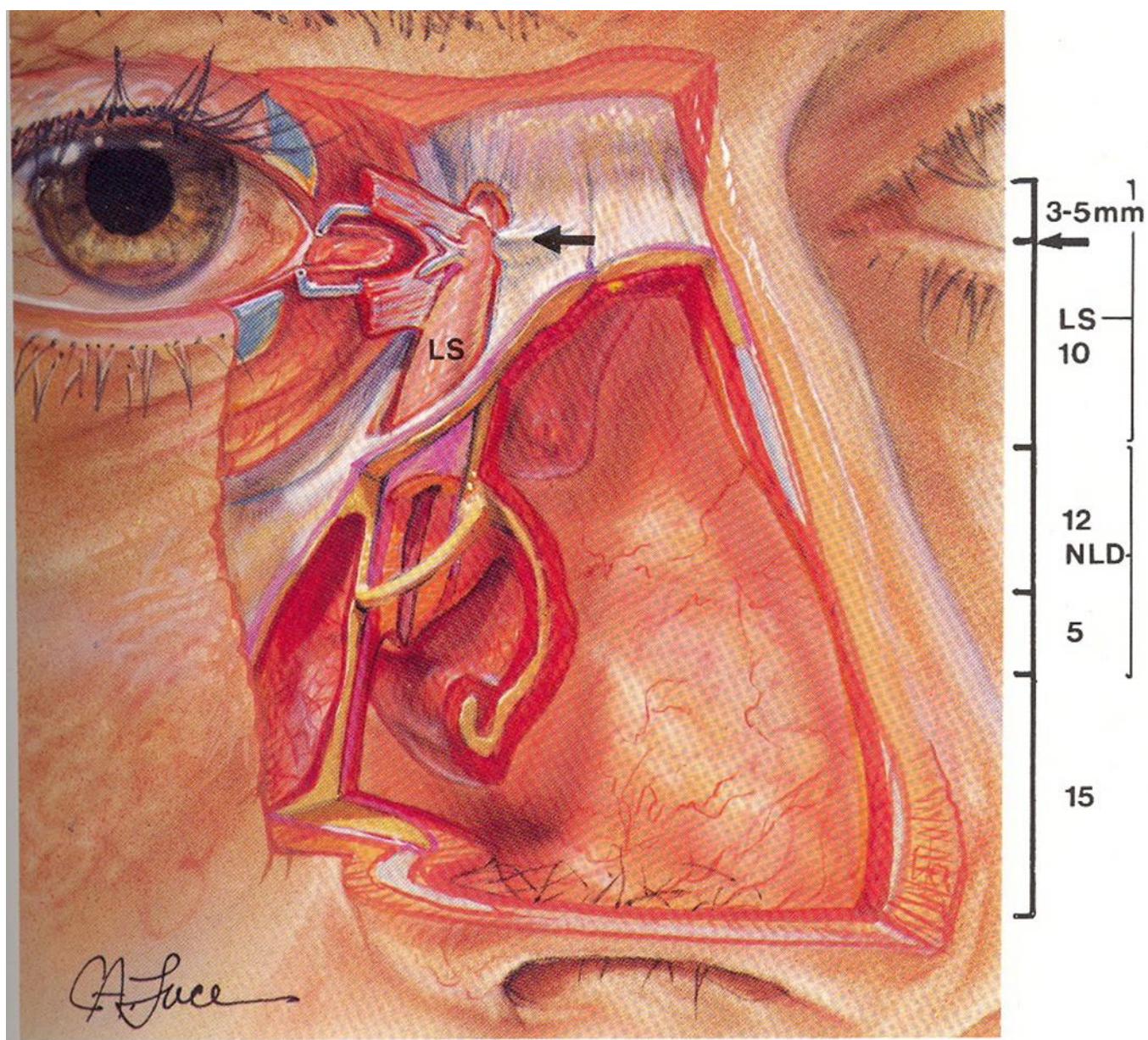
je kapak evertiran. (4) Zbog bržeg rasta maksile u usporedbi s frontalnom kosti tijekom embriološkog razvoja, lateralna migracija povlači donji suzni kanalić, što dovodi do toga da se donja suzna točkica nalazi za otprilike 0,5 mm lateralnije od gornje točkice. Točkasti otvor se širi u ampulu, koja je 2 mm visine i usmjerena okomito na rub kapka, prije nego što napravi oštar zaokret prema suznom kanaliću.(5)

Početni dijelovi suznih kanalića usmjereni su oko 2 mm okomito nakon čega pod kutem od 90° nastavljaju svoj tok prema medijalno u duljini koja varira od 6 mm do 10 mm. (6) Kod više od 90% pojedinaca, gornji i donji kanalić se prije ulaska u nazolakrimalnu vrećicu spajaju u zajednički suzni kanal. On je obično dug između 2 mm i 5 mm i ulazi u suznu vrećicu pod oštrim kutom. Smatra se da između zajedničkog suznog kanala i suzne vrećice postoji Rosenmüllerov ventil, koji osigurava jednosmjerni protok suza, odnosno onemogućava regurgitaciju suza. (5)

Suzna vrećica smještena je u prednjoj trećini orbite u suznoj jami omeđena prednjim i stražnjim suznim grebenom. Medijalni zid suzne jame (lamina papyracea) se sastoji od suzne kosti straga i frontalnog nastavka maksile sprijeda. Dužina suzne vrećice iznosi oko 12,5 mm (6-14 mm), promjer 2,5 mm (1-4 mm) a njezin volumen je 0,1 ml. (6) Sa prednje i stražnje strane suznu vrećicu obuhvaćaju površinska i duboka glava medijalnog vjeđnog ligamenta. Površinska glava hvata se na prednji suzni greben, dok se duboka glava (Hornerov mišić) hvata na stražnji suzni greben.

Iz suzne vrećice otvara se nazolakrimalni kanal. Nazolakrimalni kanal sastoji se od 12 mm dugog gornjeg intraosealnog dijela i 5 mm dugog donjeg membranskog dijela. Koštani nazolakrimalni kanal ima promjer približno 1 mm. Unutrašnji dio putuje

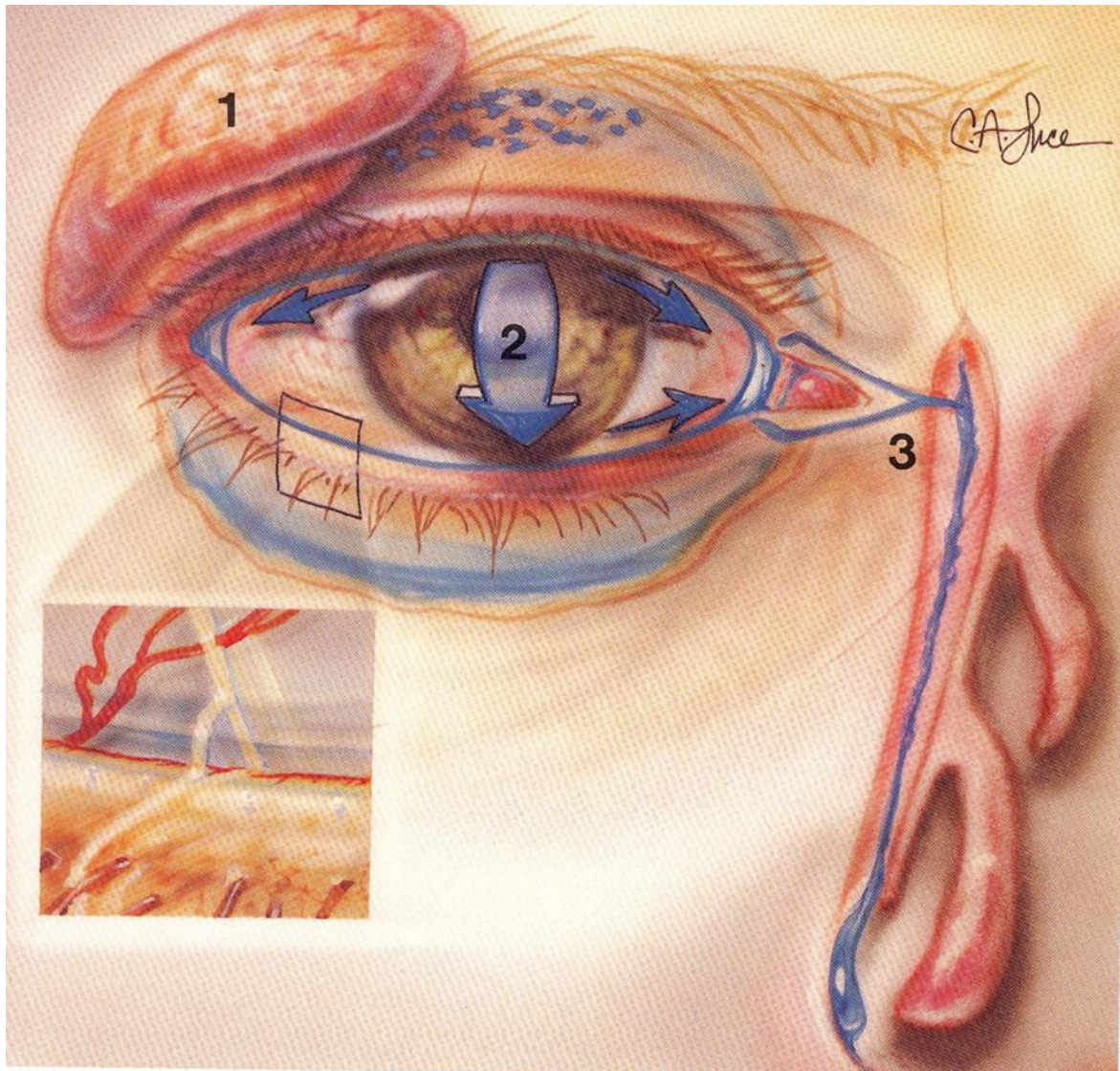
posterolateralno unutar maksilarne kosti, dok membranski dio teče unutar nazalne sluznice i na kraju se otvara u donji nosni hodnik. Sluznica nazolakrimalnog kanala izlazi na bočnoj strani stijenke otvora nazolakrimalnoga kanala u donji nosni hodnik i čini valvulu Hasneri. (4)



Slika 2. Anatomija suznog sustava

Surgical anatomy, BM Zide, Lippincott Williams and Wilkins 2006 USA

Suze se šire po površini rožnice treptajima kapaka. Normalna anatomija rubova kapaka ključna je za pravilan tok suznog filma prema ekskretornim dijelovima suznog sustava. Najvažniji mehanizam odvodnje suza je suzna pumpa stimulirana kontrakcijom mišića orbicularis oculi. Suzna pumpa se aktivira kada pretarzalni i preseptalni dio m. orbicularisa oculi zatvore kapke. Zatvaranjem oka, suze koje se nakupljaju u palpebralnoj fisuri usmjeravaju se prema suznom jezeru. U suzno jezero bivaju uronjene suzne točkice uslijed kontrakcije jednog dijela vlakana palpebralnog dijela mišića orbicularis oculi. Ta vlakna, smještena u zidu suznih kanalića, uzrokuju njihovo skraćenje, što potiče pumpanje suza prema suznoj vrećici. Suzna vrećica se kao rezultat kontrakcije Hornerovog mišića, širi kada su kapci zatvoreni i time stvara usisnu silu za suze. Kada se kapci otvore, lumen vrećice se sužava i negativni tlak usisava suze do nazolakrimalnog kanala. (6)



Slika 3. Distribucija suza na prednjem segmentu oka

Surgical anatomy, BM Zide, Lippincott Williams and Wilkins 2006 USA

Nasuprot Jonesovoj teoriji suzne pumpe koja funkcioniše putem negativnog tlaka, druge anatomske i fiziološke studije su iznijele teoriju da je mehanizam pozitivnog tlaka odgovoran za funkcioniranje suzne pumpe. Elektronska mikroskopija je pokazala da je stijenka suzne vrećice sastavljena od kolagenskih, elastičnih i retikularnih snopova vlakana raspoređenih u spiralnom uzorku. Predloženo je da se

suzna vrećica rasteže i da se izvlači superolateralno kada se orbikularni mišić kontrahira s treptanjem te da elastična vlakna koja okružuju vrećicu dovode do toga da se vrećica „iscijedi“ što rezultira odvodnjom suza. (5)

3. Klinička slika

Suzni sustav kao dio zaštitnog aparata oka neophodan je za normalnu funkciju prednjeg segmenta oka. Iako epifora može nastati i u pacijenata sa prohodnim suznim sustavom, što se naziva funkcionalna epifora, kod najvećeg broj pacijenata epifora se razvija kao posljedica opstrukcije ekskretornog dijela suznog sustava. (7)

Munk i suradnici predložili su klasifikaciju epifore u 5 stupnjeva: 0=nema epifore, 1=povremena epifora koja zahtijeva brisanje suza manje od dva puta dnevno, 2=epifora koja zahtijeva brisanje suza dva do četiri puta dnevno, 3=epifora koja zahtijeva brisanje pet do deset puta dnevno, 4=epifora koja zahtijeva brisanje više od 10 puta dnevno, 5=konstantno brisanje suza. (8)

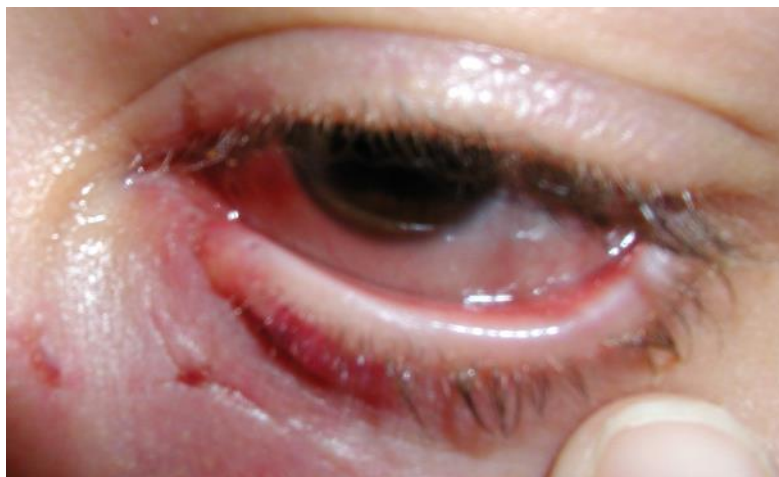Epifora kod pacijenata izaziva potrebu za stalnim brisanjem oka i lica uslijed čega se javljaju češće infekcije oka i suzne vrećice. Također, kod pacijenata sa suznim okom javlja se smanjena vidna oštrina i iritacija očiju. Pacijenti se žale da im epifora uzrokuje poteškoće u obavljanju svakodnevnih radnji kao što je vožnja automobila, bavljenje sportom i aktivnostima na otvorenom te u interpersonalnim odnosima što značajno narušava njihovu kvalitetu života. (9)

4. Etiopatogeneza

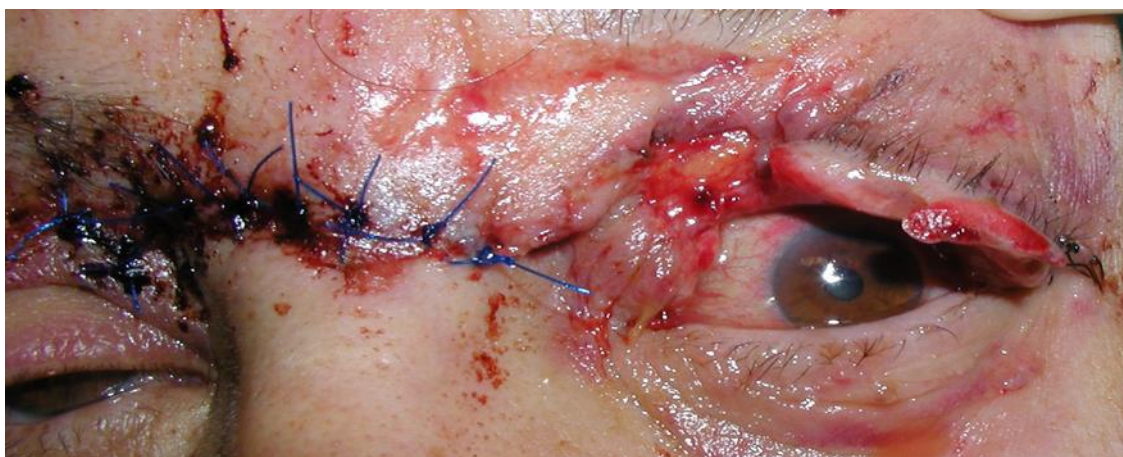Ozljede suznog sustava u najvećem broju zahvaćaju odvodni dio suznog sustava. Gotovo 70% ozljeda se odnosi na gornji dio odvodnog suznog sustava čiji su dijelovi gornji, donji i zajednički suzni kanalić, dok preostalih 30% odlazi na ozljede donjeg dijela odvodnog suznog aparata kojeg čine suzna vrećica i nazolakrimalni kanal. (1)

Mehanizme traume suznih kanalića Wulc i Arterberry su kategorizirali u tri podskupine: 1) izravna, uzrokovana oštrim objektima poput noža, stakla, ugriza psa; 2) neizravna, uzrokovana trakcijskim silama nastalima od udarca tupim predmetom (npr. šaka) u lateralniji dio kapka i 3) difuzna, u kojoj je udarac zahvatio čitavu srednju porciju lica, što je česti slučaj u prometnim nesrećama. U njihovoj studiji, rađenoj na 25 pacijenata, 84% ozljeda suznih kanalića je bilo uzrokovano neizravnim udarcem u udaljeni dio kapka ili difuznom traumom lica, dok je samo 16% imalo izravnu povredu suznih kanalića. (10) U novijoj studiji, provedenoj na uzorku od 236 pacijenata, izravna povreda suznih kanalića je bila češći mehanizam ozljede (54%) u odnosu na neizravnu (46%). (11)

Ozljede suznih kanalića karakteristične su za dječju dob i nešto su češće u dječaka nego u djevojčica. U toj dobnoj skupini prevladavajući uzrok je ugriz psa. (12) Nedavna studija pokazala je da pit bull pasmina najvećem broju slučajeva nanosi ovakve ozljede. (13) U skupini mladih odraslih muškaraca najčešći uzroci ovakvih ozljeda su prometne nesreće, a odmah iza slijede toga indirektni uzroci poput udaraca. U srednjoj životnoj dobi najmanja je učestalost laceracija suznih kanalića, a u starijoj životnoj dobi učestalost ponovno raste zbog padova kojima su starije osobe sklone.



Slika 4. Laceracija suznog kanalića



Slika 5. Lacerokontuzna rana suznog kanalića sa avulzijom mekih tkiva

Trauma donjeg dijela odvodnog sustava oka može uzrokovati privremenu ili trajnu epiforu. Privremena epifora uzrokovana je posttraumatskim edemom i hematomom u medijalnom očnom kutu. Trajna epifora uslijed disfunkcije donjeg dijela odvodnog sustava može biti posljedica iatrogenih ili neiatrogenih uzroka. Iatrogeni uzroci uključuju ožiljke nakon orbitalne, konvencionalne i endoskopske sinusne kirurgije ili rinoplastike te drugih nazofaringealnih ili kraniofacijalnih kirurških postupaka. Trauma neiatrogenog podrijetla obuhvaća frakture kostiju suzne vrećice, prijelome srednjeg

lica i prijelome nazo-orbito-etmoidne regije (NOE), Le Fort II i Le Fort III. Koštane frakture potiču upalne procese i procese ožiljkavanja koji mogu rezultirati opstrukcijom ovih anatomskih fraktura ubrzo ili godinama nakon ozljede. Ozljede donjeg dijela ekskretornog suznog aparata tj. suzne vrećice i nazolakrimalnih kanala češće su u mladih muškaraca i nastaju kao posljedice prometnih nesreća. (14)

5. Dijagnostika

5.1 Anamneza

Evaluaciju ozljede treba započeti uzimanjem cjelovite i detaljne anamneze koja uključuje pitanja o mehanizmu, vremenu i mjestu nastanka ozljede.

Pacijentove alergije, status imunizacije protiv tetanusa i posljednji uneseni obrok su važni, a pacijentu ne bi trebalo dopustiti da jede ili pije sve dok se ne dovrši procjena potrebe za eventualnim kirurškim zahvatom.

Podatak o traumi gornjeg dijela lica (obrve, nosa, obraza) može pobuditi sumnju na eventualnu ozljedu suznih kanalića i na potencijalne ozljede dubljih struktura (osobito kod ozljeda staklom), zaostala stranih tijela i kontaminaciju rane. Ozljede kapaka često se javljaju u sklopu ozbiljne sistemske ili neurološke traume. Također, teške ozljede glave ili lica često kamufiraju okultne ozljede oka, što dovodi do kašnjenja u dijagnostici i terapiji. (1)

5.2 Klinički pregled

Nakon što se isključe ili zbrinu životno ugrožavajuća stanja i kada je pacijent stabilan, započinje se s kompletnim pregledom oka.

Tijekom kliničkog pregleda pacijenta s traumom nazo-orbito-etmoidalne regije važno je obratiti pozornost na 3 stvari: 1) ozljede koštanog tkiva, kao što je fraktura nazolakrimalnog kanala, nazo-orbitalni prijelomi ili složeni prijelomi; 2) ozljede mekih tkiva u području medijalnog vjeđnog ligamenta koje često uključuju ozljede suznih kanalića i suzne vrećice; 3) pregled oka i vidne oštrine. (15)

Pregled započinje inspekcijom širine i simetrije udaljenosti medijalnih očnih kuteva te procjenom postojanja unilateralnog telekantusa koji je patognomoničan kod unilateralne ozljede medijalnog očnog kuta koji uključuje medijalni ligament i suznu vrećicu. Normalna interkantalna širina iznosi polovicu interpupilarne udaljenosti (30 do 35 mm) ili se koristi alar-alar širina baze nosa kojoj bi interkantalna širina trebala biti jednaka. Drugi očigledan znak koji može upućivati na ozljedu orbite i suznog sustava je uleknut korijen nosa koji znači gubitak koštane potpore. Nadalje, medijalni dio očnog rasporka može izgubiti svoju napetost i postati zaobljen i opušten s različitim stupnjevima everzije. Ključno je opisati pojedinosti o laceracijama, uključujući lokaciju, dubinu i bilo kakvu protruziju masnog tkiva što je pokazatelj ozljede orbitalnog septuma. Nježna palpacija ruba orbite prema medijalnoj kantaloj tetivi može pokazati kreptacije koje upućuju na frakturu orbite.

Pregled na procijepnoj svjetiljci (biomikroskopu) je nužan za pregled prednjeg segmenta oka i dijagnosticiranje ozljeda koje se moraju zbrinuti prije nego što se pristupi zbrinjavanju eventualnih ozljeda suznog sustava. Također, pregledom na biomikroskopu može se odrediti položaj gornje suzne točkice u odnosu na donju i

posumnjati na ozljedu orbicularisa ukoliko se ustanovi neadekvatno zatvaranje očnih kapaka prilikom treptanja

Sljedeći dio pregleda je ispitivanje napetosti vjeđa povlačenjem lateralnog i medijalnog očnog kuta u smjeru suprotnom od djelovanja ligamenta. Trakcijskim testom povlači se vjeđa, čvrstim hvatom između palca i kažiprsta od oka i mjeri se udaljenosti između vjeđe i oka. Udaljenost veća od 8 mm između rožnice i kapka upućuje na povećani laksitet vjeđe. Snap back testom ispituje se brzina vraćanja vjeđe na normalnu poziciju nakon što se prstom povuče prema obrazu. (16)

Sondiranje i ispiranje suznih puteva pruža uvid u prohodnost suznog sustava. U konjunktivalnu vrećicu kapne se jedna do dvije kapi topikalnog anestetika (proparakain ili tetrakain). Potom se započinje s dilatiranjem suznih točkica. U suznu točkicu uđe se vertikalno sa dilatorom te se izvrši trakcija kapka kako bi se suzni kanalić doveo u horizontalni položaj i olakšalo napredovanje Bowmanove probe koja se uvodi nakon što se suzna točkica dilatira. Sondiranje započinje sa najmanjom (00) Bowmanovom probom koja se, ako je moguće, zamijeni sa većima. Probom se napreduje dok se ne osjeti jaki otpor („hard stop“) koji je znak da je proba došla do lakrimalne kosti te da je ekskretorni dio suznog sustava prohodan do suzne vrećice. Ukoliko se osjeti blaži otpor („soft stop“) daljnjem napredovanju probe, uzrok tome vjerojatno leži u opstrukciji suznog kanalića. No, ponekad daljnje napredovanje probe opstruira zavijenost suznog kanalića. U takvom slučaju potrebno je probu ukloniti iz kanalića te ponoviti postupak uz pojačanju lateralnu trakciju kapka. Nakon što se probom dođe do lakrimalne kosti, proba se okrene vertikalno tako da čini kut od 20° sa sagitalnom ravninom lica. Napreduje se inferiorno kroz nazolakrimalni kanal dok

vrh probe ne prođe donju nosnu školjku u inferoposterolateralnoj projekciji što se vizualizira nazalnom endoskopijom. Potom se postavlja suzna kanila sa špricom napunjenom s 1 mL ili 3 mL fiziološke otopine. Kanila se uvodi kroz suzne točkice u suzni kanalić. Slobodan prolazak fiziološke otopine do grla govori o prohodnom suznom sustavu, dok je regurgitacija, odnosno povratak fiziološke otopine dokaz opstrukcije. Ukoliko dođe do regurgitacije iz istostrane suzne točkice, radi se o bloku suznog kanalića, a regurgitacija iz suzne točkice sa suprotne strane govori u prilog bloku na razini zajedničkog suznog kanalića, suzne vrećice ili nazolakrimalnog kanala. (17)

Test nestajanja fluorescencijske boje (FDDT) je semikvantitativni test odgođenog otjecanja ili potpunog izostanka otjecanja suza koji ne može dati odgovore na pitanje radi li se o anatomskom ili funkcionalnom defektu suznog sustava. Često je korišten u djece u koje se sondiranje i ispiranje suznih puteva ne može izvesti bez opće anestezije. Sastoji se od kapanja 2% fluoresceinske otopine u neanesteziranu konjunktivalnu vrećicu oba oka. Nakon 5 minuta, što je vrijeme za koje se smatra da je dovoljno da se u prohodnom suznom sustavu fluorescein otplavi iz konjunktivalne vrećice, određuje se volumen suznog jezera pod kobalt plavim svjetlom na biomikroskopu. Ljestvica za ocjenjivanje FDDT ima četiri stupnja 0= nema fluorescencije u konjunktivnoj vreći; 1= tanka fluorescentna linija ostaje; 2= više fluoresceina zaostalo, između 1 i 3; 3= široka, fluorescentna traka u konjunktivalnoj vreći. Stupnjevi 0 i 1 smatraju se normalnim, tj. funkcija odvodnje suza je dobra. Stupnjevi 2 i 3 ili postojanje asimetrije u nestajanju boje govore u prilog poremećenog prolaska suza kroz suzni sustav. (2)

Jonesovi testovi bojenja se rijetko koriste i zbog njihove lažne negativnosti preferira se FDDT. Jonesovi testovi mogu se izvoditi samo ako je ustanovljena prohodnost suznog sustava sondiranjem, tj. ako ne postoji potpuna opstrukcija u suznom sustavu.

Jonesov test I ili primarni test bojenja služi za procjenu odvodnje suza u normalnim, fiziološkim uvjetima. Izvodi se tako da se anestezira sluznica nosa i potom se apliciraju 2% fluoresceinske kapi u konjunktivalnu vreću te se nakon jedne, dvije i pet minuta postavi pamučni štapić u donji nosni hodnik. Test je pozitivan ako se na štapiću pronađe boja jer to znači da je suzni sustav prohodan. Ukoliko se na pamučnom štapiću ni nakon 5 minuta ne pronađu tragovi boje, to upućuje na vjerojatnu anatomsku opstrukciju, ukoliko nije riječ o lažno negativnom rezultatu. (18)

Jonesov test II je nefiziološki test koji se izvodi nakon negativnog Jones I testa. Pozitivan Jones II test potvrđuje anatomsku opstrukciju visoko-tlačnim ispiranjem fluoresceina. Izvodi se tako da se u anesteziranu i dilatiranu suznu točkicu uvede kanila i suzni sustav irigira sa fiziološkom otopinom. Na kraju testa zamoli se pacijenta da ispuše ili ispljune tekućinu na papirnatu maramicu kako bismo vidjeli je li ostalo rezidualnog fluoresceina iz Jones I testa. Ukoliko se na maramici nađu tragovi fluoresceina, opstrukcija suznog sustava se najvjerojatnije nalazi u donjem dijelu suzne vrećice ili u nazolakrimalnom kanalu jer je boja došla do suzne vrećice, ali je bilo potrebno pomoću šprice, pod tlakom isprazniti kanal. Nalaz bistre fiziološke otopine na maramici znači punktalnu ili kanalikularnu stenozu, budući da fluoresceinska boja nije niti došla do suzne vrećice. (1)

5.3 Radiološka dijagnostika

Radiološke pretrage pomažu u utvrđivanju mjesta opstrukcije ili stenozе ako je došlo do bloka prilikom ispiranja suznih putova. Pretrage koji se provode u slučaju traume suznog sustava su dakriocistografija (DCG), „multi slice“ kompjuterizirana tomografija (MSCT) i magnetska rezonanca (MR).

5.3.1 Dakriocistografija (DCG)

DCG se koristi u bolesnika s epiforom za lokalizaciju mjesta opstrukcije, za razlikovanje kanalikularne od proksimalnih opstrukcija suzne vrećice i vizualizaciju stenotičnih segmenata. Pretraga je osobito korisna kod pacijenata s traumom suznog sustava za lokalizaciju koštanih fragmenata ili nakon neuspjele operacije suznog sustava. (19)

Konvencionalna DCG se izvodi u ležećem položaju nakon aplikacije kapi lokalnog anestetika. Suzna točkica se dilatira i u suzni kanalić se uvodi kateter kojim se uštrcava 0,5-2 ml radiokontrastnog sredstva nakon čega se snima RTG slika. Digitalnom suptraksijskom dakriocistografijom (DS-DCG) može se postići bolja vizualizacija kontrastom ispunjenog suznog sustava jer omogućuje izbor prozora. (20)

MSCT dakriocistografija se smatra superiornijom od konvencionalne jer osim informacija o prohodnosti suznog sustava, pruža informacije o anatomiji zida orbite, sinusa i omogućuje procjenu nazolakrimalnog kanala. Također, moguće je korištenjem CT snimki napraviti trodimenzionalnu rekonstrukciju pacijentovog suznog sustava. MR dakriocistografija ne zahtijeva korištenje kateterizacije, nego se

gadolinijev kontrast može ukapati u obliku kapi za oči. Ta metoda ne koristi ionizirajuće zračenje, daje bolji uvid u patologiju mekih tkiva, ali se zbog njezine visoke cijene prednost daje MSCT dakriocistografiji. (21)(22)

5.3.2 „Multi slice“ kompjuterizirana tomografija (MSCT)

CT glave potreban je kod svih pacijenata za koje se sumnja da imaju ozljedu viscerokranija odnosno nazoetmoidalne ozljede. Aksijalne i koronalne slike, debljine 1,5 mm, najučinkovitije su u ocjeni i klasifikaciji NOE fraktura. MSCT ne samo da definira prisutnost i opseg prijeloma, već dodatno može pokazati izravnu povredu suzne vrećice i suznog kanala. Važno je identificirati te prijelome jer oni mogu zahtijevati složeni kirurški popravak koji je idealno provesti prije zbrinjavanja traume mekih tkiva suznog sustava (23)

Kod sumnje na zaostalo strano tijelo, bolje je obaviti MSCT nego MR pretragu, budući da je prisutnost feromagnetičnih stranih tijela kontraindikacija za MR. Također, ukoliko je zaostali dio stranog tijela sačinjen od drveta, radiologa treba uputiti na korištenje ispravne postavke prozora CT-a, budući da je drvo teško prikazati na CT-u. (15)

Novije tehnike snimanja poput multidetektorske kompjuterizirane tomografije (MDCT) koje slikaju presjeke iz više projekcija simultano, poboljšale su dijagnostičku točnost dopuštajući kirurgu da vidi trodimenzionalnu sliku cijelog sustava iz više projekcija. (24)

5.3.3 Magnetska rezonancija (MR)

MR omogućava bolju vizualizaciju struktura mekih tkiva unutar i oko nazolakrimalnog

sustava u usporedbi s DCG i CT-om. Nedostatci MR-a uključuju loš prikaz koštanih struktura te pojavu artefakata iz obližnjeg etmoidnog sinusa. MR je također osjetljiv na pokrete pacijenta tijekom pretrage te može doći do pojave artefakata. MR pretraga traje duže i ima višu cijenu od CT-a te se stoga ne koristi često u slučaju traume. (24)

5.4 Pregled nosne šupljine

Pregled nosne šupljine radi se kako bi se isključile anatomske varijacije ili druga patologija koja bi mogla uzrokovati opstrukciju suznog sustava i interferirati s operacijom.

Pregled lakrimalnog područja nosnim spekulomom i čeonim svjetlom daje slab uvid u to područje, dok endoskopija pruža jasniji dijagnostički pogled na nosnu šupljinu i lateralne nosne stijenke te na eventualno prisutne nazalne polipe, anatomske varijacije, tumore ili devijaciju septuma. Dijagnostička nazalna endoskopija izvodi se rigidnim ili fleksibilnim endoskopom, a radi bolje vizualizacije nosna sluznica bi trebala prethodno biti anemizirana. To je vrlo važna pretraga i u postoperativnoj njezi. (2)

6. Liječenje

6.1 Rekonstrukcija gornjeg dijela odvodnog suznog sustava

Cilj liječenja je povrat funkcije suznih kanalića i postizanje zadovoljavajućih kozmetičkih rezultata. Budući da su ove ozljede obično povezane sa značajnim estetskim i funkcionalnim posljedicama, rano saniranje ozljeda i povratak funkcije sprječava dugotrajne kozmetičke i funkcionalne deficite.

Prevladavajući stav iskusnih okuloplastičnih i lakrimalnih kirurga je da bi se sve monokanalikularne laceracije trebale kirurški zbrinuti na sličnim osnovama kao što bi se to i učinilo i kod bikanalikularnih laceracija. Odvodnja suza putem gornjeg i donjeg suznog kanalića je u postotku slična i kanalikularna dominacija može biti različita u svakom oku i može varirati između pojedinaca. Dokazi također sugeriraju da je fiziološka odvodnja suza iz oka najbolja kada oba kanalića dobro funkcioniraju. (25) Kada je jedan suzni kanalić nefunkcionalan, kroz ipsilateralni prohodni kanalić se povećava drenaža suza, održavajući time bazalnu odvodnju suza. Zbog povećanog protoka suza kroz ipsilateralni kanalić, manje od 10% monokanalikularnih pacijenata doživljava stalnu epiforu u uvjetima bazalne sekrecije suza. (26) Smit i Mourits dokumentirali su niz od 13 pacijenata s nerepariranim monokanalikularnim laceracijama u kojem se niti jedan pacijent nije žalio na epiforu pod uvjetima bazalne sekrecije suza, a samo 3 bolesnika žalila su se na epiforu pod uvjetima refleksne produkcije suza (hladnoća ili vjetar) tj. hipersekrecije. (27) U situacijama refleksnog suzenja, simptomi poput prelijevanja suza, zamagljenog vida i nelagode pojavljuju se u oko 50% bolesnika sa samo jednim prohodnim suznim kanalićem. (28) S obzirom na visoke stope uspjeha povrata funkcije i estetskih rezultata, stav je da bi primarnu rekonstrukciju trebalo primijeniti u svim slučajevima traume suznih kanalića, bez obzira na to zahvaća li ozljeda gornji ili donji kanalić.

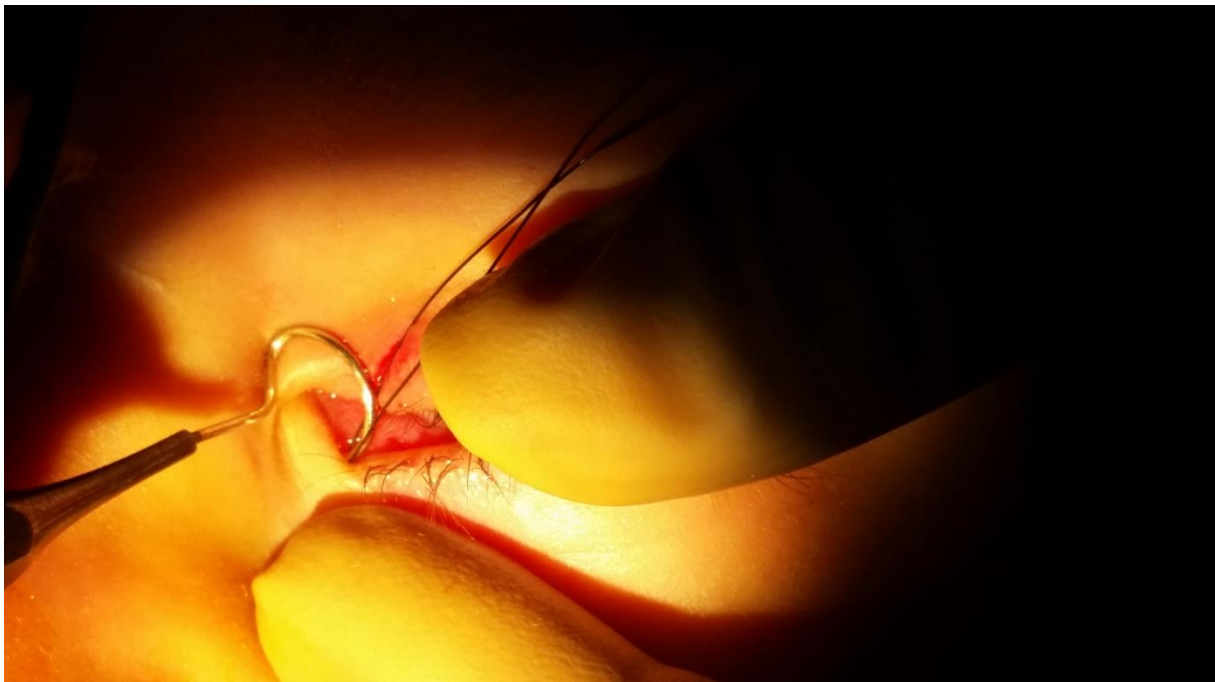
Definitivno liječenje nazolakrimalnih ozljeda treba odgoditi dok se pacijent ne stabilizira s obzirom na bilo koju popratnu životno ugrožavajuću traumu. Time ujedno i kirurg dobiva na vremenu za točnu procjenu prije operativnog postupka. Kao i kod bilo kojeg operativnog zahvata, rizici opće anestezije i stres same operacije po pacijenta moraju se odmjeriti u odnosu na medicinske indikacije. Glavni razlog

odgađanja ranog zbrinjavanja ozljede suznih kanalića je traumatska ozljeda mozga uslijed koje dolazi do poremećaja autoregulacije krvnog tlaka. Sniženi tlak cerebralne perfuzije, povišen intrakranijalni tlak te još dodatna intraoperacijska hipotenzija kojoj bi pacijent bio izložen ukoliko bi se pristupilo ranom operacijskom zahvatu zbrinjavanja kanalikularnih ozljeda, povećavaju šansu od sekundarne ozljede mozga. Drugi životno ugrožavajući razlozi odgađanja operativnog zahvata uključuju ozljede prsnog koša, edem pluća te akutni respiratorni distress sindrom. (29) Kontraindikacije vezane uz ozljede očne regije uključuju ozljedu vidnog živca i ozljedu očne jabučice (npr. penetrantna ili perforativna ozljeda oka). Ove ozljede trebale bi se rješavati i stabilizirati prije kirurške intervencije, budući da kirurška manipulacija može pogoršati ozljede bulbusa. (2) Ranim kirurškim zbrinjavanjem smatra se rekonstrukcija suznih kanalića unutar 48 sati od ozljede, dok se odgođenim zbrinjavanjem naziva rekonstrukcija od 48 sati do 14 dana nakon ozljede. Rekonstrukcija nakon tog perioda smatra se sekundarnom rekonstrukcijom. Glavna poteškoća kod odgođenih kirurških zahvata jest teže lociranje medijalnog kraja laceriranog suznog kanalića, budući da tkivo koje ga okružuje postaje edematozno i sklono stvaranju granulacija. (30)

Kirurška rekonstrukcija suznih kanalića u djece mora se provoditi pod općom anestezijom, dok se za većinu odraslih osoba može koristiti lokalna anestezija i monitorirana anestezija s intravenskom sedacijom. Međutim, izvlačenje silikonskih implanta kroz donji nosni hodnik može biti neugodno u lokalnoj anesteziji. (30) Zahvat se optimalno se izvodi pod općom anestezijom. Prije početka važno je postići vazokonstrikciju nosne sluznice s oksimetazolinom ili 0,25% fenilefrinom na pamučnim tamponima smještenim ispod donje nosne školje što će poboljšati

vizualizaciju. (23)

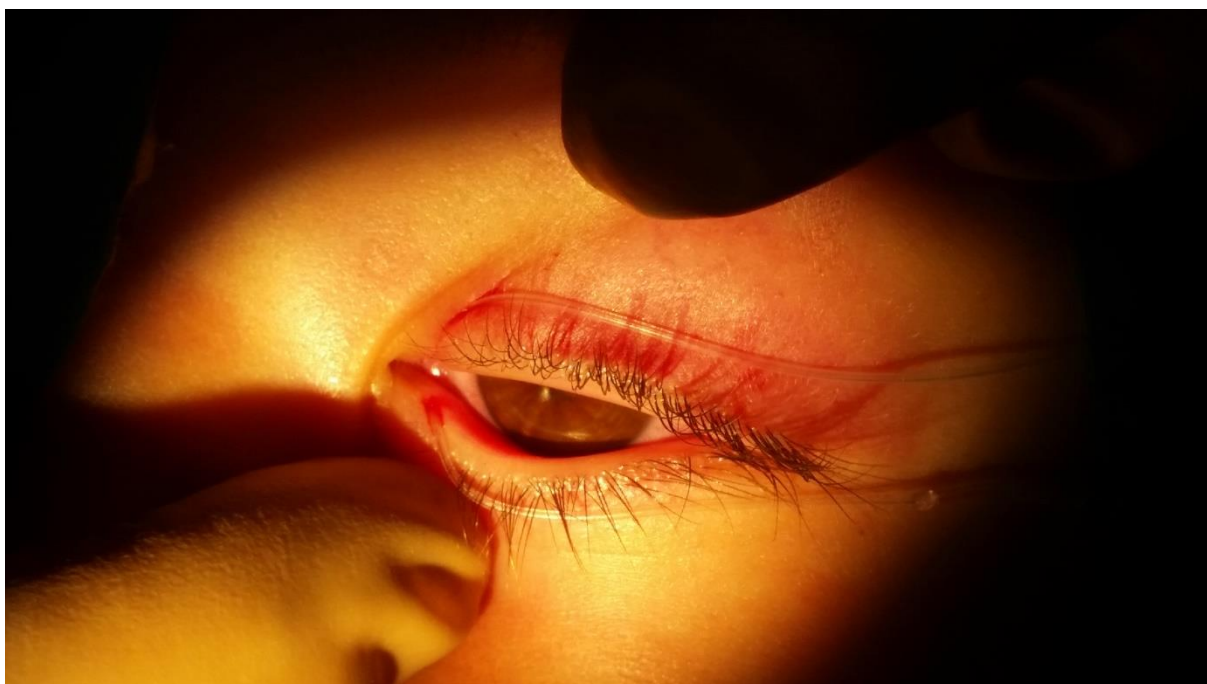Lociranje medijalnog kraja laceriranog suznog kanalića predstavlja izazov koji dodatno otežavaju složene traume orbitalnog područja, teški edem i prisutni sekret.. Klinički, medijalni kraj se može identificirati pod dobrim povećanjem i osvjetljenjem kao bjelkasti prsten okružen ružičasto-crvenim tkivom, često nazivan „calamari sign“. (25). Postoje i brojne druge tehnike koje se također koriste pri vizualizaciji poput irigacije fiziološkom otopinom, fluoresceinom, ubrizgavanja zraka (31), viskoelastičnih agenasa (32), korištenja fiberoptičkog svjetlovoda (33) i sondiranja pigtail probom.



Slika 6. Pigtail proba

Pigtail proba, koju je opisao Worst 1962. uvodila se kroz ipsilateralni neozlijeđeni suzni kanalić i potom rotirala sve dok se kraj probe ne bi vizualizirao u nazalnom kraju laceriranog kanalića. Imala je oštar kraj u obliku kuke koji je bio povezan s visokom učestalošću neuspjeha i ijtrogenim oštećenjima neozlijeđenog suznog

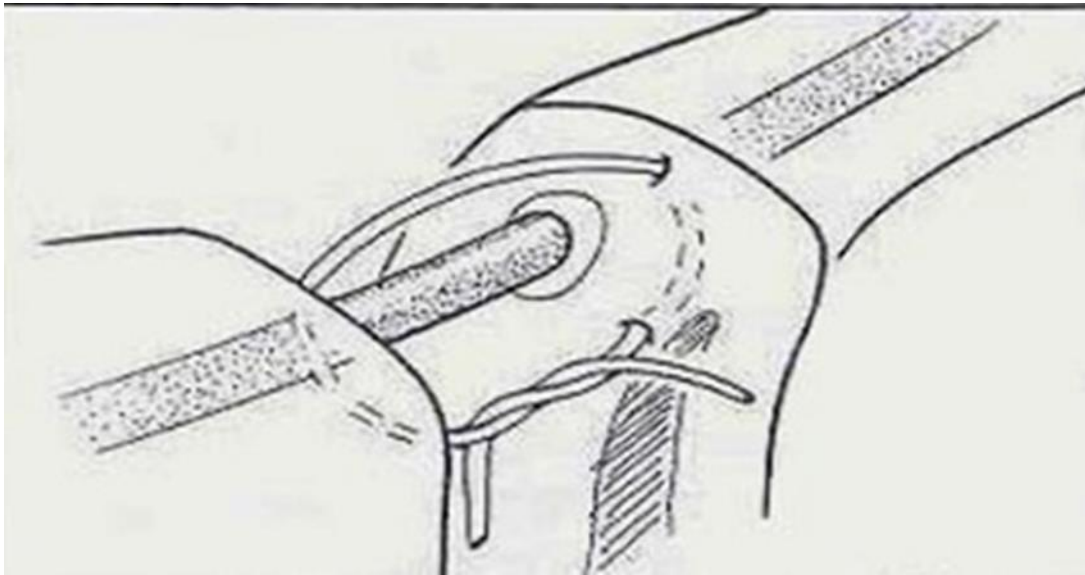
kanalića. Slijedom toga, pigtail proba bivala je sve rjeđe korištena, no u novije vrijeme pojavilo se nekoliko različitih modifikacija ove probe. Jordan i suradnici opisali su primjenu atraumatske pigtail probe s okruglim vrhom u 33 bolesnika s 97% uspjeha. (34) McLeish i sur. upotrijebili su probu s okruglim vrhom i predložili daljnje smanjenje rizika istovremenom uporabom stenta kao vodiča za usmjeravanje prolaska sonde kroz normalni kanalić. (35)



Slika 7. Rekanalizacija laceriranog kanalića bikanalikularnim stentom

Postoji nekoliko metoda za rekonstrukciju laceriranih kanalića, uključujući direktnu anastomozu bez korištenja stenta, rekonstrukciju korištenjem monokanalikularnih ili bikanalikularnih silikonskih stentova ili ranu kanalikulodakriocistorinostomiju. Iako ne postoji konsenzus među lakrimalnim kirurzima o kirurškim tehnikama za popravak kanalikularnih laceracija, većina smatra da je potrebna rekonstrukcija razderanog kanalića sa silikonskim stentom čime se sprečava postoperativna striktura suznog

kanalića.



Slika 8. Reaprosimacija jukstakanalikularnog tkiva šavima

Colour atlas of lacrimal surgery J Olver Butterworth Heinemann, 2002 UK

6.1.1 Monokanalikularna rekonstrukcija

Monokanalikularni stent Mini MONOKA (FCI Ophtalmics, USA) je silikonski stent promjera 0,64 mm.



Slika 9. MONOKA stent

Nakon aplikacije topičkog anestetika, injekcije 2% lidokaina sa adrenalinom te ispiranja laceracije i lociranja lateralnog i medijalnog dijela laceriranog kanalića,

dilatatorom se dilatira suzna točkica kako bi kroz nju mogao proći silikonski stent. Mini MONOKA stent potrebno je prije početka umetanja skratiti na dužinu od otprilike 10 mm. Nakon umeatanja stenta u suznu točkicu, potrebno ga je lagano gurati i slijediti tijekom suznog kanalića dok njegov kraj ne izađe iz distalnog kraja laceriranog kanalića. Potom ga je potrebno povući dok njegov „ovratnik“ ne dođe u ravninu s ampulom suzne točkice. Nakon toga slijedi uvođenje stenta u nosni dio razderanog kanalića. Stent je zatim potrebno fiksirati pomoću šavova od poliglaktina kojima se povezuju perikanalikularni dijelovi proksimalnog i distalnog laceriranog mišića orbicularisa. Rub kapka šiva se korištenjem resorbirajućih šavova. Po završetku operacije ranu je potrebno očistiti i aplicirati antibiotsku mast te previti. (36)

MASTERKA (FCI Ophtalmics, Marshfield Hills, MA) je novi monokanalikularni silikonski stent




Slika 10. MASTERKA stent

I Mini MONOKA i MASTERKA su monokanalikularni stentovi koji su fiksirani u punktumu i u suznoj kanalići se uvode mehanizmom guranja. Za razliku od Mini MONOKA-e, MASTERKA sadrži metalnu vodilicu unutar silikonskog stenta koja olakšava uvođenje i skraćuje vrijeme operacije. Jednom kad je suznoj kanalići intubiran, metalna vodilica se izvlači i silikonski stent ostaje u kanaliću. (37) Primarna

indikacija za uporabu MASTERKA stenta je, kako je naznačeno od strane proizvođača, opstrukcija nazolakrimalnog kanala u djece, no recentna istraživanja pokazala su da se MASTERKA može koristiti i za popravak traumatskih laceracija suznih kanalića. (38)

6.1.2 Bikanalikularna rekonstrukcija

Crawford stent je bikanalikularni stent pričvršćen na metalne sonde s ovalnim zaobljenim dijelom na distalnim krajevima sonde.



Slika 11. Crawford stent

Sonde i pričvršćeni stentovi prolaze kroz gornji i donji kanalić u nos gdje se pomoću kuke koja zahvaća zaobljene vrhove sonde povlače ispod donje nosne školjke. Nakon toga se probe režu i stentovi se vežu u čvor, no ne prečvrsto kako ne bi došlo do tenzije suznih točkica. Stent se ili ostavi slobodnim u nosnoj šupljini ili fiksira šavom za sluznicu nosne stijenke. (39)

Ritlengov sustav, dizajniran od strane dr. P.Ritlenga, se sastoji od krute probe sa šupljim lumenom i silikonskog stenta koji je na svakom kraju spojen na nit od PEEK

(PolyEtherEtherKetone) polimera.



Slika 12. Ritleng stent

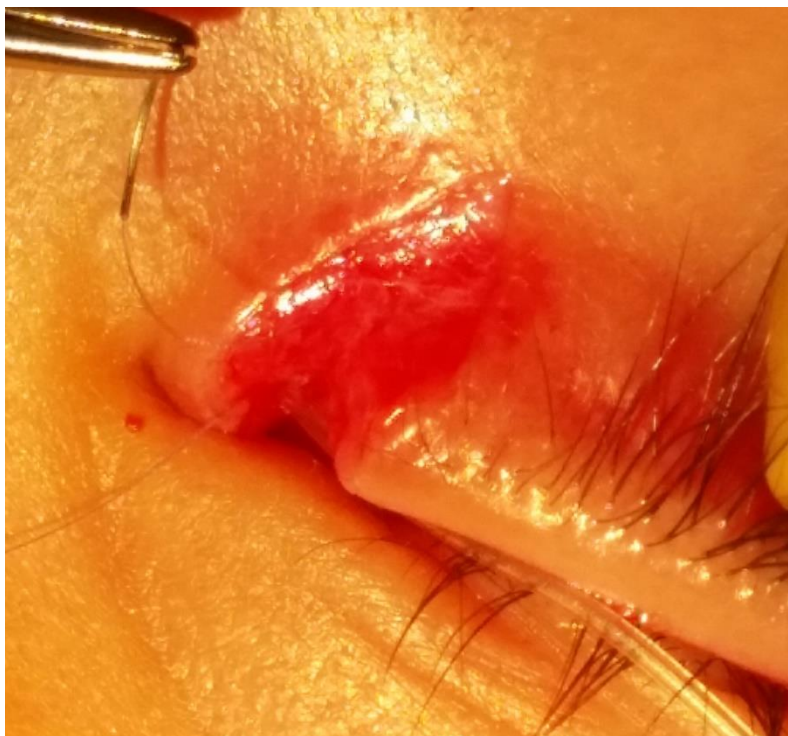Stent se kroz krutu Ritleng probu uvodi u nazolakrimalni sustav. Kada se nit na koju je stent spojen vizualizira u nosu, Ritleng proba se uklanja i postupak se ponavlja preko suprotnog punktuma, a stentovi se vežu u nosu. Ritleng stent je bikanalikularni stent izbora za neke kirurge jer dizajn minimizira manipulaciju unutar nosa. (40)

Među okulooplastičnim i lakrimalnim kirurima vode se rasprave o korištenju monokanalikularnih i bikanalikularnih stentova za popravak laceracija suznih kanalića. Postoje zagovornici uporabe dva MONOKA stenta u bikanalikularnoj laceraciji kao i zagovornici upotrebe bikanalikularnog stenta u reparaciji monokalikularne ozljede. Korištenje bikanalikularnog stenta u rekonstrukciji jednog suznog kanalića ima nekoliko nedostataka poput izazivanja ozljeda zdravog kanalića tijekom intubacije, formiranja granuloma i abrazije rožnice. Monokanalikularna intubacija s MONOKA-inim stentovima je manje invazivna alternativa bikanalikularnoj intubaciji i prednosti su joj tehnička jednostavnost s kojom se stent uvodi i uklanja te i

to da ne ugrožava zdravi suzni kanalić. Međutim, prijevremeni gubitak stenta je glavni nedostatak povezan s korištenjem Mini MONOKA stentova. (41) Iako su se tradicionalno za reparaciju laceracija oba kanalića koristili bikanalikularni stentovi poput Crawford stenta, neki autori navode da se u takvim ozljedama mogu vrlo uspješno kao alternativa koristiti dva Mini MONOKA stenta. Dva su stenta neovisna jedan o drugom pa je nakon umetanja stentova ostatak rekonstrukcije perikanalikularnih područja kapaka jednostavnije obaviti jer nema petlje silikonskog stenta koji se širi između dviju suznih točkica. Nadalje, u slučaju gubitka stenta ili migracije, barem jedan kanalić ostao bi prohodan s ovom tehnikom. (42)

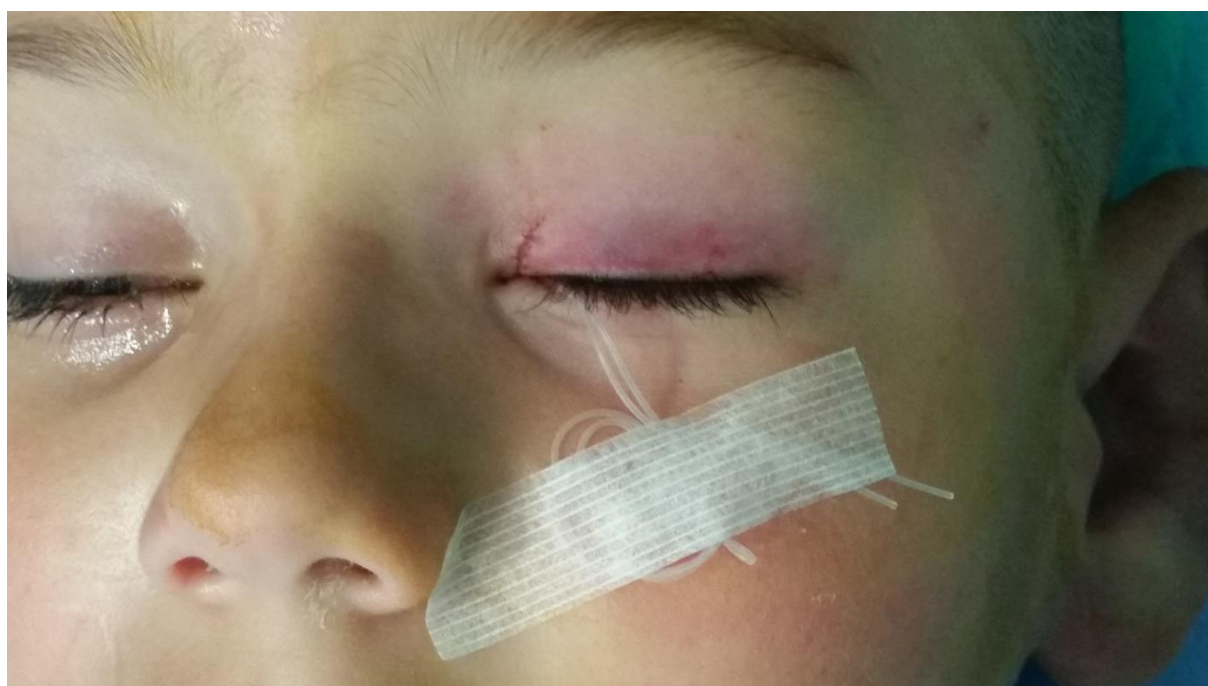Za sada je još uvijek opći konsenzus koristiti monokanalikularne stentove za rekonstrukciju oštećenja jednog kanalića, a bikanalikularne stentove u slučajevima kada su ozlijeđena oba kanalića.

Studije zagovaraju različito vrijeme uklanjanja stentova, od 1 mjeseca nakon operacije do 12 mjeseci. Značajno bolji funkcionalni rezultati bili su zabilježeni kada je stent uklonjen nakon 90 dana u usporedbi s ranijim uklanjanjem. (25) Tehnike za uklanjanje stenta ovise o stentu koji je korišten. Crawford stentovi se mogu ukloniti endonazalnim pristupom ili iz punktuma. Za endonazalni pristup, koji se češće koristi, od pacijenta se traži da puhne nos ili glavu sagne prema dolje kako bi se čvor locirao i pridržao dok se stent reže na dijelu koji se nalazi između dva punktuma. Potom se prerezani stent izvuče kroz nos držeći ga za čvor. Ritleng stentovi se uklanjaju na sličan način kao Crawfordovi stentovi. MONOKA stentovi se uklanjaju rezanjem svih šavova koji drže stent na mjestu, a zatim izvlačenjem stenta iz suznih točkica. (40)



Slika 13.

Reaproksimacija mekog tkiva oko laceriranog gornjeg suznog kanalića
mikrokirurškim resorptivnim šavima



Slika 14. Postoperativni rezultat nakon rekonstrukcije i rekanalizacije laceriranog gornjeg suznog kanalića

6.2 Rekonstrukcija donjeg dijela odvodnog suznog sustava

Opstrukcija nazolakrimalnog kanala (NLDO) može biti uzrokovana ijtrogenom ili neijtrogenom traumom. Nazo-orbito-etmoidni prijelomi su najčešći uzroci traumatske opstrukcije. Unilateralni telekantus je jedan od najznačajnijih kliničkih znakova koji prati ozbiljne NOE ozljede i upućuje na veliku vjerojatnost opstrukcije nazolakrimalnog kanala.

Liječenje traumatskog NLDO-a je izazovno zbog promijenjene koštane anatomije nazolakrimalnog sustava, kao i često prisutnih postoperativnih ožiljaka i fibroze. Rekonstrukcija suzne vrećice i nazolakrimalnog kanala ne zahtijeva jednaku brzinu zbrinjavanja kao ozljede suznih kanalića. Razlog tome leži u edemu i krvarenju mekih tkiva koji otežavaju adekvatnu procjenu prohodnosti donjeg dijela suznog sustava nakon NOE traume. Privremena disfunkcija može biti posljedica kompresije posttraumatskim edemom. Preporučljivo je procjenu prohodnosti donjeg dijela suznog sustava učiniti 1 do 3 mjeseca nakon traume kada nastupi rezolucija edema mekih tkiva. (23)

6.2.1 Dakriocistorinostomija (DCR)

DCR u pristupu izvana (ab externo) koju je prvi ilustrirao Totti 1904., zahvat je kojim se stvara anastomoza sluznice suzne vrećice sa sluznicom nosa preko ruba otvora napravljenog kroz suznu kost i predstavlja zlatni standard u liječenju opstrukcije

suznog sustava ispod razine zajedničkog suznog kanalića.

DCR se uobičajeno provodi pod općom anestezijom, no u odraslih infiltracija medijalnog kantusa, donjeg kapka i nosne sluznice mješavinom 1-2% lidokaina i 0,5% bupivikaina, s 1:100,000 adrenalina uz vazokonstriktivnu nosnu tamponadu osigurava dostatnu anesteziju i vazokonstrikciju sluznice da se zahvat izvede bez opće anestezije. Incizija kože započinje na razini medijalne kantalne tetive i proteže se prema donjem kapku u dužini približno 10-12 mm, bočno u odnosu na angularne krvne žile kako bi se izbjeglo krvarenje. Mišićna vlakna m.orbicularis oculi se razdvajaju dok se ne dođe do periosta prednjeg suznog grebena koji se incizira. Potom se periorbita i suzna vrećica podižu prema posterolateralno iz suzne jame. Suzna jama se zatim pažljivo perforira i načini se otvor u kosti veličine oko 15 mm. U sluznici suzne vrećice i sluznici nosa napravi se rez radi stvaranja prednjeg i stražnjeg režnja koji se potom pažljivo anastomoziraju nakon što se silikonski stentovi sprovedu iz suznih kanalića kroz otvor u kosti suzne jame do nosnog vestibula. Zahvat završava slojevitim zatvaranjem m. orbicularis oculi i kože. (43)

Uspješnost vanjske DCR varira između 90% i 100% u različitim studijama. (14) (44)

(45) Neuspjeh DCR može biti rezultat neprikladne veličine i lokacije rinostomije, prekomjernog stvaranja granulacijskog tkiva i ožiljaka, nenamjerne laceracije sluznice srednje nosne školjke ili nosnog septuma i kanalikularne opstrukcije. (46)

U proteklih nekoliko godina, endonazalni DCR je stekao popularnost u nekim okuloplastičnim centrima. Prednosti endonazalne DCR u odnosu na vanjsku DCR su nepostojanje vidljivog ožiljka te manji subjektivni osjećaj nelagode. Iako se postotci uspješnosti kreću od 70% do 95%, reoperacije u slučaju neuspjeha prvog zahvata

DCR imaju lošije ishode ukoliko je prvi zahvat bio izveden endonazalno, nego ako je prvi zahvat bio DCR ab externo. (47) Također, vanjska DCR u rukama iskusnog operatera traje kraće, ne zahtijeva skupu endoskopsku opremu, ima višu stopu uspješnosti i omogućuje bolje saniranje intraoperativnih komplikacija i neočekivanih neoplazmi.

Razvoj tehnologije omogućio je pojavu i nekoliko minimalno invazivnih operativnih tehnika poput „microdrill“ dakrioplastike i laserski potpomognute dakrioplastike.

Laserski potpomognuta DCR se izvodi uvođenjem laserske diode kroz suzni kanalić u suznu vrećicu gdje laser svojom energijom uzrokuje vaporizaciju kosti suzne jame.

Uspješnost laserski potpomognute DCR iznosi 74–85%, ovisno o različitim čimbenicima, npr. dobi bolesnika, upotrebi silikonskih stentova i tretmana mitomycinom C. (45) Dugoročne rezultate kao i učinke energije lasera na tkiva suznog sustava još treba dodatno istražiti.

U akademskoj zajednici vode se rasprave oko potrebe rutinskog stentiranja u DCR. Pretpostavka je u da će prisutnost silikonskog stenta tijekom određenog razdoblja smanjiti vjerojatnost zatvaranja koštanog otvora stvorenog tijekom operacije. Stopa uspjeha vanjskog DCR-a bez stentiranja je veća od 95% i randomizirane kontrolirane studije nisu uspjele pokazati superiornost stentiranja s vanjskom DCR tehnikom nad uspješnošću kirurških zahvata u kojima nije postavljen silikonski stent. Iznimke od toga su atipični slučajevi poput onih koji uključuju ožiljkavanje suzne vrećice ili stenozu suznih kanalića. (48)

Glavni uzrok neuspjeha u DCR kirurgiji je zatvaranje koštanog otvora zbog fibroze, ožiljaka i granulacijskog tkiva. U kasnim 1990-ima započela je intraoperativna

primjena antimetabolita mitomycina C na mjesto kirurške anastomoze sa idejom da se njime može inhibirati njezino zatvaranje. Iako je upotreba mitomycina C postala sve popularnija u DCR, postoji nedostatak konsenzusa u pogledu doze i puta primjene te konačno kakvu ulogu svaka od ovih varijabli ima u ishodu operacije. (49)

6.2.3 Konjunktivodakriocistorinostomija (CDCR)

U nekim slučajevima poput neuspjele DCR, opsežnog ožiljka koji uključuje suznu vrećicu, dislokacije lakrimalne kosti ili deformacije kapaka, radi se CDCR. To je kirurški zahvat kojim se postavlja drenažna Jonesova cjevčica ili slični stent koji spaja područje suznog jezerca oko karunkule i nosnu sluznicu. Održavanje cjevčice nakon operacije za pacijenta često predstavlja najizazovniji aspekt zahvata. (50)

7. Zahvale

Zahvaljujem se mentorici, doc. dr.sc. Jeleni Juri Mandić na uputama, savjetima i materijalima koji su mi pomogli tijekom pisanja diplomskog rada, te na izdvojenom vremenu i strpljenju.

Od srca se zahvaljujem svojoj majci koja je bila uz mene proteklih šest godina mog fakultetskog obrazovanja i svojim savjetima i podrškom bila ohrabrenje u teškim trenucima te prijateljima koji su mi studentski period uljepšali i učinili lakšim.

8. Literatura

1. American Academy of Ophthalmology. 2008-2009 Basic and Clinical Science Course Section 7: Orbit, Eyelids, and Lacrimal System. San Francisco, CA. : The Academy; 2008.
2. Weber RK, Keerl RE, Schaefer SD, Della Rocca RC. Atlas of Larcimal Surgery. Schröder G, urednik. Berlin: Springer; 2007.
3. Juri Mandic J. Suzni sustav. U: Oftalmologija i optomerija. 2015. str. 95–100.
4. Nasolacrimal System Anatomy: Embryology, Puncta, Canaliculi [Internet]. [citirano 16.4.2019.]. Dostupno na:
<https://emedicine.medscape.com/article/835092-overview>
5. Burkat CN, Wei LA. Anatomy of the lacrimal system. Lacrimal Syst Diagnosis, Manag Surg. 2015.;1–14.
6. Różycki R, Różycki R. Diagnostic imaging of the nasolacrimal drainage system. Part I. Radiological anatomy of lacrimal pathways. Physiology of tear secretion and tear outflow. Med Sci Monit 2014;20:628–38.
7. Kashkouli MB, Pakdel F, Kiavash V. Assessment and management of proximal and incomplete symptomatic obstruction of the lacrimal drainage system. Middle East Afr J Ophthalmol 2012;19(1):60–9.
8. Munk PL, Lin DT, Morris DC. Epiphora: treatment by means of dacryocystoplasty with balloon dilation of the nasolacrimal drainage apparatus. Radiology 1990;177(3):687–90.
9. Juri Mandic J, Ivkic PK, Mandic K, Lesin D, Jukic T, Petrovic Jurcevic J. QUALITY OF LIFE AND DEPRESSION LEVEL IN PATIENTS WITH WATERY EYE. Psychiatr Danub 2108;30(4):471–7.

10. Wulc AE, Arterberry JF. The Pathogenesis of Canalicular Laceration. *Ophthalmology* 1991;98(8):1243–9.
11. Jordan DR, Ziai S, Gilberg SM, Mawn LA. Pathogenesis of Canalicular Lacerations. *Ophthalmic Plast Reconstr Surg* 2008.;24(5):394–8.
12. Murchison AP, Bilyk JR. Pediatric Canalicular Lacerations: Epidemiology and Variables Affecting Repair Success. *J Pediatr Ophthalmol Strabismus* 2014.;51(4):242–8.
13. Prendes MA, Jian-Amadi A, Chang S-H, Shaftel SS. Ocular Trauma From Dog Bites. *Ophthal Plast Reconstr Surg* 2016.;32(4):279–83.
14. Mukherjee B, Dhobekar M. Traumatic Nasolacrimal Duct Obstruction: Clinical Profile, Management, and Outcome. *Eur J Ophthalmol* 2013.;23(5):615–22.
15. A Practical Approach to Canalicular Lacerations [Internet]. [citirano 04.05.2019.]. Dostupno na: <https://www.reviewofophthalmology.com/article/a-practical-approach-to-canalicular-lacerations>
16. Jurinčić M. Funkcionalna epifora. 2016.
17. Lacrimal System Probing and Irrigation: Overview, Technique, Periprocedural Care [Internet]. [citirano 05.05.2019.]. Dostupno na: <https://emedicine.medscape.com/article/1844121-overview#a2>
18. Zappia RJ, Milder B. Lacrimal Drainage Function. *Am J Ophthalmol* 1972.;74(1):154–9.
19. Francisco FC, Carvalho ACP, Torres Neto G, Francisco VFM, Souza LAM de, Francisco MC, i ostali. Evaluation of the lacrimal system by radiological methods. *Radiol Bras* 2007.;40(4):273–8.
20. Ali MJ. Digital Subtraction Dacryocystography. U: *Atlas of Lacrimal Drainage*

- Disorders [Internet]. Singapore: Springer Singapore; 2018 [citirano 11.05.2019.]. str. 111–5. Dostupno na: http://link.springer.com/10.1007/978-981-10-5616-1_10
21. Ansari SA, Pak J, Shields M. Pathology and Imaging of the Lacrimal Drainage System. *Neuroimaging Clin N Am.* 2005.;15(1):221–37.
 22. Singh S, Ali MJ, Paulsen F. Dacryocystography: From theory to current practice. *Ann Anat - Anat Anzeiger* 2019.;224:33–40.
 23. Della Rocca D., Ahmad S, Preechawi P, Schaefer SD, Della Rocca RC. Nasolacrimal System Injuries.
 24. Dutton JJ, White JJ. Imaging and Clinical Evaluation of the Lacrimal Drainage System [Internet]. [citirano 11.05.2019.]. Dostupno na: <http://eknygos.lsmuni.lt/springer/242/74-95.pdf>
 25. Ali MJ, Paulsen F. Human Lacrimal Drainage System Reconstruction, Recanalization, and Regeneration. *Curr Eye Res* 2019.;1–12.
 26. Murgatroyd H, Craig JP, Sloan B. Determination of relative contribution of the superior and inferior canaliculi to the lacrimal drainage system in health using the drop test. *Clin Exp Ophthalmol* 2004;32(4):404–10.
 27. Smit TJ, Mourits MP. Monocanalicular lesions: To reconstruct or not. *Ophthalmology* 1999;106(7):1310–2.
 28. Linberg J V., Moore CA. Symptoms of Canalicular Obstruction. *Ophthalmology* 1988;95(8):1077–9.
 29. Chu Y-C, Wu S-Y, Tsai Y-J, Liao Y-L, Chu H-Y. Early Versus Late Canalicular Laceration Repair Outcomes. *Am J Ophthalmol* 2017;182:155–9.
 30. Della Rocca D, Ahmad S, Della Rocca R. Direct Repair of Canalicular

- Lacerations. *Facial Plast Surg* 2007;23(3):149–55.
31. Liu B, Li Y, Long C, Wang Z, Liang X, Ge J, i ostali. Novel air-injection technique to locate the medial cut end of lacerated canaliculus. *Br J Ophthalmol* 2013;97(12):1508–9.
 32. Öрге FH, Dar SA. Canalicular laceration repair using a viscoelastic injection to locate and dilate the proximal torn edge. *J Am Assoc Pediatr Ophthalmol Strabismus* 2015;19(3):217–9.
 33. Zhuang A, Jin X, Li Y, Fan X, Shi W. A new method for locating the proximal lacerated bicanalicular ends in Chinese preschoolers and long-term outcomes after surgical repair. *Medicine (Baltimore)* 2017;96(33):e7814.
 34. Jordan DR, Nerad JA, Tse DT. The Pigtail Probe, Revisited. *Ophthalmology* 1990;97(4):512–9.
 35. McLeish WM, Bowman B, Anderson RL. The pigtail probe protected by silicone intubation: a combined approach to canalicular reconstruction. *Ophthalmic Surg* 1992;23(4):281–3.
 36. Canalicular trauma - EyeWiki [Internet]. [citirano 24.05.2019.]. Dostupno na: https://eyewiki.aao.org/Canalicular_trauma
 37. Masterka® | FCI Ophthalmics [Internet]. [citirano 24.05. 2019.]. Dostupno na: <https://fci-ophthalmics.com/products/masterka>
 38. Tavakoli M, Karimi S, Behdad B, Dizani S, Salour H. Traumatic Canalicular Laceration Repair with a New Monocanalicular Silicone Tube. *Ophthal Plast Reconstr Surg* 2017;33(1):27–30.
 39. Long JA (John A. Oculoplastic surgery [Internet]. Saunders Elsevier; 2009 [citirano 24.05.2019.]. 175 str. Dostupno na:

<https://books.google.hr/books?id=aZlpgp-rkbgC&printsec=frontcover&hl=hr#v=onepage&q&f=false>

40. Nasolacrimal Stents: An Introductory Guide [Internet]. [citirano 24.05.2019.].
Dostupno na:
<https://webeye.ophth.uiowa.edu/eyeforum/tutorials/Stents/index.htm>
41. Lee H, Chi M, Park M, Baek S. Effectiveness of canalicular laceration repair using monocanalicular intubation with Monoka tubes. *Acta Ophthalmol* 2009;87(7):793–6.
42. Naik MN, Kelapure A, Rath S, Honavar SG. Management of Canalicular Lacerations: Epidemiological Aspects and Experience with Mini-Monoka Monocanalicular Stent. *Am J Ophthalmol* 2008;145(2):375-380.e2.
43. Dacryocystorhinostomy - EyeWiki [Internet]. [citirano 24.05.2019.]. Dostupno na: <https://eyewiki.aaopt.org/Dacryocystorhinostomy>
44. Uzun F, Karaca EE, Konuk O. Surgical Management of Traumatic Nasolacrimal duct Obstruction. *Eur J Ophthalmol* 2016.;26(6):517–9.
45. Mor JM, Matthaei M, Schrupf H, Koch KR, Bölke E, Heindl LM. Transcanalicular laser dacryocystorhinostomy for acquired nasolacrimal duct obstruction: an audit of 104 patients. *Eur J Med Res* 2018.;23(1):58.
46. Becelli R, Renzi G, Mannino G, Cerulli G, Iannetti G. Posttraumatic obstruction of lacrimal pathways: a retrospective analysis of 58 consecutive naso-orbitoethmoid fractures. *J Craniofac Surg* 2004;15(1):29–33.
47. Saratziotis A, Emanuelli E, Gouveris H, Tsironi E, Fountas K. Endoscopic dacryocystorhinostomy for acquired nasolacrimal duct obstruction: long-term results in 91 procedures. *Rhinol J* [Internet]. 2014;52(4):413–8.

48. Kalin-Hajdu E, Cadet N, Boulos PR. Controversies of the lacrimal system. *Surv Ophthalmol* 2016;61(3):309–13.
49. Nair AG, Ali MJ. Mitomycin-C in dacryocystorhinostomy: From experimentation to implementation and the road ahead: A review. *Indian J Ophthalmol* 2015;63(4):335–9.
50. Mandeville JTH, Woog JJ. Obstruction of the lacrimal drainage system. *Curr Opin Ophthalmol* 2002;13(5):303–9.

9. Životopis

Rođena sam 6. 7. 1994. u Zagrebu. Pohađala sam Osnovnu školu A. G. Matoša na Ravnicama. Nakon osnovne škole upisala sam Sedmu gimnaziju. Medicinski fakultet u Zagrebu upisala sam 2013. godine. Tijekom studija bila sam demonstratorica na predmetima Histologija i embriologija te Klinička propedeutika. Sudjelovala sam u brojnim volonterskim aktivnostima koje je organizirala zagrebačka podružnica Međunarodne udruge studenata medicine - CroMSIC. Osim engleskog i njemačkog, aktivno se služim i talijanskim jezikom za koji sam položila međunarodni certifikat CILS (Certificazione di Italiano come Lingua Straniera) razine B2.