

Rezultati endoskopskog liječenja primarnog vezikoureteralnog refluksa u Klinici za dječje bolesti Zagreb

Birt, Ana

Master's thesis / Diplomski rad

2019

Degree Grantor / Ustanova koja je dodijelila akademski / stručni stupanj: **University of Zagreb, School of Medicine / Sveučilište u Zagrebu, Medicinski fakultet**

Permanent link / Trajna poveznica: <https://um.nsk.hr/um:nbn:hr:105:409817>

Rights / Prava: [In copyright](#)/[Zaštićeno autorskim pravom.](#)

Download date / Datum preuzimanja: **2025-01-19**



Repository / Repozitorij:

[Dr Med - University of Zagreb School of Medicine Digital Repository](#)



SVEUČILIŠTE U ZAGREBU

MEDICINSKI FAKULTET

Ana Birt

**Rezultati endoskopskog liječenja primarnog
vezikoureteralnog refluksa u Klinici za dječje
bolesti Zagreb**

DIPLOMSKI RAD



Zagreb, 2019.

SVEUČILIŠTE U ZAGREBU

MEDICINSKI FAKULTET

Ana Birt

**Rezultati endoskopskog liječenja primarnog
vezikoureteralnog refluksa u Klinici za dječje
bolesti Zagreb**

DIPLOMSKI RAD

Zagreb, 2019.

Ovaj diplomski rad izrađen je na Klinici za dječju kirurgiju, Klinike za dječje bolesti
Zagreb pod vodstvom doc.dr.sc. Stjepana Višnjića i predan je na ocjenu u
akademske godini 2018. / 2019.

POPIS I OBJAŠNJENJE KRATICA

VUR – vezikoureteralni refluks

MCUG – mikcijska cistouretografija

UI – urinarna infekcija

SAD – Sjedinjene Američke Države

AD – autosomno-dominantno

KKS – kompletna krvna slika

UK – urinokultura

CRP – C-reaktivni protein

RSC – International Reflux Study Committee (Međunarodno povjerenstvo za
istraživanje refluksa)

DRNC – direktna radionuklidna cistografija

DMSA – dimerkaptosukcinska kiselina

UZV – ultrazvuk

Dx/HA – dekstranomer / hijaluronska kiselina

BIS – bolnički informacijski sustav

ceVUS – ultrazvučna kontrastna cistografija

SADRŽAJ:

SAŽETAK.....	
SUMMARY.....	
1. Uvod.....	1
2. Epidemiologija.....	1
3. Etiologija i patofiziologija	2
4. Klinička slika	5
5. Dijagnostika	6
6. Terapija	10
7. Rezultati	15
7.1. Rasprava i zaključak	21
ZAHVALE	22
LITERATURA	23
ŽIVOTOPIS	25

SAŽETAK

Naslov rada: Rezultati endoskopskog liječenja primarnog vezikoureteralnog refluksa u Klinici za dječje bolesti Zagreb

Autor: Ana Birt

Vezikoureteralni refluks (VUR) je jedna od najčešćih patologija dječjeg urinarnog sustava i čest razlog posjeta dječjem kirurgu. Radi se o retrogradnom toku urina iz mokraćnog mjehura u uretere. U kombinaciji s infekcijom urinarnog sustava, kojoj su djeca oboljela od VUR-a podložnija, može dovesti do ožiljkavanja bubrežnog parenhima i u konačnici do smanjenja njegove funkcije, a u najtežim slučajevima i do bubrežnog zatajenja. VUR i do pet puta češće zahvaća djevojčice, iako se prenatalno i u prvoj godini života češće dijagnosticira u dječaka. Tipična klinička slika ne postoji, no učestale urinarne infekcije u dječjoj dobi svakako trebaju pobuditi sumnju na postojanje VUR-a. Prema smjernicama Međunarodnog povjerenstva za istraživanje refluksa, VUR klasificiramo u 5 stupnjeva. U skladu sa šarolikom kliničkom slikom, postoji i cijeli spektar dijagnostičkih metoda i terapijskih pristupa. Zlatni standard liječenja VUR-a je endoskopsko liječenje, koje je prvi put opisano 1981. godine i od onda se nastavilo razvijati. Na Klinici za dječju kirurgiju, Klinike za dječje bolesti Zagreb, VUR se liječi endoskopskim pristupom od 2003. godine. U ovom radu napravljena je kratka presječna retrospektivna analiza 66 pacijenata koji su 2012. i 2013. endoskopski liječeni na Klinici zbog primarnog VUR-a. Podaci su se prikupljali putem bolničkog informacijskog sustava. Dobiveni podaci se podudaraju s literaturom i potvrđuju visoku uspješnost endoskopskog pristupa u liječenju primarnog vezikoureteralnog refluksa.

Ključne riječi: vezikoureteralni refluks, urinarne infekcije, endoskopsko liječenje

SUMMARY

Title: Results of endoscopic treatment of primary vesicoureteral reflux at
Children's Hospital Zagreb

Author: Ana Birt

Vesicoureteral reflux (VUR) is one of the most common pathologies of the child's urinary system and a frequent reason for visiting pediatric surgeon. It is defined as a retrograde flow of urine from the bladder into the ureters. In combination with urinary tract infections, VUR can lead to renal scarring, hypofunction of the kidney and kidney failure. VUR can be up to 5 times more common in girls, even though prenatally and during the first year of life it is more often diagnosed in boys. There is no typical clinical presentation, but if urinary infections are frequent, they should raise suspicion for VUR. Depending on its severity, International Reflux Study Committee classifies VUR into 5 categories. In line with the variety of clinical presentation, there is a whole spectrum of diagnostic methods and therapeutic approaches. The gold standard of VUR treatment is endoscopic treatment first described in 1981. At the Department of Pediatric Surgery of the Children's Hospital Zagreb, VUR has been treated endoscopically since 2003. In this paper, a short retrospective analysis of 66 patients treated endoscopically for primary VUR at the Department of Pediatric Surgery of the Children's Hospital Zagreb in 2012 and 2013 is made. The data was collected through the hospital information system. The data obtained correlates with the literature and show high success rate of endoscopic approach in the treatment of primary vesicoureteral reflux.

Key words: vesicoureteral reflux, urinary infections, endoscopic treatment

1. UVOD

Vezikoureteralni refluks (cistoureteralni refluks) jedno je od najčešćih patoloških stanja u dječjoj urologiji. Karakterizirano je retrogradnom regurgitacijom urina iz mokraćnog mjehura u gornje dijelove mokraćnog sustava. Regurgitacija je uglavnom posljedica nekompetentnog ureterovezikalnog spoja, koji fiziološki djeluje kao jednosmjerni ventilni antirefluksni mehanizam. Refluks mokraće dovodi do pojave rezidualnog urina u mokraćnom mjehuru, zbog čega su djeca s VUR-om podložnija razvoju urinarnih infekcija. Inficirani urin u kombinaciji s povišenim tlakom i volumnim opterećenjem u ureteru i bubrežnoj nakapnici uslijed regurgitacije dovodi do ožiljkavanja parenhima bubrega, a s vremenom i do slabljenja bubrežne funkcije. Klinička slika VUR-a je vrlo raznolika i kreće se od asimptomatske do slike akutnog pijelonefritisa. Najčešće se otkrije pri obradi djece zbog učestalih ili kompliciranih urinarnih infekcija. Zbog svega navedenog čitavo je područje i danas dinamično u postizanju suglasnosti oko najprikladnije dijagnostičke i terapijske metode liječenja VUR-a. Upravo s toga je djetetu oboljelom od VUR-a potreban individualiziran pristup, što VUR čini uvijek aktualnom temom u dječjoj kirurgiji.

2. EPIDEMIOLOGIJA

VUR zahvaća između 1 i 2% opće dječje populacije (1). S druge strane 30 do 40% djece oboljele od kompliciranih urinarnih infekcija u podlozi ima VUR (2), što VUR čini jednom od najčešćih uroloških anomalija u djece. Incidencija VUR-a je obrnuto proporcionalna dobi, što je posebno izraženo kod dječaka – 25% se prezentira unutar prva 3 mjeseca života (2), a vršak incidencije je u razdoblju od

rođenja do druge godine života (1). Kod djevojčica se VUR općenito češće dijagnosticira, oko pet puta češće nego u dječaka i to prvenstveno iz anatomskih razloga. Djevojčice imaju kraću uretru i posljedično veću vršnu incidenciju urinarnih infekcija, zbog čega će u većem broju slučajeva biti podvrgnute i dijagnostičkoj obradi zbog sumnje na VUR. Kod djevojčica vršak incidencije nalazimo između 2. i 7. godine života (1), zbog čega možemo reći da, iako se VUR općenito češće dijagnosticira u djevojčica, u prvoj godini života ga češće nalazimo u dječaka. VUR se isto tako puno češće prenatalno detektira u dječaka nego u djevojčica (1). Ranija pojava refluksa je uglavnom povezana i sa višim stupnjem refluksa, tako se kod dječaka najčešće javljaju III. do V. stupanj (ugl. zbog učestalijih anatomskih anomalija, poput valvule stražnje uretre), dok kod djevojčica češće nalazimo niže stupnjeve (I. do III. stupanj), zbog učestalijih UI i ranijeg detektiranja VUR-a (1). S obzirom da postoje određena saznanja o genetskoj podlozi VUR-a, u 25 - 33% slučajeva VUR se otkrije i u braće i sestara pacijenata s refluksom, a ako roditelji imaju VUR (osobito majka) vjerojatnost da će oboliti i dijete je 66% (3). Kako su djevojčice podložnije urinarnim infekcijama, samo će 14% djevojčica sa UI imati i VUR, dok kod dječaka taj broj raste na 29% (3). Većina prikupljenih podataka o učestalosti VUR-a se odnosi na SAD i Europu, dok su podaci za ostatak svijeta poprilično oskudni, ali se pokazalo da je učestalost VUR-a viša u bjelaca, nego u djece drugih rasa, te da je viša u crvenokose djece (4).

3. ETIOLOGIJA I PATOFIZIOLOGIJA

VUR je anatomski i funkcionalni poremećaj s potencijalno ozbiljnim posljedicama (5). Nakon ulaska uretera kroz mišićni hijatus detruzora, distalni ureter prolazi kroz submukozni tunel prije otvaranja u lumen mjehura. Anatomskim mjerenjima je utvrđeno da bi omjer submukoznog tunela i promjera uretera trebao iznositi oko 5:1

kako ne bi dolazilo do refluksa urina, stoga dužina submukoznog tijeka uretera čini glavnu mehaničku komponentu antirefluksnog mehanizma i najvažniji je pojedinačni faktor njegove učinkovitosti (3, 4, 6). Kod VUR-a taj omjer najčešće iznosi oko 1,4 : 1, a minimalni omjer koji se želi postići prilikom ureteralne reimplantacije kako bi se prevenirao refleks iznosi 5:1 (4). Funkcionalna komponenta antirefluksnog mehanizma određena je povezanošću muskulature terminalnog uretera s trigonalnim kompleksom mokraćnog mjehura, tzv. Bellovim mišićem (3). U normalnom mokraćnom sustavu, kada se mjehur puni urinom, raste intravezikalni tlak i napetost detruzora, što pak dovodi do kompresije uretera između sluznice (intravezikalni tlak) i detruzora (tlak detruzora), te onemogućava retrogradni tok urina. Taj efekt podupire i aktivna komponenta prevencije VUR-a koju čini zatezanje intravezikalnog dijela uretera Bellovim mišićem, zbog čega dolazi do njegovog produljenja . S obzirom na uzrok, VUR dijelimo na primarni i sekundarni. Primarni VUR se uglavnom smatra posljedicom prirođene anatomske anomalije ureterovezikalnog spoja u inače urednom donjem mokraćnom sustavu. U primarne uzroke ubrajamo skraćenje ili izostanak intravezikalnog tijeka uretera, odsutnost adekvatnog podupiranja od strane detruzora, lateralni pomak ureteralnih otvora i paraureteralni (Hutch) divertikul. Sekundarni VUR je posljedica stečene bolesti koja dovodi do opstrukcije, odnosno poremećaja funkcije donjeg mokraćnog sustava i u glavne sekundarne uzroke ubrajamo cistitis ili urinarne infekcije, opstrukciju izvodnog puta mjehura (npr. valvula stražnje uretre), neurogeni mjehur, te nestabilnost detruzora (1, 3, 4). Kod sekundarnog VUR-a do refluska prvenstveno dolazi zbog povišenog intravezikalnog tlaka koji nadilazi fiziološku rezervu valvularnog mehanizma. U oba slučaja, i kod primarnog i kod sekundarnog VUR-a, ureterovezikalni spoj više ne funkcionira kao jednosmjerna valvula i omogućen je prodor bakterija iz donjeg urinarnog trakta u

inače sterilan gornji mokraćni sustav (4). Osim na primarni i sekundarni, VUR možemo podijeliti i na aktivni i pasivni, ovisno o tome javlja li se refluks za vrijeme mokrenja ili u fazi pasivnog punjenja mokraćnog mjehura (3).

Zbog regurgitacije urina iz mokraćnog mjehura u ureter, u mjehuru ostaje rezidualni urin, što pogoduje razvoju urinarne infekcije. UI u kombinaciji sa povišenim tlakom u ureteru i bubregu zbog povećanog volumnog opterećenja dovode do ožiljkavanja parenhima bubrega. Do ožiljkavanja može doći i pri refluksu sterilne mokraće zbog djelovanja povišenog tlaka, no ipak ascendentna infekcija i pijelonefritis čine osnovni uzrok refluksne nefropatije (4). Većina ožiljaka parenhima se javlja na polovima bubrega, gdje anatomija bubrežnih papila omogućuje povratni tok urina u sabirne kanaliće, što nazivamo intrarenalnim refluksom. Taj fenomen omogućava patogenim bakterijama ulazak u bubrežne tubule (4). S vremenom ožiljkaste promjene mogu zahvaćati sve veća područja parenhima bubrega i dovesti do potencijalno ozbiljnih posljedica poput hipertenzije, renalne insuficijencije i u konačnici zatajenja bubrega. Faktori rizika koji nam ukazuju na veću vjerojatnost pojave ožiljaka u bubrežnom parenhimu su: obiteljska anamneza, spol, zahvaćena strana, dob prezentacije, simptomi, stupanj VUR-a, duplikacija uretera i drugi poremećaji mokrenja (5).

Visoka stopa VUR-a među srodnicima nam ukazuje na postojanje genetičke komponente (4). Vjerojatno se radi o AD naslijeđivanju s varijabilnom penetracijom i interakciji većeg broja gena, no genetika VUR-a još uvijek nije dostatno opisana (1).

4. KLINIČKA SLIKA

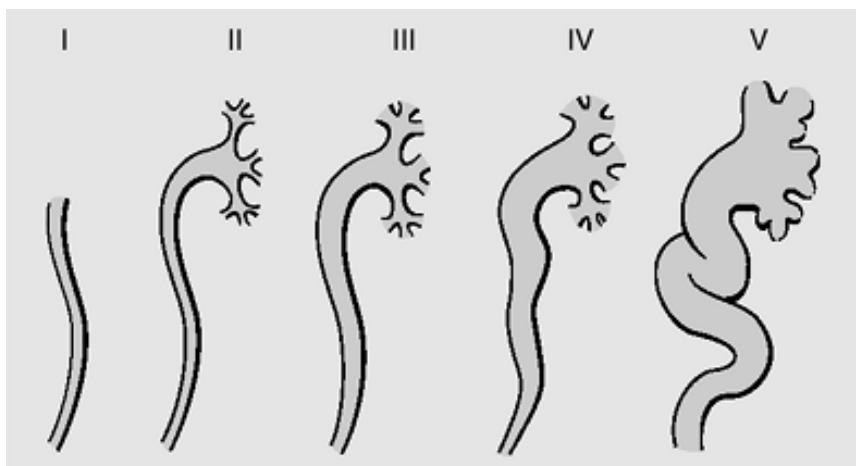
Prezentacija VUR-a je šarolika i seže od asimptomatskog stanja do akutnog pijelonefritisa (7). Infekcije mokraćnog sustava su najvažniji klinički pokazatelj postojanja VUR-a, no on se može prezentirati i nekim netipičnim simptomima kao što su povraćanje, proljevi, meteorizam, grčevi, vrućica, slabije napredovanje u težini, što su sve simptomi kronično bolesnog djeteta. (8, 9). Postoje četiri znaka upozorenja koji nam mogu ukazati na postojanje VUR-a, a to su: prenatalno postavljena sumnja na prošireni ureter i/ili nakapnicu, postojanje VUR-a u obitelji, disfunkcija mjehura i infekcije mokraćnog sustava (7). Obzirom na dob postavljanja dijagnoze VUR možemo podijeliti na prenatalni i postnatalni VUR (Tablica 1). U takvoj podijeli vidimo i neke razlike u raspodijeli prema spolovima, pa će tako prenatalno dijagnosticiran VUR biti češći u dječaka, dok će se kod djevojčica češće dijagnosticirati nakon infekcije mokraćnog sustava, tj. postnatalno. Kod prenatalno dijagnosticiranih pacijenata, oko 30% već ima bubrežne lezije, iako nikada nisu imali UI, pa se postavlja pitanje jesu li te lezije posljedica kongenitalne displazije ili se radi o stečenim ožiljcima. Kod VUR-a dijagnosticiranog postnatalno lezije su uvijek stečene i ovaj tip VUR-a puno češće ima progresivan tijek, nego onaj dijagnosticiran prenatalno.

Tablica 1: Kliničke slike VUR-a (preuzeto iz: *Fanos V, Cataldi L. Antibiotics or surgery for vesicoureteric reflux in children. Lancet. 2004; 364: 1720-1722*)

DIJAGNOZA	PRENATALNO (UZV)	POSTNATALNO (nakon UI)
SPOL	> dječaci	> djevojčice
DISPLAZIJA	kongenitalna, difuzna, teška	stečena, fokalna, umjerena
DISFUNKCIJA MJEHURA	50%	50%
TIJEK	slabo ili ne progredira	progredira s rekurentnim UI

5. DIJAGNOSTIKA

Cilj dijagnostičke obrade djeteta kod kojeg se sumnja na postojanje VUR-a je procjena njegovog zdravlja i razvoja, prisutnosti UI, statusa bubrega, prisutnosti VUR-a i funkcije donjeg urinarnog trakta (5). Uz detaljnu anamnezu, dijagnostika započinje laboratorijskim pretragama krvi i urina (KKS, CRP, urea, kreatinin, UK, itd.) koje će biti prvi pokazatelji bubrežne funkcije i postojanja upalnog procesa (9). Iako laboratorijske pretrage imaju svoju važnost u dijagnostici i praćenju, osnovu za dijagnostiku i planiranje terapije kod VUR-a čine slikovne metode. Standardne slikovne metode koje se koriste u dijagnostici VUR-a su MCUG, te ultrazvučne i radionuklidne pretrage. MCUG je zlatni standard - on omogućava precizni anatomske pregled mokraćnog sustava, te stupnjevanje VUR-a prema kriterijima Međunarodnog povjerenstva za istraživanje refluksa (*International Reflux Study Committee*). MCUG refluks urina prikazuje kao povratni tok kontrasta iz mjehura u gornje dijelove mokraćnog sustava. Ako se regurgitacija javlja samo za vrijeme mokrenja, takav VUR nazivamo mikcijskim, aktivnim ili visokotlačnim, a ako se javlja i pri mirovanju, nazivamo ga spontanom, pasivnim ili niskotlačnim (6). Prema kriterijima IRSC-a i uz pomoć MCUG-a, VUR dijelimo u 5 stupnjeva (Slika 1, Tablica 2). Prvi stupanj podrazumjeva pojavu kontrasta samo u distalnom segmentu mokraćovoda. U drugom stupnju kontrast ispunjava cijeli kanalni sustav mokraćovoda i bubrega, a čašice nisu patološki promijenjene, dok kod trećeg stupnja već dolazi do umjerene dilatacije i pojave izvijuganosti mokraćovoda i nakapnice, ali još uvijek bez promjena na čašicama. Četvrti stupanj se prikazuje kao i treći, ali uz proširenost nakapnice i čašica. Peti stupanj je najteži i kod njega uz sve navedeno postoji i jaka dilatacija nakapnice s izbočenim čašicama, na račun stanjenog bubrežnog parenhima (8).



Slika 1: Međunarodni sistem stupnjevanja VUR-a
 (preuzeto sa: <https://flylib.com/books/en/2.744.1.42/1/>)

Tablica 2: Opis pojedinih stupnjeva VUR- a (4, 8)

STUPANJ	OPIS
1	refluks u nedilatirani mokraćovod
2	ispunjava se cijeli kanalni sustav mokraćovoda i bubrega, bez dilatacije
3	blaga do umjerena dilatacija i izvijuganost mokraćovoda i nakapnice, bez promjena na čašicama
4	umjerena dilatacija ili izvijuganost mokraćovoda, uz proširenu nakapnicu i čašice
5	jaka dilatacija i izvijuganost uretera i nakapnice, izbočene čašice

Kao glavni nedostaci MCUG-a navode se izlaganje ionizirajućem zračenju i invazivnost pretrage, tj. kateterizacija koja nosi ijtrogene rizike i često zna biti stresna za djecu i roditelje. Uglavnom se provodi maksimalno jednom godišnje (2).

Direktna radionuklidna cistografija (DRNC) ima visoku osjetljivost za VUR, no njome se VUR može podijeliti samo na 3 stupnja: mali, srednji i veliki (9). Pretraga se provodi tako što se kroz kateter u mjehur uvodi fiziološka otopina s Tc-99m pertehnetatom, čiji se refluks prati gama kamerom (4, 9). U odnosu na MCUG, zračenje je znatno manje, ali se zato slabije prikazuje anatomija mokraćnog sustava (uretera, mjehura i uretre). Pogodna je za praćenje VUR-a i za razliku od svih drugih slikovnih metoda koje se koriste u dijagnostici VUR-a, njome se može učiniti precizna kvantifikacija volumena refluksa. Za slikovni prikaz VUR-a može se koristiti i DMSA koja se koristi pri statičkoj scintigrafiji i odlično prikazuje stanje bubrežnog parenhima (9). Danas se ove pretrage sve rjeđe koriste i zamjenjuje ih ultrazvuk, pogotovo zadnjih godina, kada je uveden kontrastom pojačani UZV pregled.

Ultrazvuk je prva dijagnostička pretraga koja se koristi za procjenu stanja bubrega i mokraćnog mjehura u djece kojoj je prenatalno dijagnosticirana hidronefroza. Neinvazivan je i daje pouzdane podatke o strukturi i veličini bubrega, debljini parenhima i dilataciji sabirnog sustava bubrega. Pretraga se uglavnom odgađa za oko tjedan dana od rođenja zbog rane oligurije i dehidracije u novorođenčeta. Odsutnost hidronefroze na postnatalnom ultrazvučnom pregledu može samo isključiti prisutnost značajne opstrukcije, ali ne isključuje postojanje VUR-a. Ako se dojenče s prenatalno dijagnosticiranim hidronefrozom prezentira s febrilnom UI, trebalo bi daljnju evaluaciju napraviti MCUG-om ili kontrastom pojačanim UZV-om urotrakta (ceVUS) (5). Unazad nekoliko godina, došlo je do značajnog napretka u ultrazvučnoj dijagnostici VUR-a zahvaljujući razvoju kontrast-osjetljive ultrazvučne tehnologije i

razvojem ultrazvučnog kontrastnog sredstva druge generacije. Osnovu tih sredstava čine mikromjehurići stabilizirani slojem palmitinske kiseline, a takav sastav omogućava dugo trajanje kontrastnog sredstva i homogeni kontrastni prikaz. Sve navedeno u kombinaciji s kontrast-osjetljivim softverom smanjuje količinu potrebnog kontrasta i trajanje pretrage. Osjetljivost ove metode je oko 10% viša u usporedbi s MCUG-om, a i općenito prednost ultrazvučnih pretraga je u tome što se dijete ne izlaže zračenju, pa se po potrebi pregled može ponavljati. Nedostatak ceVUS-a je njegova invazivnost. Zahtjeva kateterizaciju mokraćnog mjehura, što zna biti vrlo stresno za djecu, ali i za roditelje. Po tom pitanju je scintigrafija u prednosti, iako se ona prvenstveno koristi u dijagnostici hidronefroze, a ceVUS u dijagnostici VUR-a. Glavne indikacije za primjenu ceVUS-a su navedene u tablici br. 3. (9).

Tablica 3: Glavne indikacije za ceVUS (preuzeto iz: Roić G, Cvitković Roić A, Palčić I, Grmoja T, Tripalo Batoš A. Mikcijska ultrasonografija pojačana kontrastom (ceVUS) u dijagnostici vezikoureteralnog refluksa. Liječ Vjesn. 2016;138:39–46)

-
- uroinfekcija kod djevojčica kao i kod dječaka koji nemaju zadebljanu stijenku mokraćnog mjehura
 - prenatalno dijagnosticirana hidronefroza
 - kontrolna cistografija kod djece sa refluksom
 - postoperativno praćenje refluksa
 - probir kod djece s obiteljskim rizikom za refluks
-

Cistoskopija se ne koristi kao primarna ili probirna dijagnostička metoda, ali služi kao definitivna potvrda ili isključenje postojanja anatomskih anomalija, poput ektopije uretera i podvostručenja ušća. Daje stvaran prikaz izgleda i smještaja ušća, što je posebno korisno u planiranju i provođenju kirurškog liječenja.

Posebno pitanje u dijagnostici VUR-a je probir. Kako je poznato da postoji određena genetska podloga u razvoju VUR-a, konstantno se vode rasprave o tome treba li provoditi sekundarnu prevenciju među braćom i sestrama djeteta s VUR-om. S jedne strane se smatra da rana identifikacija djece s VUR-om može spriječiti pojavu urinarnih infekcija i potencijalno stvaranje ožiljaka u bubrežnom prnehimu, a s druge strane postoji mogućnost da će sekundarna prevencija u asimptomatske djece dovesti do pretjeranog liječenja („*overtreatment*“) klinički beznačajnog VUR-a (5). Zato se u *EAU Guidelines on Paediatric Urology* navode preporuke za probir VUR-a u pedijatrijskoj populaciji i prikazane su u tablici br. 4.

Tablica 4: Preporuke za provođenje probira za VUR u pedijatrijskoj populaciji (preuzeto iz: *Radmayr C, Bogaert G, Dogan HS, Kočvara R, Nijman JM, Stein R et al. EAU Guidelines on Paediatric Urology. 2018; 63-64*)

-
- informirati roditelje djece s VUR-om da braća/sestre i potomci imaju višu prevalenciju VUR-a u odnosu na opću populaciju
 - screening se treba provoditi ultrazvukom bubrega
 - MCUG se koristi tek ako se UZV-om prikažu ožiljci u bubrežnom tkivu ili ako postoji anamnestički podatak o učestalim UI
 - u starije braće i sestara koji samostalno idu mokriti, nema značajne vrijednosti u dodatnom screeningu za VUR
-

6. TERAPIJA

Terapijski pristup VUR-u godinama je predmet rasprava. S obzirom na širok spektar moguće kliničke prezentacije VUR-a, nemoguće je postići konsenzus o najprikladnijoj metodi liječenja. Terapijski pristup dijelimo u dvije glavne grane:

konzervativnu i kiruršku. Iako se liječenje provodi sasvim različitim metodama, obje grane imaju isti cilj, a to je prevenirati oštećenje bubrega, tj. pojavu refluksne nefropatije i trajnih posljedica koje ona nosi sa sobom. Liječenje se stoga bazira na prevenciji UI i ponovnoj uspostavi normalnog funkcioniranja valvularnog mehanizma ureterovezikalnog spoja.

Konzervativni terapijski pristup unutar sebe možemo podijeliti na kontinuirano praćenje i na antibiotsku profilaksu, a prvenstveno ga koristimo u terapiji I., II. i djelomično III. stupnja (7). Razlog zašto se brojni liječnici zalažu za ovaj pristup je taj što u određenom broju slučajeva VUR spontano nestaje (9). Jedan od glavnih uzroka primarnog VUR-a je skraćeni submukozni tunel distalnog uretera, a kako dijete raste i on se produljuje od 0,5 cm do 1,3 cm te dolazi do rezolucije simptoma VUR-a kod određenog postotka djece (8). Postoje brojni faktori za koje se smatra da utječu na vjerojatnost spontane rezolucije VUR-a, a to su niža dob pacijenta, jednostrani VUR, niži stupanj VUR-a, duljina submukoznog tunela distalnog uretera itd. U *EAU Guidelines on Vesicoureteral Reflux in Children* se navodi da do rezolucije dolazi u gotovo 80% djece s VUR-om I ili II stupnja, te u oko 30-50% djece s VUR-om III – V stupnja. Kontinuirano praćenje podrazumijeva primjenu neke od slikovnih metoda dijagnostike svakih 6 mjeseci do godinu dana, ovisno o dobi prilikom postavljanja dijagnoze i ovisno o tome koliko je stabilno stanje pacijenta, a u slučaju febrilnog uroinfekta potrebna je što ranija kontrola i aktivno liječenje (2). Antibiotska profilaksa se preporuča u gotovo svim slučajevima kada se dijagnosticira VUR, bez obzira na njegov stupanj, pogotovo tijekom prve godine od dijagnoze (7). S obzirom da su djeca s VUR-om podložnija urinarnim infekcijama, bitno je prevenirati njihovu pojavu. Antibiotska profilaksa može biti intermitentna ili kontinuirana. U kontinuiranoj profilaksi se koriste niske doze (1/4 do 1/3 doze koja se koristi u terapiji akutne

infekcije) amoksicilina, ampicilina ili cefalosporina, ako se radi o djeci mlađoj od 2 mjeseca, tj. trimetoprim-sulfametoksazola ili nitrofurantoina za stariju dojenčad i djecu (5). Preporuča se antibiotik uzimati navečer, kako bi razina lijeka bila visoka tokom noći. I dalje ne postoje točne smjernice kada bi trebalo prekinuti profilaksu antibioticima. Postoje neki navodi da bi se profilaksa trebala prekinuti tek kada VUR nestane, no uglavnom se u literaturi se ne navodi idealno vrijeme za prekid antibiotske profilakse (9). Bitno je napomenuti da antibiotska profilaksa ne previnira UI ili pojavu ožiljaka u potpunosti. Problem je i široka i kontinuirana primjena antibiotika koja dovodi do razvoja bakterijske rezistencije te povećanih troškova medicinskog liječenja (7). Uz navedene načine, konzervativno liječenje podrazumijeva i dobru hidraciju, higijenu perinealne regije te redovito pražnjenje crijeva. Ako se uz primjenu antibiotika i ostalih metoda konzervativne terapije ipak jave urinarne infekcije s febrilitetom, treba razmisliti o napuštanju konzervativnih i poduzimanju invazivnijih metoda liječenja.

Kirurško liječenje može biti operacijsko ili endoskopsko. Osnovni princip svih kirurških tehnika je produljenje submukoznog dijela distalnog uretera, kako bi vezikoureteralni spoj ponovno djelovao kao jednosmjerna valvula i onemogućavao retrogradni tok urina. Cilj je operativnim zahvatom produljiti submukozni tunel kako bi omjer njegove duljine i promjera uretera iznosio minimalno 5 do 7:1 (2). Apsolutne indikacije za kirurški zahvat su progresivna renalna ozljeda, dokumentirano zaostajanje u rastu bubrega, probojni pijelonefritis te intolerancija ili slaba suradljivost u provođenju profilakse antibioticima. U relativne indikacije za kirurško liječenje ubrajamo VUR visokog stupnja (IV-V) u male djece nakon godine dana konzervativnog praćenja, pubertetsku dob s nefropatijom pri postavljanju dijagnoze, preference roditelja ili, ako uz kontinuirano praćenje izostaje spontana regresija (2).

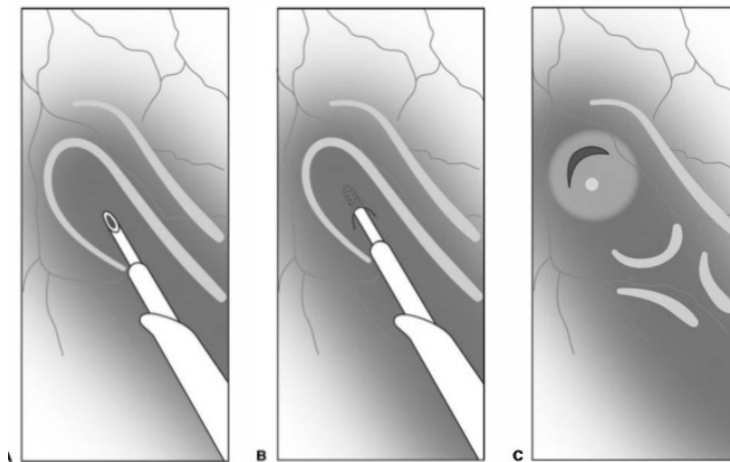
Sve tehnike koje se koriste su sigurne, imaju nisku stopu komplikacija i visoku uspješnost (92 – 98%) (5, 10). Možemo ih podijeliti na intravezikalne i ekstravezikalne operacijske postupke. Kao najpopularnije intravezikalne metode navode se one po Cohenu i Leadbetter-Politanu, a predstavnici ekstravezikalnih postupaka su operacije po Lich-Gregoiru, te Bradiću-Pasiniju (9, 10). Operativno liječenje nije bez rizika te iako stopa komplikacija nije visoka, one su ipak moguće. Najčešća komplikacija nakon zahvata je uroinfekcija, zbog čega su djeca 2 tjedna nakon zahvata na uroprofilaksi, a najozbiljnija komplikacija je opstrukcija operiranog ušća. Recidiv se u određenoj literaturi navodi kao još jedna od komplikacija, dok ga drugi smatraju normalnim tijekom liječenja uslijed rasta i razvoja djeteta (9).

Tablica 5: Apsolutne i relativne indikacije za operativno liječenje VUR-a (2)

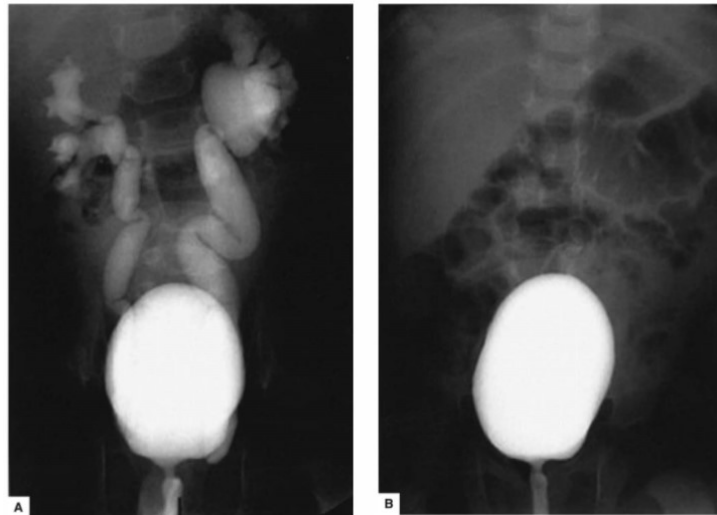
APSOLUTNE	RELATIVNE
• progresivna renalna ozljeda	• VUR visokog stupnja nakon godinu dana konzervativnog liječenja
• zaostajanje u rastu bubrega	• pubertetska dob + nefropatija pri postavljanju dijagnoze
• probojni pijelonefritis	• preference roditelja
• nesuradljivost pri konzervativnom liječenju	• izostanak spontane regresije

Iako su otvorene operacije dugi niz godina bile zlatni standard kirurškog liječenja, 1981. godine se izvodi prvi endoskopski zahvat u svrhu liječenja VUR- i do danas endoskopsko liječenje postaje novi zlatni standard. Endoskopsko liječenje je alternativa dugoročnoj antibiotskoj profilaksi i otvorenim kirurškim zahvatima (10). Provodi se tako što se cistoskopski vizualiziraju ušća uretera i zatim se subureteralno injicira tvar koja uvećava tkivo („*tissue-augmenting substance*“) (9, 10). Kroz povijest

su se koristile brojne tvari za uvećavanje tkiva, poput politetrafluoretilena (Teflon pasta, Teflon® Polytef), polidimetilsiloksana (silikonska pasta, Macroplastique®), goveđeg kolagena (Zyderm®, Zyplast®, Contigen™ Bard®, GAX-35, GAX-65), no sve su danas napuštene zbog migracije sredstva, kancerogenih rizika i/ili alergijskih reakcija. Danas se najčešće koriste Dx/HA kopolimer (Deflux®), CRM VURDEX® te Vantris®. Prednosti endoskopskog zahvata su u tome što je minimalno invazivan, zahtjeva kratku opću anesteziju, provodi se kroz jednodnevnu kirurgiju i djeca se mogu vratiti svim svojim aktivnostima već sljedeći dan, a u odnosu na antibiotsku profilaksu odmah pokazuje rezultate (2, 10).



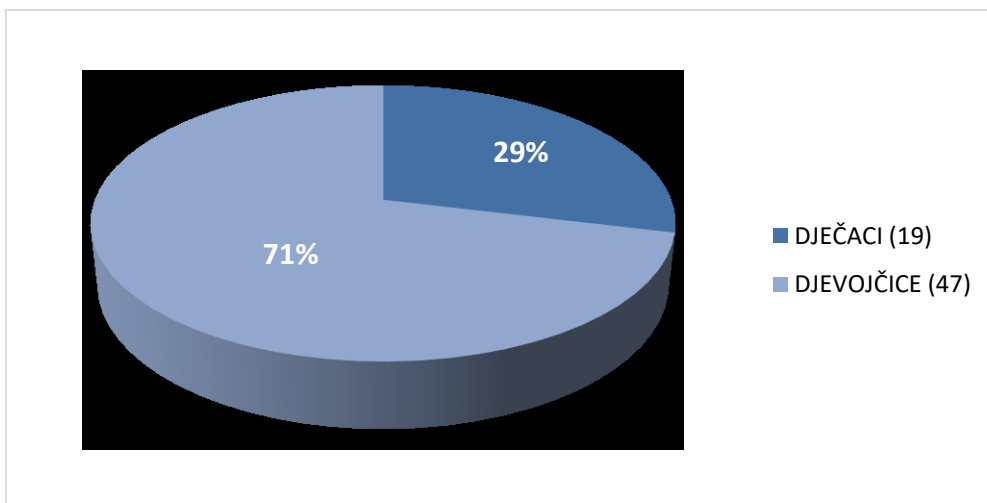
Slika 2: Jedna od tehnika endoskopske subureteralne injekcije **A.** Mjesto insercije igle **B.** igla se utisne 4-5 mm **C.** izgled otvora uretera nakon injekcije (preuzeto iz: *Ziegler MM, Azizkhan RG, Allmen D, Weber TR. Operative pediatric surgery. 2.izd. New York etc.: McGraw-Hill Education; 2014, str.825*)



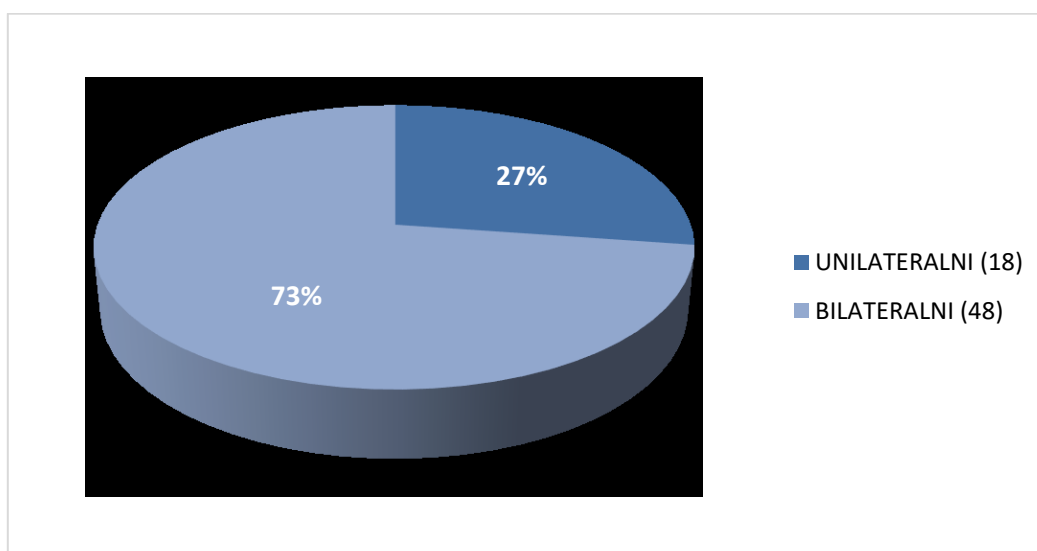
Slika 3: **A.** MCUG prikazuje VUR IV. stupnja desno i V. Lijevo **B.** MCUG prikazuje potpunu rezoluciju VUR-a nakon endoskopskog liječenja (preuzeto iz: *Ziegler MM, Azizkhan RG, Allmen D, Weber TR. Operative pediatric surgery. 2.izd. New York etc.: McGraw-Hill Education; 2014, str.826*)

7. REZULTATI

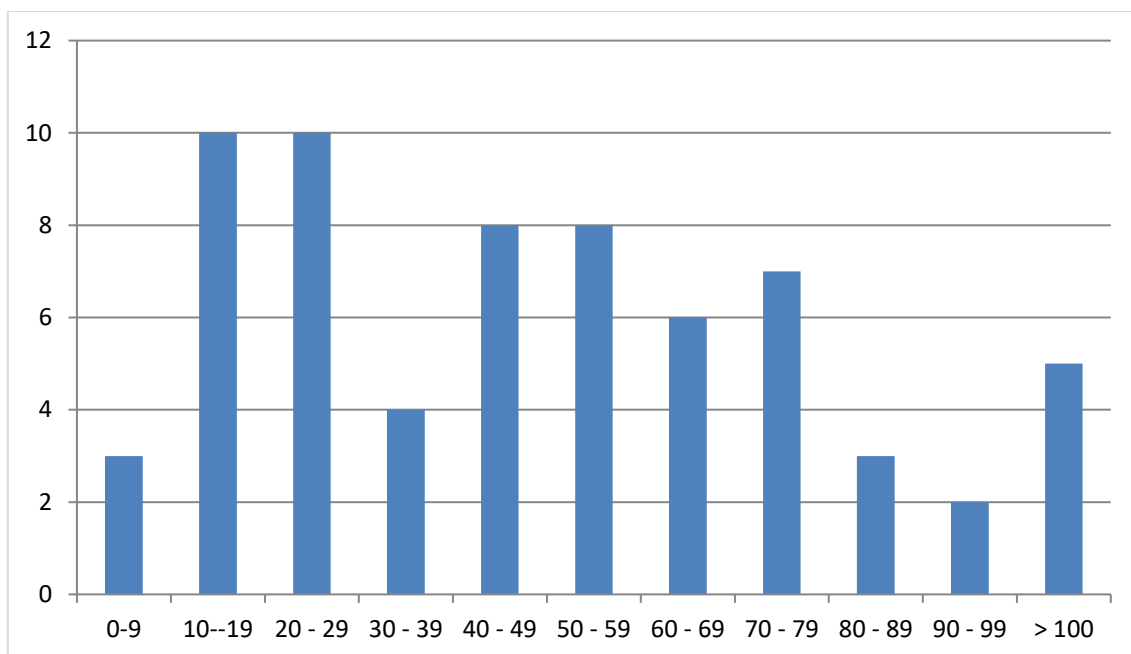
Pretraživanjem podataka u bolničkom informacijskom sustavu (BIS-u), napravljena je retrospektivna presječna analiza djece liječene zbog primarnog VUR-a endoskopskim pristupom na Klinici. Za potrebe ovoga rada uzet je presijek, tj. djeca liječena zbog primarnog VUR-a 2012. i 2013. godine. Analiziran je uzorak od 66 pacijenata. U analiziranom uzorku 47 je djevojčica, a 19 dječaka (Slika 4). 32 djece je prvi zahvat imalo 2012. godine, 20 ih je prvi zahvat imalo 2013. godine, a 14 je s endoskopskim liječenjem započelo prije navedenih godina međutim obuhvaćeni su u presječnu studiju. Od 66 pacijenata, kod 18 se radilo o unilateralnom, a kod 48 o bilateralnom VUR-u (Slika 5), stoga ukupni broj obuhvaćenih uretera čini 114 ureter. Dob pri prvom zahvatu je varirala - najčešće se radilo o djeci u dobi od 1 do 6 godina, s tim da je najmlađe dijete bilo staro 5 mjeseci, a najstarije 11 godina i 2 mjeseca (Slika 6).



Slika 4: Raspodjela pacijenata prema spolu

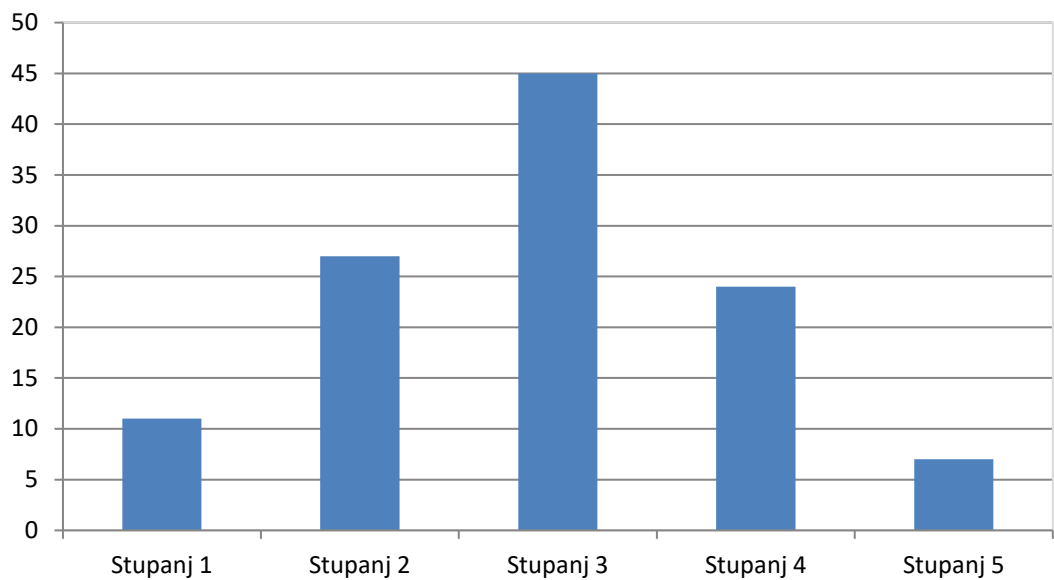


Slika 5: Učestalost unilateralnog i bilateralnog primarnog VUR-a

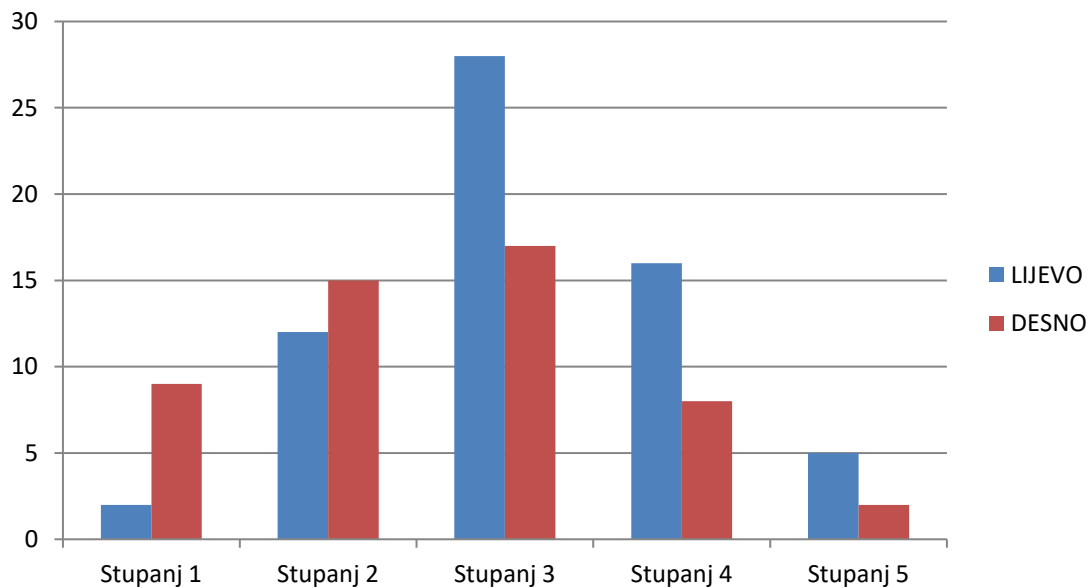


Slika 6: Dob pri prvom zahvatu (u mjesecima)

Od 114 endoskopski liječenih uretera, kod 11 se radilo o VUR-u prvog stupnja, 27 uretera je bilo drugog stupnja, 45 uretera trećeg, 24 četvrtog i 7 je imalo VUR petog stupnja (Slika 7). Unilateralni VUR češće je zahvaćao lijevu stranu nego desnu (od 18 slučajeva unilateralnog VUR-a 15 ih je bilo lijevo, a samo 3 desno). Kod bilateralnog VUR-a, stupnjevi refleksa lijevo i desno su uglavnom bili jednaki ili veći lijevo.

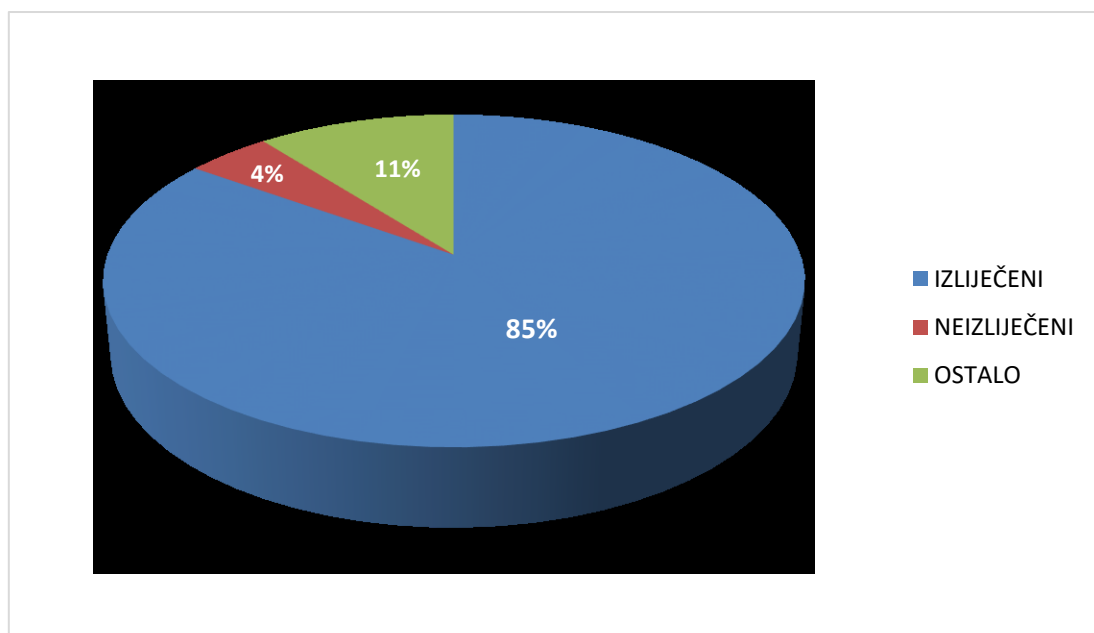


Slika 7: Raspodjela prema stupnjevima VUR-a (ukupno)



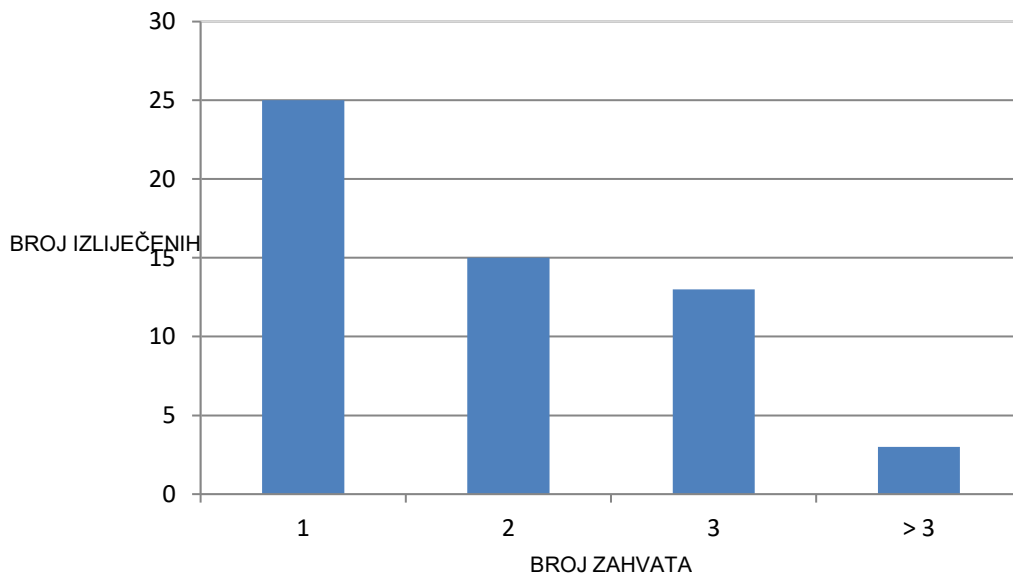
Slika 8: Raspodjela prema stupnjevima VUR-a i usporedba lijeve i desne strane

Da bismo mogli reći da je dijete izliječeno, VUR treba biti odsutan barem dvije godine. Prilikom ove analize pacijenti su svrstavani u skupinu izliječenih ukoliko postoji neki od dijagnostičkih nalaza koji ukazuju na odsustvo VUR-a ili ako je proteklo više od 2 godine od zadnjeg zahvata, a da se roditelji s djetetom više nisu javljali na Kliniku. Isto tako kao recidiv se definira ponovna pojava VUR-a nakon njegovog odsustva dvije ili više godina od proteklog zahvata. Od 66 pacijenata koji su analizirani, njih 56 je uspješno izliječeno endoskopskim načinom liječenja, 3 pacijenta nisu izliječena (VUR nižeg stupnja, refluksna nefropatija, te hipofunkcija bubrega), kod 2 pacijenta VUR je izliječen, ali imaju razvijenu refluksnu nefropatiju kao komplikaciju osnovne bolesti, 4 pacijenta su zadnji zahvat imala prije manje od 2 godine, pa se još ne može govoriti o izlječenju, a 1 pacijent je na kraju izliječen klasičnim kirurškim pristupom. U skupini neizliječenih, u jednom slučaju je rađena hitna nefrektomija, što je ujedno i jedini slučaj u kojem je nastala prava opstrukcija kao posljedica instalacije Defluksa uopće na Klinici. U 2 slučaja možemo govoriti o recidivu (Slika 9).

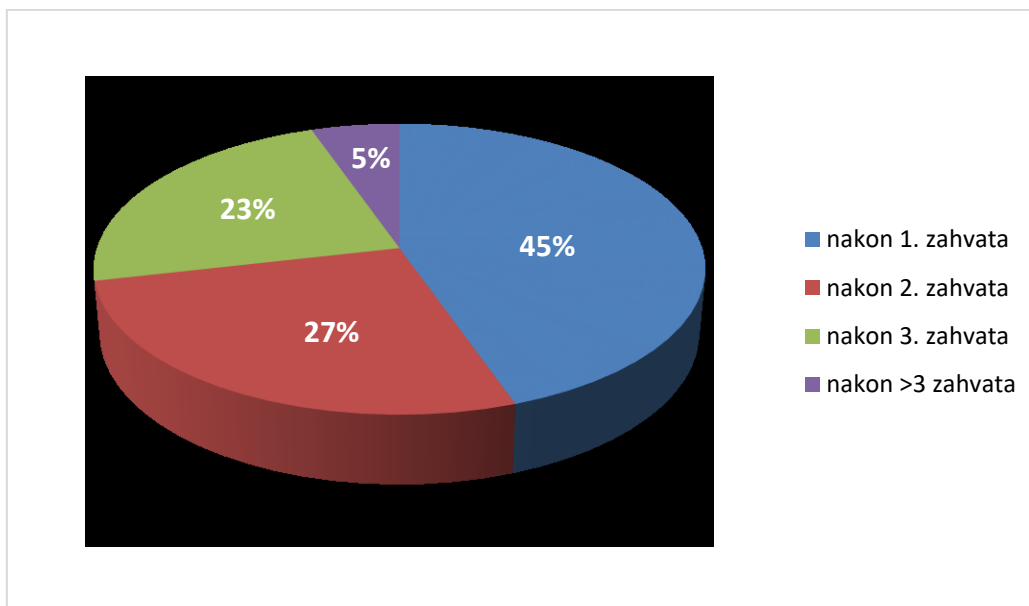


Slika 9: Rezultati endoskopskog liječenja primarnog VUR-

U skupini izliječenih, njih 25 je bilo izliječeno nakon prvog endoskopskog zahvata, 15 nakon drugog, 13 nakon trećeg i 3 nakon više od tri zahvata (Slika 10).



Slika 10: Rezultati endoskopskog liječenja



Slika 11: Rezultati endoskopskog liječenja

7.1. RASPRAVA I ZAKLJUČAK

Radi se o analizi podataka o endoskopskom liječenju primarnog VUR-a dobivenih presjekom kroz dvije godine (2012. i 2013.). U BIS-u je proučena dokumentacija svakog djeteta o zahvatima prije i nakon tih godina. Iako se radi o presjeku i relativno malom uzorku, možemo vidjeti da se rezultati analize podudaraju sa rezultatima navedenim u literaturi. Dobiveni podaci ukazuju na to da je VUR češći u djevojčica, da se češće javlja na lijevoj strani i da su najčešće dijagnosticirani VUR-evi srednje-teškog stupnja. U gotovo pola slučajeva je bio dovoljan jedan endoskopski zahvat za izlječenje, a samo je u oko 5% pacijenata trebalo više od 3 zahvata da bi došlo do izlječenja. Postotak recidiva također nije velik i do ponovnog javljanja VUR-a došlo je u oko 3% slučajeva. Možemo reći da se endoskopski način liječenja zbog svoje visoke učinkovitosti, brzog oporavka i kratkog boravka u bolnici pokazao kao vrlo dobar kompromis u odnosu na konzervativno liječenje i klasični kirurški pristup.

ZAHVALE

Ovom prilikom bih se zahvalila svome mentoru doc.dr.sc. Stjepanu Višnjiću, koji je pristao mentorirati me pri izradi ovog rada te dr. Nikici Lesjaku koji je lektorirao cijeli rad i koji mi je svojom pristupačnošću i savjetima uvelike pomogao u njegovoj izradi. Zahvalila bih se i svom osoblju na Klinici za dječju kirurgiju, koje je moj boravak na Klinici uvijek učinilo ugodnim, kako za vrijeme izrade diplomskog rada, tako i za vrijeme ljetnih praksi svih proteklih godina.

Hvala mojoj obitelji na moralnoj i financijskoj podršci kroz cijelo školovanje, jer bez njih bi sve ovo bilo puno teže ostvariti.

Zahvalila bih se i Samuelu te svim svojim prijateljima i kolegama, koji su cijelo školovanje učinili lakšim i ljepšim periodom života.

LITERATURA

1. Župančić B. *Vezikoureteralni refluks*. U: Župančić B. *Dječja urologija*. Zagreb: Medicinska naklada; 2018.
2. DeFoor WR, Minevich E, Sheldon CA. *Urinary Tract Infections and Vesicoureteral Reflux*. U: Holcomb HW, Murphy PJ, Ostlie DJ. *Ashcraft's Pediatric Surgery*. 6. izd. London etc.: Elsevier; 2014
3. Župančić B, Štampalija F, Župančić V, Bastić M, Bahtijarević Z, Pajić A. *Polu stoljeća kirurgije primarnog vezikoureteralnog refluksa u djece*. *Pediatr Croat*. 2014; 58 (Supl 1): 119 – 125
4. <https://emedicine.medscape.com/article/1016439-overview>
5. Tekgül S, Riedmiller H, Hoebeke P, Kočvara R, Nijman RJM, Radmayr C. *EAU Guidelines on Vesicoureteral Reflux in Children*. *Eur Urol*. 2012; 62: 534 – 542
6. Batinić D. *Bolesti mokraćnih i spolnih organa*. U: Mardešić D i sur. *Pedijatrija*. 8. izd. Zagreb: Školska knjiga; 2016.
7. Fanos V, Cataldi L. *Antibiotics or surgery for vesicoureteric reflux in children*. *Lancet*. 2004; 364: 1720-1722
8. Biočić M, Župančić B. *Urologija dječje dobi*. U: Šoša T, Sutlić Ž, Stanec Z, Tonković I i sur. *Kirurgija*. Zagreb: Naklada Ljevak; 2007.
9. Biočić M, Budimir D, Saraga M, Todorčić J, Šušnjar T, Vukić-Košuljandić Đ i sur. *Suvremeno liječenje vezikoureteralnog refluksa u djece*. *Pediatr Croat*. 2006; 50 (Supl 1): 283 – 296
10. Puri P, Hunziker M. *Vesicoureteral Reflux*. U: Ziegler MM, Azizkhan RG, Allmen D, Weber TR. *Operative pediatric surgery*. 2. izd. New York etc.: McGraw-Hill Education; 2014
11. Radmayr C, Bogaert G, Dogan HS, Kočvara R, Nijman JM, Stein R et al. *EAU Guidelines on Paediatric Urology*. espu. 2018.

- 12.** *Roić G, Cvitković Roić A, Palčić I, Grmoja T, Tripalo Batoš A. Mikcijska urosonografija pojačana kontrastom (ceVUS) u dijagnostici vezikoureteralnog refluksa. Liječ Vjesn. 2016; 138:39–46*
- 13.** *Marković V, Punda A. Nuklearna medicina u nefrologiji i urologiji. Medicinski fakultet Sveučilišta u Splitu, kolegij Nuklearna medicina*
- 14.** *Shaikh N, Hoberman A. Urinary tract infections in children: Long-term management and prevention. UpToDate®. 2018;*
- 15.** *Shaikh N, Hoberman A. Urinary tract infections in infants older than one month and young children: Acute management, imaging, and prognosis. UpToDate®. 2018;*
- 16.** *Mattoo TK, Greenfield SP. Management of vesicoureteral reflux. UpToDate®. 2019;*
- 17.** *Mattoo TK, Greenfield SP. Clinical presentation, diagnosis, and course of primary vesicoureteral reflux. UpToDate®. 2019;*

ŽIVOTOPIS

Rođena sam 19.8.1994. godine u Zagrebu. 2000. godine sam upisala OŠ Stjepana Radića u Božjakovini, a 2002. sam upisala i Osnovnu glazbenu školu Zlatka Grgoševića u Sesvetama. Uz brojne izvannastavne aktivnosti, od 2004. do 2011. godine sam se natjecateljski bavila plesom (show dance i cheerleading), trenirajući u PK „Lana“ u Dugom Selu. 2008. godine sam upisala XV.gimnaziju u Zagrebu, a po završetku srednjoškolskog obrazovanja sam upisala Medicinski fakultet u Zagrebu. Tijekom druge godine studija sam bila demonstrator na Zavodu za anatomiju, te sam se učlanila u pjevački zbor Medicinskog fakulteta „Lege artis“, čiji sam član i danas. U prosincu 2017. godine smo kao zbor dobili posebnu dekanovu nagradu za društveno korisni doprinos Medicinskom fakultetu. Tijekom prvih godina studija sam bila i aktivni član udruge CroMSIC, gdje sam uglavnom radila kao kontakt osoba za strane studente. Zahvaljujući toj udruzi, dvije sam ljetne prakse (u trajanju od mjesec dana) odradila u inozemstvu - 2016. godine u Laboratoriju za prenatalnu dijagnostiku i genetiku na Medicinskom fakultetu u Coimbri (Portugal), a 2017. godine u Kliničkoj bolnici u Varšavi (Poljska), na Odjelu za abdominalnu kirurgiju. Od 2015. do 2018. godine sam bila član EMSA-e, gdje sam primarno radila na projektu Ljetne škole hitne medicine u Dubrovniku (DSS). U akademskoj godini 2018./2019. sam počela raditi kao bolničar na sveučilišnim sportskim igrama, te kao volonter na Liniji za rijetke bolesti.