

# Epitelno mezenhimalna tranzicija u stromi adenokarcinoma in situ i invazivnog adenokarcinoma vrata maternice

---

Omazić, Ivana

Master's thesis / Diplomski rad

2019

Degree Grantor / Ustanova koja je dodijelila akademski / stručni stupanj: **University of Zagreb, School of Medicine / Sveučilište u Zagrebu, Medicinski fakultet**

Permanent link / Trajna poveznica: <https://um.nsk.hr/um:nbn:hr:105:143153>

Rights / Prava: [In copyright](#)/[Zaštićeno autorskim pravom.](#)

Download date / Datum preuzimanja: **2025-02-20**



Repository / Repozitorij:

[Dr Med - University of Zagreb School of Medicine Digital Repository](#)



**SVEUČILIŠTE U ZAGREBU  
MEDICINSKI FAKULTET**

**Ivana Omazić**

**Epitelno mezenhimalna tranzicija u stromi  
adenokarcinoma *in situ* i invazivnog  
adenokarcinoma vrata maternice**

**DIPLOMSKI RAD**



**Zagreb, 2019.**

**SVEUČILIŠTE U ZAGREBU  
MEDICINSKI FAKULTET**

**Ivana Omazić**

**Epitelno mezenhimalna tranzicija u stromi  
adenokarcinoma *in situ* i invazivnog  
adenokarcinoma vrata maternice**

**DIPLOMSKI RAD**

**Zagreb, 2019.**

Ovaj diplomski rad izrađen je na Zavodu za patologiju i citologiju „Ljudevit Jurak“ Kliničkog bolničkog centra „Sestre milosrdnice“ u Zagrebu pod vodstvom prof.prim.dr.sc. Marine Kos i predan je na ocjenu u akademskoj godini 2018./2019.

## **Popis i objašnjenje kratica korištenih u radu:**

SIL – intraepitelna lezija pločastog epitela (engl. squamous intraepithelial lesion)

LSIL – intraepitelna lezija pločastog epitela niskog stupnja (engl. low-grade squamous intraepithelial lesion)

HSIL – intraepitelna lezija pločastog epitela visokog stupnja (engl. high-grade squamous intraepithelial lesion)

CIN 1 – cervikalna intraepitelna neoplazija 1. stupnja

CIN 2 – cervikalna intraepitelna neoplazija 2. stupnja

CIN 3 – cervikalna intraepitelna neoplazija 3. stupnja

AIS – adenokarcinom *in situ*

IAC – invazivni adenokarcinom

HPV – humani papiloma virus

Papa test – citopatološki razmaz po Papanicolaou

HE – hemalaun-eozin

CAFs – s karcinomom povezani fibroblasti (engl. carcinoma associated fibroblasts)

SMA – glatkomišićni aktin (engl. smooth muscle actin)

EMT – epitelno-mezenhimalna tranzicija

MSIP – engl. microwave streptavidin immunoperoxidase

## SADRŽAJ

SAŽETAK.....	
SUMMARY.....	
1. UVOD.....	1
1.1 Građa vrata maternice.....	1
1.2 Klasifikacija novotvorina vrata maternice.....	1
1.3 Adenokarcinom <i>in situ</i> i invazivni adenokarcinom vrata maternice .....	2
1.4 Dezmoplastična reakcija strome i fenomen epitelno-mezenhimalne tranzicije .....	6
2. HIPOTEZA.....	8
3. CILJEVI RADA.....	8
4. MATERIJALI I METODE.....	9
5. REZULTATI.....	11
6. RASPRAVA.....	17
7. ZAKLJUČCI.....	21
8. ZAHVALE.....	22
9. LITERATURA.....	23
10. ŽIVOTOPIS.....	26

## SAŽETAK

### Epitelno mezenhimalna tranzicija u stromi adenokarcinoma *in situ* i invazivnog adenokarcinoma vrata maternice

Ivana Omazić

Često je teško razlikovati adenokarcinom *in situ* od početne invazije invazivnog adenokarcinoma vrata maternice. Imunohistokemijske promjene povezane s invazijom adenokarcinoma vrata maternice slabo su istražene.

Cilj ovog istraživanja bio je utvrditi fenotipske promjene vezane uz epitelno-mezenhimalnu tranziciju u adenokarcinomu *in situ* i invazivnom adenokarcinomu vrata maternice.

Imunohistokemijska ekspresija vimentina, glatkomišićnog aktina, CD34 i E-kadherina određivana je u 10 uzoraka urednog endocervikalnog epitela, 10 uzoraka adenokarcinoma *in situ* i 10 uzoraka invazivnog adenokarcinoma. Intenzitet imunohistokemijske ekspresije procjenjivan je na skali od 0 do 3 (0=nema ekspresije, 3=jaka ekspresija).

U usporedbi s normalnim endocervikalnim epitelom i AIS, pronađeno je pojačano bojanje periglandularne strome IAC na SMA. Reakcija je bila srednje (2) izražena u 6/10 slučajeva IAC, a jaka (3) u samo jednom slučaju IAC. CD34 je bio jako izražen (3) u svim slučajevima normalnog endocervikalnog epitela i AIS. Srednja (2) izraženost CD34 bila je prisutna u 7/10 slučajeva IAC, a niska (1) u 3/10 slučajeva. Intenzitet ekspresije SMA i CD34 ovisio je o dubini invazije atipičnih tumorskih žlijezda. Nisu pronađene razlike u imunohistokemijskoj ekspresiji vimentina i E-kadherina između normalnog endocervikalnog epitela, AIS i IAC.

Epitelno-mezenhimalna tranzicija mogla bi biti mehanizam invazije adenokarcinoma vrata maternice. Ipak, potrebna su daljnja istraživanja kako bi se odredilo koji bi se imunohistokemijski markeri mogli koristiti u razlikovanju adenokarcinoma *in situ* od invazivnog adenokarcinoma vrata maternice.

**Ključne riječi:** adenokarcinom *in situ*, invazivni adenokarcinom, vrat maternice, epitelno-mezenhimalna tranzicija

## SUMMARY

### **Epithelial mesenchymal transition in the stroma of adenocarcinoma *in situ* and invasive adenocarcinoma of the uterine cervix**

**Ivana Omazić**

It is often hard to differentiate among adenocarcinoma *in situ* and early invasive endocervical adenocarcinoma. Little is known of the immunohistochemical changes associated with the invasion of endocervical adenocarcinoma.

The aim of this study was to examine the phenotypic changes associated with the epithelial-mesenchymal transition in adenocarcinoma *in situ* and invasive adenocarcinoma of the uterine cervix.

The immunohistochemical expression of vimentin, smooth-muscle actin, CD34 and E-cadherin was assessed in 10 cases of normal endocervical epithelium, 10 cases of adenocarcinoma *in situ* and 10 cases of invasive adenocarcinoma. The intensity of the immunohistochemical expression was evaluated on a scale from 0 to 3 (0=no expression, 3=high expression).

Compared to normal endocervical epithelium and AIS, there was an increase in the staining of the periglandular stroma for SMA in IAC. The expression was moderate (2) in 6/10 cases of IAC and high (3) in only one case of IAC. CD34 was strongly expressed (3) in all cases of normal endocervical epithelium and AIS. Moderate (2) CD34 expression was found in 7/10 cases of IAC and low (1) in 3/10 cases. The intensity of the expression of both SMA and CD34 correlated with the depth of invasion of atypical tumor glands. There was no difference in the immunohistochemical staining for vimentin and E-cadherin among normal endocervical epithelium, AIS and IAC.

Epithelial-mesenchymal transition might be a mechanism of invasion in endocervical adenocarcinoma. However, further studies are required to determine which immunohistochemical markers could be used in the differentiation of adenocarcinoma *in situ* from invasive adenocarcinoma of the uterine cervix.

**Key words:** adenocarcinoma *in situ*, invasive adenocarcinoma, cervix uteri, epithelial-mesenchymal transition



## 1. UVOD

### 1.1 Građa vrata maternice

Maternični vrat građen je od dva dijela: egzocervikalnog i endocervikalnog (1). Dio koji se nastavlja na rođnicu naziva se egzocervikalnim dijelom i prekriven je višeslojnim, neurožnjelim pločastim epitelom (2). Endocervikalni dio ili kanal prekriven je jednorodnim, mucinoznim cilindričnim epitelom koji stvara uvučenja u stromu (kripte), koje se obično nazivaju endocervikalnim žlijezdama, što nije točno, ali je uvriježeno. Mjesto prelaska pločastog u mucinozni cilindrični epitel naziva se skvamokolumnarnom granicom (1). Položaj skvamokolumnarne granice nije stalan. U djetinjstvu i postmenopauzi granica se nalazi visoko u endocervikalnom kanalu, dok se u generativnoj dobi, ponajprije zbog rasta cerviksa u pubertetu, pomiče prema egzocerviksu. Pod utjecajem hormonskih promjena i vaginalne bakterijske flore dolazi do metaplazije cilindričnog epitela metaplastičnim pločastim epitelom uslijed čega nastaje sekundarna skvamokolumnarna granica (2). Područje između primarne i sekundarne skvamokolumnarne granice naziva se zonom transformacije i najčešće je mjesto nastanka prekanceroza i invazivnih karcinoma materničnoga vrata (1).

### 1.2 Klasifikacija novotvorina vrata maternice

Svjetska zdravstvena organizacija najnovijom klasifikacijom tumora ženskog spolnog sustava iz 2014. godine daje novu podjelu prekanceroza i invazivnih karcinoma vrata maternice. Prekursori, odnosno promjene koje prethode invazivnim karcinomima vrata maternice, a koje se razvijaju u pločastom epitelu, svrstane su u intraepitelne lezije pločastog epitela (engl. squamous intraepithelial lesions – SIL) (3). Ove promjene mogu biti niskoga stupnja (engl. low-grade squamous intraepithelial lesions – LSIL), u koje se ubrajaju promjene koje su se prije nazivale cervikalnom intraepitelnom neoplazijom 1. stupnja (CIN 1), i visokog stupnja (engl. high-grade squamous intraepithelial lesions – HSIL), u koje se ubrajaju promjene koje su se prije nazivale cervikalnom intraepitelnom neoplazijom 2. i 3. stupnja (CIN 2 i CIN 3) (3, 4). Prekursor, odnosno promjena koja prethodi razvoju invazivnog adenokarcinoma vrata maternice naziva se adenokarcinomom *in situ* (AIS) (3).

Karcinomi vrata maternice su ovom, najnovijom klasifikacijom svrstani u karcinome pločastog epitela i karcinome žljezdanog epitela. U skupinu karcinoma žljezdanog epitela svrstani su endocervikalni adenokarcinom uobičajenog tipa, mucinozni karcinom (gastrointestinalnog tipa, intestinalnog tipa i tipa stanica prstena pečatnjaka), viloglandularni, endometrioidni, svijetlostanični, serozni, mezonefrični i adenokarcinom sa sastavnicom neuroendokrinog karcinoma (3) (Tablica 1).

Tablica 1. Klasifikacija adenokarcinoma vrata maternice i prethodećih lezija. Prema: Kurman RJ, Carcangiu ML, Herrington CS, Young RH. WHO classification of tumours of female reproductive organs. 4. izd. Lyon: International agency for research on cancer; 2014. (3).

Tumori žljezdanog epitela i njihovi prekursori	
Adenokarcinom <i>in situ</i>	
Adenokarcinom	
	Endocervikalni adenokarcinom uobičajenog tipa
	Mucinozni karcinom bez posebnih obilježja
	Gastrointestinalni tip
	Intestinalni tip
	Tip stanica prstena pečatnjaka
	Viloglandularni karcinom
	Endometrioidni karcinom
	Svijetlostanični karcinom
	Serozni karcinom
	Mezonefrični karcinom
	Adenokarcinom sa sastavnicom neuroendokrinog karcinoma

### 1.3 Adenokarcinom *in situ* i invazivni adenokarcinom vrata maternice

Karcinom materničnoga vrata četvrta je najčešće dijagnosticirana zloćudna novotvorina u žena, odgovorna za 7.5% smrti od zloćudnih novotvorina (5). Karcinom pločastoga epitela, kao najčešći karcinom materničnoga vrata, dugo je vremena bio u središtu pozornosti. Međutim, posljednjih 50 godina primijećen je porast relativne prevalencije invazivnoga adenokarcinoma vrata maternice, koji danas čini 25% primarnih karcinoma vrata maternice (4, 6). Taj porast pripisuje se padu prevalencije karcinoma pločastog epitela zahvaljujući programima probira, ali i boljoj detekciji adenokarcinoma *in situ* i invazivnog adenokarcinoma. Češće otkrivanje rezultat je unaprjeđenja opreme za uzimanje citoloških uzoraka te boljeg prepoznavanja citoloških obilježja adenokarcinoma (6).

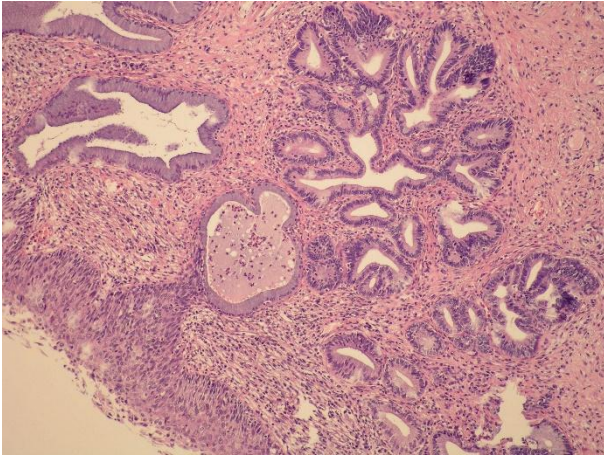
Adenokarcinom *in situ* definira se kao intraepitelna lezija građena od atipičnog žljezdanog epitela zloćudnoga izgleda, ali bez invazije strome, koja, ako se ne liječi, nosi visok rizik razvoja invazivnog adenokarcinoma (IAC) (7). Preduvjet za dijagnozu invazivnog adenokarcinoma vrata maternice je prisutnost stromalne invazije. Od invazivnih adenokarcinoma najzastupljeniji je adenokarcinom uobičajenoga tipa, dok su ostali oblici, kao što su mucinozni, viloglandularni, endometrioidni, serozni i karcinom svijetlih stanica, znatno rjeđi (4).

Adenokarcinom vrata maternice je, kao i karcinom pločastoga epitela, usko vezan uz infekciju visokorizičnim tipovima HPV-a. Osobitost adenokarcinoma je veća prevalencija tipa 18 u odnosu na tip 16 te visoka prevalencija tipa 45, vezanog uz tip 18 (8). Čimbenici rizika za infekciju HPV-om te posljedični razvoj prekanceroznih promjena i invazivnog karcinoma pločastog epitela, kao što su: rano stupanje u spolne odnose, učestalo mijenjanje partnera i pušenje, ujedno su i čimbenici rizika za razvoj adenokarcinoma (6) . Pretpostavlja se da korištenje oralne hormonske kontracepcije također povisuje rizik razvoja adenokarcinoma materničnoga vrata (9).

Adenokarcinom *in situ* obično je asimptomatski (10). Srednja dob pojave adenokarcinoma *in situ* je 30 do 40 godina, što je 10 do 15 godina ranije od srednje dobi pojave invazivnog adenokarcinoma vrata maternice (4). Za razliku od adenokarcinoma *in situ*, invazivni adenokarcinom daje simptome, ali su često nespecifični i blagi. Pacijentice se javljaju zbog sukrvavog iscjetka, povremenog, bezbolnog krvarenja i boli u području zdjelice (2). Ipak, velik dio pacijentica otkriva se u asimptomatskoj fazi bolesti zahvaljujući programima probira za karcinom vrata maternice Papa testom (citopatološkim razmazom po Papanicolaou) ili testiranjem na visokorizične tipove HPV-a. Svaki pozitivan test na visokorizične tipove HPV-a također je potrebno nadopuniti Papa testom (10). Kako je nalaz atipičnih žljezdanih stanica Papa testom često nedostatan za definitivnu interpretaciju, svaki pozitivni citološki nalaz mora slijediti kolposkopska pretraga i ciljana biopsija (11). Zbog smještaja unutar endocervikalnog kanala, AIS i invazivni adenokarcinom često nisu vidljivi kolposkopski što predstavlja izazov za adekvatno uzimanje biopsije (10).

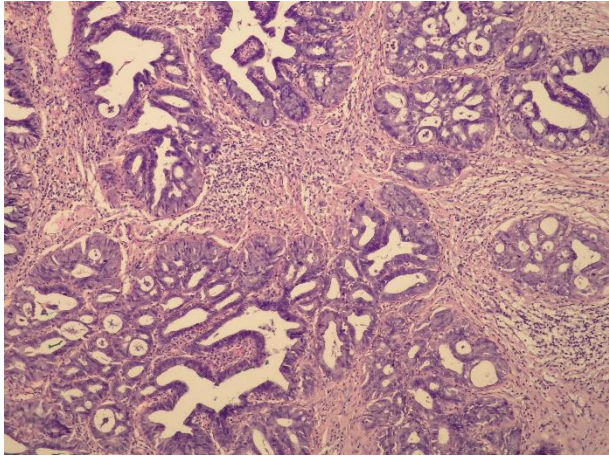
Konačna dijagnoza AIS i invazivnog adenokarcinoma postavlja se na temelju patohistološke analize biopтата. Normalno se u području zone transformacije nalazi jednoslojni cilindrični epitel s bazalno smještenim jezgrama i obilnom mucinoznom citoplazmom (6).

AIS se mikroskopski očituje pseudostratifikacijom jezgara, povećanjem omjera jezgre i citoplazme u korist jezgre, mitozama i apoptozom (10). Jezgre su uvećane i izdužene, često se i preklapaju, a unutar citoplazme stanica nalaze se na različitoj visini čime se dobiva dojam da se nalaze u više redova (stratuma). Pseudostratifikacija epitela te povećanje jezgara daju epitelu hiperkromatski izgled koji se može primijetiti i na malom povećanju mikroskopa (Slika 1). Unutar mnogih žlijezda područje atipičnoga epitela oštro je ograničeno od normalnog endocervikalnog epitela te se jasno uočava razlika u izgledu (6).



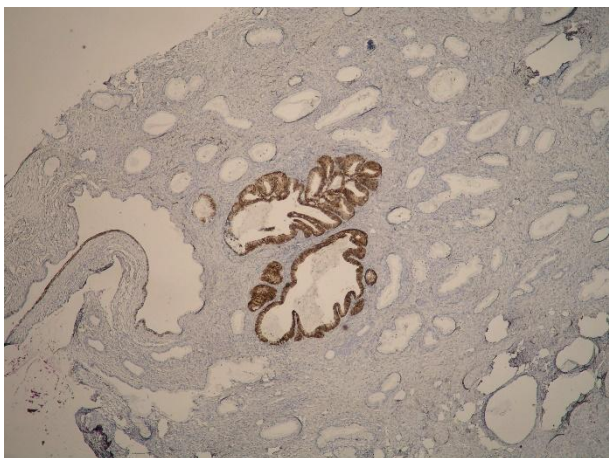
Slika 1. Adenokarcinom *in situ* vrata maternice. Pseudostratifikacija i hiperkromazija jezgara uočavaju se već na manjem povećanju. Na slici je vidljiva i intraepitelna promjena pokrovnog višeslojnog pločastog epitela visokog stupnja (HSIL). (HE x100)

Mikroskopsko razlikovanje AIS od invazivnog adenokarcinoma u nekim je slučajevima teško. Početni probij bazalne membrane obilježen je reakcijom okolne strome, a određivanje kliničkog stadija ovisi o dubini, odnosno udaljenosti od pokrovnog epitela endocerviksa, kao i o širini polja u kojem se ove osobine nalaze (12). Invazivni adenokarcinom najčešćeg, uobičajenog tipa, građen je od nepravilnih žljezdanih struktura obloženih atipičnim epitelom, koje infiltriraju stromu vrata maternice. U odnosu na mikroskopske osobine AIS, invazivni adenokarcinom pokazuje složeniju arhitekturu što se očituje kao konfluirajuće ili kribriformne žljezdolike tvorbe s jezgrama koje su također hiperkromatske i mitotski aktivne, no polimorfnije i uočljivih jezgrica (Slika 2). Često se unutar žljezdolikih tvorbi nalazi nekrotični detritus, a mitoze su brojnije i, ponekad, jasno patološke (6).



Slika 2. Invazivni adenokarcinom vrata maternice. Nepravilne žljezdane strukture obložene atipičnim epitelom infiltriraju stromu vrata maternice. U odnosu na mikroskopske osobine AIS, invazivni adenokarcinom pokazuje složeniju arhitekturu što se očituje kao konfluirajuće ili kribriformne žljezdolike tvorbe obložene atipičnim epitelom. (HE x200)

Na malim bioptičkim uzorcima ponekad je potrebno razlikovati neke dobroćudne promjene nejasne morfologije, invaziju endometrioidnog karcinoma endometrija u stromu cerviksa ili diferencijalno dijagnostički razlučiti o kojem se tipu adenokarcinoma vrata maternice radi. Metoda izbora pri tome je imunohistokemija jer su gotovo svi adenokarcinomi *in situ* i invazivni adenokarcinomi pozitivni na HPV tipove visokoga rizika pa difuzna pozitivnost na p16 govori u prilog takvih lezija (Slika 3). Istovremena pozitivnost na marker stanične proliferacije Ki67 ima dodatnu vrijednost u razlikovanju malignih od benignih lezija (6).



Slika 3. Imunohistokemijska reakcija na p16 jako je pozitivna u žlijezdama s osobinama adenokarcinoma *in situ*, dok je u okolnim endocervikalnim žlijezdama urednog epitela negativna. (p16 x100)

#### **1.4 Dezoplastična reakcija strome i fenomen epitelno-mezenhimalne tranzicije**

Prema TNM klasifikaciji i Međunarodnoj federaciji ginekologa i porodničara (FIGO) stupnjevanje karcinoma vrata maternice je kliničko (7, 12). Iznimka su rani stadiji invazivne bolesti, čije je razlikovanje od preinvazivnih lezija moguće isključivo histopatološki. Rano prepoznavanje i mjerenje dubine invazije strome preduvjet je ispravne dijagnoze, liječenja i prognoze. Ne postoje jasne smjernice za određivanje stromalne invazije kod žljezdanih lezija, što predstavlja glavni izazov u suvremenoj dijagnostici. Osobit problem nastaje kada do invazije dolazi duboko u endocervikalnim kriptama. Tada, u slučaju oskudne i plitke biopsije, invazija može biti podcijenjena (12).

Jedan od najranijih znakova invazije općenito je dezoplastična reakcija strome, koja nastaje međudjelovanjem epitelne komponente tumora i mezenhimalne strome koja ju okružuje (12, 13). U dezoplastičnoj peritumoralnoj stromi prisutna je posebna vrsta fibroblasta koji se nazivaju fibroblasti povezani s karcinomom (engl. carcinoma associated fibroblasts – CAFs) ili miofibroblasti (14). Takvi fibroblasti imaju promijenjeni fenotip karakteriziran smanjenom ekspresijom CD34, a pojačanom ekspresijom glatkomišićnog aktina (engl. smooth muscle actin – SMA) (13-15). Pokazalo se da su ti miofibroblasti važan faktor za invaziju i metastatsko širenje karcinoma te stoga brojni radovi predlažu određivanje ekspresije CD34 i SMA u diferencijalnoj dijagnozi preinvazivnih i invazivnih lezija (14). Ne postoji suglasje oko mehanizma nastanka miofibroblasta, ali velik broj autora podupire teoriju epitelno-mezenhimalne tranzicije (EMT) (13).

Epitelno-mezenhimalna tranzicija je biološki proces kojim epitelne stanice putem višestrukih biokemijskih promjena stječu mezenhimalni stanični fenotip. Proces prva opisuje Elizabeth Hay promatrajući razvoj primitivne pruge kod pilećih embrija, pod nazivom epitelno-mezenhimalna transformacija. Termin transformacija kasnije se zamjenjuje s tranzicija kako bi se naglasila reverzibilnost procesa. Epitelno-mezenhimalna tranzicija se klasificira u tri podtipa. Tip 1 EMT-a vezuje se uz implantaciju, embriogenezu i razvoj organa, a tip 2 EMT-a nalazimo u procesima cijeljenja rana, regeneracije tkiva i fibroze organa. Tip 3 EMT-a odvija se u neoplastičnim stanicama koje tim putem stječu invazivnu i metastatsku sposobnost. Upravo tip 3 EMT-a neki autori smatraju odlučujućim za stjecanje metastatskog potencijala u epitelnim tumorima. Mnogi su znanstvenici ovu teoriju osporavali činjenicom kako stanice metastatskih kolonija histopatološki nalikuju primarnom tumoru, odnosno pokazuju epitelni, a ne mezenhimalni fenotip. Danas se to objašnjava procesom mezenhimalno-epitelne tranzicije (MET) kojim se, zbog promijenjenog mikrookoliša i nedostatka signala iz primarnog tumora, ponovno uspostavlja epitelni fenotip u karcinomskim metastazama (16).

Epitelno-mezenhimalna tranzicija opisana je u metastaziranju brojnih tumora, uključujući i cervikalne karcinome (12). Sukladno sve većem prepoznavanju EMT-a kao mehanizma stjecanja metastatskog potencijala, nametnula se potreba za određivanjem morfoloških, imunohistokemijskih i molekularnih kriterija za definiranje EMT-a. Epitelne stanice su apikalno-bazalno polarizirane stanice međusobno vezane tijesnim spojevima, adherentnim spojevima i dezmosomima. Suprotno tome, mezenhimalne stanice su vretenastog izgleda i međusobno slabo vezane što im daje sposobnost migracije (17). E-kadherin, koji je prisutan u adherentnim spojevima, veže se za beta-katenin i formira kompleks vezan uz aktinski citoskelet. Na taj način onemogućava invaziju i metastaziranje epitelnih stanica te održava njihovu polarnost. Gubitak ekspresije E-kadherina te pojačana ekspresija mezenhimalnog intermedijarnog filamena vimentina smatraju se molekularnim obilježjima epitelno-mezenhimalne tranzicije (17, 18).

Vođeni poznatom činjenicom da su gotovo svi karcinomi materničnoga vrata pozitivni na HPV tipove visokoga rizika, brojni radovi nastojali su pokazati povezanost HPV infekcije s indukcijom epitelno-mezenhimalne tranzicije. Hellner i sur., a kasnije i Cheng i sur. pokazali su da ekspresija HPV16 E6 i E7 onkogeni u epitelnim stanicama suprimira ekspresiju E-kadherina, a povisuje ekspresiju vimentina i glatkomišićnog aktina, što su osnovna molekularna obilježja epitelno-mezenhimalne tranzicije (19, 20). Zanimljivo je da su Hellner i sur. pokazali da opseg ekspresije molekularnih obilježja EMT-a ne odgovara opsegu povećanja mRNA ekspresije što ukazuje da HPV16 onkoproteini mogu inducirati EMT i netranskripcijskim mehanizmima (20).

## **2. HIPOTEZA**

Hipoteza ovog istraživanja je da se uslijed fenomena epitelno-mezenhimalne tranzicije fenotip mezenhimalnih stanica strome, u adenokarcinomu *in situ* i invazivnom adenokarcinomu vrata maternice, mijenja te da je ta promjena to izraženija što je promjena u epitelu izraženija, a što bi se očitovalo promijenjenom imunohistokemijskom reakcijom na određene antigene. Hipoteza je također da se izraženost E-kadherina u epitelnim stanicama adenokarcinoma *in situ* i invazivnog adenokarcinoma vrata maternice mijenja, odnosno da je slabija kod izraženije promjene epitela.

## **3. CILJEVI RADA**

Ciljevi rada su imunohistokemijski, uz pomoć protutijela, ispitati izraženost vimentina, glatkomišićnog aktina i CD34 u stanicama strome koje okružuju endocervikalne žlijezde te izraženost E-kadherina u epitelnim stanicama i utvrditi postoji li razlika u izraženosti imunohistokemijske reakcije kod vrata maternice bez premalignih promjena, adenokarcinoma *in situ* i invazivnog adenokarcinoma vrata maternice, a ako postoji radi li se o statistički značajnoj razlici.



#### 4. MATERIJALI I METODE

Za ispitivanje je korišteno po 10 bioptičkih uzoraka tkiva vrata maternice uklopljenog u parafin, na kojima je, metodom bojenja hemalaun-eozinom (HE), postavljena dijagnoza AIS ili invazivnog adenokarcinoma vrata maternice. Uzorci tkiva potjecali su iz arhive Zavoda za patologiju i citologiju „Ljudevit Jurak“ Kliničkog bolničkog centra „Sestre milosrdnice“ u Zagrebu. Dijagnoza AIS ili invazivnog adenokarcinoma postavljena je na konizatima vrata maternice, odnosno na uzorcima vrata maternice nakon histerektomije. Za kontrolnu skupinu korišteno je 10 uzoraka tkiva vrata maternice koji su izuzeti i rutinski pregledani na maternicama odstranjenima iz razloga koji nisu bili zloćudne prirode (prolaps, miomi). Svi ovi uzorci obrađeni su standardnom metodom, fiksirani u 10% puferiranom formalinu, uklopljeni u parafinske blokove, rezani na debljinu od 5 µm, deparafinizirani i obojeni HE.

Od izabranih reprezentativnih uzoraka tkiva iz parafinskih blokova učinjena su po 4 dodatna reza koji su obrađeni imunohistokemijskom metodom. Prisutnost fibroblasta i miofibroblasta analizirana je pomoću monoklonskih protutijela proizvođača Dako Epos, Danska na vimentin (monoklonsko mišje; klon V9; kod 0725; razrjeđenje 1:50), SMA (monoklonsko mišje; klon 1A4; kod 0851; razrjeđenje 1:50) i CD34 (monoklonsko mišje; klon QBEnd10; kod 7165; razrjeđenje 1:50). Ekspresija E-kadherina analizirana je pomoću monoklonskog protutijela na E-kadherin (monoklonsko mišje; klon NCH-38; kod IR059; ready to use). Za vizualizaciju je korišten LSAB sustav na automatiziranom stroju za imunohistokemijsko bojenje Dako TechMate uz primjenu streptavidin imunoperoksidaze prema protokolu MSIP (engl. microwave streptavidin immunoperoxidase).

Reprezentativni rezovi analizirani su mikroskopski. Reakcija na vimentin, SMA i CD34 procjenjivana je na povećanju mikroskopa 100x, u kontrolnoj skupini u području gdje je nađen najveći broj endocervikalnih žlijezda, a u skupini s AIS i IAC na cijeloj površini odabranog reza s patološkom promjenom. Mezenhimalne stanice smatrane su pozitivnima ako je citoplazma pokazivala žutosmeđu obojenost. Izraženost reakcije u stanicama strome vrednovana je semikvantitativo u obliku postotka stanica koje su pokazivale imunoreaktivnost. Ukoliko reakcija nije bila uopće izražena vrednovana je s 0, slabo izražena reakcija (u manje od 33% stanica) vrednovana je s 1, srednje izražena reakcija (u 33 do 66% stanica) vrednovana je s 2, a jako izražena reakcija (u više od 66% stanica) vrednovana je s 3. Izraženost reakcije na E-kadherin procjenjivana je na membrani epitelnih stanica žlijezda (12).

Za statističku analizu dobivenih podataka korišten je programski paket IBM SPSS Statistics za Windows (inačica 20.0) i Microsoft Excel (inačica 12). Uspoređivana je razlika u imunohistokemijskoj ekspresiji SMA i CD34 između skupina AIS i IAC. S obzirom na male skupine i raspodjelu podataka, testiranje statističke značajnosti provedeno je neparametrijskim t-testom za nezavisne uzorke. Prihvaćena mogućnost pogreške je  $\alpha < 0,05$ , a sve p-vrijednosti manje od 0,05 smatrane su statistički značajnima. Deskriptivna statistika provedena je za dob pacijentica prikazom frekvencije (N), aritmetičke sredine (Mean), standardne devijacije (SD), standardne greške (SE), minimalne i maksimalne vrijednosti (Min i Max).

## 5. REZULTATI

Dob bolesnica s AIS i IAC te bolesnica kontrolne skupine prikazana je na Tablici 2. Prosječna dob pacijentica s AIS iznosila je 37,5 godina (raspon 28-51), a prosječna dob pacijentica s invazivnim adenokarcinomom iznosila je 48,6 godina (raspon 38-68) (Tablica 3).

Tablica 2. Dob bolesnica s AIS i IAC te bolesnica kontrolne skupine.

BROJ	AIS	IAC	KONTROLA
1	40	43	49
2	30	38	47
3	35	65	67
4	51	56	45
5	45	38	72
6	35	44	68
7	47	38	37
8	28	43	54
9	34	68	49
10	30	53	52

Tablica 3. Deskriptivna statistika za dob bolesnica. Frekvencija (N), aritmetička sredina (Mean), standardna devijacija (SD), standardna greška (SE), minimalna i maksimalna vrijednost (Min i Max).

	N	Mean	SD	SE	Min	Max
AIS	10	37,50	7,91	2,50	28	51
IAC	10	48,60	11,26	3,56	38	68

Tablica 4. Dob, klinička dijagnoza, učinjeni zahvat i konačna dijagnoza bolesnica iz kontrolne skupine.

BROJ	DOB	KLINIČKA DIJAGNOZA	ZAHVAT	PHD
1	49	Uterus myomatosus	Histerektomija	Leiomyomata uteri
2	47	Uterus myomatosus	Histerektomija	Leiomyomata uteri
3	67	Prolapsus uteri	Histerektomija	Opis
4	49	Uterus myomatosus	Histerektomija	Leiomyomata uteri
5	45	Složena atipična hiperplazija endometrija	Histerektomija	Opis
6	72	Prolapsus uteri	Histerektomija	Opis
7	68	Prolapsus uteri	Histerektomija	Opis
8	37	Uterus myomatosus	Histerektomija	Leiomyomata uteri
9	54	Prolapsus uteri	Histerektomija	Opis
10	52	Prolapsus uteri	Histerektomija	Opis

Izraženost imunohistokemijske reakcije na vimentin u stanicama strome kontrolne skupine, AIS i IAC nije se razlikovala te je u sve tri skupine vrednovana s 2 ili 3. Samo u 1/10 slučajeva iz kontrolne skupine, i to oko žlijezda smještenih dublje unutar endocervikalnog kanala, imunohistokemijska reakcija vrednovana je s 1 (Tablica 5).

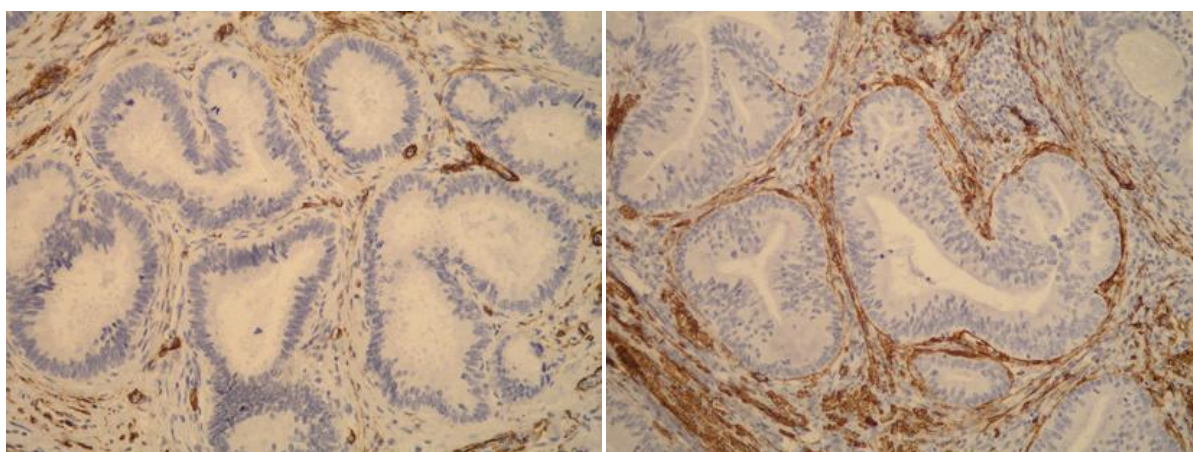
Tablica 5. Imunohistokemijska reakcija na vimentin u stromi oko žlijezda kontrolne skupine, AIS i IAC.

BROJ	KONTROLNA SKUPINA	AIS	IAC
1	3	3	3
2	3	3	3
3	3	3	3
4	3	3	3
5	2	3	3
6	3	3	3
7	3	3	3
8	1	3	3
9	3	3	3
10	3	3	3

Imunohistokemijska reakcija na SMA u stromi oko žlijezda kontrolne skupine bila je u svih 10/10 slučajeva izražena tek u pojedinačnim stanicama te vrednovana kao 1. U stromi oko žlijezda s osobinama AIS vrlo oskudna reakcija vrednovana kao 1 pronađena je također u svih 10/10 analiziranih uzoraka. U stromi oko žlijezda invazivnog adenokarcinoma imunohistokemijska reakcija na glatkomišićni aktin razlikovala se ovisno o dubini invazije žlijezda. Oko žlijezda koje su pliće invadirale stijenku vrata maternice reakcija je bila oskudna i vrednovana kao 1 u 3/10 slučajeva, a srednje izražena i vrednovana kao 2 u 6/10 slučajeva. U 1/10 slučajeva, kod kojega je invazija tumorskim stanicama bila vrlo duboka, reakcija je bila jako izražena te vrednovana kao 3 (Tablica 6, Slika 4). Statističkom analizom utvrđena je statistički značajna razlika u intenzitetu reakcije na SMA između AIS i invazivnog adenokarcinoma (neparametrijski t-test za nezavisne uzorke,  $p < 0,0001$ ).

Tablica 6. Imunohistokemijska reakcija na SMA u stromi oko žlijezda kontrolne skupine, AIS i IAC.

BROJ	KONTROLNA SKUPINA	AIS	IAC
1	1	1	3
2	1	1	2
3	1	1	2
4	1	1	1
5	1	1	2
6	1	1	2
7	1	1	1
8	1	1	1
9	1	1	2
10	1	1	2

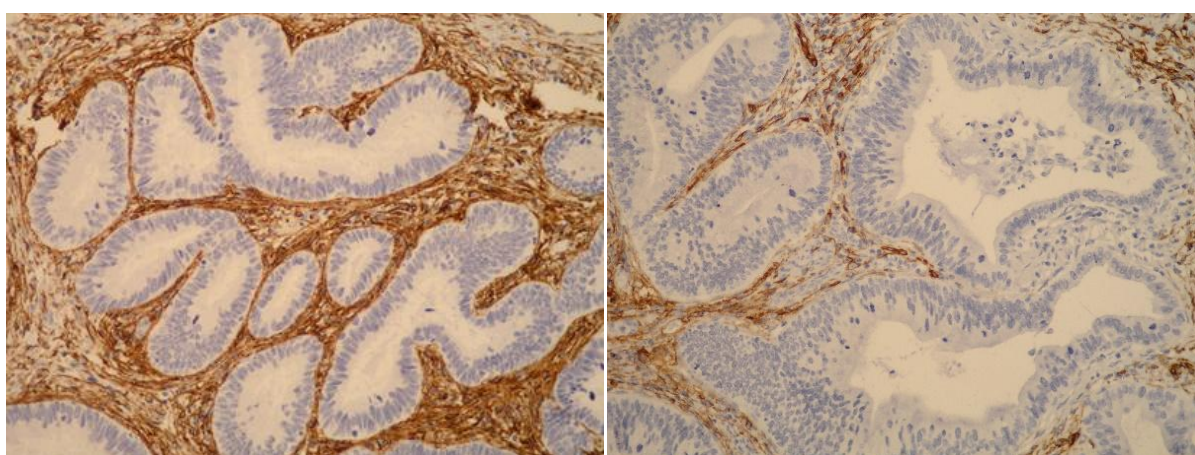


Slika 4. Izraženost SMA u stanicama strome oko žlijezda s osobinama AIS (lijevo) i IAC (desno). (SMA x200)

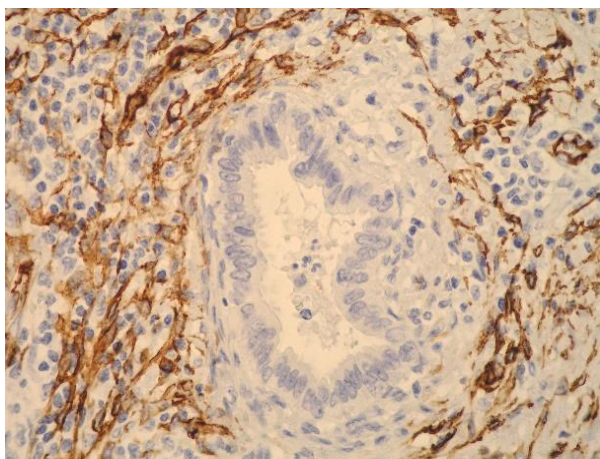
Imunohistokemijska reakcija na CD34 u stromi oko žlijezda kontrolne skupine bila je u svih 10/10 slučajeva jako izražena te vrednovana kao 3. U stromi oko žlijezda s osobinama AIS jako izražena reakcija vrednovana kao 3 također je pronađena u svih 10/10 uzoraka AIS. U stromi oko žlijezda s IAC reakcija na CD34 razlikovala se ovisno o dubini invazije žlijezda. U 7/10 slučajeva, kod kojih su žlijezde pliće invadirale stijenku vrata maternice, reakcija je bila srednje izražena te vrednovana kao 2, a u 3/10 slučajeva, kod kojih je invazija tumorskim stanicama bila vrlo duboka, reakcija je bila slabo izražena te vrednovana kao 1 (Tablica 7, Slika 5). Oko pojedinačnih žlijezda koje su najdublje invadirale stromu reakcija je bila negativna (Slika 6). Statističkom analizom utvrđena je statistički značajna razlika u intenzitetu reakcije na CD34 između AIS i invazivnog adenokarcinoma (neparametrijski t-test za nezavisne uzorke,  $p < 0,0001$ ).

Tablica 7. Reakcija na CD34 u stromi oko žlijezda kontrolne skupine, AIS i IAC

BROJ	KONTROLNA SKUPINA	AIS	IAC
1	3	3	1
2	3	3	2
3	3	3	2
4	3	3	2
5	3	3	1
6	3	3	2
7	3	3	2
8	3	3	2
9	3	3	2
10	3	3	1



Slika 5. Izraženost CD34 u stanicama strome oko žlijezda s osobinama AIS (lijevo) i IAC (desno). (CD34 x200)



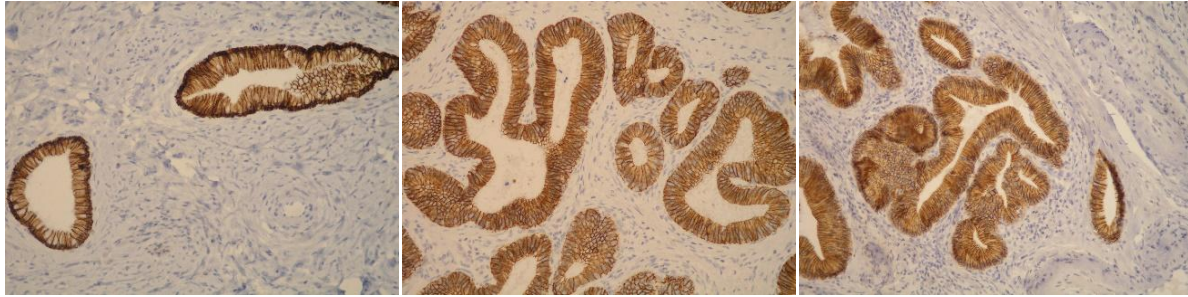
Slika 6. Negativna reakcija na CD34 u stanicama strome koje okružuju jednu od najdublje infiltrirajućih tumorskih žlijezda IAC. (CD34 x400).

Izraženost imunohistokemijske reakcije na E-kadherin u epitelnim stanicama žlijezda kontrolne skupine, AIS i IAC nije se razlikovala te je u sve tri skupine bila jaka i vrednovana s 3+ (Tablica 8, Slika 7). U 1/10 slučajeva invazivnog adenokarcinoma jaka izraženost reakcije (3+) bila je prisutna čak i u žlijezdi koja je najdublje infiltrirala stijenku vrata maternice.

Tablica 8. Reakcija na E-kadherin u epitelnim stanicama žlijezda kontrolne skupine, AIS i IAC

BROJ	KONTROLNA SKUPINA	AIS	IAC
1	3+	3+	3+
2	3+	3+	3+
3	3+	3+	3+
4	3+	3+	3+
5	3+	3+	3+
6	3+	3+	3+
7	3+	3+	3+
8	3+	3+	3+
9	3+	3+	3+
10	3+	3+	3+





Slika 7. Usporedni prikaz izraženosti E-kadherina u epitelu žlijezda kontrolne skupine (lijevo), AIS (sredina) i IAC (desno). (E-kadherin x200)



## 6. RASPRAVA

Porast prevalencije adenokarcinoma vrata maternice nametnuo je potrebu za definiranjem diferencijalno dijagnostičkih kriterija za razlikovanje adenokarcinoma *in situ* i invazivnog adenokarcinoma te AIS i IAC od sličnih benignih i reaktivnih promjena. Rano prepoznavanje invazivne bolesti preduvjet je uspješnog liječenja i prognoze, a unatoč postojećim smjernicama, postoje velike objektivne poteškoće prilikom određivanja stromalne invazije, osobito kada je riječ o početnoj invaziji strome. O tome svjedoče i istraživanja koja su pokazala da se za velik broj dijagnoza AIS, postavljenih na inicijalnoj biopsiji, nakon konačne operacije ispostavi da se radilo o invazivnom adenokarcinomu. (21).

Poteškoće pri procjeni dubine invazije adenokarcinoma vrata maternice nastaju zbog različitog načina njegovog rasta (osobito kod egzofitičnih tumora), ali i značajne subjektivnosti dijagnostičara (interobserver variability). Zbog toga je, osim mjerenja dubine same invazije, oko čijih načina također postoje oprečna mišljenja, predložena i drugačija procjena invazije s obzirom na način rasta invazivnih žlijezda, koja zasada nije široko prihvaćena (22).

Neki autori radova predlažu određivanje imunohistokemijskih markera dezmozoplastične reakcije strome, odnosno epitelno-mezenhimalne tranzicije kao mehanizma njezinog nastanka, u svrhu ranog prepoznavanja invazivne bolesti i razlikovanja AIS i IAC. Međutim, periglandularna stromalna reakcija može biti izrazito slabo izražena te joj nedostaju uobičajene osobine dezmozoplastične reakcije strome, a time i jasni znakovi epitelno-mezenhimalne tranzicije (23).

Rezultati ovog istraživanja nisu nedvojbeno potvrdili postavljenu hipotezu da se, uslijed fenomena epitelno-mezenhimalne tranzicije, fenotip mezenhimalnih stanica strome koje okružuju endocervikalne kripte u materničnom vratu bez premalignih promjena, u adenokarcinomu *in situ* i u invazivnom adenokarcinomu mijenja, te da je ta promjena to izraženija što je promjena u epitelu izraženija.

Imunohistokemijski jako izražena reakcija na vimentin oko žlijezda sve tri skupine bila je očekivana s obzirom da je stroma, koja okružuje žlijezde, mezenhimalnog podrijetla. U jednom slučaju iz kontrolne skupine, i to oko žlijezda smještenih dublje unutar endocervikalnog kanala, reakcija je bila slabije izražena što vjerojatno odražava fiziološku različitost gustoće vezivne strome na toj anatomskej lokaciji.

Neki radovi opisuju imunohistokemijsku ekspresiju vimentina unutar samih tumorskih stanica adenokarcinoma *in situ* i invazivnog adenokarcinoma vrata maternice te ju uspoređuju s ekspresijom unutar normalnog endocervikalnog epitela i nekih reaktivnih promjena (24). Stewart i sur. našli su izrazitiju ekspresiju vimentina unutar najdublje infiltrirajućih tumorskih stanica endocervikalnog adenokarcinoma, ali ne i u prevladavajućim i tipičnim žljezdanim tumorskim elementima (25). U ovom radu, međutim, naglašena imunohistokemijska reakcija na vimentin u epitelnim stanicama AIS i IAC nije zamijećena. Također, mišljenja smo kako bi identifikacija ekspresije unutar samih tumorskih stanica bila izrazito teška zbog intenzivnog bojenja okolne strome, a o čemu svjedoče i sami autori.

Imunohistokemijska reakcija na glatkomišićni aktin u skupini bolesnica s AIS i IAC bila je donekle iznenađujuća. U stromi oko žlijezda s osobinama AIS reakcija je bila slabo izražena u svih 10 slučajeva. Reakcija oko žlijezda s osobinama IAC ovisila je o dubini invazije žlijezda te je oko žlijezda koje su plīce invadirale stijenku vrata maternice bila slabo izražena, dok je oko dublje invadirajućih žlijezda bila jako izražena. Ovakav nalaz mogao bi se objasniti činjenicom da epitelne stanice AIS, kao i epitelne stanice IAC s plīćom invazijom stijenke, nisu još zadobile dovoljan broj mutacija da bi utjecale na fenotipske osobine stanica strome. Oslanjajući se na literaturu, koja opisuje impresivnu i statistički značajnu razliku u ekspresiji SMA između AIS i IAC, očekivali smo jače izraženu reakciju u skupini invazivnih adenokarcinoma (21, 26).

S obzirom na objavljene rezultate istraživanja EMT-a na karcinomima drugih lokalizacija, odnosno drugim vrstama karcinoma, u skupini IAC (a imajući u vidu u literaturi opisanu pretvorbu fibroblasta u CAFs, odnosno u stanice s jače izraženim osobinama glatkomišićnih stanica) ipak se očekivala jače izražena reakcija na glatkomišićni aktin u stromi. Međutim, u istraživanjima u kojima se ova pojava opisuje proučavano je tkivo karcinoma drugih organa, poglavito dojke i prostate, u kojemu su oko nakupina zloćudnih žlijezda i stanica opisane i peritumoralne retrakcijske pukotine. Nastanak ovih pukotina tumačen je promijenjenim osobinama fibroblasta strome koji zadobivajući glatkomišićni fenotip dovode do retrakcije strome i uočljivih peritumoralnih pukotina. U literaturi nisu pronađeni podaci o postojanju peritumoralnih pukotina oko tumorskih žlijezda adenokarcinoma vrata maternice, bilo da se radilo o adenokarcinomu *in situ* ili invazivnom adenokarcinomu. Njihovo nepostojanje u tkivu adenokarcinoma *in situ* moglo bi se objasniti činjenicom da zloćudne epitelne stanice još nisu razvile sposobnost lučenja čimbenika koji dovode do promjene fenotipa stanica strome, no zasad ne postoji objašnjenje zbog čega tih pukotina nema (ili do sada nisu opisane) u tkivu invazivnog adenokarcinoma vrata maternice.

Imunohistokemijska reakcija na CD34 u stanicama strome, koja je bila očekivano jako pozitivna oko žlijezda kontrolne skupine, pokazala se jednako pozitivnom i oko žlijezda s osobinama AIS, dok je kod žlijezda s osobinama IAC ovisila o dubini invazije žlijezda i bila slabo izražena samo oko žlijezda kod kojih je invazija tumorskim stanicama bila vrlo duboka. Objašnjenje za ovakav rezultat vjerojatno odgovara onome o promjeni fenotipskih osobina fibroblasta strome u smislu glatkomišićnoga fenotipa, a to je da zloćudne stanice AIS i plitko invadirajućeg IAC još nisu razvile sposobnost indukcije jako izraženih fenotipskih promjena u stanicama strome.

Najveće iznenađenje bili su rezultati izraženosti E-kadherina u stanicama AIS i IAC. Jaka izraženost E-kadherina u epitelnim stanicama endocervikalnih žlijezda uredne građe iz kontrolne skupine bila je očekivana. Međutim, očekivala se njegova slabija izraženost u stanicama AIS, a osobito IAC. Navedeno nije pronađeno već je reakcija u sve tri skupine bila jako izražena. Premda je u literaturi pronađena različita izraženost E-kadherina u stanicama prekanceroznih promjena i karcinomskim stanicama, ta se promjena, odnosno slabija izraženost ili gubitak izraženosti E-kadherina, na vratu maternice ispitivala na stanicama pločastog epitela (27). U literaturi su pronađena dva moguća objašnjenja za jednaku izraženost E-kadherina u epitelu žlijezda sve tri ispitivane skupine. Prvo polazi od činjenice da postoji više vrsta kadherina pa bi možda određivanje ekspresije neke druge vrste bilo prikladnije za adenokarcinome vrata maternice. Naime, kadherini su skupina adhezijskih molekula između stanica koje se dijele u tri podskupine: klasične kadherine, neklasične kadherine i protokadherine. Najbolje je proučena podskupina klasičnih kadherina, koja se nadalje dijeli na uglavnom epitelni kadherin (E-kadherin), placentalni kadherin (P-kadherin) i neuralni kadherin (N-kadherin). Han i sur. istraživali su izraženost i E-kadherina i P-kadherina u endocervikalnom žljezdanom epitelu urednog izgleda, adenokarcinomu *in situ* i invazivnom adenokarcinomu vrata maternice. Njihovi rezultati, kao i rezultati ovoga istraživanja, pokazuju očuvanu imunohistokemijsku ekspresiju E-kadherina u AIS i IAC. Zanimljivo je da autori nalaze pojačanu ekspresiju P-kadherina u zloćudnim žljezdanim lezijama i to s većom učestalošću u invazivnim adenokarcinomima u odnosu na preinvazivni adenokarcinom *in situ*. Kako P-kadherin nije prisutan u normalnom endocervikalnom žljezdanom epitelu, autori predlažu P-kadherin kao mogući marker invazivne bolesti u žljezdanim lezijama vrata maternice (28). Drugo moguće objašnjenje očuvane ekspresije E-kadherina u AIS i IAC je da će do gubitka ekspresije E-kadherina doći u stanicama tumorskih metastaza koje su pouzdano stekle metastatski potencijal, ali ne i u stanicama primarnog tumora koje taj potencijal tek stječu (29).

S obzirom na prilično zanimljive rezultate ovoga istraživanja rađenog na malom uzorku, svakako su potrebna daljnja istraživanja na većim uzorcima kako bi se zaključilo o mogućoj primjeni imunohistokemijskih markera u razlikovanju preinvazivnih žljezdanih promjena vrata maternice od invazivnog adenokarcinoma.

## 7. ZAKLJUČCI

Mehanizam invazije adenokarcinoma vrata maternice mogao bi se, slično kao kod zloćudnih tumora nekih drugih organa, objasniti pojavom epitelno-mezenhimalne tranzicije. Potrebna su daljnja istraživanja na većim uzorcima kako bi se utvrdilo koji su imunohistokemijski markeri najprikladniji za određivanje epitelno-mezenhimalne tranzicije u stromi adenokarcinoma vrata maternice te mogu li ti markeri biti primijenjeni u diferencijalnoj dijagnozi adenokarcinoma *in situ* i invazivnog adenokarcinoma vrata maternice.

## **8. ZAHVALE**

Zahvaljujem svojoj mentorici, prof.prim.dr.sc. Marini Kos, na pristupačnosti, ljubaznosti, velikoj pomoći i stručnom vodstvu pri izradi ovog diplomskog rada.

Posebno zahvaljujem svojim roditeljima i sestrama na podršci i razumijevanju tijekom čitavog studija.

## 9. LITERATURA

1. Damjanov I, Seiwerth S, Jukić S, Nola M, ur. Patologija. 4. izd. Zagreb: Medicinska naklada; 2014. Str. 598.
2. Šimunić V i sur. Ginekologija. Zagreb: Naklada LJEVAK; 2001.
3. Kurman RJ, Carcangiu ML, Herrington CS, Young RH, ur. WHO classification of tumours of female reproductive organs. 4. izd. Lyon: International agency for research on cancer; 2014.
4. Moriya T, ur. Pathology of female cancers. Singapore: Springer; 2018.
5. World Health Organization [Internet]. Human papillomavirus (HPV) and cervical cancer. 2019 Jan 24 [pristupljeno 08.03.2019.]. Dostupno na: [https://www.who.int/news-room/fact-sheets/detail/human-papillomavirus-\(hpv\)-and-cervical-cancer](https://www.who.int/news-room/fact-sheets/detail/human-papillomavirus-(hpv)-and-cervical-cancer) .
6. Herrington CS, ur. Pathology of the cervix. Edinburgh: Springer; 2017.
7. Brierley JD, Gospodarowicz MK, Wittekind C, ur. TNM classification of malignant tumours. 8. izd. Oxford: John Wiley & Sons; 2017.
8. Clifford G, Franceschi S. Members of the human papillomavirus type 18 family (alpha-7 species) share a common association with adenocarcinoma of the cervix. *Int J Cancer*. 2008;122(7):1684-5.
9. Smith JS, Green J, Berrington de Gonzalez A, Appleby P, Peto J, Plummer M, i sur. Cervical cancer and use of hormonal contraceptives: a systematic review. *Lancet*. 2003;361(9364):1159-67.
10. Wilbur DC. Practical issues related to uterine pathology: *in situ* and invasive cervical glandular lesions and their benign mimics: emphasis on cytology-histology correlation and interpretive pitfalls. *Mod Pathol*. 2016;29(S1):S1-11. doi: 10.1038/modpathol.2015.138.
11. Marth C, Landoni F, Mahner S, McCormack M, Gonzales-Martin A, Colombo N. Cervical cancer: ESMO clinical practice guidelines for diagnosis, treatment and follow-up. *Ann Oncol*. 2017;28(Suppl 4):iv72-83. doi: 10.1093/annonc/mdx220.

12. Hirschowitz L, Nucci M, Zaino RJ. Problematic issues in the staging of endometrial, cervical and vulval carcinomas. *Histopathology*. 2013;62(1):176-202. doi: 10.1111/his.12058.
13. Leniček T, Kos M. Povezanost pojave peritumoralnih pukotina u duktalnom invazivnom karcinomu dojke s miofibroblastičnom reakcijom strome. *Liječ Vjesn*. 2018;140:190-9.
14. Erdogan B, Webb DJ. Cancer-associated fibroblasts modulate growth factor signaling and extracellular matrix remodeling to regulate tumor metastasis. *Biochem Soc Trans*. 2017;45(1):229-36. doi: 10.1042/BST20160387.
15. Catteau X, Simon P, Noel JC. Myofibroblastic stromal reaction and lymph node status in invasive breast carcinoma: possible role of TGF-B1/TGF-BR1 pathway. *BMC Cancer*; 2014:499.
16. Kalluri R, Weinberg RA. The basics of epithelial-mesenchymal transition. *J Clin Invest*. 2009;119(6):1420-8. doi: 10.1172/JCI39104.
17. Lee M-Y, Shen M-R. Epithelial-mesenchymal transition in cervical carcinoma. *Am J Transl Res*. 2012;4(1):1-13.
18. Stewart CJR, McCluggage WG. Epithelial-mesenchymal transition in carcinomas of the female genital tract. *Histopathology*. 2013;62(1):31-43. doi: 10.1111/his.12057.
19. Cheng YM, Chou CY, Hsu YC, Chen MJ, Wing LYC. The role of human papillomavirus type 16 E6/E7 oncoproteins in cervical epithelial-mesenchymal transition and carcinogenesis. *Oncol Lett*. 2012;3(3):667-71.
20. Hellner K, Mar J, Fang F, Quackenbush J, Münger K. HPV16 E7 oncogene expression in normal human epithelial cells causes molecular changes indicative of an epithelial to mesenchymal transition. *Virology*. 2009;391(1):57–63.
21. Jordan SM, Watanabe T, Osann K, Monk BJ, Lin F, Rutgers JKL. Desmoplastic stromal response as defined by positive  $\alpha$ -smooth muscle actin staining is predictive of invasion in adenocarcinoma of the uterine cervix. *Int J Gynecol Pathol*. 2012;31(4):369-76. doi: 10.1097/PGP.0b013e318247870a.
22. Roma AA, Diaz de Vivar A, Park KJ, Alvarado-Cabrero I, Rasty G, Chanona-Vilchis JG, i sur. Invasive endocervical adenocarcinoma: a new pattern-based classification system with important clinical significance. *Am J Surg Pathol*. 2015;39:667-72.



23. Ronnett BM. Endocervical carcinoma: selected diagnostic challenges. *Mod Pathol.* 2016; 29:512-28.
24. Stewart CJR, Little L. Diagnostic value and implications of vimentin expression in normal, reactive and neoplastic endocervical epithelium. *Pathology.* 2010;42(3):217-23.
25. Stewart CJR, Crook ML, Little L, Louwen K. Correlation between invasive pattern and immunophenotypic alterations in endocervical adenocarcinoma. *Histopathology.* 2011;58(5):720-8. doi: 10.1111/j.1365-2559.2011.03787.x.
26. Mikami Y, Kiyokawa T, Moriya T, Sasano H. Immunophenotypic alteration of the stromal component in minimal deviation adenocarcinoma ('adenoma malignum') and endocervical glandular hyperplasia: a study using oestrogen receptor and a-smooth muscle actin double immunostaining. *Histopathology.* 2005;46(2):130-6. doi: 10.1111/j.1365-2559.2005.02057.x.
27. Cavalcante JR, Sampaio JPA, Maia Filho JTA, Braga Vieira RB, Eleuterio J Jr, Lima Junior RCP, i sur. Progressive loss of E-cadherin immunoexpression during cervical carcinogenesis. *Acta Cir Bras.* 2014;29(10):667-74.
28. Han AC, Edelson M, Peralta Soler A, Knudsen KA, Lifschitz-Mercer B, Czernobilsky B, i sur. Cadherin expression in glandular tumors of the cervix: aberrant P-cadherin expression as a possible marker of malignancy. *Cancer.* 2000;89(10):2053-8.
29. Rodriguez-Sastre MA, Gonzales-Maya L, Delgado R, Lizano M, Tsubaki G, Mohar A, i sur. Abnormal distribution of E-cadherin and beta-catenin in different histologic types of cancer of the uterine cervix. *Gynecol Oncol.* 2005;97(2):330-6.

## **10. ŽIVOTOPIS**

Rođena sam 20. siječnja 1995. godine u Zagrebu, gdje sam završila Osnovnu školu Tina Ujevića i XV. gimnaziju (MIOC).

Medicinski fakultet Sveučilišta u Zagrebu upisala sam u akademskoj godini 2013./2014. te sam trenutno studentica 6. godine.

Dobitnica sam Dekanove nagrade za uspjeh u studiju u akademskoj godini 2017./2018.

Govorim engleski jezik, s diplomom izvornog govornika (CAE, Cambridge Advanced English), te španjolski i njemački jezik.

**Ivana Omazić**

**DIPLOMSKI RAD**

**2019.**

