

Koriokarcinom

Ljoka, Ivan

Master's thesis / Diplomski rad

2019

Degree Grantor / Ustanova koja je dodijelila akademski / stručni stupanj: **University of Zagreb, School of Medicine / Sveučilište u Zagrebu, Medicinski fakultet**

Permanent link / Trajna poveznica: <https://um.nsk.hr/um:nbn:hr:105:494137>

Rights / Prava: [In copyright](#)/[Zaštićeno autorskim pravom.](#)

Download date / Datum preuzimanja: **2024-07-05**



Repository / Repozitorij:

[Dr Med - University of Zagreb School of Medicine Digital Repository](#)



SVEUČILIŠTE U ZAGREBU

MEDICINSKI FAKULTET

Ivan Ljoka

Koriokarcinom

DIPLOMSKI RAD



Zagreb, 2019.

SVEUČILIŠTE U ZAGREBU

MEDICINSKI FAKULTET

Ivan Ljoka

Koriokarcinom

DIPLOMSKI RAD



Zagreb, 2019.

Ovaj diplomski rad izrađen je u Klinici za ženske bolesti i porođaje Kliničkog bolničkog centra Zagreb i Medicinskog fakulteta Sveučilišta u Zagrebu pod vodstvom doc. dr. sc. Joška Lešina i predan je na ocjenu u akademskoj godini 2018./2019.

POPIS I OBJAŠNENJE KRATICA

GTD = gestacijska trofoblastična bolest

GTN = gestacijska trofoblastična neoplazija

TLP = tumor ležišta posteljice

ETT = epiteloidni trofoblastični tumor

HM = hidatiformna mola

FIGO = engl. International Federation of Gynecology and Obstetrics,

Međunarodna federacija ginekologa i opstetričara

TSH = tiroidni stimulirajući hormon

hCG = humani korionski gonadotropin

MTX = metotreksat

5-FU = 5-fluorouracil

CT = engl. computed tomography, kompjuterizirana tomografija

MR = engl. magnetic resonance; magnetna rezonanca

UZV = ultrazvuk

ZZGO = Zavod za ginekološku onkologiju

RVF = Retroverzija – fleksija maternice

WHO = World Health Organization

MTX/FA = metotreksat/folna kiselina

c.kth. = ciklus kemoterapije

SADRŽAJ

stranica

SAŽETAK

SUMMARY

1. UVOD.....	1
2. PRIKAZ SLUČAJA.....	1
3. ETIOLOGIJA.....	3
4. EPIDEMIOLOGIJA.....	3
5. KLINIČKA SLIKA.....	6
6. KLASIFIKACIJA.....	8
7. DIJAGNOZA.....	13
8. DIFERENCIJALNA DIJAGNOZA.....	14
9. LIJEČENJE.....	14
10. PROGNOZA.....	16
11. ZAHVALE.....	17
12. POPIS LITERATURE.....	18
13. ŽIVOTOPIS.....	22

SAŽETAK

Naslov: Koriokarcinom

Autor: Ivan Ljoka

Koriokarcinom je jedan od histoloških tipova entiteta zvanog gestacijske trofoblastične neoplazije (GTN) koji nastaju abnormalnom proliferacijom tkiva trofoblasta, kojima može prethoditi bilo hidatiformna mola ili nemolarna trudnoća. GTN osim koriokarcinoma uključuje još i: invazivnu molu, tumor ležišta posteljice (TLP) te epiteloidni trofoblastični tumor (ETT). Invazivna mola i koriokarcinom odlikuju se visokim vrijednostima beta hCG-a dok TLP i ETT karakteriziraju niske vrijednosti beta hCG-a.

U Europi i Sjevernoj Americi, incidencija koriokarcinoma je otprilike 1 na 40 000 trudnoća.

Prije razvoja učinkovite kemoterapije za GTN, većina bolesnica s bolešću ograničenom na maternicu je bila izliječena histerektomijom dok je proširena bolest uglavnom bila fatalna.

U današnje vrijeme gestacijski koriokarcinom s niskim rizikom ima gotovo 100 % preživljavanje u žena liječenih kemoterapijom, a visokorizični bolesnici s koriokarcinomom imaju 91 % do 93 % preživljavanja primjenjujući polikemoterapiju. U terapiji se koriste još zračenje i kirurško liječenje.

Gotovo 50 % GTN potječe iz molarne trudnoće, 25 % iz spontanog pobačaja ili ektopične (tubarne) trudnoće, a 25 % iz terminske ili prijevremene trudnoće. Koriokarcinom predstavlja najagresivniji histološki tip GTN i odlikuje se ranom vaskularnom invazijom te udaljenim presadnicama. Klinička slika ovisi o proširenosti bolesti i lokalizaciji metastaza.

Ključne riječi: koriokarcinom, incidencija, terapija, beta hCG, etiologija, klinička slika.

SUMMARY

Title: Choriocarcinoma

Author: Ivan Ljoka

Chorochacinoma is one of the histological types of entities called gestational trophoblastic neoplasia (GTN) that is formed by abnormal proliferation of trophoblastic tissue, which may be preceded by either a hydatidiform mole or nonmolar pregnancy. GTN, apart from choriocarcinoma, also includes: invasive mole, placenta tumor (TLP) and epithelioid trophoblastic tumor (ETT). Invasive moles and choriocarcinoma are characterized by high beta hCG values while TLP and ETT are characterized by low beta hCG values.

In Europe and North America, choriocarcinoma affects about one in 40 000 pregnancies.

Prior to the development of effective chemotherapy for GTN, most patients with limited disease were cured by hysterectomy while the spread of the disease was mostly fatal.

At present, low-risk gestational choriocarcinoma has nearly 100 % survival in women treated with chemotherapy, and high-risk patients with choriocarcinoma have 91 % to 93 % survival using multiple agent chemotherapy with or without radiation and surgery. Radiation and surgical procedures are used in therapy.

Almost 50 % of GTN is derived from molar pregnancy, 25 % from spontaneous abortion or ectopic (tubular) pregnancy and 25 % from terminal or premature pregnancy. Choriocarcinoma is the most aggressive GTN histological type and is characterized by early vascular invasion and remote transplantation. The clinical picture depends on the spread of the disease and the location of the metastases.

Keywords: choriocarcinoma, incidence, therapy, beta hCG, etiology, clinical picture.

1. UVOD

Gestacijska trofoblastična bolest (GTD) čini skupina benignih i malignih gestacijskih tumora, uključujući hidatidiformnu molu (kompletnu i djelomičnu) i gestacijsku trofoblastičnu neoplaziju (GTN). (21) Koriokarcinom predstavlja jedan od histoloških tipova entiteta zvanog GTN a koji se odnosi na rijetku skupinu malignoma koji nastaju abnormalnom proliferacijom tkiva trofoblata. GTN osim koriokarcinoma uključuje još i: invazivnu molu, tumor ležišta posteljice (TLP) i epiteloidni trofoblastični tumor (ETT) Invazivna mola i koriokarcinom imaju visoke vrijednosti beta hCG-a dok TLP i ETT karakteriziraju niske vrijednosti beta hCG-a. Prije uvođenja kemoterapije za GTN, većina bolesnica s bolešću ograničenom na maternicu je bila izliječena histerektomijom dok je proširena bolest uglavnom bila fatalna. (1)

U današnje vrijeme, razvojem visoko osjetljivih testova za određivanje beta hCG-a i liječenjem visoko učinkovitom kemoterapijom većina bolesnica može se izliječiti i sačuvati reproduktivnu funkciju. (2)

Gotovo 50 % GTN potječe iz molarne trudnoće, 25 % iz spontanog pobačaja ili ektopične (tubarne) trudnoće a 25 % iz terminske ili prijevremene trudnoće. Koriokarcinom predstavlja najagresivniji histološki tip GTN i odlikuje se ranom vaskularnom invazijom i udaljenim presadnicama. Klinička slika ovisi o proširenosti bolesti i lokalizaciji presadnica. (16)

2. PRIKAZ SLUČAJA

U svibnju 2018. bolesnica u dobi od 32 godine upućena je u Zavod za ginekološku onkologiju (ZZGO) KBC Zagreb zbog provođenja specifičnog onkološkog liječenja patohistološki verificiranog koriokarcinoma maternice. Prethodno je u vanjskoj ustanovi, u 7. tjednu amenoreje, zbog suspektne hidatiformne mole, učinjena vakum aspiracija.

Patohistološka dijagnoza: prema histološkoj i imunohistokemijskoj analizi (Ki-67 u stanicama atipičnog trofoblata (prvenstveno citotrofoblata) oko 90 %, CK 8/18 intenzivno pozitivan, alfa inhibin tek fokalno pozitivan, p63 negativan) nalaz u ovom materijalnu odgovara novotvorini trofoblata, koriokarcinomu.

Ginekološki UZV (ultrazvuk) nalaz: u kavumu uterusa konglomerat veličine oko 3 cm, Color dopplerom je nađena je izrazita vaskularizacija. Ovariji bez osobitosti. Izljeva nema. Vrijednost beta hCG-a prije aspiracije materišta iznosila je 45 627, a nakon aspiracije 19 246.

U ZZGO-u učinjena je obrada:

CT (kompjutorska tomografija) mozga: bez znakova akutne ishemije, intrakranijalne hemoragije i ekspanzivnih lezija parenhima mozga. CT toraksa, abdomena i zdjelice: u desnom jetrenom režnju nalaze se tri male hipodenzne lezije promjera do 0.4 cm, nedovoljne su veličine za karakterizaciju, mogu odgovarati posve malim cistama. Primjerena je morfologija slezene, bubrega, nadbubrežnih žlijezdi i gušterače. Uterus je u RVF (Retroverzija – fleksija maternice), proširenog kavuma ispunjenog gustim sadržajem i iregularnog hipovaskularnog endometrija. U području oba ovarija koji nisu povećani nalaze se male ovalne cistične lezije, vjerojatno odgovaraju funkcijskim cistama. Nema slobodne intraperitonejske tekućine. U hepatogastričnom ligamentu nalaze se umnoženi limfni čvorovi, najveći dimenzija 1.7 x 0.9 cm. U retroperitoneumu lumbalnih regija, zdjelice i ingvinumima nema povećanih limfnih čvorova.

U bazi vrata, aksilama i medijastinumu nema povećanih limfnih čvorova. U oba plućna krila nalaze se periferno i subpleuralno smješteni nodusi, najveći subpleuralno ventralno u srednjem režnju desnog plućnog krila promjera 0.9 cm, laterobazalno u donjem režnju lijevog plućnog krila promjera 0.6 cm i donjem režnju desnog plućnog krila promjera 0.7 cm, koji su okruženi arealima tipa mliječnog stakla, mogu odgovarati sekundarnim žarišnim lezijama. Nema pleuralnog izljeva. Bolest je s obzirom na FIGO (International Federation of Gynecology and Obstetrics) i WHO (World Health Organization) score, klasificirana kao III. stadij, nizak rizik i na konziliju ZZGO indicirano je je kemoterapijsko liječenje MTX/FA (metotreksat/folna kiselina) protokolom.

Bolesnica je kemoterapiju primala od 6. do 9. mjeseca 2018. Primila je ukupno 8 ciklusa MTX/FA: methotreksat 50 mg intramuskularno 1, 3, 5 i 7 dan te folna kiselina 15 mg per os 2, 4, 6 i 8 dan. Terapiju je uredno podnosila bez tegoba i odgađanja.

Vrijednosti beta hCG-a tijekom terapije: Pred 1.c.kth. (ciklus kemoterapije) 36 013; pred 2.c.kth. 2717.94; pred 3.c. 183.39; pred 4.c.kth. 30.13; pred 5.c.kth. 9.76; pred 6.c.kth. neg.; pred.7 c.kth. neg.; pred 8.c.kth. neg.

Kontrolna obrada nakon kemoterapije: CT toraksa, abdomena i zdjelice. 10 mjesec 2018.: u kontrolnom intervalu u oba plućna krila nalazi se gotovo potpuna regresija broja i veličine prije opisivanih bilateralnih sekundarnih nodusa, na mjestu najvećih nodusa sada se tek naziru punktiformni ostatni nodusi. Ostalo uredno.

Beta hCG: negativan Bolesnici je preporučena kontracepcija tijekom najmanje godinu dana te redovite (jednom mjesečno) kontrole beta hCG-a. Od kemoterapije je prošlo 6 mjeseci, sve dosadašnje vrijednosti beta hCG-a su uredne, negativne, a i kontrolni CT toraksa, abdomena i zdjelice, učinjen u siječnju 2019., bio je uredan.

3. ETIOLOGIJA

Koriokarcinom se razvija iz abnormalnih trofoblastnih stanica koje su pod hiperplazijom i anaplazijom, najčešće nakon molarne trudnoće. Postoje dva oblika koriokarcinoma, gestacijski i ne-gestacijski. Prvi se javlja nakon hidatidiformne mole, normalne trudnoće ili abortusa, dok ne-gestacijski koriokarcinom nastaje iz pluripotentnih zametnih stanica. Ne-gestacijski koriokarcinomi nastaju u muškaraca i žena, najčešće u gonadama. (6)

4. EPIDEMIOLOGIJA

U Europi i Sjevernoj Americi, koriokarcinom se javlja na otprilike 1 na 40 000 trudnoća i 1 na 40 hidatidiformnih mola, dok je u jugoistočnoj Aziji i Japanu stopa koriokarcinoma veća, te se javlja na 9.2 odnosno 3.3 na 40 000 trudnoća. (3)

U Kini je učestalost od 202 slučaja koriokarcinoma na 100 000 trudnoća, a u Indoneziji 153 na 100 000 trudnoća. (4)

Tablica 1. Incidencija koriokarcinoma (11)

TABLE 4
Incidence of choriocarcinoma reported in previous studies

Region	Publication year	Incidence		Study
		per 1,000 deliveries	per 1,000 pregnancies	
North America				
United States	1956		0.02	Hertig and Mansek (121)
New York	1959		0.13	Joint project (67)
Rhode Island	1968		0.03	Yen and MacMahon (21)
Connecticut	1971	0.02*		Shanmugaratnam et al. (122)
Latin America				
Jamaica	1977	0.14†		Sengupta et al. (123)
Mexico	1968		0.35	Marquez-Monter et al. (27)
Puerto Rico	1969	0.03		Aranda and Martinez (124)
Paraguay	1979		0.02	Rolón and de Lopez (125)
Asia				
Philippines	1964		0.72	Acosta-Sison (126)
Philippines	1967		0.45	Acosta-Sison (127)
Philippines	1976	0.17†	0.16	Baltazar (128)
Japan (Wakayama)	1980	0.17	0.12	Nakano et al. (12)
China	1981		0.35	Song et al. (37)
Taiwan	1963	3.80	2.02	Wei and Ouyang (39)
Hong Kong	1962	0.17	0.16	Chan (129)
Singapore	1971	0.18		Shanmugaratnam et al. (122)
Singapore	1972	0.23		Teoh et al. (118)
Indonesia	1965	2.08	1.76	Poen and Djojopranoto (41)
Kuala Lumpur	1965	0.28	0.13	Llewellyn-Jones (43)
Israel	1972	0.05		Matalon et al. (130)
Africa				
Nigeria (Ogbomoso)	1979	0.99		Ayangade (52)
Nigeria (Lagos)	1979	1.18		Agboola (53)
Nigeria (Ibadan)	1980	5.15†		Adeleye et al. (131)
India	1969		0.95*	Reddy and Rao (42)
Europe				
Norway	1965	0.04		Kolstad and Hognestad (54)
Norway	1971	0.06		Shanmugaratnam et al. (122)
Sweden	1970		0.02	Ringertz (55)
Sweden	1971	0.04		Shanmugaratnam et al. (122)
England	1950		0.01	Park and Lees (132)
Greenland	1979	0.35		Nielsen and Hansen (58)
Australia (Sydney)	1969	0.08	0.07	Steigrad (60)
New Zealand (Auckland)	1981	0.07		Likeman (133)

* Includes all malignant trophoblastic disease (choriocarcinoma and invasive mole).

† Rate per 1,000 livebirths.

Iz navedenih podataka o incidenciji vidimo različitu geografsku distribuciju. Stope koriokarcinoma najviše su u Aziji, Africi i Srednjoj Americi. (11)

Zbirna analiza podataka iz 18 istraživanja provedenih u Americi, Europi, Aziji i Kini pokazala je da se rizik povećava s dobi majke. Rizik od nastanka koriokarcinoma progresivno se povećava kod žena starijih od 25 godina (relativni rizik 1.4) te starijih od 39 godina (relativni rizik 10.8). To istraživanje također je potvrdilo veći rizik za žene mlađe od 20 godina, u usporedbi sa ženama u dobi od 20-24 godine (relativni rizik 1.5). (4)

Veliki dio koriokarcinoma se javlja nakon molarne trudnoće, pa je tako prethodni HM povezan s 1000 - 2000 puta povećanim rizikom od nastanka koriokarcinoma. (4) Žene koje su imale prethodnu HM izložene su povećanom riziku da dobiju drugu. Relativni rizik tih žena je 5 do 40 puta veći od opće populacije. Zanimljivo je da je taj rizik smanjen ako postoji jedna ili više normalnih trudnoća nakon HM. (8)

Uporaba oralnih kontraceptiva povećava rizik razvoja GTD-a. (9)

Članovi zatvorenih zajednica imaju veći udio trofoblastične bolesti. Također je zabilježena viša učestalost koriokarcinoma u ruralnim i plemenskim zajednicama gdje je krvno srodstvo između roditelja uobičajeno. (7)

Roditeljske krvne grupe također su povezane s nastankom koriokarcinoma. (12)

Žene s krvnom skupinom A ili AB imaju veći rizik od HM u usporedbi sa ženama krvnih grupa B ili 0 (relativni rizik 0.9 – 4.8). (4) Žene krvne grupe A udane za muškarce krvne grupe 0 imaju najveći rizik za nastanak koriokarcinoma. (12)

Koriokarcinom čini manje od 0.1 % primarnih tumora jajnika. Može se pojaviti i kod muškaraca (obično u dobi između 20. i 30. godine). Manje od 1 % tumora testisa je čisti koriokarcinom. Mješoviti tumori zametnih stanica javljaju se mnogo češće u testisu, s koriokarcinomom kao komponentom (u 15 % tih tumora). (6) Koriokarcinom u muškaraca obično se razvija u gonadama (testisima). U rijetkim slučajevima, ekstragonadalni koriokarcinom se pojavljuje na drugim mjestima tijela, kao što su medijastinum, retroperitoneum, epifiza, pluća, gastrointestinalni trakt i dojke. O koliko se rijetkom tumoru radi govori podatak da je incidencija ekstragonadalnih koriokarcinoma kod muškaraca u SAD-u u 2013. bila 0.0272 na 100 000 ljudi. Najčešća lokacija javljanja tog tumora je medijastinum. (10)

5. KLINIČKA SLIKA

Koriokarcinom se obično prezentira sa simptomima koji su posljedica metastaza u plućima, središnjem živčanom sustavu ili probavnom traktu. Ovaj se tumor može pojaviti bez ikakvih ginekoloških simptoma. Može proći nekoliko godina između prethodne trudnoće i prezentacije s metastatskom bolešću. (13)

Abnormalno vaginalno krvarenje je najčešći ginekološki znak koriokarcinoma. Može se pojaviti u bilo koje vrijeme nakon završetka trudnoće. Kod pacijentica kod kojih se ranije javlja imaće bolju prognozu. Ostali simptomi uključuju bol u zdjelici, izolirani vaginalni čvor i vulvovaginalno oticanje koje oponaša zaraženu i zapuštenu cistu Bartolinove žlijezde ili hematom. Također se može javiti kao nekrotična i hemoragijska cervikalna masa.

Intraplacentalni koriokarcinom povezan sa živom trudnoćom ima učestalost od 1 u 50 000 do 1 u 160 000 ovisno o etničkoj pripadnosti. On je povezan s lošom prognozom zbog kašnjenja u postavljanju dijagnoze. Njegova klinička slika u trudnoći može biti u obliku rane preeklampsije ili antepartumskog krvarenja. Zabilježeni su slučajevi krvarenja iz fetusa u majke tijekom trudnoće zbog koriokarcinoma.

Zabilježeni su slučajevi koji pokazuju prijenos koriokarcinoma s majke na fetus. Dakle, i ginekolog i pedijatar moraju biti svjesni takve mogućnosti transplacentalne transmisije, a praćenje beta hCG-a je preporučeno kao rutina čak i kod djece majki kod kojih je otkriven postpartalni koriokarcinom. Kod majki čija djeca razvijaju koriokarcinom treba pratiti hCG čak i u odsutnosti simptoma.

Pluća su najčešće mjesto metastaza u bolesnika s koriokarcinomom.

Središnji živčani sustav je zahvaćen u oko 10 % bolesnica s koriokarcinomom. Mogu se pojaviti raznoliki simptomi. Može se prezentirati kao intrakranijalno krvarenje zbog nastanka onkotske aneurizme i njezine naknadne rupture, infarkta ili čak u obliku subduralnog hematoma koji će zahtijevati dekompresijsku kraniotomiju.

Znakovi i simptomi povišenog intrakranijalnog tlaka zbog metastaza u mozgu bili su jedini simptom koji se pojavljuje u nekim slučajevima.

Gastrointestinalne metastaze su rijetke. Poznato je da samo oko 5 % bolesnika s koriokarcinomom razvija metastaze tankog crijeva. Metastaze se prezentiraju u obliku akutne ili subakutne crijevne opstrukcije koja je posljedica intususcepcije. Postoje prikazi slučajeva koji pokazuju spontanu perforaciju tankog crijeva čak i na više mjesta, s akutnim abdomenom i povraćanjem. Koriokarcinom se može prikazati kao obilno krvarenje iz gornjeg gastrointestinalnog trakta u obliku hematemeze ili melene te u obliku masivnog krvarenja iz donjeg dijela gastrointestinalnog sustava, te u obliku neobjašnjive teške anemije. Koriokarcinom je čak uzrokovao izolirane renalne manifestacije kao što je obilna i po život opasna hematurija i istodobno povećanje jednog ili oba bubrega zbog metastatske bolesti. Tumorski emboli mogu uzrokovati opstrukciju renalne arterije, koja se prezentira u obliku bolova u leđima, hematurije i renovaskularne hipertenzije. Povremeno se dijagnoza koriokarcinoma otkriva tek nakon patološkog pregleda uzorka dobivenog nakon operacije zbog nekog drugog uzroka. (14)

Metastaze u jetri se javljaju u 1.8 do 7.7 % bolesnika s GTN-om, a kod 19 % bolesnika s GTN-om stadija IV. (17) Žutica, epigastrična bol ili bol u leđima mogu se pojaviti u bolesnika s metastazama u jetri. Bolesnice s metastazama u jetri mogu biti izložene riziku od intraabdominalne hemoragije ako tumor rupturira. Lezije jetre ne bi trebale biti biopsirane zbog rizika od krvarenja. (15)

Zbog slične strukture hCG-a i TSH, hCG ima tireotropno djelovanje, a tireotoksikoza predstavlja simptom gestacijskog koriokarcinoma. Stoga, žena sa simptomima sekundarne hipertireoze s iznenadnim nastupom, posebno nakon trudnoće, treba mjeriti hCG zajedno s TSH kako bi se isključio koriokarcinom. (14)

Koža je rijetko mjesto metastatskog karcinoma.

Povezanost između raka i hiperkoagulabilnosti poznata je još od 1865. godine, a kombinacija tih dvaju entiteta naziva se Trousseauov sindrom. U literaturi su zabilježeni bolesnici koji su imali arterijsku i vensku trombozu kao početnu prezentaciju ili čak razvili takve komplikacije tijekom terapije. Aktivacija trombocita i

faktora XII i X uslijed interakcije između tumorskih stanica i makrofaga i oslobađanje citokina kao što su TNFa, IL-1 i IL-6 uzrokuje endotelsko oštećenje.

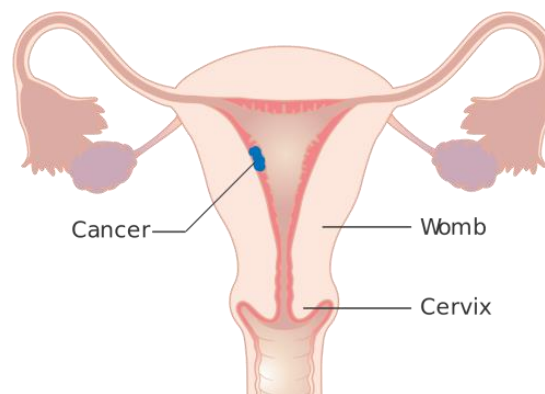
Očni simptomi u obliku intraokularnog krvarenja, oticanja ili smanjene vidljivosti također mogu biti početne manifestacije koriokarcinoma. Iako su najčešća mjesta metastaza žilnica i uvea zabilježeni su izolirani slučajevi na suznoj žlijezdi, pa čak i na kapku. (14)

6. KLASIFIKACIJA

FIGO klasifikacija koriokarcinoma:

Stadij I.

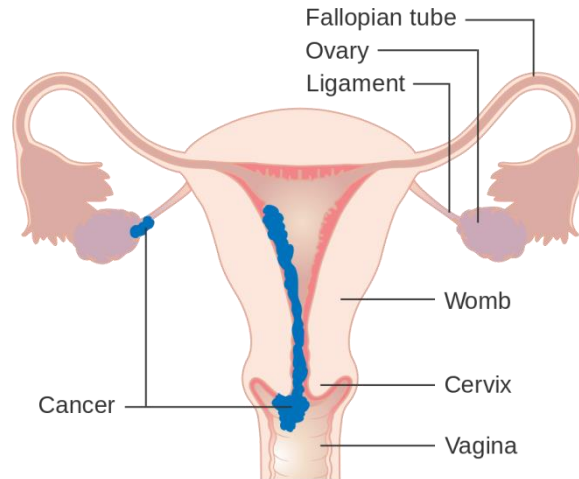
Najranija faza GTD-a kada je tumor samo u maternici. (18)



Slika 1. Stadij I., Izvor slike (19)

Stadij II.

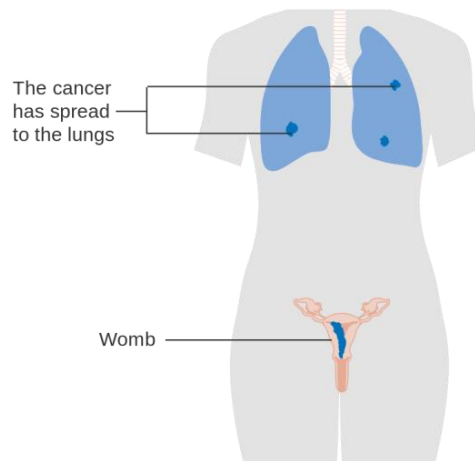
Tumor se proširio izvan maternice u obližnja genitalna područja, poput vagine ili jajnika. Nije se proširio izvan zdjelice. (18)



Slika 2. Stadij II., Izvor slike (19)

Stadij III.

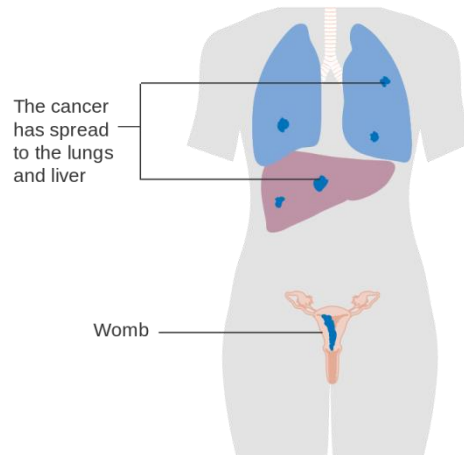
GTD se proširio na pluća i može ili ne mora biti u lokalnom području oko maternice.
(18)



Slika 3. Stadij III., Izvor slike (19)

Stadij IV.

Abnormalne stanice su metastazirale na druge dijelove tijela, kao što su jetra ili mozak. (18)



Slika 4. Stadij IV., Izvor slike (19)

Kriteriji:

Pacijentice se razvrstavaju u skupine niskog i visokog rizika na temelju više parametara.

Dob

0: Mlađe od 39 godina ili 39 godina

1: Starije od 39 godina

Prethodna trudnoća

0: Mole

1: Pobačaj

2: Terminski porod

Interval od indeksne trudnoće do liječenja

0: Manje od 4 mjeseca

1: 4 do 6 mjeseci

2: 7 do 12 mjeseci

4: Više od 1 godine

Prethodna obrada (hCG, mIU/ml)

0: Manje od 10^3

1: 10^3 do 10^4

2: 10^4 do 10^5

4: Više od 10^5

Najveća masa tumora

0: Manje od 3 cm

1: 3 do 4 cm

2: Više od 5 cm

Mjesto metastaza

0: Nema

1: Slezena, bubreg

2: Gastrointestinalni trakt

4: Mozak, jetra

Broj metastaza

0: Nema

1: 1 do 4

2: 5 do 8

4: Više od 8

Prethodna neuspjela kemoterapija

0: Nema

2: Jedan lijek

4: Više od 2 lijeka (6)

• Žene s ukupno 6 ili manje bodova su niskog rizika. Tumori će obično dobro reagirati na kemoterapiju.

• Žene s ukupno 7 ili više bodova su visokog rizika.

7. DIJAGNOZA

Koriokarcinom se obično dijagnosticira pronalaženjem povišene razine hCG, često zajedno s otkrićem metastaza, nakon drugih trudnoća. PSTT i ETT se obično povezuju s blago povišenim razinama hCG.

Dijagnoza invazivne mole, koriokarcinoma, PSTT i ETT dokazuje se kiretažom, biopsijom metastatskih lezija ili ispitivanjem uzoraka histerektomije ili posteljice. Biopsija vaginalne lezije koja ukazuje na gestacijski trofoblastični tumor opasna je zbog masivnog krvarenja koje se može pojaviti. (3)

Smjernice FIGO 2000 uspostavile su dijagnostičke kriterije za GTN koji bi odredili trenutni početak kemoterapije:

1* četiri ili više mjerenja koncentracije hCG u platou tijekom tri tjedna

2* povećanje koncentracije hCG u tri ili više uzastopnih mjerenja tijekom najmanje dva tjedna

3* ako postoji histološka dijagnoza koriokarcinoma

4* povišene koncentracije hCG tijekom šest mjeseci ili duže. (30)

Metastaze gestacijskog koriokarcinoma javljaju su u gotovo svim dijelovima tijela i često uzrokuju abnormalno krvarenje na tim mjestima. Lezije središnjeg živčanog sustava mogu proizvesti suptilne neurološke simptome ili dramatične simptome intrakranijalnog krvarenja. Plućne lezije mogu klinički pokazivati znakove i simptome plućne embolije ili asimptomatske plućne čvorove. Gestacijski koriokarcinom treba uzeti u obzir kod svake žene u premenopauzi koja ima metastatsku bolest nepoznatog primarnog mjesta.

Kada se dijagnosticira maligni GTN, obvezna je trenutna procjena metastaza i čimbenika rizika. Uz uzetu anamnezu i fizikalne preglede, potrebno je provesti sljedeću procjenu: kompletnu krvnu sliku, koagulogram, funkcije bubrega i jetre, krvnu grupu i Rh faktor, te određivanje razine hCG prije terapije. Potrebno je izvršiti pregled zdjelice kako bi se isključile vaginalne ili zdjelične metastaze.

Diseminirana metastaza se obično javlja tek nakon što se utvrde plućne metastaze. Potrebno je učiniti CT abdomena, CT toraksa i mozga. (26)

Ginekološki ultrazvuk bi trebalo učiniti kod svih žena sa sumnjom na GTD kako bi se potvrdila odsutnost trudnoće, izmjerila veličina/volumen uterusa, širenje bolesti unutar zdjelice i njena vaskularizacija. (22)

Ultrazvučni nalazi u koriokarcinomu obično uključuju heterogenu, hiperehogenu čvrstu masu s cističnim prostorima unutar miometrija. Razlikovanje između invazivnog mola, koriokarcinoma i trofoblastnog tumora placentnog tipa nije uvijek moguće s ultrazvukom. (29)

8. DIFERENCIJALNA DIJAGNOZA

Diferencijalna dijagnoza koriokarcinoma uključuje:

- Trofoblastni tumor sijela posteljice
- Seminom
- Mješoviti tumor zametnih stanica
- Tumore žumanjke vrećice
- Embrionalni karcinom (6)

9. LIJEČENJE

Postoje mnogi učinkoviti kemoterapijski protokoli koji se koriste u cijelom svijetu za liječenje GTN-a niskog rizika, koji uglavnom uključuju metotreksat (MTX) i aktinomicin D. (23)

Osim najčešće korištenih MTX-a i aktinomicina D, druga dva lijeka koja možemo primijeniti kao monoterapiju su, 5-fluorouracil (5-FU) i etopozid. Monoterapija 5-FU predstavlja preferirani režim liječenja niskorizičnog GTN-a u Kini, s potpunom stopom remisije oko 90 %, i blagom toksičnosti. (24)

Iako se čini da je etopozid vrlo učinkovit, njegova je uporaba ograničena zbog rizika od sekundarnog maligniteta. Istraživanje provedeno u Charing Cross Hospital pokazalo je da je povećani relativni rizik za razvoj leukemije, raka dojke, raka debelog crijeva i melanoma. (25)

Bez obzira na korišteni protokol liječenja, kemoterapija se nastavlja sve dok se vrijednosti hCG ne vrate u normalu i dok se nakon prvih normalnih hCG razina provode barem jedan ciklus. Kemoterapija se mijenja ako je razina hCG iznad normale tijekom liječenja ili ako je izražena toksičnost. (20)

Visoko-rizični (kumulativni rezultat veći od 7) i koriokarcinom stupnja II. do IV. liječe se polikemoterapijom, adjuvantnim zračenjem i kirurškim zahvatom. (6)

Otpriblike polovica pacijentica s visokorizičnim GTN-om treba operaciju. Najčešći kirurški pristup je resekcija kemorezistentnih žarišta bolesti. Pacijenti s metastatskom GTD niskog rizika ili nemetastatskom bolesti liječeni primarnom histerektomijom s kemoterapijom imali su kraće trajanje bolesti i nižu ukupnu dozu kemoterapije od pacijenata koji su liječeni samo kemoterapijom. (27)

Zračenje ima ograničenu, ali vitalnu ulogu u liječenju bolesnika s malignim GTN-om. Često se koristi za liječenje pacijenata s metastazama u mozgu ili jetri u nastojanju da se minimaliziraju hemoragijske komplikacije na tim mjestima. Pacijenti koji razvijaju metastaze u mozgu tijekom liječenja ili recidiv u mozgu nakon početne potpune remisije predstavljaju skupinu bolesnika s lošijom prognozom od onih koji se pojavljuju s metastazama u mozgu prije liječenja. Radijacija cijelog mozga obično se daje u dozi od 2 000 do 4 000 cGy u 10-20 jednakih frakcija koje se daju istodobno s kombiniranom kemoterapijom, s povišenjem smanjenog polja u odabranih bolesnika. Kombinacija kemoterapije i zračenja je hemostatska i tumoricidna. U nastojanju da se izbjegne hepatitis uzrokovan zračenjem, preporučena doza zračenja cijele jetre iznosi 2 000 cGy tijekom 2 tjedna. (28)

U Sjedinjenim Američkim Državama, niski rizik (kumulativni rezultat manji od 7) i koriokarcinom I. do III. stupnja liječi se kemoterapijom MTX-om ili aktinomicinom D, sa stopom preživljavanja koja se približava 100 %.

U Sjedinjenim Američkim Državama i Velikoj Britaniji, kemoterapija s etopozidom, aktinomicinom D, MTX-om, folinskom kiselinom, ciklofosamidom i vinkristinom koristi se kao prva linija liječenja za bolesnike s visokorizičnim koriokarcinomom.

U Velikoj Britaniji se gestacijski koriokarcinom obično liječi kombinacijom etopozida, MTX-a, aktinomicina D, ciklofosamida i vinkristina. Ako pacijent ima veliko tumorsko opterećenje, indukcijska terapija etopozidom i cisplatinom pokazuje dobre rezultate. Nakon liječenja i normalizacije hCG-a, kvantitativne razine hCG treba provjeravati jednom mjesečno prvu godinu s fizikalnim pregledom koji treba obaviti dva puta godišnje. (6)

10. PROGNOZA

Gestacijski koriokarcinom i ne-gestacijski koriokarcinom imaju različitu prognozu. Potonji je manje kemosenzitivan i ima lošiju prognozu. Genotipizacija naglašava razliku u gestacijskom i ne-gestacijskom koriokarcinomu; gestacijski koriokarcinom obično ima komplementarne kromosome oca, dok ne-gestacijski koriokarcinom ima DNA koja odgovara pacijentu, s povremenim abnormalnostima kariotipa. Gestacijski koriokarcinom s niskim rizikom ima gotovo 100 % preživljavanje u žena liječenih kemoterapijom, a visokorizični bolesnici s koriokarcinomom imaju 91 % do 93 % preživljavanja primjenjujući kemoterapiju s više agensa s ili bez zračenja i operacije. Nepovoljni čimbenici rizika koji dovode do veće vjerojatnosti smrti uključuju bolest stadija IV ili kumulativni rezultat rizika veći od 12. (6)

Tumori kod starijih žena imaju agresivniji tijek i lošiju prognozu. Uznapredovali stadij bolesti su povezani s lošijom prognozom. (5)

11. ZAHVALE

Zahvaljujem svojem mentoru doc.dr.sc. Jošku Lešinu na savjetima, pomoći i vodstvu pri izradi ovog diplomskog rada. Zahvaljujem svojim kolegicama i kolegama, bez kojih studij ne bi bio potpun. Ovaj rad posvećujem svojim najmilijima, roditeljima i obitelji, koji su mi uvijek bili podrška. Hvala im na svemu što su mi pružili u životu.

12. POPIS LITERATURE

- (1) Brewer JI, Eckman TR, Dolkart RE, Torok EE, Webster A. Gestational trophoblastic disease. A comparative study of the results of therapy in patients with invasive mole and with choriocarcinoma. *Am J Obstet Gynecol.* 1971;109(2):335-340.
- (2) Goldstein DP, Berkowitz RS. Current management of gestational trophoblastic neoplasia. *Hematology/Oncology Clinics of North America.* 2012;26(1):111-31.
- (3) Lurain JR. Gestational trophoblastic disease I: Epidemiology, pathology, clinical presentation and diagnosis of gestational trophoblastic disease, and management of hydatidiform mole. *American Journal of Obstetrics and Gynecology.* 2010;203(6):531–539.
- (4) Altieri A, Franceschi S, Ferlay J, Smith J, La Vecchia C. Epidemiology and aetiology of gestational trophoblastic diseases. *Lancet Oncology.* 2003;4(11):670-8.
- (5) Tarney CM, Tian C, Craig ER, Crothers BA, Chan JK, Gist GD, et al. Relative effects of age, race, and stage on mortality in gestational choriocarcinoma. *Int J Gynecol Cancer.* 2018;28(2):338-345.
- (6) Bishop BN, Edemekong PF. Choriocarcinoma StatPearls [Internet]. Treasure Island (FL): StatPearls Publishing; 2019 Jan-.2019 Apr 1. [pristupljeno 15.5.2019.] Dostupno na: <https://www.ncbi.nlm.nih.gov/books/NBK535434/#>
- (7) Iliya FA, Williamson S, Azar HA. Choriocarcinoma in the Near East. Consanguinity as a possible etiologic factor. *Cancer.* 1967;29(1):144-149.
- (8) Steigrad SJ. Epidemiology of gestational trophoblastic diseases. *Best Pract Res Clin Obstet Gynaecol.* 2003;17(6):837-47.
- (9) Palmer JR, Driscoll SG, Rosenberg L, Berkowitz RS, Lurain JR, Soper J, et al. Oral contraceptive use and risk of gestational trophoblastic tumors. *J Natl Cancer Inst.* 1999;91(7):635-640.
- (10) Qiu J, Jia S, Li G. Incidence and prognosis factors of extragonadal choriocarcinoma in males: A population-based study. *Cancer Manag Res.* 2018; 2018:4565-4573.

(11) Bracken MB, Brinton LA, Hayashi K. Epidemiology of hydatidiform mole and choriocarcinoma. *Epidemiol Rev.* 1984;6:52-75.

(12) Bagshawe KD, Rawlins G, Pike MC, Lawler SD. ABO blood-groups in trophoblastic neoplasia. *Lancet.* 1971;1(7699):553-6.

(13) I. T. Magrath, P. R. Golding, K. D. Bagshawe. Medical Presentations of Choriocarcinoma. *Br Med J.* 1971;2(5762):633–637.

(14) Mangla M, Singla D, Kaur H, Sharma S. Unusual clinical presentations of choriocarcinoma: A systematic review of case reports. *Taiwan J Obstet Gynecol.* 2017;56(1):1-8.

(15) Up to date [pristupljeno 20.5.2019.]. Dostupno na :

<https://www.uptodate.com/contents/gestational-trophoblastic-neoplasia-epidemiology-clinical-features-diagnosis-staging-and-risk-stratification#H1017595548>

(16) Orešković S. Gestacijska trofoblastična bolest. U: Šimunić V. I sur. *Ginekologija*, Zagreb 2001, str. 388-396.

(17) Zong L, Yang J, Wang X, Kong Y, Ren T, Zhao J, et al. Management and prognosis of patients with liver metastases from gestational trophoblastic neoplasia: A retrospective cohort study. *Cancer Manag Res.* 2018;10:557-563.

(18) Cancer Research UK. Staging of persistent trophoblastic disease (PTD) and choriocarcinoma [pristupljeno 20.5.2019.]. Dostupno na: <https://www.cancerresearchuk.org/about-cancer/gestational-trophoblastic-disease-gtd/persistent-trophoblastic-disease-ptd-choriocarcinoma/staging>

(19) Wikipedia: the free encyclopedia [Internet]. St. Petersburg (FL): Wikimedia Foundation, Inc. 2001 – Choriocarcinom; [pristupljeno 18.3.2019.]. Dostupno na:

<https://en.wikipedia.org/wiki/Choriocarcinoma>

(20) Lurain JR. Gestational trophoblastic disease II: Classification and management of gestational trophoblastic neoplasia. *American Journal of Obstetrics and Gynecology.* 2011; 204(1),11–18.

- (21) Shaaban AM, Rezvani M, Haroun RR, Kennedy AM, Elsayes KM, Olpin JD, et al. Gestational Trophoblastic Disease: Clinical and Imaging Features. *RadioGraphics*. 2017; 37(2):681-700.
- (22) Santaballa A, García Y, Herrero A, Laínez N, Fuentes J, De Juan A, et al. SEOM clinical guidelines in gestational trophoblastic disease (2017). *Clin Transl Oncol*. 2018;20(1):38 -46.
- (23) Lawrie TA, Alazzam M, Tidy J, Hancock BW, Osborne R. First-line chemotherapy in low-risk gestational trophoblastic neoplasia. *Cochrane Database of Systematic Reviews*. [Internet]. 2016. [pristupljeno 20.05.2019.]. Dostupno na: <https://www.cochranelibrary.com/cdsr/doi/10.1002/14651858.CD007102.pub4/full>
- (24) Li J, Li S, Yu H, Wang J, Xu C, Lu X. The efficacy and safety of first-line single-agent chemotherapy regimens in low-risk gestational trophoblastic neoplasia: A network meta-analysis. *Gynecol Oncol*. 2018; 148(2):247-253.
- (25) Rustin GJ, Newlands ES, Lutz JM, Holden L, Bagshawe KD, Hiscox JG, et al. Combination but not single-agent methotrexate chemotherapy for gestational trophoblastic tumors increases the incidence of second tumors. *J Clin Oncol*. 1996; 14(10):2769-73.
- (26) Soper JT. Gestational trophoblastic disease. *Obstet Gynecol*. 2006;108(1):176-87.
- (27) Eoh KJ, Chung YS, Yim GW, Nam EJ, Kim S, Kim SW et al. Role of surgical therapy in the management of gestational trophoblastic neoplasia. *Obstet Gynecol Sci*. 2015;58(4):277-83.
- (28) Hanna RK, Soper JT. The Role of Surgery and Radiation Therapy in the Management of Gestational Trophoblastic Disease. *Oncol Express* 2010;15(6):593-600.

(29) Ranade M, Aguilera-Barrantes I, Quiroz FA. Gestational Trophoblastic Disease and Choriocarcinoma. *Ultrasound Q.* 2015;31(3):221-3.

(30) Braga A, Mora P, Melo AC de, Nogueira-Rodrigues A, Amim-Junior J, Rezende-Filho J, et al. Challenges in the diagnosis and treatment of gestational trophoblastic neoplasia worldwide. *World J Clin Oncol.* 2019;10(2):28-37.

13. ŽIVOTOPIS

Rođen sam 25. lipnja 1994. u Zadru. Također, u Zadru sam pohađao Osnovnu školu Petra Preradovića. Nakon završenog srednjoškolskog obrazovanja u Gimnaziji Franje Petrića u Zadru, Medicinski fakultet u Zagrebu upisao sam u akademskoj godini 2013./2014.