

Izvanmaternična trudnoća kao dijagnostički problem

Benčić, Ana

Master's thesis / Diplomski rad

2019

Degree Grantor / Ustanova koja je dodijelila akademski / stručni stupanj: **University of Zagreb, School of Medicine / Sveučilište u Zagrebu, Medicinski fakultet**

Permanent link / Trajna poveznica: <https://um.nsk.hr/um:nbn:hr:105:172509>

Rights / Prava: [In copyright](#)/[Zaštićeno autorskim pravom.](#)

Download date / Datum preuzimanja: **2025-02-18**



Repository / Repozitorij:

[Dr Med - University of Zagreb School of Medicine Digital Repository](#)



**SVEUČILIŠTE U ZAGREBU
MEDICINSKI FAKULTET**

Ana Benčić

**Izvanmaternična trudnoća kao dijagnostički
problem**

DIPLOMSKI RAD



Zagreb, 2019.

Ovaj diplomski rad izrađen je u Klinici za ženske bolesti i porode Kliničkog bolničkog centra Zagreb pod vodstvom doc. dr. sc. Držislava Kalafatića i predan je na ocjenu u akademskoj godini 2018/2019.

Mentor rada: doc. dr. sc. Držislav Kalafatić

POPIS I OBJAŠNJENJE KRATICA KORIŠTENIH U RADU

β – hCG – beta podjedinica humanog korionskog gonadotropina

PUL – engl. pregnancy of unknown location, „trudnoća nepoznate lokacije“

IVF – engl. in vitro fertilization

DES – dietilstilbestrol

CDC – engl. Centers for Disease Control and Prevention

PID – engl. pelvic inflammatory disease

NICE - engl. National Institute for Health and Care Excellence

MTX – metotreksat

SADRŽAJ

SAŽETAK

SUMMARY

1. UVOD (DEFINICIJA).....	1
2. KLASIFIKACIJA.....	1
3. EPIDEMIOLOŠKI PODACI.....	2
4. RIZIČNI ČIMBENICI.....	2
5. KLINIČKI SIMPTOMI I ZNAKOVI.....	4
5.1. Akutna klinička slika.....	5
5.2. Subakutna klinička slika.....	5
5.3. Asimptomatski tijek ektopične trudnoće.....	7
6. ANAMNEZA.....	7
7. DIJAGNOZA.....	8
7.1. hCG (humani korionski gonadotropin).....	8
7.1.1. Dinamika rasta.....	9
7.1.2. Diskriminacijska razina.....	9
7.2. Serumske razine progesterona.....	10
7.3. Ultrazvučna dijagnostika.....	11
7.3.1. Ultrazvučni prikaz normalne unutarmaternalne trudnoće.....	11
7.3.2. Ultrazvučni prikaz ektopične trudnoće.....	12
7.4. Kiretaža materišta.....	15
7.5. Laparoskopija.....	15
7.6. Kuldocenteza – punkcija Douglasovog prostora.....	16
8. TERAPIJA.....	16
8.1. Ekspektativni postupak.....	16
8.2. Medikamentno liječenje.....	17
8.3. Kirurško liječenje.....	17
9. DIFERENCIJALNA DIJAGNOZA.....	18
9.1. Spontani pobačaj.....	18
9.2. Ruptura i krvarenje žutog tijela.....	19
9.3. Torzija adneksa.....	20
9.4. Ruptura ciste jajnika.....	21
9.5. Zdjelična upalna bolest.....	21
9.6. Akutni apendicitis.....	21
9.7. Bolest mokraćnog sustava.....	21
10. DIJAGNOSTIČKI PROBLEM.....	22
11. OSOBITOSTI POJEDINIH OBLIKA EKTOPIČNE TRUDNOĆE.....	25
11.1. Cervikalna trudnoća.....	25
11.2. Kornualna (intersticijska) trudnoća.....	26
11.3. Trudnoća u ožiljku carskog reza.....	27
12. ZAKLJUČAK.....	27

13. ZAHVALE.....	28
14. LITERATURA.....	29
15. ŽIVOTOPIS.....	33

SAŽETAK

Izvanmaternična trudnoća kao dijagnostički problem

Ana Benčić

Izvanmaternična – ektopična trudnoća ozbiljno je stanje koje se javlja u oko 2% svih trudnoća i uzrok je 9% svih smrti povezanih s trudnoćom. U pacijentice reproduktivske dobi, koja ima vaginalno krvarenje i abdominalnu bol, svakako treba isključiti ektopičnu trudnoću. Klasični trijas simptoma (amenoreja, vaginalno krvarenje i bol) javlja se u otprilike 50% pacijentica i nemoguće je postaviti sigurnu dijagnozu samo na temelju kliničke slike. Kombiniranom primjenom transvaginalnog ultrazvuka i serijskog mjerenja serumske razine β podjedinice humanog korionskog gonadotropina (β – hCG), smanjila se potreba za dijagnostičkom laparoskopijom. Osim toga, dijagnoza se postavlja sve ranije i točnije. Dijagnostički problem nastaje kad ultrazvučnim pregledom ne možemo odrediti lokalizaciju trudnoće. Tada se radi o „trudnoći nepoznate lokacije“ (*engl. PUL – pregnancy of unknown location*).

Diskriminacijska razina β – hCG – a je ona razina prilikom koje bi se trebala vizualizirati normalna unutarmaternična trudnoća. Kliničar mora odrediti radi li se o ranoj normalnoj, patološkoj unutarmaterničnoj trudnoći ili ektopičnoj trudnoći. Danas bi se dijagnoza trebala postavljati na temelju vizualizacije ektopične trudnoće, radije nego na temelju neizravnog zaključivanja zbog nemogućnosti prikaza trudnoće unutar maternice. Serijskim mjerenjem serumske razine β – hCG – a bilježimo njegovu dinamiku porasta ili pada. U normalnoj trudnoći, razina se udvostruči svakih 48 sati. Odstupanje od takve krivulje sugerira patologiju trudnoće. Otprilike 20% pacijentica, prilikom inicijalne obrade, ima akutnu kliničku sliku s krvarenjem u trbušnu šupljinu. Kod tih žena odmah se pristupa operacijskom zahvatu. Iako se uvođenjem mjerenja razine β – hCG – a 80 –tih godina prošlog stoljeća i razvojem transvaginalnog ultrazvuka danas većina žena otkriva u stadiju prije ruptуре, još se uvijek dijagnoza ovog stanja donosi s određenim poteškoćama.

Ključne riječi: ektopična trudnoća, izvanmaternična trudnoća, dijagnoza, β – hCG, ultrazvuk

SUMMARY

Ectopic pregnancy – a diagnostic problem

Ana Benčić

Ectopic pregnancy is a serious condition which affects around 2 % of all pregnancies and is responsible for 9% of pregnancy-related deaths. When a patient of reproductive age presents with vaginal bleeding and abdominal pain, ectopic pregnancy should be ruled out. Classic symptoms (amenorrhea, vaginal bleeding and pain) occur in 50% of patients and it is impossible to diagnose ectopic pregnancy based only on clinical features. The combined use of transvaginal ultrasound and beta subunit of human chorionic gonadotropin (β – hCG), has reduced the use of laparoscopy as a diagnostic tool. Besides that, more patients are diagnosed more accurately and in the early stage. A diagnostic problem occurs when ultrasonography does not clearly identify the pregnancy location. That is called PUL – pregnancy of unknown location. β – hCG discriminatory level is the β – hCG value above which an intrauterine pregnancy should be visualized. It has to be determined whether the pregnancy is intrauterine (either viable or failing) or ectopic. Nowadays, the diagnosis should be based on the visualization of ectopic pregnancy, rather than diagnosis based on the absence of intrauterine pregnancy. Serial measurements of β – hCG allow us to monitor its dynamics. In normal intrauterine pregnancies β – hCG values increase by about 50% in 48 hours. Deviation from the normal curve can suggest abnormal pregnancy. Around 20% of patients present with acute onset of symptoms which indicate intraabdominal bleeding. These patients are candidates for emergency surgery. Even though β – hCG value measurements, introduced in 1980 –s and modern transvaginal ultrasound have increased number of patients diagnosed in early stage, there are still some diagnostic difficulties when it comes to ectopic pregnancy.

Keywords: ectopic pregnancy, diagnosis, β – hCG, ultrasound

1. UVOD (DEFINICIJA)

Izvanmaternična trudnoća (*graviditas extrauterina, ectopica*) je trudnoća implantirana izvan maternice. Budući da abnormalno sijelo trudnoće može biti i u maternici (npr. cervikalna ili kornualna trudnoća), precizniji je i sveobuhvatniji termin ektopična trudnoća, koja podrazumijeva svaku nidaciju zametka izvan njegovog fiziološkog sijela, a to je šupljina maternice. Zato ćemo u daljnjem tekstu koristiti termin ektopična trudnoća.

„Trudnoća nepoznate lokacije“ (*engl. PUL - pregnancy of unknown location*) termin je koji se koristi za klasifikaciju trudnoće u žena koje imaju pozitivan test na trudnoću, ali nemaju, na ultrazvuku vidljivu, unutar materničnu ili ektopičnu trudnoću (2,3).

2. KLASIFIKACIJA

Ektopična se trudnoća može klasificirati prema mjestu implantacije ploda. Općenito se može podijeliti u tubarne i izvantubarne lokalizacije. Većina (95 – 98% slučajeva) ektopičnih trudnoća su tubarne, odnosno smještene u jajovodu. Najveći broj tubarnih trudnoća smješteno je u ampularnom dijelu jajovoda (42%). Ostale moguće lokalizacije u jajovodu su; istmus (28%), intersticij (13%) (ova se lokalizacija svrstava u izvantubarne), fimbrije (8%) i ostalo. Iako čine manje od 5% svih ektopičnih trudnoća, izvantubarne trudnoće, u velikom dijelu doprinose ukupnom morbiditetu i mortalitetu (4). U izvantubarne trudnoće spadaju trudnoće u jajniku (1-3%), vratu maternice (0,1%), trbušnoj šupljini (1,5%), ožiljku prethodnog carskog reza i trudnoća u intramuralnom dijelu jajovoda (intersticijska, kornualna trudnoća) (1,4).

Ovdje treba spomenuti pojam heterotopične trudnoće, koja predstavlja stanje istodobne unutar maternične i tubarne trudnoće. Javlja se jednom na 30.000 trudnoća (1, 5). Budući da se javlja izuzetno rijetko, veoma lako se previdi, no može biti izrazito opasna po život bolesnice. Češće se javljaju nakon IVF postupaka (1%) (1, 6).

Budući da je ektopična trudnoća najčešće lokalizirana u jajovodu, u daljnjem tekstu ćemo govoriti o toj lokalizaciji.

3. EPIDEMIOLOŠKI PODACI

Oko 2% svih trudnoća u SAD-u su ektopične. Incidenciju je danas teško izračunati zbog nedostatka podataka iz bolnica, ali studije su pokazale da se u proteklih 25 godina incidencija ektopične trudnoće povećala 6 puta (7). Kreće se oko 11 na 1000 trudnoća (3). Ovaj porast incidencije može se pripisati boljim i dostupnijim mogućnostima dijagnosticiranja, povećanoj incidenciji spolno prenosivih bolesti (poglavito infekcijom *Chlamydom trachomatis*) i drugim rizičnim čimbenicima, kao što su postupci medicinske potpomognute oplodnje. Uz nabrojano, veća svijest zdravstvenih radnika o ovom stanju zasigurno utječe na porast incidencije (8). Smrti povezane s ektopičnom trudnoćom su u opadanju, iako su tri četvrtine slučajeva smrti u prvom tromjesečju i 9 do 13% svih smrti povezanih s trudnoćom, još uvijek povezane s ektopičnom trudnoćom (9). Mortalitet je u razdoblju između 1980. i 2007. pao s 1.15 na 0.5 smrti na 100 000 živorođenih (10).

4. RIZIČNI ČIMBENICI

Velika meta analiza objavljena 1996. godine (11), prikazala nam je rizične čimbenike za ektopičnu trudnoću. Tradicionalni rizični čimbenici su: prethodni operacijski zahvati na jajovodima, registrirana patologija na jajovodima, in utero izloženost dietilstilbestrolu (DES), prethodna ektopična trudnoća, sterilizacija (posebno koagulacijom) (11, 12) i uporaba intrauterinog uloška (11, 13). Novije studije potvrdile su povezanost ovih čimbenika i ektopične trudnoće te su na listu čimbenika rizika dodali i preboljelu zdjeličnu upalnu bolest (poglavito infekcija *Chlamydom trachomatis*) (13), neplodnost (13), visoku dob majke (35-39 godina, >40 godina), pušenje (13) i IVF postupke (14). Prevalencija ektopične trudnoće u žena s prethodnom ektopičnom trudnoćom viša je od 10% (9). U žena s prethodnim upalnim procesom u zdjelici prevalencija je 9%, a u žena sa smanjenom plodnošću i poznatom tubarnom patologijom 16% (9).

U francuskoj *case control* studiji (15), kao glavni rizični čimbenici za ektopičnu trudnoću pokazali su se zdjelična upalna bolest i pušenje. Ostali čimbenici visokog rizika bili su starost pacijentice, prethodni spontani pobačaji, neplodnost i ranija uporaba intauterinog uloška.

Navedeni rizični čimbenici većim dijelom objašnjavaju kontinuirani porast učestalosti ektopične trudnoće u posljednjih 30 godina. Tu treba posebno istaknuti povećanje učestalosti spolno prenosivih infekcija, sve veću primjenu postupaka medicinski potpomognute oplodnje, odgađanje trudnoće i primjenu trajne sterilizacije u svrhu kontracepcije (16).

Vjerojatno najveći utjecaj na povećanje učestalosti ektopične trudnoće nose spolno prenosive bolesti. Sve ranijim stupanjem u spolne odnose i visokorizičnim spolnim ponašanjem, povećava se razdoblje izloženosti reproduktivnog sustava različitim patogenima. Najveći broj infekcija zasigurno pripada *Chlamydii trachomatis*. Ovaj obligatno unutarstanični patogen može uzrokovati lepezu kliničkih slika, od asimptomatske infekcije i cervicitisa, do ozbiljne zdjelične upalne bolesti (16). Prema podacima američkog CDC – a (Centers for Disease Control and Prevention) (17) u 2017. godini, u SAD - u, ukupni broj klamidijjskih infekcija bio je 1,708,569. Taj broj odgovara stopi od 528.8 na 100 000. Ta stopa se od 2000. godine povećava, a između 2016. i 2017. godine stopa se povećala za 6.9%.

Prva opća populacijska anketa o spolnom ponašanju u mladih odraslih osoba (18 – 25 godina) u Hrvatskoj objavljena je 2011. godine (18). Prevalencija infekcije *Chlamydom trachomatis* među spolno aktivnim osobama te dobi bila je 6.2%. Podaci iz te studije pokazali su kako je prevalencija u Hrvatskoj viša od prevalencije u ostalim europskim zemljama u kojima su rađene slične studije.

Uz spolno prenosive infekcije, treba spomenuti i metode potpomognute oplodnje kao važan rizični čimbenik za ektopičnu trudnoću. Još od 1978., kad je rođeno prvo dijete začeto IVF postupkom, potražnja za takvim metodama je u stalnom porastu. Incidencija ektopične trudnoće u trudnoćama začetim IVF postupcima 2 do 3 puta je veća nego u općoj populaciji (14). Zanimljiv podatak je taj kako je prva trudnoća začeta postupkom IVF/ embriotransfera bila upravo ektopična (4, 19).

Tablica 1. Rizični čimbenici za ektopičnu trudnoću

Rizični čimbenik	OR	95% interval pouzdanosti
Prethodni operacijski zahvat na jajovodu	21.0	9.3 – 47
Sterilizacija	9.3	4.9 – 18
Prethodna ektopična trudnoća	8.3	6.0 – 11.5
In utero izloženost dietilstilbestrolu (DES)	5.6	2.4 – 13
Trenutačna uporaba intrauterinog uložka	5.0	1.1 – 2.8
Prethodna zdjelična upalna bolest	3.4	2.4 – 5.0
Neplodnost dvije ili više godine	2.7	1.8 – 4.2
Starost majke		
≥40 godina	2.9	1.4 – 6.1
35 do 39 godina	1.4	1.0 – 2.0
Pušenje		
≥20 cigareta dnevno	3.9	2.6 – 5.9
10 do 19 cigareta dnevno	3.1	2.2 – 4.3
1 do 9 cigareta dnevno	1.7	1.2 – 2.4
Bivši pušač	1.5	1.1 – 2.0

Podaci iz literature 11,12,13,15,23

5. KLINIČKI SIMPOMI I ZNAKOVI

Ektopična trudnoća predstavlja veliki dijagnostički problem. Klasični trijas simptoma (amenoreja nakon koje se javljaju nepravilno vaginalno krvarenje s ili bez ugrušaka te abdominalna ili zdjelična bol) javlja se tek u 50% slučajeva (1, 3, 20). Kao pojedinačni simptom, bol u trbuhu javlja se u otprilike 95% pacijentica s dijagnosticiranom ektopičnom trudnoćom, amenoreja u oko 75%, a nepravilno vaginalno krvarenje u oko 50% pacijentica (1, 5, 20). Zdjelična (91%) (3), abdominalna (97,3%) i adneksalna osjetljivost (98%) najčešći su fizikalni znakovi (21, 22). Klinička slika ektopične trudnoće može biti akutnog, subakutnog ili asimptomatskoga tijeka. Pacijentice, osim nabrojanih simptoma, mogu imati i druge nespecifične simptome, koji odgovaraju simptomima rane trudnoće; mučnina, osjetljivost u dojtkama, nisko lokalizirana abdominalna bol, grčevi, dispareunija. Vrtoglavice, omaglice, slabosti, povišena tjelesna temperatura, simptomi nalik na gripu, povraćanje, sinkope također su zabilježene (1).

5.1. Akutna klinička slika

Oko 20% pacijentica ima akutnu kliničku sliku (16). Uzrok tome je ruptura jajovoda, koja uzrokuje obilno krvarenje u trbušnu šupljinu. Pacijentica s akutnim intraperitonealnim krvarenjem može imati kliničke simptome hipovolemijskoga urušaja – hladnu i ozojenu kožu, bljedilo, subnormalnu tjelesnu temperaturu, arterijsku hipotenziju, oslabljen i tahikardan puls (1,20). Trbušna će stijenka biti bolna i palpacijski osjetljiva, često uz rigidnost („defans“) prilikom palpacije. Posebna osjetljivost javlja se u donjem dijelu abdomena. Zbog nakupljanja tekućine uz donju površinu dijafragme moguća je iritacija freničnog živca i bol u području ramena i epigastrija (1,20). Abdomen može biti blago distendiran, a pacijentica ograničenih pokreta u trupu. Distenzija abdomena može nastati zbog nakupljanja tekućine u trbušnoj šupljini ili mogućeg lokaliziranog ileusa zbog krvi koja se nakuplja. Znakovi slobodne tekućine u abdomenu mogu biti prisutni u slučaju profuznog unutarnjeg krvarenja (20). Abdominalna osjetljivost može onemogućiti precizni bimanualni pregled maternice. Pomicanje vrata maternice kod bimanualnog pregleda karakteristično je bolno („ekscitacija vrata maternice“) (1, 23). Pregledom u spekulima može se opaziti izbočenje stražnjeg svoda rodnice, što upućuje na hematokelu – nakupljanje krvi u Douglasovom prostoru (20). Uz klasični trijas simptoma, studija Huchona i sur. (24) pokazala je da zasebna pojava sljedeća 4 simptoma, može doprinijeti dijagnozi rupture jajovoda. To su: povraćanje uz bol, difuzna abdominalna bol, akutna bol trajanja dužeg od 30 minuta, sijevajuća („flashing“) bol.

5.2. Subakutna klinička slika

Subakutni oblik javlja se češće nego akutni (75 do 80% slučajeva) (1). Razdoblje amenoreje obično traje do 6. tjedna trudnoće, u 75% slučajeva. U rijetkim slučajevima abdominalne ektopične trudnoće amenoreja može biti prisutna i do trećeg tromjesečja. Amenoreja može duže trajati i u slučaju intersticijske trudnoće (i do 12 tjedana) (20, 25).

Abdominalna bol, obično intenzivnija, najčešći je simptom ektopične trudnoće (98,6%). Najčešće se javlja na strani trudnoće, ali se može javiti i obostrano (1). Može biti više ili manje lokalizirana, ovisno o stadiju intraperitonealnog krvarenja. U subakutnom obliku ektopične trudnoće, bol se javlja bez znakova hipovolemijskog urušaja.

Krvarenje iz maternice javlja se u oko 50% slučajeva. To je najčešće oskudno, ali konstantno krvarenje. Može biti tekuće konzistencije ili u obliku tamne koagulirane krvi. Često se naziva „spotting“, tj. točkasto krvarenje (1). Krv može potjecati iz samoga jajovoda, ali češće je iz

endometrija. Endometrij hipertrofira pod utjecajem hCG-a iz trofoblasta i pretvara se u deciduu, slično kao kod normalne trudnoće. Budući da je trudnoća patološka, razina hCG je suboptimalna i nedovoljna u održavanju razine progesterona koji bi stabilizirao decidualno promijenjeni endometrij. Zbog toga dolazi do djelomičnog ljuštenja endometrija koje se klinički manifestira oskudnim tamnijim krvarenjem. U rjeđim slučajevima, cijela decidua se može odvojiti od maternice kao odljev šupljine maternice („decidual cast“). Takav odljev šupljine maternice ima glatku unutrašnju stranu i nepravilnu materalnu stranu. Korionske resice nisu prisutne. Nalaz odljeva šupljine maternice patognomoničan je nalaz za ektopičnu trudnoću (1, 20). U subakutnom tijeku krv se može nakupljati u Douglasovom prostoru i formirati zdjeličnu hematokelu. Može je se palpirati kao mekanu izbočinu u stražnjem svodu rodnice. Izraženija hematokela svojom veličinom može pritiskati vrat maternice uz vrat mokraćnog mjehura i uzrokovati retenciju mokraće. Hematokela se može sekundarno inficirati, uz kliničku sliku akutne intraabdominalne (20). Palpacijom abdomena, može se zamijetiti osjetljivost u području ilijačne fose. Distenzija i rigidnost abdominalne stijenke rijetko se nalaze. Najznačajniji klinički nalaz je nalaz bimanualnog pregleda. Neobično, tamno krvarenje treba pobuditi sumnju na ektopičnu trudnoću. Vrat maternice obično je smekšan, a maternica blago uvećana. Bimanualni pregled treba obavljati nježno i oprezno zbog mogućeg izazivanja opasnijeg i obilnijeg krvarenja iz intaktne trudnoće (1, 20).

Ukratko, ektopična trudnoća predstavlja važnu diferencijalnu dijagnozu u žena reproduktivske dobi koje se javljaju s kraćim trajanjem amenoreje i kontinuiranim ili nepravilnim vaginalnim krvarenjem, čak i ako abdominalna bol nije prisutna ili je bila kratkotrajna.

5.3. Asimptomatski tijek ektopične trudnoće

U asimptomatskom („tihom“) obliku riječ je o ektopičnoj trudnoći koja je u ranom stadiju. U tom obliku, plod je još živ, a proizvodnja hormona visoka. Zbog te dostatne količine hormona još uvijek nema krvarenja ni boli (1, 20).

Tablica 2. Simptomi i znakovi pri sumnji na ektopičnu trudnoću

Bol u donjem dijelu trbuha; bol u ramenima
Znakovi rane trudnoće (mučnina, napetost prsa, zamor, kraće razdoblje amenoreje)
Krvarenje iz rodnice; „spotting“
Bolna osjetljivost zdjeličnih organa; povećana smekšana maternica
Adneksalna masa
Pozitivan test na trudnoću
Serumski hCG <6000 i.j./L u 6. tjednu trudnoće
Suboptimalan rast hCG – a nakon 48h (<66% porasta)
Nemogućnost prikaza unutar maternične trudnoće (UZV; „prazan uterus“)
Gestacijska vreća izvan maternice (UZV)

Podaci iz literature 1,16,20

6. ANAMNEZA

Kliničar treba dobiti podatak o vremenu pojavljivanja i intenzitetu simptoma. Uz klasične simptome ektopične trudnoće, treba tražiti i netipične simptome. Korisni su nam podaci o postojanju nekog od rizičnih čimbenika kao što su preboljela zdjelična upalna bolest, prethodna ektopična trudnoća, prethodni operacijski zahvat na jajovodima ili podvrgnutost IVF postupcima. Isto tako treba imati na umu da trećina žena s ektopičnom trudnoćom nema nikakvih anamnestičkih rizičnih čimbenika (3).

Pacijenticu trebamo pitati o datumu zadnje menstruacije, odnosno trajanju trudnoće. Trajanje amenoreje važan nam je podatak zbog mogućnosti vizualizacije trudnoće na transvaginalnom ultrazvuku. Što je amenoreja kraća, manja je i vjerojatnost da će se trudnoća moći vizualizirati. Moramo imati na umu da žena ne mora imati saznanja o trudnoći te da svaku

ženu reproduktivnoj dobi, koja ima navedene simptome, moramo dijagnostički obraditi za ektopičnu trudnoću.

7. DIJAGNOZA

Klasični trijas simptoma – bol, krvarenje i amenoreja - javlja se tek u 50% pacijentica (1, 3, 20). Zbog toga je nemoguće postaviti sigurnu dijagnozu samo na temelju kliničkih znakova i simptoma. Simptomi se mogu preklapati sa simptomima drugih ginekoloških i neginekoloških stanja. Trećina pacijentica nema nikakve kliničke znakove, a 9% pacijentica s ektopičnom trudnoćom je asimptomatsko (9). Rana dijagnoza ključna je za rani početak liječenja.

7.1. hCG (humani korionski gonadotropin)

Humani korionski gonadotropin glikoproteinski je hormon kojeg izlučuje sinciciotrofoblast. Imunološke i biološke karakteristike hCG-a slične su drugim glikoproteinima kao što su FSH (folikulostimulirajući hormon), TSH (tiroidni stimulirajući hormon), a najbliži je LH – u (luteinizirajući hormon). Svi navedeni hormoni imaju α (alfa) i β (beta) podjedinicu. α (alfa) podjedinica identična je u svih navedenih hormona, dok je β (beta) podjedinica jedinstvena za hCG. Podjedinice su kodirane na različitim kromosomima te se nekovalentno vežu prije nego ulaze u cirkulaciju. Postoji nekoliko izoformi hCG – a, od kojih su najčešći i najvažniji „regularni“ hCG i hiperglikozilirani hCG (hCG – H). „Regularni“ hCG glavni je oblik hCG – a povezan s trudnoćom. Njega luči sinciciotrofoblast. On potiče i održava lučenje progesterona iz žutog tijela, dok posteljica ne postane glavni izvor progesterona, oko 9. tjedna gestacije. hCG – H dominantna je izoforma u prva dva tjedna nakon oplodnje, u fazi implantacije. Izlučuje ga citotrofoblast. Sudjeluje u promociji invazije citotrofolasta u zid maternice (formiranje sidrenih resica) i u spiralne arterije radi povećanja protoka. Regularni hCG također sudjeluje u angiogenezi spiralnih arterija (1, 7). Mnoge studije povezale su hCG s drugim placentalnim, uterinim i fetalnim funkcijama, kao što su razvitak pupkovine, supresija miometrijskih kontrakcija, promocija rasta i diferencije fetalnih organa, ali i već spomenutu angiogenezu i imunosnu toleranciju (26).

7.1.1. Dinamika rasta

hCG ima tipičnu dinamiku rasta tijekom trudnoće. Razine hormona eksponencijalno rastu tijekom vrlo rane trudnoće. U vrijeme očekivane menstruacije koncentracija β – hCG – a prosječno je 100 i.j./L. Razine dostižu vrhunac oko 9. tjedna gestacije. Tada su koncentracije β – hCG – a maksimalne i iznose od 60 do 100 tisuća i.j./L. Nakon dosezanja vrhunca, razina hCG – a stalno opada do stabilnog stadija koji je prisutan kroz drugo i treće tromjesečje (1, 26). Kadar i sur. (27) prvi su otkrili kako se hCG u ranoj trudnoći u prosjeku udvostručava svakih 1,98 dana. Točnije, poveća se za 66% svakih 48 sati (7, 20, 27, 28). Rezultati recentnih istraživanja (28) govore da je minimum porasta za normalnu progresiju trudnoće 35% u 2 dana. Treba imati na umu da ovakav pravilan porast razine β – hCG – a ne mora biti prisutan u svim trudnoćama. 1% pacijentica s vidljivom unutarmaterničnom trudnoćom ima sporiji rast razine β – hCG – a. Isto tako, u 20% ektopičnih trudnoća razine β – hCG – a rastu za više od 50% u 48 sati (23, 29).

Razine β – hCG - a mjerljive su u serumu 9 dana (5 – 10 i.j./L) i u urinu 13 dana nakon ovulacije (20). U dijagnozi rane trudnoće, bila ona unutarmaternična ili ektopična, koristan je kvalitativan test probira mokraće na trudnoću, koji utvrđuje razinu β – hCG – a od 30 do 50 i.j./L. Takvo jednokratno određivanje β – hCG – a može nam jedino dati podatak o postojanju trudnoće, normalne ili patološke. Najpouzdanije je serijsko određivanje β – hCG – a (svakih 48 sati) (1).

Razine β – hCG – a u ektopičnoj trudnoći u pravilu ne prate klasično udvostručenje koncentracije. U ponavljanim mjerenjima često se nalaze iste razine ili čak blagi pad.

7.1.2. Diskriminacijska razina

Diskriminacijska razina β – hCG – a ona je razina kod koje se očekuje da će se na ultrazvuku vidjeti trudnoća unutar maternice. Ta razina je 6000 - 6500 i.j./L za transabdominalni ultrazvuk i 1000 – 2000 i.j./L za transvaginalni ultrazvuk (1, 7, 23, 28). Treba imati na umu da neka stanja i određena patologija mogu onemogućiti vizualizaciju unatoč razini β – hCG – a iznad diskriminacijske razine (npr. miomi maternice, pretilost, retrovertirana maternica), kao i iskustvo i znanje ultrasoničara.

Ako je razina β – hCG - a u opadanju, moguće je da se radi o patološkoj trudnoći, kao što je anembrionalna trudnoća, spontani pobačaj ili ektopična trudnoća (7). Studija (30) koja je

proučavala krivulje pada β – hCG – a kod ektopične trudnoće i spontanog pobačaj pokazala je da je pad u serumskom β – hCG – u bio sporiji u pacijentica s ektopičnom trudnoćom, nego u pacijentica sa spontanim pobačajem. Taj podatak nam je koristan za frekvenciju naručivanja pacijentica kojima se prati razina β – hCG – a.

Na temelju samog mjerenja razine β – hCG –a ne možemo donijeti dijagnozu ektopične trudnoće. Da bismo potvrdili ili isključili dijagnozu, mjerenje razine β – hCG –a treba kombinirati s ultrazvučnim nalazom.

7.2. Serumske razine progesterona

Za razliku od razina β – hCG-a, razina koncentracije progesterona ne mijenja se toliko dinamično u prvih 8 do 10 tjedana gestacije. Razine progesterona više su u žena s vidljivom unutarmaterničnom trudnoćom, nego u žena s ektopičnom ili spontanim pobačajem. Progesteron razine više od 80 nmol/L ukazuje na normalnu unutarmaterničnu trudnoću u 98% žena, dok je koncentracija niža od 16 nmol/L indikativna za patološku trudnoću (zadržani pobačaj, anembrionalna trudnoća), bez obzira na lokaciju (9). Razina progesterona ispod 15 nmol/L u 85% slučajeva povezana je sa spontanim pobačajem, a u 14% s ektopičnom trudnoćom (9). Treba znati kako 2% pacijentica s razinom progesterona iznad 80 nmol/L ima ektopičnu trudnoću (9). Većina žena s ektopičnom trudnoćom ima razine serumskog progesterona između 16 i 80 nmol/L, što na neki način ograničava ovaj biokemijski biljeg u dijagnozi ektopične trudnoće. Nadalje, žene koje su podvrgnute postupcima medicinski potpomognute oplodnje imaju visoke razine progesterona u krvi, bez obzira na moguću ektopičnu trudnoću. Zaključno, jednokratno mjerenje razine progesterona u krvi može identificirati žene s visokim rizikom za ektopičnu trudnoću, ali njegova sposobnost diskriminacije je nedovoljna da se postavi dijagnoza sa sigurnošću i danas se više ne upotrebljava rutinski.

7.3. Ultrazvučna dijagnostika

Transvaginalni ultrazvuk zamijenio je laparoskopiju, koja je bila zlatni standard u dijagnostici ektopične trudnoće. Prije 1970 – tih godina, više od 80% ektopičnih trudnoća bile su prepoznate nakon rupture i više od 50% pacijentica otkrivalo se u stanju hemodinamskog

urušaja (4). Gotovo su sve te žene odmah bile podvrgnute operacijskom zahvatu i dijagnoza je bila postavljena za vrijeme samog zahvata. Zbog razvitka i dostupnosti transvaginalnog ultrazvuka i kombinacije sa serijskim mjerenjima β – hCG – a, danas se više od 80% ektopičnih trudnoća detektira prije ruptуре (4). Inicijalna klinička slika s hemodinamskim urušajem danas je više iznimka nego pravilo.

7.3.1. Ultrazvučni prikaz normalne unutar maternične trudnoće

Kako bi mogli govoriti o dijagnozi ektopične trudnoće, trebamo znati kako izgleda normalna unutar maternična trudnoća i što možemo očekivati na ultrazvuku u određenom tjednu trudnoće. Najpouzdaniji rani znak trudnoće pojava je gestacijske vreće između 5. i 6. tjedna trudnoće, brojeći od prvog dana posljednje menstruacije. Vidi se znak „dvostrukog obruča“. Razine β – hCG – a tada bi trebale biti između 1000 i 2000 i.j./L (diskriminacijska razina) (1, 7, 23, 28). Unutar gestacijske vreće, između 5. i 6. tjedna, pojavljuje se i žumanjčana vreća. Ona se nalazi izvan amnijske, a unutar korionske šupljine. Zametak vidimo između 6. i 7. tjedna trudnoće. Smješten je neposredno uz žumanjčanu vreću. Srčanu aktivnost zametaka možemo bilježiti oko 6. tjedna trudnoće. U novije se vrijeme opisuje nalaz *intradecidualnog znaka* koji se može javiti prije svih navedenih znakova, već 25. dana koncepcijskog ciklusa (16,31). Intradecidualni znak predstavlja ehogeno područje zadebljane decidue.

Tablica 4. UZV i β – hCG kao biljezi uredne trudnoće

	Prva pojava (dan)	Vidljivo uredna trudnoća (dan)	hCG>
Gestacijska vreća	20.	25.	2300 i.j./L
Embrionalni odjek	22.	27.	5500 i.j./L
Žumanjčana vreća	24.	26.	5500 i.j./L
Srčana akcija	26.	28.	9000 i.j./L

Preuzeto iz literature 1

7.3.2. Ultrazvučni prikaz ektopične trudnoće

Prvu uspješnu dijagnozu ektopične trudnoće pomoću ultrazvuka, objavio je Kobayashi i sur. 1969. godine (32). U početku, nemogućnost prikaza unutar maternične trudnoće u žene koja ima vaginalno krvarenje i bol bio je dovoljan kriterij za dijagnozu. Većina tih žena bila je podvrgnuta operacijskom zahvatu. Razvitkom ultrazvučne dijagnostike, omogućena je izravna i sve točnija vizualizacija lokalizacije trudnoće. Uz to, omogućeno je otkrivanje ektopične trudnoće u sve ranijim stadijima. Posljedično, sve se više ektopičnih trudnoća otkiva u nerupturiranom stadiju i sve je više trudnoća koje se mogu zbrinjavati konzervativnim načinom liječenja; ekspektativni ili medikamentozni pristup. U literaturi (9) se navodi podatak kako izravna ultrazvučna dijagnostika u dijagnozi necistične adneksalne mase ima osjetljivost 84%, a specifičnost 98,9%.

1. Ako se unutar šupljine maternice vidi gestacijska vreća, gotovo se može isključiti ektopična trudnoća. Na taj način, neizravno postavljamo dijagnozu. U pacijentica koje su bile podvrgnute postupcima medicinski potpomognute oplodnje, treba biti svjestan veće mogućnosti heterotopične trudnoće.
2. Transvaginalnim ultrazvukom gestacijska se vreća prikazuje između 5. i 6. tjedna gestacije u 95 – 98% slučajeva. Tada bi razine β – hCG – a trebale biti 1000 - 2000 i.j./L. (diskriminacijska razina) (16). Ako tada ne vidimo gestacijsku vreću, treba posumnjati na ektopičnu trudnoću i uputiti se u detaljniju obradu.
 - a) Treba težiti tome da se dijagnoza postavlja na temelju ultrazvučnog nalaza adneksalne mase, radije nego na temelju nemogućnosti prikaza unutar maternične trudnoće. U literaturi (4, 33) se spominje podatak kako s iskustvom u dijagnosticanju i s modernim transvaginalnim ultrazvukom, u 87 do 99 % slučajeva, tubarna trudnoća može i treba biti vizualizirana.

Normalni se jajovodi na ultrazvuku ne prikazuju zbog jednakog ultrazvučnog odjeka kao i okolno tkivo (1). Ako postoji neko patološko stanje, koje bi uzrokovalo njihovo širenje, takav nalaz će se prikazati (1, 4).

Na ultrazvuku se mogu vidjeti sljedeći znakovi:

- Gestacijska vreća izvan maternice sa ili bez žumanjčane vreće i/ili zametka, s ili bez fetalne srčane aktivnosti. Ovi nabrojani znakovi sigurni su dijagnostički znakovi za ektopičnu trudnoću. Oni se vide u 13% slučajeva (4).
- Najčešći nalazi koji se nalaze na ultrazvuku, a upućuju na ektopičnu trudnoću su nehomogena andeksalna masa, zvana *engl. „bagel sign“* (vidi se u otprilike 60% slučajeva (4)) i ektopična struktura koja liči na vreću, zvana *engl. „blob sign“* (pojavljuje se u oko 20% slučajeva (4)). Ta dva znaka najčešća su ultrazvučna nalaza. Iako ne mogu biti uzeti kao definitivni dokazi, osjetljivost i specifičnost tih znakova izrazito je visoka (osjetljivost – 89,9% za *engl. „blob sign“* i 83,3% za *engl. „bagel sign“*, specifičnost – 99,5% za *engl. „blob sign“* i 99,6% za *engl. „bagel sign“*) (34). Svakako treba misliti o tome kako će patološki nalaz u jajovodu uvelike ovisiti o tjednima trudnoće i brzini razvijanja ektopične trudnoće. Što je trudnoća manja, to će nalaz biti manje karakterističan i bit će ga teže vizualizirati.
- Žuto tijelo prikazano kao *engl. „ring of fire“* na obojenom dopleru na ipsilateralnoj strani u 70-85% slučajeva ektopične trudnoće može biti koristan biljeg (4).
- Maternica može biti uvećana i prazna s eventualnim zadebljanjem endometrija (1). Tanji endometrij može sugerirati ektopičnu trudnoću, no pokazalo se kako debljina endometrija nema dovoljnu osjetljivost ni specifičnost (9, 28).
- Može se naći odsutna ili nepravilna koriodecidualna reakcija s pseudogestacijskom vrećom. Pseudogestacijska vreća (decidualna cista) u 80 % slučajeva je povezana s ektopičnom trudnoćom (16). Pseudogestacijska vreća se može zamijeniti s gestacijskom vrećom u normalnoj trudnoći. Radi se o nepravilnoj strukturi u šupljini maternice koja nastaje zbog krvarenja endometrija koji se pripremao za trudnoću. Nastaje od decidualne reakcije i krvarenja koje stvara sliku anehogena središta, dok prave decidue nema (1, 16). Pseudogestacijska vreća većinom je smještena unutar samog endometrija, dok je gestacijska više smještena prema periferiji endometrija (4). Kod gestacijske vreće nalazi se karakteristični znak „dvostrukog prstena“, a odsustvo tog znaka upućuje na pseudogestacijsku vreću. Isto tako, kod gestacijske vreće će se kroz određeno vrijeme pojaviti žumanjčana vreća i zametak (16), a u pseudogestacijskoj vreći neće. Iako postojanje pseudogestacijske vreće može raditi dijagnostičke nedoumice, uporabom transvaginalnog ultrazvuka visoke rezolucija, intrakavitarna tekućina ili krv unutar endometrija (pseudogestacijska vreća) bi se trebala znati i moći razlikovati od prave gestacijske vreće (4).

- Moguć je nalaz slobodne tekućine (krv) u maloj zdjelici, trbušnoj šupljini ili u jajovodu (hematosalpins). Douglasov prostor svakako treba pregledati. Anehogena tekućina čest je nalaz i najčešće je fiziološki. Ako tekućina u Douglasovom prostoru ima *engl.* „*ground glass*“ izgled, to upućuje na krvarenje. Nalaz hematoperitoneuma ne znači nužno da se dogodila ruptura jajovoda, ali je svakako kontraindikacija za medikamentozno ili ekspektativno liječenje. „Curenje“ krvi s fimbrijalnog kraja često je u ektopičnoj trudnoći (4). Nalaz tekućine u vezikouterinom prostoru gubitak je otprilike 400ml krvi (32). Ako nađemo tekućinu u ovim prostorima, trebamo napraviti i transabdominalni ultrazvuk da provjerimo ima li tekućine u Morisonovom prostoru (prostor između Glisonove čahure jetre i Gerotove fascije bubrega). Nalaz krvi u tom prostoru upućuje na obilnije intraabdominalno krvarenje. Procijenjeno je da nalaz krvi u tom prostoru odgovara količini od 670 ml krv u intraperiotennoj šupljini (4). Takve situacije trebale bi biti jedine indikacije za primjenu transabdominalnog ultrazvuka.

Iako se najveći broj ektopičnih trudnoća nalazi u ampularnom dijelu jajovoda, treba temeljito pogledati i ostale moguće lokalizacije.

- b)** Druga opcija je da pacijentica ima pozitivan test na trudnoću, ali na transvaginalnom ultrazvuku ne možemo prikazati ni unutar materničnu ni ektopičnu trudnoću ni produkte pobačaja. Takva trudnoća bi trebala biti definirana kao „trudnoća nepoznate lokacije“ (*engl. PUL – pregnancy of unknown location*). Otprilike 10% žena (4) s takvim nalazom imati će potvrđenu dijagnozu ektopične trudnoće na kontrolnim ultrazvučnim pregledima.

7.4. Kiretaža materišta

Prilikom histološkog pregleda tkiva, koje smo dobili kiretažom, tražimo prisutnost korionskog tkiva. Odsustvo korionskoga tkiva povezano je s ektopičnom trudnoćom u 40% žena koje su ultrazvučno imale praznu šupljinu maternice (9).

Arias – Stella fenomen, relativno čest fenomen, hormonski je ovisna atipična promjena endometrija. Podatak u literaturi govori kako se u 80% unutar materničnih pobačaja nalazi ova

promjena (35). Povezana je s unutar materničnom, ektopičnom trudnoćom i drugim hormonski aktivnim stanjima (gestacijska trofoblastička bolest, oralna kontracepcijska sredstva, hormonska nadomjesna terapija). Simultani učinak estrogena i progesterona dovode do ovih promjena (36). Zbog toga se ove promjene najčešće javljaju u žena reproduktivne dobi, koje su trudne, ali mogu biti prisutne u žena bilo koje dobi i s bilo kojom vrstom hormonske aktivnosti (endogene ili egzogene). Osim u endometriju, gdje su najčešće prisutne, ove promjene mogu se javiti na drugim lokalizacijama (endocerviks, jajovod, endometriozna, ovarijske ciste). Nalaz ovog fenomena, može nam pomoći prilikom histološke obrade biopsata endometrija, jer može upućivati na ektopičnu trudnoću, pogotovo ako ne nađemo korionsko tkivo.

Decidualna reakcija može se naći u nekim slučajevima ektopične trudnoće, pogotovo ako je tanja od dva milimetra (37). Decidualna reakcija najčešće je nađena promjena u endometriju koja se može povezati s ektopičnom trudnoćom (42%) (38).

Nakon obavljene kiretaže prati se razina β – hCG – a. Ako se ona ne snizi za minimalno 15% u 12 sati nakon kiretaže, to upućuje na ektopičnu trudnoću (9, 28).

Kiretaža se materijala danas preporučuje u nejasnim slučajevima - u žena koje imaju niske razine ili abnormalnu krivulju rasta β – hCG – a i u kojih transvaginalni ultrazvuk ne pokazuje vidljivu unutar materničnu trudnoću (9).

7.5. Laparoskopija

Tradicionalno, laparoskopija je bila zlatni standard u dijagnozi ektopične trudnoće. Zbog jasne vizualizacije i mogućnosti patohistološke analize korionskog tkiva, dijagnoza se jasno mogla postaviti. Međutim, laparoskopija kao invazivna metoda koja zahtjeva opću anesteziju nosi rizik od komplikacija. Osim toga, laparoskopija nema 100%-tnu osjetljivost za dijagnozu ektopične trudnoće (4). Neke ektopične trudnoće ne moraju biti vidljive, bilo zbog toga što su premale ili su u spontanoj regresiji. Može dati lažno pozitivne ili lažno negativne nalaze. Laparoskopija bi trebala biti metoda izbora u žena koje imaju simptome, ali ultrazvučna dijagnoza nije jasna (9). Prvenstveno bi trebala biti terapijska, a transvaginalni ultrazvuk dijagnostička metoda.

7.6. Kuldocenteza – punkcija Douglasova prostora

Ova metoda, koja je danas izgubila na značaju, nekada je bila glavno dijagnostičko pomagalo. Izvodi se tako da se iglom kroz stražnji svod rodnice iz Douglasovog prostora aspirira tekućina. Do prije 30 – ak godina više od 80% ektopičnih trudnoća otkrivalo se u stadiju nakon rupture i obilnog intraperitonealnog krvarenja. Zbog toga se u 83% slučajeva punkcije aspiracijom dobila nezgrušana krv (1, 16). Iako je tehnički jednostavna za izvođenje, poprilično je bolna. Drugi nedostatak je taj što ne možemo isključiti druge uzroke krvarenja, kao npr. krvarenje žutog tijela ili rupturu ciste. Danas su je zamijenile druge suvremenije metode.

8. TERAPIJA

Nakon što je postavljena dijagnoza, pristupamo liječenju. Koristi se ekspektativni postupak, medikamentno ili kirurško liječenje (1). Kod pacijentica koje su životno ugrožene, pristupa se hitnom operacijskom zahvatu. Kod ostalih, odluka o načinu liječenja treba biti bazirana na temelju više čimbenika.

8.1. Ekspektativni postupak

Ekspektativni postupak moguć je kod malog broja pacijentica. To su najčešće pacijentice s niskim i razinama β – hCG – a u padu, kod kojih ne možemo prikazati ektopičnu trudnoću na ultrazvuku i s minimalnim simptomima (23). Pacijenticu koja se odluči na ovakav način liječenja moramo informirati o mogućnosti rupture jajovoda iako su razine β – hCG – a male i u padu, te da će morati biti pod čestim nadzorom. Razine β – hCG – a moraju se pratiti dok ne dosegnu nemjerljive koncentracije. Ako u pacijentice nastupi porast β – hCG – a ili izražena simptomatologija (jaka abdominalna bol), postupak se mora prekinuti. Daljnja su istraživanja potrebna kako bi se ekspektativni pristup mogao uvrstiti u rutinski terapijski postupak.

8.2. Medikamentno liječenje

Prednosti ovog pristupa su financijska isplativost i mali rizik od komplikacija vezanih uz operacijski zahvat i popratni anestetički postupak. Najčešće se koristi metotreksat, antagonist folne kiseline, koji se daje intramuskularno (23). Danas se preferira jedna doza metotreksata, iako postoje razni režimi (dvije doze, multiple doze). Uz metotreksat, mogu se davati i drugi pripravci kao što je hipertonična otopina glukoza (1). Njegov mehanizam djelovanja je selektivno ubijanje stanica koje se brzo dijele, u ovom slučaju stanice citotrofoblasta. Može se davati i izravno u tubarnu trudnoću, samo u nižoj dozi (1). Uspješnost terapije metotreksatom uvelike ovisi o inicijalnoj razini β – hCG – a. Što je veća razina β – hCG – a, to je veća vjerojatnost neuspjeha terapije (23). Studija (39) iz 2012. godine pokazala je kako postotak neuspjeha terapije metotreksatom raste do 40%, kada su razine β – hCG – a iznad 2000 i.j./L. Zbog toga se pri takvim razinama preporuča operacijski zahvat. Uz visoku razinu β – hCG – a, fetalna srčana aktivnost i gestacijska vreća veća od 3,5 cm u promjeru također spadaju u kontraindikacije za medikamentno liječenje. Ostale kontraindikacije su razna stanja i bolesti povezane s oštećenim imunskim sustavom, bolesti jetre, bubrega, osjetljivost na metotreksat, itd. (23). Zbog toga je uz mjerenje razine β – hCG – a, obavezno mjerenje ostalih parametara (kompletna krvna slika, testovi za procjenu funkcije jetre i bubrega, itd.). Najčešće nuspojave su gastrointestinalne (želučana bol, mučnina, povraćanje). Rjeđe su neutropenija, alopecija, pneumonitis. Nakon primjene metotreksata treba pratiti razinu β – hCG – a. Ako se ne smanji za najmanje 15% od 4 do 7 dana nakon primjene ili dostigne plato ili počne rasti, moramo posumnjati na neuspjelu terapiju. Nakon što se dostigne pad od 15%, razine se trebaju pratiti dok ne dosegnu nemjerljive koncentracije (40).

8.3. Kirurško liječenje

Operacijski zahvat glavni je način liječenja ektopične trudnoće. Indikacije za operacijski zahvat su; 1) koncentracije β – hCG – a iznad 5000 i.j./L s vidljivom fetalnom cirkulacijom, 2) adneksalna masa veća od 4 cm u promjeru, 3) slobodna tekućina u zdjelici, 4) potreba za laparoskopijom kao dijagnostičkom metodom, 5) suspektna heterotopična trudnoća (9). Hoće li žena biti podvrgnuta laparotomiji ili laparoskopiji ovisi o hemodinamskoj stabilnosti. U žena koje su hemodinamski stabilne, laparoskopija je metoda izbora. Postoji nekoliko operacijskih metoda koje se izvode. Ukratko ćemo ih opisati.

Salpingektomija i salpingotomija

Salpingektomija podrazumijeva operativno odstranjenje jajovoda. Prednost salpingektomije je ta što potpuno eliminiramo rizik perzistentnog trofoblasta i ponovni nastanak ektopične trudnoće. Salpingotomija je kirurška metoda kojom se evakuira trudnoća iz jajovoda putem incizije na jajovodu. Za razliku od salpingektomije, ovdje postoji veći rizik od perzistentnog trofoblasta. Ženu koja se odluči na salpingotomiju svakako treba informirati da ta metoda u određenom broju slučajeva (u 1 od 5 žena) zahtjeva daljnje liječenje, medikamentozno i/ili salpingektomiju (3). Perzistentna tubarna trudnoća prisutna je u 4 do 15% žena nakon laparoskopske salpingotomije (9). Zbog toga treba izmjeriti razinu β – hCG – a 7 dana nakon operacijskog zahvata i potom jednom tjedno do nemjerljivih koncentracija (1, 3).

Fimbrijalna evakuacija operacijska je metoda koje se može nazvati i „mužnja“ odnosno „milking“ jer se nježnim pokretima „mužnje“ istiskuje trudnoća iz infundibularno – fimbrijalnog dijela jajovoda. Ako se odvija tubarni pobačaj, ova metoda se lakše izvodi. Što je trudnoća smještena dublje prema ampuli, može doći do oštećenja, adhezija i krvarenja (1).

9. DIFERENCIJALNA DIJAGNOZA

Lepeza diferencijalne dijagnoze je široka. Stanja koja mogu imati slične simptome mogu se podijeliti u ginekološka i neginekološka. Od ginekoloških stanja najčešći su spontani pobačaj, ruptura žutog tijela i torzija adneksa. Zdjelična upalna bolest i ruptura ciste jajnika također spadaju u ginekološka stanja na koja moramo misliti. U neginekološka stanja, koja mogu oponašati ektopičnu trudnoću, ubrajamo urolitijazu, infekciju mokraćnog sustava, akutni apendicitis i divertikulitis (16).

9.1. Spontani pobačaj

Simptomi spontanoga pobačaja unutar maternične trudnoće slični su simptomima ektopične trudnoće. Nakon 8 – 10 tjedana amenoreje, pacijentice se javljaju s vaginalnim krvarenjem, bolovima u donjem dijelu trbuha i izlaženjem dijelova korionskoga tkiva ili ploda iz rodnice. Ovisno o obliku i stadiju pobačaja, ovi simptomi se javljaju u raznim kombinacijama i različitog intenziteta (1). Pobačaj se može podijeliti u nekoliko oblika; prijeteći pobačaj

(*abortus imminens*), započeti pobačaj (*abortus incipiens*), pobačaj u tijeku (*abortus in tractu*), nepotpuni pobačaj (*abortus incompletus*), potpuni pobačaj (*abortus completus*), anembrionalna trudnoća (*graviditas anembrionalis*, engl. blighted ovum), zadržani pobačaj (*abortus retenus*, engl. missed abortion), nekomplicirani febrilni pobačaj, komplicirani ili septički pobačaj i cervikalni pobačaj (1).

Kliničkim pregledom i transvaginalnim ultrazvučnim pregledom možemo postaviti dijagnozu određenog oblika pobačaja. Gestacijska vreća unutar šupljine maternice koja je nepravilna i kolabirana uz poremećen izgled embrija, a bez nazočnih fetalnih otkucaja upućuje na pobačaj. Ako se radi o pobačaju u toku, moguće je vizualizirati gestacijsku vreću u cervikalnom kanalu. Dvije specifične manifestacije pobačaja su anembrionalna trudnoća i zadržani pobačaj. Prazna gestacijska vreća bez embrionalnog odjeka upućivati će na anembrionalnu trudnoću, a prikaz embrija nepravilne morfologije bez srčane akcije na zadržani pobačaj (16).

Uz transvaginalni ultrazvuk, kao osnovnu dijagnostičku metodu, praćenje pada razine hCG – a, nam je nužno. Normalan pad razine je od 21% do 35% u 2 dana i 60% do 84% u 7 dana ovisno o inicijalnim razinama. Ako razina hCG – a pada sporije od 21 % u 2 dana ili 60% u 7 dana, moramo posumnjati na perzistentno trofoblastno tkivo ili ektopičnu trudnoću (41).

9.2. Ruptura i krvarenje žutog tijela

Žuto tijelo funkcionalna je cista u luteinskoj fazi menstruacijskog ciklusa. Vaskularizacija u žutom tijelu najintenzivnija je sredinom luteinske faze. Žuto tijelo tada, ima najizraženiji krvotok od svih organa (1). Pojačana vaskularizacija i tanka stijenka povećavaju rizik od krvarenja i rupture. Krvarenje može biti samo unutar ciste i tada ne mora uzrokovati simptome ili može doći do rupture i obilnog krvarenja u trbušnu šupljinu. Sama ruptura događa se rjeđe (42, 43). Uz rupturu jajovoda zbog ektopične trudnoće, ruptura žutog tijela najčešći je ginekološki uzrok spontanog intraperitonealnog krvarenja u žena reproduktivne dobi (42). Simptomatologija je varijabilna, od asimptomatske kliničke slike do jake abdominale boli i obilnog intraperitonealnog krvarenja. Iako je klinička slika ruptуре žutog tijela i ruptуре jajovoda u ektopičnoj trudnoći slična, zbrinjavanje je različito; većina se slučajeva ruptуре žutog tijela može liječiti konzervativno, dok ruptуре jajovoda ektopične trudnoće najčešće zahtijevaju kirurško liječenje.

U prošlosti je veliki dijagnostički problem bio razlikovati rupturu žutog tijela i ektopičnu trudnoću. Nekada se ta dijagnoza temeljila na analizi sadržaja dobivenog kuldocentezom i dijagnostičkom laparotomijom. Danas se zbog dostupnosti brzog određivanja razine β - hCG – a i razvijene ultrazvučne dijagnostike točna dijagnoza najčešće lako može postaviti. Kada je β – hCG negativan, vjerojatnost ektopične trudnoće gotovo je isključena. U literaturi (43) se navodi podatak kako je kombinacija rupture žutog tijela i trudnoće ipak moguća u 16% slučajeva. Transvaginalni ultrazvuk obično je prva metoda izbora kod pacijentica u kojih se sumnja na krvarenje žutog tijela. U akutnom stanju, krvarenje će biti izoehogeno u odnosu na ovarijsku stromu. Kako se s vremenom formira ugrušak, fibrinske niti daju izgled paukove mreže. Prilikom ultrazvučnog pregleda, važno nam je isključiti prisutnost intraperitonealne tekućine.

9.3. Torzija adneksa

Torzija adneksa označava rotaciju jajnika i jajovoda oko vlastite vaskularne peteljke.

Najčešće, nagli pokreti tijela prenose se na jajnik i dovode do torzije. Rizični faktori za adneksalnu torziju su tumori jajnika (16, 44). Ova dijagnoza svakako treba ući u razmatranje prilikom pregleda pacijentice koja nam se javi zbog iznenadnih unilateralnih bolova koji se pogoršavaju. Uz to, često se javljaju mučnina i povraćanje. Ponekad se može naći oskudno vaginalno krvarenje (1, 20). Parcijalna torzija dovest će do venske staze s ekstravazacijom seruma i krvi u šupljinu ciste. Fizikalnim pregledom moguće je naći napetost trbušne stijenke i adneksalnu masu (16). Važno je da se torzija dijagnosticira na vrijeme, kako bi ne bi došlo do teških posljedica kao što su nekroza i gubitak jajnika zbog kompresije krvnih žila. Prema studijama (45), samo 23% do 66% slučajeva torzije bilo je ispravno dijagnosticirano prije operacijskog zahvata. Ultrazvučna dijagnostika prva je metoda za kojom se poseže.

Ultrazvukom se može prikazati povećani jajnik. No, u 9% do 26% slučajeva, (45) adneksalna torzija može imati ultrazvučno uredan izgled. Pomoću obojenog doplera možemo dobiti uvid u stanje cirkulacije tj. možemo detektirati poremećaj krvnog protoka. Važno je znati da se arterijski protok može prikazivati, iako je došlo do kompresije na krvne žile. To može značiti da je torzija intermitentna, da je došlo do venske kompresije, a arterijska je još očuvana, da je samo jedna od dvije (uterina i ovarijska) arterije komprimirana i treće, da je već nastupila venska tromboza i posljedično nekroza jajnika prije nego se arterijski protok smanjio. Iako ultrazvuk ima visoku specifičnost za dijagnosticiranje adneksalne torzije, nije dovoljno osjetljiv, tako da se do 60% slučajeva torzije ne uspije dijagnosticirati ultrazvukom (45).

9.4. Ruptura ciste jajnika

Ciste jajnika mogu biti funkcionalne, endometriotičke, neoplastične i upalne. Najčešće su funkcionalne i endometriotičke. Funkcionalne ciste najčešći su klinički nalaz uvećanog jajnika u reproduktivnoj dobi. One su dobroćudne i često bez simptoma. Najčešće funkcionalne ciste su folikularne ciste. Obično su slučajan nalaz na ultrazvuku i nestaju za 4 do 8 tjedana (1). Kod svake se funkcionalne ciste može dogoditi krvarenje i ruptura. Što je cista veća, veća je vjerojatnost da će doći do krvarenja i rupture. Krvarenje u cistu česta je komplikacija koja može nastati spontano ili nakon traume (16). Ruptura ciste jajnika uzrokovat će akutnu bol. Rijetko se može javiti vaginalno krvarenje.

9.5. Zdjelična upalna bolest

Zdjelična upalna bolest (*engl. PID – pelvic inflammatory disease*) označava širenje upale iz šupljine maternice prema adneksima i području zdjelice. To je širok pojam koji obuhvaća endometritis, salpingitis i tuboovarijski apsces. Zahvaća žene reproduktivne dobi i čest je razlog dolaska na hitne prijeme sa simptomom zdjelične boli. Znakovi zdjelične upalne bolesti su intenzivna bol u području zdjelice koja može biti različite jakosti. Pacijentice se često javljaju s vaginalnim iscjetkom. Pomicanje vrata maternice pri pregledu može biti bolno („ekscitacija vrata maternice“). Pacijentica će imati leukocitozu, povišene parametre upale i visoku tjelesnu temperaturu (višu od one koje se može javiti kod ektopične trudnoće (20)). Nema znakova unutarnjeg krvarenja, kao ni podatka o amenoreji, iako je moguće blago nepravilno vaginalno krvarenje (20).

9.6. Akutni apendicitis

Najčešće se manifestira povišenom tjelesnom temperaturom, boli u truhu, leukocitozom, mučninom i povraćanjem, ali bez podataka o amenoreji ili vaginalnom krvarenju. Razina hCG-a je negativna, osim u slučaju istodobno prisutne trudnoće (20).

9.7. Bolest mokraćnog sustava

Bolesti mokraćnoga sustava, kao što su nefrolitijaza i infekcije mokraćnog mjehura, također ulaze u diferencijalnu dijagnozu ektopične trudnoće. Pacijentica s nefrolitijazom prezentirati

će se jakim boli, nemirom i unilateralnom ili bilateralnom lumbalnom osjetljivošću. Ultrazvuk nam je dijagnostička metoda izbora. Pacijentica s mogućom infekcijom urinarnog trakta imat će se dizuriju, učestalo mokrenje s urgencijom, te bolno osjetljiv mokraćni mjehur (20).

Tablica 3. Diferencijalna dijagnoza ektopične trudnoće

Ginekološki uzroci	Neginekološki uzroci
Spontani pobačaj	Urolitijaza
Ruptura i krvarenje žutog tijela	Infekcije mokraćnog sustava
Ruptura ovarijske ciste	Akutni apendicitis
Zdjelična upalna bolest	Akutni divertikulitis
Torzija adneksa	
Normalna trudnoća	
Endometrioza	

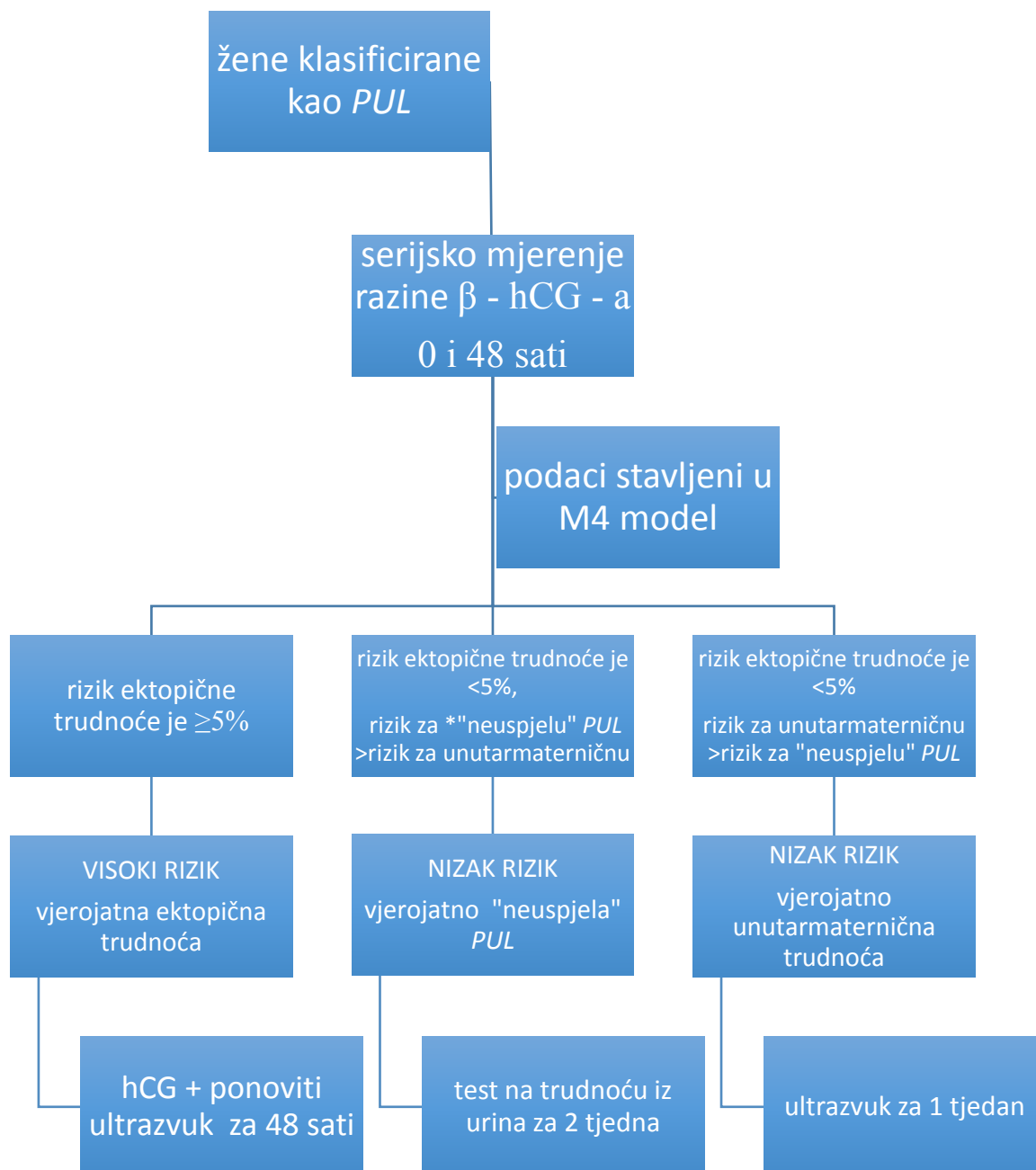
Podaci iz literature 1, 16, 20, 41-45

10. DIJAGNOSTIČKI PROBLEM

Pacijentica koja ima bol i krvarenje s pozitivnim testom na trudnoću, zahtijeva brzu i točnu dijagnozu. Dio tih bolesnica imat će „trudnoću nepoznate lokacije“ (*engl. PUL - pregnancy of unknown location*). Prevalencija ektopičnih trudnoća među svim „trudnoćama nepoznate lokacije“ je 6 – 17% (21). „Trudnoća nepoznate lokacije“ može obuhvatiti ranu unutar materničnu trudnoću, koja još nije vidljiva ultrazvukom, neuspjelu unutar materničnu trudnoću (pobačaj) ili ektopičnu trudnoću (7). Iako je pobačaj češća komplikacija rane trudnoće, 7 – 20% simptomatskih ranih trudnoća otpada na ektopičnu trudnoću (46). Prilikom obrade „trudnoće nepoznate lokacije“ glavni nam je cilj prepoznati ektopičnu trudnoću ako je prisutna.

Kada su razine β – hCG – a visoko iznad diskriminacijske zone, transvaginalni ultrazvuk ima dobru specifičnost i osjetljivost za razlikovanje ektopične od unutar maternične trudnoće. Dijagnostički problem nastaje kada su razine β – hCG – a uz diskriminacijsku razinu ili ispod

nje (46,47). U takvim slučajevima inicijalni transvaginalni ultrazvuk ne može detektirati 26% ektopičnih trudnoća (46). Razina β – hCG – a, kod stabilnih pacijentica s „trudnoćom nepoznate lokacije“ opet se određuje nakon 48 sati. Analizira se krivulja rasta razine hCG-a i ako se razine ne povisuju dovoljno za unutar materničnu trudnoću, odnosno snižavaju dovoljno za pobačaj, postavlja se sumnja na ektopičnu trudnoću. Ovaj pristup objavio je *NICE* (engl. *National Institute for Health and Care Excellence*) u svojim smjernicama 2012. godine. Prema *NICE* smjernicama (3), kod „trudnoće nepoznate lokalizacije“ potrebno je unutar 24 sata obaviti kontrolni ultrazvučni pregled. „Trudnoće nepoznate lokacije“ koje imaju adekvatno spuštanje razine β – hCG – a, kontroliraju se za 2 tjedna testom za trudnoću iz urina, a „trudnoća nepoznate lokacije“ koja ima adekvatan porast razine β – hCG – a se za tjedan dana kontrolira transvaginalnim ultrazvukom. U literaturi (28, 46) se spominje kako je minimum porasta za unutar materničnu trudnoću 35% u 2 dan, a normalan pad razine β – hCG – a za pobačaj je od 21% do 35% u 2 dana i 60% do 84% u 7 dana ovisno o inicijalnim razinama (41). Iako većina slučajeva ektopične trudnoće ima razine β – hCG – a debelo unutar ovih ekstrema, treba pomnije pratiti pacijente koji su blizu granicama, kako ne bi postavili krivu dijagnozu (46). Isto tako, treba naglasiti kako će se većina „trudnoća nepoznate lokacije“ razriješiti u smislu normalne unutar maternične trudnoće ili spontane regresije patološke unutar maternične trudnoće, s malo komplikacija (21). M4 logistički regresijski model (engl. *The M4 logistic regression model*) je algoritam koji uzima u obzir inicijalnu razinu hCG – a i omjer razine hCG – a (0 i 48 sati) i klasificira žene u „trudnoće nepoznate lokacije“ (engl. *PUL*) visokog i niskog rizika za ektopičnu trudnoću (48). Na osnovi tog rizika, izrađen je algoritam za daljnji postupak (vidi sliku 1.).



Slika 1. Tri moguća predviđanja i planovi praćenja prema M4 modelu, nakon unosa inicijalne (0h) i razine hCG – a nakon 48h. engl. PUL – pregnancy of unknown location; *, „neuspjela“ PUL – odnosi se na neki od oblika spontanog pobačaja.

Preuzeto iz literature 48

11. OSOBITOSTI POJEDINIH OBLIKA EKTOPIČNE TRUDNOĆE

11.1. Cervikalna trudnoća

Cervikalna trudnoća oblik je ektopične trudnoće koja je u potpunosti implantirana u vratu maternice, endocerviksu (1). Incidencija ovog oblika je niska (1 na 8600 – 12,400 trudnoća), tj. čini manje od 1% svih ektopičnih trudnoća (1,4). Uzrok nastanka cervikalne trudnoće nije razjašnjen. Zbog malog broja slučajeva onemogućena je kvalitetna retrospektivna analiza. Smatra se da niz rizičnih čimbenika igra ulogu u nastanku. Rizični čimbenici koji se spominju u literaturu su; ubrzana migracija zametka kroz maternicu, promjena sposobnosti endometrija za prihvaćanje zametka i oštećenje cervikalnog kanala (16). U studijama se spominje anamnestički podatak o ponavljanim prekidima trudnoće i čestim izvangestacijskim kiretažama u žena s cervikalnom trudnoćom. Spominju se i zdjelična upalna bolest i korištenje intrauterinog uložka. U novije vrijeme, povećana učestalost primjećuje se u pacijentica koje su bile podvrgnute metodama potpomognute oplodnje (16). Što se tiče kliničke slike, cervikalnu trudnoću karakterizira bezbolno krvarenje u prvom tromjesečju i često grčeviti bolovi u donjem dijelu trbuha. Kliničkim se pregledom često nađe nerazmjerno proširen, otečen i osjetljiv vrat maternice, koji je često veći od tijela maternice, nepotpuno otvoreno vanjsko ušće maternice i obilno krvarenje ako je došlo do pokušaja manipulacije. Isto tako, mogu se primijetiti područja oštećenje vrata maternice zbog prodora trofoblasta u cervikalni kanal, u obliku purpurno – plavkastih zona (1, 16). Takav nalaz može se zamijeniti s nepotpunim pobačajem, rakom vrata maternice ili miomom (1).

Prije 1980 - tih godina, dijagnoza cervikalne trudnoće postavljala se slučajno, nakon manipulacije u cervikalnom kanalu. Najčešće se radilo o krivo dijagnosticiranom spontanom pobačaju kod kojeg se radila dilatacija i kiretaža. Zbog toga bi obično uslijedilo obilno krvarenje, zbog čega su pacijentice završavale na hitnim histerektomijama i transfuzijama (4, 9). Danas je transvaginalni ultrazvuk zlatni standard u postavljanju dijagnoze. Dijagnoza cervikalne trudnoće je vjerojatna ako su zadovoljeni sljedeći ultrazvučni kriteriji: zadebljanje vrata maternice, zadebljanje maternice, prisutnost difuznih amorfnih unutarmaternih odjeka i prazna šupljina maternice. Te kriterije objavio je Raskin 1978. godine (16).

Preciznije kriterije dali su Timor – Tritsch i sur., prema kojima cijela posteljica i gestacijski mjehur sa živim embrionalnim odjekom moraju biti prikazani ispod razine unutarnjeg ušća, odnosno razine uterinih arterija, a cervikalni kanal bačvasto proširen (4, 16). Dijagnostički problem nastaje u ranim tjednima trudnoće kada se cirkulacija u embriju još ne prikazuje.

Tada se najčešće zamijeni s pobačajem. Postoji nekoliko znakova koji nam mogu pomoći u razlikovanju cervikalne trudnoće od pobačaja; unutarnje ušće u cervikalnom je pobačaju dilatirano, a zatvoreno u cervikalnoj trudnoći; gestacijska vreća cervikalne trudnoće obično je pravilna te se u njoj vide zametak ili žumanjčana vreća; u pobačaju se vidi šupljina maternice ispunjena ehogenim masama mješavine krvi i dijelova konceptusa, a u cervikalnoj se trudnoći vidi samo endometriji koji je hiperehogen (16). „Znak klizanja“ (*engl. „sliding sign“*) označava pomicanje odnosno „klizanje“ gestacijske vreće nasuprot endocervikalnom kanalu, kada se nježno pritisne vrat maternice sa sondom ultrazvuka. Pozitivan znak klizanja upućuje na pobačaj, a negativan na cervikalnu trudnoću (4, 16, 20).

11.2. Kornualna (intersticijska) trudnoća

Ovaj oblik ektopične trudnoće razvija se u intramuralnom (intersticijskom, kornualnom) dijelu jajovoda. Intersticijski dio jajovoda njegov je proksimalni dio koji se nalazi unutar mišićnog sloja maternice. Širina mu je otprilike 0.7 mm, a dužina 1 do 2 cm, te je pomalo tortuoznog oblika. Veliki su dijagnostički i terapijski problem te nose viši rizik za smrt majke od trudnoće smještene u ampularnom dijelu jajovoda. Zbog toga ova trudnoća, spada u najopasniji oblik ektopične trudnoće. Kornualne trudnoće čine 2 do 4% svih ektopičnih trudnoća i mortalitet im se kreće od 2 do 2,5%. Zbog distenzibilnosti miometrija, relativno se kasno jave simptomi, oko 7. do 12. tjedna trudnoće (4, 25). Zbog obilne vaskularizacije iz ovarijskih i uterinih krvnih žila ovog dijela jajovoda, ruptura može dovesti do obilnog krvarenja, koje vrlo brzo može dovesti do hipovolemije i hemodinamskog urušaja. Zbog njezine lokalizacije, postavljanje dijagnoze kornualne trudnoće nije uvijek jednostavno. Teško je razlikovati ekscentrično smješteno unutarmatериčnu trudnoću od kornualne trudnoće. Upotreba transvaginalnog ultrazvuka, povećala je mogućnost diferencijacije ova dva stanja. Osnovni kriteriji za ultrazvučnu dijagnozu kornualne trudnoće su; 1. prazna šupljina maternice, 2. gestacijska vreća koja je odvojena i smještena do 1 cm od najlateralnijeg ruba šupljine maternice, 3. tanki sloj miometrija koji okružuje gestacijsku vreću (4, 25). Gestacijska se vreća u početku nalazi u lateralnom dijelu maternice, no svojim rastom se može pomaknuti iznad fundusa maternice i nalikovati na ekscentrično smještenu unutarmatериčnu trudnoću. „Intersticijska linija“ (*engl. interstitial line*) tanka je ehogena linija koja predstavlja ili endometrijsku šupljinu ili intersticijski dio jajovoda, ovisno o veličini trudnoće i koristan je znak za dijagnozu kornualne trudnoće. Dodatni znak koji nam može

pomoći pri postavljanju dijagnoze nalaz je zametka u gestacijskoj vreći, koji je okružen miometrijem. Rano postavljena dijagnoza kornualne trudnoće omogućuje rano medikamentno liječenje.

11.3. Trudnoća u ožiljku carskog reza

Ovaj je oblik ektopične trudnoće najrjeđi. Implantacija se događa u miometriju i vezivnom tkivu na mjestu prijašnjeg carskog reza. Kako je izvođenje carskih rezova u porastu, znatan je porast ovog oblika ektopične trudnoće (49). Ovaj oblik je opasan zbog mogućnosti rupture maternice, posljedičnog krvarenja i histerektomije. Ultrazvučni kriteriji za ovaj oblik trudnoće su; prazna šupljina maternice i gestacijska vreća koja je smještena u donjem prednjem dijelu miometrija u razini prijašnjeg carskog reza. Kao i kod cervikalne trudnoće, „znak klizanja“ (*eng. „sliding sign“*) je odsutan (4).

12. ZAKLJUČAK

Iako se razvitkom dijagnostičkih metoda, pretežito ultrazvučne dijagnostike, većina izvanmaterničnih trudnoća otkiva prije ruptуре i omogućava uspješno liječenje, određeni broj slučajeva predstavlja dijagnostičke nedoumice. Kod nesigurne dijagnoze, veliki broj pacijentica dolazi na česte nepotrebne kontrole koji su veliko vremensko i financijsko opterećenje. Uz svu modernu dijagnostiku, iskustvo i znanje kliničara i ultrasoničara igraju ključnu ulogu u optimizaciji dijagnostičkog postupka i krajnjeg ishoda.

13. ZAHVALE

Zahvaljujem se svom mentoru doc. dr. sc. Držislavu Kalafatiću na uloženom vremenu, trudu, strpljenju i stručnim savjetima koji su mi uvelike pomogli u pisanju ovog rada.

Najveće zahvale idu mojim roditeljima, posebno mojoj majci Ines, bratu Tomislavu, dečku Marku i prijateljima koji su bili uz mene tijekom 6 godina studiranja.

14. LITERATURA

1. Šimunić V. i suradnici. Ginekologija. Naklada Ljevak, Zagreb; 2001.
2. Gökhan Boyraz and Gürkan Bozdağ. Pregnancy of unknown location. *J Turk Ger Gynecol Assoc.* 2013;14(2):104–108.
3. Ectopic pregnancy and miscarriage: Diagnosis and initial management in early pregnancy of ectopic pregnancy and miscarriage. NICE guideline CG154, 2012
4. Simon Winder, Shannon Reid, and George Condous. Ultrasound diagnosis of ectopic pregnancy. *Australas J Ultrasound Med.* 2011;14(2):29–33.
5. Govindarajan MJ and Rajan R. Heterotopic pregnancy in natural conception. *J Hum Reprod Sci.* 2008;1(1):37–38.
6. Dendas W, Schobbens JC, Mestdagh G, Meylaerts L, Verswijvel G, Van Holsbeke C. Management and outcome of heterotopic interstitial pregnancy: Case report and review of literature. *Ultrasound.* 2017;25(3):134–142.
7. Visconti K, Zite N. hCG in ectopic pregnancy. *Clin Obstet Gynecol.* 2012;55(2):410.
8. Trabert B, Holt VL, Yu O, Van Den Eeden SK, Scholes D. Population-based ectopic pregnancy trends, 1993-2007. *Am J Prev Med.* 2011;40(5):556-60.
9. Farquhar CM. Ectopic pregnancy. *Lancet.* 2005;366(9485):583-91.
10. Creanga AA, Shapiro-Mendoza CK, Bish CL, Zane S, Berg CJ, Callaghan WM. Trends in ectopic pregnancy mortality in the United States: 1980-2007. *Obstet Gynecol.* 2011;117(4):837-43.
11. Ankum WM, Mol BW, Van der Veen F, Bossuyt PM. Risk factors for ectopic pregnancy: a meta-analysis. *Fertil Steril.* 1996;65(6):1093-9.
12. Mol BW, Ankum WM, Bossuyt PM, Van der Veen F. Contraception and the risk of ectopic pregnancy: a meta-analysis. *Contraception.* 1995;52(6):337-41.
13. Jacob L, Kalder M, Kostev K. Risk factors for ectopic pregnancy in Germany: a retrospective study of 100,197 patients. *Ger Med Sci.* 2017;15:Doc19.
14. Refaat B, Dalton E, Ledger WL. Ectopic pregnancy secondary to in vitro fertilisation-embryo transfer: pathogenic mechanisms and management strategies. *Reprod Biol Endocrinol.* 2015;13:30.
15. Bouyer J, Coste J, Shojaei T, Pouly JL, Fernandez H, Gerbaud L, Job-Spira N. Risk factors for ectopic pregnancy: a comprehensive analysis based on a large case-control, population-based study in France. *Am J Epidemiol.* 2003;157(3):185-94.

16. Josip Djelmiš i suradnici. Hitna stanja u ginekologiji i porodništvu. Medicinska naklada, Zagreb; 2003.
17. CDC. Sexually Transmitted Disease Surveillance 2017. Dostupno na:
<https://www.cdc.gov/std/stats17/default.htm>
18. Ivana Božičević Ivana Grgić, Snježana Židovec-Lepej, Jurja-Ivana Čakalo, Sanja Belak-Kovačević, Aleksandar Štulhofer and Josip Begovac. Urine-based testing for Chlamydia trachomatis among young adults in a population-based survey in Croatia: Feasibility and prevalence. BMC Public Health. 2011;11:230
19. Steptoe PC, Edwards RG. Reimplantation of a human embryo with subsequent tubal pregnancy. Lancet. 1976;1(7965):880-2.
20. Shaw's Textbook of Gynecology, 16th Edition, Elsevier India; 2014.
21. Fistouris J, Bergh C, Strandell A. Classification of pregnancies of unknown location according to four different hCG – based protocols. Hum Reprod. 2016;31(10):2203-11.
22. Alsuleiman SA, Grimes EM. Ectopic pregnancy: a review of 147 cases. J Reprod Med. 1982;27(2):101-6.
23. Barash JH, Buchanan EM, Hillson C. Diagnosis and management of ectopic pregnancy. Am Fam Physician. 2014;90(1):34-40.
24. Huchon C, Panel P, Kayem G, Bassot A, Nguyen T, Falissard B, Fauconnier A. Is a standardized questionnaire useful for tubal rupture screening in patients with ectopic pregnancy?. Acad Emerg Med. 2012;19(1):24-30.
25. Radwan Faraj, Martin Steel. Review Management of cornual (interstitial) pregnancy. The Obstetrician & Gynaecologist. 2007;9:249–255
26. Tim I. M. Korevaar, Eric A. P. Steegers, Yolanda B. de Rijke, Sarah Schalekamp-Timmermans, W. Edward Visser, Albert Hofman, Vincent W. V. Jaddoe, Henning Tiemeier, Theo J. Visser, Marco Medici, and Robin P. Peeters. Reference ranges and determinants of total hCG levels during pregnancy: the Generation R Study. Eur J Epidemiol. 2015;30(9):1057–1066.
27. Kadar N, Caldwell BV, Romero R. A method of screening for ectopic pregnancy and its indications. Obstet Gynecol. 1981;58(2):162-6.
28. Brady PC. New Evidence to Guide Ectopic Pregnancy Diagnosis and Management. Obstet Gynecol Surv. 2017;72(10):618-625.
29. Barnhart KT. Clinical practice. Ectopic pregnancy. N Engl J Med. 2009;361(4):379-87.

30. Cameron KE, Senapati S, Sammel MD, Chung K, Takacs P, Molinaro T, Barnhart KT. Following declining human chorionic gonadotropin values in pregnancies of unknown location: when is it safe to stop? *Fertil Steril*. 2016;105(4):953-7.
31. Yeh HC, Goodman JD, Carr L, Rabinowitz JG. Intradecidual sign: a US criterion of early intrauterine pregnancy. *Radiology*. 1986;161(2):463-7.
32. Rajah K, Goodhart V, Zamora KP, Amin T, Jauniaux E, Jurkovic D. How to measure size of tubal ectopic pregnancy on ultrasound. *Ultrasound Obstet Gynecol*. 2018;52(1):103-109.
33. Condous G, Okaro E, Khalid A, Lu C, Van Huffel S, Timmerman D, Bourne T. The accuracy of transvaginal ultrasonography for the diagnosis of ectopic pregnancy prior to surgery. *Hum Reprod*. 2005;20(5):1404-9.
34. Nadim B, Infante F, Lu C, Sathasivam N, Condous G. Morphological ultrasound types known as 'blob' and 'bagel' signs should be reclassified from suggesting probable to indicating definite tubal ectopic pregnancy. *Ultrasound Obstet Gynecol*. 2018;51(4):543-549.
35. Dhingra N, Punia RS, Radotra A, Mohan H. Arias-Stella reaction in upper genital tract in pregnant and non-pregnant women: a study of 120 randomly selected cases. *Arch Gynecol Obstet*. 2007;276(1):47-52.
36. Arias-Stella J. The Arias-Stella reaction: facts and fancies four decades after. *Adv Anat Pathol*. 2002;9(1):12-23.
37. Kenneth M. Nalaboff, John S. Pellerito, Eran Ben-Levi. Imaging the Endometrium: Disease and Normal Variants. *Radiographics*. 2001;21(6):1409-24
38. Lopez HB, Micheelsen U, Berendtsen H, Kock K. Ectopic pregnancy and its associated endometrial changes. *Gynecol Obstet Invest*. 1994;38(2):104-6.
39. Sagiv R, Debby A, Feit H, Cohen-Sacher B, Keidar R, Golan A. The optimal cutoff serum level of human chorionic gonadotropin for efficacy of methotrexate treatment in women with extrauterine pregnancy. *Int J Gynaecol Obstet*. 2012;116(2):101-4.
40. American College of Obstetricians and Gynecologists. ACOG Practice Bulletin No. 94: Medical management of ectopic pregnancy. *Obstet Gynecol*. 2008;111(6):1479-85.
41. Barnhart K, Sammel MD, Chung K, Zhou L, Hummel AC, Guo W. Decline of serum human chorionic gonadotropin and spontaneous complete abortion: defining the normal curve. *Obstet Gynecol*. 2004;104(5 Pt 1):975-81.

42. Fiaschetti V, Ricci A, Scarano AL, Liberto V, Citraro D, Arduini S, Sorrenti G, Simonetti G. Hemoperitoneum from corpus luteal cyst rupture: a practical approach in emergency room. *Case Rep Emerg Med.* 2014;2014:252657.
43. Raziel A, Ron-El R, Pansky M, Arieli S, Bukovsky I, Caspi E. Current management of ruptured corpus luteum. *Eur J Obstet Gynecol Reprod Biol.* 1993;50(1):77-81.
44. Ackerman TE, Levi CS, Dashefsky SM, Holt SC, Lindsay DJ. Interstitial line: sonographic finding in interstitial (cornual) ectopic pregnancy. *Radiology.* 1993;189(1):83-7.
45. Oran Roche, Nikita Chavan, Joseph Aquilina, and Andrea Rockall. Radiological appearances of gynaecological emergencies. *Insights Imaging.* 2012;3(3):265–275.
46. Christopher B. Morse, BA Mary D. Sammel, ScD, Alka Shaunik, MD, Lynne Allen-Taylor, PhD Nicole L. Oberfoell, BA, Peter Takacs, MD, PhD^c Karine Chung, MD, MSCE, and Kurt T. Barnhart, MD, MSCE. Performance of hCG curves in women at risk for ectopic pregnancy: exceptions to the rules. *Fertil Steril.* 2012;97(1):101–106.
47. Barnhart KT, Simhan H, Kamelle SA. Diagnostic accuracy of ultrasound above and below the beta-hCG discriminatory zone. *Obstet Gynecol.* 1999;94(4):583-7.
48. S. Bobdiwala, S. Guha, B. Van Calster, F. Ayim, N. Mitchell-Jones, M. Al-Memar, H. Mitchell, C. Stalder, C. Bottomley, A. Kothari, D. Timmerman, and T. Bourne. The clinical performance of the M4 decision support model to triage women with a pregnancy of unknown location as at low or high risk of complications. *Hum Reprod.* 2016;31(7):1425–1435.
49. Madhuri Arvind Patel. Scar Ectopic Pregnancy. *J Obstet Gynaecol India.* 2015;65(6):372–375.

15. ŽIVOTOPIS

Rođena sam 08.10.1994. godine u Zagrebu. Osnovnoškolsko obrazovanje završila sam u OŠ Remete. Srednjoškolsko obrazovanje završila sam u VII. gimnaziji u Zagrebu, gdje sam 2013. godine maturirala. 2011. položila sam FCE (The First Certificate in English) Cambridge test. Uz to, aktivno sam učila njemački, španjolski i japanski jezik. Prvu godinu medicinskog fakulteta (2013./2014.) upisala sam na Medicinskom fakultetu, Sveučilišta Josipa Jurja Strossmayera u Osijeku. Nakon završene prve godine s odličnim uspjehom, prebacila sam se na Medicinski fakultet, Sveučilišta u Zagrebu. Tijekom studija bila sam aktivni član studentske organizacije „CroMSIC“, studentske sekcije za ginekologiju i opstetriciju i demonstrator na Katedri za Kirurgiju. Pohađala sam StEPP Trauma edukaciju i prisustvovala na opstetričkim stručnim simpozijima. Područje interesa mi je ginekologija i opstetricija.