

# Morfološko-anatomske, radiološke i kliničke značajke tipa 6 deformacije nosnog septuma u čovjeka

---

**Arsov, Borna**

**Master's thesis / Diplomski rad**

**2019**

*Degree Grantor / Ustanova koja je dodijelila akademski / stručni stupanj:* **University of Zagreb, School of Medicine / Sveučilište u Zagrebu, Medicinski fakultet**

*Permanent link / Trajna poveznica:* <https://um.nsk.hr/um:nbn:hr:105:579629>

*Rights / Prava:* [In copyright](#)/[Zaštićeno autorskim pravom.](#)

*Download date / Datum preuzimanja:* **2025-03-17**



*Repository / Repozitorij:*

[Dr Med - University of Zagreb School of Medicine Digital Repository](#)



**SVEUČILIŠTE U ZAGREBU  
MEDICINSKI FAKULTET**

**Borna Arsov**

**Morfološko-anatomske, radiološke i kliničke  
značajke tipa 6 deformacije nosnog septuma u  
čovjeka**

**DIPLOMSKI RAD**



**Zagreb, 2019.**

Ovaj je rad izrađen na katedri za otorinolaringologiju s audiologijom i fonijatrijom pod vodstvom doc.dr.sc. Maria Bilića, u sklopu znanstvenog projekta **Morfološko-anatomske, radiološke i kliničke značajke tipa 6 deformacije nosnog septuma u čovjeka** nagrađen je Rektorovom nagradom u akademskoj godini 2016./2017. i predan kao ekvivalent diplomskog rada u akademskoj godini 2018./2019.

**Popis kratica koje su korištene u radu:**

CT – kompjuterizirana tomografija

CBCT – «cone beam» kompjuterizirana tomografija

REKAS – sindrom rekurentne epistakse iz Kiesselbachova spleta

## Sadržaj rada

Sažetak.....	1
Summary.....	2
Uvod.....	3
Hipoteza.....	8
Ciljevi rada.....	8
Materijali i metode.....	8
Rezultati.....	12
Rasprava.....	14
Zaključci.....	16
Zahvale.....	17
Literatura.....	18
Životopis.....	21

## Sažetak

### **Antunović R., Arsov B. Morfološko - anatomske, radiološke i kliničke značajke tipa 6 deformacija nosnog septuma u čovjeka**

**Uvod:** Svrha ovoga istraživanja je bila utvrditi postoje li podudarnosti između učestalosti, anatomske-morfoloških, radioloških i kliničkih znakova karakterističnih za tip 6 deformacija nosnog septuma. **Metode i materijali:** Makroskopski je pregledano je 114 nasumice odabranih maceriranih ljudskih lubanja (>18 godina; 75 muški, 28 žene). Potom su sve navedene lubanje pregledane i radiološki i to snimanjem kompjuterskom tomografijom. Sve su lubanje bile skenirane u fiksnoj poziciji koristeći „cone beam“ kompjuteriziranu tomografiju (CBCT) na aparatu SCANORA® 3D; SOREDEX (Finska); snimke su rađene u digitalnim slikama i pomoću obrazaca medicinskog formata. Klinička je incidencija ovoga tipa deformacija nosnog septuma promatrana i retrogradno, odnosno iz literaturnih podataka koji potječu iz studija rađenih u raznim dijelovima svijeta. **Rezultati:** Učestalost tipa 6 je u bolesnika varirala između 9-11% dok je ona na CT snimkama lubanja bila 7.9%. Makroskopski je utvrđena učestalost koja je bila dva do tri puta veća od prethodnih dviju (21.1%). **Zaključci:** Tip 6 deformacija nosnog septuma se može uspješno prepoznati bilo kliničkim pregledom (prednja rinoskopija), bilo na koronalnim snimkama kompjuterizirane tomografije. Promatranje na maceriranim ljudskim lubanjama pruža znatno lakši pristup morfologiji ovoga područja te daje uvid u statistički značajnu, veću učestalost. Tip 6 zbog njegove genske pozadine i povezanosti s nasljednim bolestima i stanjima kao što su rascjep usne i/ili nepca i akutni koronarni sindrom treba posebno pratiti i registrirati.

**Ključne riječi:** deformacije nosnog septuma, tip 6, kompjutorska tomografija, macerirane lubanje, učestalost

## Summary

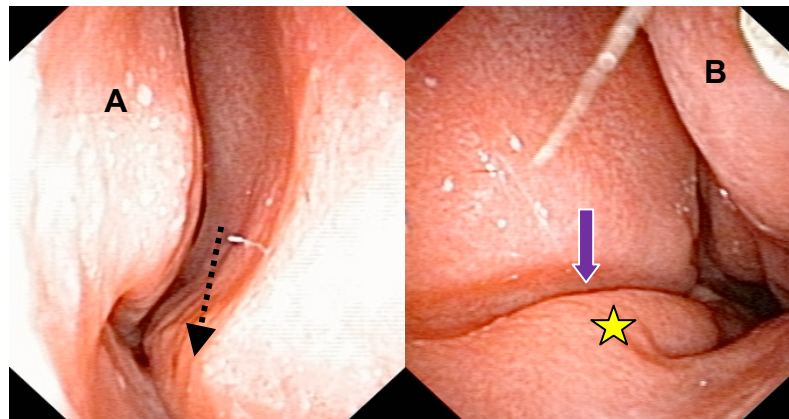
### **Antunović R., Arsov B. Morphologic-anatomical, radiological and clinical features of the type 6 of nasal septum deformities in man**

**Introduction:** The aim of this study was to examine the possible correspondence between the incidence of the anatomic-morphologic, radiologic and clinical signs characteristic for the type 6 of the nasal septal deformities. **Methods and materials:** An amount of 114 randomly selected macerated human skulls (>18 years, 75 males, 28 females) have been examined by means of macroscopic inspection. All the skulls have been also examined by means of CT scanning in coronal projection in a fixed position using the " cone beam " computed tomography (CBCT) at SCANORA® 3D; SOREDEX. Clinical incidence of this type has been studied using the literature data from various studies. **Results:** The incidence of the type 6 in patients ranged between 9-11% while the incidence found on CT scans of the macerated skulls was 7.9%. However, the incidence found by macroscopic observations of the macerated skulls was bigger (21.1%). **Conclusions:** Type 6 nasal septal deformity can be successfully recognized both during the clinical examination (anterior rhinoscopy) and on the coronal CT-scans. The observations on the macerated human skulls offer much easier approach and shows a statistically significant higher incidence. Type 6 deserves particular attention because of its direct connection to the inherited diseases like cleft lip/palate and acute coronary syndrome.

**Key words:** nasal septal deformities, type 6, computed tomography, macerated skulls, incidence

## Uvod

Tip 6 deformacija nosnog septuma je iskrivljenje jedinstvena i lako prepoznatljiva izgleda iz sljedeća dva razloga: jedan je taj što je sama deformacija sasvim anteriorno smještena, odnosno lako je uočljiva jer se nalazi na samom ulasku u nosnu šupljinu pa ne zahtijeva nosnu endoskopiju nego je dovoljna prednja rinoskopija uz pomoć nosnog spekuluma. Drugi je razlog jedinstvenosti ovoga tipa deformacije da od svih šest tipova deformacija koje se mogu zamijetiti u odrasla čovjeka, jedina s jedne strane ima tipičan, vodoravno postavljen, dublji ili plići žlijeb na samom septumu, a na drugoj strani, na korespondentnoj dubini, ali niže položena, postoji takozvana bazalna septalna krista koju tvori iskliznuti bazalni rub hrskavična dijela septuma, vidljivo na slikama 1 a i b. Lateralna je granica žlijeba lateralna septalna krista.

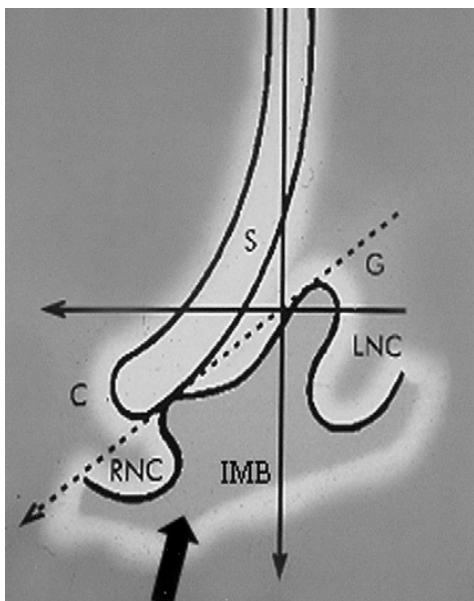


Slika 1. Tipičan izgled tipa 6 deformacije nosne pregrade. A) Desna nosna šupljina: bazalno iskliznuće prednjeg donjeg dijela kvadrangularne lamine (hrskavičnog) nosnog septuma (crna crtkana strelica); B) Lijeva nosna šupljina: tipičan žlijeb (ljubičasta strelica) između septuma i u rastu zaostalog, stršećeg lijevog krila intermaksilarne kosti (žuta zvjezdica).

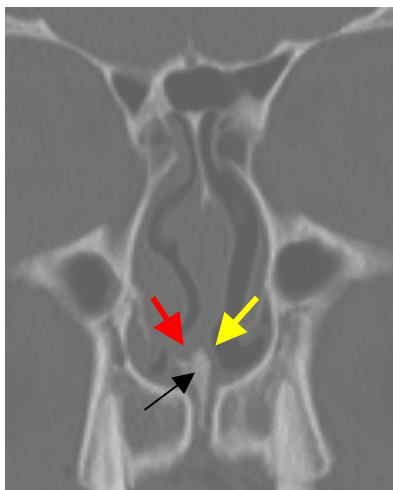
Presudni je nalaz za ovu deformaciju jednostrani, vodoravni septalni žlijeb na samom ulasku u nosnu šupljinu. Strana na kojoj neka osoba ima septalni žlijeb je strana koja se upisuje u dokumente o tipu 6 deformacije septuma. Radi se o poremećaju u rastu maksile i premaksile koji je još 1965. opisao Enlow, objasnivši kako maksila i premaksila zapravo rastu prema dolje zahvaljujući apoziciji nove kosti na palatinalnoj



strani nepca i resorpciji kosti u području nosnoga dna (Enlow et al.-1965.). U tipa 6 jedna polovica maksile i premaksile raste normalnom brzinom, odnosno spušta se, a druga, iz genski zadanih razloga, zaostaje. Rezultat je ovakvog asimetričnog rasta nejednaka visina nosnoga dna, odnosno palatinalnih nastavaka desne i lijeve maksile. Intermaksilarna kost je poput klina koji ima oblik slova „Y“ umetnuta svojim vrškom između dviju maksila. U slučaju tipa 6 i intermaksilarna kost neravnomjerno raste pa je onaj krak slova „Y“ koji raste normalno postupno sve niži, a onaj koji zaostaje u rastu ostaje stršati i ima visoku poziciju. Kasnije, kad su rast i razvoj krajem adolescencije završeni, rastom zaostali dio slova „Y“ je bazalna septalna krista. S druge strane slova „Y“ krilce koje je normalno raslo niže je postavljeno, a cijela je intermaksilarna kost nakošena na tu stranu i omogućava „iskliznuće“ prednjeg bazalnog dijela nosnog septuma s obzirom na fizikalne preduvjete zakona sila i njihovih rezultanti, vidljivo na slikama 2 i 3.



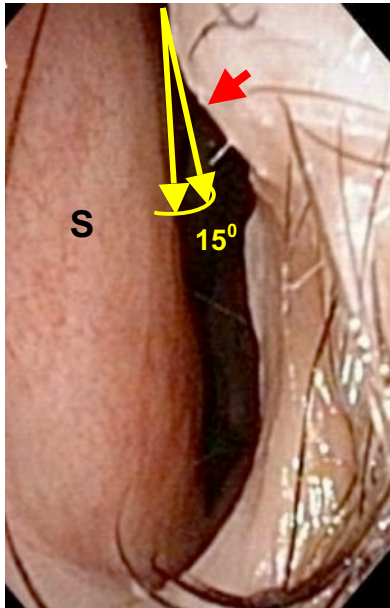
Slika 2. Shematski prikaz rasta septuma i maksile i razvoja tipa 6 deformacije nosnog septuma. Okomita crna strelica usmjerena prema dolje prikazuje smjer rasta septuma, vodoravna crna strelica usmjerena prema lijevo predstavlja silu otpora koji septumu u rastu pruža čvrsto koštano lijevo krilo intermaksilarne kosti, a rezultanta ovih dviju sila je naznačena kao crtkana strelica koja se poklapa sa smjerom u kojem se postavio hrskavični prednji dio septuma. Debeli crna strelica u donjem dijelu slike pokazuje nižu razinu desne nosne šupljine u odnosu na lijevu. Kratica S znači septum, LNC lijevi nosni kavum, RNC desni nosni kavum, C prednja bazalna septalna krista, a IMB intermaksilarnu kost.



Slika 3. Koronalna CT snimka paranazalnih sinusa koja pokazuje submukozni rascjep, razliku u razini dna nosne šupljine desno i lijevo (desna je niža) te asimetričnu građu intermaksilarne kosti. Crvena strelica pokazuje iskliznuti bazalni prednji dio hrskavičnog septuma, a žuta tipični septalni žlijeb. Crna strelica pokazuje intermaksilarnu kost.

Nerijetko se u bolesnika koji imaju deformaciju nosnog septuma tipa 6 može pri palpaciji tvrdoga nepca u području *raphe palati* otkriti skriveni submukozni rascjep tvrdog nepca, a faringoskopski ponekad i dvostruku resicu (*uvula duplex*). Važno je ovdje naglasiti da tip 6 septalne deformacije rijetko predstavlja ozbiljnu i utemeljenu indikaciju za kiruršku intervenciju u smislu poboljšanja kakvoće nosnog disanja. Tip 6 zapravo je rijetko tako naglašen da bitno ometa nosno disanje. Izuzetci su vrlo naglašena bazalna septalna krista, tj. iskliznuće septuma na strani suprotnoj od žlijeba. Pri tumačenju ovoga fenomena valja imati na umu da je bazalna septalna krista u slučaju tipa 6 uvijek smještena u klinički izuzetno važnom području, odnosno u području prednje nosne valvule (*valvula nasi anterior*). Prednja je nosna valvula ujedno i granica između nosnoga predvorja i prave nosne šupljine (*vestibulum nasi* i *cavum nasi proprium*), a predstavlja linearno ispupčenje na gornjem dijelu nosnog predvorja koje se proteže od medijalno prema lateralno. Taj se anatomski detalj naziva *limen nasi*, u doslovnom prijevodu „granica nosa“. *Limen nasi* je unutarnji obris izvane smještena žlijeba iznad nosnog krila (*sulcus alaris*), dakle područja između gornjega ruba bočnoga dijela krilne hrskavice (*crus laterale cartilaginis alaris*) i donjega ruba trokutaste hrskavice (*cartilago triangularis*). Prednju nosnu valvulu čini i susjedni dio septuma, te lateralni i donji rub nosnog predvorja koji imaju polukružni oblik. Stoga prednja nosna valvula na frontalnom presjeku ima oblik kružnog isječka

čiji je vrh u spoju nosnog septuma i limena nazi. Kut koji međusobno čine limen nazi i septum iznosi 150, vidljivo na slici 4.



Slika 4. Lijevi nosni kavum. Septum je blago deformiran u području limena nazi (crvena strelica), ali još ne ugrožava vrijednost valvularnog kuta između limena nazi i septuma (žute strelice koje sa zakrivljenom žutom linijom tvore geometrijski lik nalik kružnom isječku). S-septum.

Ta vrijednost omogućava dostatan fiziološki otpor zračnoj struji pri ulasku u nos. Otpor zračnoj struji značajan je i za cjelokupno plućno disanje jer je područje prednje nosne valvule prožeto gustom mrežom živčanih ograncima nazocilijarnog živca koji je ogranak oftalmičkog živca te ograncima nazopalatinalnog živca koji je ogranak maksilarnog živca. Živčana vlakna koja iz ovoga područja odlaze prema trigeminalnoj jezgri u produljenoj moždini anastomoziraju s vagalnim živcem i cervikalnim spletom. Iz ovoga područja svoj tijek započinje *n. phrenicus* koji je odgovoran za motoričku inervaciju ošita. Kontrakcija ošita rezultira povećanjem volumena toraksa u cijelosti, a to omogućava lakše širenje plućnog parenhima pri inspiriju. Rezultat je dublje plućno disanje. Cjelokupno je ovo događanje poznato pod imenom nazo-torakalni refleks. U slučaju da je nagnuće i „iskliznuće“ prednjeg i donjeg ruba nosnog septuma u tipa 6 septalne deformacije posebno naglašen ono može smanjiti cjelokupnu vrijednost poprečnog presjeka prednje nosne valvule i time utjecati na jačinu nazotorakalnog refleksa. U bolesnika s tako naglašenom deformacijom tipa 6 korektno napravljen zahvat na nosnom septumu može bitno poboljšati kakvoću nosnog i plućnog disanja.

Tip 6 deformacije septuma može biti i dijagnostički marker: ovaj se tip septalne deformacije nalazi praktički u svih bolesnika koji pate od REKAS-a (Recurrent Epistaxis from Kiesselbach's Area Syndrome) (Mladina et al.-1985., Mladina et al.-2002.). Bolesnici koji pate od REKAS-a nerijetko imaju kolateralne smetnje u jednom ili više od ostalih venskih sustava u organizmu sklonih dilatacijama i varikozitetima kao što su: vene donje trećine jednjaka, venski spletovi anorektalne regije (hemeroidalni sindrom) te površinske vene potkoljenica (*varices cruris*).

Tip 6 može upozoriti i na teorijsku genetičku predilekciju za nastanak akutnoga koronarnog sindroma (Mladina et al.-2015., Carić et al.-2016.), ali i na genetičku predilekciju za poremećaj rasta i razvoja embrija od roditelja koji nose ovaj tip septalne deformacije i to u smislu rođenja djeteta s rascjepom usne i/ili nepca (Verwoerd et al.-1995., Mladina et al.-1997., Mladina et al.-2003., Mladina et al.-2008.).

## **Hipoteza**

Tip 6 deformacije nosne pregrade češći je nego li se čini na temelju pregleda bolesnika i drugih ispitanika prednjom rinoskopijom kao i na CT-koronalnim radiološkim snimkama.

## **Opći i specifični ciljevi rada**

Opći cilj rada je potvrditi učestalost tip 6 deformacije nosnog septuma na bazi dostupnih lubanja Zavoda za anatomiju „Drago Perović“.

Specifični cilj rada je utvrditi eventualne razlike učestalosti tipa 6 septalne deformacije dobivenih za vrijeme kliničkih pregleda prednjom rinoskopijom dostupne literature te na snimkama koronalnih presjeka kompjuterizirane tomografije i prigodom vizualne inspekcije istih tih maceriranih lubanja.

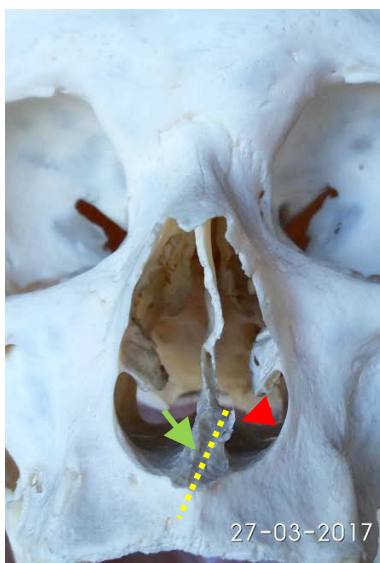## **Materijali i metode**

Anatomska studija provedena je na Zavodu za anatomiju „Drago Perović“ Medicinskog fakulteta u Zagrebu početkom 2017. godine uz cjelovito poštivanje načela Helsinške Deklaracije. Budući da su opservirane ljudske lubanje iz kolekcije Zavoda, nije bilo potrebe za dobivanjem odobrenja Etičkog povjerenstva.

Pregledano je ukupno 114 nasumično izabranih lubanja iz kolekcije Zavoda za anatomiju „Drago Perović“ Medicinskog fakulteta Sveučilišta u Zagrebu. Sve su pripadale osobama bijele rase, od kojih je najmlađa imala 18, a najstarija 98 godina. Muških je bilo 78, a ženskih 25. Podatci o spolu i dobi u preostalim 11 lubanja nisu poznati. Iste lubanje su podvrgnute vizualnom inspekcijom te kasnije kompjuteriziranom tomografijom.

a) Makroskopski pregled lubanja

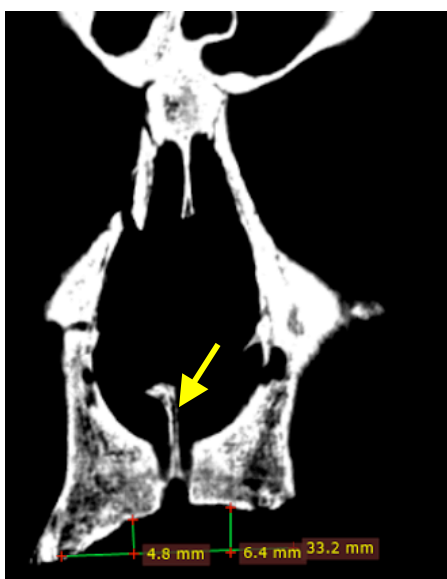
Svih 114 navedenih lubanja je pregledano vizualnom inspekcijom kako bi se utvrdio broj onih koje pokazuju znakove tipične za deformaciju tipa 6, odnosno razliku u visini dna nosne šupljine između desne i lijeve strane, nakošenu i asimetričnu intermaksilarnu kost i eventualni rascjep između dvaju palatinalnih nastavaka, kao što se može vidjeti na slici 5.



Slika 5. Tipičan nalaz koštanih elemenata karakterističnih za tip 6 deformacije nosnog septuma na lubanji. Crvena strelica ukazuje na hipolastično krilo intermaksilarne kosti. S druge strane, desno krilo ove kosti je znatno niže postavljeno i gotovo nezamjetljivo (zelena strelica). Žuta crtkana oznaka pokazuje nakošenu glavnu os intermaksilarne kosti. Očito se radilo o ljevostranom tipu 6 (žlijeb je bio lijevo, tj. tamo gdje je stršeci krak intermaksilarne kosti oblika slova „Y“ koji je omogućavao nastanak septalna žlijeba, toliko karakterističnog za ovaj tip deformacije nosne pregrade).

b) Koronalne CT-snimke lubanja

U ovome smo dijelu istraživanja na istih 114 lubanja tražili smo znakove poremećena srastanja dviju maksila (desne i lijeve), te nepravilnosti građe intermaksilarne kosti, vidljivo na slici 6.



Slika 6. Koronalna CT-snimka ljudske lubanje. Vidljiv je naglašeni rascjep između dvaju palatinalnih nastavaka gornje čeljusti. Nosno je dno s desne strane niže, jednako kao što je i desno nepce postavljeno niže u odnosu na lijevo. Žuta strelica pokazuje intermaksilarnu kost koja je asimetrična i nakošena na stranu nižeg nepca, odnosno dna nosne šupljine

Rabljena je radiološka tehnika kompjuterizirane tomografije. Lubanje su skenirane u fiksnoj poziciji uz korištenje „cone beam“ tehnike (CBCT) na aparatu SCANORA® 3D; SOREDEX (Finska) i to poljem pogleda od 145 x 130 mm uz izotropnu veličinu vokselu od 0.25 mm<sup>3</sup>; potomje su snimljene u digitalnim slikama i komunikacijama u medicinskom formatu. CBCT slike smo analizirali koristeći OnDemand3DTM software (Cybermead, Koreja). Prostudirani su koronalni presjeci na svakih dva milimetra dubine (Hewaidi i Omami, 2008).

*c) Epidemiološki podatci o kliničkoj učestalosti tipa 6 u populaciji osoba starijih od 18 godina*

U ovome smo dijelu istraživanja koristili literaturne podatke iz većih inozemnih studija o epidemiologiji deformacija nosne pregrade u čovjeka koje su rađene na temelju klasifikacije po Mladini (Yildirim et al.-2003., Teul et al.-2009., Wee et al.-2012., Aljibori et al.-2010., Šubarić et al.-2010., Song et al.-1999., Mladina et al.-2008., Rao et al.-2005., Min et al.-1995., Zielnik-Jurkiewicz et al.-2006., Neves Pinto et al.-1993., Daghistani et al.-2002., Chmielik et al.-2006.)

*d) Statistika*

Na temelju dobivenih eksperimentalnih rezultata, po zakonu velikih brojeva, pretpostavili smo da se naš uzorak može aproksimirati Normalnom razdiobom te smo postavili hipoteze:

$H_0: p=0.11$

$H_1: p>0.11$

Koje smo testirali za različite nivoe značajnosti. Na nivou značajnosti od 0.01% statistički test je pokazao da možemo odbaciti hipotezu  $H_0$  u korist hipoteze  $H_1$ , tj. Na razini značajnosti od 0.01% možemo pretpostaviti da se deformacija nosne pregrade tipa 6 pojavljuje češće nego li se čini na temelju pregleda bolesnika i drugih ispitanika prednjom rinoskopijom, vizualnom inspekcijom i kompjuteriziranom tomografijom. Razina značajnosti od 0.01% predstavlja iznimno visoku razinu značajnosti u provedbi statističkih testiranja eksperimentalnih rezultata.

Podatke smo statistički obradili i McNemarovim testom (MedCalc<sup>®</sup>, MedCalc Software, Belgija). P vrijednost manja od 0.05 smatrala se statistički značajnom.



## Rezultati

### a) Morfološko-anatomske elemente deformacije nosnog septuma tipa 6 (vizualna inspekcija)

Vizualnom inspekcijom lubanja koje smo kasnije podvrgnuli pregledom CT-a došli smo do učestalosti tipa 6 deformacije septuma od 26 lubanja što odgovara udjelu od 22,8% (Slika 7, tablica 1)

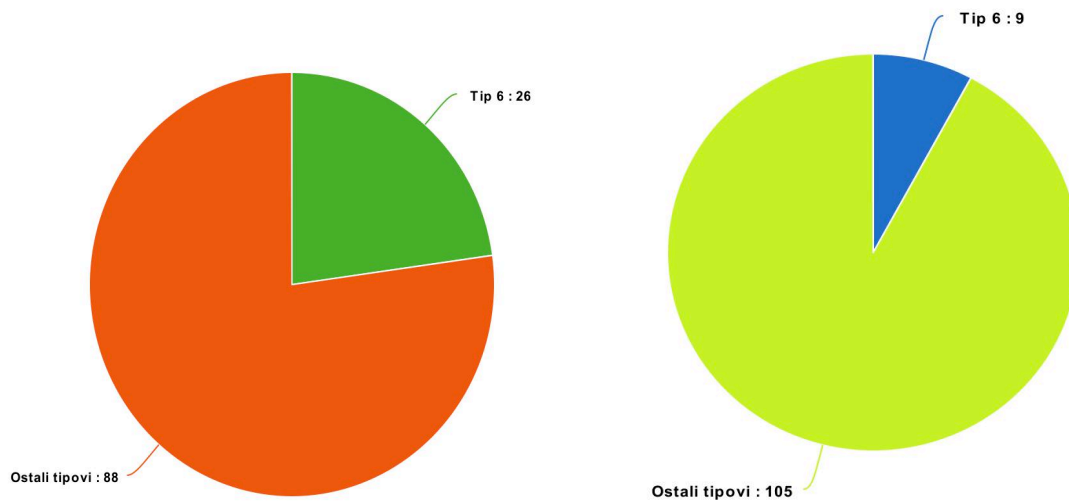
### b) Prikaz tipa 6 na kompjuterskoj tomografiji maceriranih lubanja

Broj dokazanih tipova 6 na CT-snimkama lubanja je bio 9 što odgovara udjelu od 7.9% (Slika 7, tablica 1)

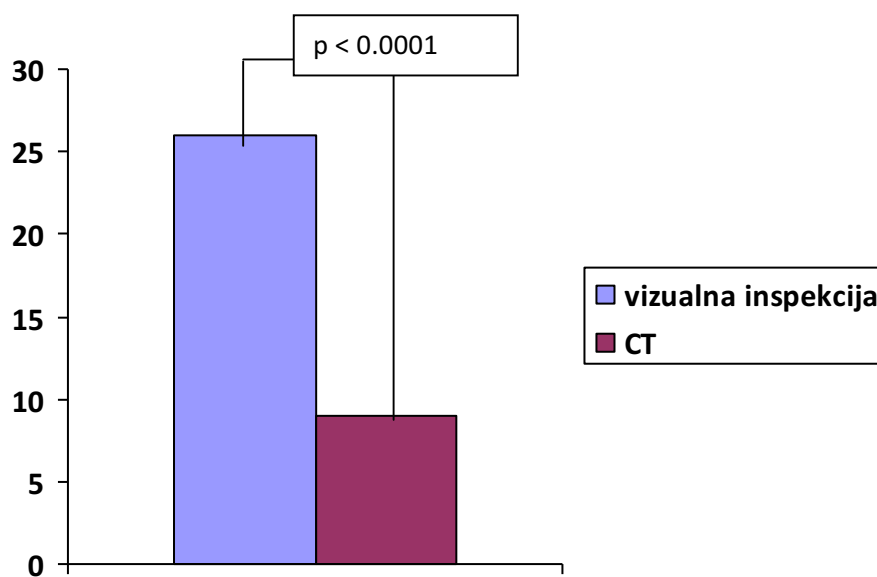
Tablica 1: Rezultati učestalosti tipa 6 deformacije septuma na lubanjama vizualnom inspekcijom i kompjuteriziranom tomografijom

	Vizualna inspekcija	Kompjuterizirana tomografija
Tip 6 deformacije septuma prisutan	26 (22.8%)	9 (7.9%)
Ne postoji deformacija tipa 6 septuma	88 (77.2%)	105 (92.1%)
Ukupno	114	114

Statistički utvrđena je značajna razlika ( $p < 0.0001$ ) u udjelu učestalosti tipa 6 deformacije septuma između vizualne inspekcije (22.8%) i kompjuterizirane tomografije (7.9%), vidljivo na slici 7.



Slika 7. Tipovi 6 deformacije septuma pronađeni vizualnom inspekcijom (prvi grafikon) te kompjuteriziranom tomografijom (drugi grafikon) ispitivanjem istih 114 lubanja.



Slika 8. Razlika učestalosti tipa 6 deformacije septuma utvrđena vizualnom inspekcijom i pregledom snimki kompjuterizirane tomografije maceriranih lubanja.

### *c) Klinička učestalost tipa 6 u populaciji osoba starijih od 18 godina*

Literaturni podaci sugeriraju učestalost tipa 6 od prosječno 9-11%. Pri tome treba uzeti u obzir činjenicu da su obrađeni rezultati samo onih istraživanja koja su rađena na populaciji odraslih. Ovo je važno jer se tip 6 izuzetno rijetko nalazi u djece, osim u one rođene s rascjepom usne i/ili nepca. Može se reći da se ovaj tip u djece ne javlja u pravilu nikad, a prvi mu se znaci javljaju tek s početkom puberteta, odnosno u vrijeme najintenzivnija rasta i razvoja organizma.

## **Rasprava**

Nakon sagledavanja rezultata dolazimo do zaključka da su podaci o učestalosti tipa 6 dobivenih vizualnom inspekcijom na maceriranim ljudskim lubanjama drugačiji od onih dobivenih CT snimanjem istih lubanja i učestalosti u kliničkim pregledima prema literaturi. Učestalost se pojavljivanja tipa 6 na CT snimkama lubanja i u kliničkim nalazima na bolesnicima gotovo preklapa. U prvom je slučaju riječ o 7.9%, a u drugom varira između 9 i 11%. Nalazi izravnog makroskopskog promatranja maceriranih lubanja govore u prilog našoj hipotezi, odnosno govore o više nego dvostrukoj učestalosti u usporedbi s kliničkim i radiološkim rezultatima. Jedan od razloga bi mogla biti činjenica da pregled macerirane lubanje daje cjeloviti nesmetani uvid u koštane elemente koji su u tipa 6 od znanstvenog interesa: vide se koštane strukture nosnoga dna, nepčani nastavci gornje čeljusti, eventualni rascjep među njima, vide se i namanje razlike u razini jednog i drugog nosnog dna i isto tako razini tvrdoga nepca. Razmatrali smo mogućnost da je sam proces maceracije mogao utjecati na konačni izgled kosti, tj. da se na nekim od preparata radilo o nakošenom položaju intermaksilarne kosti, ali ne i s dovoljno naglašenom asimetrijom krilaca. Rezultati ovog rada pokazuju da je broj tipova 6 deformacija nosne pregrade veći nego što se prikazuje u kliničkim studijama i na CT koronalnim snimkama. S druge strane, veliki broj studija diljem svijeta koje su izvedene na bolesnicima odrasle dobi sugerira da je klinički nalaz po pouzdanosti bliži CT snimci ovog koštanog okvira nego li je to izravno promatranje na maceriranim lubanjama. U svakom slučaju je jasno da anatomska-morfološka podloga za tip 6 postoji, da se može razlikovati kako

na maceriranim ljudskim lubanjama, tako i na CT snimkama i prednjom rinoskopijom. Treba uzeti u obzir nalaz na maceriranim lubanjama jer nas izravno upozorava na mogućnost da tip 6 deformacije nosnog septuma nosi gotovo petina populacije. Ova spoznaja pridonosi značaju tipa 6 deformacije u ljudi budući da je kliničkim ispitivanjima nepobitno utvrđena povezanost pojave tipa 6 u osoba s nasljednim bolestima i stanjima kao što su koronarna bolest srca i rascjep usne i/ili nepca.

## Zaključci

1. Zaključujemo da je vjerojatnost pojavljivanja deformacije nosnog septuma tipa 6 češći vizualnom inspekcijom lubanja nego li se čini na temelju pregleda bolesnika te snimkama kompujerizirane tomografije na razini značajnosti od 0.05.
2. Učestalost nalaza tipa 6 na koronalnim CT snimkama paranazalnih sinusa je približno ista onoj nađenoj prednjom rinoskopijom, ali je u isto vrijeme oko tri puta manja od učestalosti zabilježene promatranjem maceriranih lubanja.
3. Ovaj tip deformacije nosne pregrade, vidljiv ili prikriven, vjerovatno nosi između jedne četvrtine do jedne petine čovječanstva.
4. Vjerojatno je broj klinički previđenih i/ili neprepoznatih tipova 6 velik.

## Zahvala

Autor ovoga rada od srca zahvaljuje umirovljenom ORL specijalistu, Prof. dr. sc. Ranku Mladini, utemeljitelju endoskopske sinusne kirurgije u Hrvatskoj (1990), autoru međunarodne klasifikacije deformacija nosne pregrade, dugogodišnjem voditelju Referentnog centra za rinosinusologiju i endoskopsku sinusnu kirurgiju Ministarstva zdravlja RH na KBC-u Zagreb i voditelju Rinološkog odjela, umirovljenom izvanrednom profesoru Medicinskog fakulteta u Zagrebu i redovitom članu Akademije medicinskih znanosti Hrvatske, na djelotvornim i svrsishodnim savjetima i podacima koje mi je ustupio tijekom izrade ovoga rada, a posebice na ideji za ovaj rad koju mi je nesebično poklonio.

Zahvaljujem se mentoru, Doc. dr.sc. Mariju Biliću na dragocjenoj pomoći u vođenju i upravljanju tijeka rada bez kojeg rad ne bi imao smisla.

Zahvaljujem se kolegi Romanu Antunoviću, dr. med., mome suigraču iz fakultetske vaterpolo momčadi i koautoru ovog rada koji mi je ljubazno ustupio ovaj rad kako bih ga ja mogao predati kao ekvivalent diplomskog rada.

Zahvaljujem se i Dr. sc. Dariu Bojanjcu, Ivanu Banovcu, dr. med. i Paulu Zekanu za pomoć u statistici i uredbi rada.

Zahvaljujem se mojoj obitelji, majci Nataši Kačić-Bartulović koja me naučila radišnosti i poštenju, ocu Danču Arsovu, dr. med. koji mi je usadio ljubav prema medicini i sestri Heleni Arsov koji su mi bili beskrajna podrška prilikom izrade ovog rada i tokom cijelog života.

Zahvaljujem se mojem djedu Blagoju P. Arsovu čija je posljednja životna želja bila da upišem medicinski fakultet i završim ga, što sam mu i ispunio.

## Literatura

1. Aljibori AS, Hassan AD, Alwan AM. Assessment of nasal septal deformities by anterior rhinoscopy and nasal endoscopy. *Tikrit Medical Journal* 2010; 16(1):14-22
2. Carić T, Mladina R, Cingi C, Skitarelić N, Raguž M, Bergovec M, Starčević B, Šubarić M, Muluk NB. Could nasal septal deformities type 5 and 6 be a predictive factor of the individual genetic predilection for the onset of an acute coronary syndrome? *B-ENT*, 2016, 12, 227-233
3. Chmielik M, Brożek-Mądry E, Chmielik LP. Influence of the type of septum deviation on some parameters in the upper airways. *New Medicine* 2006; 3:71-73
4. Daghistani KJ. Nasal Septal Deviation in Saudi Patients: a Hospital Based Study. *J KAU: Med Sci* 2002; 10: 39-46
5. Enlow DH. Growth and remodeling of the human maxilla. *Am J Orthodont.* 1965;51:6:446–464
6. Min YG, Jung HW, Kim CS. Prevalence study of nasal septal deformities in Korea: results of a nation-wide survey. *Rhinology* 1995; 33:61-65
7. Mladina R, Čavčić J, Šubarić M. Recurrent epistaxis from Kiesselbach's area syndrome in patients suffering from hemorrhoids: fact or fiction. *Arch Med Research* 2002; 33: 1-2
8. Mladina R, Čujić E, Šubarić M, Vuković K. Nasal septal deformities in ear, nose and throat patients: An International Study. *Am J ORL* 2008; 29: 75
9. Mladina R, Ostojić D, Koželj V, Heinzl B, Bastaić Lj. Pathological septal deformities in cleft palate children. *L'Otorinolaryngologia Pediatrica* 1997; 2-3: 75-80
10. Mladina R, Skitarelić N, Poje G, Šubarić M. Clinical implications of nasal septal deformities. *Balkan Med J.* 2015;32:137-46

11. Mladina R, Skitarelić N, Raguž M, Carić T. Type 5 and 6 nasal septal deformities: could we predict and prevent acute coronary syndrome attacks in the future? *Medical Hypotheses* 85 (2015) 640–644
12. Mladina R, Šubarić M. Are some septal deformities inherited? Type 6 revisited. *Int J Ped ORL* 2003; 67: 1291-1294
13. Mladina R, Skitarelić N, Vuković K, Subarić M, Carić T, Orihovac Z. Unilateral cleft lip/palate children: The incidence of type 6 septal deformities in their parents. *J Craniomaxillofac Surg.* 2008;36:335-340
14. Mladina R. Mladina R. The role of maxillar morphology in the development of pathological septal deformities. *Rhinology* 1987; 25: 199-205
15. Mladina R. REKAS (Recurrent Epistaxis from Kiesselbach's Area Syndrome). *Chir Maxillofac Plast* 1985; 15: 91-95
16. Neves Pinto RM, Saraiva MS. On the incidence of septal deformities according to Mladina classification and some correlated aspects. *Folha Med* 1993; 106 (3): 73-77
17. Rao JJ, Vinay Kumar EC, Ram Babu K, et al. Classification of nasal septal deviations-relation to sinonasal pathology. *Indian J Otolaryngol Head Neck Surg* 2005;57:199-201
18. Song SY, Kim IT, Chang KH, Lee KS, Kim HJ, Lim HJ. The Prevalence of Nasal Septal Deformities among Children in Kindergarten and First Grade in Anyang and Kunpo Cities. *J Rhinol* 1999; 6(1): 58-60
19. Šubarić M, Mladina R. Nasal septum deformities in children and adolescents: A cross sectional study of children from Zagreb, Croatia. *Int J Ped ORL* 2002; 63/1: 41-47
20. Teul I, W Zbislawski W, S Baran S, Czerwinski F. Deformation of the nasal septum in children, adolescents, and adults in Western Pomerania Province of Poland. *European Journal of Medical Research* 2009; 14(Suppl 4):244-247
21. Verwoerd CDA, Mladina R, Nolst Trenite GJ, Pigott RW. The nose in children with unilateral cleft lip and palate. *Int J Ped ORL* 1995; 32 (Suppl): 45-52



22. Wee JH, Kim DW, Lee JE, Rhee CS, Lee CH, Min YG, Kim DY. Classification and prevalence of nasal septal deformity in Koreans according to two classification systems. *Acta Otolaryngol.* 2012 Jun;132: Suppl 1:52-7
23. Yildirim I, Okur E. The prevalence of nasal septal deviation in children from Kahramanas, Turkey. *Int J Pediatr Otorhinolaryngol* 2003; 67 (11):1203-1206
24. Zielnik-Jurkiewicz B, Olszewska-Sosinska O. The nasal septum deformities in children and adolescents from Warsaw, Poland. *Int J Pediatr Otorhinolaryngol* 2006;70(4):731-6

## Životopis

Rođen sam 08.12.1994. u Zagrebu, Republika Hrvatska. Nakon završene osnovne škole «Josip Juraj Strossmayer» u Zagrebu, upisao sam V. zagrebačku gimnaziju. Položio sam državnu maturu 2013. godine nakon čega sam iste te godine položio prijemni ispit i upisao Medicinski fakultet Sveučilišta u Zagrebu. Obavljao sam dužnost demonstratora tijekom fakultetskog obrazovanja; 1 akademsku godinu na katedri za Anatomiju i kliničku anatomiju (od 2014. do 2015.) i 1 akademsku godinu na katedri za Kliničku propedeutiku (od 2016. do 2017.) pod mentorstvom doc. dr. sc. Mislava Cerovca i Akademika Davora Miličića. Od 2017. do 2019. sam obnašao dužnosti Voditelja Odbora za muški rukomet pri Sportskoj udruzi studenata medicine (SportMEF-u) koji predstavlja fakultet na sveučilišnim sportskim natjecanjima. Sudjelovao sam u organizaciji sportskih događaja na Medicinskom fakultetu Sveučilišta u Zagrebu, poput javnozdravstvene cestovne utrke «162 stube». 2017. nagrađen sam rektorovom nagradom za znanstveni rad «Morfološko-anatomske, radiološke i kliničke značajke tipa 6 deformacija nosnog septuma u čovjeka» koji sam napravio u suradnji s kolegom Romanom Antunovićem, dr. med. pod mentorstvom doc. dr. sc. Maria Bilića i uz svesrdnu pomoć čovjeka koji je prvi prepoznao trud i angažiranost kolege R. Antunovića i mene, našeg prof. dr. sc. Ranka Mladine. 2018. sam kao jedan od prvih predstavnika studenata medicine odradio studentski staž u Europskom Parlamentu u trajanju od mjesec dana na kojem sam radio u uredu g. Ivica Tolića, hrvatskog zastupnika u Europskom Parlamentu, člana EPP grupacije. Tijekom rada u parlamentu sam pratio odbor ENVI (Zaštita Okoliša, Javno Zdravstvo i Zaštita Hrane). Bio sam član organizacijskog odbora jubilarnog 15. Croatian Student Summita (CROSS-a) koji se održao 2019. godine pod temom «Transplantacijska medicina». Član sam studentskog odbora 11. International Society for Applied Biological Sciences (ISABS) koji se održava 2019. godine u Splitu i na kojem će participirati četiri dobitnika prestižne Nobelove nagrade. Tijekom akademske godine 2018./2019. obnašao sam dužnost studentskog predstavnika u Fakultetskom vijeću i bio član Studentskog zbora Medicinskog fakulteta Sveučilišta u Zagrebu. Tijekom studija participirao sam na više kongresa i skupova iz područja personalizirane medicine i genetike, otorinolaringologije, ortopedije, regenerativne medicine i estetske medicine.