

Značaj Empty selle u procjeni funkcije hipofize

Naranda, Fran Stjepan

Master's thesis / Diplomski rad

2019

Degree Grantor / Ustanova koja je dodijelila akademski / stručni stupanj: **University of Zagreb, School of Medicine / Sveučilište u Zagrebu, Medicinski fakultet**

Permanent link / Trajna poveznica: <https://um.nsk.hr/um:nbn:hr:105:420376>

Rights / Prava: [In copyright](#)/[Zaštićeno autorskim pravom.](#)

Download date / Datum preuzimanja: **2024-07-24**



Repository / Repozitorij:

[Dr Med - University of Zagreb School of Medicine Digital Repository](#)



SVEUČILIŠTE U ZAGREBU

MEDICINSKI FAKULTET

Fran Stjepan Naranda

Značaj Empty selle u procjeni funkcije hipofize

DIPLOMSKI RAD



Zagreb, 2019.

SVEUČILIŠTE U ZAGREBU

MEDICINSKI FAKULTET

Fran Stjepan Naranda

Značaj Empty selle u procjeni funkcije hipofize

DIPLOMSKI RAD

Zagreb, 2019.

Ovaj diplomski rad izrađen je u Zavodu za endokrinologiju, dijabetes i bolesti metabolizma „Mladen Sekso“ Kliničkog bolničkog centra „Sestre milosrdnice“ pod vodstvom prof. dr. sc. Milana Vrkljana i predan je na ocjenu u akademskoj godini 2018./2019.

KRATICE

CNS- Central nervous system; središnji živčani sustav

TSH- Thyroid-stimulating hormone; tireotropni hormon

ACTH- Adrenocorticotropic hormone; adrenokortikotropin

T3- Trijodtironin

T4- Tiroksin

TRH- Thyrotropin-releasing hormone, tireotropin-otpuštajući hormon

CRF- corticotropin-releasing factor; kortikotropin-otpuštajući faktor

Beta-MSH- beta-melanocit stimulirajući hormon

FSH- folikulostimulirajući hormon

LH- luteinizacijski hormon

PIF- prolaktin inhibirajući faktor

PRF- prolactin releasing factor; prolaktin- otpuštajući faktor

ESS- empty sella sindrom

PESS/SESS- primarni /sekundarni ESS

CT- kompjuterizirana tomografija

MR- magnetska rezonancija

SVS- suprasellar visual system; supraselarni sustav vida

IIH- idiopatska intrakranijska hipertenzija

CSF- cerebrospinalna tekućina

FLAIR- fluid attenuated inversion recovery

DWI- diffusion weighted imaging

GH- growth hormone; hormon rasta

SIADH- Syndrome of Inappropriate Antidiuretic Hormone Secretion; sindrom neprimjerene sekrecije antidiuretskog hormona

GHRH- growth hormone-releasing hormone; hormon optuštanja hormona rasta

GnRH- gonadotropin-releasing hormone; hormon optuštanja gonadotropina

ICP- intracranial pressure; intrakranijski tlak

ADH- antidiuretski hormon

VPS- ventrikuloperitonealni shunt

LPS- lumboperitonealni shunt

VAS- ventrikuloatrijalni shunt

SADRŽAJ

SAŽETAK

SUMMARY

1. UVOD	1
1.1. Anatomija i histologija	1
1.2. Fiziologija.....	2
1.2.1. Hormoni adenohipofize.....	2
1.2.2. Hormoni neurohipofize	4
1.2.3. Mehanizam povratne sprege.....	4
2. EMPTY SELLA.....	5
2.1. Definicija, etiologija i prevalencija	5
2.1.1. Primarni empty sella sindrom (PESS).....	7
2.1.2. Sekundarni empty sella sindrom (SESS)	9
2.2. Dijagnostika poremećaja rada hipofize	10
2.3. Klinička slika.....	17
2.4. Liječenje	19
3. ZAHVALE.....	25
4. POPIS LITERATURE	26
5. ŽIVOTOPIS.....	33

SAŽETAK

Fran Stjepan Naranda

ZNAČAJ EMPTY SELLA U PROCJENI FUNKCIJE HIPOFIZE

Pojam „empty sella syndrome“ (ESS) označava prisutnost povećane *Sella turcica* koja sadrži preoblikovanu hipofizu pritiskom stanjenu uz stražnji i donji zid selle. Stanje je rezultat proširenja subarahnoidalnog prostora u samu sellu kao rezultat nepotpunog kontinuiteta selarne dijafragme. Postoje dva tipa empty sella sindroma (ESS) s razlikom u reperkusiji na endokrini sustav. Stoga, s obzirom na etiologiju, empty sella sindrom može biti primarni, ako ne postoji patološki proces u samoj selarnoj regiji koji je uzrok oštećenja hipofizne žlijezde, ili sekundarni, ako je nastao posljedično nekom specifičnom patološkom procesu. Primarni empty sella sindrom (PESS) može biti incidentalni nalaz ili može biti registriran pri slikovnim metodama pregleda pacijenata koji se prezentiraju s endokrinim poremećajima, neurološkim simptomima, vizualnim smetnjama itd. Može bit uzrokovan intrakranijalnom hipertenzijom i/ili insuficijencijom selarne dijafragme u pacijenata koji prethodno nisu evidentirali nikakvu patologiju vezanu za hipofizu. sekundarni empty sella sindrom (SESS) je puno učestaliji i povezan s raznim patološkim stanjima i procesima selarne regije. Prisutnost intraselarnih masa mijenja normalnu anatomiju dijafragme, istežući, povećavajući i stanjujući ju te povećava šanse za razvoj arahnoidalnih adhezija koje mogu SVS povući prema selarnoj šupljini. Kirurški zahvati radioterapija, medikamentna terapija, infekcije, post-partum hipofizna nekroza, traume i spontane rezolucije mogu inducirati smanjenje selarne mase i potaknuti nastanak sekundarnog empty sella sindroma povezanog s razvojem ožiljkastog tkiva, koje nakon par mjeseci pomoću retrakcije mogu povlačiti supraselarne strukture uzrokujući vizualne deficite. Stanje se liječi primjereno uzroku samog poremećaja- medikamentnom terapijom endokrinih poremećaja, kirurškom ekscizijom intraselarnih masa i adhezija te smanjenjem intrakranijalnog tlaka.

Ključne riječi: empty sella sindrom (ESS), endokrini poremećaji, hipofiza

SUMMARY

Fran Stjepan Naranda

THE SIGNIFICANCE OF EMPTY SELLA IN DETERMINATION OF FUNCTION OF THE HYPOPHYSIS

The term "empty sella syndrome" (ESS) indicates the presence of an enlarged *Sella turcica* which contains a remodeled pituitary gland by pressing it against the back and lower wall of the sellar space. The condition is the result of the expansion of the subarachnoid space in the sella as a result of the incomplete continuity of the sellar diaphragm. There are two types of empty sella syndrome (ESS) with a difference in repercussions on the endocrine system. Therefore, with regard to etiology, empty Sella syndrome may be primary, if there is no pathological process in the sellar region itself which is the cause of damage to the pituitary gland, or secondary, if it was caused by a specific pathological process. Primary empty sella syndrome (PESS) may be an incidental finding or can be registered with imaging methods of examination of patients presented with endocrine disorders, neurological symptoms, visual disturbances, etc. It may be caused by intracranial hypertension and/or sellar diaphragm insufficiency in patients who have not previously documented any pathology of the pituitary gland. Secondary empty sella syndrome (SESS) is much more frequent and associated with various pathological conditions and processes of the sellar region. The presence of intrasellar masses changes the normal anatomy of the diaphragm, stretching, enlarging and thinning it, and increases the chances of developing arachnoid adhesions that can withdraw the SVS to the sellar cavity. Radiotherapy, surgery, medication therapy, infections, post-partum pituitary necrosis, trauma and spontaneous resolution may induce a reduction in the sellar mass and stimulate the emergence of secondary empty sella syndrome associated with the development of scar tissue tissues, which after a few months of retraction can pull the suprasellar structures causing visual deficits. The disease is treated appropriately to the disorder-medical therapy of endocrine disorders, surgical excision of intrasellar masses and adhesions and reduction of intracranial pressure.

Key words: empty sella syndrome (ESS), endocrine disorders, pituitary gland

1. UVOD

1.1. Anatomija i histologija

Hipofiza (*hypophysis cerebri*) dio je moždanog tkiva smješten u koštanoj šupljini nazvanoj *Sella turcica*, smještenoj u sfenoidnoj kosti na bazi lubanje. Kao endokrinološki organ, ima glavnu ulogu u koordinaciji i upravljanju cijelim endokrinim sustavom. *Sella turcica* odvojena je od ostalih koštanih šupljina debelom refleksijom dure nazvanom *diaphragma sellae*. Ova membranozna struktura ima mali centralni otvor kroz koji prolazi sveza između hipotalamusa i hipofize, infundibulum, odnosno infundibularno stablo hipofize. Ova struktura povezuje hipofizu s mozgom i služi kao važna veza za transport hipotalamičkih peptida do hipofize (1).

Anatomski, hipofiza je superiorno u neposrednoj blizini ograničena optičkom hijazmom, inferiorno sfenoidnim sinusom i lateralno, s obje strane, kavernoznim sinusom i strukturama koje se nalaze u sinusima. Hipofiza ima dvostruku krvnu opskrbu- arterijska opskrba proizlazi iz superiornih hipofizarnih arterija, koje su grane arterije carotis interne. Također je opskrbljena portalnim sustavom venske krvi koja potiče iz srednje eminencije hipotalamusa i dostiže kapilarni pleksus adenohipofize. Portalni venski sustav nosi bitne hipotalamičke peptide iz srednje eminencije hipotalamusa (2).

Vrlo je važno razaznati izgled i dimenzije *Sella turcica* na lateralnim snimakama lubanje. Anteriorni i posteriorni klinoidi se mogu vrlo lako prepoznati kako prominentni vrhovi prednjeg i stražnjeg zida *Sella turcica*. *Tuberculum sellae* je koštana prominencija ispod i ispred prednjeg klinoida. *Dorsum sellae* je stražnji koštani kontinuitet stražnjeg klinoida. Dužina, dubina, širina i volumen selle je varijabilan te ovisi o godinama i tjelesnoj visini pojedinca. Uz samu veličinu, *Sella turcica* treba evaluirati prema obliku i simetrijama kontura- promatranjem i rasuđivanjem prisutnih erozija opisanih površina i struktura, prisutnosti patoloških specifičnosti u okolini ili unutar same selle može značajno poslužiti u dijagnostičke svrhe, čime je naglašena sama važnost raspoznavanja normalnih dimenzija i dodatnih manifestacija poput tumora, aneurizmi, cisti i tomu sličnih struktura(3).

Dimenzije same strukture su aproksimalno 10mm x 13mm x 6mm, teži oko 500 mg, i okupira većinu volumena *Sella turcica*. Žlijezda kao takva je u principu dijela na 2 dijela, adenohipofizu te neurohipofizu. Ta dva odjeljka imaju drukčije embriološke, morfološke i funkcionalne karakteristike. Adenohipofiza svoje podrijetlo pridaje takozvanoj Rathkeovoj vreći, ektodermalnom divertikulu koji proizlazi iz krova stomodeuma (uleknuce između mozga i perikardija u embriju), dok neurohipofiza svoje podrijetlo derivira iz diencefalona.

Adenohipofiza se dijeli na pars anterior (prednji režanj) i pars intermedia (srednji režanj). Sastavnice neurohipofize su pars posterior (stražnji režanj) što čini glavninu cijeline, predio koji povlači veze s infundibularnim dijelom te srednja eminencija tj. izbočenje (4). Adenohipofiza izlučuje nekoliko hormona (somatotropin, gonadotropine, tirotropin, adrenokortikotropin, prolaktin, lipotropne hormone i endorfine), dok posteriorna hipofiza esencijalno skladišti vazopresin i oksitocin, koji se izlučuju iz supraoptičke i paraventricularnih jezgara hipotalamusa(5).

Histološki, stanice prednje hipofize mogu se podijeliti na acidofile, bazofile i kromofobne stanice, ovisno o prisutnosti granula unutar citoplazme samih stanica, koje se specifično boje. Stanice se mogu klasificirati i po osnovi njihovog izgleda pod električnim mikroskopom u somatotrope, gonadotrope, laktotrope, tirotrope i kortikotrope (6).

1.2. Fiziologija

Karakteristike raznih hormona koji se izlučuju iz adenohipofize, regulatorni mehanizam koji nadgleda njihovu sekreciju i otpuštanje te aktivnosti tih tropnih hormona trebaju se radi lakšeg razumijevanja sagledati zasebno. Zbog sposobnosti da ispušta raznolike hormone s dalekosežnim efektima na druge endokrine žlijezde, adenohipofiza zaslužuje titulu „majstora endokrinog sustava“, titula koju trenutno dijeli s hipotalamusom. Zajedno, hipotalamo-hipofizarna jedinica kontrolira rast, regulira funkciju štitne žlijezde, stimulira nadbubrežne žlijezde na sekreciju hormona potrebnih za život i igra dominantnu ulogu u održavanju i reguliranju seksualnosti. S obzirom da svaki tropni hormon funkcionira kao neovisna hormonska jedinica s individualnim kontrolnim mehanizmom i različitim ciljnim organima, neophodno je promatrati fiziologiju tih hormona odvojeno (2,7).

1.2.1. Hormoni adenohipofize

Somatotropin

Somatotropin, odnosno hormon rasta, je polipeptid koji se luči iz acidofilnih somatotropa adenohipofize. Kontrolu nad sekrecijom somatotropina iz adenohipofize ima hipotalamus i ostali dijelovi mozga, koja je sastavljena od stimulatornih mehanizama (provokativnih utjecaja adrenergičkih, dopaminergičkih i serotoninergičkih neurotransmiterskih puteva) i inhibitornih mehanizama preko somatostatina, koji se nalazi diljem srednjeg živčanog sustava (CNS-a) i nekim dijelovima gastrointestinalnog trakta, osobito u pankreasu. Glavna uloga somatotropina

jest promocija longitudinalnog rasta te značajno utječe na metabolizam ugljikohidrata (diabetogeni), proteina (anabolički) i masti (lipolitički) (8).

Tireotropni hormon

Tireotropni hormon (TSH) izlučuje se iz hipofiznih tireotropa i jedan je od rijetkih hormona adenohipofize koji je u bazalnim uvjetima relativno stalne koncentracije i ritma izlučivanja, naspram hormona rasta, kortikostimulirajućeg hormona (ACTH) i prolaktina. Sekrecija TSH je pod kontrolom dva opozicijska stimulusa- negativnom spregom od same koncentracije tiroidnih hormona i stimulirajući efekt tireotropin-otpuštajućeg hormona (TRH) podrijetlom iz hipotalamusa. Uloga TSH jest stimulacija funkcije i rasta štitne žlijezde, odnosno stimulacija svih puteva hormonogeneze trijodtironina (T3) i tiroksina (T4) preko regulacije prometa jodida u samim tireocitima, kao i otpuštanje navedenih hormona, čime se na posljetku regulira metabolizam u organizmu (9).

Adrenokortikotropni hormon

Adrenokortikotropni hormon (ACTH) jest linearni polipeptid koji se izlučuje iz bazofilnih kortikotropa, stanica koje su gusto naseljene u pars distalis i pars intermedia adenohipofize. Proizlazi iz prekursorske molekule proopiomelanokortina, zbog čega dijeli sličnost svoje strukture s beta-lipotropinom, beta-melanocit stimulirajućim hormonom (beta- MSH) i endorfinima. Sekrecija ovisi o samom dijelu dana, zbog čega ACTH ima diurnalni ritam, gdje je vrhunac koncentracije u ranim jutarnjim satima, zbog čega sam ritam slijedi i kortizol. Regulacija otpuštanja ACTH ovisi o samoj koncentraciji glukokortikoida u krvi, preko negativne povratne sprege. Stimulacija otpuštanja ACTH slijedi iz samog hipotalamusa, koji otpušta kortikotropin-otpuštajući faktor (CRF), koji provocira stanice adenohipofize na lučenje ACTH, najčešće uslijed stresa ili hipoglikemije. ACTH također igra ulogu u regulaciji sekrecije aldosterona, sekundarno ulazi u renin-angiotenzin-aldosteron sustavu, te otpuštanju adrenalnih androgena (10,11).

Folikul-stimulirajući hormon (FSH) i luteinizacijski hormon (LH)

Iako oba gonadotropina (FSH i LH) imaju različita djelovanja, oni se razmatraju zajedno s obzirom da se izlučuju iz istih tipova stanica gonadotropa te im je sustav regulacije otpuštanja relativno isti. Oba hormona su glikoproteini čija kontrola proizvodnje i sekrecije je modulirana s dva mehanizma- tropički utjecaj iz hipotalamusa (gonadotropin-otpuštajući hormon, GnRH) i negativna povratna sprega spolnih hormona iz cirkulacije, s iznimkom estrogena u žena koji ovisno o koncentraciji može postići pozitivnu povratnu spregu na hipotalamo-hipofiznoj osi. Oba hormona imaju glavnu ulogu u pubertetskom rastu i razvoju primarnih i sekundarnih

spolnih osobina te gametogenezi muških i ženskih spolnih stanica i regulaciji menstrualnog ciklusa tijekom adolescentnog i odraslog doba života (12).

Prolaktin

Prolaktin je polipeptidni hormon iz acidofilnih laktotropa lateralnih segmenata adenohipofize. Proizvodnju i sekreciju prolaktina u potpunosti ima pod kontrolom hipotalamus, preko inhibitornih (prolaktin inhibirajući faktor, PIF) i stimulatornih (prolaktin- otpuštajući faktor, PRF) utjecaja (13).

1.2.2. Hormoni neurohipofize

Vazopresin i oksitocin

Ovi strukturalni nonapeptidi, vazopresin i oksitocin, sintetizirani su izvorno u paraventrikularnim i supraoptičkim jezgrama hipotalamusa. Aksonima živčanih vlakana spuštaju se prema posteriornoj hipofizi, neurohipofizi, gdje se skladište za daljnju uporabu u trenutku pojave prikladnog signala kada se ispuštaju u obližnji krvožilni splet. Radi blizine osmoreceptorima koji su u blizini centra za žeđ, paraventrikularna i supraoptička jezgra sintetiziraju vazopresin (također poznat kao antidiuretski hormon, ADH) ovisno o primljenom signalu iz osmoreceptora, radi regulacije apsorbiranog volumena vode. Osim toga, djelujući na ostale organe i organske sustave, potpomaže vazokonstrukciju, razgradnju glikogena i adheziji trombocita. S druge strane, oksitocin, preko koncentracija intracelularnog kalcija i prostaglandina, stimulira i koordinira kontrakcije miometrija maternice i pri laktaciji kontrakciju mioepitelnih stanica žlijezda dojke. Također sudjeluje i u modulaciji osjećaja straha i seksualnosti u muškaraca i žena (14–16).

1.2.3. Mehanizam povratne sprege

Ključan mehanizam na kojem se zasniva funkcioniranje endokrinološkog sustava jest mehanizam povratne sprege. To je proces u kojem izlazni produkt (output) sustava cirkulira nazad i djeluje na unos (input). Mehanizam se sastoji od četiri člana vezana u lanac- stimulus (podražaj koji započinje lanac reakcija), senzor (osjetni sustav koji je zadužen za percepciju podražaja), kontrola (sustav odgovoran za kreiranje izvedbenih koraka promjene) i efektor (podražaj koji utječe/mijenja stanje inicijalnog podražaja). Mehanizam se dijeli na pozitivnu i negativnu povratnu spregu, gdje efektor pozitivne povratne sprege stimulira i pojačava

inicijalni podražaj koji je izazvao reakciju, dok zadnji član negativne povratne sprege inhibira i smanjuje učinak inicijalnog podražaja. U slučaju endokrinološkog sustava, vidljivo u grafu 1., vanjski podražaj djeluje na organizam te se električnim ili kemijskim signalima centralnim živčanim sustavom podražaj prenosi do hipotalamusa, koji otpuštanjem hormona, stimulira odgovarajući rad hipofize, koja prema uputama hipotalamusa, otpušta odgovarajuće hormone, koji djeluju na ciljne endokrine žlijezde koji svojim hormonima negativnom povratnom spregom djeluju na sam centralni živčani sustav gdje dolazi do modulacije jačine podražaja na organizam. Paralelno time, negativnom povratnom spregom otpušteni hormoni hipofize djeluju na hipotalamus, u svrhu obustave stimulacije hipofize hipotalamičkim hormonima (7). (graf 1.)

2. EMPTY SELLA

2.1. Definicija, etiologija i prevalencija

Pojam „empty sella syndrome“ (ESS) označava prisutnost povećane *Sella turcica* koja sadrži preoblikovanu hipofizu pritiskom stanjenu uz stražnji i donji zid selle. Pojam „prazna“ je u principu krivi pojam za objašnjenje pojave, s obzirom da je sella djelomično ispunjena remodeliranom stanjenom hipofizom i djelomično ispunjena cerebrospinalnom tekućinom. Stanje je rezultat proširenja subarahnoidalnog prostora u samu sellu kao rezultat nepotpunog kontinuiteta selarne diafragme. Slabost diafragme, koja je vjerojatno kongenitalna, dopušta penetraciju malog arahnoidalnog divertikula, ispunjenog cerebrospinalnom tekućinom, u sellu. Divertikul se polako povećava i postepeno gura hipofizu uz sam stražnji i donji zid selarnog prostora. U kroničnim slučajevima, zidovi selarnog prostora se prilagođavaju te dolazi do širenja prostora kako bi mogli uklopiti povećani arahnoidalni divertikul. Anatomske posljedice defekta diafragme selle u sklopu „empty sella“ sindroma uključuju penetraciju arahnoidalnog divertikula kroz diafragmu, kompresiju i smanjenje hipofize, povećanje/stanjenje zidova selarnog prostora, erozija dna selarnog prostora uzrokujući komunikaciju sa sfenoidnim sinusom što rezultira kliničkom slikom rinoreje, i prolaps optičkog trakta, optičkih živaca ili hijazme. Problem u dijagnostici rutinskim CT/ RTG snimkama povećanog selarnog prostora uzrokovanog empty sella sindromom jest u tome što je teško ustanoviti uzrok samog povećanja selarnog prostora, s obzirom da neki tumori svojim rastom mogu uzrokovati isto, kao i eroziju dna selarnog prostora te penetraciju u sfenoidalni sinus. Time je naglasak na važnost distinkcije uzrokovanja navedenog povećanja selarnog prostora u svrhu točnih i potpuno različitih prognostičkih i terapijskih implikacija i postupaka (2).

Praznu *Sella turcica* su prvi opisali Sheehan i Summers 1949.godine kao stanje gdje je *Sella turcica* djelomično ispunjena hipofiznom žlijezdom koja je stanjena uz dno selarnog prostora, vjerojatno uzrokovana zaraštanjem granuloma hipofizne žlijezde (17). Busch je, s druge strane, 1951. ustvrdio to stanje kao specifični anatomske nalaz na 40 od 788 kadavera, većinski žena, koje je posljedica nepotpune dijafragme *Sella turcica* koja formira samo mali periferni prostor, s hipofiznom žlijezdom ne manjkavom, nego remoduleliranom u mali tanki sloj tkiva na dnu selarnog prostora (18). Kaufman je 1968.godine posumnjao da je prazna sella primjetni anatomske i radiografske entitet, funkcionalno nastala zbog neupotpunjenosti dijafragme selle i normalnog ili povišenog pritiska cerebrospinalne tekućine (19). Uloge normalnih fluktuacija pritiska cerebrospinalne tekućine i efekta nadređenog prolongiranog porasta pritiska cerebrospinalne tekućine su usko povezane s anatomske promjenama koje nastaju na samim zidovima selarnog prostora.

Postoji veliki broj studija koje su istraživale prevalenciju prazne selle, koja ovisi i o tehnologiji koja se koristila za detekciju. Prvi tko je evidentirao prevalenciju jest bio Busch 1951. godine, koji je evidentirao incidenciju od 5,5% nakon post-mortem pregleda 788 pacijenata bez poznate povijesti bolesti koja može korelirati s tom dijagnozom (18). Danas se smatra da je generalna incidencija empty selle od 5,5-12% slučajeva, gdje slikovne dijagnostičke metode dižu taj prosjek na 12-20%, s većom prevalencijom među ženama s omjerom 4:1 te popratne bolesti poput pretilosti, hipertenzije, glavobolje i/ili slabijeg vida (20,21).

Postoje dva tipa empty sella sindroma (ESS) s razlikom u reperkusiji na endokrini sustav. Stoga, s obzirom na etiologiju, empty sella sindrom može biti primarni, ako ne postoji patološki proces u samoj selarnoj regiji koji je uzrok oštećenja hipofizne žlijezde, ili sekundarni, ako je nastao posljedično nekom specifičnom patološkom procesu. Primarni empty sella sindrom (PESS) može biti incidentalni nalaz ili može biti registriran pri slikovnim metodama pregleda pacijenata koji se prezentiraju s endokrinim poremećajima, neurološkim simptomima, vizualnim smetnjama itd (22). (Tablica 1.)

Tablica 1. prikaz poznatih endokrinoloških poremećaja, neuroloških simptoma i vizualnih smetnji prisutnih u ESS

Neurološki simptomi	endokrinološki poremećaji
glavobolja	hiperprolaktinemija
mučnina	akromegalija
povraćanje	deficit hormona rasta
vrtoglavica	Cushingova bolest
papiloedem	deficit ACTH s hipokorticismom
sinkopa	hipogonadizam
deficiti kranijalnih živaca	centralni dijabetes insipidus
epileptični napadaji	SIADH
depresija	hipotiroidizam
vizualni simptomi	
zamagljeni vid	
bilateralna hemianopsija	
diplopija	
pogoršanje vidne oštine	

2.1.1. Primarni empty sella sindrom (PESS)

Primarni empty sella sindrom (PESS) može bit uzrokovan intrakranijalnom hipertenzijom i/ili insuficijencijom selarne dijafragme u pacijenata koji prethodno nisu evidentirali nikakvu patologiju vezanu za hipofizu. Raširena uporaba kompjuterizirane tomografije (CT) i magnetske rezonancije (MR) dokazala je primarni empty sella sindrom kao uobičajen radiološki nalaz, gdje podaci sakupljeni iz raznih studija pokazuju prisutnost PESS-a u 5,5 do 35% autopsija i neuroradioloških pretraga, s omjerom žena naspram muškaraca 4:1 (23–25).

Insuficijencija selarne dijafragme, kao izraslina dure mater koja separira supraselarnu cisternu od hipofizarne fosse, propušta nesmetano pulsatorna kretanja cerebrospinalnog prostora od hijazmatske cisterne što uzrokuje stanjenje hipofize uz dno selarnog prostora. U ekstremnim slučajevima, mogu nastati koštane erozije samog dna selarnog prostora i propuštanje protoka cerebrospinalne tekućine (CSF) kroz krov nazofaringealnog prostora (rinoreja), povećavajući time mogućnost razvoja meningitisa. Također, premještaj hipofize prema zidovima selarnog prostora određuje razinu trakcije koja se izvršava na sam infundibulum hipofize i supraselarni sistem vida (SVS). Kao posljedica toga, može nastati povlačenje optičkih živčanih vlakana i hijazme u *Sella turcica* (26). Djelomični ili potpuni nedostatak selarne dijafragme je često prisutan u pacijenata s primarnim empty sella sindromom. Dijafragmalni otvor za infundibularni dio hipofizne žlijezde veći od 5 mm prisutan je u 39-56% odrasle populacije, što ga time čini učestalim radiološkim nalazom (27,28), i incidencija protruzije subarahnoidalnog prostora u *Sella turcica* prekoračuje 20% (5). Intrakranijalni pritisak (ICP) može intermitentno biti povišen zbog pretilosti, sleep apneje, arterijske hipertenzije, trudnoće i poroda. Intrakranijalna hipertenzija (IH) može biti idiopatska ili povezana s ostalim intrakranijalnim procesima poput tumora, venskih tromboza, infekcija ili malformacija. Idiopatska intrakranijalna hipertenzija (IIH) ili „pseudo-tumor cerebri“ je rijetko stanje s incidencijom 1/100 000 osoba godišnje. Može nastati radi nepravilne apsorpcije cerebrospinalne tekućine, povećane sekrecije CSF-a i/ili povećanog kapilarnog permeabiliteta (29). Nepravilnost dinamike i apsorpcije cerebrospinalne tekućine je potvrđena u 77 do 84% pacijenata s primarnim ESS (30), dok je prevalencija primarnog ESS-a u pacijenata s idiopatskom intrakranijalnom hipertenzijom značajno visoka i varira od 70 do 94% (20). Fluktuacije veličine hipofize tijekom trudnoće se jednako tako smatraju poveznicom s primarnim empty sella sindromom (31). S obzirom da se tijekom trudnoće hipofizni volumen udvostruči, osobito u slučajevima višestrukih trudnoća, postoji doprinos hernijaciji subarahnoidalnog prostora u slučaju hipoplastične selarne dijafragme i/ili hipertenzije cerebrospinalne tekućine, čak iako je umjerena i privremena (23,24). Prevalencija primarnog empty sella sindroma u žena koje su imale višestruke trudnoće doseže do čak 58% (21). Ostali faktori rizika, osim trudnoće, za primarni ESS uključuju pretilost u 50-84% pacijenata (23,30,32) i hipertenzija (32,33). U jednoj studiji, 73% svih pacijenata su bili pretili (23). Vjeruje se da morbidna pretilost inducira hiperkapniju, koja se može asociirati s kronično povećanim tlakom cerebrospinalne tekućine i inducirati time hernijaciju supraselarnog subarahnoidalnog prostora (21). Neki autori su dokumentirali poveznicu između pretilosti i intraabdominalnog, intratorakalnog i intrakranijalnog pritiska u tih pacijenata (34).

2.1.2. Sekundarni empty sella sindrom (SESS)

Sekundarni empty sella sindrom (SESS) je puno učestaliji i povezan s raznim patološkim stanjima i procesima selarne regije. Stanje je najbolje opisao Olson, rekavši da dugo prisutni tumori s velikim supraselarnim širenjem određuju razvoj adhezija između povećane dijafragme selle i optičke hijazme, čime bi postoperativna retrakcija doprinijela spuštanju dijafragme i optičke hijazme prema dolje u praznu sellu, istežući tako optička živčana vlakna (35).

Prisutnost intraselarnih masa (npr. hipofizarnih tumora, apscesa, limfocitnog hipofizitisa, apopleksije) mijenja normalnu anatomiju dijafragme, istežući, povećavajući i stanjujući ju te povećava šanse za razvoj arahnoidalnih adhezija koje mogu SVS povući prema selarnoj šupljini. Kirurški zahvati (transkranijalni ili transsfenoidalni), radioterapija, medikamentna terapija, infekcije, post-partum hipofizna nekroza (Sheehanov sy.), traume i spontane rezolucije (nakon tuberkularnog meningoarahnoiditisa ili tumorske apopleksije) mogu inducirati smanjenje selarne mase i potaknuti nastanak sekundarnog empty sella sindroma povezanog s razvojem ožiljkastog tkiva, koje nakon par mjeseci pomoću retrakcije mogu povlačiti supraselarne strukture (26). Dijagnozu sekundarnog empty sella sindroma je puno teže uspostaviti ako nema prisutne poznate ishodišne patologije koja uključuje hipofizu. U tim slučajevima, *Sella turcica* je normalne veličine, i funkcija stanjene hipofizne žlijezde može ali i ne mora biti ugrožena. Takav je slučaj u kongenitalnih uzroka genetski naslijeđenog i stečenog hipopituitarizma, koji se prezentira kao hipoplazija hipofizne žlijezde i ektopija posteriornog lobusa.

Kao uzrok sekundarnog ESS-a predlažu autoimune bolesti poput limfocitnog hipofizitisa (36,37). Usprkos tome, studija koja je evaluirala autoantitijela protiv hipofize, evidentira neuspjeh u detekciji tih protutijela u 30 pacijenata s empty sella sindromom, time tvrdeći da autoimunost je rijetko kada uzrok empty sella sindroma (38). Veliki intrakranijalni tumori poput spororastućih meningeoma mogu također uzrokovati povećanje intrakranijalnog tlaka te sekundarni empty sella sindrom u značajnom broju pacijenata. Skoro 80% pacijenata s tumorima mozga, isključivši prethodno hipofizne adenome i paraselarne tumore, imali su djelomično (63,9%) ili potpuno praznu *Sella turcica* (39).

2.2. Dijagnostika poremećaja rada hipofize

Primarni izvor informacija o stanju funkcionalnosti hipofize jest mjerenje koncentracija hormona hipofize i ciljnih organa, kako bi se ustanovila ciljana dijagnoza nekog poremećaja. Od velike je kliničke važnosti takvo mjerenje koncentracija hormona te se smatra skoro neophodnim za ikakvu daljnju dijagnostiku i liječenje. Uzorci valjani za dijagnostiku su najčešće krv i urin (7).

Slikovno prikazivanje *Sella turcica* i hipofize u dijagnostici poremećaja hipofize zaslužilo je značajnu pažnju skoro od početka radiografije. Ubrzo je prepoznato da promjene unutar i izvan *Sella turcica* mogu biti povezane s velikim brojem intrakranijalnih stanja, ne samo ona vezana za samu hipofizu. Nadalje, važnost hipofizne funkcije isprepletene s velikom većinom fizioloških sustava u čovjekovom tijelu pobudila je interes u evaluaciji *Sella turcica* kao prozor u stanje same žlijezde (40).

Sella turcica se najbolje može vizualizirati lateralnim prikazom lubanje. Dno selle može se promatrati frontalnim radiografom pod kutem tangencijalno ravnini samog dna selle (Caldwellov prikaz) (2). Brojne studije su definirale normalnu veličinu *Sella turcica* puno prije pojave kompjuterizirane tomografije (CT) i magnetne rezonancije (MR), čime su zaključili da povećanje same *Sella turcica* može biti povezano s patologijom same žlijezde, gdje je utvrđeno da površina *Sella turcica* veća od 130 mm² i volumen veći od 1092 mm³ predstavlja abnormalnu veličinu hipofize (41). Takve tehnike definiranja oblika, veličine i gustoće koštanih margina prostora *Sella turcica* sada se smatraju ograničenim direktnim prediktorima jer ne reflektiraju nužno na pravu veličinu žlijezde. Fokalne erozije, zadebljanja, stanjenja stijenki ili kao sekundariteti mogu indicirati na razne procese poput aneurizmi, hipofiznih oštećenja ili povećanog intrakranijskog tlaka (42,43).

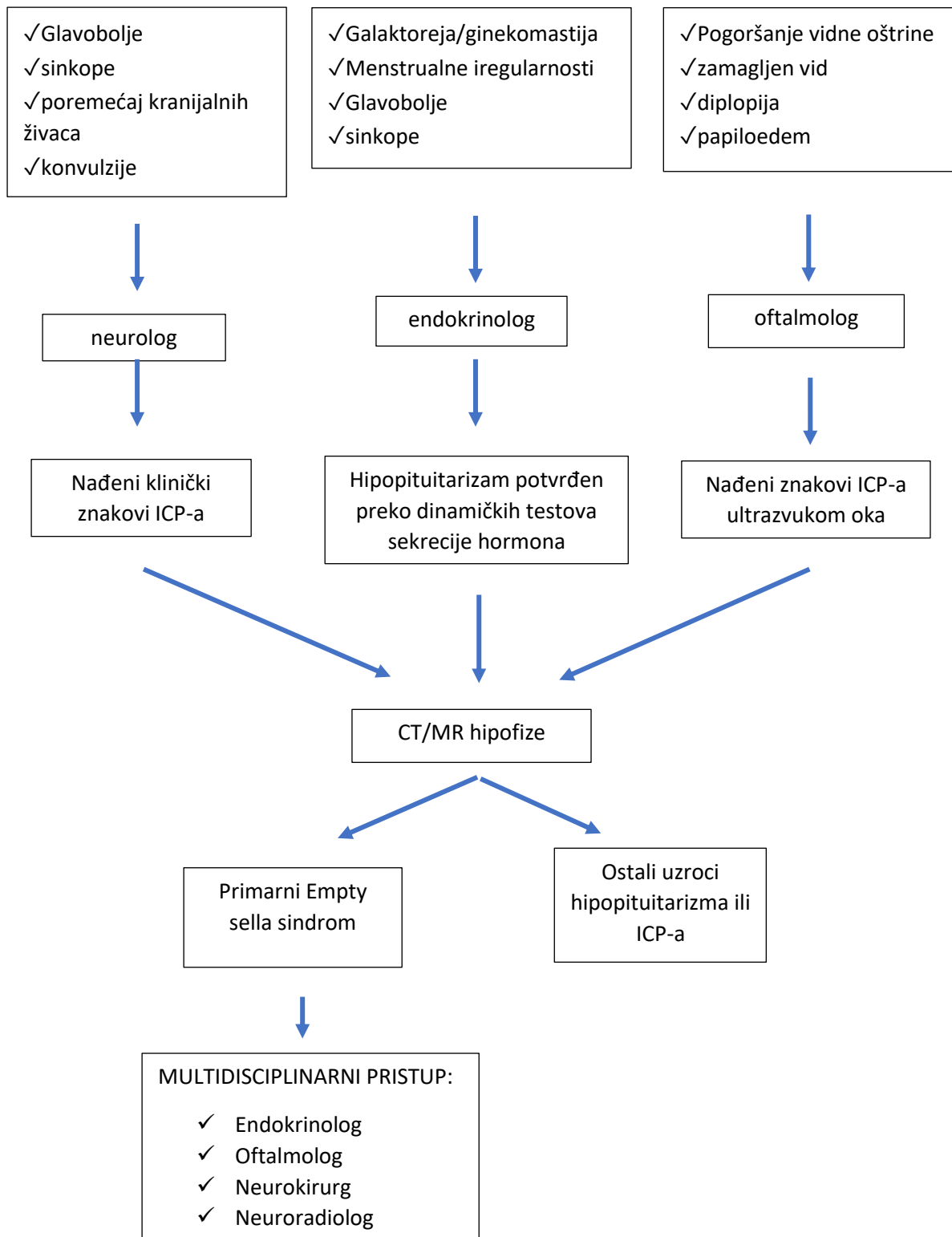
Angiografija je inicijalno imala veliku ulogu u primarnoj dijagnostici većih hipofiznih oštećenja. Intraselarne mase su se mogle vidjeti kao lateralni pomaci i medijalni konkaviteti karotidne arterije, tumorska vaskularizacija i sjenčanje je bilo od velike pomoći iako je bilo često teško detektirati takve tvorevine, jer je zahtijevalo precizno izvođenje supstrakcije na slikovnim prikazima. Angiografija je, međutim, izgubila na važnosti nakon uvođenja CT i MR-a, jer takvi slikovni prikazi nisu toliko uključivali ikakav rizik za pacijentovo zdravlje niti neugodnosti pri izvođenju dijagnostičkog postupka (44).

Važnost i efikasnost kompjuterizirane tomografije (CT) visoke rezolucije učinila ju je glavnom metodom za dijagnostiku hitnih stanja i poremećaja vezanih za sve strukture glave. Koronarna projekcija CT snimke na razini *Sella turcica* efikasno prikazuje veličinu selle, veličinu hipofize i prisutnost masa unutar selle ili u sfenoidnom sinusu (45). S obzirom da se na snimkama dobro razaznaje gustoća mekog tkiva i CSF-a (cerebrospinalne tekućine), jako dobro može poslužiti u diferencijaciji hipofizarnih tumorskih proširenja prema supraselarnoj regiji (46). Tkivni kontrasti su ograničeni unutar same žlijezde bez primjene jodnog kontrasta. Iako masnoća i kalcij se dobro definiraju na slikovnim prikazima kod CT-a bez kontrasta, oni su rijetko povezani s intrahipofiznim oštećenjima, češće supra- i paraselarnim lezijama. Iako CT u velikom udjelu biva zamijenjen MR-om u svrhu evaluacije hipofize i *Sella turcica*, primarna vrijednost slikovnog prikaza CT-om nije u visokoj rezoluciji dostupnih koštanih detalja, već u direktnoj vizualizaciji žlijezde i okolnih mekotkivnih struktura uz pomoć intravenske primjene kontrastnih sredstava, zbog nedostatka krvno-moždane barijere, te je vizualizacija hipofize, unutaržlijezdane patologije, infundibuluma, kavernoznih sinusa i djelomično supraselarnog prostora i optičke hijazme, dostatna (47).

Magnetna rezonancija, s druge strane, se smatra preferiranom tehnikom slikovnog prikaza hipofizne žlijezde i paraselarnih regija zbog intrinzičnih kvaliteta tehnike, poput odlične prostorne razlučivosti, sposobnosti multiplanarnog snimanja i nedostatak ionizirajućeg zračenja. Koronalni i sagitalni prikazi su obično dovoljno značajni za definitivnu dijagnozu poremećaja prikazanih struktura. Aksijalni prikaz je rezerviran za nekolicinu slučajeva s velikim masama koje imaju lateralnu ekspanziju (48–50). Neke studije pokazuju da dinamičko snimanje MR-om ima unaprijeđenu senzitivnost ali smanjenu specifičnost u usporedbi s konvencionalnim MR snimanjem (51).

Još uvijek je empty sella najčešće slučajan nalaz otkriven preko MR i CT ili tijekom evaluacija glavobolja, endokrinih, neuroloških i vizualnih poremećaja. Rjeđe je promatrana nakon dodatnih dijagnostičkih slikovnih metoda za abnormalni radiograf *Sella turcica*. Kronična intrakranijalna hipertenzija može voditi do selarnog remodeliranja i povećanja sa stanjenjem zidova selarnog prostora i rjeđe rinorejom. (graf 2.)

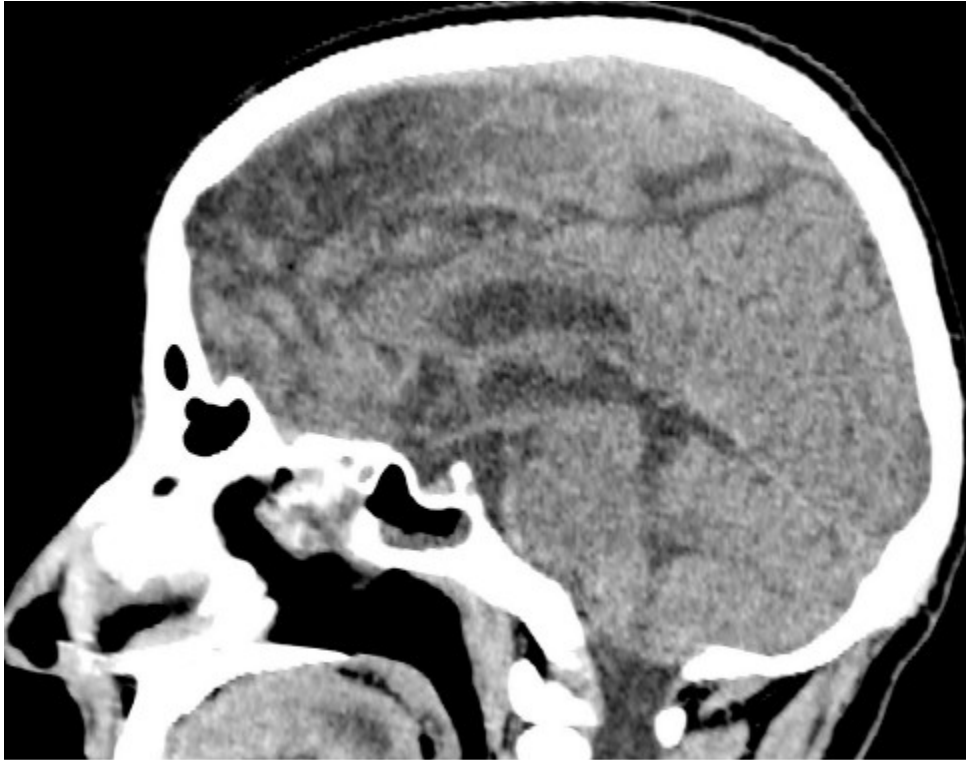
Graf 2. Grafički prikaz algoritma dijagnosticiranja empty sella sindroma; Prema: S Chiloiro i sur. (2017) (20)



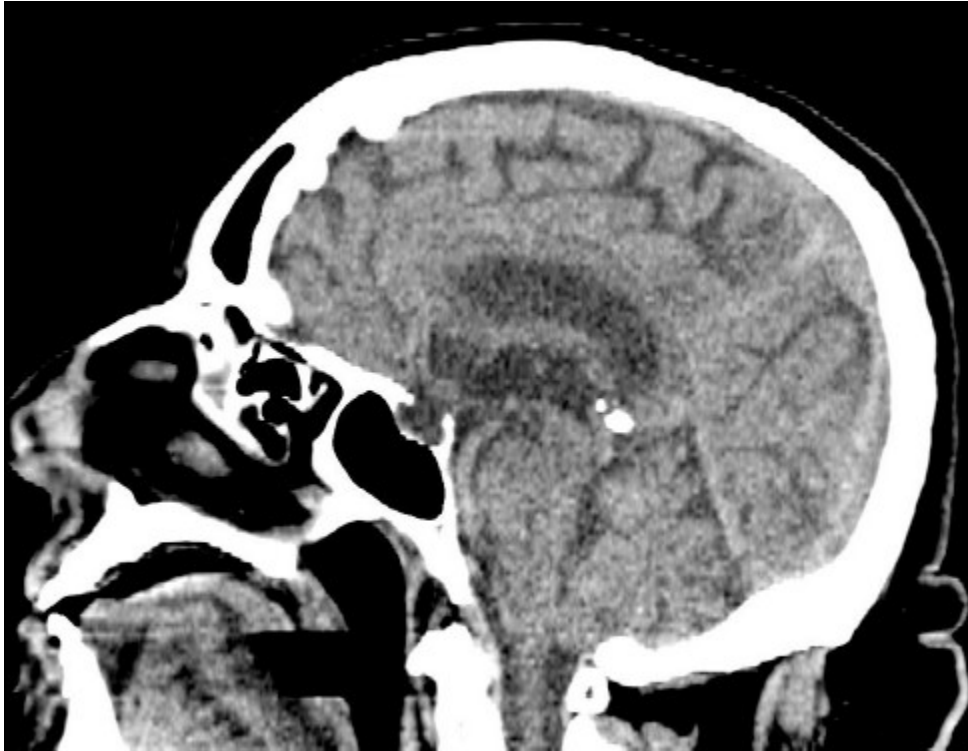
Radiološka definicija prazne selle variraju među raznim autorima. Neki autori su tako defnirali potpunu primarnu empty sellu kao hipofizno tkivo manje od 3mm prikazano na magnetnoj rezonanciji (52). S druge strane se smatra kako je potpuna empty sella kao dijagnoza u kojoj je na CT/MR snimanju prikazano hipofizno tkivo manje ili jednako 2 mm uz prisutnost cerebrospinalne tekućine u više od 50% volumena same *Sella turcica* (53,54). Djelomično prazna *Sella turcica* se definira kao sella gdje je manje od 50% volumena *Sella turcica* ispunjeno cerebrospinalnom tekućinom i prikazano tkivo hipofize je veće ili jednako 3 mm debljine (54). Također postoji diferencijacija potpuno od djelomično prazne *Sella turcica* po tome je li više ili manje od 60% hipofizalne fosse ispunjeno cerebrospinalnom tekućinom (55).

Na tipičnoj prezentaciji, vidljivo je punjenje selarnog prostora cerebrospinalnom tekućinom u kontinuitetu s prostirućim proširenim subarahnoidalnim prostorom i rezidualno hipofizarno tkivo je stanjeno uz dno selarnog prostora s povećanim koštanim zidovima selle s volumenom žlijezde manjim od $611,21 \text{ mm}^3$ (56). Diferencijalna dijagnoza cističnih lezija i kongenitalnih hipofiznih abnormalnosti mogu predstavljati izazov u točnijoj dijagnostici bolesti. Infundibulum je većinom stanjen i pozicioniran u središnjoj liniji. Asimetrija je česti znak sekundarnog empty sella sindroma. U rijetkim slučajevima hijazma može hernijirati u sellu i oba slučaja primarnog i sekundarnog ESS-a. Indirektni znakovi intrakranijalne hipertenzije poput stanjenja posteriorne sklere, prominentni subarahnoidalni prostor uz optička živčana vlakna, vertikalni tortuoзитet i povećana širina ovojnica optičkih živčanih vlakana, mogu biti prisutni (57).

Četvrta generacija CT snimaka zbog povećanog broja kružno postavljenih detektora na 1200-2000, mogućnosti kružne rotacije te drastično smanjenog vremena ekspozicije na 1-3 sekunde, pružila je u potpunosti neinvazivan način dijagnostike ESS-a. Iako postoje neke razlike u mišljenjima, većina istraživača se slaže da kompjuterizirana tomografija selarne regije (aksijalni i koronarni presjek) se treba izvršiti prije nego se za dijagnostiku treba osloniti na invazivne metode poput pneumoencefalografije. Slabljenje gustoće cerebrospinalne tekućine se na snimkama može ispratiti od supraselarne cisterne sve do selle. Također, aplikacijom metrizamida koji služi za mijelografiju i cisternografiju pri pregledu abnormalnosti spinalnog kanala i središnjeg živčanog sustava, može se vidjeti proširenje infudibuluma hipofize puno niže od svoje uobičajene lokacije te vidljivo stanjenje žlijezde uz posteriorni i/ili inferiorni zid selarnog prostora (22). (slika 1. i 2.)



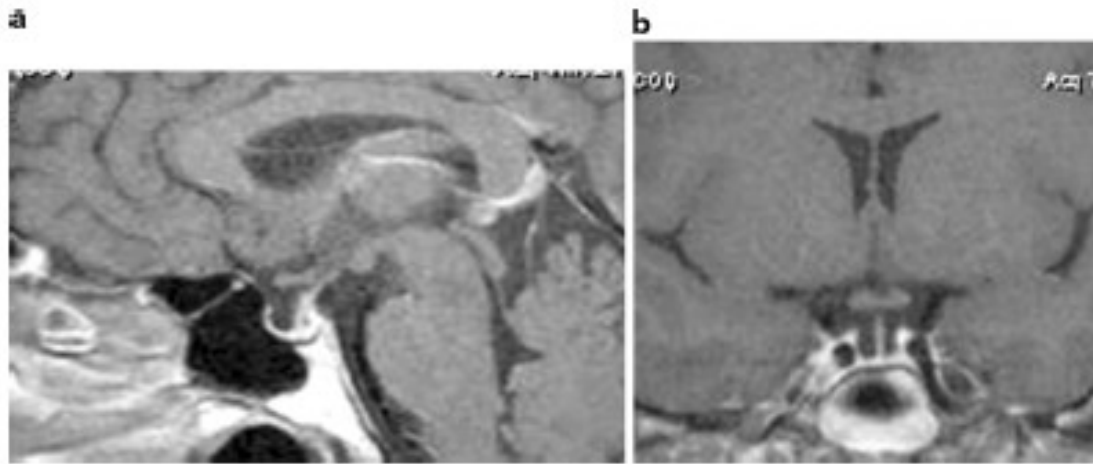
Slika 1. CT prikaz djelomično prazne *Sella turcica* (sagitalni presjek); Prema: Fama i sur. (2019) (58)



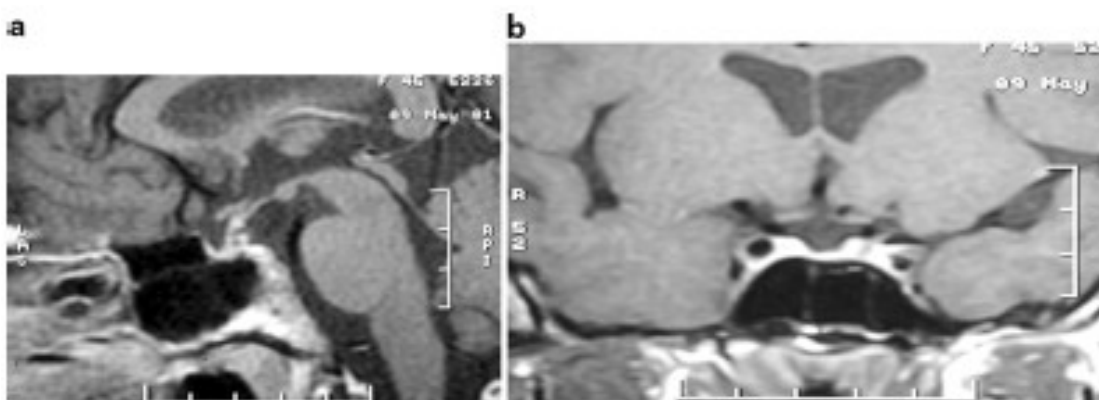
Slika 2. CT prikaz potpuno prazne *Sella turcica* (sagitalni presjek); Prema: Fama i sur. (2019) (58)

Slikovni prikaz magnetnom rezonancijom postao je rutinski način dijagnostike empty sella sindroma, jer jasno definira hipofizu, infundibulum i intraselarnu cerebrospinalnu tekućinu, i ako postoji ikakva sumnja u predosponiranu masu na tim strukturama, pojačanje rezolucije gadolinijem je obično dostatno za pojašnjenje snimaka. Nadalje, hernijacije supraselarnog sistema vida se značajno dobro definira MR-om na koronalnom i sagitalnom T1 presjeku koji će prikazati praznu sellu, zajedno s T2 koronarnim presjekom jer dobro prikazuju cerebrospinalnu tekućinu u selarnom prostoru. Na FLAIR (*fluid attenuated inversion recovery*) sekvenci snimanja kojom se na T1 snimkama dodatno potiskuje signal vode, signal intraselarne tekućine je potisnut i prikazuje se bez ograničenja koja su prisutna u DWI sekvencama (*diffusion weighted imaging*) koje se koriste za dokazivanje ishemije moždanog tkiva, zbog poništavanja signala svih tkiva osim onih molekula koje se kreću zbog difuzije (59,60). Nakon aplikacije kontrasta T1 snimke prikazuju normalnu jačinu signala ostatnog hipofizarnog tkiva i infundibuluma u primarnom empty sella sindromu u suprotnosti s ožiljkastim tkivom i distorzijom slike u sekundarnom empty sella sindromu. U pacijenata s kongenitalnim hipopituitarizmom, mogu biti vidljive ektopije posteriorne hipofizarne žlijezde, duplikature ili

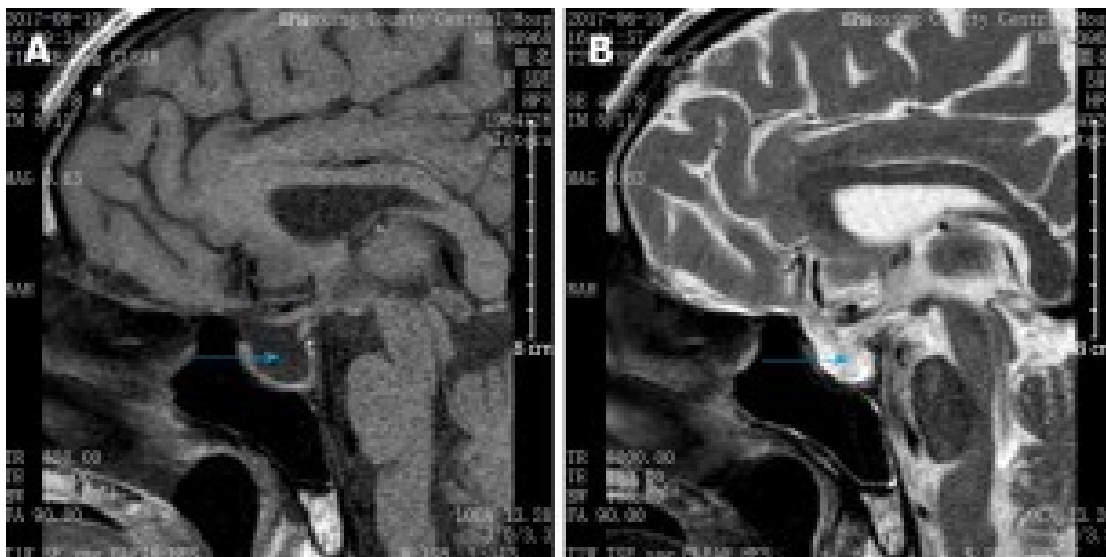
nedostatnost infundibuluma hipofize u kombinaciji s nekim drugim defektima srednje linije (ageneza corpora callosa, supraoptička displazija itd) (61). (slike 3.,4. i 5.)



Slika 3. MR potpuno prazne *Sella turcica*: sagitalni (a) i koronarni (b) T1 presjek; Prema: Guitelman i sur. (2013) (21)



Slika 4. MR djelomično prazne *Sella turcica*: sagitalni (a) i koronarni (b) T1 presjek; Prema: Guitelman i sur. (2013) (21)



Slika 5. A) Sagitalni presjek MR T1 prikaza B)sagitalni presjek MR T2 prikaza. Strelice prikazuju praznu *Sella turcica* ispunjenu cerebrospinalnom tekućinom; Prema: Guo i sur. (2019) (62)

2.3. Klinička slika

Dok mnogi pacijenti sa slučajnim nalazom empty selle su asimptomatski, glavni simptomi povezani s empty sella sindromom se mogu općenito podijeliti u 4 kategorije: neurološki, vizualni, endokrini i spontano curenje cerebrospinalne tekućine u nosnu i iz nosne šupljine (CSF rinoreja). Neurološki simptomi uključuju glavobolju (40-88%), mučninu, povraćanje, vrtoglavicu i papiloedem (25%) (23,33). Vrlo često, glavobolje su glavni razlog potrebe pacijenta za specijalističkim mišljenjem i liječenjem, što time vodi do dijagnostičkih pretraga slikovnim metodama (23,30). Ostali rijetki neurološki problemi uključuju sinkope, deficite kranijalnih živaca, epileptične napadaje i depresiju. Iznenadujuće, psihijatrijski poremećaji, poput anksioznosti i distimičnih poremećaja s poremećajima ponašanja (uglavnom oralne kompulzije), su također dosta česti (80,2%) u jednoj specifičnoj studiji (63). U drugoj studiji, 100% pacijenata s primarnim empty sella sindromom se prezentiraju s barem nekim oblikom neuroloških simptoma (30). Okvirno 20-30% pacijenata s empty sella sindromom prijavljuje deficite vida (23,30). Za vizualne deficite, koji uključuju zamagljeni vid i bilateralnu hemianopsiju, se smatra da nastaju zbog hernijacije optičke hijazme prema dolje u *Sella turcica*. Ovaj mehanizam nije u potpunosti prihvaćen kao uzrok vizualnih deficita, s obzirom da neki pacijenti bez prisutnosti spomenute hernijacije imaju vizualne deficite (64,65). Također, nemaju ni svi pacijenti, s dokazanom radiološkom slikom hernijacije optičke hijazme, vizualne deficite (65). Smatra se da i abnormalna trakcija na sam infundibulum, alternirajući krvnu

opskrbu ili mikroskopsku anatomiju optičke hijazme, može uzrokovati vizualne deficite. Time se smatra da je od velike važnosti kod svakog pacijenta koji ima dokazan empty sella sindrom radiološkom dijagnostikom, dovoljno rano provjeriti prisutnost poremećaja vida kako bi se moglo jednako tako dovoljno rano intervenirati s primjerenim operativnim postupkom, kako ne bi došlo do stalnih posljedica poremećaja vida. Također, papiloedem koji je prisutan u 25% pacijenata s empty sella sindromom (30), može se dijagnosticirati brzim i jednostavnim oftalmološkim skrining testom, iako se smatra da se pregledi cijelog vidnog polja i oštine trebaju izvoditi u pacijenata koji imaju subjektivne tegobe.

Simptomi vezani za endokrinu disfunkciju drastično variraju s obzirom na nedostatak određenog hormona hipofize. Generalno se među pacijentima s empty sella sindromom endokrine disfunkcije mogu naći u 40-60% slučajeva, od kojih je 4-47% pacijenata koji imaju globalnu disfunkciju anteriorne žlijezde, odnosno adenohipofize (23,63,66,67). Studija Cannavo i sur., opisuje hipopituitarizam u 23 od 44 pacijenta; od toga, 40% je imalo izolirani manjak hormona, a više hormonalnih disfunkcija odjednom je bilo evidentirano u 14% (55). Razne studije su opisale izolirane hormonalne disfunkcije, uključujući hiperprolaktinemiju (23,30,63,66,67), akromegaliju (67), manjak hormona rasta (GH) (23,63), Cushingovu bolest (63,67), deficit adrenokortikotropina (ACTH) s hipokorticizmom (68), hipogonadizam (30,63), centralni dijabetes insipidus (63), sindrom neispravne sekrecije antidiuretskog hormona (SIADH) (68) i hipotiroidizam (55). Pacijenti pokazuju raznu simptomatologiju, ovisno o specifičnom manjku nekog hormona, što uključuje slabost, galaktoreju, amenoreju, poremećaje seksualnosti, promijene u težini, ginekomastiju, hiponatrijemiju i hipertrihozu (23,30). Time bi pacijenti dijagnosticirani s empty sella sindromom koji imaju simptome vezane uz neki oblik endokrinopatije trebali biti podvrgnuti jasnom i detaljnom testiranju hipofiznih hormona kako bi se moglo odrediti o kojoj se endokrinopatiji radi.

Nije u potpunosti jasno kako neki pacijenti se prezentiraju s deficitima specifičnih hipofiznih hormona (GH, ACTH, FSH/LH, TSH), dok drugi imaju pojačanu produkciju i sekreciju (Cushingov sindrom, SIADH, hiperprolaktinemija). Kod nekih pacijenata koji su imali pojačanu produkciju i sekreciju specifičnih hormona, nađeni su prisutni mikroadenomi (69), iako se to smatra vrlo rijetkim mehanizmom uključenim u ovu bolest (63). S druge strane, smatra se da je patofiziologija nastanka hiperprolaktinemije vezana uz kompresiju hipofiznog infundibuluma zbog povećanog tlaka cerebrospinalne tekućine, što rezultira smanjenjem oslobađanja faktora inhibicije prolaktina, dopamina. Također je utvrđeno da manjak hormona rasta je jedna od najranijih događaja u pacijenata s primarnim empty sella sindromom, gdje se

pretpostavlja da je razlog tome anatomska predispozicija somatotropnih stanica unutar hipofizne žlijezde da lakše pokleknju pod povećanim intraselarnim pritiskom (21). S druge strane, neki autori smatraju kako pretilost igra veliku ulogu u manjku hormona rasta, što se može dokazati slabijim odgovorom hormona rasta na GHRH + arginin stimulatorni test u pretilih osoba (70,71). Za sada je najprihvaćenija teorija pritiska hipofizne žlijezde i trakcija infundibuluma kao razlozi za nastanak nekih specifičnih endokrinopatija.

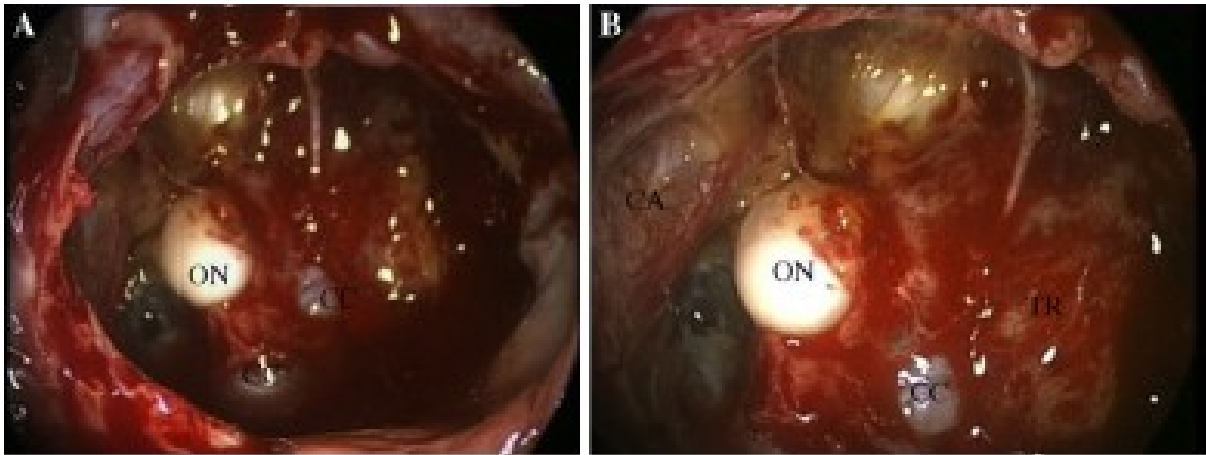
Iako je spontano curenje cerebrospinalne tekućine u i iz nosne šupljine vrlo rijetko, poveznica između CSF rinoreje i empty sella sindroma se promatra i opisuje već neko vrijeme, iz razloga što je empty sella sindrom čest nalaz u populaciji pacijenata koji imaju kao simptom CSF rinoreju (72). U studiji Schlosser i Bolger (73,74), svi pacijenti koji su imali spontano curenje cerebrospinalne tekućine u i iz nosne šupljine, dijagnosticirana im je ili djelomično (33%) ili potpuno (67%) prazna *Sella turcica*, iako nije u potpunosti jasno je li empty sella sindrom bio uzrok CSF rinoreji ili je CSF rinoreja bila indirektni uzrok nastanku prazne selle. Stalna CSF rinoreja zahtijeva kiruršku intervenciju direktne reparacije fistule koja povezuje selarni prostor i nazofarinks, pomoću nazoseptalnog zaliska, ponekad u kombinaciji sa shuntom u slučaju da je intrakranijalni tlak povišen ili se CSF rinoreja ponovo pojavi.

2.4. Liječenje

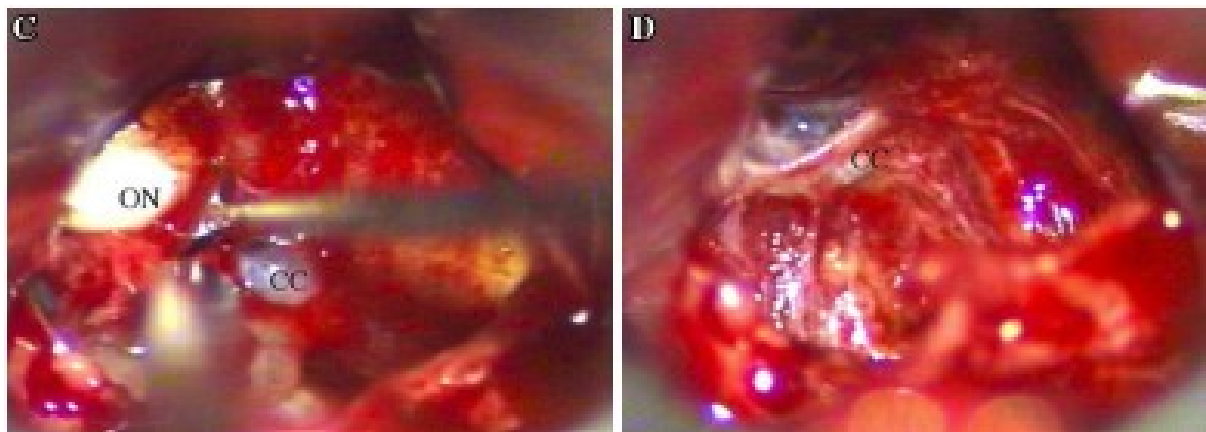
Terapijski pristup za liječenje empty sella sindroma se može podijeliti na 2 načina: medikamentno liječenje i kirurško liječenje. S obzirom da većina pacijenata s akcidentalno postavljenom dijagnozom ESS-a ne prijavljuje nikakve simptome (75), takvi pacijenti bez obzira na manjak ikakve simptomatologije trebaju biti pod promatranjem bez ikakve intervencije, dok pacijenti s teškim glavoboljama i ostalim neurološkim smetnjama i deficitima trebaju biti poslani na daljnja promatranja. Medikamentna terapija se većinski sastoji od normalizacije abnormalnih razina hormona hipofize, kao npr. teška hiponatrijemija kod hipokortizolizma koja zahtijeva hitnu primjenu kortizola (68), dok hipernatrijemija i poliurija kod centralnog dijabetesa insipidusa zahtijeva primjenu desmopresina. Pacijenti s hiperprolaktinemijom odlično reagiraju na dopamin antagoniste, poput kabergolina (23), dok pacijenti s manjkom hormona rasta zahtijevaju primjenu zamjenske terapije hormona rasta. Cushingova bolest izazvana hiperreaktivnošću sekrecije ACTH dobro reagira na potentne inhibitore adrenalne sinteze kortizola, poput ketokonazola (76), iako poneki pacijenti zahtijevaju daljnju obradu u smislu dijagnoze mikroadenoma hipofize i kirurškog liječenja transfenoidnim pristupom. Pacijenti s povišenim intrakranijalnim tlakom mogu dobro reagirati na acetazolamid.

Glavni način kirurškog liječenja simptomatskih ESS pacijenata jest transnazalni transsfenoidni pristup hipofizi. Indikacije za kirurško liječenje su svi tumori hipofize (s iznimkom prolaktinoma), CSF rinoreja, povišenje intrakranijalnog tlaka i vizualni deficiti izazvani trakcijom infundibuluma hipofize. Algoritam za kirurško liječenje empty sella sindroma je prikazan na grafu 3. (Graf 3.)

Hijzmapeksija je kirurška procedura koju su prvi puta izveli Wealch i Stears 1971.godine. Hijzmapeksija u doslovnom prijevodu znači „popraviti hijazmu“ i kirurška je tehnika u kojoj se podiže supraselarni vizualni sistem (SVS) koji je bio niže položen u selarnom prostoru trakcijom, u trenutku kada je nastupilo propadanje vida (77). Izvodi se nakon standardne endotrahealne anestezije i postavljanja lumbarne odvoda kako bi se omogućila intraoperativna CSF odvodnja (78). Do dna selarnog prostora dolazi se pomoću sublabijalnog transseptalnog transsfenoidnog mikrokirurškog pristupa. Dura mater se zarezuje u obliku stranice knjige. Kroz otvor vidljiva je hernijacija supraselarne cisterne i optička živčana vlakna djeluju spojeno unutar arahnoida. Šupljina selarnog prostora se može istražiti endoskopom kako bi se bolje procijenila hernijacija SVS-a u fossu hipofize. Optička vlakna se oslobađaju od intraselarnog tkiva pomoću okruglog disektora. Subtrakcija CSF-a preko lumbarnog odvoda smanjuje pritisak izvršen na supraselarnu cisternu i time se niže položen SVS pomiče prema gore (26). Tri sloja govedeg perikarda fiksiranih fibrinskim ljepilom stavljaju se unutar *Sella turcica* kako bi se rekonstruirala dijafragma selle. Nakon toga fragment septalne kosti se postavlja preko duralnih slojeva kako bi se taj materijal zadržao u prostoru nakon rekonstrukcije dure (79). (slika 6. i 7)

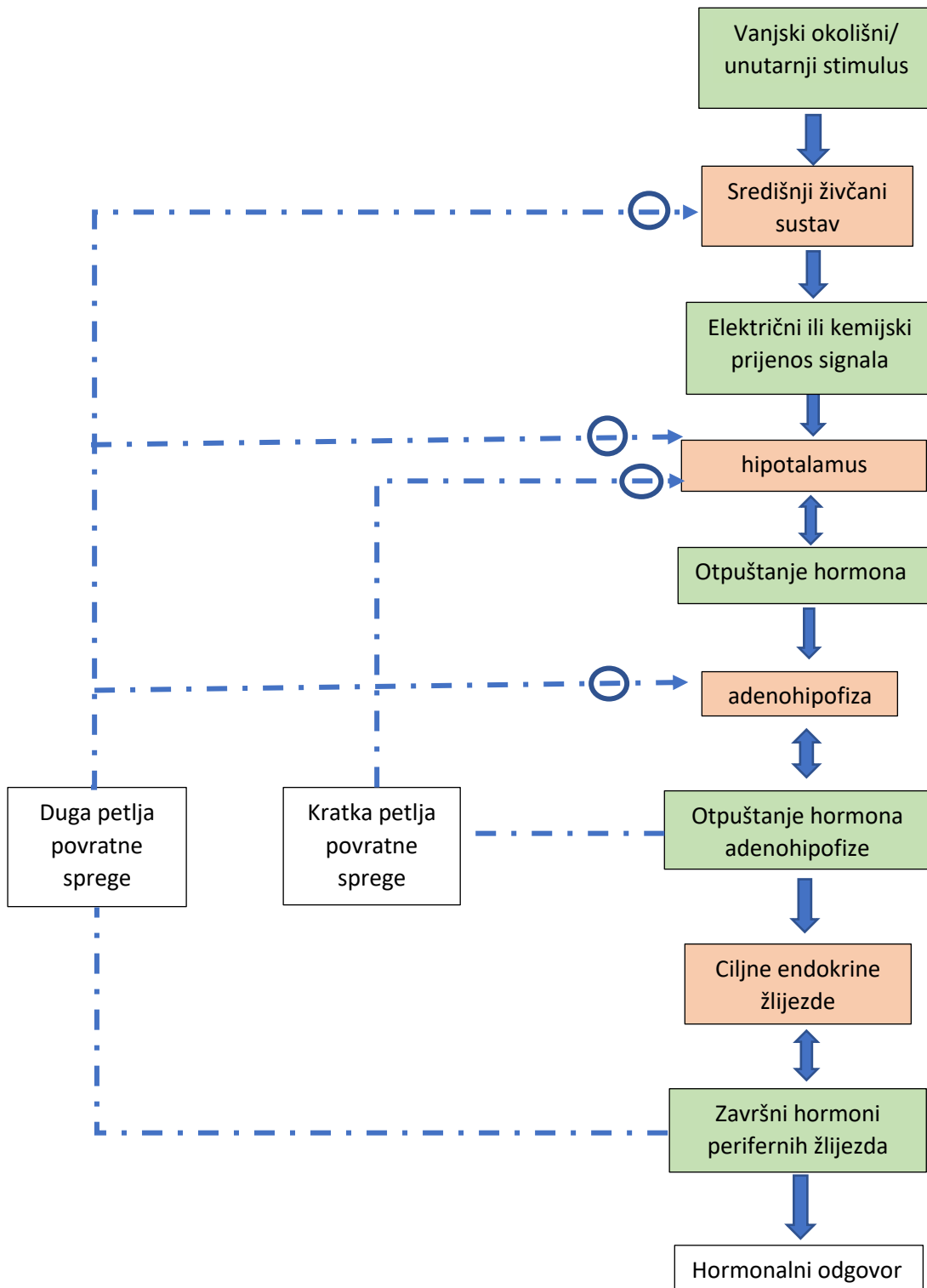


Slika 6. A i B: Endoskopski prikaz prije odvodnje CSF-a prikazuje desni optički živac (ON) i hijazmatsku cisternu (CC) niskopoloženu u *Sella turcica*. Prema: Barzaghi LA i sur. (2018) (26)

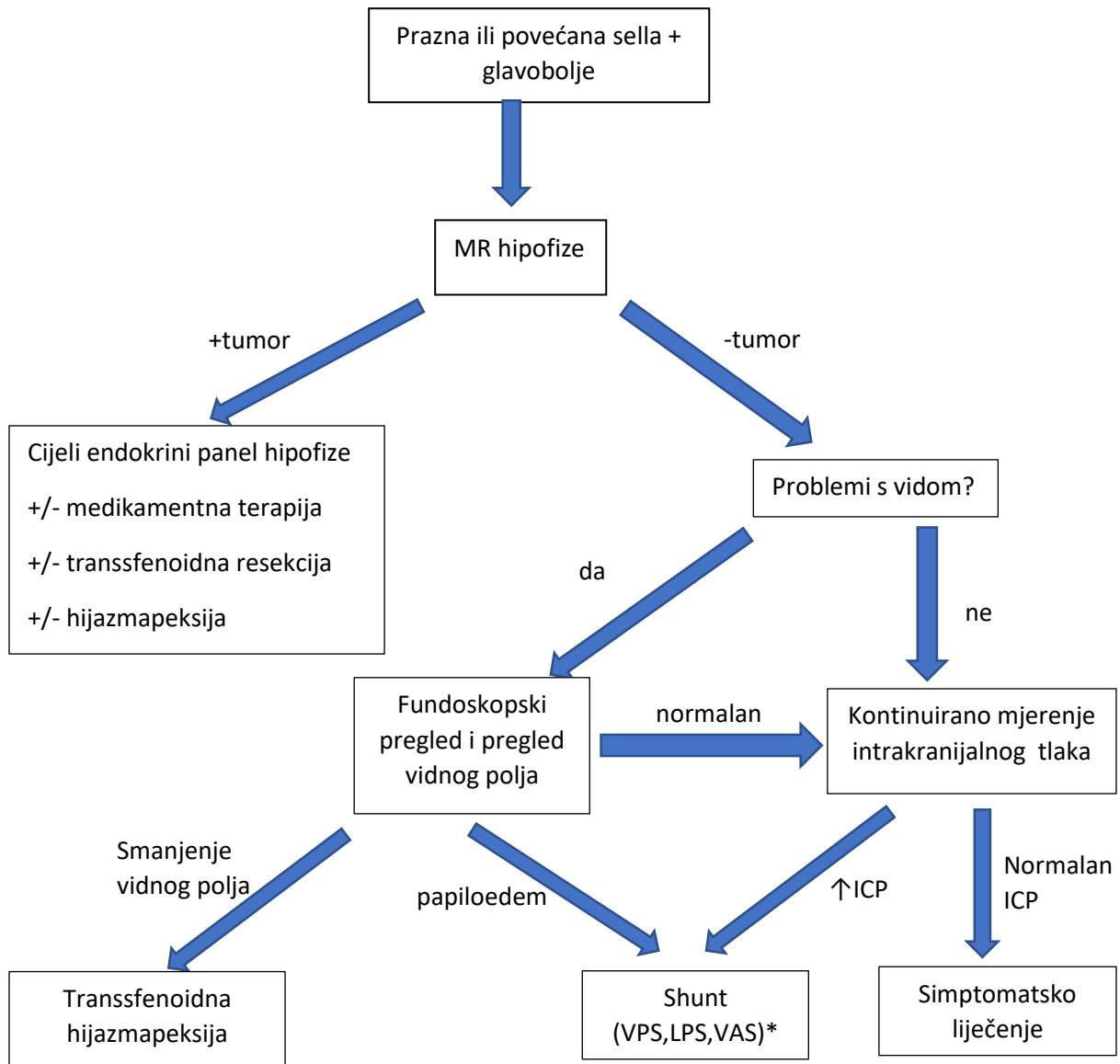


Slika 7. C) mikroskopski prikaz prije odvodnje CSF-a i micanja ožiljkastog tkiva oko ON
 D) mikroskopski prikaz nakon odvodnje CSF-a i micanja adhezija; CC i SVS pomaknuti prema gore. Prema: Barzaghi LA i sur. (2018) (26)

Graf 1. Grafički prikaz osovine hipotalamus-hipofiza-ciljni endokrini organi i sustav pozitivne i negativne povratne sprege; Zeleni prozori označavaju stimulse, crveni prozori označavaju ciljne organe stimulusa Prema: AW Norman i HL Henry (2014) (7)



Graf 3. Algoritam za kirurško liječenje empty sella sindroma (80)



*VPS- ventrikuloperitonealni shunt; LPS- lumboperitonealni shunt; VAS- ventrikuloatrijalni shunt

Zaključno time, možemo reći da je empty sella sindrom višeznačna bolest koja varira od asimptomatske prezentacije do pacijenata s multiplim hipofiznim insuficijencijama i/ili neurooftalmološkim poremećajima. To se svakako može pripisati heterogenosti patogeneze primarnog empty sella sindroma i značajnom opusu stanja koja mogu uzrokovati sekundarni empty sella sindrom. Sindrom je najučestaliji među srednjevječnim ženama, kod žena koje su imale više trudnoća, pretilih osoba i osobe s arterijskom hipertenzijom, jer se povećava rizik za nastanak benigne intrakranijalne hipertenzije. U većini slučajeva, bolest se otkrije incidentalno, dok je kod drugih nađena tijekom evaluacije uzroka simptomatologije s kojom se pacijent upućuje na dijagnostičku pretragu. Pacijenti većinom ne pokazuju nikakve simptome te se predlaže rutinskim pretragama hormonskih statusa i kliničkim pregledima utvrđivati stanje bez progresije bolesti, dok pacijenti koji evidentiraju neku patologiju trebaju biti liječeni adekvatno prema podležećem uzroku patologije- kirurško liječenje ekscizijom tumora, repozicijom SVS-a kod vizualnih poremećaja uzrokovanih trakcijom infundibuluma i smanjenjem ICP-a te prilagođena medikamentna terapija kod hormonalnih poremećaja.

3. ZAHVALE

Zahvaljujem se svojem mentoru prof. dr. sc. Milanu Vrkljanu na predloženoj temi, stručnom vodstvu, savjetima i ohrabrenjima.

Posebno bih se htio zahvaliti dr. sc. Kristini Blaslov na stručnom vodstvu, korisnim i praktičnim savjetima te podršci.

Konačno, zahvaljujem se P.N. i M.G. na neopisivoj, neporecivoj i bezuvjetnoj podršci, ljubavi i pomoći tijekom cijelog studija.

4. POPIS LITERATURE

1. CUSHING H. THE PITUITARY BODY AND ITS DISORDERS. *Ann Surg.* 2006;
2. C.R. Kannan. *ESSENTIAL ENDOKRINOLOGY: a primer for nonspecialists.*
3. McLachlan MSF, Williams ED, Doyle FH. Applied anatomy of the pituitary gland and fossa. A radiological and histopathological study based on 50 necropsies. *Br J Radiol.* 2009;
4. Daikoku S, Chikamori M, Adachi T, Maki Y. Effect of the basal diencephalon on the development of Rathke's pouch in rats: A study in combined organ cultures. *Dev Biol.* 1982;
5. Bergland RM, Ray BS, Torack RM. Anatomical Variations in the Pituitary Gland and Adjacent Structures in 225 Human Autopsy Cases. *J Neurosurg.* 2009;
6. McNicol AM. Tumors of the pituitary gland. S. L. Asa. *AFIP atlas of tumor pathology, third series. J Pathol.* 2002;
7. Norman AW, Henry HL. *Hormones: Third Edition.* Hormones: Third Edition. 2014. 1–413 p.
8. Bartke A, Sun LY, Longo V. Somatotrophic Signaling: Trade-Offs Between Growth, Reproductive Development, and Longevity. *Physiol Rev.* 2013;
9. Cyr NE, Toorie AM, Steger JS, Sochat MM, Hyner S, Perello M, et al. Mechanisms by which the orexigen NPY regulates anorexigenic α -MSH and TRH. *Am J Physiol Metab.* 2013;
10. Kovács KJ. CRH: The link between hormonal-, metabolic- and behavioral responses to stress. *J Chem Neuroanat.* 2013;
11. Hung CN, Poon WT, Lee CY, Law CY, Chan AYW. A case of early-onset obesity, hypocortisolism, and skin pigmentation problem due to a novel homozygous mutation in the proopiomelanocortin (POMC) gene in an Indian boy. *J Pediatr Endocrinol Metab.* 2012;
12. Millar RP, Newton CL. Current and future applications of GnRH, kisspeptin and neurokinin B analogues. *Nature Reviews Endocrinology.* 2013.

13. Ignacak A, Kasztelnik M, Sliwa T, Korbut RA, Rajda K, Guzik TJ. Prolactin - Not only lactotrophin a “new” view of the “old” hormone. *Journal of Physiology and Pharmacology*. 2012.
14. Yalta K, Yalta T, Sivri N, Yetkin E. Copeptin and cardiovascular disease: A review of a novel neurohormone. *International Journal of Cardiology*. 2013.
15. Benarroch EE. Oxytocin and vasopressin: Social neuropeptides with complex neuromodulatory functions. *Neurology*. 2013;
16. Broadbear JH, Kabel D, Tracy L, Mak P. Oxytocinergic regulation of endogenous as well as drug-induced mood. *Pharmacology Biochemistry and Behavior*. 2014.
17. Summers VK. The syndrome of hypopituitarism 1. 1948;(72).
18. Busch W. Die Morphologie der Sella turcica und ihre Beziehungen zur Hypophyse. *Virchows Arch Pathol Anat Physiol Klin Med*. 1951;
19. Kaufman B. The “Empty” Sella turcica—A Manifestation of the Intracellular Subarachnoid Space. *Radiology*. 2014;
20. Chiloiro S, Giampietro A, Bianchi A, Tartaglione T, Capobianco A, Anile C, et al. Primary empty sella: a comprehensive review. *Eur J Endocrinol*. 2017;
21. Guitelman M, Garcia Basavilbaso N, Vitale M, Chervin A, Katz D, Miragaya K, et al. Primary empty sella (PES): A review of 175 cases. *Pituitary*. 2013;16(2):270–4.
22. Miljic D, Pekic S, Popovic V. Empty Sella [Internet]. *Endotext*. MDText.com, Inc.; 2000 [cited 2019 May 21]. Available from: <http://www.ncbi.nlm.nih.gov/pubmed/30321014>
23. De Marinis L, Bonadonna S, Bianchi A, Maira G, Giustina A. Primary empty sella. *J Clin Endocrinol Metab*. 2005;90(9):5471–7.
24. Resident S, Agarwal J, Sahay R, Bhadada S, Sekhar Reddy V, Agarwal N. Empty Sella Syndrome [Internet]. [cited 2019 May 21]. Available from: <http://medind.nic.in/jac/t01/i3/jact01i3p198.pdf>
25. Sage MR, Blumbergs PC. Primary empty Sella turcica: a radiological-anatomical correlation. *Australas Radiol* [Internet]. 2000 Aug [cited 2019 May 21];44(3):341–8. Available from: <http://www.ncbi.nlm.nih.gov/pubmed/10974735>

26. Barzaghi LR, Donofrio CA, Panni P, Losa M, Mortini P. Treatment of empty sella associated with visual impairment: a systematic review of chiasmopexy techniques. *Pituitary* [Internet]. 2018;21(1):98–106. Available from: <http://dx.doi.org/10.1007/s11102-017-0842-6>
27. Mortara R, Norrell H. Consequences of a Deficient Sellar Diaphragm. *J Neurosurg.* 2009;
28. Renn WH, Rhoton AL. Microsurgical anatomy of the sellar region. *J Neurosurg.* 2009;
29. Friedman DI, Jacobson DM. Diagnostic criteria for idiopathic intracranial hypertension. *Neurology.* 2002;
30. Maira G, Anile C, Mangiola A. Primary empty sella syndrome in a series of 142 patients. *J Neurosurg.* 2009;
31. Gonzalez J g., Elizondo G, Saldivar D, Nanez H, Todd LE, Villarreal JZ. Pituitary gland growth during normal pregnancy: An in Vivo study using magnetic resonance imaging. *Am J Med.* 1988;
32. Jordan RM, Kendall JW, Kerber CW. The primary empty sella syndrome. Analysis of the clinical characteristics, radiographic features, pituitary function and cerebrospinal fluid adenohypophysial hormone concentrations. *Am J Med.* 1977;
33. Pompili A, Calvosa F, Appetecchia M. Evolution of primary empty sella syndrome. *Lancet (London, England)* [Internet]. 1990 Nov 17 [cited 2019 May 21];336(8725):1249. Available from: <http://www.ncbi.nlm.nih.gov/pubmed/1978086>
34. Sugerman HJ, DeMaria EJ, Felton WL, Nakatsuka M, Sismanis A. Increased intra-abdominal pressure and cardiac filling pressures in obesity-associated pseudotumor cerebri. *Neurology.* 1997;
35. Olson DR, Guiot G, Derome P. The symptomatic empty sella. Prevention and correction via the transsphenoidal approach. *J Neurosurg.* 1972;
36. Karaca Z, Tanriverdi F, Unluhizarci K, Kelestimur F, Donmez H. Empty sella may be the final outcome in lymphocytic hypophysitis. *Endocr Res.* 2009;
37. Ünlühizarci K, Bayram F, Çolak R, Öztürk F, Selçuklu A, Durak AC, et al. Distinct radiological and clinical appearance of lymphocytic hypophysitis. In: *Journal of*

- Clinical Endocrinology and Metabolism. 2001.
38. Bensing S, Rorsman F, Crock P, Sanjeevi C, Ericson K, Kämpe O, et al. No evidence for autoimmunity as a major cause of the empty sella syndrome. *Exp Clin Endocrinol Diabetes*. 2004;
 39. Ji HK, Jung HK, Hyun WK, Ho GH, Chul KJ. Analysis of empty sella secondary to the brain tumors. *J Korean Neurosurg Soc*. 2009;
 40. Elster AD. Modern imaging of the pituitary. *Radiology*. 2014;
 41. DI CHIRO G, NELSON KB. The volume of the Sella turcica. *Am J Roentgenol Radium Ther Nucl Med* [Internet]. 1962 Jun [cited 2019 May 21];87:989–1008. Available from: <http://www.ncbi.nlm.nih.gov/pubmed/13885978>
 42. Turski PA, Newton TH, Horten BH. Sellar contour: Anatomic-polytomographic correlation. *Am J Neuroradiol*. 1981;
 43. Wortzman G, Rewcastle NB. Tomographic abnormalities simulating pituitary microadenomas. *Am J Neuroradiol*. 1982;
 44. Turner HE, Nagy Z, Gatter KC, Esiri MM, Harris AL, Wass JAH. Angiogenesis in pituitary adenomas and the normal pituitary gland. *J Clin Endocrinol Metab*. 2000;
 45. Stancu C. The Pituitary - Third Edition. Vol. 8, *Acta Endocrinologica* (Bucharest). 2018. 673–673 p.
 46. Podlas H, Snyckers FD. Diagnosis of pituitary micro-adenomas by computed tomography. *S Afr Med J* [Internet]. 1979 Dec 29 [cited 2019 May 21];56(27):1160–2. Available from: <http://www.ncbi.nlm.nih.gov/pubmed/542883>
 47. Kulkarni M V., Lee KF, McArdle CB, Yeakley JW, Haar FL. 1.5-T MR imaging of pituitary microadenomas: Technical considerations and CT correlation. *Am J Neuroradiol*. 1988;
 48. Steiner E, Imhof H, Knosp E. Gd-DTPA enhanced high resolution MR imaging of pituitary adenomas. *RadioGraphics*. 2013;
 49. Stein AL, Levenick MN, Kletzky OA. Computed tomography versus magnetic resonance imaging for the evaluation of suspected pituitary adenomas. *Obstet Gynecol* [Internet]. 1989 Jun [cited 2019 May 21];73(6):996–9. Available from:

<http://www.ncbi.nlm.nih.gov/pubmed/2726120>

50. Chen JC, Kucharczyk W. Hypothalamic-pituitary region: magnetic resonance imaging. *Baillieres Clin Endocrinol Metab* [Internet]. 1989 May [cited 2019 May 21];3(1):73–87. Available from: <http://www.ncbi.nlm.nih.gov/pubmed/2679525>
51. Tabarin A, Laurent F, Catargi B, Olivier-Puel F, Lescenet R, Berge J, et al. Comparative evaluation of conventional and dynamic magnetic resonance imaging of the pituitary gland for the diagnosis of Cushing's disease. *Clin Endocrinol (Oxf)*. 1998;
52. Lupi I, Manetti L, Raffaelli V, Grasso L, Sardella C, Cosottini M, et al. Pituitary autoimmunity is associated with hypopituitarism in patients with primary empty sella. *J Endocrinol Invest*. 2011;
53. Colao A, Cotta OR, Ferone D, Torre ML, Ferraù F, Di Somma C, et al. Role of pituitary dysfunction on cardiovascular risk in primary empty sella patients. *Clin Endocrinol (Oxf)*. 2013;
54. Zuhur SS, Kuzu I, Ozturk FY, Uysal E, Altuntas Y. Anterior pituitary hormone deficiency in subjects with total and partial primary empty sella: Do all cases need endocrinological evaluation? *Turk Neurosurg*. 2014;
55. Cannavò S, Curtò L, Venturino M, Squadrito S, Almoto B, Narbone MC, et al. Abnormalities of hypothalamic-pituitary-thyroid axis in patients with primary empty sella. *J Endocrinol Invest*. 2002;
56. Hoffmann J, Schmidt C, Kunte H, Klingebiel R, Harms L, Huppertz HJ, et al. Volumetric assessment of optic nerve sheath and hypophysis in idiopathic intracranial hypertension. *Am J Neuroradiol*. 2014;
57. Degnan AJ, Levy LM. Pseudotumor cerebri: Brief review of clinical syndrome and imaging findings. *American Journal of Neuroradiology*. 2011.
58. Fama' F, Vita R, Sindoni A, Vinci SL, Giorgianni G, Grasso L, et al. High frequency of empty sella, with gender differences, in the early neuroradiology evaluation of patients with traumatic brain injury. A prospective study. *J Clin Transl Endocrinol* [Internet]. 2019;15(November 2018):54–61. Available from: <https://doi.org/10.1016/j.jcte.2018.12.008>
59. Davis WL, Lee JN, King BD, Harnsberger HR. Dynamic contrast-enhanced MR

- imaging of the pituitary gland with fast spin-echo technique. *J Magn Reson Imaging* [Internet]. [cited 2019 May 21];4(3):509–11. Available from: <http://www.ncbi.nlm.nih.gov/pubmed/8061456>
60. Elster AD. High-resolution, dynamic pituitary MR imaging: standard of care or academic pastime? *AJR. American journal of roentgenology*. 1994.
 61. J.M. Taveras EHW (Eds. . *Diagnostic_Neuroradiology.20.pdf*.
 62. Guo P, Xu Z-J, Hu C-E, Zheng Y-Y, Xu D-F. Rare empty sella syndrome found after postoperative hypotension and respiratory failure: A case report. *World J Clin Cases*. 2019;7(5):663–7.
 63. Bianconcini G, Bragagni G, Bianconcini M. [Primary empty sella syndrome. Observations on 71 cases]. *Recent Prog Med*. 1999;
 64. Guinto G, Del Valle R, Nishimura E, Mercado M, Nettel B, Salazar F. Primary empty sella syndrome: The role of visual system herniation. *Surg Neurol*. 2002;
 65. Braatvedt GD, Corral RJ. The empty sella syndrome: much ado about nothing. *Br J Hosp Med* [Internet]. 1992 [cited 2019 May 21];47(7):523–5. Available from: <http://www.ncbi.nlm.nih.gov/pubmed/1581758>
 66. Becejac B, Vizner B, Berkovic M, Gnjidic Z, Vrkljan M. Neuroendocrinological aspects of primary empty stella. *Coll Antropol*. 2002;
 67. Gallardo E, Schachter D, Caceres E, Becker P, Colin E, Martinez C, et al. The empty sella: Results of treatment in 76 successive cases and high frequency of endocrine and neurological disturbances. *Clin Endocrinol (Oxf)*. 1992;
 68. Petridis AK, Nabavi A, Doukas A, Buhl R, Mehdorn HM. Severe hyponatraemia in the setting of hypopituitarism associated with empty sella and herniation of the optic chiasm and gyrus rectus. *J Clin Neurosci*. 2009;
 69. Ganguly A, Stanchfield JB, Roberts TS, West CD, Tyler FH. Cushing’s syndrome in a patient with an empty Sella turcica and a microadenoma of the adenohypophysis. *Am J Med* [Internet]. 1976 Feb [cited 2019 May 21];60(2):306–9. Available from: <http://www.ncbi.nlm.nih.gov/pubmed/766626>
 70. Del Monte P, Foppiani L, Cafferata C, Marugo A, Bernasconi D. Primary "empty

- sella" in adults: endocrine findings. *Endocr J* [Internet]. 2006 Dec [cited 2019 May 21];53(6):803–9. Available from: <http://www.ncbi.nlm.nih.gov/pubmed/16983177>
71. Poggi M, Monti S, Lauri C, Pascucci C, Bisogni V, Toscano V. Primary empty sella and GH deficiency: Prevalence and clinical implications. *Ann Ist Super Sanita*. 2012;
 72. Brisman R, Hughes JEO, Mount LA. Cerebrospinal Fluid Rhinorrhea and the Empty Sella. *J Neurosurg* [Internet]. 1969 Nov [cited 2019 May 21];31(5):538–53. Available from: <http://www.ncbi.nlm.nih.gov/pubmed/5351766>
 73. Schlosser RJ, Bolger WE. Spontaneous Nasal Cerebrospinal Fluid Leaks and Empty Sella Syndrome: A Clinical Association. *Am J Rhinol*. 2018;
 74. Schlosser RJ, Bolger WE. Significance of empty sella in cerebrospinal fluid leaks. *Otolaryngol - Head Neck Surg*. 2003;
 75. Helm KD, Nass RM, Evans WS. Physiologic and Pathophysiologic Alterations of the Neuroendocrine Components of the Reproductive Axis. In: Yen & Jaffe's *Reproductive Endocrinology*. 2009.
 76. Manavela MP, Goodall CM, Katz SB, Moncet D, Bruno OD. The association of Cushing's disease and primary empty Sella turcica. *Pituitary*. 2001;
 77. Welch K, Stears JC. Chiasmopexy for the correction of traction on the optic nerves and chiasm associated with their descent into an empty Sella turcica. *J Neurosurg*. 2009;
 78. Donofrio CA, Losa M, Gemma M, Giudice L, Barzaghi LR, Mortini P. Safety of transsphenoidal microsurgical approach in patients with an ACTH-secreting pituitary adenoma. *Endocrine* [Internet]. 2017 Nov 22 [cited 2019 May 21];58(2):303–11. Available from: <http://www.ncbi.nlm.nih.gov/pubmed/28005257>
 79. Hudgins WR, Raney LA, Young SW, Sachson RA. Failure of intrasellar muscle implants to prevent recurrent downward migration of the optic chiasm. *Neurosurgery*. 1981;
 80. Laws ER, Ezzat S, Asa SL, Rio LM, Michel L, Knutzen R. Pituitary Disorders: Diagnosis and Management. *Pituitary Disorders: Diagnosis and Management*. 2013.

5. ŽIVOTOPIS

FRAN STJEPAN NARANĐA

Rođen u Zagrebu 1994. godine gdje sam završio osnovnu školu „Davorina Trstenjaka“ te kasnije XV.gimnaziju. Medicinski fakultet sam upisao 2013.godine. Član sam udruge studenata medicine CroMSIC. Napisao sam 2 članka na području endokrinologije vezane za dijabetes. Završio sam edukaciju Mayo Clinic za CERTAIN approach u liječenju akutnih ozljeda i bolesti na hitnom prijemu i JIL-u te sam završio online edukaciju i dobio certifikat FIFA medical na području sportske medicine kao interventan liječnik. Želja mi je nastaviti svoju profesionalnu karijeru na području interne medicine.