

Dijagnostika cističnih lezija pankreasa

Čubela, Marko

Master's thesis / Diplomski rad

2019

Degree Grantor / Ustanova koja je dodijelila akademski / stručni stupanj: **University of Zagreb, School of Medicine / Sveučilište u Zagrebu, Medicinski fakultet**

Permanent link / Trajna poveznica: <https://um.nsk.hr/um:nbn:hr:105:057538>

Rights / Prava: [In copyright](#)/[Zaštićeno autorskim pravom.](#)

Download date / Datum preuzimanja: **2024-11-07**



Repository / Repozitorij:

[Dr Med - University of Zagreb School of Medicine Digital Repository](#)



SVEUČILIŠTE U ZAGREBU

MEDICINSKI FAKULTET

MARKO ČUBELA

DIJAGNOSTIKA CISTIČNIH LEZIJA PANKREASA

DIPLOMSKI RAD



Zagreb, 2019.

Ovaj diplomski rad izrađen je u Kliničkoj bolnici Dubrava u Zagrebu, u kliničkom zavodu za dijagnostičku i intervencijsku radiologiju, pod vodstvom doc. dr. sc. Renate Huzjan Korunić i predan je na ocjenu u akademskoj godini 2018./2019.

POPIS KRATICA:

BPD – ogranak pankreatičnog voda (eng. branch pancreatic duct)

CA – karbohidratni antigen (eng. carbohydrate antigen)

CEA - karcinoembrionalni antigen (eng. carcinoembryonic antigen)

CT – kompjutorizirana tomografija (eng. computed tomography)

ERCP - endoskopska retrogradna koledopankreatografija (eng. Endoscopic retrograde cholangiopancreatography)

EUS – endoskopski ultrazvuk (eng. endoscopic ultrasound)

HU – Hounsfieldova jedinica (eng. Hounsfield unit)

IPMT – intraduktalni papilarni mucinozni tumor

MPD – glavni pankreatični vod (eng. main pancreatic duct)

MR – magnetska rezonanca

MRCP - magnetnorezonantna kolangiopankreatografija (eng. Magnetic resonance cholangiopancreatography)

PEN – pankreatična endokrina neoplazma

SPPN – solidna pseudopapilarna neoplazma

WHO – Svjetska zdravstvena organizacija (eng. World Health Organization)

SADRŽAJ

SAŽETAK

SUMMARY

CISTIČNE LEZIJE PANKREASA	1
1. JEDNOSTAVNE CISTE PANKREASA	1
2. PSEUDOCISTE I RETENCIJSKE CISTE PANKREASA	1
3. CISTIČNI TUMORI PANKREASA	2
3.1. SEROZNI CISTADENOM	2
3.2. MUCINOZNI CISTIČNI TUMOR	3
3.3. INTRADUKTALNI PAPILARNI MUCINOZNI TUMOR (IPMT)	4
3.4. SOLIDNA PSUDOPAPILARNA NEOPLAZMA (SPPN)	4
3.5. CISTIČNI NEUROENDOKRINI TUMORI	5
3.6. DUKTALNI ADENOKARCINOM S CISTIČNOM DEGENERACIJOM	5
3.7. MIJEŠANE NEOPLAZME	5
RADIOLOŠKA DIJAGNOSTIKA CISTIČNIH LEZIJA PANKREASA	7
1. JEDNOSTAVNE CISTE PANKREASA	7
2. PSEUDOCISTE CISTE PANKREASA	11
3. RADIOLOŠKA DIJAGNOSTIKA CISTIČNIH TUMORA PANKREASA	19
3.1. SEROZNI CISTADENOM	19
3.2. MUCINOZNI CISTIČNI TUMORI PANKREASA, ADENOM I KARCINOM	22
3.3. INTRADUKTALNI PAPILARNI MUCINOZNI TUMOR (IPMT)	24
3.4. SOLIDNA PSEUDOPAPILARNA NEOPLAZMA PANKREASA	30
3.5. CISTIČNI NEUROENDOKRINI TUMORI	32
3.6. DUKTALNI ADENOKARCINOM PANREASA S CISTIČNOM DEGENERACIJOM	33
3.7. MIJEŠANE NEOPLAZME	35
ZAKLJUČAK	36
ZAHVALE	37
LITERATURA	38
ŽIVOTOPIS	44

SAŽETAK

Dijagnostika cističnih lezija pankreasa

Marko Čubela

Cistične lezije pankreasa čine raznoliku skupinu patoloških promjena, od urođenih jednostavnih cisti, preko pseudocisti koje su uglavnom postupalne, ali mogu biti i posttraumatske, do benignih i malignih tumora, primarnih i sekundarnih.

Dijagnostika cističnih lezija pankreasa je izazovna zato što je pankreas zbog svog retroperitonealnog abdominalnog smještaja teško dostupan kliničkim metodama pregleda, kao što su inspekcija i palpacija.

Stoga je danas sva dijagnostika cističnih lezija pankreasa prvenstveno radiološka.

Osnove radiološke dijagnostike pankreasa čine slikovne metode pregleda, kao što su ultrazvuk, endoskopski ultrazvuk, CT, MR i MRCP.

Manji, ali u pojedinim slučajevima dragocjen, značaj ima klasični RTG, ERCP i angiografija.

Ključne riječi: cistične lezije pankreasa, pseudociste pankreasa, tumori pankreasa, ultrazvuk, CT, MR

SUMMARY

Diagnostics of cystic pancreatic lesions

Marko Čubela

Cystic pancreatic lesions of the pancreas consist of a variety of pathological entities, from congenital pseudocysts which are mostly post-inflammatory, but can be post-traumatic as well, through benign and malignant tumors, primary and secondary.

Diagnostics of cystic pancreatic lesions is challenging, because of the retroperitoneal abdominal positioning of the pancreas. Clinical methods of examination, such as inspection or palpation, are insufficient in this matter.

Most diagnostics concerning cystic lesions of the pancreas are radiological methods.

Basic radiological methods of diagnostics of the pancreas consist of imaging methods, such as ultrasound, endoscopic ultrasound, CT, MRI and MRCP.

Less important, but valuable in some cases, are X-ray imaging, ERCP and angiography.

Key words: cystic pancreatic lesions, pancreatic pseudocysts, pancreatic tumors, ultrasound, CT, MRI

CISTIČNE LEZIJE PANKREASA

JEDNOSTAVNE CISTE PANKREASA

Izolirane ciste su veoma rijetke, najčešće ih nalazimo u sklopu Von Hippel-Lindau sindroma i autosomno dominantne policistične bolesti bubrega.

Jednostavne ciste pankreasa su u cjelini rijetke i čine manje od 1% svih pankreatičnih cisti (1).

Radi se o urođenim, epitelom obloženim cistama, obično manjima od 2 cm, okruglog ili ovalnog oblika, glatke i tanke stijenke, bez unutrašnje strukture (1; 2). Najčešće su asimptomatske i bez kliničkog značaja. Nisu povezane s upalom, tumorom niti drugim lezijama pankreasa (3).

PSEUDOCISTE I RETENCIJSKE CISTE PANKREASA

Radi se o nakupini tekućine, nekrotičnog tkiva pankreasa, pankreatičnih enzima i krvi, okruženoj fibroznom kapsulom bez epitela (1; 4). Razvijaju se kao komplikacija akutnog pankreatitisa, 3 do 6 tjedana od početka bolesti, okruglog su ili ovalnog oblika, u 80 do 90% bolesnika su solitarne, rijetko sadrže ovapnjenja (1; 5; 6). Rijetko sadrže plin, što ukazuje na infekciju ili komunikaciju s crijevom (1).

Retencijske ciste nastaju kao posljedice stenoze ili opstrukcije pankreatičnih vodova, stoga su locirane unutar pankreasa, dok se pseudociste mogu formirati duž cijele abdominalne šupljine, a rijetko i intratorakalno. Ipak, pseudociste se najčešće razvijaju unutar tijela i repa pankreasa (85%), zatim glave (15%). Kako se povećavaju, imaju tendenciju zahvatiti bursu omentalis (1; 7). Veličinom variraju od 2 do 10 cm. Češće su kod muškaraca mlađe i srednje dobi. Tek u 1 do 3% pacijenata

se razviju pri prvoj pojavi bolesti, no kod teškog alkoholnog pankreatitisa razvijaju se u 12% pacijenata.

Etiologija je najčešće postupalna, akutna, rjeđe kronična upala (kod muškaraca je uzrok alkoholizam, kod žena kalkulozni kolecistitis), no može nastati i kao posljedica tupe traume pankreasa, poglavito kod djece (1).

CISTIČNI TUMORI PANKREASA

Iako su većina cističnih masa pankreasa postinflamatorne ciste, cistične neoplazme su sve učestalije, stoga je točna karakterizacija cističnih lezija pankreasa značajna.

Premda je opisano mnogo histoloških tipova cističnih tumora pankreasa, najvažniji tipovi su serozni cistadenom, mucinozni cistadenom i intraduktalni papilarni mucinozni tumor (IPMT), koji zajedno čine 90% cističnih tumora pankreasa (1; 8).

Ostatak čine rijetki tumori kao papilarna epitelna neoplazma, hemangiom, limfangiom, cistični tumor Langerhansovih otočića (eng. cystic islet cell tumor), te sekundarno nekrotični adenokarcinom i tumor Langerhansovih otočića (1; 8).

SEROZNI CISTADENOM

Serozni cistadenom može biti mikrocistični i oligicistični. Mikrocistični je mnogo češći.

Mikrocistični serozni cistadenom je benigni tumor koji se u 80% slučajeva javlja u pacijenata starijih od 60 godina, s ženskom predilekcijom od 3:2 do 9:2 (1; 9). Radi se o spužvastoj ili saćastoj masi, češćoj u glavi pankreasa, veličine 5 do 10 cm, s brojnim sitnim cistama veličine 1 do 20 mm. Epitelne stanice koje oblažu unutrašnjost cisti su bogate glikogenom, stoga je alternativno ime tumora glikogen-bogati cistadenom (eng. glycogen-rich cystadenoma). Tumor je spororastući,

lobuliranih kontura. U 38% slučajeva sadrži kalcifikate. Karakteristični nalaz je centralni zvjezdasti fibrozni ožiljak. Stijenke i septa se intenzivno inbibiraju nakon aplikacije kontrasta (1; 9; 10).

Oligocistični (makrocistični serozni cistadenom čini oko 10% seroznih cistadenoma. Sadrži jednu ili više velikih cista s tankom, s nezamjetljivom stijenkom. Kao i mikrocistična varijanta najčešći je u glavi pankreasa, stijenke i septa se ne imbibriraju nakon aplikacije kontrasta (1; 9; 10).

MUCINOZNI CISTIČNI TUMOR

Radi se o premalignom tumoru, može se transformirati u mucinozni cistadenokarcinom. Isključivo se nalazi kod žena, tipično u dobi od 40 do 50 godina (11).

Sadrži septirane mukoznom tekućinom ispunjene šupljine veličine 1 do 2 cm. Ukupna veličina tumora varira od 2 do 12 cm u promjeru (1). Malignan je u oko 25% slučajeva. Stijenke cisti su tanke i u 15% do 25% slučajeva mogu sadržavati kalcifikate, što je patognomoničan izgled (11; 12).

Ciste rijetko komuniciraju s pankreatičnim vodovima. Lociran je u 95% slučajeva u repu i tijelu pankreasa. Većinom su simptomatični, prezentiraju se nejasnim abdominalnim bolovima (11; 13) ili kao spororastuća palpabilna masa u abdomenu (14). Rijetko se tumor može manifestirati s lokalnom invazijom ili udaljenim metastazama, koje također mogu biti cistične. Veoma rijetko se tumor prezentira sa sistemskim manifestacijama uzrokovanim tumorskom produkcijom gastrina ili drugih hormona. U laboratorijskim nalazima je povišena razina serumskog CEA. Povišena je razina CA 19-9 i CA 72-4 u tekućini unutar cisti (1). Nalazi koji upućuju na malignost

su: iregularnost stijenki cista, žarišna zadebljanja, veličina tumora te područja solidnog tkiva unutar ili izvan cisti (12).

INTRADUKTALNI PAPILARNI MUCINOZNI TUMOR (IPMT)

IPMT (eng. intraductal papillary mucinous tumor) je tumor u glavnom pankreatičnom vodu ili njegovu ogranku, koji proizvodi sluz. Lociran je najčešće u glavi, mnogo rjeđe u repu ili tijelu pankreasa. Uvijek komunicira s pankreatičnim vodovima, može biti multifokalan (11). Radi se o niskogradnom malignomu porijeklom od epitela glavnog pankreatičnog voda (eng. MPD – main pancreatic duct) i/ili ogranaka pankreatičnog voda (eng. BPD – branch pancreatic ducts) (1). Od velike je važnosti razlikovati tumor porijeklom od glavnog voda od onog porijeklom od postraničnih vodova s obzirom na učestalost malignosti koja je kod prvog u rasponu od 6 do 46%, što utječe na terapijski pristup i konačno prognozu (15).

Patološki gledano, opisan je širok spektar lezija, od benignih do malignih. Prema WHO se mogu podijeliti u 4 kategorije: adenom, borderline, karcinom in situ i invazivni IPMT (8).

SOLIDNA PSEUDOPAPILARNA NEOPLAZMA (SPPN)

SPPN se pojavljuje gotovo isključivo kod žena u dobi od 20 do 30 godina, premda je opisana i kod muškaraca. Lezija je uglavnom benigna, s niskim malignim potencijalom (11; 15). Ipak, prilikom detekcije ima maligni potencijal od 15% (16). Radi se o solidno-cističnom tumoru, ponekad s intratumorskim krvarenjem i metastaziranjem, najčešće u jetru i regionalne limfne čvorove (u 10% slučajeva) (1; 11).

Izgledom je inkapsulirana solidna masa s cističnim ili hemoragičnim žarištima, bez septi. Prosječne je veličine 10 cm, u rasponu od 2,5 do 20 cm (1).

Najčešće se nalazi slučajno, ali ponekad se može prezentirati iznenadnim bolovima ili simptomima kompresije okolnih struktura (17).

CISTIČNI NEUROENDOKRINI TUMORI

Nazivaju se još i cistične pankreatičke endokrine neoplazme (eng. cystic pancreatic endocrine neoplasm – PEN) (15). Radi se o rijetkoj podvrsti pankreatičnog neuroendokrinog tumora, obično ne proizvode inzulin. Najčešće se pojavljuju kod odraslih i nemaju spolnu predilekciju. Cistična formacija unutar tumora je sekundarna zbog degeneracije tumora (1; 18). Često je povezan sa sindromom multiple endokrine neoplazije (18).

DUKTALNI ADENOKARCINOM S CISTIČNOM DEGENERACIJOM

Duktalni adenokarcinom je najčešći i najopasniji tumor pankreasa, s visokim morbiditetom i mortalitetom. Tumor je predominantno solidan, cistična degeneracija je rijetka slikovna prezentacija (18).

MIJEŠANE NEOPLAZME

Ostale pankreatične neoplazme se mogu manifestirati kao ciste sa solidnom komponentom, solidni tumori s cističnom komponentom ili cističnom degeneracijom. Ova skupina uključuje metastaze, cistične teratome, limfangiome, hemangiome i paragangiome (18).

Cistični teratom pankreasa, nazivan i dermoidna cista pankreasa, je veoma rijedak entitet iz grupe tumora zametnog epitela, benignan je i postaje simptomatičan zbog kompresije okolnih tkiva (19).

Limfangiomi pankreasa su ekstremno rijetki. Ipak se trebaju uzeti u razmatranje kao diferencijalna dijagnoza pankreatičnih cisti, posebice kod žena (20).

Pankreatični hemangiom je rijedak tip benignog cističnog tumora. Otkriva se slučajno ili zbog abdominalnih bolova. Presentira se kao multilokularna cista sa septima i rijetko s razinom tekućine. Nalazimo ga u tijelu ili repu pankreasa (21).

Pankreatični paragangliom je ekstremno rijedak entitet porijeklom iz ekstraadrenalnih kromafinih stanica autonomnog živčanog sustava. Teško ga je razlikovati od ostalih cističnih tvorbi pankreasa (22).

Pankreatičke metastaze su rijetke i nalaze se u manjini (3 do 12%) pacijenata s proširenom metastatskom bolešću na autopsiji. U slučaju nekrotiziranja se mogu prezentirati kao cistične lezije. Najčešći primarni tumori koji metastaziraju u pankreas su: adenokarcinom bubrega, melanom, karcinom dojke i karcinom pluća (23).

RADIOLOŠKA DIJAGNOSTIKA CISTIČNIH LEZIJA PANKREASA

JEDNOSTAVNE CISTE PANKREASA

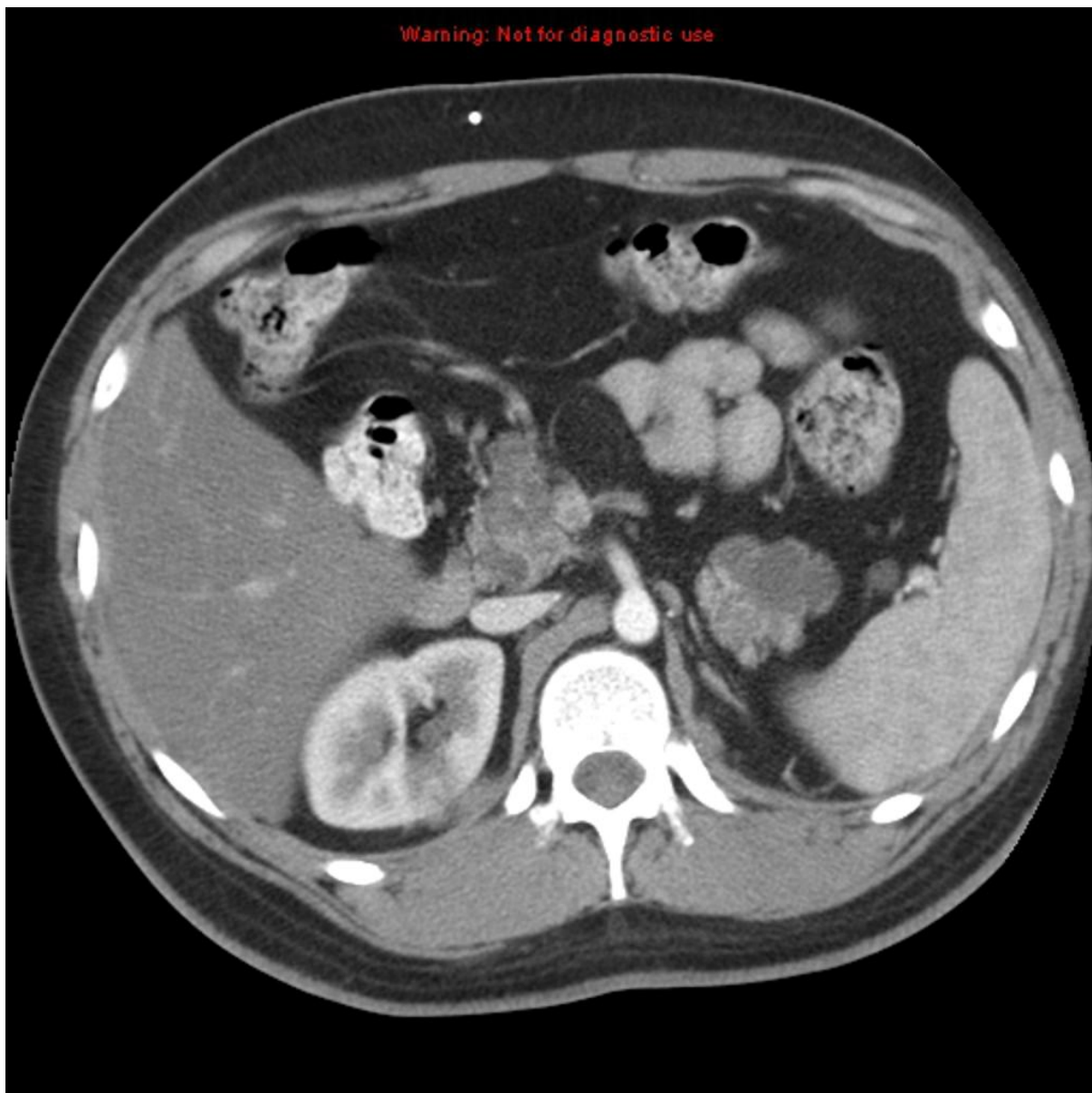
Ultrazvukom se prikazuju kao anehoične cistične tvorbe bez unutrašnjih odjeka, najčešće slučajno. Veličine su do 2 cm, premda su opisane i ciste promjera 15 cm. Obično su unilokularne, solitarne ili multiple (udružene s cističnim sindromima (1; 24).

Endoskopskim ultrazvukom (EUS) jednostavna cista pankreasa je unilokularna homogena lezija s tankom stijenom i bez unutrašnjih septi (24).

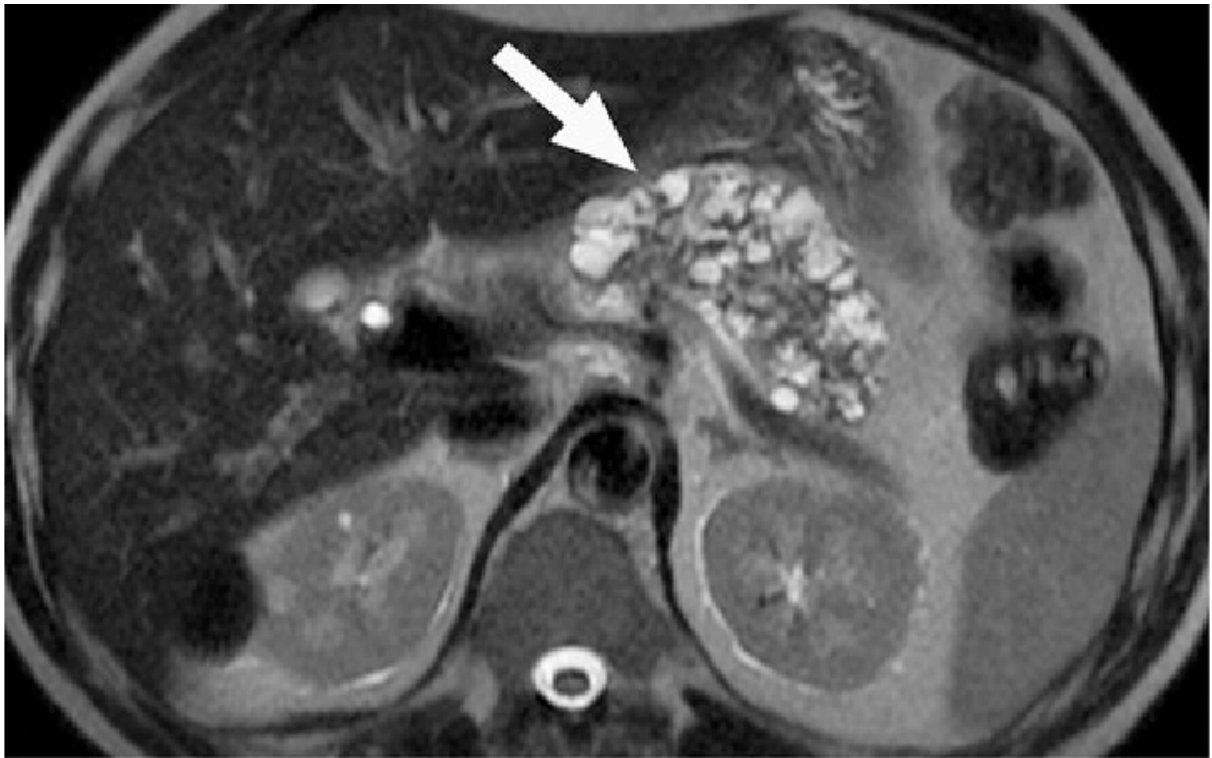
CT prikazuje unilokularnu cistu bez zamjetljive stijenke i bez unutrašnjih septi, nakon aplikacije jodnog kontrasta ne dolazi do imbibicije (1; 9; 24).

MR nalaz: hipointezna lezija u T1WI, hiperintenzna u T2WI, bez postkontrastne imbibicije.

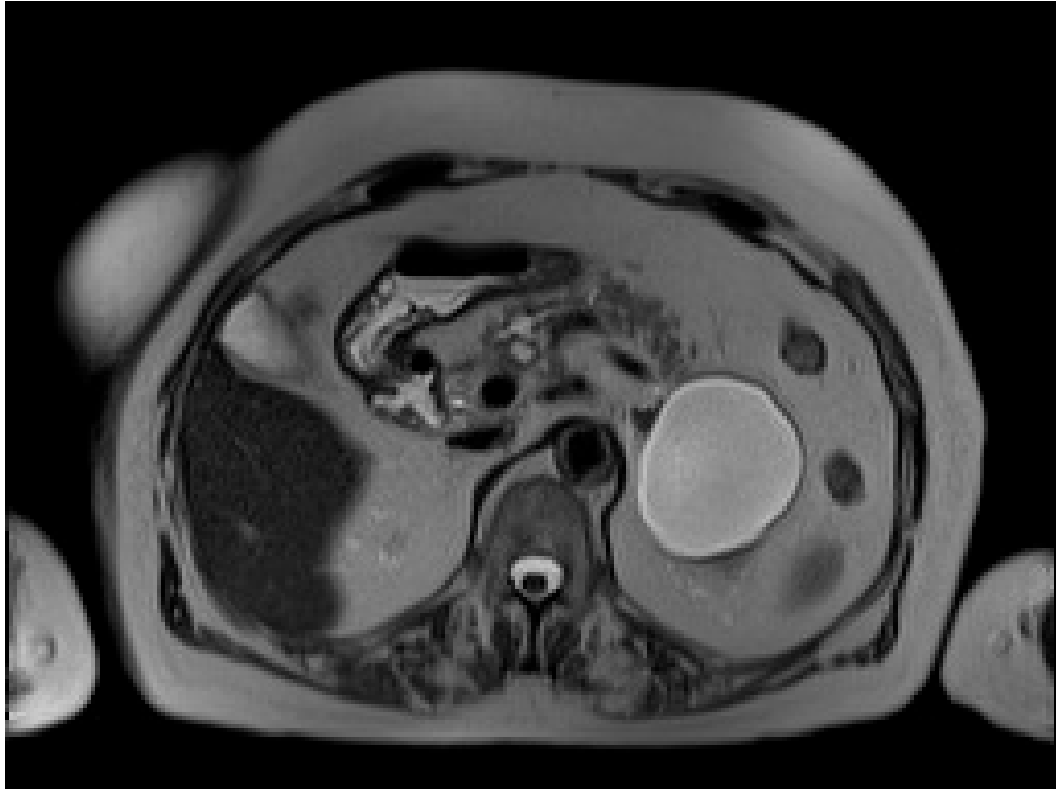
Tretman je u većini slučajeva konzervativan, samo opservacija i praćenje ultrazvukom jednom godišnje, poslije i rjeđe.



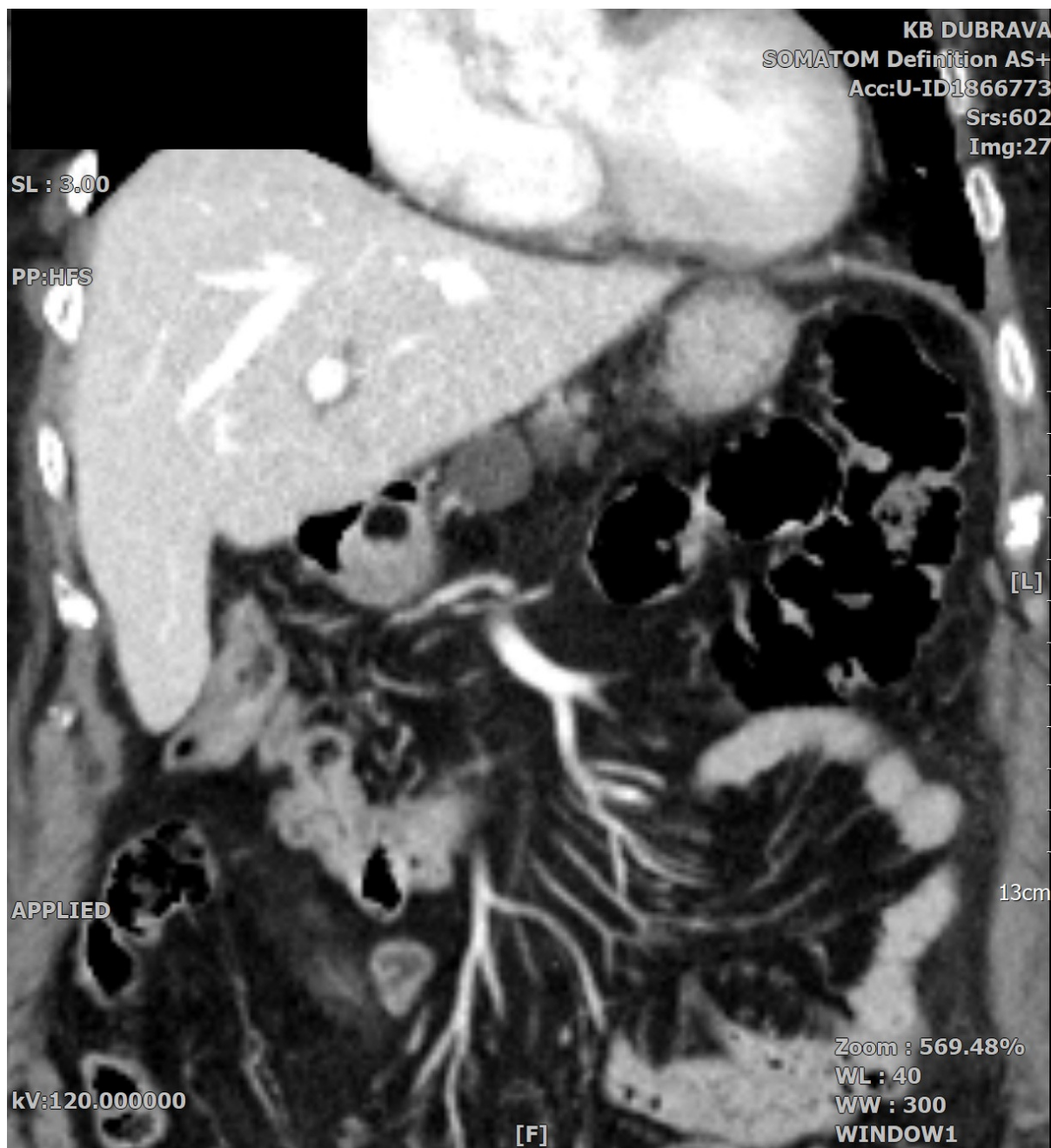Slika 1. Aksijalna CT slika – jednostavna cista (25)



Slika 2. MR – T2 jednostavna cista (26)



Slika 3. – T2 MR jednostavna cista u repu pankreasa



Slika 4. – MSCT s kontrastom – jednostavna pankreatična cista

PSEUDOCISTE PANKREASA

Iako se danas klasične radiološke metode pregleda abdomena rijetko izvode, ipak se incidentalno može na nativnoj snimci abdomena ponekad zamijetiti dislokacija želuca i crijeva ispunjenih plinom uzrokovana većom pankreatičnom pseudocistom, kao i

vanjska kompresija na barijskim kontrastom ispunjenim lumenom želuca, uzrokovana velikom pseudocistom ili pankreatičnim tumorom (27; 28).

Ultrazvuk je u kliničkoj praksi najčešće prva metoda pregleda zbog svoje dostupnosti, brzine, neškodljivosti i niske cijene. Pseudociste pankreasa se ultrazvukom obično prikazuju kao solitarne unilokularne ciste s unutrašnjim odjecima zbog debrisa i ugrušaka krvi. Multilokularne su u 6% slučajeva. Ultrazvukom se otkrivaju u 50 do 92% slučajeva, s točnošću od 92 do 96% (29). Septacije se rijetku prikazuju, kao i kalcifikati. Može se vidjeti i proširenje glavnog pankreatičnog voda, kao i duktusa koledokusa (1).

Na endoskopskom ultrazvuku pseudociste tipično izgledaju kao unilokularne anehoične cistične lezije tanke stijenke. Prisustvo debrisa (iregularan hiperehoičan materijal) unutar cisti ili zadebljanje stijenke ciste mogu zbuniti, stoga sam EUS teško može razlikovati pseudociste od tumora, posebice od mucinoznog cističnog tumora (24).

CT je, posebice uz primjenu kontrasta, ključna metoda za detekciju i karakterizaciju pankreatičnih tvorbi pa tako i pseudocisti. Na CT-u se pseudociste prikazuju kao homogeno hipodenzne lezije gustoće bliske vodi („zrele“ pseudociste). Krvarenje i infekcija će uzrokovati sadržaj mješane gustoće. Također će se prikazati kalcifikacije, proširenje glavnog pankreatičnog voda i duktusa koledokusa.

Postkontrastno je vidljiva imbibicija tanke fibrozne kapsule, ali ne i sadržaja, osim u ranoj fazi nastanka pseudociste kada je vidljiva i imbibicija sadržaja, što može biti zbunjujuće. Tada je poželjno pogledati povijest bolesti i laboratorijske nalaze (1; 9; 24; 30). Gustoća tekućine veća od 25 HU upućuje na koegzistirajuću nekrozu masnog tkiva, krvarenje ili infekciju. Prisustvo mjehurića plina unutar ciste može biti

uzrokovano bakterijama koje proizvode plin, ali u rijetkim slučajevima može biti i posljedica prisustva fistule između pseudociste i gastrointestinalnog trakta bez prateće infekcije (9; 30).

Zbog svoje brzine, dostupnosti i pouzdanosti prikaza, CT je posebno pogodan za praćenje razvoja pseudocisti, u intervalima ovisnim o tijeku bolesti.

MR nativno i postkontrastno te MRCP se sve više koriste u otkrivanju i karakterizaciji pankreatičnih pseudocisti. T1WI prikazuje pseudocistu kao hipointenznu tvorbu, uz krvarenje može biti i hiperintenzna. T2WI prikazuje hiperintenznu tvorbu, uz debris miješanog intenziteta.

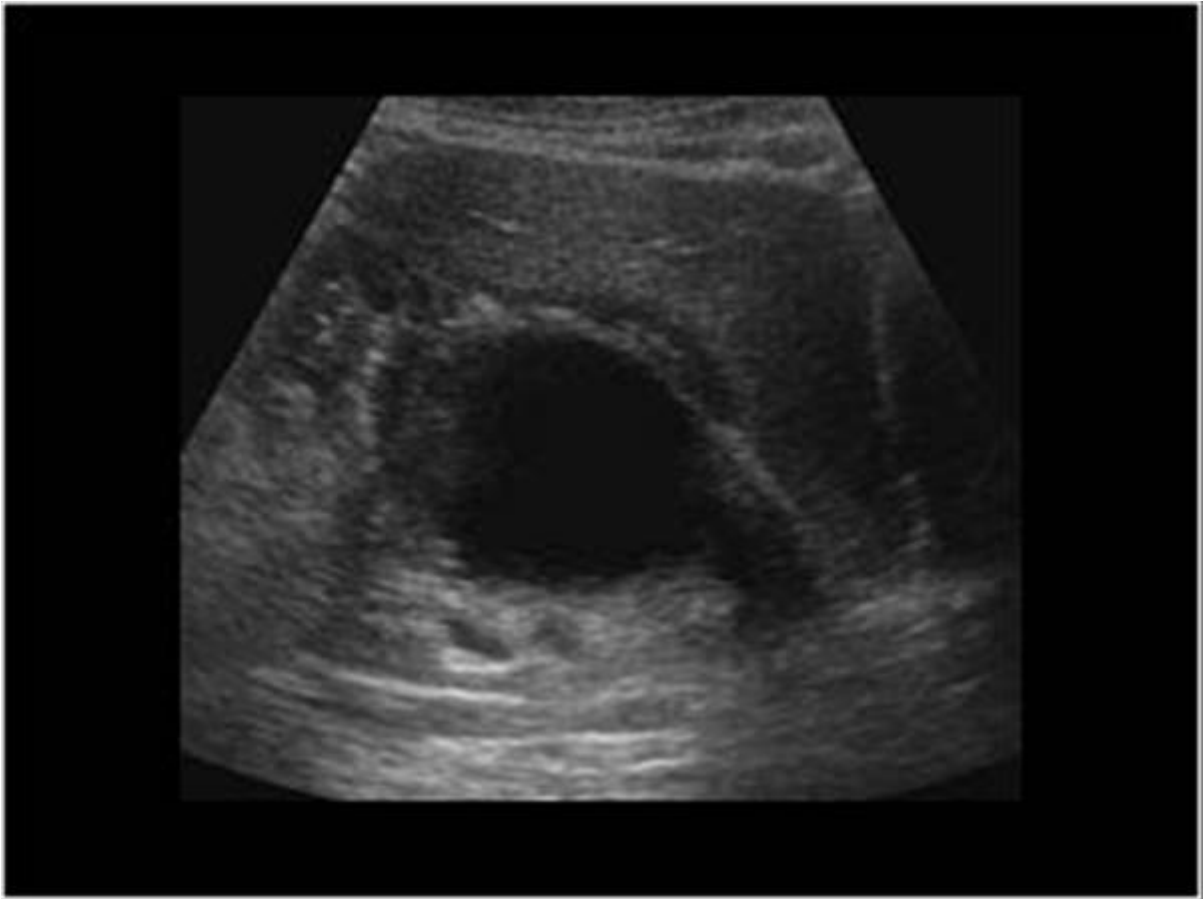Nakon primjene paramagnetskog kontrasta može se vidjeti imbibicija fibrozne kapsule. MRCP pokazuje hiperintenznu cistu te proširen glavni pankreatični vod (1; 18; 24).

MR u T2 slici i MRCP bolje nego CT prikazuju cističnu prirodu i unutrašnju strukturu pseudociste. Također imaju prednost u prikazu pankreatičnih vodova i odnosa pseudociste prema vodovima (11).

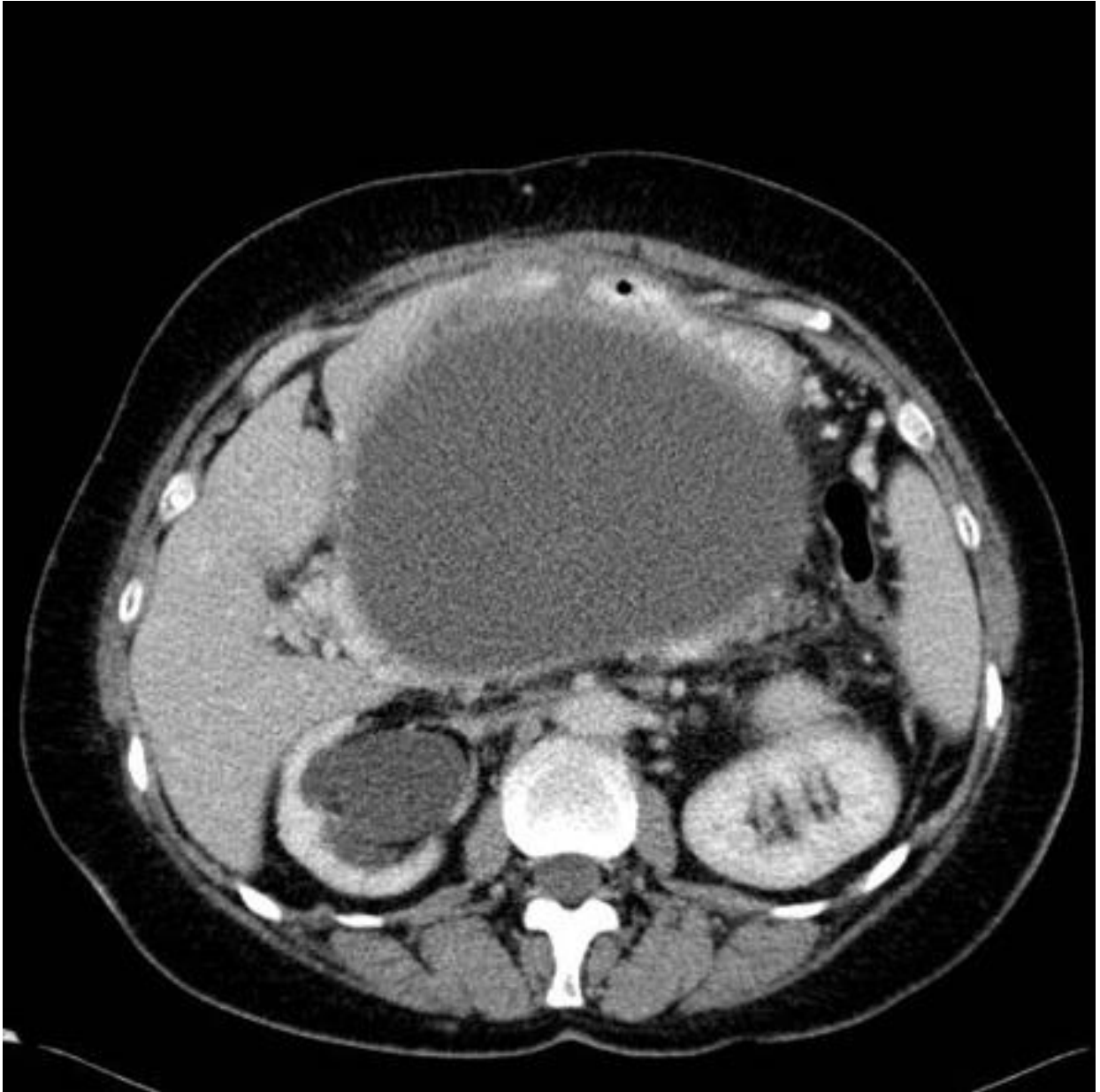
Liječenje cisti manjih od 5 cm je konzervativno, u sklopu liječenja osnovne bolesti.

Kod većih dolazi u obzir i kirurško liječenje, operacijska ekscizija ili marsupijalizacija te perkutana ili endoskopska drenaža.

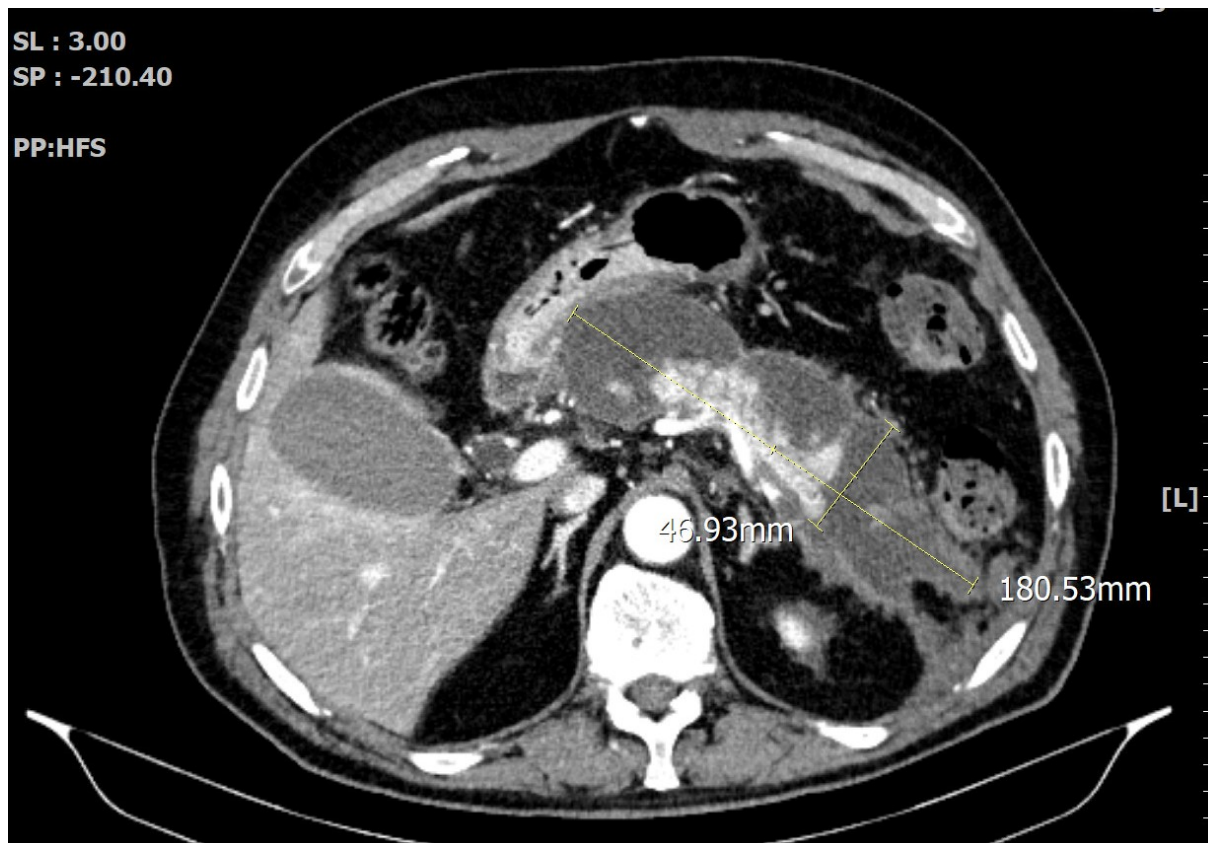
Praćenje najbolje CT-om, u intervalima ovisnim o tijeku osnovne bolesti, odnosno kliničkom stanju.



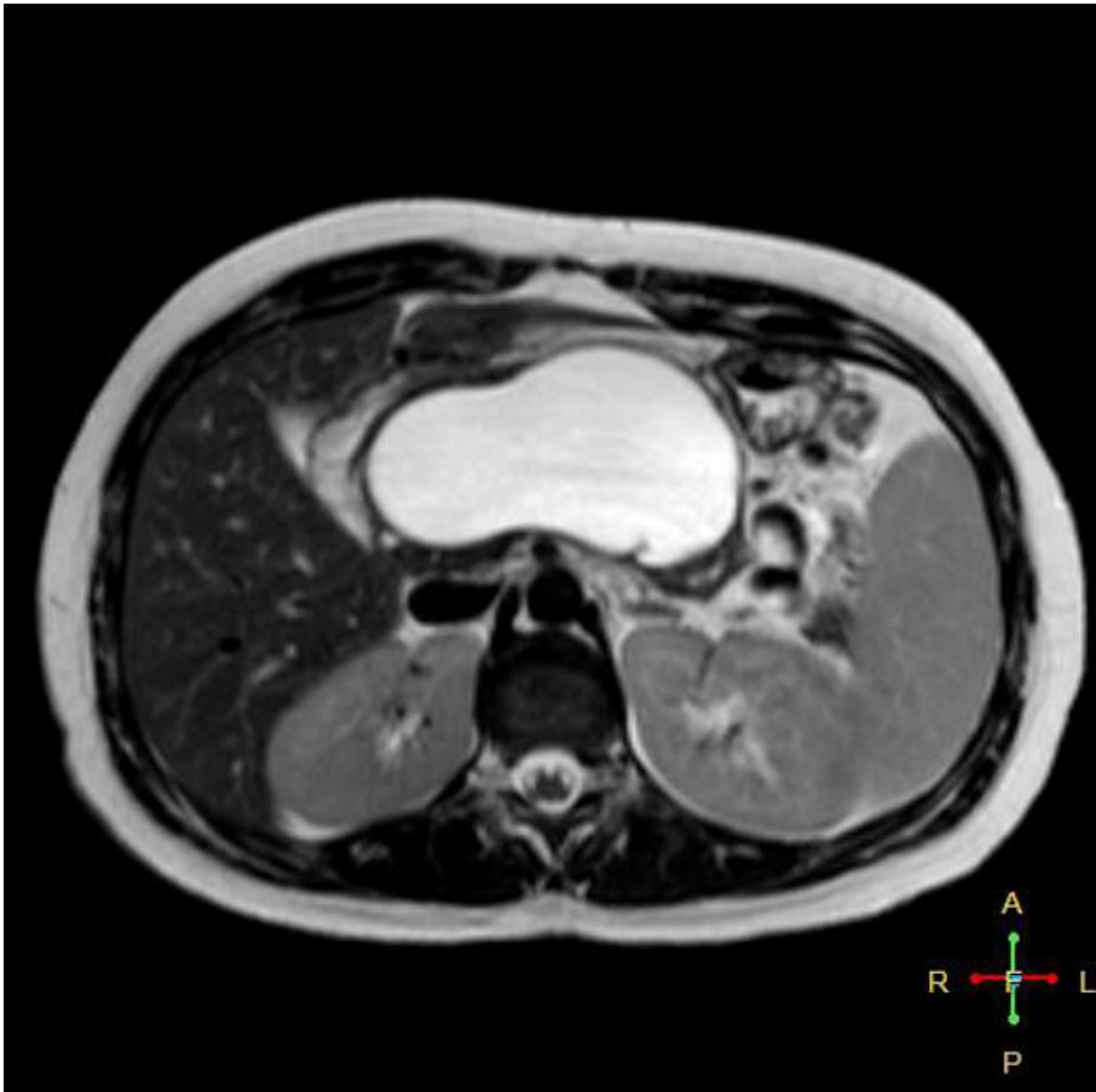
Slika 5. UZV slika pseudociste (31)



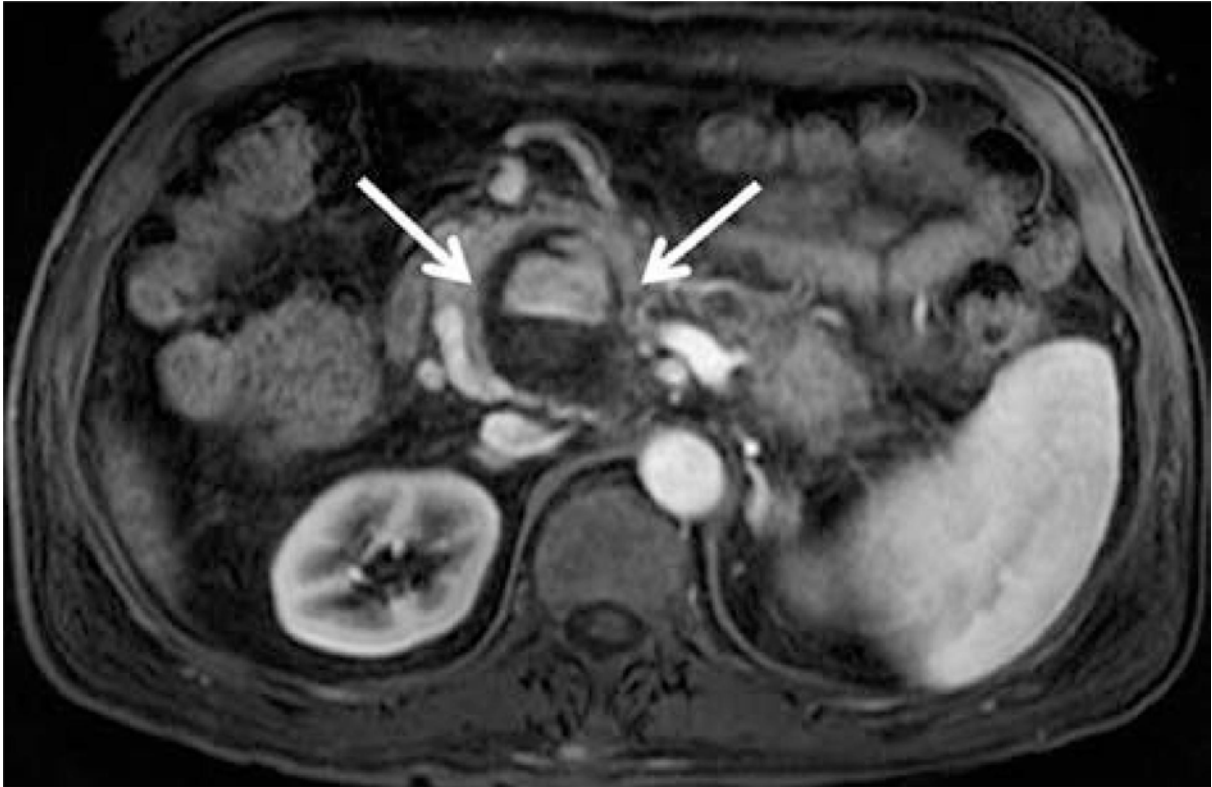
Slika 6. CT slika pseudociste (32)



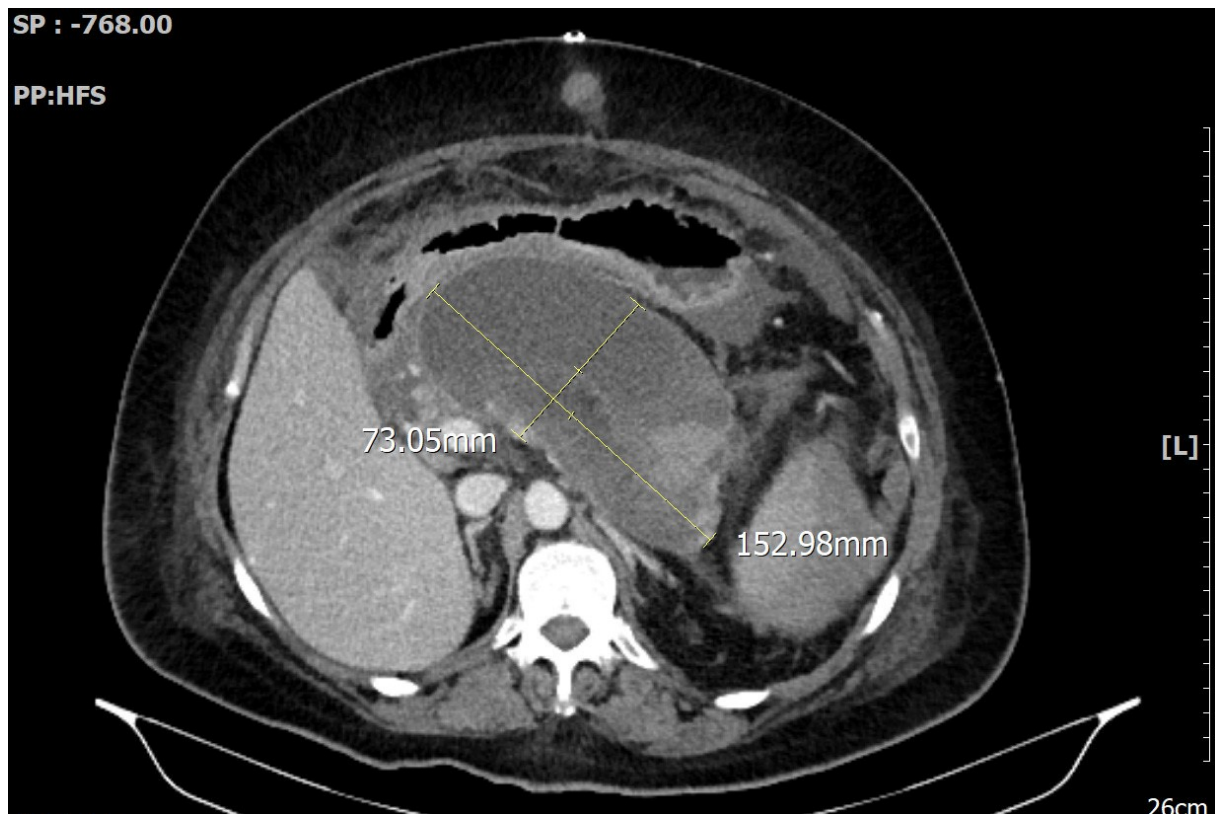
Slika 7. – MSTCT slika pseudociste s kontrastom



Slika 8. MR slika pseudociste T2 (33)



Slika 9. MR slika pseudociste T1 (34)



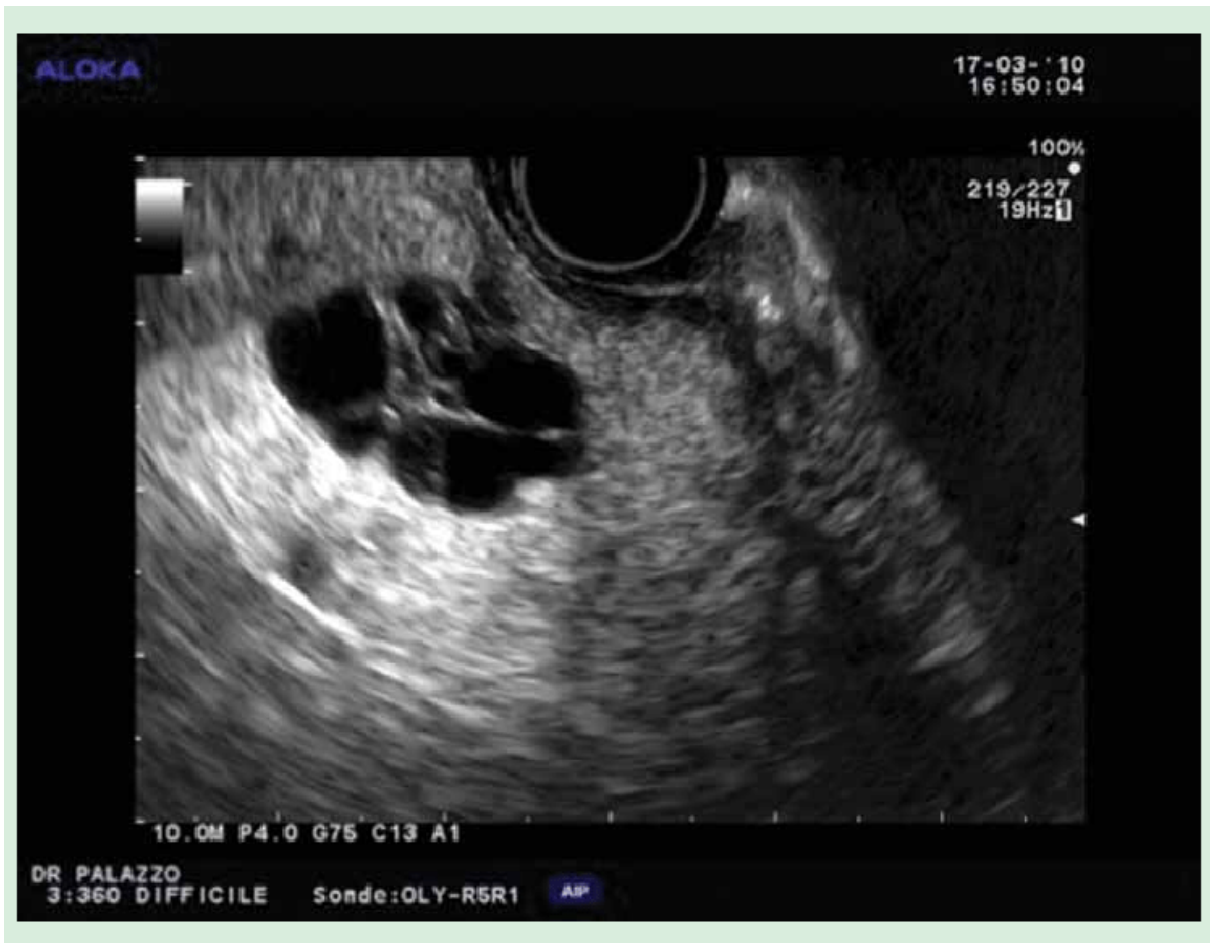Slika 10. – MSCT slika s kontrastom – hemoragična pseudocista

RADIOLOŠKA DIJAGNOSTIKA CISTIČNIH TUMORA PANKREASA

SEROZNI CISTADENOM

Ultrazvukom se prikaže hiperehoična tumorska masa sa sitnim cistama kod sitnocistične varijante, ili kod krupnocističnog oblika anehoična masa sa stijenkama. Kalcifikati se prikazu kao visoko reflektivni odjeci s akustičnom sjenom (1).

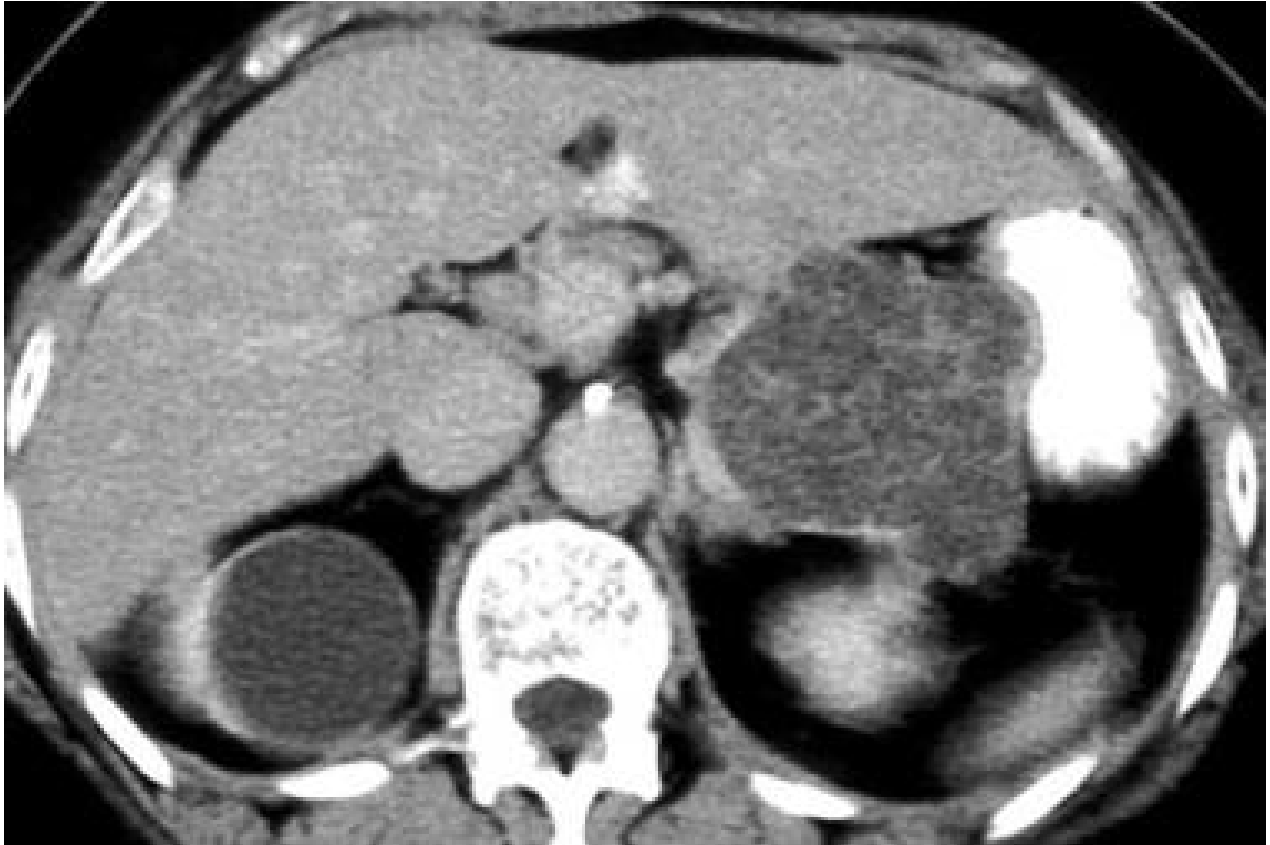EUS je nasuprot drugim cističnim pankreatičnim neoplazmama visoko sugestivan i često dijagnostičan za mikrocistični serozni cistadenom. Prikaže se kao dobro ograničena lezija sastavljena od brojnih (više od 6) malih (tipično manjih od 5 mm u promjeru) anehoičnih cističnih područja odijeljenih tankim septima, što daje leziji izgled pčelinjeg saća (24).



Slika 11. EUS mikrocističnog seroznog cistadenoma (35)

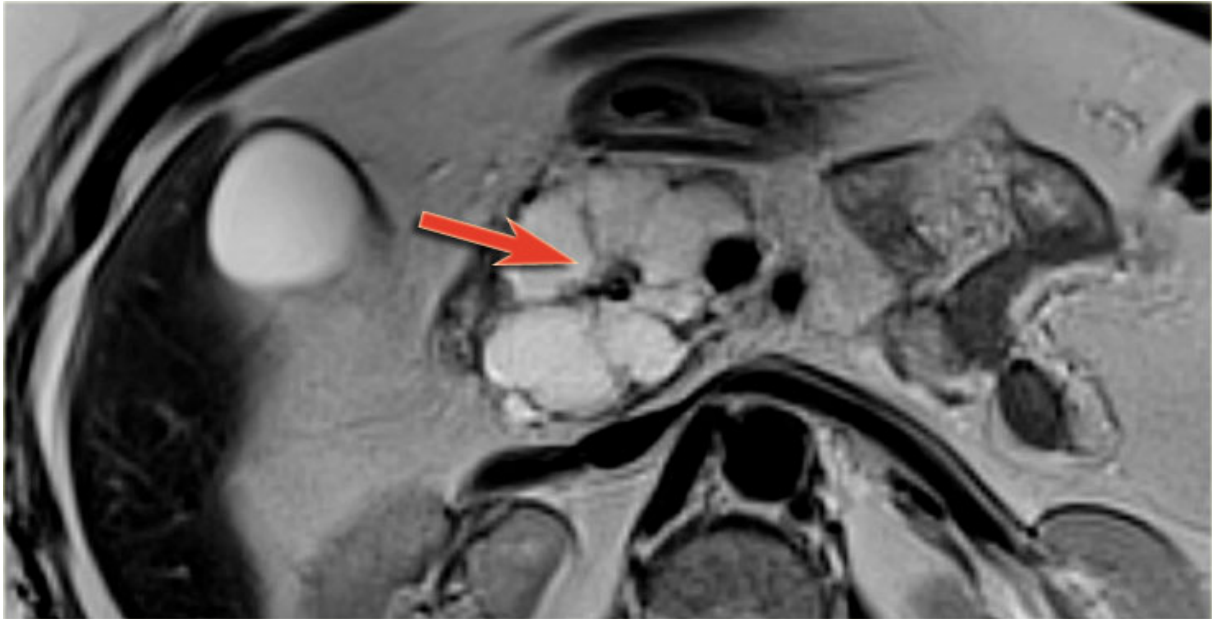CT kod mikrocističnog seroznog cistadenoma prikaže malene ciste odijeljene septima koja se intenzivno imbibiraju te daju uzorak saća ili spužve. Septa može na postkontrastnim presjecima dominirati i prekriti ciste, tako da se dobije izgled solidnog tumora (1). CT može prikazati kalcifikate u centralnom ožiljku, što je vidljivo u 30% slučajeva (24; 36).

CT kod mikrocističnog seroznog cistadenoma prikaže jednu ili više cisti, s tankom, nezamjetljivom stijenkom, bez postkontrastne imbibicije, najčešće u glavi pankreasa. Makrocistična varijanta je rjeđa i vidi se u manje od 10% slučajeva. Makrocističnu varijantnu može biti teško razlikovati od mucinoznog cističnog tumora (37).



Slika 12. CT slika seroznog cistadenoma (38)

MR u T1 slici prikaže hipointenzan cistični tumor, centralni ožiljak i kalcifikati su hipointezni. T2 slika će prikazati brojne diskretne hiperintenzne fokuse. T2 slika će prikazati brojne diskretne hiperintenzne fokuse. Postkontrastno se prikaže imbibicija kapsule i stijenki cista. Centralni ožiljak se imbibira na odloženim slojevima. Nema vidljive komunikacije između cisti i pankreatičnog voda (1; 18; 36; 37).



Slika 13. MR T2 slika seroznog cistadenoma (39)

MRCP-om možemo prikazati dilataciju glavnog pankreatičnog voda i duktusa koledokusa. Angiografskim metodama, prvenstveno digitalnog suptrakcijskom angiografijom možemo prikazati visoko vaskularizirani tumor zbog guste kapilarne mreže unutar septi. Velike ciste daju prazna područja, mogu se prikazati proširene hranidbene arterije, drenažne vene (1).

Kod manjih tumora bez simptoma preporuča se samo praćenje. Kod većih, sa simptomima kompresije, preporuča se kirurško odstranjenje i praćenje.

MUCINOZNI CISTIČNI TUMORI PANKREASA, ADENOM I KARCINOM

Ultrazvukom se prikazuje kao multilokularna cistična masa s ehogenim unutrašnjim septama, rjeđe kao unilokularna anehoična masa (1; 37).

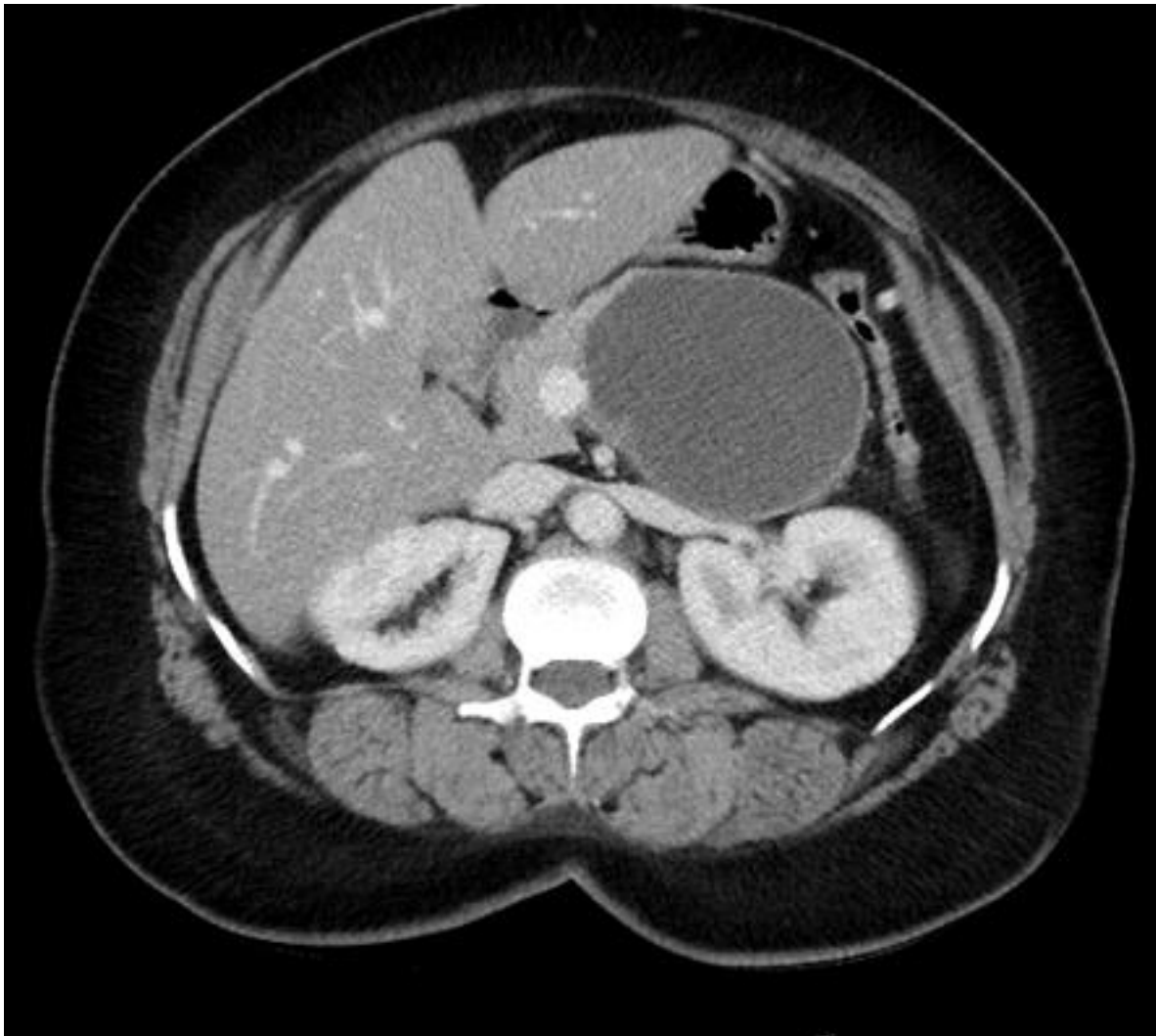
CT-om se mucinozni cistični tumor pankreasa prikazuje kao hipodenzna unilokularna ili multilokularna cista, tipično u tijelu i repu pankreasa, s fokalnim kalcifikacijama u stijenkama, septama ili periferno (u 16% slučajeva). Prisustvo internih debljih septi ili

nodula koji se imbibiraju postkontrastno su indikatori malignosti (također i promjer veći od 6 cm) (1; 24; 36).

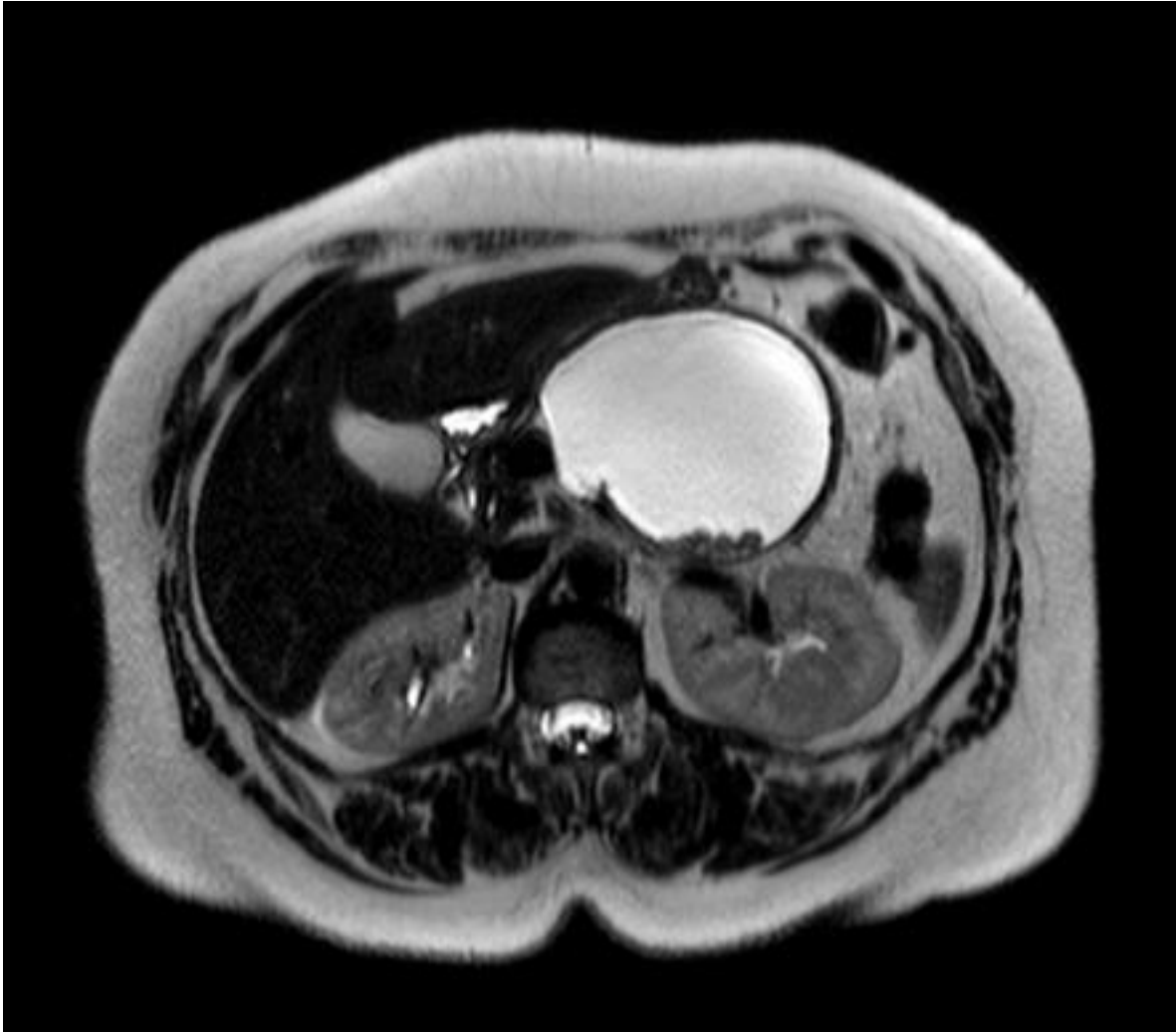MR s kontrastom daje optimalan prikaz strukture unutar ciste (10).

U T1 slici intenzitet signala ovisi o sadržaju ciste. Tekućina je hipointenzna, dok je hemoragična tekućina ili proteinizirana tekućina hiperintenzna. Fokalne kalcifikacije su hipointenzne. U T2 slici ciste su hiperintenzne, dok su unutrašnje septe i kalcifikacije hipointenzne.

Preporuča se kompletna kirurška ekscizija te godišnje praćenje, najbolje MR-om.



Slika 14. CT snimka mucinoznog cističnog tumora (40)



Slika 15. MR snimka mucinoznog cističnog tumora (41)

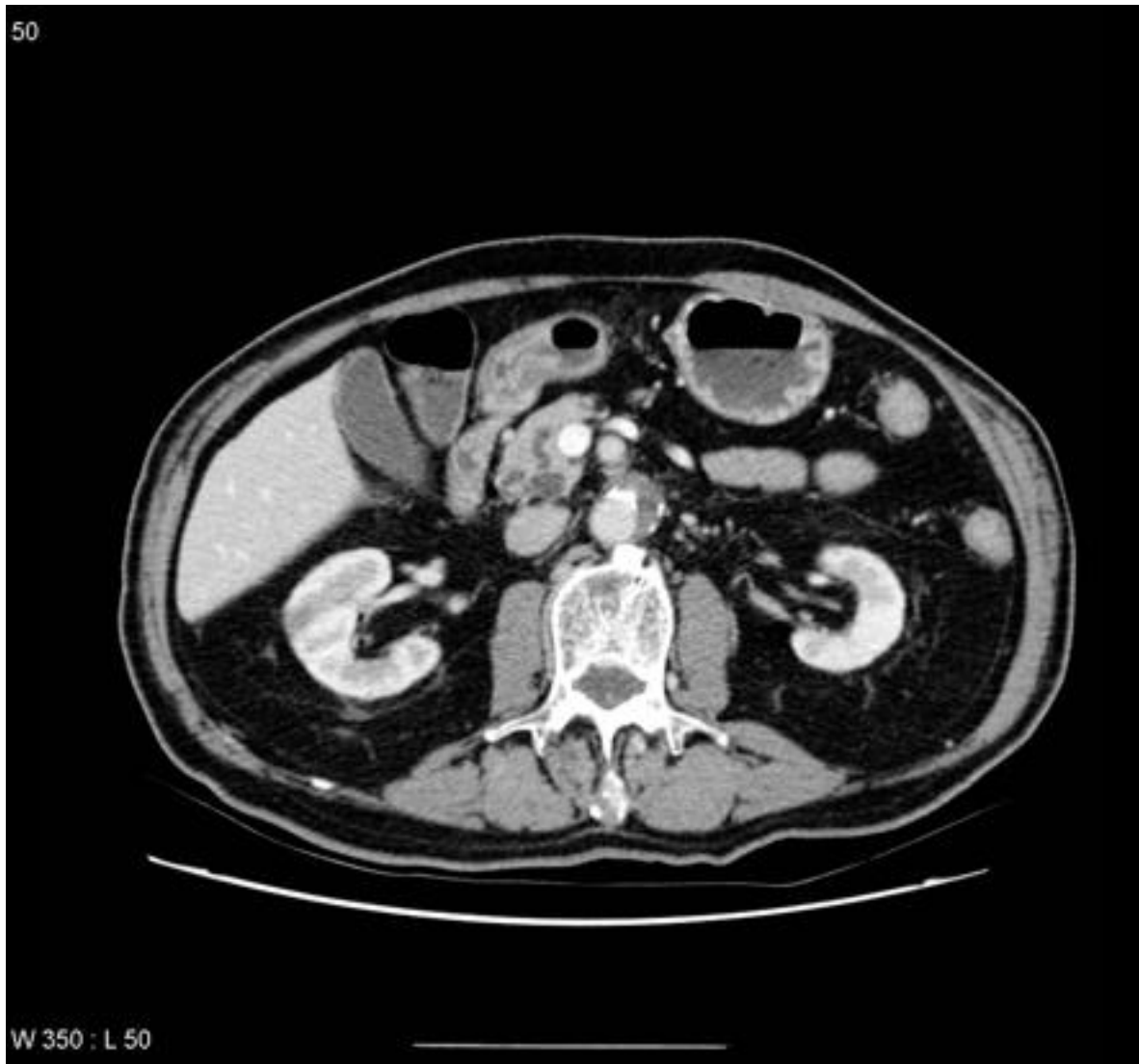INTRADUKTALNI PAPILARNI MUCINOZNI TUMOR (IPMT)

Ultrazvukom se prikaže septirana cistična lezija i prošireni glavni pankreatični vod.

ERCP prikazuje cistično proširene ogranke i glavni pankreatični vod unutar kojih se prikaže izduženi, trakasti defekt punjenja koji odgovara gustoj sluzi.

CT nalaz BPD-tipa IPMT-a: lobulirana multicistična lezija, racemozna nakupina cisti ili cijevi i lukovi, tankih stijenki, iregularna, periferna prstenasta postkontrastna imbibicija. CT nalaz MPD-tipa IPMT-a: značajno dilatiran i toruotičan. Mogu se naći i točkasti kalcifikati.

Znakovi koji upućuju na malignost su: proširenje glavnog pankreatičnog voda za više od 6 mm, polipoidne lezije unutar voda i parenhimski noduli i mase. Značajno je razlikovati BPD tip od MPD tipa IPMT-a s obzirom da MPD-tip ima značajno veću učestalost malignosti (70% kod MPD-tipa naspram 15 do 20% kod BPD-tipa) (1; 18; 36; 37).



Slika 16. CT IPMT-a (42)

MR je metoda izbora za karakterizaciju IPMT-a jer donosi bolji prikaz duktalne komunikacije nego CT (37). Lokacija i tip IPMT-a određuje njegov MR izgled. Kod tumora koji zahvaćaju glavni pankreatični vod, duktalna dilatacija je pouzdan znak i

može se promatrati cijelom dužinom duktusa ili unutar segmenta. Znaci malignosti u MR slici su kao i u CT prikazu (1; 11; 37).

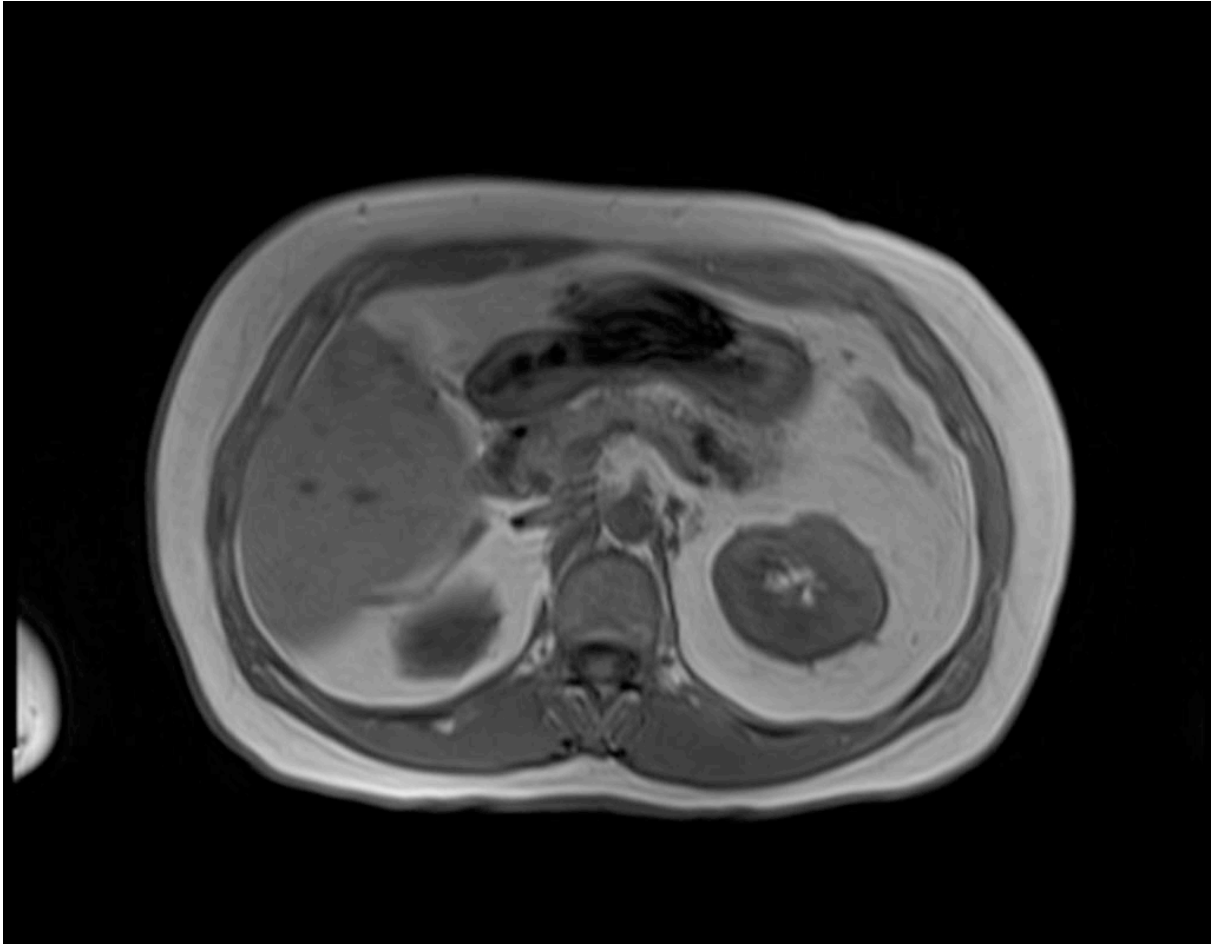
U T1 aksijalnoj slici prikažu se hipointenzne ciste ogranaka duktusa s ili bez dilatacije glavnog pankreatičnog voda. U koronalnim T1 presjecima vidljiva je nakupina cisti s tankima septama unutar glave pankreasa.

U T2 slici vidljive su hiperintenzne ciste ogranaka glavnog pankreatičnog voda, s ili bez proširenja glavnog pankreatičnog voda. Mogu se prikazati i papilarne solidne izrasline u cističnim lezijama glave pankreasa ili duž glavnog pankreatičnog voda (1; 10; 11; 36).

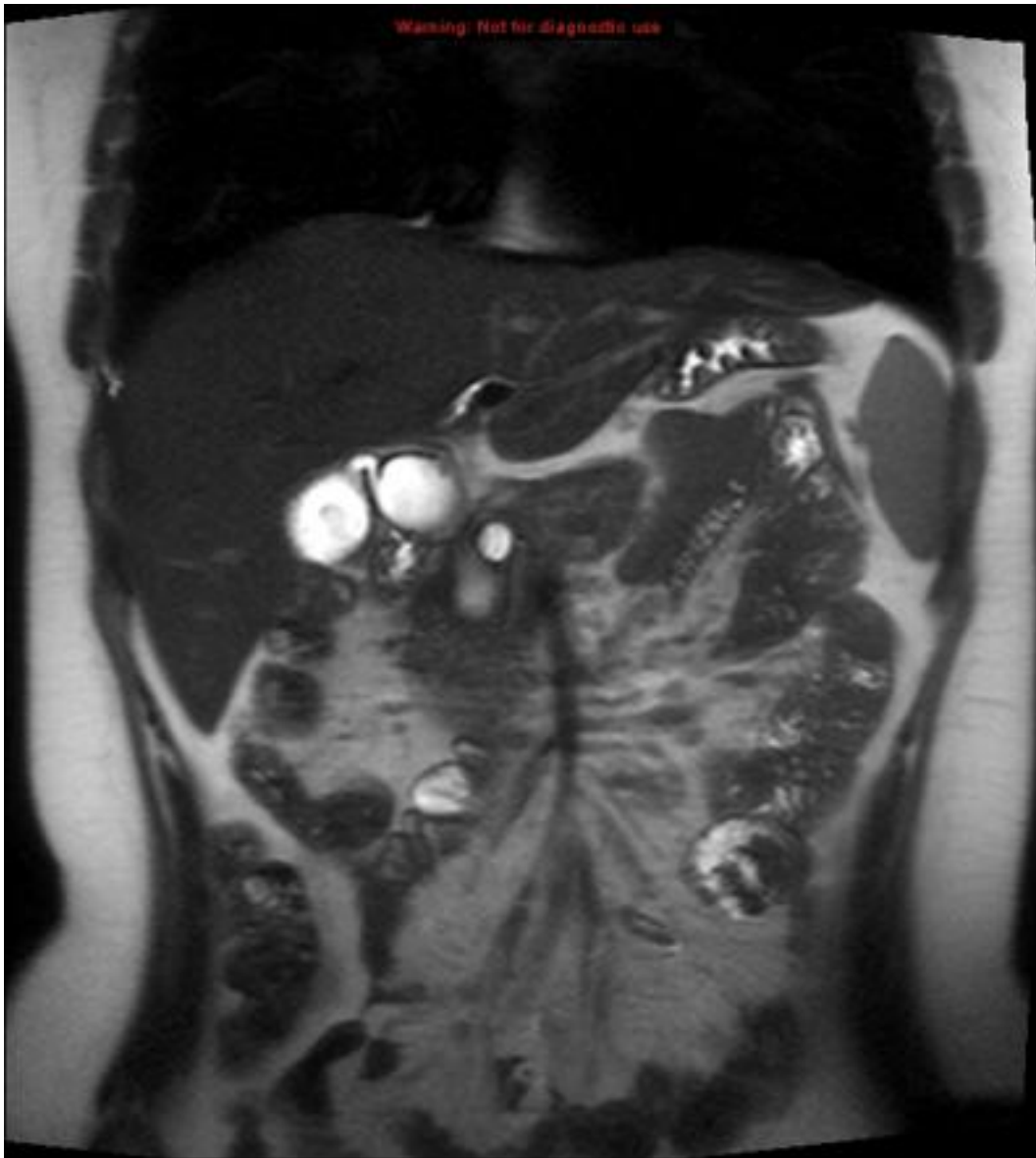T2WI s potiskivanjem masti (FATSAT) je posebice korisna metoda zbog detekcije upalnih promjena u peripankreatičnog masnom tkivu (11). Prikaz septiranih cisti koje komuniciraju s glavnim pankreatičnim vodom snažno upućuje na IPMT ogranaka ili miješani IPMT (36; 37).

MRCP je danas metoda izbora za prikaz morfološkog izgleda cisti, uključujući septe i muralne nodule. Također, MRCP potvrđuje prisutnost komunikacije između cistične lezije i pankreatičnog voda te omogućuje evaluaciju pankreatične duktalne dilatacije (18; 37).

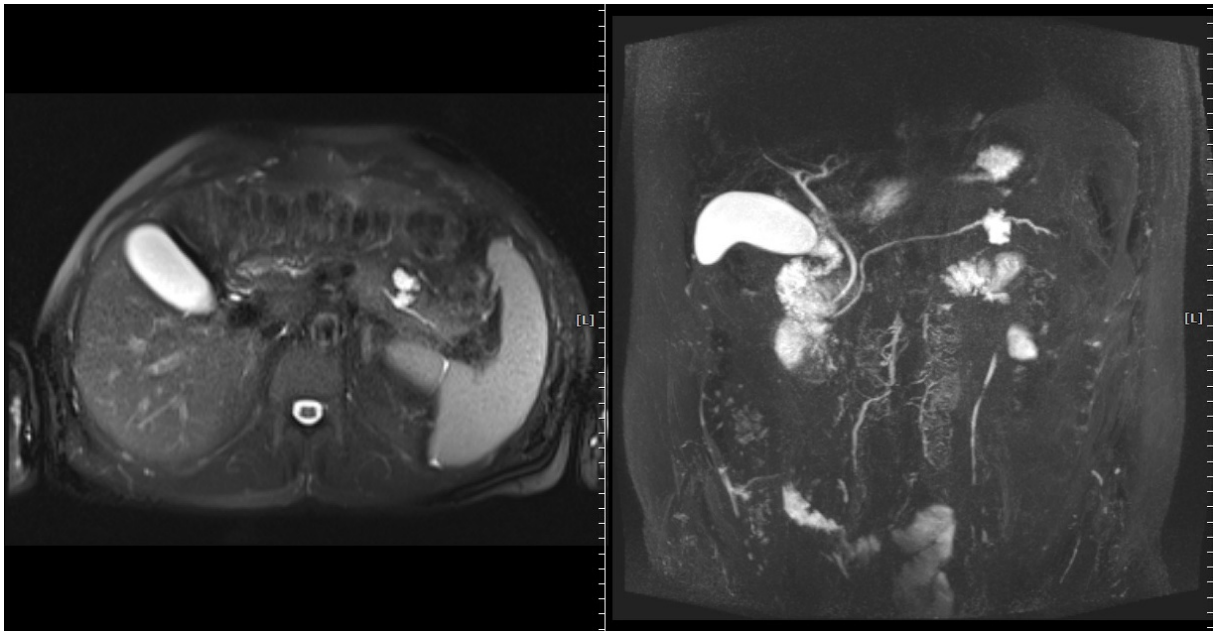
Kod mladih pacijenata i onih s izraženim simptomima, te onih sa MPD-tipom tumora, preporučuje se kompletna kirurška ekscizija. Kod starijih pacijenata i onih s manje simptoma preporučuje se periodičko monitoriranje, najbolje s MR-om.



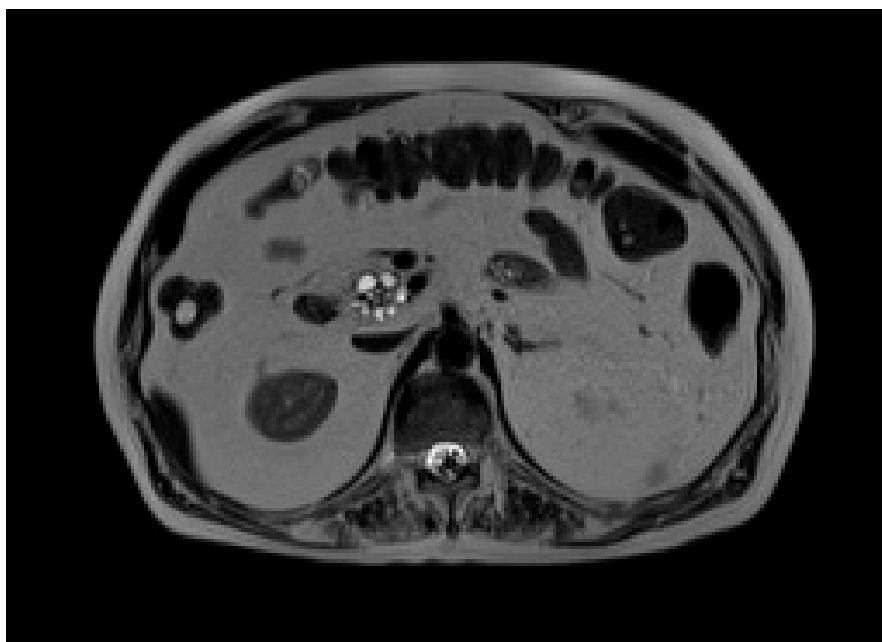
Slika 17. MR T1 slika IPMT (43)



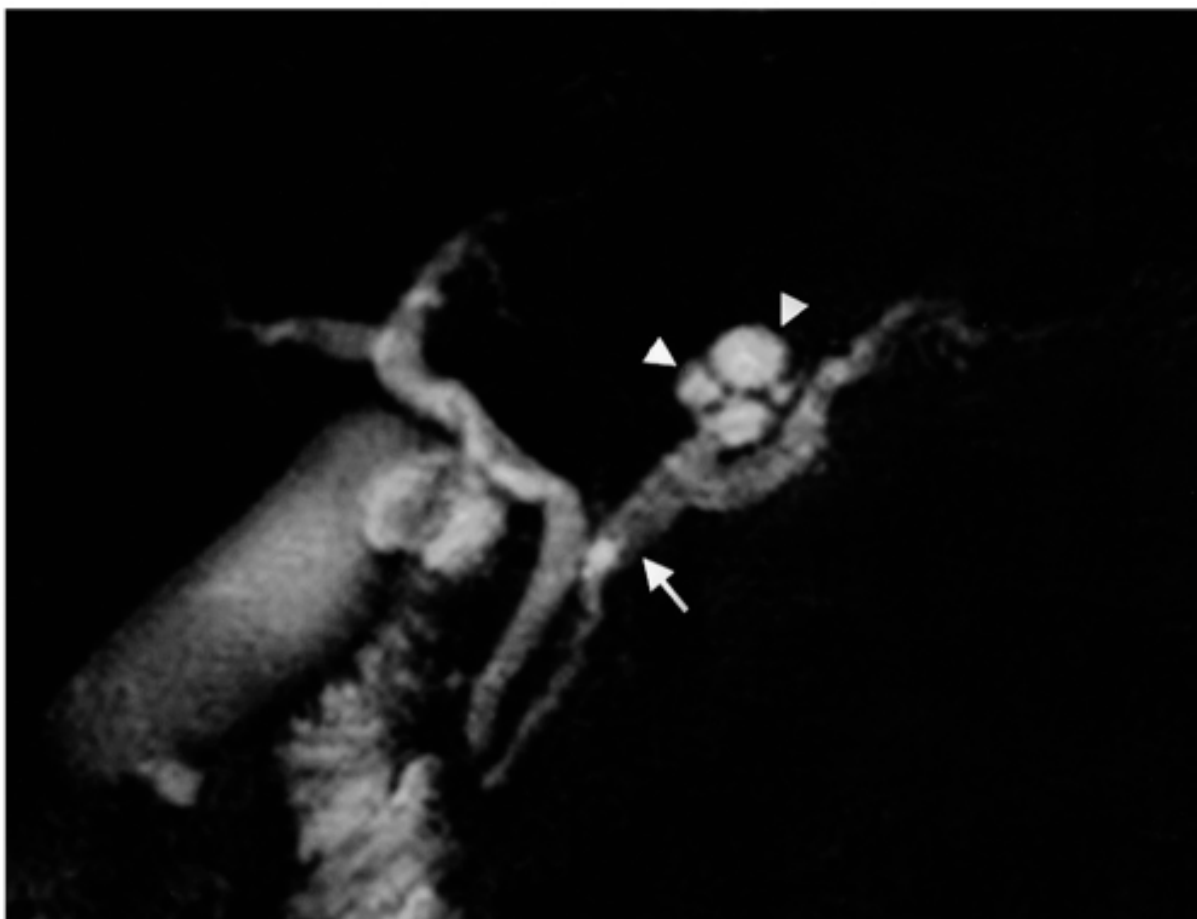
Slika 18. MR T2 slika IPMT (44)



Slika 19. – T2 MR i MRCP slike IPMN u repu pankreasa – komunikacija s glavnim pankreatičnim vodom



Slika 20. T2 MR prikaz IPMN multiplih cisti na glavi pankreasa



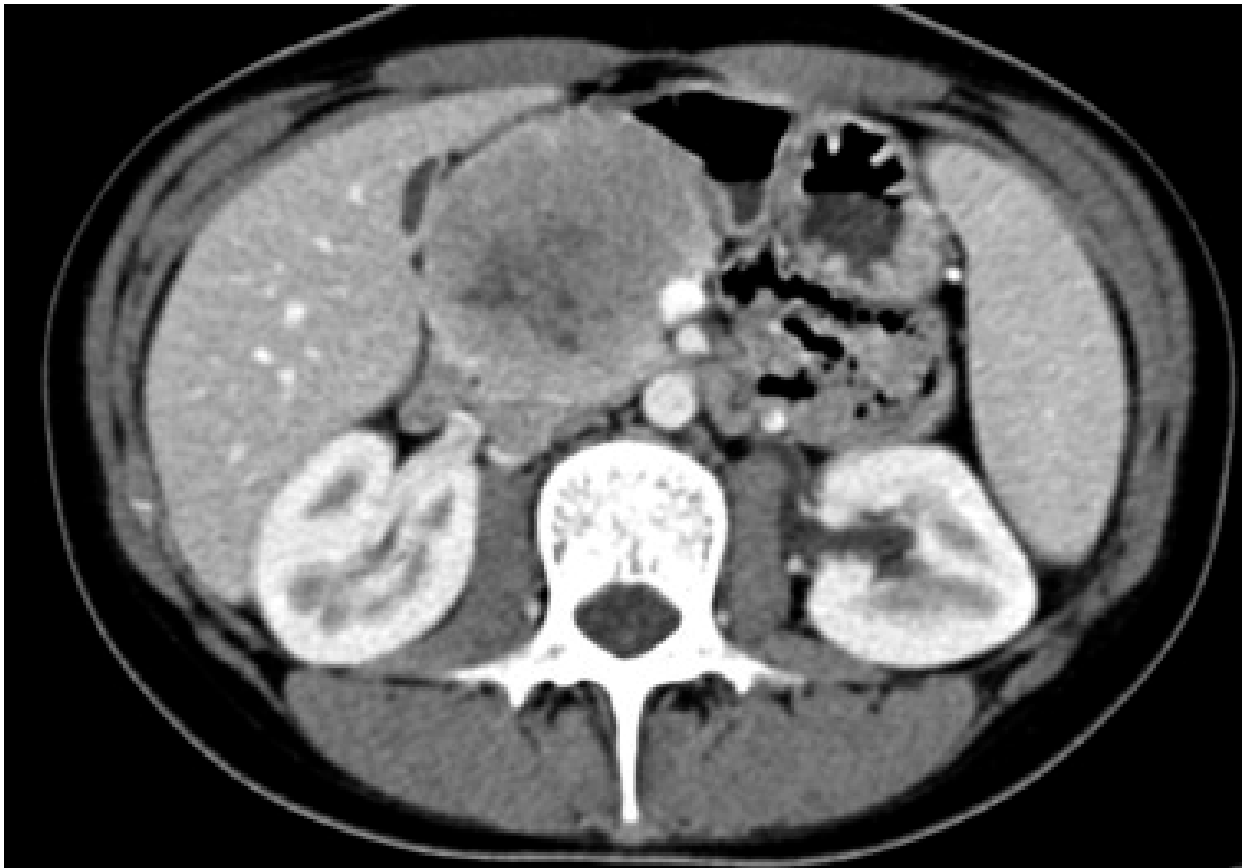Slika 21. MRCP IPMT (45)

SOLIDNA PSEUDOPAPILARNA NEOPLAZMA (SPPN)

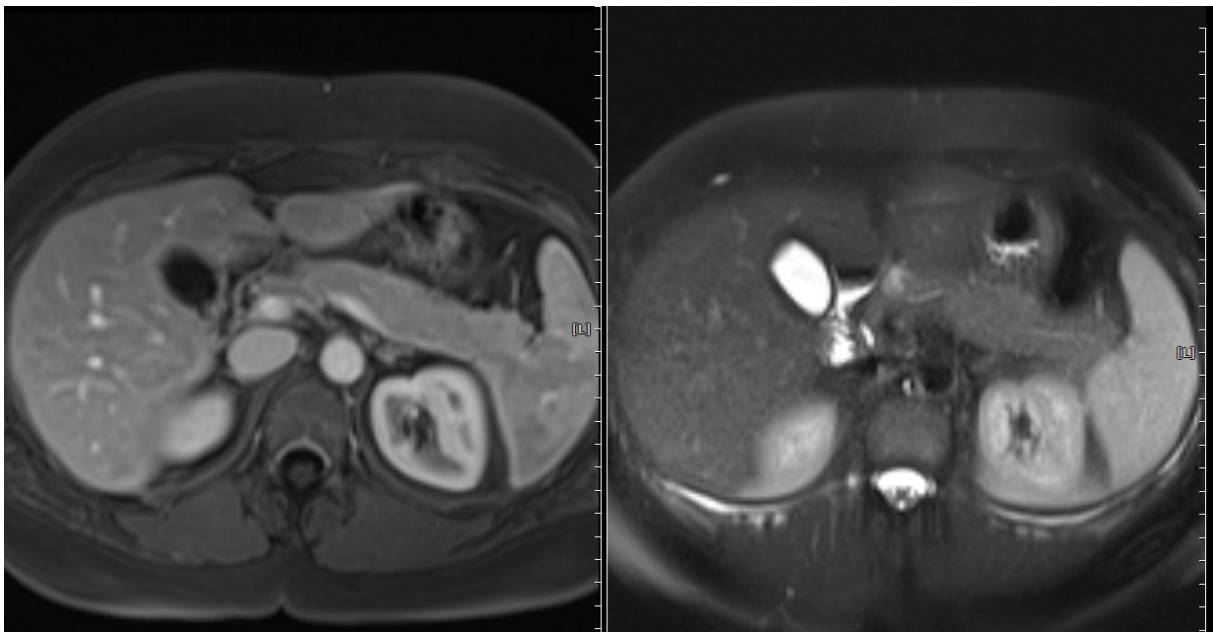
Postkontrastni CT prikazuje dobro ograničenu veliku solidnu inkapsuliranu masu, ponekad (5 do 10%) s kalcifikacijama unutar tumora se mogu naći područja niske gustoće koja odgovaraju krvarenju i nekrozi.

Postkontrastno pokazuje ranu imbibiciju nalik na hemangiom. Ponekad se prikažu i cistične jetrene metastaze (1; 11; 46).

MR nalaz: T1 slika prikazuje veliku, dobro ograničenu masu s područjima niskog intenziteta signala odgovarajućima nekrozi te viskog signala u područjima krvarenja (1). U liječenju je metoda izbora kompletna kirurška ekscizija.



Slika 22. CT slika SPPN (47)



Slika 23. – T1 MR postkontrastno i T2 MR solidno-cističnog tumora trupa pankreasa

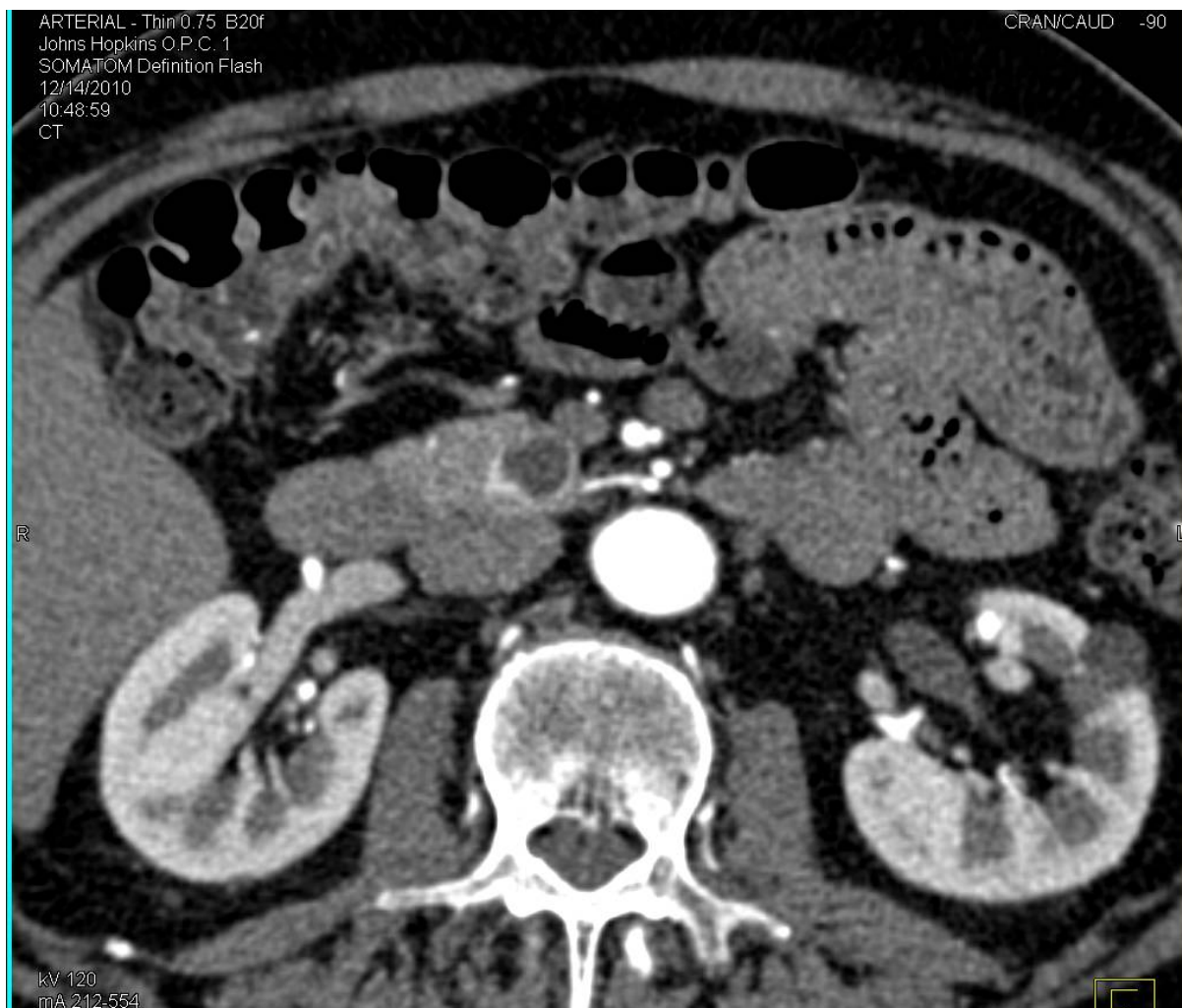
CISTIČNI NEUROENDOKRINI TUMORI

Ultrazvukom se prikazuju kao hipoehogene ovalne lezije dobro ograničene, glatkih rubova.

CT prikazuje manje tumore kao solidne i hipervaskularne, dok veći imaju cistična i nekrotična područja. Obično imaju formiranu kapsulu te prije razmiču nego infiltriraju okolne strukture kako rastu. Iz tog razloga rjeđe izazivaju bilijarnu opstrukciju nego adenokarcinomi. Značajno je naglasiti da neuroendokrini tumori pankreasa imaju vrh postkontrastne imbibicije u ranoj arterijskoj fazi (25 do 35 s), stoga ih je moguće previdjeti ukoliko se primjeni uobičajeni protokol za pankreas, gdje je arterijska faza 35 do 45 s iza aplikacije kontrasta. Tako je posebice bitno za manje lezije, no kako su cistični neuroendokrini tumori veći, oni će se prikazati i u kasnoj arterijskoj fazi (48).

MR u T1 slici prikaže hipointenznu leziju u odnosu na pankreas, dok će u T2 slici lezija biti hiperintenzna i heterogena. T1 postkontrastno prikazuje hiperintenznu leziju u odnosu na pankreas, s cističnim i nekrotičnim područjima bez imbibicije (1; 15; 18; 48).

Liječenje je kirurško, kompletna ekscizija.



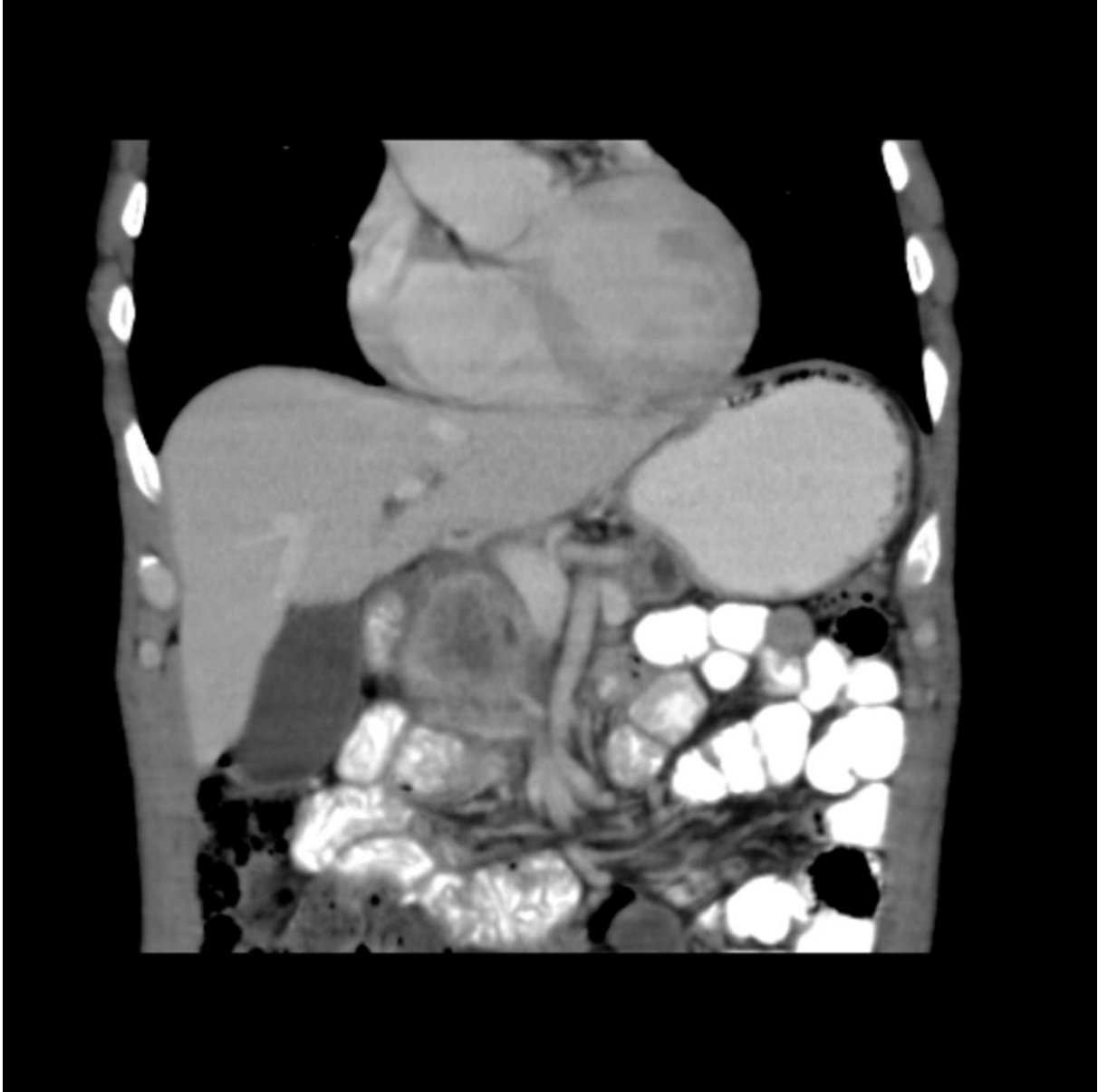Slika 24. Cistični neuroendokrini tumori (49)

DUKTALNI ADENOKARCINOM PANKREASA S CISTIČNOM DEGENERACIJOM

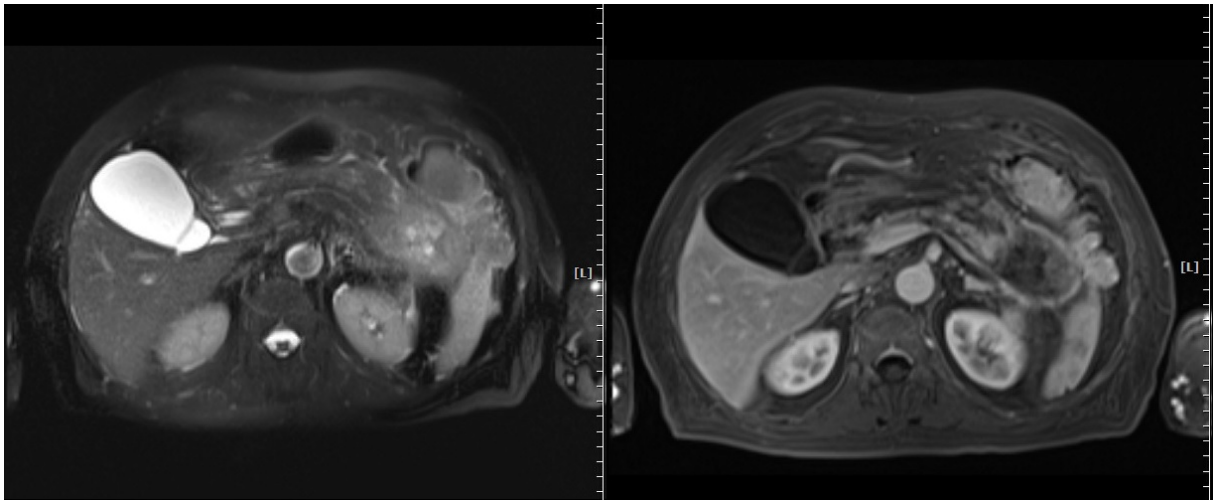
Na CT-u i MR-u se prikaže pretežito solidni hipovaskulirani infiltrativni tumor.

Kompleksna cistična područja odgovaraju unutrašnjoj tumorskoj nekrozi ili opstrukciji ogranaka glavnog pankreatičnog voda (18; 50; 51).

S obzirom da su cistično degenerirani pankreatični duktalni karcinomi kod otkrivanja veći, liječenje je manje uspješno. Kombinira se kirurško liječenje – pankreatoduodenektomija po Whippleu, radioterapija i kemoterapija.



Slika 25. CT dukalnog adenokarcinoma pankreasa s cističnom degeneracijom (52)



Slika 26. – T2 MR i T1 postkontrastno slike solidnog adenokarcinoma

MIJEŠANE NEOPLAZME

Ova heterogena skupina tumora obuhvaća metastaze u pankreas, cistične teratome, hemangiome, limfangiome i paragangiome. Radiološka dijagnostika obuhvaća sve modalitete, od ultrazvuka, EUS-a, CT-a, MR-a, MRCP-a do angiografije. Nalaz je odgovarajuć pojedinom entitetu.

Na metastaze u pankreas ćemo psumnjati kad kod poznate proširene neoplastičke bolesti nađemo žarišne lezije, ponekad i cistične lezije unutar pankreasa. Ponekad je vidljiva i dilatacija pankreatičnih vodova. Nekrotične ili cistične metastaze će se ultrazvukom prikazati kao hipoehogene, CT-om kao hipodenzne, MR-om u T1 slici kao hipointenzne, a u slučaju krvarenja kao hiperintenzne. U T2 slici će biti hiperintenzne. MRCP-om nećemo naći komunikaciju s pankreatičnim vodovima.

Cistični teratom daje karakterističnu sliku, kao i na drugim lokacijama, s obzirom na heterogeni cistični sadržaj u kojemu nalazimo elemente više zametnih listića,

posebice je karakterističan nalaz masnog tkiva, kojeg pouzdano prepoznajemo CT-om po niskoj gustoći te MR-om zbog „chemical shift” artefakta.

Hemangiomi i limfangiomi se prikazuju sa sličnim karakteristikama kao i u drugim organima. Ipak, hemangiomi se lakše identificiraju zbog svojeg karakterističnog izgleda nativno i iza aplikacije kontrasta, dok se limfangiomi teže diferenciraju od ostalih cističnih lezija pankreasa (19; 20; 21; 22; 23).

ZAKLJUČAK

Radiološke metode same ne mogu posve sigurno diferencirati maligne od benignih cističnih tvorbi pankreasa, no možemo uz njihovu pomoć značajno suziti diferencijalnu dijagnozu. Još bliže točnoj dijagnozi dolazimo uz primjenu invazivnih dijagnostičkih metoda – citopunkcije i biopsije, što je međutim vezano uz rizik od nastanka značajnih komplikacija.

Ipak, postoje kriteriji malignosti, odnosno benignosti.

Kriteriji benignosti su: tanka stijenka ciste, izostanak postkontrastne imbibicije, izostanak solidnog dijela tvorbe i izostanak nodula.

Suprotno tome, nalazi koji upućuju na malignost su: debela stijenka ciste na nodulima, postkontrastna imbibicija te solidni dijelovi cistične tvorbe.

Kod dvojbenih nalaza potrebno je bolesnike uključiti u režim praćenja („follow up”) te po potrebi učiniti invazivne dijagnostičke metode radi dobivanja tkivne verifikacije promjene, a u određenim indikacijama i kiruršku eksciziju promjene.

ZAHVALE

Zahvaljujem se mentorici doc. dr. sc. Renati Huzjan Korunić na savjetovanju, susretljivosti i strpljenju tijekom izrade ovog diplomskog rada. Zahvaljujem se svojoj obitelji za podršku tijekom mog studiranja. Također se zahvaljujem i svojim prijateljima i kolegama koji su obogatili i uljepšali moje iskustvo studija.

LITERATURA

1. Federle MP, Jeffrey RB, Woodward PJ, Borhani AA. Diagnostic imaging abdomen. 2. izd. Altona: Amirsys; c2010. Str. 44-57.
2. Bergin D, Ho LM, Jowell PS, Pappas TN, Paulson EK. Simple pancreatic cysts CT and endosonographic appearances. Am J Roentgeonol. 2002;178: 837-840.
3. Handrich SJ, Hough DM, Fletcher JG, Sarr MG. The natural history of the incidentally discovered small simple pancreatic cyst: long term follow-up and clinical implications. Am J Roentgeonol. 2005;184: 20-23.
4. Beers MH, Berkow R, ur. MSD priručnik dijagnostike i terapije. Split: Placebo d.o.o.; 2000. Str 288.
5. Hebrang A, Klarić-Čustović R, ur. Radiologija. 3. izd. Zagreb: Medicinska naklada; 2007. Str 191.
6. Chapman S, Nakielny R. Pomoć u radiološkoj diferencijalnoj dijagnostici. 3. izd. Sveta Nedjelja: Kratis d.o.o.; 2005. Str. 284.
7. Wegener OH. Whole body computed tomography. 2. izd. Boston, etc.: Blackwell Scientific Publications; 1992. Str. 294, 295.
8. Adam A, Dixon A, Gillard J, Schafer-Prokop C, Grainger R. Grainger & Allison's diagnostic radiology. 6. izd. London: Churchill Livingstone; 2015. Str. 810-813, 822-828.
9. Prokop M, Galanski M. Spiral and multislice computed tomography of the body. Stuttgart, etc.: Thieme; c2003. Str. 520-522.

10. Brant WE, Helms CA. Fundamentals of diagnostic radiology. 3. izd. Philadelphia: Lippincot Williams & Willkins; 2007. Str. 788-790.
11. Engelbrecht M, Bardshaw J, Smithuis R. Pancreas – cystic lesions diagnosis and management [internet]. Radiology Assistant. 2012 [pristupljeno 31.7.2019.]. Dostupno na: <http://www.radiologyassistant.nl/en/p4ec7bb77267de/pancreas-cystic-lesions.html>
12. Karoumpalis I, Christodoulou DK. Cystic lesions of the pancreas. Ann Gastroenterol. 2016; 29(2): 155–161. doi: [10.20524/aog.2016.0007](https://doi.org/10.20524/aog.2016.0007)
13. Sutton D, ur. Textbook of radiology and imaging. 17. izd. London: Churchill Livingstone; c2003. Str. 799.
14. Damjanov I, Jukić S, Nola M. Patologija. Zagreb: Medicinska naklada; 2007. Str. 490.
15. Ng DZW, Goh BKP, Tham EHW, Young SM, Ooi LLPJ. Cystic neoplasms of the pancreas: current diagnostic modalities and management. Ann Acad Med Singapoer 2009;38:251-9.
16. Campos M, Campbell J, Gonzales H, Najmuddin M. Tackling the diagnosis: solid pseudopapillary tumor of the pancreas in a young man. [Gastroenterology Res.](#) 2019;12(3):174-175. doi: 10.14740/gr1170
17. Leggio S, Orofino A, Anzilloto MP, Zullino F, Di Napoli G, Paradies G. Solid pseudopapillary tumors of the pancreas. Case report and review of the literature. [Ann Ital Chir.](#) 2014 Jul 21;85.
18. Khan A, Khosa F, Eisenberg RL. Cystic lesions of the pancreas. Am J Roentgeonol. 2011;196.

19. Fernandez-Cebrian JM, Carda P, Morales V, Galindo J. Dermoid cyst of the pancreas: a rare cystic neoplasm. [Hepatogastroenterology](#). 1998;45(23):1874-6.
20. Sohn BK, Cho CH, Chae HD. Cystic lymphangioma of the pancreas. [J Korean Surg Soc](#). 2011 Aug; 81(2): 141–145. doi: [10.4174/jkss.2011.81.2.141](#)
21. Lu T, Yang C. Rare case of adult pancreatic hemangioma nad review of literature. [World J Gastroenterol](#). 2015; 21(30): 9228–9232. doi: [10.3748/wjg.v21.i30.9228](#)
22. Borgohain M, Gogoi G, Das D, Biswas M. Pancreatic paraganglioma: an extremely rare entity and crucial role of immunohistochemistry for diagnosis. [Indian J Endocrinol Metab](#). 2013; 17(5): 917–919. doi: [10.4103/2230-8210.117217](#)
23. Haouimi A, Gaillard F. Pancreatic metastases [internet]. Radiopaedia.org. 2005 [pristupljeno 31.7.2019.]. Dostupno na: <https://radiopaedia.org/articles/pancreatic-metastases>
24. Kucera JN, Kucera S, Perrin SD, Caracciolo JT, Schmulewitz N, Kedar RP. Cystics lesions of the pancreas: radiologic-endosonographic correlation. [Radiographics](#). 2012;32(7): E283-E301. doi: 10.1148/rg.327125019
25. Salam H. Radiopaedia.org [slika s interneta]. 2019 [pristupljeno 31.7.2019.]. Dostupno na: <https://radiopaedia.org/cases/von-hippel-lindau-disease-vhl-5?lang=us>
26. Barral M. ResearchGate [slika s interneta]. 2015. [pristupljeno 31.7.2019.]. Dostupno na: https://www.researchgate.net/figure/Multiple-simple-cysts-in-the-body-and-tail-of-the-pancreas-in-a-35-year-old-woman-with_fig5_258828504

27. Plavišić B. Radiologija probavnog kanala. Zagreb: Školska knjiga; 1986. Str. 129.
28. Eisenberg RL. Gastrointestinal radiology: a pattern approach. 4. izd. Philadelphia: Lippincott Williams & Wilkins; 2002. Str. 219.
29. Dähnert W. Radiology review manual. 3. izd. Baltimore: Williams & Wilkins; c1996. Str. 219.
30. Kim YH, Saini S, Sahani D, Hahn PF, Mueller PR, Auh YH. Imaging diagnosis of cystic pancreatic lesions: pseudocyst versus nonpseudocyst. Radiographics. 2005;25(3): 671-685. doi: 10.1148/rg.253045104
31. Ultrasoundcases.info [slika s interneta]. 2019 [pristupljeno 31.7.2019.]. Dostupno na: <http://www.ultrasoundcases.info/Slide-View.aspx?cat=173&case=2679>
32. Jones J. Radiopaedia.org [slika s interneta]. 2019. [pristupljeno 31.7.2019.]. Dostupno na: <https://radiopaedia.org/cases/pancreatic-pseudocyst-1>
33. Abdrabou A. Radiopaedia.org [slika s interneta]. 2012 [pristupljeno 31.7.2019.]. Dostupno na: <https://radiopaedia.org/cases/pancreatic-pseudocyst-2>
34. Ryu K, Hong SS, Cha H, Hwang J, Lee EJ, Cho YD i sur. SciELO [slika s interneta]. 2019 [pristupljeno 31.7.2019.]. Dostupno na: http://www.scielo.br/scielo.php?script=sci_arttext&pid=S0104-42302019000200123&lng=en&nrm=iso&tlng=en
35. Fuccio L. ResearchGate [slika s interneta]. 2018 [pristupljeno 31.7.2019.]. Dostupno na: https://www.researchgate.net/figure/Typical-aspect-of-serous-cystadenoma-at-endoscopic-ultrasound-with-central-star-and_fig6_263548641

36. Kalb B, Sarmiento JM; Kooby DA, Adsay NV, Martin DR. MR imaging of cystic lesions of the pancreas. *Radiographics*. 2009;29(6): 1749-1765. doi: 10.1148/rg.296095506
37. Sahani DV, Kadavigere R, Saokar A, Fernandez-del Castillo C, Brugge WR, Hahn PF. Cystic pancreatic lesions: a simple imaging-based classification system for guiding management. *Radiographics*. 2005;25(6):1471-84. DOI: [10.1148/rg.256045161](https://doi.org/10.1148/rg.256045161)
38. Lumkin B. Medscape [slika s interneta]. 2017 [pristupljeno 31.7.2019.]. Dostupno na: <https://images.app.goo.gl/7hYH55tSSKWiUuEd8>
39. Engelbrecht M, Bardshaw J, Smithuis R. Radiology Assistant [slika s interneta]. 2012 [pristupljeno: 31.7.2019.]. Dostupno na: <http://www.radiologyassistant.nl/en/p4ec7bb77267de/pancreas-cystic-lesions.html>
40. Salam H. Radiopaedia [slika s interneta]. 2019. [pristupljeno 31.7.2019.]. Dostupno na: <https://radiopaedia.org/cases/pancreatic-mucinous-cystadenoma?lang=us>
41. ibid 40
42. Yang N. Radiopaedia [slika s interneta]. 2019 [pristupljeno 31.7.2019.]. Dostupno na: <https://radiopaedia.org/cases/intraductal-papillary-mucinous-neoplasm-3>
43. Bickle I. Radiopaedia [slika s interneta]. 2019. [pristupljeno 31.7.2019.]. Dostupno na: <https://radiopaedia.org/cases/intraductal-papillary-mucinous-neoplasm-5?lang=us>
44. Salam H. Radiopaedia [slika s interneta]. 2019 [pristupljeno 31.7.2019.]. Dostupno na: <https://radiopaedia.org/cases/choledochal-cyst-type-i-3>

45. Kim PN. ResearchGate [slika s interneta]. 2003. [pristupljeno 31.7.2019.].
Dostupno na: https://www.researchgate.net/figure/A-67-year-old-man-with-benign-combined-duct-type-IPMT-of-the-pancreas-Single-slab-MRCP_fig3_9061415
46. Savari O, Tomashefski JF. Solid pseudopapillary neoplasm. PathologyOutlines.com [internet]. 2019 [pristupljeno 31.7.2019.]. Dostupno na: <http://www.pathologyoutlines.com/topic/pancreassolidpseudo.html>
47. Resende V, Azevedo PHR, Lima LP, Portela AR, Sanches MD, Pedrosa MS. Elsevier [slika s interneta]. 2014 [pristupljeno 31.7.2019.]. Dostupno na: <https://www.sciencedirect.com/science/article/pii/S2210261214001552#fig0005>
48. Bell DJ. Endocrine tumors of the pancreas. Radiopaedia [internet]. 2019. [pristupljeno 31.7.2019.]. Dostupno na: <https://radiopaedia.org/articles/endocrine-tumours-of-the-pancreas>
49. CTisus [slika s interneta]. 2012 [pristupljeno 31.7.2019.]. Dostupno na: <https://www.ctisus.com/teachingfiles/pancreas/277056>
50. Youn YS, Rha SE, Jung ES, Lee IS. Pancreas ductal adenocarcinoma with cystic features on cross-sectional imaging: radiologic-pathologic correlation. [Diagn Interv Radiol](#). 2018; 24(1): 5–11. doi: [10.5152/dir.2018.17250](https://doi.org/10.5152/dir.2018.17250)
51. Yoon SE, Byun JH, Kim KA, Kim HJ, Lee SS, Jang JJ i sur. Pancreatic ductal adenocarcinoma with intratumoral cystic lesions on MIR: correlation with histopathological findings. *Br J Radiol*. 2010; 83(988): 318-326.

ŽIVOTOPIS

Rođen sam u Požegi 1990. godine. Tamo sam završio osnovnu školu, osnovnu glazbenu školu i matematičku gimnaziju. 2009. godine upisujem Medicinski fakultet Sveučilišta u Zagrebu.