

Miomi i reprodukcija

Banović, Mateja

Master's thesis / Diplomski rad

2019

Degree Grantor / Ustanova koja je dodijelila akademski / stručni stupanj: **University of Zagreb, School of Medicine / Sveučilište u Zagrebu, Medicinski fakultet**

Permanent link / Trajna poveznica: <https://um.nsk.hr/um:nbn:hr:105:696400>

Rights / Prava: [In copyright](#)/[Zaštićeno autorskim pravom.](#)

Download date / Datum preuzimanja: **2024-07-30**



Repository / Repozitorij:

[Dr Med - University of Zagreb School of Medicine Digital Repository](#)



**SVEUČILIŠTE U ZAGREBU
MEDICINSKI FAKULTET**

Mateja Banović

Miomi i reprodukcija

DIPLOMSKI RAD



Zagreb, 2019.

**SVEUČILIŠTE U ZAGREBU
MEDICINSKI FAKULTET**

Mateja Banović

Miomi i reprodukcija

DIPLOMSKI RAD

Zagreb, 2019.

Ovaj diplomski rad izrađen je u Klinici za ženske bolesti i porode, KBC Zagreb na Medicinskom fakultetu sveučilišta u Zagrebu pod vodstvom mentorice prof. dr. sc. Marine Šprem Goldštajn i predan je na ocjenu u akademskoj godini 2018./2019.

POPIS I OBJAŠNENJE KRATICA KORIŠTENIH U RADU

bFGF	engl. basic fibroblast growth factor
BMI	indeks tjelesne mase (engl. body mass index)
FSH	folikul stimulirajući hormon
GnRH	engl. gonadotropin-releasing hormone
HMGA2	engl. high-mobility group AT-hook 2
IGF-1	engl. insulin-like growth factor
ICSI	engl. intracitoplasmatic sperm injection
IUS	engl. intrauterine system
IUGR	engl. intrauterine growth restriction
IVF	in vitro fertilizacija
LH	luteinizirajući hormon
MED12	engl. mediator complex subunit 12
MR	magnetska rezonancija
PCOS	sindrom policističnih jajnika (engl. polycystic ovary syndrome)
PDGF	engl. platelet-derived growth factor
SERM	engl. selective estrogen receptor modulator
SHBG	engl. sex hormone-binding globuline
SPRM	engl. selective progesteron receptor modulator
TGF β	engl. transforming factor β
UAE	engl. uterine artery embolization
UPA	ulipristal acetat
UZV	ultrazvuk

SADRŽAJ

SAŽETAK

SUMMARY

1	UVOD	1
2	ANATOMIJA I HISTOLOGIJA MATERNICE	2
3	EPIDEMIOLOGIJA	6
3.1	DOB.....	6
3.2	RASA.....	6
3.3	NASLJEDE.....	6
3.4	REPRODUKTIVNI FAKTORI.....	7
3.5	HORMONI.....	7
3.5.1	ENDOGENI HORMONI.....	7
3.5.2	EGZOGENI HORMONI.....	7
3.6	PRETILOST.....	8
3.7	PREHRAMBENE NAVIKE I STIL ŽIVOTA.....	8
3.8	UTJECAJ OKOLIŠA.....	8
4	SIMPTOMI	9
4.1	NENORMALNO MENSTRUALNO KRVARENJE.....	9
4.2	BOL I PRITISAK.....	9
4.3	NEPLODNOST I POROĐAJNE KOMPLIKACIJE.....	10
5	DIJAGNOZA	11
6	LIJEČENJE	13
6.1	MEDIKAMENTNO LIJEČENJE.....	13
6.2	OPERATIVNO LIJEČENJE.....	14
6.3	NOVIJE METODE LIJEČENJA.....	15
7	MIOMI I NEPLODNOST	16
8	MIOMI I SPONTANI POBAČAJ	20
9	MIOMI I OPSTETRIČKE KOMPLIKACIJE	20
10	ISHODI IVF-A	23
11	ZAKLJUČAK	24
12	ZAHVALA	25
13	POPIS LITERATURE	26

14	ŽIVOTOPIS.....	32
----	----------------	----

SAŽETAK

NASLOV RADA: Miomi i reprodukcija

AUTOR: Mateja Banović

Miomi su najčešći benigni tumori maternice u žena reproduktivne dobi. S obzirom na lokaciju, razlikujemo submukozne, subserozne i intramuralne, od kojih su najčešći intramuralni miomi. Pacijentice su u najvećem broju asimptomatske, a pojavnost simptoma (35-50% slučajeva) ovisit će o lokaciji, veličini i broju mioma. Simptomi mogu biti u vidu nenormalnog menstrualnog krvarenja (produženo i/ili obilno), osjećaja pritiska i boli, učestalog mokrenja i otežanog pražnjenja mokraćnog mjehura, konstipacije, boli u nogama ili leđima te neplodnosti.

Miomi su nađeni u 5-10% žena koje imaju problema s neplodnošću. Kad se uklone svi drugi uzroci neplodnosti, miom je vodeći uzrok tek u 1-2% slučajeva. Na plodnost mogu utjecati preko nekoliko mehanizama, uključujući anatomske promjene šupljine maternice s promjenama endometrija, funkcionalne promjene koje uključuju povećanu kontraktilnost maternice i nesrazmjer krvne opskrbe miometrija i endometrija te promjene lokalnog hormonalnog miljea i parakrine signalizacije koje mogu dovesti do otežanog transporta gamete i implantacije blastociste. Najbolje proučeni čimbenik neplodnosti kojeg vežemo uz miome je njihova lokacija. Submukozno smješteni miomi imaju najveći negativni utjecaj na plodnost. Stavovi oko utjecaja mioma na stopu spontanih pobačaja su podijeljeni. Opstetričke komplikacije koje se vežu uz miome su bol, preuranjeni porod, abrupcija placente, malprezentacija, najčešće se tu radi o prezentaciji zatkom, i postpartalno krvarenje. Novorođenčad takvih žena je često smanjene porođajne težine. Submukozni i intramuralni miomi koji zahvaćaju šupljinu maternice su povezani sa smanjenom stopom trudnoća nakon IVF tretmana te potrebom za većim brojem IVF ciklusa prije postizanja trudnoće.

Miomektomija poboljšava ishod začeca u žena sa submukoznim i intramuralnim miomima. Metoda je izbora u liječenju onih pacijentica koje još žele roditi. Za žene koje više ne žele roditi, a miomi im zadaju poteškoće, najučinkovitiji način liječenja je histerektomija.

KLJUČNE RIJEČI: miomi, reprodukcija, neplodnost, opstetričke komplikacije, IVF, spontani pobačaji

SUMMARY

TITLE: Myomas and reproduction

AUTHOR: Mateja Banović

Myomas are often found in women of reproductive age. They may be classified as submucous, intramural and subserous. The most common are submucous. Patients are mostly asymptomatic. Presence of symptoms depends on location, size and number of myomas. They can present as abnormal menstrual bleeding (menometrorrhagia), pain, frequent urination and severe discharge of the bladder, constipation and infertility.

Myomas can be found in 5-10% of women with infertility problems. When all other causes of infertility are excluded, myomas are the main cause in only 1-2% of cases. They can interfere with fertility through several mechanisms – anatomical changes with changes of endometrium, functional changes including higher uterine contractility and inadequate blood supply, changes in local hormonal milieu and paracrine signalization. Myoma location is the best studied factor associated with infertility. Submucous myomas have the most negative impact. Their connection with spontaneous abortion rate is rather unclear. Myomas during pregnancy have been linked to several obstetric complications – pain, preterm delivery, placental abruption, fetal malpresentation (primarily breech), postpartum haemorrhage. Neonates can have lower birth weight. Submucous and intramural myomas affecting the uterine cavity are associated with lower pregnancy rate after IVF treatment. Also, more IVF cycles will be needed before reaching pregnancy.

Myomectomy improves the conception outcome in women with submucous and intramural myoma. It is the method of choice for women who want to have children in the future. For those who do not, and myomas are lowering their quality of life, hysterectomy is the gold standard.

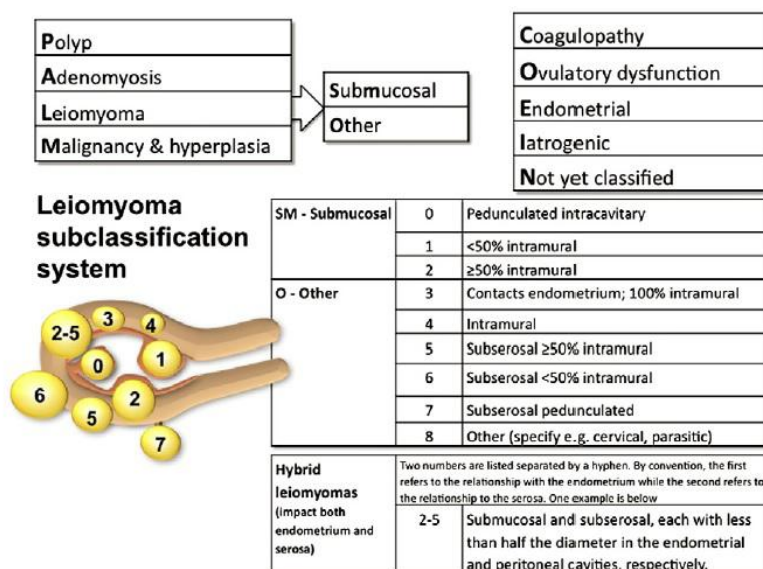
KEYWORDS: myomas, reproduction, infertility, obstetric complications, IVF, spontaneous abortion

1 UVOD

Miomi (lejomomi, fibroidi) su najčešći benigni tumori maternice u žena reproduktivne dobi. Procjenjuje se da će 70% žena do 50. godine imati minimalno jedan miom, a njih oko 30% će imati simptome (52). Makroskopski su tvrdi, sivo-bijele boje, dobro ograničeni od okolnog tkiva miometrija pomoću pseudokapsule. Građeni su od snopova glatkih mišića razdvojenih vaskulariziranim vezivnim tkivom.

Većinom su mnogostruki, a svaki tumor se razvija iz jednog klona glatke mišićne stanice koja se potom umnoži. S obzirom na lokaciju, razlikujemo submukozne, subserozne i intramuralne, od kojih su najčešći intramuralni. FIGO subklasifikacija mioma iz 2011. podijelila je miome na submukozne, ostale i hibridne. Glavna razlika koju je ova klasifikacija uvela je naglasak na razlikovanju submukoznih od ostalih, jer će oni najprije dovesti do simptoma u vidu nepravilnog krvarenja. Nadalje, pobliže opisuje njihov odnos sa šupljinom maternice i serozom. Ponekad, miomi mogu nastati unutar širokog ligamenta maternice (lat. lig. latum uteri), jajovoda ili u vratu maternice.

Opskrba mioma krvlju može biti nedostatna u slučaju njegovog pojačanog rasta, što dovodi do degenerativnih promjena u tumorskom tkivu. Degenerativne promjene se opisuju kao hijaline, miksomatozne, kalcificirajuće, cistične, masne, nekrotične i crvene (najčešće tijekom trudnoće). Zloćudne promjene nastaju u manje od 1% slučajeva.



Slika 1. FIGO subklasifikacija mioma iz 2011. Naglašena je razlika submukoznih od ostalih mioma, jer oni najprije dovode do nepravilnog krvarenja i imaju najviše utjecaja na reprodukciju. Pobliže je opisan odnos mioma sa šupljinom maternice i serozom. Prema: Munro et al. (2011), str. 5.

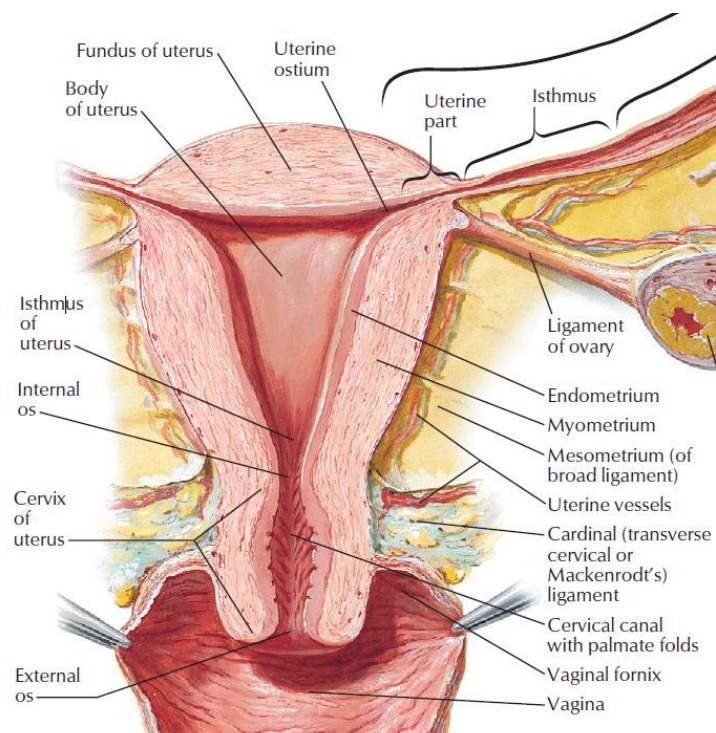
2 ANATOMIJA I HISTOLOGIJA MATERNICE

Maternica (lat. *uterus*) je mišićni organ kruškolikog izgleda koji se sastoji od tijela, *corpus uteri*, suženog dijela, *isthmus uteri*, i vrata, *cervix uteri*. Prosječna dužina maternice u žena koje još nisu rodile je u prosjeku 7 cm, širina 4 cm, a debljina 2,5 cm. Nakon trudnoće dolazi do povećanja maternice u svim dimenzijama. Tijekom trudnoće se isthmus produžuje i označava kao donji uterini segment. Vrat maternice se svojom donjom trećinom nastavlja u rodnici. Proizvodi mukozni sekret koji pod utjecajem estrogena postaje vodenastiji i potpomaže kretanju spermija do jajne stanice.

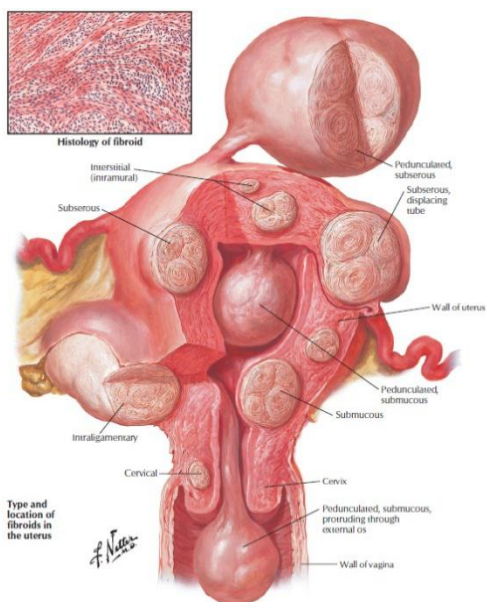
Maternica je smještena u sredini male zdjelice. Svojom prednjom stijenkom dodiruje mokraćni mjehur (*facies vesicalis*), dok je stražnjom u kontaktu s rektumom (*facies rectalis*). Najčešće se maternica nalazi u antefleksiji (nagib trupa u odnosu na vrat maternice prema naprijed) i anteverziji (cijela maternica je nagnuta prema rodnici). U 20% žena je maternica u retroverziji i retrofleksiji, što se isto tako smatra fiziološkim.

Šupljina maternice (*cavum uteri*) služi rastu i razvoju embrija. Ona u nerotkinja predstavlja virtualni prostor pošto su stijenke maternice priljubljene jedna uz drugu, dok su u žena koje su rodile razmaknute i čine stvaran prostor.

Stabilizacija maternice zbiva se aktivno preko mišićne mase dna zdjelice i pasivno putem *retinaculum uteri*. Retinaculum sačinjavaju ligamenti – *lig. rotundum*, *lig. latum* i *lig. sacrouterinum*. *Lig. latum* predstavlja duplikaturu peritoneuma koja se proteže preko cijele maternice, pričvršćujući je za zid male zdjelice. *Lig. rotundum* polazi od roga maternice te seže do velikih usana, dok *lig. sacrouterinum* stabilizira maternicu sa stražnjom stijenkom male zdjelice.

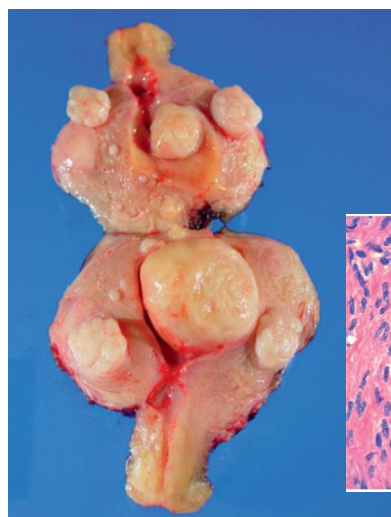

Slika 2. Anatomski prikaz maternice. Prema Atlas of Human Anatomy, str. 352.

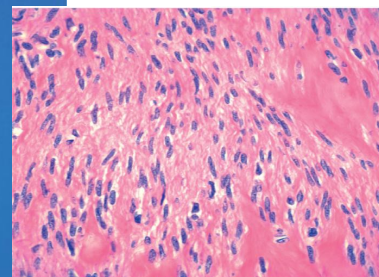


Slika 3. Shematski prikaz maternice s miomima. Prema Netter's Illustrated Human Pathology (2014), str. 281.

A.



B.

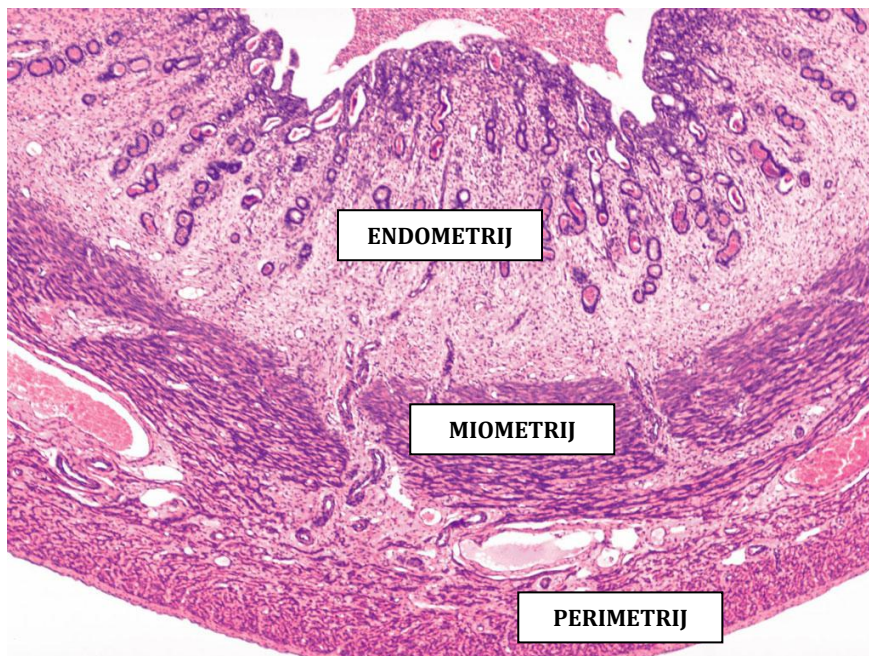


Slika 4.A. Fotografija otvorene maternice gdje se prikazuju multipli submukozni, intramuralni i subserozni miomi. **B.** Histološki prikaz presjeka mioma gdje se vide snopovi glatkih mišićnih stanica normalnog izgleda. Prema Robbins Basic Pathology (2013), str. 695.

Histološki je maternica građena od triju različitih slojeva – *endometrium*, *myometrium* i *perimetrium*.

Najpovršnije se nalazi perimetrij – serozna ovojnica koja je srasla s miometrijem. Sprijeda perimetrij doseže do isthmusa, dok straga u potpunosti prekriva maternicu. Središnji, najdeblji sloj maternice, miometrij, čine snopovi glatkih mišićnih stanica raspoređeni u 4 neoštro ograničena sloja. U prvom i četvrtom sloju glatke mišićne stanice usmjerene su većinom usporedno s dugom osi maternice, dok srednji slojevi sadržavaju veće krvne žile. Tijekom trudnoće miometrij intenzivno raste, kao posljedica povećanja veličine (hipertrofija) i broja (hiperplazija) stanica.

Endometrij, sluznica maternice, je građen od jednoslojnog cilindričnog epitela i lamine proprije u kojoj se nalaze tubulusne žlijezde. U području vanjskog dijela vrata maternice jednoslojni cilindrični epitel prelazi u mnogoslojni pločasti, kakav nalazimo u rodnici. Sluznica se može podijeliti u dvije zone – bazalnu i funkcionalnu. Bazalna zona se nalazi uz miometrij te služi obnovi funkcionalne zone koja se ljušti tijekom svakog menstrualnog ciklusa.



Slika 5. Normalna histologija maternice. Maternica je građena od triju slojeva – perimetrija, miometrija i endometrija.

Prilagođeno prema http://medcell.med.yale.edu/histology/female_reproductive_system_lab/uterus.php.

Krvna opskrba maternice dolazi putem parne *a. uterina*, ogranka *a. iliaca interna*, dok se venska odvodnja zbiva putem istoimenih vena. Limfne žile maternice se dreniraju u lumbalne i ingvinalne limfne čvorove.

Simpatička inervacija maternice dolazi od bočnih rogova leđne moždine u razini Th10 – L1, uzrokujući vazokonstrikciju, dok sakralni dio moždine daje parasimpatičku inervaciju koja utječe na vazodilataciju i kontrakciju glatke muskulature. Osjetna vlakna idu uz autonomna do segmenata Th10 – L1.

3 EPIDEMIOLOGIJA

Podaci iz literature ukazuju na visoku učestalost mioma među ženama reproduktivne dobi. Epidemiološke značajke koje su povezane s višim rizikom nastanka mioma su još uvijek nedovoljno dobro definirane. Tu uključujemo dob, rasu, indeks tjelesne mase (BMI), nasljeđe, spolne hormone (endogene i egzogene), reproduktivne faktore, prehrambene navike, tjelesnu aktivnost te utjecaj okoliša (41).

3.1 DOB

Rizik nastanka mioma povisuje se s godinama tijekom generativne dobi žene. Tako se miomi ne javljaju prije puberteta, a učestalost se smanjuje s nastupom menopauze (29). Žene u kojih je ranije nastupila menarha imaju povišeni rizik razvoja mioma. Miomi su zabilježeni u 20-25% žena reproduktivne dobi i 30-40% žena starijih od 40 godina.

3.2 RASA

Incidencija mioma je najviša u žena crne rase (3). Istraživanje koje su proveli Hartmann i sur. je ukazalo na prevalenciju od 18% u žena crne rase, 10% u žena Južne Amerike, bijele rase 8% i u skupini „ostalih“, misleći predominantno na Azijatkinje, 13% (12). Osim što se miomi najučestalije javljaju u žena crne rase, u njih je zabilježeno i učestalije multiplo javljanje, veći miomi, teža simptomatologija te ranije indicirana histerektomija i miomektomija u odnosu na žene bijele rase (16).

3.3 NASLJEDE

Usporedivši pacijentice s pozitivnom obiteljskom anamnezom mioma i one bez, Uimari i sur. su došli do zaključka da pacijentice s negativnom obiteljskom anamnezom imaju jedan veći miom, dok one s pozitivnom obiteljskom anamnezom najčešće imaju multiple (4 ili više) i manje miome. Istim tim pacijenticama su miomi otkriveni u ranijoj dobi (47).

Poznate su i određene somatske mutacije vezane uz nastanak mioma. To su mutacije gena za MED12 (engl. mediator complex subunit 12) i HMGA2 (engl. high-mobility group AT-hook 2) (20).

3.4 REPRODUKTIVNI FAKTORI

Rizik nastanka mioma smanjuje se s kasnijim nastupom menarhe, dužim trajanjem menstruacijskog ciklusa, paritetom, kraćim razmacima između dva poroda i dojenjem. Smanjen rizik s kasnijim nastupom menarhe i dužim trajanjem ciklusa povezuje se sa dugoročno smanjenom izloženosti endogenim hormonima. Slično objašnjenje bi vrijedilo i za dojenje, gdje dolazi do inhibicije endogenih hormona jajnika i posljedično amenoreje (45).

Zanimljivo, u afroameričkih žena, dojenje nije djelovalo protektivno u razvoju mioma (53).

Iako trudnoća potiče rast mioma, kao objašnjenje za smanjeni rizik njihova nastanka navodi se postpartalna involucija maternice što dovodi do njene remodelacije i nestanka mioma (1).

3.5 HORMONI

3.5.1 ENDOGENI HORMONI

Miomi su hormon-ovisni tumori, što dokazuje činjenica da nastaju isključivo u reproduktivnom razdoblju žene. Smatra se da estrogen ima ključnu ulogu u njihovom rastu, ali sve više istraživanja potvrđuje i ulogu progesterona, koji djeluje sinergistički s estrogenom u poticanju tumorskog rasta (53). Svemu navedenom u prilog ide činjenica da se u liječenju mioma koriste selektivni modulatori progesteronskih receptora (SPRM), kao što je ulipristal acetat. Iako govorimo da rast mioma ovisi primarno o estrogenu, njegov rast je moguć i kad su razine estrogena niske. Pretpostavlja se da je uzrok tome pretvorba androgenih hormona jajnika i nadbubrežne žlijezde pomoću enzima aromataze koji se može naći u stanicama mioma (17).

Rizik nastanka mioma veže se također uz povišene razine luteinizirajućeg hormona (LH), što je vidljivo u sindromu policističnih jajnika (PCOS). Dokazan je 65% veći rizik nastanka mioma u žena s PCOS-om (55).

3.5.2 EGZOGENI HORMONI

Ne postoje jasni dokazi koji povezuju uzimanje oralne hormonske kontracepcije s rizikom nastanka mioma. Zabilježen je smanjeni rizik za njihov nastanak kod korištenja samo progesteronskih preparata, vjerojatno zbog smanjene ekspresije estrogenskih receptora u

stanicama mioma (54). Neke studije čak pokazuju njihovu korist u liječenju simptomatskih mioma. Pokazali su se korisnima u smanjenju obilnosti krvarenja, a da pritom nisu utjecali na rast mioma (37).

Postmenopauzalne žene na hormonskom nadomjesnom liječenju, bilo da primaju samo estrogene ili kombiniranu terapiju, imaju veći rizik rasta mioma (53).

3.6 PRETILOST

Neke studije vežu povećani rizik nastanka mioma s debljinom i dijabetesom. Potonje se objašnjava učinkom povećane inzulinske rezistencije, povišenih razina IGF-1 i androgenih hormona. Povišena razina androgena dovodi do njihove pretvorbe u estrogen uz pomoć enzima aromataze u masnim stanicama te smanjenja razine SHBG (engl. sex hormone-binding globulin), što za posljedicu ima povišenu razinu cirkulirajućih estrogena (32).

3.7 PREHRAMBENE NAVIKE I STIL ŽIVOTA

Smanjeni rizik za nastanak mioma pronađen je kod žena čija je prehrana bogata voćem i povrćem, posebice voćem iz roda citrusa (56).

Brojne studije su pokušale pronaći poveznicu između rizika nastanka mioma i stresa te konzumacije mliječnih proizvoda, crvenog mesa, alkohola, kofeina i cigareta, ali nema jedinstvenih rezultata.

Što se tiče fizičke aktivnosti, zamijećena je manja incidencija u žena koje su fizički aktivne i imaju normalnu tjelesnu težinu, što ide u prilog teoriji pretilosti (32).

3.8 UTJECAJ OKOLIŠA

Studija provedena među ženama koje su preživjele atomsku eksploziju, pokazala je povezanost zračenja i višeg rizika za nastanak mioma koji je ovisan o dozi (18).

4 SIMPTOMI

Pacijentice su u najvećem broju asimptomatske, a pojavnost simptoma (35-50% slučajeva) ovisit će o lokaciji, veličini i broju mioma. Simptomi mogu biti u vidu nenormalnog menstrualnog krvarenja (produženo i/ili obilno), osjećaja pritiska i boli, učestalog mokrenja i otežanog pražnjenja mokraćnog mjehura, konstipacije, boli u nogama ili leđima te neplodnosti. Veličina mioma ne određuje nužno jačinu simptoma.

4.1 NENORMALNO MENSTRUALNO KRVARENJE

Studija koju su proveli Zimmermann i sur. pokazala je da skoro 60% žena ima obilno menstrualno krvarenje, a 37% njih i produljeno. Nadalje, učestalije je intermenstrualno krvarenje (33%), iako ih miomi općenito ne uzrokuju. Zabilježeni su i menstrualni ciklusi kraći od 24 dana (15%) (61). Krvarenje može sekundarno uzrokovati sideropeničnu anemiju.

Moguće teorije koje objašnjavaju nenormalna krvarenja uzrokovana miomima uključuju proširenje vena uslijed mehaničke kompresije tumorskom masom i promijenjenu funkciju i ekspresiju vazoaktivnih faktora mioma. Razni faktori rasta povezani s miomima povećavaju vaskularnu proliferaciju i potiču angiogenezu (32).

4.2 BOL I PRITISAK

Bol se može javiti kao posljedica naglog rasta tumora, koji svojom veličinom pritišće okolne strukture, ili degeneracije. Veliki miomi uslijed pritiska na živce zdjelice mogu izazvati bol u donjem dijelu trbuha i leđa sa širenjem u noge. Degeneracijske promjene, koje su prethodno navedene u uvodnom dijelu, mogu dovesti do ishemije i slike akutnog abdomena. Slično može uzrokovati i torzija mioma na peteljci.

Osjećaj napetosti nastaje uslijed pritiska mioma na okolne strukture smještene u maloj zdjelici. Učestalo i otežano mokrenje, osjećaj nepotpunog pražnjenja mokraćnog mjehura ili u najtežem slučaju hidronefroza najčešće su uzrokovani miomima koji rastu na prednjoj stijenci maternice. Pritisak mioma stražnje stijenke maternice na debelo crijevo može dovesti do opstipacije. Veliki tumori mogu dovesti i do pritiska na venski sustav male zdjelice i kao posljedicu vensku stazu donjih ekstremiteta.

Rijetko, miomi mogu nastati izvan maternice. Takvi vanmaternični miomi se prezentiraju slikom akutne boli uslijed ileusa, jakog intraabdominalnog krvarenja ili torzije (2).

4.3 NEPLODNOST I POROĐAJNE KOMPLIKACIJE

Miomi mogu utjecati na plodnost preko nekoliko mehanizama, uključujući anatomske promjene šupljine maternice s promjenama endometrija, funkcionalne promjene koje uključuju povećanu kontraktilnost maternice i nesrazmjer krvne opskrbe miometrija i endometrija te promjene lokalnog hormonalnog miljea i parakrine signalizacije koje mogu dovesti do otežanog transporta gamete i implantacije blastociste (8).

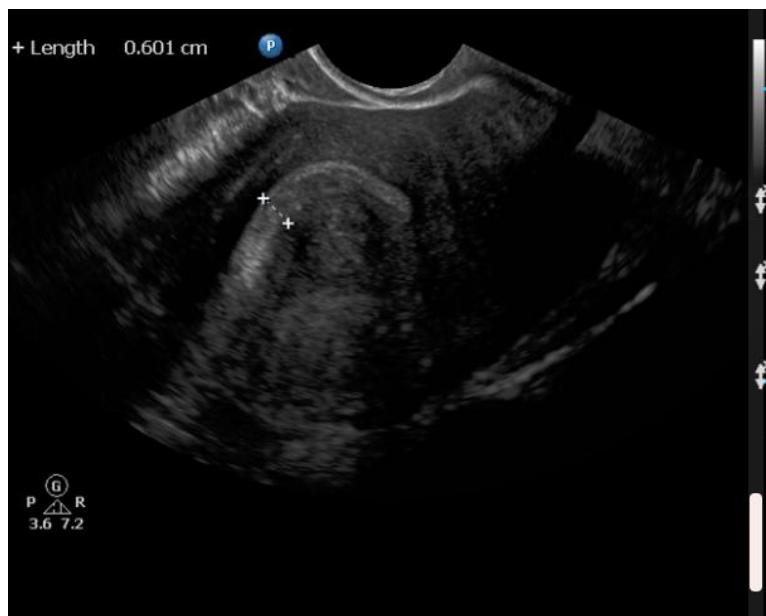Od porođajnih komplikacija uz miome se veže preuranjeni porod, porod carskim rezom i prezentacija zatkom. Također, novorođenčad je manje porođajne težine. Nedavno su Blitz i sur. zamijetili veću incidenciju kratkog vrata maternice tijekom trudnoće u trudnica s miomima (4).

5 DIJAGNOZA

U pacijentica u kojih je na temelju anamnestičkih podataka suspektan miom maternice, a bimanualnim pregledom uočena uvećana i bolna maternica nepravilne konture uz prisutnost mase, učinit će se ultrazvuk. Ultrazvuk (najčešće transvaginalni) je zlatni standard u potvrđivanju dijagnoze zbog široke dostupnosti i prihvatljive cijene. Sonohisterografija, postupak u kojemu se injicira fiziološka otopina u šupljinu maternice, omogućuje preciznije lociranje mioma. Miomi se ultrazvučno najčešće prikazuju kao simetrične, dobro ograničene, hipoehogene mase unutar kojih mogu biti prisutna hiperehogena područja kalcifikacije i krvarenja te anehogena područja cistične degeneracije.

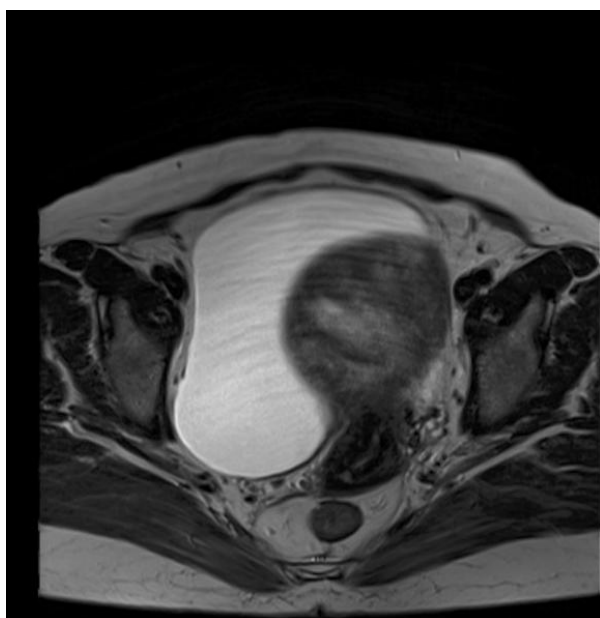
Histeroskopija može biti korisna u razlikovanju submukoznih mioma ili velikih endometrijskih polipa. Dijagnostička histeroskopija se smatra više nadopunom u slučaju kad je indicirana miomektomija.

MR pruža informacije o broju, veličini, vaskularizaciji i položaju mioma s obzirom na slojeve maternice. Nalaz MR-a može ukazivati na mogućnost postojanja sarkoma, ali ga ne može definitivno potvrditi. Također pomaže u razlikovanju mioma od adenomioze.

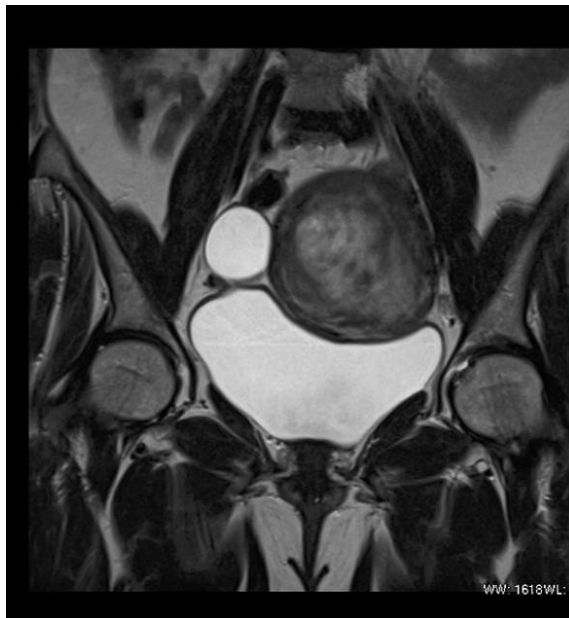

Slika 6. UZV prikaz submukoznog mioma (označeno križićima). Miomi se ultrazvučno najčešće prikazuju kao simetrične, dobro ograničene, hipoehogene mase unutar kojih mogu biti prisutna hiperehogena područja kalcifikacije i krvarenja te anehogena područja cistične degeneracije. Preuzeto s <https://radiopaedia.org/cases/submucosal-fibroid?lang=us>.

A.



B.



Slika 7. Prikaz intramuralnog mioma na MR-u. Pretraga omogućuje bolji uvid u položaj mioma u odnosu na maternicu. **A.** Aksijalni T2 prikaz. **B.** T2 prikaz u koronarnoj ravnini. Preuzeto s <https://radiopaedia.org/cases/intramural-fibroid-on-mri?lang=us>.

6 LIJEČENJE

Većina mioma je asimptomatska i neće zahtijevati liječenje, no ukoliko uzrokuju probleme odluka o načinu liječenja mora biti individualizirana. Odabir načina liječenja ovisit će o simptomatologiji, dobi, veličini i smještaju mioma, želji pacijentice za očuvanjem reproduktivne sposobnosti i dostupnosti terapije (48). Simptomatski miomi se mogu liječiti medikamentno, kirurški ili kombiniranim pristupom.

6.1 MEDIKAMENTNO LIJEČENJE

U prošlosti su se kombinirani oralni kontraceptivi smatrali rizičnim faktorom, no studije su pokazale njihovu dobrobit u smanjenju obilnih krvarenja u pacijentica s miomima, a da pritom nisu utjecali na njihov rast (48).

Vrlo često korišteni oralni progestageni, kao što su medroksiprogesteron acetat i linestrenol, prema nekim mišljenjima nisu preporučivi za korištenje u liječenju simptoma uzrokovanih miomima. Kao i kombinirani oralni hormonski kontraceptivi smanjuju obilna krvarenja, ali uz to smanjuju i veličinu mioma. Manjak visoko kvalitetnih dokaza o učinkovitosti progestagena i povezanost s pojačanom mitotičkom aktivnošću stanica ih ne čini prvim izborom u liječenju (38).

Lokalno primijenjeni progestageni u obliku intrauterinog uložka (IUS-levonorgestrel) su se pokazali učinkovitim rješenjem u žena s obilnim i bolnim krvarenjima. Prednost lokalne primjene je uklanjanje sistemskih učinaka i prisutnost minimalnih nuspojava. Jednom postavljeni uložak će otpuštati progestagene do 5 godina (38).

GnRH agonisti su sintetski peptidi strukturom nalik endogenom GnRH, ali su potentniji i imaju duži poluvijek života. Njihovom kontinuiranom primjenom dolazi do početnog povišenja razine LH i FSH (tzv. "flare effect"), nakon čega slijedi „down“ regulacija receptora – stanje često nazivano „pseudomenopauzom“. Hipoestrogeno stanje doprinosi smanjenju veličine mioma. Nuspojave izazvane dugotrajnom primjenom GnRH agonista, kao što su valunzi, atrofijski vaginitis i smanjenje gustoće kostiju, ograničile su njihovu uporabu na adjuvantnu terapiju prije kirurškog zahvata u svrhu smanjenja tumorske mase (31).

GnRH antagonisti, za razliku od agonista, imaju početak djelovanja odmah po primjeni. Zbog brzog nastupa djelovanja i zaobilaženja početnog povišenja FSH i LH („flare effect“), pacijentice prije osjete poboljšanje i nestanak simptoma.

Selektivni modulatori progesteronskih receptora (SPRM) djeluju kao agonisti, antagonisti ili parcijalni agonisti progesteronskih receptora. PEARL studije su pokazala da primjena ulipristal acetata smanjuje krvarenje i bol za >80%, a veličinu mioma za približno 60%. Ovi rezultati čine UPA pogodnim za preoperativno liječenje, ali i za isključivo medikamentno liječenje mioma s izbjegavanjem operativnog zahvata.

Selektivni modulatori estrogenskih receptora (SERM), primarno korišteni u liječenju karcinoma dojke s pozitivnim estrogenskim receptorima, su pokazali određene učinke u liječenju simptomatskih mioma, ali njihova korisnost u odnosu na nuspojave je upitna (57).

Visoka razina aktivnosti enzima aromataze u tkivu mioma pridonosi povišenju razine estrogena koji djeluju pozitivno na njihov rast. Posebno je razlika značajna u žena crne rase, kod kojih je prevalencija mioma viša (15). Ova činjenica je dovela do korištenja inhibitora aromataze u svrhu medikamentnog liječenja mioma. Kao i GnRH analozi, smanjuju veličinu tumora i dovode do otklanjanja simptoma (13).

6.2 OPERATIVNO LIJEČENJE

Histerektomija, kao najradikalniji i najučinkovitiji oblik liječenja, indicirana je u žena sa simptomatskim miomima koje su rodile, koje ne odgovaraju na drugu terapiju ili u kojih postoji malignitet ili sumnja na malignitet. Zahvat se može izvesti abdominalnim, laparoskopskim ili vaginalnim putem, ovisno o iskustvu i načinu rada operatera i karakteristikama mioma.

Miomektomija, manje invazivna alternativa histerektomiji, indicirana je u žena koje žele roditi, a miomi im stvaraju probleme u vidu obilnog menstrualnog krvarenja, boli, pritiska u zdjelici ili neplodnosti. U odnosu na histerektomiju zabilježen je veći rizik intraoperativnog gubitka krvi i dužeg trajanja operativnog zahvata. Nedostatak miomektomije je i taj što će 10% žena zahtijevati histerektomiju u roku 5-10 godina nakon prvotne miomektomije zbog rekurentnih mioma (11). Ovisno o smještaju i veličini mioma, razlikujemo vaginalni, histeroskopski, laparoskopski i abdominalni pristup. Najpoštedniji pristup je histeroskopski. Korištenjem cervikalnog kanala kao ulazne točke ne stvaraju se

rezovi, a posljedično ni ožiljci. U žena u kojih su miomi uzrokovali probleme vezane uz reprodukciju, zabilježeno je 17% do 77% postoperativnih trudnoća (9). Nakon laparoscopske miomektomije, studije izvještavaju o različitim postocima postoperativnih trudnoća – od 49% (10) do 57% (40). Usporedbom abdominalnog i laparoscopskog pristupa nije zabilježena značajna razlika u postoperativnoj stopi trudnoća, kao ni opstetričkih ni perinatalnih ishoda (23).

Laparoscopska kriomioliza i termokoagulacija imaju za cilj smanjiti krvnu opskrbu te uzrokujući hijalinu degeneraciju mioma, smanjiti njegovu veličinu. Nedostatak je nemogućnost patohistološke dijagnostike.

6.3 NOVIJE METODE LIJEČENJA

Embolizacija uterine arterije (UAE) je prvotno uvedena s ciljem liječenja žena koje žele sačuvati maternicu. Iako djelotvorno uklanja simptome, postoji visoki rizik reoperacije – 15-20% nakon uspješne embolizacije i do 50% nakon nepotpune (19). Uspoređujući UAE i miomektomiju, kirurško uklanjanje mioma imalo je veće ishode trudnoće, poroda i manju incidenciju pobačaja (21).

Vaginalna okluzija uterine arterije dovodi do smanjenja veličine mioma i smanjenja simptoma, ali se ne preporuča ženama koje žele roditi u budućnosti.

Terapija visokofrekventnom magnetskom rezonancijom i usmjerenim ultrazvukom se svodi na termoablaciju koja koristi MR za vizualizaciju mioma, a usmjerenu UZV energiju za koagulaciju tkiva i nekrozu. Clark i sur. su izvijestili da je od postupka do trudnoće prošlo oko 8,2 mjeseci. Trudnoće su većinski bile terminske s prosječnom porođajnom težinom novorođenčeta od 3273 grama (6).

7 MIOMI I NEPLODNOST

Miomi su nađeni u 5-10% žena koje imaju problema s neplodnošću. Kad se isključe svi drugi uzroci neplodnosti, tek je u 1-2% njih neplodnost uzrokovana isključivo postojanjem mioma. Vjeruje se da miomi interferiraju sa migracijom spermija, transportom jajne stanice i implantacijom embrija. Neki od mogućih patofizioloških mehanizama su sljedeći:

- Mijenjanje šupljine maternice može kompromitirati implantaciju embrija
- Fibroidno promijenjena maternica može interferirati s migracijom spermija
- Promijenjena kontraktilnost maternice
- Neadekvatna krvna opskrba endometrija i miometrija
- Zadržana menstrualna krv može utjecati na migraciju spermija i implantaciju embrija
- Lokalni upalni procesi mijenjaju endometrijski milje
- Histološke promjene endometrija uslijed mioma
- Abnormalnosti staničnog metabolizma kalcija
- Globalno smanjena ekspresija HOX gena u endometriju (a ne samo u dijelu koji zahvaća miom)

Neadekvatna krvna opskrba

Smanjena mogućnost implantacije embrija leži i u neadekvatnoj krvnoj opskrbi endometrija i miometrija. PDGF (engl. platelet-derived growth factor) i bFGF (engl. basic fibroblast growth factor) su dva važna angiogenetska faktora rasta uključena u patogenetski mehanizam nastanka mioma. Njihova ekspresija je puno viša u tkivu mioma nego u normalnom miometriju. Posljedično dolazi do nastanka abnormalnih krvnih žila, što izravno utječe na samu implantaciju oplodene jajne stanice (14). Uslijed deformacije maternice, može doći i do zadržavanja menstrualne krvi koja čini dodatnu prepreku za kretanje spermija i implantaciju.

Proupalno djelovanje mioma

Lokalno potaknuti upalni procesi, koji se ponajviše vežu uz prisutnost submukoznih mioma, dovode do nepovoljnih uvjeta u endometriju. Upalno promijenjeni endometrij može

dovesti i do ožiljkavanja koje će još dodatno nepovoljno utjecati na plodnost (14). Ožiljci kao tzv. *locus minoris resistenciae* mogu dovesti do ruptur uterusa tijekom trudnoće.

Miomi prekomjerno ekspimiraju TGF β (engl. transforming factor β) koji igra ključnu ulogu u procesima rasta i morfogeneze. Regulira proliferaciju, diferencijaciju, stvaranje i migraciju vanstaničnog matriksa. Vjeruje se da u normalnim uvjetima TGF β 1 potpomaže urastanje trofoblasta u endometriju tijekom implantacije. No, u promijenjenim uvjetima pojačane ekspresije dovodi do negativnog utjecaja na interakciju između embrija i maternice tijekom implantacije.

Utjecaj mioma na endometriju

Jedan od ključnih čimbenika utjecaja mioma je njegov utjecaj na podležeci endometriju. Taj utjecaj je to veći, što je tumor bliže šupljini maternice. Histološki je dokazana atrofija endometrija, prisutnost ulceracija, promjena žlijezda endometrija (cistična glandularna hiperplazija), polipoza i proširenje venula endometrija (51). Sve to odgovara kroničnim promjenama endometrija.

Promijenjena kontraktilnost maternice

Istraživanja rađena na mikroskopskom promatranju ultrastrukture miocita pokazala su abnormalnosti staničnog metabolizma kalcija. Normalno, ulaskom kalcija unutar stanice glatkog mišića dolazi do kontrakcije. No, u tako promijenjenom tkivu miometrija poremećen je mehanizam regulacije kalcija čime se prekomjerno povećava njegova unutarstanična koncentracija dovodeći do poremećaja kontrakcije miometrija. Takve kontrakcije, koje nisu isključivo posljedica mehaničkog pritiska mioma, doprinose otežanoj implantaciji embrija (34). Pokazano je da transport spermija i očuvanje rane trudnoće ovise o smjeru i učestalosti kontrakcija. Normalne kontrakcije su cikličke, frekvencije oko 1-2 puta u minuti, s vrhuncem u periovulacijskom periodu (14). Naravno, kontraktilnost je promijenjena i uslijed mehaničkog pritiska koji dovodi do promjene šupljine maternice i otežane progresije spermija do jajne stanice.

Smanjena ekspresija HOX gena

Korištenjem molekularnih markera osjetljivosti endometrija, pronađena je smanjena ekspresija HOX gena. HOX geni su ključni za točan kраниокаудални prostorni raspored segmenata embrija. Ekspresija gena je smanjena u cijelom endometriju, a ne samo u području koje pokriva miom. Posebno je istražen HOXA10, zadužen za formiranje maternice tijekom embrionalnog razvoja. Njegova ekspresija je promjenjiva, ovisno koji dio menstrualnog ciklusa promatramo. Najveći skok u ekspresiji HOXA10 gena se bilježi u vrijeme implantacije blastociste. Submukozni miomi su najviše vezani uz globalno smanjenu ekspresiju, što i odgovara njihovom najvećem utjecaju na reprodukciju (14).

Lokacija mioma

Najbolje proučeni čimbenik neplodnosti kojeg vežemo uz miome je njihova lokacija. Miomi smješteni u blizini vrata maternice ili ušća jajovoda otežavaju pristup spermija jajnoj stanici. Navedene lokacije su presudne za proces oplodnje – vrat maternice kao ulazno mjesto spermiju, a ušće jajovoda za dolazak i spajanje s jajnom stanicom (34).

Submukozno smješteni miomi imaju najveći negativni utjecaj na plodnost djelujući preko prethodno nabrojanih mehanizama. Njihov značaj je vidljiv i iz nove FIGO klasifikacije gdje je dodatno naglašeno kako se miomi dijele na submukozne (bitno razgraničiti radi li se o miomu na peteljci koji u potpunosti protrudira u šupljinu maternice, o sesilnom koji zahvaća više ili manje od 50% miometrija) i ostale. Žene sa submukoznim miomima imaju nižu stopu kliničkih trudnoća, implantacije i iznesene trudnoće u odnosu na žene koje nemaju miome. Pritts i sur. navode kako žene podvrgnute postupcima IVF-a, kao i za one koje spontano zatrudne, imaju manji postotak implantacije i kliničke trudnoće (33). Nakon miomektomije dolazi do značajnog porasta stope začeca. Od svih pacijentica koje su podvrgnute miomektomiji zbog neplodnosti, polovica njih u konačnici zatrudni (7). Utjecaj je značajan i na ishod trudnoće, stopu živorođene djece i spontanih pobačaja.

Što se tiče utjecaja intramuralno smještenih mioma, ne postoji jednoglasno mišljenje. Isto tako ne postoji ni jednoglasno mišljenje oko pitanja treba li uopće intervenirati u slučaju postojanja asimptomatskog intramuralnog mioma. Zepiridis i sur. navode kako intramuralni miomi koji deformiraju šupljinu maternice ili oni veći od 4 cm, a bez deformacije, imaju negativan utjecaj na reprodukciju (60). Yoshino i sur. su proučavali utjecaj pojačanih

kontrakcija maternice i postojanja intramuralnog mioma. Ispitanice su podijelili u dvije skupine - jedna s normalnim i druga s pojačanim (abnormalnim) kontrakcijama maternice. Pokazali su kako abnormalne kontrakcije maternice u prisutnosti intramuralnog mioma mogu smanjiti postotak trudnoća (59). Yan i sur. su dokazali učinak intramuralnih mioma koji ne deformiraju šupljinu maternice na smanjen broj živorođene djece (58). Osim svega navedenog, važna je i točna lokacija intramuralnog mioma. Nepovoljniji su oni smješteni blizu jajovoda i vrata maternice jer izravno ometaju migraciju spermija na putu do jajne stanice.

Subserozni miomi, bilo sesilni ili na peteljci, s promjenom ili bez promjena vanjske stijenke maternice, nemaju utjecaja na plodnost. U prilog tomu govori i činjenica kako nije zabilježen nikakav pozitivan učinak na plodnost nakon miomektomije. Zbog toga se njihovo liječenje u sklopu liječenja neplodnosti ne preporuča.

Utjecaj pseudokapsule mioma na neplodnost

U novije vrijeme se sve više pažnje posvećuje proučavanju pseudokapsule mioma i njezine povezanosti s neplodnošću. Ultrazvučnim i histološkim mjerenjima uočeno je da submukozni miomi imaju deblju pseudokapsulu u odnosu na intramuralne i subserozne. Tinelli i sur. u svom istraživanju pretpostavljaju netumorsko podrijetlo pseudokapsule kao strukture koja štiti zdravo tkivo maternice i potpomaže regeneracijske procese tkiva (46). Otkrili su mutaciju gena MED12 (engl. Mediator Complex Subunit 12) u tumorskom tkivu. MED12 gen kodira za komponentu medijatorskog kompleksa, koja djeluje kao transkripcijski faktor i zaslužna je za gensku regulaciju. S druge strane, genomski profil pseudokapsule odgovara zdravom tkivu miometrija. Imajući to na umu, potrebno je poštediti kapsulu prilikom miomektomije. Kao najbolja metoda pokazala se „cold loop“ miomektomija, gdje je moguće poštedom kapsule mioma ne ugroziti integritet zdravog miometrija. Ovim načinom se smanjuje broj postoperativnih komplikacija, ponajviše postkirurških priraslica. Njihov negativan utjecaj očituje se u smanjenju plodnosti i višom incidencijom ruputre maternice (22).

8 MIOMI I SPONTANI POBAČAJ

Stavovi oko utjecaja mioma na stopu spontanijh pobačaja su podijeljeni. Mogući podležeći patološki mehanizmi putem kojih miomi dovode do spontanijh pobačaja uključuju abnormalnu placentaciju, neadekvatnu krvnu opskrbu te mehaničke i biokemijske učinke.

Pritts i sur. u svom su članku pokazali povećani rizik spontanijh pobačaja u žena s miomima u odnosu na one bez. Gledajući lokaciju mioma, žene sa submukoznim i intramuralnim miomima imaju veću stopu pobačaja, dok subserozni miomi nemaju većeg utjecaja. Važan je i položaj mioma u odnosu na posteljicu. Tumor može svojim položajem ugroziti integritet posteljice dovodeći do neadekvatne krvne opskrbe te potpomognuti abrupciju. Isto tako rizično djeluje i broj mioma, pa će žene koje imaju više od jednog mioma imati veći rizik spontanijh pobačaja (27).

S druge strane, velika metaanaliza objavljena 2017. godine u časopisu *Obstetrics & Gynecology* u potpunosti opovrgava povezanost između mioma i spontanijh pobačaja. Prisutnost mioma, kao ni lokacija, broj ili veličina nemaju utjecaja na stopu spontanijh pobačaja. Tako značajno odstupanje rezultata nastalo je jer prijašnje studije nisu uzimale u obzir utjecaj čimbenika zabune poput godina i rase, što je dosta utjecalo na konačni rezultat studije (42).

9 MIOMI I OPSTETRIČKE KOMPLIKACIJE

Prevalencija mioma tijekom trudnoće je oko 12%. Uvriježeno je mišljenje kako miomi rastu tijekom trudnoće zbog povišene koncentracije cirkulirajućih estrogena, no nedavne studije su pokazale kako njihova veličina nije narasla, već se u nekih trudnica i smanjila (25). Do rasta, ukoliko dođe, dolazi najviše u prvom trimestru i to u mioma > 5 cm.

Opstetričke komplikacije koje se vežu uz miome su bol, preuranjeni porod, abrupcija placente, malprezentacija i postpartalno krvarenje.

Neki autori smatraju da uzrok preuranjenom porodu može biti smanjena elastičnost maternice, dok su drugi mišljenja kako povećane koncentracije oksitocina u tkivu tumora dovode do pojačane kontraktilnosti. Osim oksitocina, na kontraktilnost može utjecati i poremećeni stanični metabolizam kalcija, uslijed čega dolazi do povećanja njegove unutarstanične koncentracije. Abrupcija placente je usko vezana uz lokaciju mioma. Pod

povećanim su rizikom žene s retroplacentarno smještenim miomom koji potencijalno smanjuje perfuziju placente. Malprezentacija je uvjetovana veličinom mioma. Najčešće se tu radi o prezentaciji zatkom, koja može zakomplicirati tijek porođaja. Miomi povećavaju rizik od postpartalnog krvarenja i posljedičnog hipovolemijskog šoka. Uzrok povišenom riziku je poremećaj kontraktilnosti maternice.

Miomi mogu uzrokovati snažnu bol tijekom trudnoće uslijed crvene degeneracije (karakteristična za trudnoću). Do nje najčešće dolazi pred kraj trudnoće i osim boli može biti popraćena vrućicom, mučninom, povraćanjem i leukocitozom. Približno 5-15% žena s miomima će zahtijevati hospitalizaciju tijekom trudnoće zbog kontrole boli. Rizik za hospitalizaciju se povećava s veličinom mioma većom od 5 cm.

Kako se bol vrlo učinkovito kontrolira s nesteroidnim protupalnim lijekovima, najvjerojatniji mehanizam nastanka boli je oslobađanje prostaglandina tijekom crvene degeneracije (7).

Žene s miomima imaju znatno povećanu stopu završetka porođaja carskim rezom. U pozadini toga najčešće stoji malprezentacija ploda, a rjeđe neadekvatna kontrakcija maternice i abrupcija placente. Smještaj mioma u donjem uterinom segmentu osobito povećava stopu carskog reza. Iako je rizik za carski rez veći u žena s miomima, svejedno je očekivani broj vaginalnih porođaja visok te se nipošto ne preporuča rutinski savjetovati žene da rađaju carskim rezom (51).

U žena koje su prethodno bile podvrgnute miomektomiji i nakon nje zatrudnjele, postoji opasnost od ruptуре maternice na mjestu postoperativnog ožiljka. Što je tumor više urastao u miometriju, to je veći rizik od ruptуре maternice. Preporuka je odgoditi trudnoću za godinu dana nakon miomektomije i prakticirati zaštićene spolne odnose (51).

Povećana incidencija preeklampsije pripisuje se abnormalnom urastanju trofoblasta uslijed multiplih mioma, što dovodi do neadekvatne uteroplacentarne krvne opskrbe i predispozicije za razvoj preeklampsije (35).

Tablica 1. Komplikacije vezane uz miome tijekom trudnoće. Prilagođeno prema Ouyang DW., Economy KE. i Norwitz ER. Obstetric complications of fibroids (2006).

<p><i>ANTEPARTALNE KOMPLIKACIJE</i></p> <p>Abrupcija placente Bol DIK IUGR Malprezentacija Spontani pobačaj Prijeteći pobačaj Prijevremeni porod Prijevremena ruptura membrana Preeklampsija Radikulopatija</p>
<p><i>INTRAPARTALNE/POSTPARTALNE KOMPLIKACIJE</i></p> <p>Otežani porod Carski rez Postpartalno krvarenje Postpartalna sepsa Zaostala posteljica</p>
<p><i>FETALNE KOMPLIKACIJE</i></p> <p>Smanjeni Apgar Fetalne anomalije Anomalije udova Deformiteti glave Kongenitalni tortikolis</p>

10 ISHODI IVF-A

Metode potpomognute oplodnje zaobilaze prirodni transport spermija do jajne stanice u maternici te će glavni problem u pacijentica koje su podvrgnute IVF/ICSI biti implantacija embrija.

Submukozni i intramuralni miomi koji zahvaćaju šupljinu maternice su povezani sa smanjenom stopom trudnoća nakon IVF tretmana. Studije su pokazale da je ishod IVF tretmana nakon prethodne miomektomije značajno bolji (44). Intramuralni miomi koji su manji od 4 cm i subserozni ne pokazuju značajan utjecaj na ishod IVF-a te nema potrebe za intervencijama prije samog tretmana (28).

Kad se radi o miomima koji ne zahvaćaju šupljinu maternice, studije su pokazale oprečne rezultate. Sunkara i sur. su u svojoj metaanalizi pokazali da prisutnost mioma koji ne zahvaćaju šupljinu maternice smanjuje stopu trudnoće za 15% po IVF ciklusu u odnosu na žene koje nemaju miome (43). S druge strane, Somigliana i sur. u svojoj prospektivnoj slučaj-kontrola studiji nisu uspjeli dokazati tu povezanost (39).

U asimptomatskih pacijentica koje imaju miome manje od 5 cm koji ne zahvaćaju šupljinu maternice, nema utjecaja na ishod IVF postupka. Takve pacijentice ne treba podvrgavati miomektomiji, osim ukoliko se radi o višestrukim neuspjelim IVF tretmanima i ponavljanim opstetričkim komplikacijama koje se vežu uz miome (39).

Teško je odrediti koja je točno mjera veličine ta koja čini razliku, pa će neki autori navoditi 5 cm velike miome, dok drugi 4 cm. Sve te granične vrijednosti su uistinu blizu te se može govoriti više o približnoj, nego o specifično određenoj graničnoj vrijednosti. Vimercati i sur. su dokazali da žene s miomima većim od 4 cm zahtijevaju više ciklusa IVF tretmana kako bi postigle uspješnu trudnoću (49).

11 ZAKLJUČAK

Miomi su najčešći dobroćudni tumori maternice u žena reproduktivne dobi, posebice u Afroamerikanki, gdje će čak 70% njih imati barem jedan miom do 50. godine. Iako je njihova pojavnost učestala, rijetko zadaju simptome. Prezentiraju se kao nenormalno menstrualno krvarenje, bol, pritisak u zdjelici, a u rijetkim slučajevima mogu dovesti do neplodnosti ili porođajnih komplikacija.

Miomi čine tek 1-2% primarnih uzroka neplodnosti u žena reproduktivne dobi. Dovodeći do anatomskih, funkcionalnih i hormonalnih promjena smanjuju mogućnost začeća. Najveći utjecaj ovdje ima lokacija mioma. Tako će najviše poteškoća u vidu reprodukcije zadavati oni smješteni submukozno. Ishod IVF tretmana nakon miomektomije submukoznih i intramuralnih mioma koji zahvaćaju šupljinu maternice je značajno bolji.

Dvojako je mišljenje oko njihova utjecaja na stopu spontanih pobačaja, gdje neki stručnjaci govore kako žene sa submukoznim i intramuralno smještenim miomima imaju veću stopu, dok drugi u potpunosti opovrgavaju njihov utjecaj. Iako će najveći broj žena s miomima imati uredan porod, mogu dovesti do raznih porođajnih komplikacija. Najčešće ih vežemo uz preuranjeni porod, abrupciju placente, malprezentaciju i postpartalno krvarenje. Miomi mogu uzrokovati snažnu bol tijekom trudnoće te će 5-15% žena zahtijevati hospitalizaciju.

Miomektomija poboljšava ishod začeća u žena sa submukoznim i intramuralnim miomima. Metoda je izbora u liječenju žena koje još žele roditi. Za žene koje više ne žele roditi, a miomi im zadaju poteškoće, najučinkovitiji način liječenja je histerektomija. Postoje i razne medikamente metode liječenja, gdje se danas najviše primjenjuju selektivni modulatori progesteronskih receptora (SPRM), kao što je ulipristal acetat. Novije metode liječenja, poput embolizacije uterine arterije ili terapije visokofrekventnom magnetskom rezonancijom i usmjerenim ultrazvukom su se pokazale učinkovite u liječenju simptomatskih mioma, ali nisu preporučene za žene koje žele roditi u budućnosti.

Postoji puno studija o utjecaju mioma na reprodukciju, ali jedinstvenog mišljenja oko svih potencijalnih učinaka nema. Postotak žena u kojih je miom jedini uzrok neplodnosti je malen, te je to jedna od prepreka u donošenju jedinstvenog zaključka. Razne su pretpostavke o mogućim mehanizmima njihovog djelovanja, utjecaju na začeće, porod, umjetnu oplodnju, no koliko je od toga uistinu zasluga isključivo mioma, a koliko još nekih drugih čimbenika, teško je reći.

12 ZAHVALA

Zahvaljujem se svojoj mentorici prof. dr. sc. Marini Šprem Goldštajn na pomoći i usmjeravanju u pisanju ovog rada.

Zahvaljujem članovima povjerenstva na evaluaciji ovog diplomskog rada.

Hvala mojoj obitelji, prijateljima i Vedranu na potpori tijekom cijelog školovanja.

Posebno zahvaljujem mojim roditeljima Anici i Zrinku bez kojih sve ovo ne bi bilo moguće.

13 POPIS LITERATURE

1. Baird DD., Dunson DB. Why is parity protective for uterine fibroids? *Epidemiology* 2003; 4(2): 247-50
2. Bajis R., Eloundou G. Unusual Case of a Torted Mesenteric Fibroid. *Case Reports from Obstetrics and Gynecology* 2018;
3. Baldwin A., Hjelde N., Goumalatosu C., Myers G. *Oxford Handbook of clinical specialties*, 10th edition. New York: Oxford University Press Inc. 2016; str. 276-7
4. Blitz MJ., Rochelson B., Augustine S., Greenberg M., Sison CP., Vohra N. Uterine fibroids at routine second-trimester ultrasound survey and risk of sonographic short cervix. *Journal of Maternal-Fetal and Neonatal Medicine* 2016; 29(21): 3454–60
5. Buja ML., Krueger GRF., Netter FH. *Netter's Illustrated Human Pathology*, 2nd edition. Philadelphia: Saunders Elsevier 2014; str. 281
6. Clark NA., Mumford SL., Segars JH. Reproductive impact of MRI-guided focused ultrasound surgery for fibroids: A systematic review of the evidence. *Current Opinion in Obstetrics and Gynecology* 2014;
7. Cook H., Ezzati M., Segars JH., McCarthy-Keith D. The impact of uterine leiomyomas on reproductive outcomes. *Minerva Ginecologica* 2010;27: 1-7
8. Donnez J., Dolmans MM. Uterine fibroid management: From the present to the future. *Human Reproduction Update* 2016;22(6): 665-86
9. Donnez J., Donnez O., Dolmans MM. With the advent of selective progesterone receptor modulators, what is the place of myoma surgery in current practice? *Fertility and Sterility* 2014;102(3): 640-8
10. Donnez J., Jadoul P. What are the implications of myomas on fertility? A need for a debate? *Human Reproduction* 2002;
11. Garcia CR. Management of the symptomatic fibroid in women older than 40 years of age: Hysterectomy or myomectomy? *Obstetrics and Gynecology Clinics of North America* 1993;20(2): 337-48
12. Hartmann KE., Laughlin SK., Baird DD., Savitz DA., Herring AH. Prevalence of uterine leiomyomas in the first trimester of pregnancy: An ultrasound-screening study.

Obstetrics and Gynecology 2009;113(3): 630-5

13. Hilário SG., Bozzini N., Borsari R., Baracat EC. Action of aromatase inhibitor for treatment of uterine leiomyoma in perimenopausal patients. *Fertility and Sterility* 2009;91(1): 240-3
14. Horne AW., Critchley HOD. The effect of uterine fibroids on embryo implantation. *Seimans in Reproductive Medicine* 2007; 25(6): 483-9
15. Ishikawa H., Reierstad S., Demura M., Rademaker AW., Kasai T., Inoue M., Bulun SE. High aromatase expression in uterine leiomyoma tissues of African-American women. *Journal of Clinical Endocrinology and Metabolism* 2009;94(5): 1752-6
16. Jacoby VL., Fujimoto VY., Giudice LC., Kuppermann M., Washington AE. Racial and ethnic disparities in benign gynecologic conditions and associated surgeries. *American Journal of Obstetrics and Gynecology* 2010;
17. Kasum M. Fertility following myomectomy. *Acta Clinica Croatica* 2009;48: 137-43
18. Kawamura S., Kasagi F., Kodama K., Fujiwara S., Yamada M., Ohama K., Ito K. Prevalence of uterine myoma detected by ultrasound examination in the atomic bomb survivors. *Radiation Research* 1997;147(6): 753-8
19. Kroencke TJ., Scheurig C., Poellinger A., Gronewold M., Hamm B. Uterine artery embolization for leiomyomas: percentage of infarction predicts clinical outcome. *Radiology* 2010;255(3): 834-41
20. Mäkinen N., Mehine M., Tolvanen J., Kaasinen E., Li Y., Lehtonen HJ., Aaltonen LA. MED12, the mediator complex subunit 12 gene, is mutated at high frequency in uterine leiomyomas. *Science* 2011;334(6053): 252-5
21. Mara M., Maskova J., Fucikova Z., Kuzel D., Belsan T., Sosna O. Midterm clinical and first reproductive results of a randomized controlled trial comparing uterine fibroid embolization and myomectomy. *CardioVascular and Interventional Radiology* 2008;31(1): 73-85
22. Mazzon I., Favilli A., Grasso M., Horvath S., Di Renzo GC., Gerli S. Is cold loop hysteroscopic myomectomy a safe and effective technique for the treatment of submucous myomas with intramural development? A series of 1434 surgical procedures. *Journal of Minimally Invasive Gynecology* 2015; 22(5): 792–8

23. Metwally M., Farquhar CM., Li TC. Is another meta-analysis on the effects of intramural fibroids on reproductive outcomes needed? *Reproductive BioMedicine Online* 2011;23(1): 2-14
24. Muniraj S. Intramural fibroid on MRI [slika s interneta]. 2016 Pro 20 [pristupljeno 14.1.2019.].
Dostupno na: <https://radiopaedia.org/cases/intramural-fibroid-on-mri?lang=us>
25. Munro M., Critchley H., Broder M., Fraser I. FIGO classification system (PALM-COEIN) for causes of abnormal uterine bleeding in nongravid women of reproductive age. *International Journal of Gynecology and Obstetrics* 2011;113(1): 3-13
26. Namdev R. Submucosal fibroid [slika s interneta]. 2014 Velj 10 [pristupljeno 14.1.2019.].
Dostupno na: <https://radiopaedia.org/cases/submucosal-fibroid?lang=us>
27. Neiger R., Sonek J., Croom C., Ventolini G. Pregnancy-related changes in the size of uterine leiomyomas. *The Journal of reproductive medicine* 2006;51(9): 671-4
28. Netter FH. *Atlas of Human Anatomy*, 6th edition. Philadelphia: Saunders Elsevier 2014; str. 352
29. Olive DL., Pritts EA. Fibroids and reproduction. *Seminars in Reproductive Medicine* 2010;
30. Oliveira FG., Abdelmassih VG., Diamond MP., Dozortsev D., Melo NR., Abdelmassih R. Impact of subserosal and intramural uterine fibroids that do not distort the endometrial cavity on the outcome of in vitro fertilization-intracytoplasmic sperm injection. *Fertility and Sterility* 2004; 81(3): 582-7
31. Orešković S. Dobročudni tumori maternice - miom. U Šimnuić V. i sur. *Ginekologija*. Zagreb: Naklada Ljevak d.o.o. 2001; str. 441-5
32. Ouyang DW., Economy KE. i Norwitz ER. Obstetric complications of fibroids. *Obstetrics and Gynecology Clinics of North America* 2006;33(1): 153-69
33. Palomba S., Affinito P., Di Carlo C., Bifulco G., Nappi C. Long-term administration of tibolone plus gonadotropin-releasing hormone agonist for the treatment of uterine leiomyomas: Effectiveness and effects on vasomotor symptoms, bone mass, and lipid profiles. *Fertility and Sterility* 1999;72(5): 889-95
34. Parker WH. Etiology, symptomatology, and diagnosis of uterine myomas. *Fertility and*

Sterility 2007;87(4): 725-36

35. Pritts EA., Parker WH., Olive DL. Fibroids and infertility: an updated systematic review of the evidence. *Fertility and Sterility* 2009;91(4): 1215-23
36. Richards PA., Richards PDG., Tiltman AJ. The ultrastructure of fibromyomatous myometrium and its relationship to infertility. *Human Reproduction Update* 1998;4(5): 520-5
37. Roberts WE., Fulp KS., Morrison JC., Martin JN. The impact of leiomyomas on pregnancy. *Australian and New Zealand Journal of Obstetrics and Gynaecology* 1999;39(1): 43-7
38. Sachiko K., Fumiyoshi K., Kazunori K., Saeko F., Michiko Y., Koso O., Katsuhide I. Prevalence of uterine myoma detected by ultrasound examination in the atomic bomb survivors. *Radiation Research* 1997;147(6): 753-8
39. Sayed GH., Zakherah MS., El-Nashar SA., Shaaban MM. A randomized clinical trial of a levonorgestrel-releasing intrauterine system and a low-dose combined oral contraceptive for fibroid-related menorrhagia. *International Journal of Gynecology and Obstetrics* 2011;112(2): 126-30
40. Sohn GS., Cho S., Kim YM., Cho CH., Kim MR., Lee SR. Current medical treatment of uterine fibroids. *Obstetrics & Gynecology Science* 2018;
41. Somigliana E., De Benedictis S., Vercellini P., Nicolosi AE., Benaglia L., Scarduelli C., Fedele L. Fibroids not encroaching the endometrial cavity and IVF success rate: A prospective study. *Human Reproduction* 2011;26(4): 834-9
42. Somigliana E., Vercellini P., Daguati R., Pasin R., De Giorgi O., Crosignani PG. Fibroids and female reproduction: A critical analysis of the evidence. *Human Reproduction Update* 2007;
43. Sparic R., Mirkovic L., Malvasi A., Tinelli A. Epidemiology of uterine myomas: A review. *International Journal of Fertility and Sterility* 2016;9(4): 424-35
44. Sundermann AC., Velez Edwards DR., Bray MJ., Jones SH., Latham SM., Hartmann KE. Leiomyomas in pregnancy and spontaneous abortion: A systematic review and meta-analysis. *Obstetrics and Gynecology* 2017;

45. Sunkara SK., Khairy M., El-Toukhy T., Khalaf Y., Coomarasamy A. The effect of intramural fibroids without uterine cavity involvement on the outcome of IVF treatment: A systematic review and meta-analysis. *Human Reproduction* 2010;
46. Surrey ES., Minjarez DA., Stevens JM., Schoolcraft WB. Effect of myomectomy on the outcome of assisted reproductive technologies. *Fertility and Sterility* 2005;83(5): 1473-9
47. Takizawa P. Histology Uterus [slika s interneta]. 2017 Svi 12 [pristupljeno 14.1.2019.].
Dostupno na: http://medcell.med.yale.edu/image_gallery/load_image.php?lab=female_reproductive&image=uterus
48. Terry KL., De Vivo I., Hankinson SE., Missmer SA. Reproductive characteristics and risk of uterine leiomyomata. *Fertility and Sterility* 2010;94(7): 2703-7
49. Tinelli A., Massari S., Greco M., Vergara D., Di Tommaso S., Maffia M., Malvasi A. Selective genetic analysis of myoma pseudocapsule and potential biological impact on uterine fibroid medical therapy. *Expert Opinion on Therapeutic Targets* 2014;19(1): 7-12
50. Uimari O., Suomalainen-König S., Sakkinen N., Santala M., Nieminen P., Ryyanen M. Natural history of familial myomas. *European Journal of Obstetrics Gynecology and Reproductive Biology* 2006;125(2): 255-8
51. Vilos GA., Allaire C., Laberge PY., Leyland N., Vilos AG., Murji A., Chen I. The Management of Uterine Leiomyomas. *Journal of Obstetrics and Gynaecology Canada* 2015;37(2): 57-178
52. Vimercati A., Scioscia M., Lorusso F., Laera AF., Lamanna G., Coluccia A., Depalo R. Do uterine fibroids affect IVF outcomes? *Reproductive BioMedicine Online* 2007;15(6): 686-91
53. Vinay K., Abul KA., Jon CA. Robbins Basic Pathology, 9th edition. Philadelphia: Saunders Elsevier 2013; str. 695
54. Vlahos NF., Theodoridis TD., Partsinevelos GA. Myomas and Adenomyosis: Impact on Reproductive Outcome. *BioMed Research International* 2017;
55. Williams ARW. Uterine fibroids – what’s new? *F1000Research* 2017;6: 2109
56. Wise LA., Laughlin-Tommaso SK. Uterine Leiomyomata. *Women and Health* 2013; 285-305

57. Wise LA., Palmer JR., Harlow BL., Spigelman D., Stewart EA., Adams-Campbell LL., Rosenberg L. Reproductive Factors, Hormonal Contraception, and Risk of Uterine Leiomyomata in African-American Women: A Prospective Study. *American Journal of Epidemiology* 2004;159(2): 113-23
58. Wise LA., Palmer JR., Stewart EA., Rosenberg L. Polycystic ovary syndrome and risk of uterine leiomyomata. *Fertility and Sterility* 2007;1117-1129
59. Wise LA., Radin RG., Palmer JR., Kumanyika SK., Boggs DA., Rosenberg L. Intake of fruit, vegetables, and carotenoids in relation to risk of uterine leiomyomata. *American Journal of Clinical Nutrition* 2011;94(6): 1620-31
60. Wu T., Chen XY., Xie L., Yang J. Selective estrogen receptor modulators (SERMs) for uterine leiomyomas (Review). 2007;
61. Yan L., Ding L., Li C., Wang Y., Tang R., Chen ZJ. Effect of fibroids not distorting the endometrial cavity on the outcome of in vitro fertilization treatment: A retrospective cohort study. *Fertility and Sterility* 2014;101(3): 716–21
62. Yoshino O., Hayashi T., Osuga Y., Orisaka M., Asada H., Okuda, S., Taketani Y. Decreased pregnancy rate is linked to abnormal uterine peristalsis caused by intramural fibroids. *Human Reproduction* 2010;25(10): 2475–9
63. Zepiridis LI., Grimbizis GF., Tarlatzis BC. Infertility and uterine fibroids. *Best Practice and Research: Clinical Obstetrics and Gynaecology* 2016;34: 66-73
64. Zimmermann A., Bernuit D., Gerlinger C., Schaefers M., Geppert K. Prevalence, symptoms and management of uterine fibroids: An international internet-based survey of 21,746 women. *BMC Women’s Health* 2012; 12

14 ŽIVOTOPIS

Rođena sam 27.12.1994. godine u Zagrebu. Od 2001. do 2009. godine pohađala sam Osnovnu školu Fran Galović u Dugavama. Po završetku osnovne škole, upisujem V. gimnaziju. 2013. godine upisujem Medicinski fakultet Sveučilišta u Zagrebu.

U akademskoj godini 2014./2015. bila sam demonstrator na Katedri za anatomiju, 2015.-2017. na Katedri za histologiju i embriologiju te 2018./2019. na Katedri za pedijatriju. Koautor sam znanstveno istraživačkog rada „Centralni učinci botulinum toksina tipa A na neurotransmitere i neuronalne markere u kraljezničnoj moždini štakora s lokalnim mišićnim spasticitetom“, koji je 2018. nagrađen Rektorovom nagradom, te dva prikaza slučaja iz kliničke pedijatrije koji su prikazani na CROSS-u 2019.

Tijekom studija pohađala sam brojne stručne tečajeve, radionice i kongrese. Od 2017. sam asistent u Odboru za ljudska prava i mir (CroMSIC) u sklopu kojeg sam provodila razne aktivnosti za studente i sudjelovala u organizaciji kongresa. Uz to, aktivni sam član sekcije za pedijatriju te volontiram na Liniji za rijetke bolesti Hrvatskog saveza za rijetke bolesti.

Aktivno se služim engleskim jezikom, a njemačkim i španjolskim na razini osnovnog sporazumijevanja.