

# Kirurško liječenje parcijalnog anomalnog utoka plućnih vena

---

Međimurec, Goran

Master's thesis / Diplomski rad

2019

Degree Grantor / Ustanova koja je dodijelila akademski / stručni stupanj: **University of Zagreb, School of Medicine / Sveučilište u Zagrebu, Medicinski fakultet**

Permanent link / Trajna poveznica: <https://um.nsk.hr/um:nbn:hr:105:388181>

Rights / Prava: [In copyright](#) / [Zaštićeno autorskim pravom.](#)

Download date / Datum preuzimanja: **2024-09-10**



Repository / Repozitorij:

[Dr Med - University of Zagreb School of Medicine Digital Repository](#)



**SVEUČILIŠTE U ZAGREBU  
MEDICINSKI FAKULTET**

**Goran Međimurec**

**Kirurško liječenje parcijalnog anomalnog  
utoka plućnih vena**

**DIPLOMSKI RAD**



**Zagreb, 2019.**

Ovaj diplomski rad izrađen je u Klinici za kardijalnu kirurgiju Kliničkog bolničkog centra Zagreb pod vodstvom prof. dr. sc. Darka Anića i predan je na ocjenu u akademskoj godini 2018./2019.

**Popis kratica korištenih u tekstu:**

ASD – atrijski septalni defekt

GŠV – gornja šuplja vena

cMRI – magnetska rezonancija srca (engl. *cardiac magnetic resonance imaging*)

CT – kompjuterizirana tomografija (engl. *computed tomography*)

LA – lijevi atrij

OPSG – odrasli s prirođenim srčanim greškama

PAUPV – parcijalni anomalni utok plućnih vena

SA – sinus-atrijski

SND – disfunkcija sinus-atrijskog čvora (engl. *sinus node disfunction*)

TAUPV – totalni anomalni utok plućnih vena

|   |           |
|---|-----------|
| <b>I. SAŽETAK</b> .....                           | <b>I</b>  |
| <b>II. SUMMARY</b> .....                          | <b>II</b> |
| <b>1. UVOD</b> .....                              | <b>1</b>  |
| 1.1. DEFINICIJA.....                              | 1         |
| 1.2. MORFOLOGIJA .....                            | 1         |
| 1.3. EMBRIOLOGIJA.....                            | 2         |
| 1.4. KLINIČKA SLIKA .....                         | 3         |
| 1.5. DIJAGNOSTIKA .....                           | 5         |
| 1.6. LIJEČENJE .....                              | 6         |
| <b>2. CILJEVI RADA</b> .....                      | <b>12</b> |
| 2.1. OPĆI CILJEVI RADA .....                      | 12        |
| 2.2. SPECIFIČNI CILJEVI RADA.....                 | 12        |
| <b>3. ISPITANICI I METODE</b> .....               | <b>13</b> |
| 3.1. ODABIR ISPITANIKA I OPIS UZORKA .....        | 13        |
| 3.2. PRIKUPLJANJE PODATAKA I OPIS VARIJABLI ..... | 13        |
| 3.3. STATISTIČKA OBRADA PODATAKA .....            | 15        |
| <b>4. REZULTATI</b> .....                         | <b>16</b> |
| 4.1. MORFOLOGIJA GREŠKE .....                     | 16        |
| 4.2. KLINIČKA SLIKA I DIJAGNOSTIKA.....           | 17        |
| 4.3. OPERACIJA .....                              | 19        |
| 4.4. POSTOPERACIJSKO RAZDOBLJE .....              | 21        |
| <b>5. RASPRAVA</b> .....                          | <b>23</b> |
| 5.1. MORFOLOGIJA GREŠKE .....                     | 23        |
| 5.2. KLINIČKA SLIKA I DIJAGNOSTIKA.....           | 25        |
| 5.3. OPERACIJA I POSTOPERACIJSKO RAZDOBLJE .....  | 25        |
| <b>6. ZAKLJUČCI</b> .....                         | <b>28</b> |
| <b>7. ZAHVALE</b> .....                           | <b>29</b> |
| <b>8. LITERATURA</b> .....                        | <b>30</b> |
| <b>9. ŽIVOTOPIS</b> .....                         | <b>35</b> |

# **I. Sažetak**

## **Kirurško liječenje parcijalnog anomalnog utoka plućnih vena**

Goran Međimurec

UVOD: Parcijalni anomalni utok plućnih vena (PAUPV) prirođena je srčana greška u kojoj jedna ili više plućnih vena, ali ne sve, utječu u sistemska venska cirkulaciju. Liječenje PAUPV-a je gotovo isključivo kirurško, a najčešće korištene kirurške tehnike su tehnika jednostruke zakrpe, tehnika dvostruke zakrpe te Wardenova tehnika.

CILJ: Prikazati karakteristike pacijenata operiranih zbog PAUPV-a u Kliničkom bolničkom centru Zagreb od 2011. do 2019. godine.

ISPITANICI I METODE: U istraživanje je uključeno 35 osoba (20 muškog i 15 ženskog spola). Demografski podaci, podaci o morfologiji greške, podaci o kliničkoj slici i dijagnostici, te podaci o operaciji i postoperativnom razdoblju prikupljeni su s Bolničkog informacijskog sustava.

REZULTATI: Ispitanici su prema uzrastu svrstani u kategoriju djece (N=18) i kategoriju odraslih s prirođenim srčanim greškama (N=17). Dvoje pacijenata imalo je lijevostrani PAUPV, a dvoje sindrom scimitar. Izolirani PAUPV imalo je 6,1% ispitanika, a najčešća pridružena anomalija bio je ASD (84,8%). Simptome prilikom postavljanja dijagnoze imalo je 62,9% ispitanika. Najčešća metoda kojom je postavljena dijagnoza bila je ehokardiografija (52,9%). Kod 32,4% pacijenata PAUPV je korigiran tehnikom jednostruke zakrpe, a kod 61,8% tehnikom dvostruke zakrpe. Preživljenje nakon operacije bilo je 100%. Kod sedam je pacijenata nastala komplikacija, koja je kod dvoje iziskivala reoperaciju, a kod troje se radilo o novonastaloj aritmiji.

ZAKLJUČAK: Morfologija PAUPV-a, kliničke manifestacije te rezultati kirurškog liječenja u proučavanom uzorku odgovaraju onima iz literaturnih izvora.

KLJUČNE RIJEČI: Parcijalni anomalni utok plućnih vena, srčana greška, tehnika jednostruke zakrpe, tehnika dvostruke zakrpe, Wardenova tehnika

## **II. Summary**

### **Surgical treatment of partial anomalous pulmonary venous connection**

Goran Međimurec

**INTRODUCTION:** Partial anomalous pulmonary venous connection (PAPVC) is a congenital heart defect in which one or more, but not all, pulmonary veins connect to systemic venous circulation. PAPVC treatment is almost exclusively surgical, most commonly used surgical procedures being single patch, double patch and Warden procedure.

**AIM:** To present the characteristics of patients from University Hospital Centre Zagreb in which PAPVC repair was done in the period from 2011 to 2019.

**SUBJECTS AND METHODS:** 35 patients (20 male and 15 female) were included in this research. Demographical data, information about morphology of the defect, clinical presentation and date regarding the surgery and postoperative period were obtained using hospital information system.

**RESULTS:** The subjects were, in regard to age, assigned to a category of children (N=18) or grown-ups with congenital heart defects (N=17). Two patients had a left-sided PAPVC while two had scimitar syndrome. Isolated PAPVC was present in 6.1% of subjects and most common associated heart defect was ASD (84.8%). Symptoms were present in 62.9% upon diagnosis. Most common method used as diagnostic procedure was echocardiography (52.9%). In 32.4% of patients, single patch procedure was used to repair PAPVC, while double patch procedure was used in 61.8% of patients. Survival was 100% in postoperative period. A complication of surgery occurred in seven patients, requiring reintervention in two patients and in three being the case of newly discovered arrhythmia.

**CONCLUSION:** PAPVC morphology, clinical presentation and surgical treatment results in this sample are similar to those described in literature.

**KEYWORDS:** Partial anomalous pulmonary venous connection, heart defect, single patch technique, double patch technique, Warden procedure

# 1. Uvod

## 1.1. Definicija

Parcijalni anomalni utok plućnih vena (PAUPV; engl. *Partial anomalous pulmonary venous connection - PAPVC* ili *Partial anomalous pulmonary venous return – PAPVR*) prirođena je srčana greška u kojoj jedna ili više plućnih vena, ali ne sve, utječu u sistemsku vensku cirkulaciju (1). Valja ju razlikovati od totalnog anomalnog utoka plućnih vena (TAUPV; engl. *Total anomalous pulmonary venous connection – TAPVC* ili *Total anomalous pulmonary venous return – TAPVR*), kod koje cjelokupna venska krv plućne cirkulacije utječe u sistemsku vensku cirkulaciju, i kod koje je nužanatrijski septalni defekt (ASD)(1). PAUPV je u 10. izdanju Međunarodne klasifikacije bolesti (MKB-10) uvršten pod šifrom Q26.3 (Djelomična anomalija povezivanja plućnih vena, lat. *Anomalia partialis connexus venarum pulmonalium*). Prevalencija se razlikuje ovisno o tipu istraživanja: obdukcijske studije pokazuju prevalenciju od 0,6-0,7%(2) dok se ista greška kao incidentalan nalaz na kompjuteriziranoj tomografiji (CT, engl. *computed tomography*) javlja u oko 0,2% slučajeva (3).

## 1.2. Morfologija

U zdravog pojedinca, najčešće četiri plućne vene utječu u lijevi atrij (LA) i to: gornja desna plućna vena koja drenira gornji i srednji režanj desnog pluća, donja desna plućna vena koja drenira donji režanj desnog pluća, gornja lijeva plućna vena koja drenira gornji režanj i lingulu lijevog pluća te donja lijeva plućna vena koja drenira donji režanj lijevog pluća. Varijante su moguće s obzirom na broj vena koje utječu u lijevi atrij, primjerice tri vene ako su se gornja i donja vena istog pluća spojile prije utoka u LA, odnosno pet i više vena ako se vene za pojedine plućne reznjeve ili segmente nisu spojile prije utoka.(4)

PAUPV nije monomorfna srčana greška, već se slučajevi PAUPV-a među sobom razlikuju po venama koje su zahvaćene, njihovom broju te strukturama u koju



zahvaćene vene utječu. Projekt nomenklature i baze podataka u kongenitalnoj kardijalnoj kirurgiji (engl. *Congenital Heart Surgery Nomenclature and Database Project*) dijeli plućne venske anomalije u četiri skupine, temeljeno na embriološkom razvoju (1): (I.) Primarne anomalije spoja plućnih vena, (II.) Atrezija zajedničke plućne vene, (III.) Troatrijsko srce (lat. *cor triatriatum*) i (IV.) Stenoza pojedinačne plućne vene. PAUPV, zajedno s TAUPV-om spada u prvu skupinu. PAUPV se dijeli na (1.) PAUPV koji nije sindrom scimitar i (2.) sindrom scimitar. Daljnja klasifikacija opisuje anatomske i fiziološke osobine. Od anatomskih osobina, za svaku se venu zasebno specificira koja je vena zahvaćena (kategorije: lijeve plućne vene, desne plućne vene, lijeva gornja plućna vena, lijeva donja plućna vena, desna gornja plućna vena i desna donja plućna vena) te u koju strukturu utječe (kategorije: ascendentna vertikalna vena slijeva (perzistentna lijeva gornja šuplja vena) prema lijevoj veni brahiocefalici, desna gornja šuplja vena, vena azigos, desni atrij izravno, koronarni sinus, donja šuplja vena (nespecificirano), portalna vena, duktus venozus, vena hepatika, donja šuplja vena izravno). Od fizioloških osobina, specificira se postoji li opstrukcija ili ne, te kakav je tip opstrukcije (duž toka anomalne vene ili na interatrijskoj komunikaciji). Ako je opstrukcija duž toka vene, opisuje se je li ta opstrukcija intrinzična ili ekstrinzična(1).

Sindrom scimitar, odnosno kongenitalni plućni venolobarni sindrom, izdvaja se kao poseban oblik PAUPV, kod kojeg anomalna plućna vena donjeg desnog plućnog režnja utječe u supradijafragmalni ili infradijafragmalni dio donje šuplje vene, a moguć je i utok u njene pritoke ili u desni atrij na razini njenog utoka. Među PAUPV-om se ističe zbog teže kliničke slike te pridruženih anomalija, kao što su hipoplazija desnog pluća, dekstopozicija srca i ekstralobarna sekvestracije pluća (sustavna arterijska opskrba donjeg desnog plućnog režnja). Sindrom je ime dobio po radiološkom znaku na nativnoj rentgenskoj slici prsnog koša, gdje dilatirana anomalna vena daje oblik nalik scimitru, vrsti zakrivljene turske sablje (1).

### **1.3. Embriologija**

Pluća se razvijaju iz dišnog divertikula, koji u četvrtom gestacijskom tjednu nastaje na ventralnoj stijenci prednjeg crijeva. Venska krv plućne osnove drenira se splahnhičkim

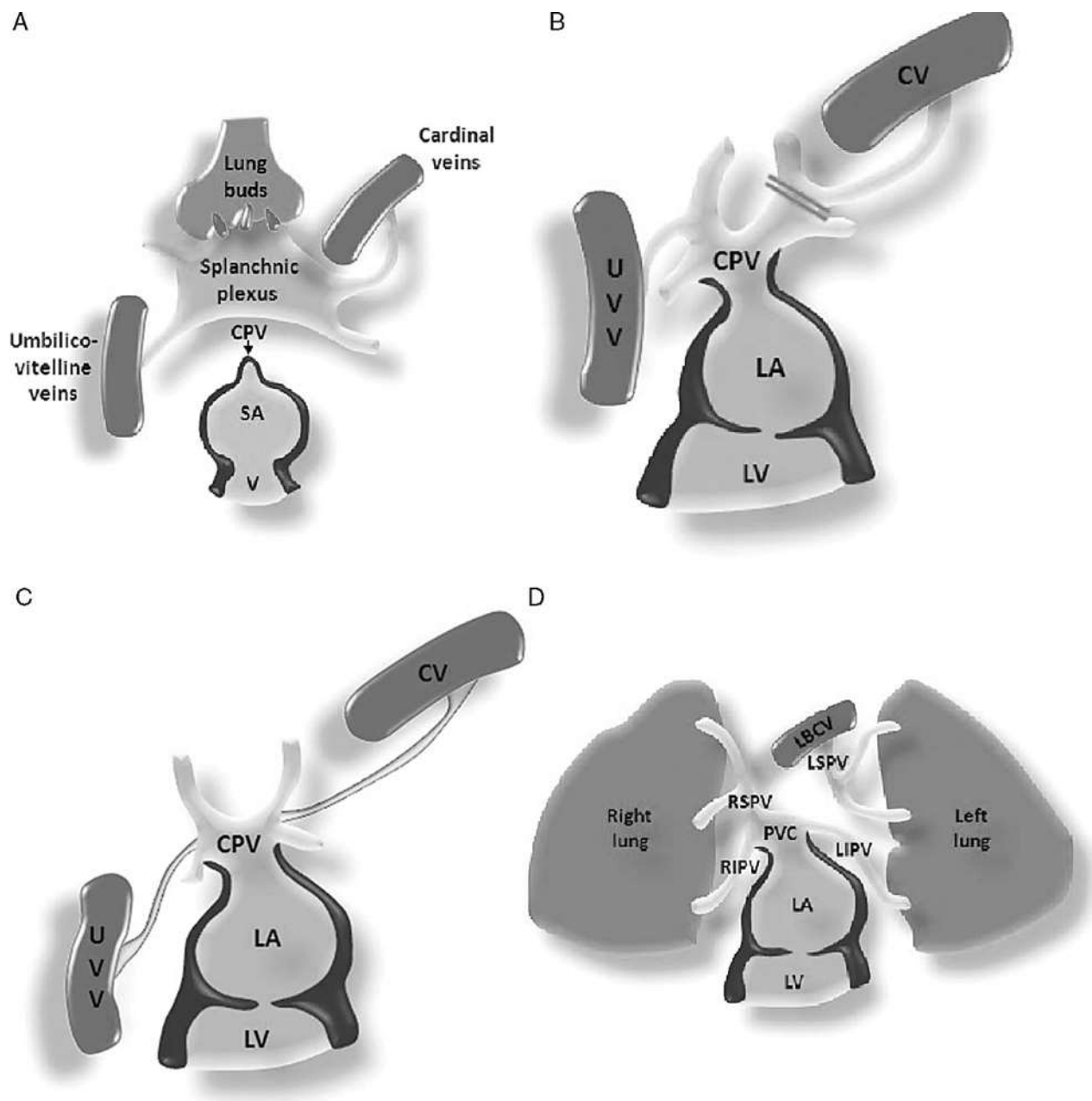
pleksusom u primordijalne venske sustave (kardinalni i umbilikovitelini). Kardinalne se vene diferenciraju u gornju šuplju venu i koronarni sinus, dok od umbilikovitelinih nastaje donja šuplja vena, duktus venozus i portalna vena. Spajanje venske plućne cirkulacije nastaje oko 28. dana gestacije spajanjem zajedničke plućne vene (koja nastaje kao kranijalno izbočenje lijevog atrija) s plućnim dijelom splanhničkog pleksusa. S vremenom se formiraju četiri plućne vene, a plućni se dio odvoji od ostatka splanhničkog pleksusa. Ukoliko, dok još postoje veze plućnog dijela i ostatka splanhničkog pleksusa, nastane atrezija ili malpozicija zajedničke plućne vene, dolazi do anomalnog utoka plućnih u sistemske vene (1,5). Na slici 1.1. embriološki razvoj je prikazan shematski, prema Ho i suradnicima (6).

#### **1.4. Klinička slika**

Težina kliničke slike ovisni o veličini lijevo-desnog pretoka, postojanju plućne hipertenzije te postojanju pridruženih srčanih ili plućnih malformacija. Pacijenti se dijele u tri skupine: PAUPV s ASD-om, PAUPV bez ASD-a i sindrom scimitar (7).

Kod pacijenata s PAUPV-om i ASD-om, lijevo-desni pretok je posljedica obiju grešaka, a težina simptoma odgovara razini tog pretoka. Pacijenti s malim lijevo-desnim pretokom uglavnom su asimptomatični, ali se pretok povećava s godinama te simptomi kao što su zaduha, palpitacije i slabija tolerancija napora mogu nastati u odrasloj dobi, a mogu progredirati i do srčanog zatajenja. Simptomi u pedijatrijskih pacijenata, koji se pojavljuju kod velikih lijevo-desnih pretoka, uključuju tahipneju, otežano hranjenje, zastoj u rastu i letargiju (7,8).

Kod izoliranog PAUPV-a, simptomi ovise isključivo o broju vena s anomalnim utokom, odnosno dijelovima pluća koje one dreniraju. Oni s jednom anomalnom venom uglavnom su asimptomatski, dok s oni s više njih imaju, zbog slične hemodinamike, kliničku sliku gotovo identičnu onoj kod ASD-a. Iznimka od tog pravila javlja se u pacijenata s opstrukcijom protoka krvi kroz anomalne vene, kada se javljaju simptomi respiratorne prirode (7).



**Slika 1.1. Embriološki razvoj plućnog venskog sustava – primjer normalnog razvoja i razvoja ljevostranog PAUPV-a (s dopuštenjem Wolters Kluwer Health, Inc.)** *Lung buds* (engl.) - dišni divertikul, *Cardinal veins* (CV, engl.) – kardinalne vene, *Splanchnic plexus* (engl.) – splanhnički pleksus, *Umbilicovitelline veins* (UVV, engl.) – umbilikoviteline vene, CPV (engl. *Common pulmonary vein*) – zajednička plućna vena, SA – sinoatrijska regija primitivnog atrija, V – primitivni ventrikul, LA – lijevi atrij, LV – lijevi ventrikul, *Right lung* (engl.) – desno pluće, *Left lung* (engl.) – lijevo pluće, LBCV (engl. *Left brachiocephalic vein*) – lijeva vena brahiocefalika, RSPV (engl. *Right superior pulmonary vein*) – desna gornja plućna vena, LSPV - (engl. *Left superior pulmonary vein*) – lijeva gornja plućna vena, RIPV (engl. *Right inferior pulmonary vein*) – desna donja plućna vena, LIPV (engl. *Left inferior pulmonary vein*) – lijeva gornja plućna vena

Pacijenti sa sindromom scimitar općenito imaju težu kliničku sliku. Uzrok tome je dijelom postojanje pridruženih plućnih malformacija (1). Po dobi nastanka simptoma dijele se u infantilni i adultni oblik. Infantilni oblik ima raniji nastup simptoma, što je posljedica pridruženih grešaka u toj subpopulaciji (9). Adultni se oblik javlja s rekurentnim pneumonijama, dispnejom u naporu i hemoptizom (10).

U fizikalnom statusu, kod pacijenta s PAUPV-om moguće je zamijetiti srčanu grbu (kao posljedicu povećanja desnog atrija i ventrikula), fiksno pocijepani drugi ton ( $S_2$ ) te šum na srcu. Šum na srcu može biti sistolički (funkcionalni ejekcijski šum nad plućnim poljem) ili dijastolički (funkcionalni šum nad trikuspidnim poljem kod velikih pretoka) (7).

## 1.5. Dijagnostika

Rentgenska snimka prsnog koša i elektrokardiografija (EKG) najčešći su prvi dijagnostički modaliteti kod pacijenta s PAUPV-om (8). Rentgenska snimka prsnog koša uglavnom pokazuje nespecifične znakove kao što je pletora plućnih žila i povećani plućni trunkus zbog recirkulacije, ili znakove povećanja desnog srca. Kod postojanja vertikalne vene, kao što je ponekad slučaj u lijevostranom PAUPV-u, moguće je vidjeti proširenje srčane konture na lijevoj strani (8,11). Gotovo je patognomoničan scimitar-znak (blago zakrivljena, gotovo okomita sjena u desnom hemitoraksu) koji se pojavljuje kod sindroma scimitar (po čemu je isti dobio ime), a ponekad je praćen dekstopozicijom srca (1,12). Na EKG-u se mogu naći znakovi dilatacije desnog atrija (lat. *P pulmonale*, plućni P val) ili ventrikula (rSR uzorak ili desnostrana hipertrofija) (7,8).

Preliminarna dijagnoza uglavnom se postavlja ehokardiografijom, a potvrđuje jednom od tomografskih metoda, kao što su CT ili cMRI (engl. *cardiac magnetic resonance imaging*, magnetska rezonancija srca) (8).

Ehokardiografski nalaz dilatacije desnog atrija i ventrikula uz odsustvo septalnog defekta, dilatacija gornje i donje šuplje vene te vene brahiocefalike, kao i nemogućnost vizualizacije utoka četiri vene u lijevi atrij trebaju pobuditi sumnju na postojanje PAUPV-a. Korištenjem *Color Dopplera* moguće je lokalizirati anomalni utok vena (13).

Transezofagealna ehokardiografija (TEE) bolja je u prikazivanju tih anomalija od transtorakalne (TTE), ali se rijetko koristi (7,14,15).

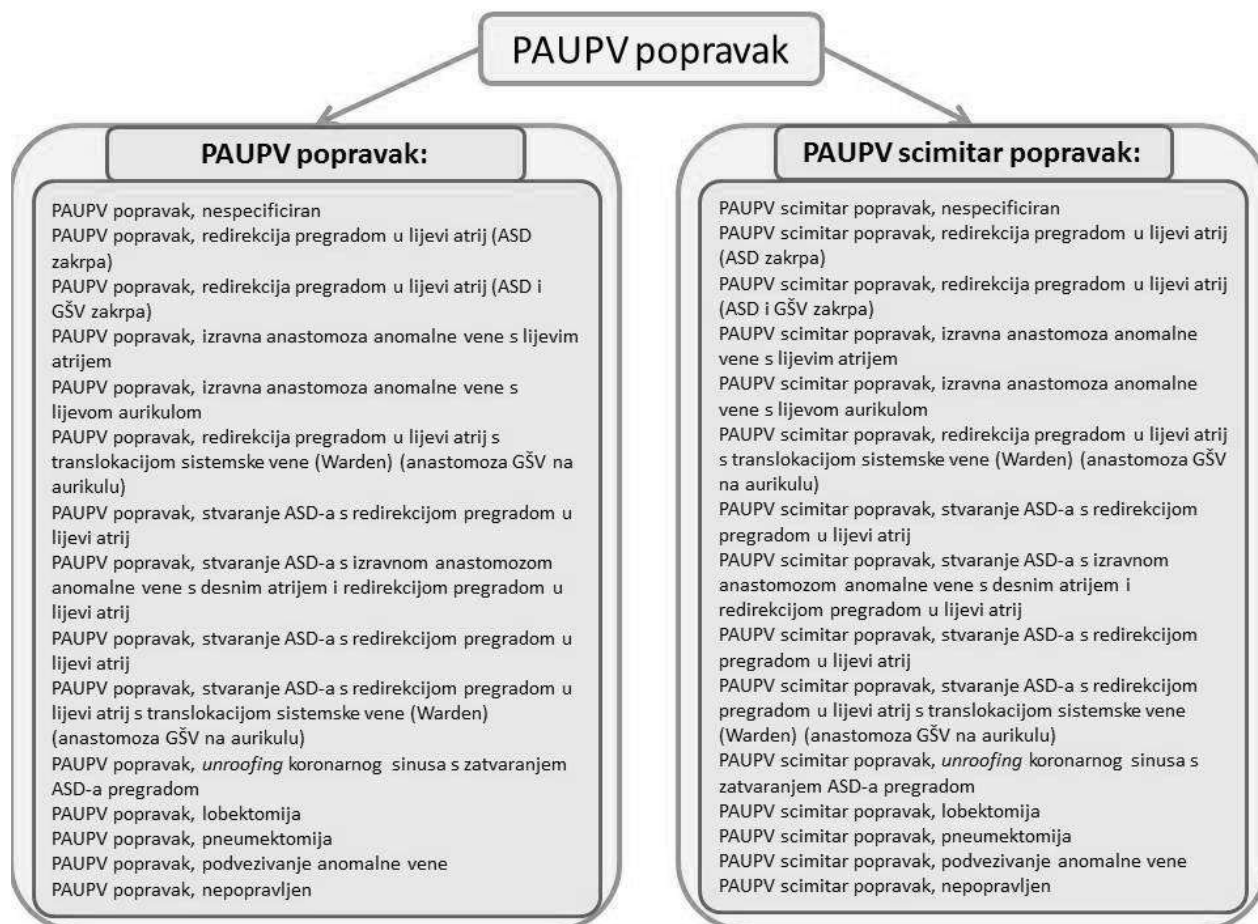
Tomografske metode omogućuju jasniji i detaljniji prikaz anomalnih vena, njihov tok i broj. Aksijalne snimke s multiplanarnom i trodimenzionalnom (3D) rekonstrukcijom imaju visoku osjetljivost u detekciji anomalnih vena, čak 100% prema nekim studijama (16). CT ima bolju prostornu razlučivost, brži je i lakše dostupan od MR-a srca (8). Njegovu korist valja odvagati u kontekstu opasnosti ionizirajućeg zračenja, osobito u pedijatrijskih pacijenata (17). S druge strane, MR srca ima inherentno bolju mogućnost diskriminacije između različitih tipova tkiva, a njime se može i kvantificirati protok krvi te evaluirati srčana funkcija. Duljina trajanja snimke čini ju manje pogodnom u pedijatrijskih pacijenata, kod kojih je često nužna sedacija (8,18,19).

Iako invazivna, kateterizacija je često korištena metoda koja, osim vizualizacije anomalnih vena, omogućuje mjerenje omjera plućne i sistemske cirkulacije ( $Q_p:Q_s$ ) koristeći Fickov princip. Kateterizacija može biti i kurativna metoda u PAUPV, primjerice kod postavljanja stenta kod opstrukcije anomalne vene (20). Nedostatak metode je izloženost ionizirajućem zračenju, kao i davanje velike količine kontrasta s nefrotoksičnim učincima (8,14). Veličina pretoka može se precizno izmjeriti i radiokardiografijom (14).

## **1.6. Liječenje**

Definitivno liječenje PAUPV-a je gotovo isključivo kirurško, iako se metode invazivne kardiologije koriste u liječenju opstrukcije vena s anomalnim utokom (20), a u literaturi su zabilježeni rijetki slučajevi gdje je anomalna vena okludirana Amplatzerovim čepom u slučajevima s dvostrukom drenažom (21). Slika 1.1. prikazuje podjelu kirurških zahvata u liječenju PAUPV-a (1).

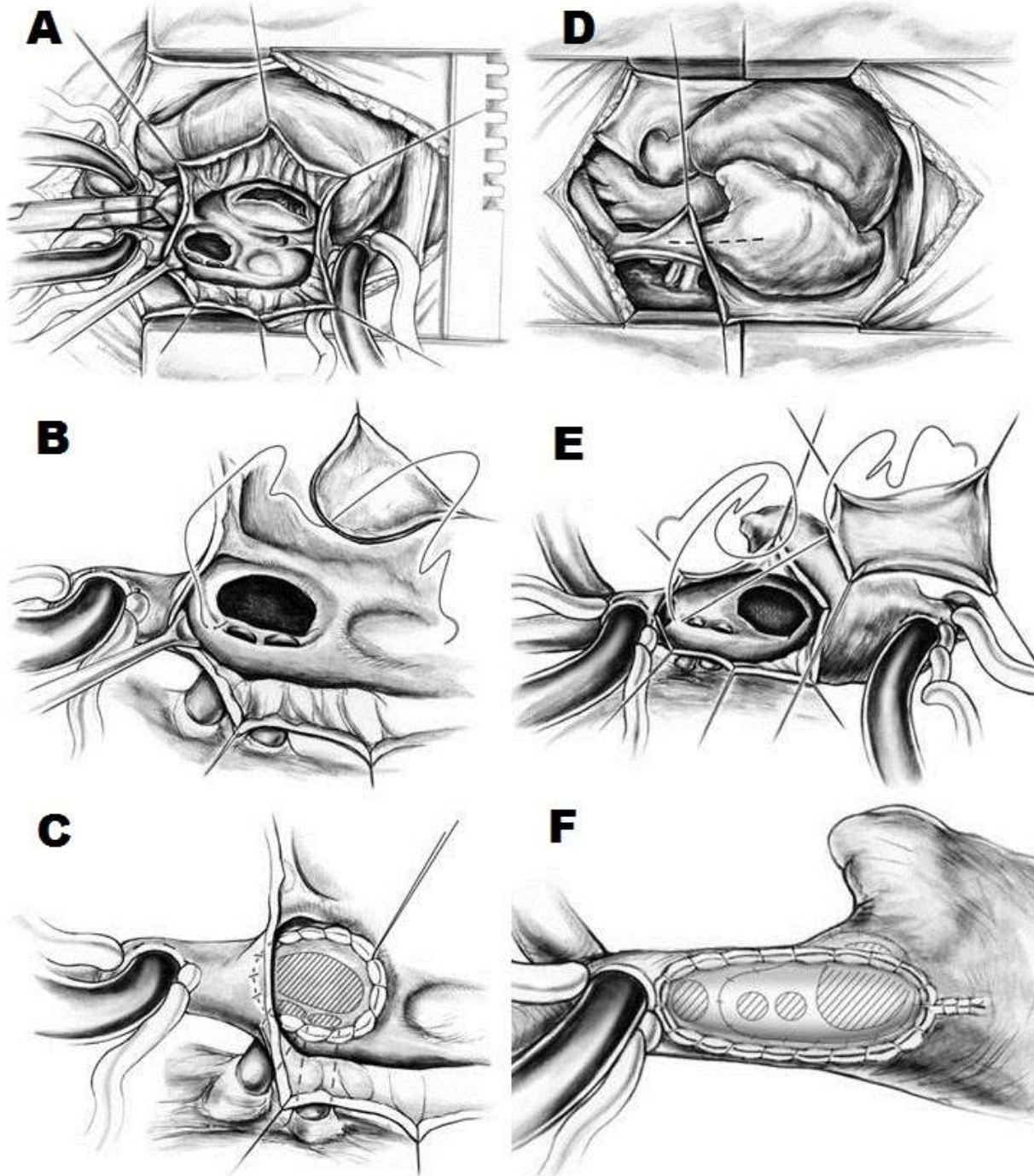
Kirurški pristup je najčešće medijanom sternotomijom. Opisane su minimalno invazivne tehnike, kod kojih je pristup desnom aksilarnom minitorakotomijom, ali su takve operacije rezervirane za manji broj slučajeva s jednostavnom anatomijom greške i



**Slika 1.2 PAUPV popravak (prema Projektu nomenklature i baze podataka u kongenitalnoj kardijalnoj kirurgiji)** odsustvom ASD-a (22). Operacija se najčešće izvodi u blagoj hipotermiji, 28-32 °C, te s korištenjem izvantjelesne cirkulacije (23).

Idealan kirurški popravak PAUPV-a uključuje: (1.) potpuno zatvaranje ASD-a, (2.) redirekciju krvi iz svih anomalnih vena u lijevi atrij, (3.) odsustvo opstrukcije plućnih vena ili gornje šuplje vene i (4.) odsustvo ozljede SA čvora i njegove krvne opskrbe (24). Tri kirurške tehnike i njihove varijacije su se profilirale kao najčešća rješenja za liječenje PAUPV-a: jednostruka zakrpa (engl. *single patch*), dvostruka zakrpa (engl. *double patch*) te Wardenova tehnika.

Kod tehnike jednostruke zakrpe (Slika 1.3.), učini se atriotomija desnog atrija, vizualizira interatrijski septum i ušća anomalnih vena te se od pacijentovog, autolognog perikarda ili umjetnog materijala formira zakrpa. Jedan se kraj te zakrpe ušije za rubove ASD-a.



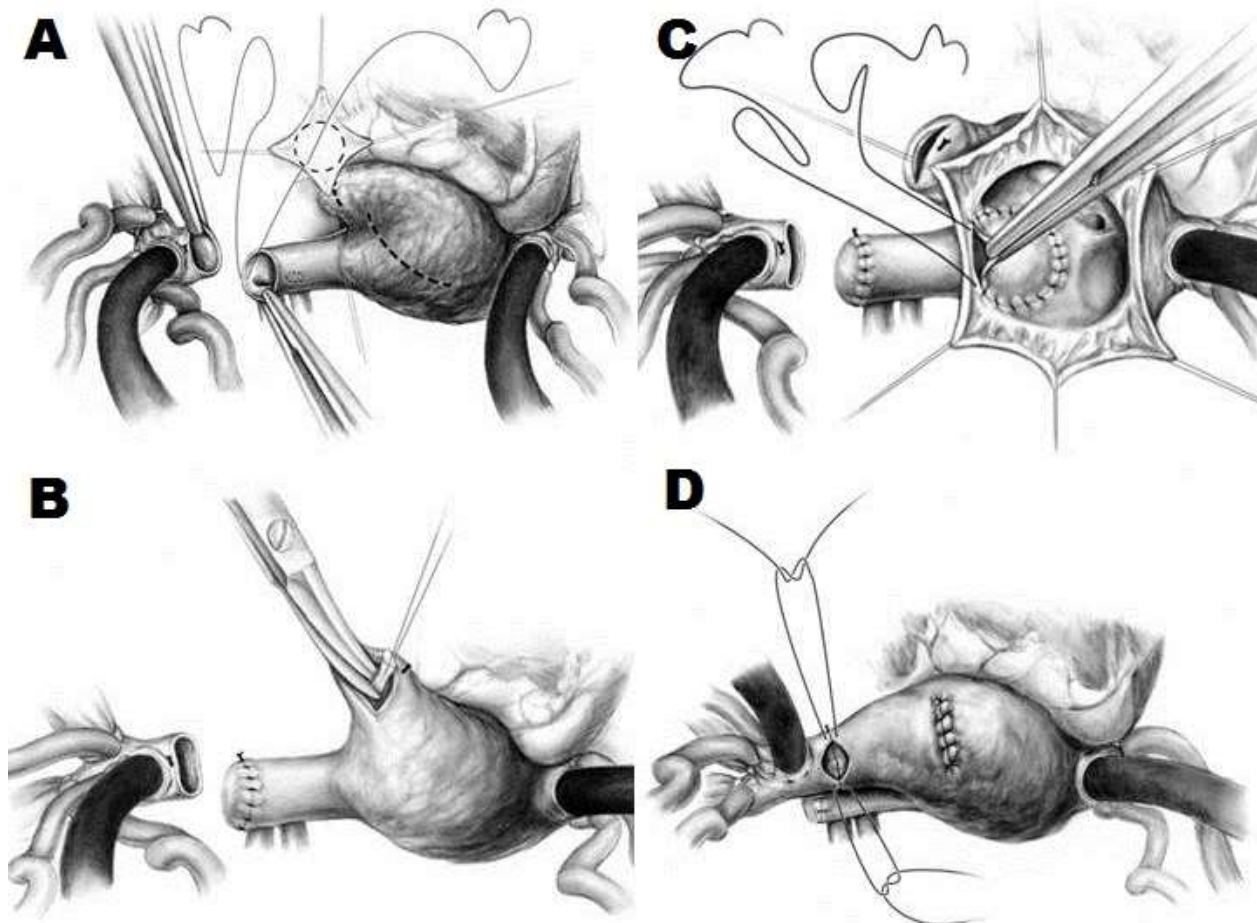
**Slika 1.3. Tehnika operacije jednostruke (A, B, C) i dvostruke zakrpe (D, E, F; s dopuštenjem Springer London)** A – Prikaz nakon medijane sternotomije, perikardiotomije i atriotomije desnog atrija. Vidi se sinus venozus defekt i dva ušća anomalnih vena uz njega. B – Početak šivanja zakrpe koja ima svrhu intraatrijske pregrade. C – Zakrpa zašivena oko ASD-a i anomalnih vena. D – Prikaz nakon medijane sternotomije i perikardiotomije. Iscrtna linija pokazuje mjesto reza na GŠV i DA; prikazane anomalne vene. E – Početak šivanja prve zakrpe koje ima svrhu intraatrijske pregrade. Vide se ušća anomalnih vena – primijetite veću udaljenost između ušća i sinus venozus defekta. F – Izgled poslije proširujuće plastike GŠV drugom zakrpom. Kroz drugu zakrpu vidi se prva, zašivena oko ASD-a i ušća anomalnih vena.

Ukoliko je riječ o PAUPV-u bez konkomitantnog ASD-a, ASD se napravi kirurškim putem na području *fosse ovalis*, a ako postoji, ali njegova veličina nije zadovoljavajuća za neometan protok, on se kirurškim putem proširi. Drugi se kraj zakrpe zašije oko ušća anomalnih vena. Na taj način stvori se intraatrijska pregrada (engl. *intraatrial baffle*) kojom se lijevi atrij proširi prema GŠV, odnosno tok krvi iz vena koje su se ulijevale u desni atrij preusmjeri u lijevi atrij (23,25,26).

Komplikacija tehnike jednostruke zakrpe, koja se u nekim istraživanjima javila u 30% slučajeva (27), je nastajanje opstrukcije toku krvi iz gornje šuplje vene u desni atrij. Naime, prilikom ušivanja ruba zakrpe oko ušća anomalnih vena, sužava se lumen gornje šuplje vene, pogotovo ako se anomalne vene ulijevaju u gornju šuplju venu ili u mjesto spajanja gornje šuplje vene s desnim atrijem. Osim toga, moguća je i opstrukcija toka krvi iz anomalnih vena prema lijevom atriju, pogotovo ako se, hoteći izbjeći opstrukciju gornje šuplje vene, ostavi premali prostor za otjecanje krvi iz anomalnih vena. Te se komplikacije mogu izbjeći korištenjem tehnike dvostruke zakrpe (23,25,28). Kod te je tehnike prvi dio operacije (stvaranje intraatrijske pregrade) identičan operaciji jednostruke zakrpe, ali se zatim učini uzdužni rez distalnog dijela gornje šuplje vene te se drugom zakrpom napravi proširujuća plastika gornje šuplje vene. Iako se korištenjem ove tehnike uglavnom eliminira nastajanje opstrukcije GŠV, u određenom broju slučajeva (prema nekim autorima čak 52% (29)) dolazi do razvoja atrijskih aritmija kao što je disfunkcija SA čvora (engl. *sinus node dysfunction*, SND). Nastanak tih aritmija je povezan s lezijom epikardijalnih arterija koje opskrbljuju SA čvor (ili lezija SA čvora samog), koja nastaje kod venetomije gornje šuplje vene (24, 29, 30).

Warden i suradnici su 1984. godine objavili seriju pacijenata koje su, kako bi eliminirali opstrukciju gornje vene koja nastaje kod tehnike jednostruke zakrpe i aritmije koje nastaju kao posljedica tehnike dvostruke zakrpe, operirali novom tehnikom (Slika 1.4.) (31). Kod Wardenove tehnike (engl. *caval division procedure*, tehnika razdvajanja šuplje vene) gornja šuplja vena se poprečno presiječe netom iznad utoka anomalnih vena, te se na tome mjestu distalni batrljak gornje šuplje vene slijepo zašije. Desna se aurikula zarezte te se s proksimalnim batrljkom gornje šuplje vene napravi kavoatrijska anastomoza ponovno uspostavljajući venski povrat krvi u desni atrij. Krv iz vena s





**Slika 1.4. Tehnika operacije po Wardenu (s dopuštanjem Springer London)** A – prikaz nakon presijecanja gornje šuplje vene. Priprema zakrpe za distalni batrljak GŠV. Iscrtane linije prikazuju mjesta incizije aurikule i atriotomije desnog atrija. B – Zakrpa zašivena na distalni batrljak GŠV, desna aurikula incidirana. Prikazana ekscizija trabekula desne aurikule. C – Prikaz kroz desnu atriotomiju. Zašivanje zakrpe, koja ima svrhu intraarterijske pregrade, oko ušća GŠV i ruba ASD-a. D – Kavoatrijska anastomoze – šivanje proksimalnog batrljka GŠV na desnu aurikulu

anomalnim utokom se, kao i kod prethodnih dviju tehnika, intraatrijskom pregradom preusmjeri u lijevi atrij (24) (u originalnom radu opisana je izravna koaptacija slobodne stijenke desnog atrija s rubom ASD-a). U ovom slučaju, nema rizika za opstrukciju protoka krvi iz gornje šuplje vene prilikom zašivanja zakrpe jer se u distalni, slijepo zašiveni batrljak gornje šuplje vene ulijeva samo oksigenirana krv iz vena s anomalnim utokom. Također, kako se gornja šuplja vena presijeca transverzalno iznad razine SA čvora i arterija koje ga opskrbljuju, smanjen je rizik za nastanak aritmija (32). Komplikacije ove tehnike svejedno postoje. Moguća je pojava opstrukcije povrata krvi iz gornje šuplje vene ako se trabekulacije desne aurikule ne ekscidiraju u potpunosti (29). Osim toga, može doći i do komplikacija tehničke prirode. Ukoliko je, zbog visokog utoka

anomalnih vena, gornju šuplju venu nužno presjeći suviše proksimalno, duljina proksimalnog batrljka nije dostatna da se napravi spoj s lijevim atrijem bez napetosti. U tom slučaju nužno je upotrijebiti provodnik od umjetnog materijala (26) ili peteljkastog reznja (engl. *pedicle flap*) od dijela desnog atrija, desne aurikule i perikardijalne zakrpe (33).

## **2. Ciljevi rada**

### **2.1. Opći ciljevi rada**

Opći je cilj ovoga rada prikazati statistiku pacijenata operiranih zbog parcijalnog anomalnog utoka plućnih vena od 2011. do 2019. godine u KBC-u Zagreb i usporediti ju s podacima iz literature.

### **2.2. Specifični ciljevi rada**

Specifični su ciljevi ovog rada prikazati učestalost anatomskih varijanti PAUPV-a te pojavnost ASD-a i drugih srčanih grešaka uz PAUPV, prikazati kliničke manifestacije PAUPV-a u uzorku, korištene kirurške tehnike te rezultate liječenja.

### **3. Ispitanici i metode**

#### **3.1. Odabir ispitanika i opis uzorka**

U ovo istraživanje uključeni su pacijenti operirani zbog dijagnoze PAUPV u razdoblju od 6.7.2011. godine do 19.3.2019. godine na Klinici za kardijalnu kirurgiju KBC-a Zagreb. Početak ovog perioda je odabran jer je to trenutak uvođenja Bolničkog informacijskog sustava (BIS) što je omogućilo lakše dostupnost i bolju kvalitetu podatka. Identificirano je 35 operiranih pacijenata od čega 15 (42,9%) žena i 20 (57,1%) muškaraca.

#### **3.2. Prikupljanje podataka i opis varijabli**

Kao izvori podataka korišteni su zdravstveni kartoni pacijenata dostupni u elektronskom obliku u BIS-u KBC-a Zagreb. Pregledan je cjelokupni zdravstveni karton i prikupljeni su podaci iz pet kategorija:

1. demografski podaci,
2. morfologija greške,
3. klinička slika i dijagnostika,
4. operacija,
5. postoperacijsko razdoblje.

Demografski podaci uključuju podatke o spolu, datumu rođenja i datumu operacije. Iz datuma rođenja i datuma operacije izračunata je dob prilikom operacije te su na temelju te varijable ispitanici podijeljeni u dvije kategorije po uzrastu. Ispitanici koji su prilikom operacije imali manje od 16 godina svrstani su u kategoriju djeca, dok su oni sa 16 i više godina svrstani u kategoriju PSBO (prirođene srčane bolesti odraslih) (34).

Podaci o morfologiji greške uključuju podatke o postojanju sindroma scimitar, postojanju ljevostranih anomalnih vena, broju plućnih vena s anomalnim utokom, postojanju ASD-a, tipu ASD-a, postojanju drugih grešaka osim PAUPV-a, te omjeru plućne i sustavne cirkulacije (Qp:Qs). ASD je po tipu podijeljen u 7 kategorija:

1. *ostium primum* defekt,
2. *ostium secundum* defekt,
3. gornji *sinus venosus* defekt,
4. donji *sinus venosus* defekt,
5. *sinus venosus* defekt nespecificirane lokacije,
6. ostali tipovi/više različitih tipova ASD-a,
7. kategorija nepoznato.

Podaci o kliničkoj prezentaciji i dijagnostici uključivali su podatke o postojanju bilo kakvih simptoma, postojanju aritmije, postojanju zaduhe, modalitetu kojim je postavljena dijagnoza PAUPV-a, kliničkom odjelu na kojem je postavljena dijagnoza, te je li ispitaniku, kao dio dijagnostičke obrade, napravljena ehokardiografija, CT prsnog koša, kateterizacija srca, radiokardiografija i cMRI. Kao modalitet kojim je postavljena dijagnoza PAUPV-a zabilježene su kategorije: ehokardiografija, CT prsnog koša, kateterizacija, cMRI, intraoperativno postavljena dijagnoza te kategorija nepoznato. Tri su kategorije odjela na kojima su postavljene dijagnoze: kardiologija, pulmologija te pedijatrijska kardiologija.

Kod podataka o operaciji zabilježeni su podaci o operacijskoj tehnici, vremenu trajanja aortne klemme (engl. *aortic cross-clamp*) te vremenu trajanja izvantjelesne cirkulacije (engl. *extracorporeal circulation*) tijekom operacije. Zabilježene operacijske tehnike su tehnika jednostruke zakrpe, tehnika dvostruke zakrpe te kategorija ostalo.

Za grupu postoperacijsko razdoblje, zabilježeni su podaci o preživljenju bolesnika, jesu li nastale komplikacije vezane uz operaciju te je li došlo do razvoja novih aritmija.

### **3.3. Statistička obrada podataka**

Za statističku obradu podataka korišten je program IBM SPSS Statistics (21.0).

Sve navedene varijable analizirane su deskriptivno tako da su zabilježene frekvencije i postotci pojedinih kategorija nominalnih varijabli, odnosno medijani i najmanje i najveće vrijednosti kod kontinuiranih varijabli.

Za utvrđivanje razlike u dobi prilikom operacije, omjera plućne i sustavne cirkulacije te vremena trajanje aortne kleme i izvantjelesne cirkulacije s obzirom na pojedine kategorije korišteni su Mann-Whitneyev (kod uspoređivanja dvaju skupina) i Kruskal-Wallisov test (kod uspoređivanja tri ili više skupina). Hi-kvadrat test korišten je za utvrđivanje razlika u učestalosti nominalnih varijabli između skupina. Kako hi-kvadrat test zahtijeva da manje od 20% polja u tablici kontingencije ima očekivanu vrijednost manju od 5, na mjestima gdje taj uvjet zbog niskih frekvencija nije bio zadovoljen, korišten je Fisherov egzaktni test.

Svi rezultati analizirani su na razini značajnosti od 0,05.

## 4. Rezultati

U istraživanje je uključeno 35 pacijenata operiranih zbog PAUPV-a, od čega 20 (57,1%) muškog, a 15 (42,9%) ženskog spola. Kod podjele u kategorije prema uzrastu pacijenta, 18 (51,4%) ih je pripalo u kategoriju djece, a 17 (48,6%) u kategoriju OPSG. Medijan dobi ukupnog uzorka iznosi 15 (0-71) godina; medijan dobi za muškarce iznosi 20 (0-71) godina, a za žene 14 (1-70) godina. Nema statistički značajne razlike u dobi između spolova (Mann-Whitneyev test:  $p=0,802$ ). Medijan dobi kategorije djeca iznosi 5,5 (0-15) godina, a kategorije OPSG 43 (24-71) godine.

### 4.1. Morfologija greške

U promatranom uzorku, dvoje (5,7%) je pacijenata imala sindrom scimitar, te je dvoje (5,7%) imalo anomalni utok lijevih plućnih vena (ostali su imali anomalni utok desnih plućnih vena). Za 34 pacijenata zabilježen je broj plućnih vena s anomalnim utokom (Tablica 4.1.)

Tablica 4.1 Učestalost broja plućnih vena s anomalnim utokom

| Broj vena | Broj pacijenata | Udio  |
|-----------|-----------------|-------|
| 1         | 5               | 14,7% |
| 2         | 25              | 73,5% |
| 3         | 4               | 11,8% |
| Ukupno    | 34              | 100%  |

Za 33 pacijenata bilo je zabilježeno imaju li, uz PAUPV druge prirodene srčane greške ili ne, od njih je svega dvoje imalo izolirani PAUPV (6,1%). Najčešće pridružene greške bile su: ASD (28, 84,8%), perzistentna lijeva gornja šuplja vena (2, 6,1%), membrana lijevog atrija (2, 6,1%) i anomalije koronarnih arterija (2, 6,1%). Od navedenih 28 pacijenata s ASD-om, za njih 27 bili su dostupni podaci o tipu ASD-a. Najčešći tip ASD-a kod 21 pacijenata (75%) bio je sinus venozus defekt (Tablica 4.2.). Među pacijentima sa sinus venozus defektom, kod njih 16 (76,1%) riječ je o gornjem sinus venozus defektu,

kod jednog (4,76%) o donjem sinus venozus defektu, a kod njih četvero (19%) nije specificirano o kojem se podtipu sinus venozus defekta radi.

**Tablica 4.2 Učestalost pojedinih tipova ASD-a**

| Tip ASD-a     | Broj pacijenata | Udio  |
|---------------|-----------------|-------|
| Primum        | 1               | 3,7%  |
| Sekundum      | 2               | 7,4%  |
| Sinus venozus | 21              | 77,8% |
| Ostalo        | 3               | 84,4% |
| Ukupno        | 27              | 100%  |

Od troje pacijenata pridruženih kategoriji ostalo, dvoje je imalo dva ASD-a (oba pacijenata kombinaciju sinus venozus i sekundum defekta), dok je jedan pacijent imao potpuni nedostatak interatrijskog septuma.

Za 20 su pacijenata zabilježeni podaci o omjeru plućne i sistemske cirkulacije (Qp:Qs); medijan je iznosio 2,31:1 (1,39-4,83).

Medijan Qp:Qs omjera statistički se značajno razlikovao između grupe pacijenata s ASD-om i one bez njega. U grupi pacijenata s ASD-om medijan je iznosio 2,35:1 (1,70-4,83), dok je u onih bez ASD-a iznosio 1,8:1 (1,39-2,00; Mann-Whitneyev test:  $p=0,03$ ).

#### **4.2. Klinička slika i dijagnostika**

U ispitivanom uzorku, 22 (62,9%) pacijenata je imalo simptome prilikom postavljanja dijagnoze PAUPV-a. Zaduha kao simptom zabilježena je u 9 (25,7%) pacijenata. Aritmije i blokovi grana zabilježeni su u 7 (20%) pacijenata, dok je šum na srcu zabilježen u 12 (34,3%) pacijenata.

Najčešća dijagnostička metoda kojom je postavljena dijagnoza PAUPV bila je ehokardiografija (18 pacijenata, 52,9%). Nađena je statistički razlika u metodi kojom se



postavila dijagnoza između kategorija djece i OPSG za kategorije ultrazvuk i CT prsnog koša (Tablica 4.3.).

Tablica 4.3 Učestalost metoda kojima je postavljena dijagnoza

| Dijagnostička metoda | Kategorije uzrasta |      | Cijeli uzorak   |       |
|----------------------|--------------------|------|-----------------|-------|
|                      | Djeca              | OPSG | Broj pacijenata | Udio  |
| Ehokardiografija     | 14*                | 4*   | 18              | 52,9% |
| CT prsnog koša       | 0**                | 8**  | 8               | 23,5% |
| Kateterizacija       | 3                  | 2    | 5               | 14,7% |
| cMRI                 | 0                  | 2    | 2               | 5,9%  |
| Intraoperativno      | 0                  | 1    | 1               | 2,9%  |
| Ukupno               | 17                 | 17   | 34              | 100%  |

\*Hi-kvadrat test:  $\chi^2=10,3$ ,  $df=1$ ,  $p=0,001$

\*\*Fisherov egzaktni test:  $p=0,001$

Kod svih pedijatrijskih pacijenata (kategorija djeca), odjel na kojem je postavljena dijagnoza PAUPV-a bila je pedijatrijska kardiologija. Kod kategorije pacijenata OPSG, kod 11 pacijenata (64,7%) odjel na kojem je postavljena dijagnoza bila je kardiologija, dok je kod 6 (35,3%) to bila pulmologija. Kod svih pacijenata kojima je dijagnoza postavljena na pulmološkom odjelu, metoda postavljanja dijagnoze bio je CT prsnog koša.

U tablici 4.4. prikazana je učestalost pojedinih dijagnostičkih metoda u cjelokupnom dijagnostičkom procesu. Od navedenih dijagnostičkih metoda, troje pacijenata (8,6%) je imalo samo jednu, 10 pacijenata (28,6%) je imalo dvije, 18 pacijenata (51,4%) tri, a četvero pacijenata (11,4%) četiri dijagnostičke metode.

Tablica 4.4 Učestalost pojedine dijagnostičke metode u dijagnostičkom procesu

| Dijagnostička metoda | Broj pacijenata | Udio  |
|----------------------|-----------------|-------|
| Ehokardiografija     | 35              | 100%  |
| CT prsnog koša       | 12              | 34,3% |
| Kateterizacija       | 27              | 77,1% |
| cMRI                 | 4               | 11,4% |
| Radiokardiografija   | 15              | 42,9% |

### 4.3. Operacija

Za 34 pacijenata nađene su informacije o tehnici operacije. Kod 11 pacijenata (32,4%) tehnika je bila jednostruka zakrpa, a kod 21 pacijenata (61,8%) dvostruka zakrpa. Kod preostalih dvaju pacijenata radilo se anomalnom utoku ljevostranih plućnih vena te su kod oba postojale i druge prirodene srčane greške. Kod prvog od tih pacijenata postojala je membrana lijevog atrija (lat. *cor triatriatum*, troatrijsko srce), nije postojao ASD, a lijeve su se plućne vene ulijevale u vertikalnu venu i njome u lijevu venu brahiocefaliku. Kod tog je pacijenta vertikalna vena podvezana, plućne su vene implantirane na mjesto ekscidirane lijeve aurikule, te je membrana lijevog atrija ekscidirana. Drugi je pacijent također imao utok lijevih vena preko vertikalne vene u brahiocefaliku, a osim sekundum ASD-a imao je i subaortni VSD. Napravljena je dekonekcija anomalnog utoka, lijeva aurikula je incidirana te je napravljen spoj anomalnih vena na lijevu aurikulu; VSD je zatvoren Gore-Texom, a ASD izravnim šavima.

Medijan vremena trajanja aortne kleme (engl. *aortic cross-clamp*) u cijelom uzorku iznosio je 52 minute (16-169), dok je medijan trajanja izvantjelesne cirkulacije (engl. *extracorporeal circulation*) iznosio 90 minuta (39-243).

Nije nađena statistički značajna razlika u navedenim parametrima između kategorija uzrasta (Mann-Whitneyev test:  $p=0,067$  za vrijeme trajanja aortne kleme i  $p=0,205$  za vrijeme trajanja izvantjelesne cirkulacije).

Statistički značajna razlika nađena je u parametrima vrijeme trajanje aortne kleme i vrijeme trajanja izvantjelesne cirkulacije između pacijenata s i bez drugih srčanih grešaka. Medijan trajanja aortne kleme kod pacijenata s drugim srčanim greškama iznosio je 76,5 minuta (24-169), dok je kod onih bez drugih srčanih grešaka iznosio 39,5 minuta (16-97; Mann-Whitneyev test:  $p=0,013$ ). Medijan trajanja izvantjelesne cirkulacije kod pacijenata s drugim srčanim greškama iznosio je 136,5 minuta (54-243), a u onih bez njih iznosio je 76,5 minuta (39-169; Mann-Whitneyev test:  $p=0,028$ ).

Medijan vremena trajanja aortne kleme bio je statistički značajno kraći u pacijenata s ASD-om (39,5 minuta, 16-169) nego u onih bez njega (84 minuta, 53-127; Mann-Whitneyev test:  $p=0,026$ ). Razlika u trajanju izvantjelesne cirkulacije između tih skupina gotovo je statistički značajna (Mann-Whitneyev test:  $p=0,051$ ), a medijan trajanja iznosi 77,5 minuta (39-243) kod onih s ASD-om spram 155 minuta (72-213) kod onih bez ASD-a.

U tablici 4.5. prikazano je trajanje aortne kleme, a u tablici 4.6. trajanje izvantjelesne cirkulacije po tipovima ASD-a.

**Tablica 4.5 Usporedba vremena trajanja aortalne kleme po tipovima ASD-a**

| Tip ASD-a                     | Broj pacijenata | Medijan | Minimum | Maksimum |
|-------------------------------|-----------------|---------|---------|----------|
| Primum                        | 1               | 169     | 169     | 169      |
| Secundum                      | 2               | 53,5    | 51      | 56       |
| Gornji sinus venozus          | 16              | 28,5    | 16      | 69       |
| Donji sinus venozus           | 1               | 85      | 85      | 85       |
| Nespecificirani sinus venozus | 4               | 38,5    | 20      | 97       |
| Ostalo                        | 3               | 58      | 51      | 83       |
| Bez ASD-a                     | 5               | 84      | 53      | 127      |

Kruskal-Wallisov test:  $\chi^2=14,429$ ,  $df=6$ ,  $p=0,025$

Tablica 4.6 Usporedba vremena trajanja izvantjelesne cirkulacije po tipovima ASD-a

| Tip ASD-a                     | Broj pacijenata | Medijan | Minimum | Maksimum |
|-------------------------------|-----------------|---------|---------|----------|
| Primum                        | 1               | 243     | 243     | 243      |
| Secundum                      | 2               | 84      | 78      | 90       |
| Gornji sinus venozus          | 16              | 66      | 39      | 118      |
| Donji sinus venozus           | 1               | 164     | 164     | 164      |
| Nespecificirani sinus venozus | 4               | 74,5    | 46      | 149      |
| Ostalo                        | 3               | 121     | 90      | 169      |
| Bez ASD-a                     | 5               | 155     | 72      | 213      |

Kruskal-Wallisov test:  $\chi^2=14,333$ ,  $df=6$ ,  $p=0,026$

#### 4.4. Postoperacijsko razdoblje

Kod dvoje je pacijenata (5,4%) bila potrebna revizija. U prvom slučaju radilo se o sindromu scimitar, a potreba za revizijom je nastala zbog tehničke pogreške prilikom stvaranja intraatrijske pregrade. Kod tog je bolesnika postoperativni tijek kompliciran infekcijom sternotomijske rane. U drugom slučaju, pacijentica je tijekom boravka u jedinici intenzivnog liječenja kardiokirurških bolesnika dobila desnostranu pneumoniju koja se komplicirala trombozom plućnih vena. Na reviziji je bilo potrebno odstraniti nastale ugruške i proširiti zakrpu kojom se krv iz vena s anomalnim utokom preusmjerava u lijevi atrij.

Kod dodatnih dvoje pacijenta (5,4%) nastala je postoperativna komplikacija koja nije iziskivala kiruršku intervenciju. Prvi je pacijent razvio postperikardiotomni sindrom u postoperacijskom razdoblju, dok je drugi, koji je u preoperativnom razdoblju bolovao od atrijske fibrilacije, imao ishemijski moždani udar.

Kod troje je pacijenata (8,6%) otkrivena novonastala aritmija. Kod prvog se slučaja radilo o sindromu bolesnog SA čvora (engl. *sick sinus syndrome*). Taj je pacijent, osim PAUPV-a imao i potpuni AV-kanal, te je navedena aritmija nastala nakon većeg broja kardiokirurških operacija. Kod drugog se pacijenta razvila sinusna tahikardija, a kod trećeg fibrilacija atrija.

Od navedenih pacijenata s komplikacijama, šestoro ih je pripadalo grupi OPSG, a samo je pacijent sa sindromom bolesnog SA čvora pripadao grupi djece.

## 5. Rasprava

### 5.1. Morfologija greške

U dosadašnjoj je literaturi objavljeno više istraživanja o morfologiji greške kod PAUPV-a. U tablici 5.1. izdvojena su značajnija istraživanja, a njihovi rezultati su uspoređeni s rezultatima ovog istraživanja. Gotovo u svim promatranim parametrima postoji velika varijabilnost. Ona se, barem djelomično, može objasniti različitim metodama evaluacije (različite radiološke metode te intraoperativni nalaz), promatranim populacijama (s obzirom na etnicitet i dobnu skupinu), dizajnom studije te veličinom uzroka. U literaturi se navodi da je PAUPV češći u ženskog spola, no zbroj uzoraka iz studija navedenih u tablici 5.1. pokazuje gotovo identičnu pojavnost bolesti u oba spola (204 muškarca naspram 194 žene). Iako je uglavnom prihvaćeno da je anomalni utok desnostranih vena znatno češći od onog ljevostranih (što pokazuju navedene studije pedijatrijskih slučajeva, kao i ovo istraživanje), dvije studije na odraslima pokazuju drugačije. Radiološka studija Haramati i suradnika (3) pokazuje predominaciju ljevostranog anomalnog utoka, dok ona Ho i suradnika (6), također radiološka, pokazuje gotovo jednaku učestalost ljevostranog i desnostranog PAUPV-a. S druge strane, kirurške studije, kao što je ona Senocaka i suradnika (35), najveća dosad Alsoufija i suradnika (25), ali i ova pokazuje apsolutnu predominaciju desnostranog PAUPV-a (varirajući u učestalosti od 82% do 94%). Sličnu diskrepanciju pokazuje i pojavnost konkomitantnog ASD-a, za što je najvjerojatnije objašnjenje to što se sinus venozus ASD najčešće javlja uz desnostrani PAUPV (i to kod anomalnog utoka vene za desni gornji režanj). Takvu je diskrepanciju najlakše objasniti odstupanjem odabira ispitanika (engl. *selection bias*). Naime, zbog pridruženog ASD-a, desnostrani PAUPV će imati veći omjer plućne i sistemske cirkulacije te zbog toga biti operiran.

U istraživanom uzorku, aritmetička sredina omjera plućne i sistemske cirkulacije iznosi 2,44:1 (medijan 2,31; 1,39-4,83). Druge studije pokazuju nešto manji protok: aritmetička sredina kod Gustafsona i suradnika (24) iznosi 2,2:1, a kod Onana i suradnika (36) 2,0:1, dok je medijan omjera u istraživanju Zubritskyja i suradnika (37) 1,9-2,1:1. Kako je bilo i očekivano, veličina omjera plućne i sistemske cirkulacije je u ovom istraživanju bila

statistički značajno povezana s postojanjem ASD. Navedeno se može jednostavno objasniti dvama putovima lijevo-desnog pretoka u tih pacijenata: putem anomalnih vena i putem ASD-a.

Učestalost sindroma scimitar varira od 0 do 13 posto između studija navedenih u tablici 5.1. Učestalost drugih prirodnih srčanih mana u ovom je istraživanju gotovo identična onoj koju su objavili Senocak i suradnici (35). Izolirani PAUPV je u njihovom istraživanju imalo 5,88% ispitanika (6,1% u ovom istraživanju), ASD 80,39% ispitanika (84,8% u ovom istraživanju), a 6,9% je imalo perzistentnu lijevu gornju šuplju venu (6,1% u ovom istraživanju).

**Tablica 5.1. Usporedba rezultata ovog istraživanja s prethodnima**

| Studija                  | Senocak i sur.(35) | Haramati i sur.(3) | Alsoufi i sur.(25) | Ho i sur.(6)      | Međimurec         |
|--------------------------|--------------------|--------------------|--------------------|-------------------|-------------------|
| Veličina uzorka          | 51                 | 29                 | 236                | 47                | 35                |
| Dobna skupina            | Djeca              | Odrasli            | Djeca              | Odrasli           | Djeca i odrasli   |
| Vrsta studije            | Kirurška           | Radiološka         | Kirurška           | Radiološka        | Kirurška          |
| Dizajn studije           | Retrospektivna     | Retrospektivna     | Prospektivna       | Retrospektivna    | Retrospektivna    |
| Aritmetička sredina dobi | 9,1                | 53                 | 5,1                | 58                | 25,7              |
| Spol                     | M: 67%<br>Ž: 33%   | M: 34%<br>Ž: 66%   | M: 51%<br>Ž: 49%   | M: 43%<br>Ž: 57%  | M: 57%<br>Ž: 43%  |
| Vene                     | L: 18%<br>D: 82%   | L: 79%<br>D: 21%   | L: 10%<br>D: 90%   | L: 49%<br>D: 51%  | L: 6%<br>D: 94%   |
| ASD                      | SV: 51%<br>OS: 33% | SV: 3%<br>OS: 0%   | SV: ≈71%           | SV: 17%<br>OS: 0% | SV: 64%<br>OS: 7% |
| Sindrom scimitar         | 0%                 | 3%                 | 6%                 | 13%               | 6%                |

SV-sinus venozus, OS-ostium sekundum

## **5.2. Klinička slika i dijagnostika**

Većina ispitanika (66,9%) u ovom istraživanju imala je simptome i znakove bolesti kardiovaskularnog ili plućnog porijekla u trenutku postavljanja dijagnoze. Taj postotak odgovara podacima iz rada Haramati i suradnika (3): 69% njihovih ispitanika imalo je takve simptome i znakove, a najčešći su bili zaduha, kašalj, sistolički šum i tahikardija. Zanimljiv je veliki udio simptoma respiratorne prirode kod pacijenata s ovom srčanom greškom. Slična je učestalost simptomatskih bolesnika u radu Saida i suradnika (26) (60%, najčešće manifestacije su zaduha u naporu, umor te atrijska fibrilacija), dok je u radu Iyera i suradnika (27) situacija drugačija (manje od četvrtine simptomatskih bolesnika), čemu su mogući uzrok različite lokalne smjernice o indikacijama za operaciju. Kod više od trećine OPSG pacijenata u našem uzorku dijagnoza PAUPV-a postavljena je na odjelu pulmologije, dok je svim dječjim pacijentima dijagnoza postavljena na odjelu pedijatrijske kardiologije. Uzrok tom nesrazmjeru vjerojatno je veća učestalost respiratornih simptoma u pojedinaца s kasnom prezentacijom bolesti.

Nađena je statistički značajna razlika između djece i odraslih u metodi kojom se postavila dijagnoza PAUPV-a. Iako je CT prsnog koša bio najčešća metoda u odraslih, nijednom djetetu nije napravljen CT. Razlog tome je vjerojatnije preferencija pedijatrijskih kardiologa nego strah od ionizirajućeg zračenja, uzevši u obzir da je kateterizacija rađena u 94% djece, a radiokardiografija u 59%.

## **5.3. Operacija i postoperacijsko razdoblje**

Otpriblike dvije trećine pacijenata u ovom istraživanju operirano je tehnikom dvostruke zakrpe, a jedna trećina tehnikom jednostruke zakrpe. Kako su sve tehnike operacije PAUPV-a praćene niskim kratkoročnim postoperativnim i dugoročnim mortalitetom, usporedba tehnika temelji se na njihovim komplikacijama i potrebi za reoperacijom. Kao što je navedeno u uvodu, manjkavost tehnike jednostruke zakrpe je razvoj opstrukcije toku krvi iz gornje šuplje vene, dok je manjkavost tehnike dvostruke zakrpe oštećenje arterijske opskrbe SA čvora s posljedičnim gubitkom sinus ritma. U našem slučaju, između navedene dvije tehnike operater je odlučivao na temelju preoperativnog i



intraoperativnog nalaza, tj. je li potrebna proširujuća plastika gornje šuplje vene kako bi se izbjegla mogućnost opstrukcije.

Niz je radova uspoređivalo učestalost komplikacija kod tehnika jednostruke i dvostruke zakrpe, fokusirajući se na učestalost opstrukcije gornje šuplje vene i plućnih vena. Iyer i suradnici (27) su uočili učestaliju opstrukciju GŠV i plućnih vena u pacijenata operiranih tehnikom jednostruke zakrpe. Zanimljivo, našli su i povećanu učestalost ritmoloških abnormalnosti u toj skupini pacijenata. Okonta i Tamatey su 2012. objavili pregledni rad (38) koristeći metode medicine temeljene na dokazima (engl. *evidence based medicine*) u kojemu su revidirali 10 istraživanja o učestalosti venske opstrukcije nakon operacije PAUPV-a te zaključili kako je tehnika dvostruke zakrpe bolja u prevenciji nastanka opstrukcije.

Rasprava i rezultati istraživanja o učestalosti aritmija kod tehnika dvostruke zakrpe i Wardenove tehnike su kontroverzni te se preferencije razlikuju između centara. Pace Napoleone i suradnici (39) nisu uspjeli pokazati povećanu učestalost disfunkcije SA čvora kod svojih pacijenata operiranih tehnikom dvije zakrpe u odnosu na one prijavljene za druge tehnike. Ti se rezultati znatno razlikuju od onih Stewarta i suradnika (29), koji su prijavili učestalost SND-a od 52% u pacijenata operiranih metodom dvostruke zakrpe nasuprot 0% u onih operiranih Wardenovom tehnikom. Randomizirana studija Zubritskya i suradnika (37) manje je pesimistična, te je pokazala učestalost SND-a od 27,5% nakon operacije tehnike dvostruke zakrpe uspoređeno s 5% kod Wardenove tehnike. Prilikom otpusta učestalost SND-a se smanjila na 10% (dvostruka zakrpa) i 2,5% (Warden). Gustafson i suradnici (24) tvrde da je u 10 od 27 njihovih pacijenata anatomija koronarnih žila što opskrbljuju SA čvor takva da bi ju kavatrijska incizija nužno oštetila, pa je jedina preostala mogućnost Wardenova tehnika operacije.

Iako postoperativni tok nije bio u fokusu ovog istraživanja, svejedno treba izdvojiti stopostotno preživljenje i nisku stopu komplikacija i reoperacija u promatranom uzroku.

Očekivano, statistički značajna razlika nađena je između skupina s obzirom na postojanje i vrstu ASD-a među parametrima koji pokazuju složenost i trajanje operacije (vremena trajanja aortne klemme i izvantjelesne cirkulacije). Tu je razliku lako objasniti

poznavanjem tehnike operacije, čiji je ključni dio preusmjeravanje toka krvi iz anomalnih vena u lijevi atrij kroz ASD. Ako ASD-a nema ili je nepovoljnog položaja (kao primjerice ostium primum defekt) nužno je napraviti ijtrogeni ASD u području fose ovalis tijekom operacije, a drugi ASD zatvoriti, produljujući trajanje operacije.

Za iste parametre nađena je statistički značajna razlika između skupine pacijenata s i bez pridruženih drugih srčanih grešaka (izuzevši ASD). Operacija je kod pacijenata s pridruženim greškama trajala dulje jer je uključivala kirurški popravak i tih grešaka.

## 6. Zaključci

Od 35 operiranih pacijenata s PAUPV-om, 18 ih pripada kategoriji djece, a 17 kategoriji OPSG.

Izolirani PAUPV je zabilježen kod 6,1% pacijenata, dok je kod ostalih najčešća pridružena prirođena srčana greška ASD (84,8%), što se podudara s navodima iz svjetske literature. Najčešći tip ASD-a kod pacijanata iz uzorka bio je sinus venozus defekt (75% ASD-a).

Medijan Qp:Qs omjera statistički se značajno razlikovao između grupe pacijenata s ASD-om (2,35:1) i one bez njega (1,8:1,  $p=0,03$ ).

U trenutku dijagnoze, kod 62,9% pacijenata postojali su simptomi i znakovi bolesti. Na odjelu pulmologije dijagnosticirao je 35,3% odraslih pacijenata, što govori o učestalosti dominacije pulmoloških simptoma u ovih bolesnika.

Nađena je statistički značajna razlika u učestalosti postavljanja dijagnoze CT-om prsnog i ehokardiografijom između kategorija uzrasta. CT, iako najčešća metoda postavljanja dijagnoze u odraslih nije napravljen nijednom djetetu.

Kirurška tehnika je u 61,8% pacijenata bila dvostruka, a u 32,4% jednostruka zakrpa. Iako su u literaturi opisane učestale komplikacije ovih tehnika (u vidu opstrukcije GŠV i plućnih vena te SND-a), u opisanom uzorku prati se nulti mortalitet i niski morbiditet u postoperativnom periodu.

## **7. Zahvale**

Hvala mom mentoru, profesoru Darku Aniću, na susretljivosti, pomoći pri odabiru teme i izrade baze pacijenata te savjetima pri pisanju rada.

Hvala doktoru Draženu Belini, na njegovim objašnjenjima, savjetima i potpori tijekom pisanja ovoga rada.

Hvala mojim Učiteljima, čiji je trud, pomaganje i nesebičnost odredio moj put u medicini i životu.

Hvala mojoj obitelji i prijateljima – na svemu.

## 8. Literatura

1. Herlong JR, Jaggars JJ, Ungerleider RM. Congenital Heart Surgery Nomenclature and Database Project: pulmonary venous anomalies. *Ann Thorac Surg.* 2000;69(4 Suppl):S56-69.
2. Healey JE. An anatomic survey of anomalous pulmonary veins: their clinical significance. *J Thorac Surg.* 1952;23(5):433–44.
3. Haramati LB, Moche IE, Rivera VT, Patel P V., Heyneman L, McAdams HP, et al. Computed Tomography of Partial Anomalous Pulmonary Venous Connection in Adults. *J Comput Assist Tomogr.* 2003;27(5):743–9.
4. Demos TC, Posniak H V., Pierce KL, Olson MC, Muscato M. Venous Anomalies of the Thorax. *Am J Roentgenol.* 2004;182(5):1139–50.
5. AUER J. The development of the human pulmonary vein and its major variations. *Anat Rec.* 1948;101(4):581–94.
6. Ho M, Bhalla S, Bierhals A, Gutierrez F. MDCT of partial anomalous pulmonary venous return (PAPVR) in adults. *J Thorac Imaging.* 2009;24(2):89–95.
7. Fulton DR, Soriano B. Partial anomalous pulmonary venous connection. U: UpToDate. Friedman J ur. UpToDate [Internet]. Waltham, MA: UpToDate; 2019 [pristupljeno 20.05.2019.]
8. Katre R, Burns SK, Murillo H, Lane MJ, Restrepo CS. Anomalous Pulmonary Venous Connections. *Semin Ultrasound, CT MRI.* 2012;33(6):485–99.
9. Dupuis C, Charaf LAC, Breviere G-M, Abou P. “Infantile” form of the scimitar syndrome with pulmonary hypertension. *Am J Cardiol.* 1993;71(15):1326–30.
10. Dupuis C, Charaf LAC, Brevière G-M, Abou P, Rémy-Jardin M, Helmius G. The “adult” form of the scimitar syndrome. *Am J Cardiol.* 1992;70(4):502–7.
11. Viola N. Surgical Approach to Partial and Total Anomalous Pulmonary Venous

- Connection. U: Medscape. Berger S ur. Medscape [Internet]. New York, NY: Medscape; 2019 [pristupljeno 20.05.2019.]
12. Najm HK, Williams WG, Coles JG, Rebeyka IM, Freedom RM. Scimitar syndrome: Twenty years' experience and results of repair. *J Thorac Cardiovasc Surg.* 1996;112(5):1161–9.
  13. Al-Ahmari S, Chandrasekaran K, Brilakas E, Tahlil W, Dearani J, Malouf J, et al. Isolated partial anomalous pulmonary venous connection: diagnostic value of suprasternal color flow imaging and contrast echocardiography. *J Am Soc Echocardiogr.* 2003;16(8):884–9.
  14. Singh VN. Imaging in Anomalous Pulmonary Venous Return U: Medscape. Lin EC ur. Medscape [Internet]. New York, NY: Medscape; 2019 [pristupljeno 20.05.2019.]
  15. Stumper O, Vargas-Barron J, Rijlaarsdam M, Romero A, Roelandt JR, Hess J, et al. Assessment of anomalous systemic and pulmonary venous connections by transoesophageal echocardiography in infants and children. *Heart.* 1991;66(6):411–8.
  16. Kim TH, Kim YM, Suh CH, Cho DJ, Park IS, Kim WH, et al. Helical CT angiography and three-dimensional reconstruction of total anomalous pulmonary venous connections in neonates and infants. *AJR Am J Roentgenol.* 2000;175(5):1381–6.
  17. Huda W. Radiation Doses and Risks in Chest Computed Tomography Examinations. *Proc Am Thorac Soc.* 2007;4(4):316–20.
  18. Festa P, Ait-Ali L, Cerillo AG, De Marchi D, Murzi B. Magnetic resonance imaging is the diagnostic tool of choice in the preoperative evaluation of patients with partial anomalous pulmonary venous return. *Int J Cardiovasc Imaging.* 2006;22(5):685–93.
  19. Prasad SK, Soukias N, Hornung T, Khan M, Pennell DJ, Gatzoulis MA, et al. Role

of Magnetic Resonance Angiography in the Diagnosis of Major Aortopulmonary Collateral Arteries and Partial Anomalous Pulmonary Venous Drainage. *Circulation*. 2004;109(2):207–14.

20. Al Qbandi M, Thinakar Vel M. Transcatheter therapy of partial anomalous pulmonary venous connection with dual drainage and coarctation of the aorta in a single patient. *J Saudi Hear Assoc*. 2018;30(4):311–5.
21. Forbess LW, O’Laughlin MP, Harrison JK. Partially anomalous pulmonary venous connection: demonstration of dual drainage allowing nonsurgical correction. *Cathet Cardiovasc Diagn*. 1998;44(3):330–5.
22. Aramendi JI, Rey E, Hamzeh G, Crespo A, Luis M, Voces R. Partial Anomalous Pulmonary Venous Connection to the Superior Vena Cava. *Ann Thorac Surg*. 2011;91(4):e64–6.
23. Fragata J, Magalhães M, Baquero L, Trigo C, Pinto F, Fragata I. Partial Anomalous Pulmonary Venous Connections. *World J Pediatr Congenit Hear Surg*. 2013;4(1):44–9.
24. Gustafson RA. Cavo-Atrial Anastomosis Technique for Partial Anomalous Pulmonary Venous Connection to the Superior Vena Cava—The Warden Procedure. *Oper Tech Thorac Cardiovasc Surg*. 2006;11(1):22–32.
25. Alsoufi B, Cai S, Van Arsdell GS, Williams WG, Caldarone CA, Coles JG. Outcomes After Surgical Treatment of Children With Partial Anomalous Pulmonary Venous Connection. *Ann Thorac Surg*. 2007;84(6):2020–6.
26. Said SM, Burkhart HM, Schaff H V., Cetta F, Phillips SD, Barnes RD, et al. Single-patch, 2-patch, and caval division techniques for repair of partial anomalous pulmonary venous connections: Does it matter? *J Thorac Cardiovasc Surg*. 2012;143(4):896–903.
27. Iyer AP, Somanrema K, Pathak S, Manjunath PY, Pradhan S, Krishnan S. Comparative study of single- and double-patch techniques for sinus venosus atrial

septal defect with partial anomalous pulmonary venous connection. *J Thorac Cardiovasc Surg.* 2007;133(3):656–9.

28. Said SM, Burkhart HM, Dearani JA, Eidem B, Stensrud P, Phillips SD, et al. Outcome of caval division techniques for partial anomalous pulmonary venous connections to the superior vena cava. *Ann Thorac Surg.* 2011;92(3):980–5.
29. Stewart RD, Bailliard F, Kelle AM, Backer CL, Young L, Mavroudis C. Evolving Surgical Strategy for Sinus Venosus Atrial Septal Defect: Effect on Sinus Node Function and Late Venous Obstruction. *Ann Thorac Surg.* 2007;84(5):1651–5.
30. Buz S, Alexi-Meskishvili V, Villavicencio-Lorini F, Yigitbasi M, Hübler M, Weng Y, et al. Analysis of Arrhythmias After Correction of Partial Anomalous Pulmonary Venous Connection. *Ann Thorac Surg.* 2009;87(2):580–3.
31. Warden HE, Gustafson RA, Tarnay TJ, Neal WA. An Alternative Method for Repair of Partial Anomalous Pulmonary Venous Connection to the Superior Vena Cava. *Ann Thorac Surg.* 1984;38(6):601–5.
32. Gustafson RA, Warden HE, Murray GF. Partial anomalous pulmonary venous connection to the superior vena cava. *Ann Thorac Surg.* 1995;60(3):S614–7.
33. Williams WH, Zorn-Chelton S, Raviele AA, Michalik RE, Guyton RA, Dooley KJ, et al. Extracardiac atrial pedicle conduit repair of partial anomalous pulmonary venous connection to the superior vena cava in children. *Ann Thorac Surg.* 1984;38(4):345–55.
34. British Cardiac Society Working Party. Grown-up congenital heart (GUCH) disease: current needs and provision of service for adolescents and adults with congenital heart disease in the UK. *Heart.* 2002;88 Suppl 1:i1-14.
35. Senocak F, Ozme S, Bilgiç A, Ozkutlu S, Ozer S, Saraçlar M. Partial anomalous pulmonary venous return. Evaluation of 51 cases. *Jpn Heart J.* 1994;35(1):43–50.
36. Onan B, Aydin U, Kadirogullari E, Onan IS, Sen O, Kahraman Z. Robotic repair of partial anomalous pulmonary venous connection: the initial experience and



technical details. *J Robot Surg.* 2019;0(0):0.

37. Zubritskiy A, Naberukhin Y, Arkhipov A, Gorbatykh Y, Khapaev T, Nichay N, et al. Outcomes of Double-patch and Warden Techniques in Patients with Supracardiac Partial Anomalous Pulmonary Venous Connection. *Hear Lung Circ.* 2018;1–6.
38. Okonta KE, Tamatey M. Is double or single patch for sinus venosus atrial septal defect repair the better option in prevention of postoperative venous obstruction? *Interact Cardiovasc Thorac Surg.* 2012;15(5):900–3.
39. Pace Napoleone C, Mariucci E, Angeli E, Oppido G, Gargiulo GD. Sinus node dysfunction after partial anomalous pulmonary venous connection repair. *J Thorac Cardiovasc Surg.* 2014;147(5):1594–8.

## 9. Životopis

Goran Međimurec rođen je 28.12.1994. u Zagrebu. V. gimnaziju u Zagrebu (opći smjer) završio je 2013. godine. Medicinski fakultet u Zagrebu upisuje u akademskoj godini 2013./2014. Demonstrator je na Katedri za anatomiju i kliničku anatomiju za studente Integriranog preddiplomskog i diplomskog sveučilišnog studija medicine na hrvatskom i studija medicine na engleskom jeziku od 2014. do 2017. godine. Od 2016. godine demonstrator je na Katedri za patofiziologiju, a od 2018. godine demonstrator na katedrama za kirurgiju i pedijatriju. 2014. godine sudjelovao je na studentskoj razmjeni na Zavodu za staničnu biologiju, fiziologiju i imunologiju Medicinskog fakulteta Autonomnog sveučilišta u Barceloni (Katalonija), pod mentorstvom profesorice Esther Udina. 2017. godine sudjelovao je na studentskoj stručnoj praksi na Klinici za kirurgiju Dhiraj Hospital u Vadodari (Indija), pod menorstvom doktora Vidyaj Singha. Sudjeluje u znanstvenom radu na Katedri za patofiziologiju, Katedri za medicinsku statistiku, epidemiologiju i medicinsku informatiku te Klinici za kardijalnu kirurgiju KBC-a Zagreb. Za rad „Utjecaj patologije srčanožilnog sustava na dimenzije velikih krvnih žila baze srca - usporedba s metodama slikovnog prikaza“, napisan u koautorstvu s Andreom Blažević (mentor: prof. dr. sc. Dubravko Jalšovec), nagrađen je 2016. godine Dekanovom nagradom za znanstveni rad. Za rad „Utjecaj slave na očekivano trajanje života“, napisan u koautorstvu s Matijom Mateljak (mentorica: Sanja Musić Milanović), nagrađen je 2019. godine Rektorovom nagradom.