

# Multiple hereditarne egzostoze

---

**Molnar, Vilim**

**Master's thesis / Diplomski rad**

**2019**

*Degree Grantor / Ustanova koja je dodijelila akademski / stručni stupanj:* **University of Zagreb, School of Medicine / Sveučilište u Zagrebu, Medicinski fakultet**

*Permanent link / Trajna poveznica:* <https://um.nsk.hr/um:nbn:hr:105:550520>

*Rights / Prava:* [In copyright](#)/[Zaštićeno autorskim pravom.](#)

*Download date / Datum preuzimanja:* **2024-09-14**



*Repository / Repozitorij:*

[Dr Med - University of Zagreb School of Medicine Digital Repository](#)



**SVEUČILIŠTE U ZAGREBU  
MEDICINSKI FAKULTET**

**Vilim Molnar**

# **Multiple hereditarne egzostoze**

**DIPLOMSKI RAD**



**Zagreb, 2019.**

Ovaj diplomski rad izrađen je na Klinici za ortopediju Kliničkog bolničkog centra Zagreb pod vodstvom prof. dr. sc. Tomislava Đapića, dr. med. i predan je na ocjenu u akademskoj godini 2018./2019.

**Popis kratica:**

**CT** – kompjuterska tomografija

**eng** – engleski jezik

**EXT** – exotosin

**HS** – heparan sulfat

**HSPG** – heparan sulfat proteoglikan

**kb** – kilobaza

**MHE** – multiple hereditarne egzostoze

**MR** – magnetska rezonanca

**PHD** – patohistološka dijagnostika

## Sadržaj

Sažetak .....	i
Summary .....	ii
Uvod .....	1
Epidemiologija .....	2
Genetika i patogeneza bolesti .....	3
Klinička slika .....	5
Anatomska distribucija egzostoza.....	7
Odnos genotipa i kliničke slike .....	8
Nizak rast .....	11
Deformacije gornjih ekstremiteta.....	12
Deformacije donjih ekstremiteta.....	14
Neurovaskularne komplikacije.....	17
Ostale komplikacije .....	19
Maligna alteracija .....	21
Kvaliteta života pacijenata s MHE.....	23
Dijagnoza .....	25
Diferencijalna dijagnoza .....	27
Liječenje .....	29
Prognoza i praćenje bolesnika .....	32
Zahvale.....	33
Literatura .....	34
Životopis .....	40

## **Sažetak**

### Multiple hereditarne egzostoze

Vilim Molnar

Multiple hereditarne egzostoze su autosomno dominantni nasljedni poremećaj koji se očituje stvaranjem benignih tumora kosti u djece, osteohondroma. Iako je bolest rijetka, a tumori benigni, ona može izazvati niz komplikacija već u dječjoj dobi. Bolest je najčešće uzrokovana mutacijama EXT1 i EXT2 gena koje dovode do pogreške u proliferaciji i maturaciji hondrocita što rezultira abnormalnim koštanim rastom i stvaranjem egzostoza. Gotovo svaka kost ili zglob mogu biti zahvaćeni egzostozom, osim kostiju lica, jer one rastu intramembranoznom osifikacijom, drugačijim procesom rasta nego u dugim kostima. Osteohondromi svojim rastom interferiraju s normalnim rastom dovodeći do deformacija skeleta, pritišću okolne strukture, uzrokuju bol, smanjuju opseg pokreta bolesnika, ali i stvaraju brojne specifičnije komplikacije bolesti, među kojima je najteža maligna degeneracija tumora. Težina kliničke slike ovisi o mnogim faktorima, a ponajviše o mutiranom genu te spolu. Brojne studije pokazale kako je teži fenotip povezan s mutacijama EXT1 gena i muškim spolom. Veći broj tumora, manja tjelesna visina, veći skeletni deformiteti, kraći udovi i veća uključenost ravnih kosti poput zdjelice i lopatice, a tako i veći broj maligno degeneriranih tumora zabilježeni su u pacijenata mutacijom EXT1. Bolest ne samo da uzrokuje fizičke simptome i bol, već ima i negativan utjecaj na socijalno funkcioniranje bolesnika i njegovu kvalitetu života. Za određene karakteristične deformitete, kirurško liječenje može prevenirati progresiju deformiteta ili ga čak i ispraviti. Ono se provodi ekscizijom lezija, rekonstruktivnom kirurgijom te kirurgijom kontrole rasta.

**Ključne riječi:** osteohondrom, djeca, deformacije, maligna alteracija, kirurško liječenje

## Summary

### Hereditary multiple exostoses

Vilim Molnar

Hereditary multiple exostoses is an autosomal dominant inherited genetic condition characterized by the formation of benign bone tumors in children, osteochondromas. Even though the incidence of MHE is low, the disease can result in numerous complications in the early age. The disorder is caused by mutations in the EXT gene family, resulting in an error in proliferation and maturation of chondrocytes, leading to abnormal bone growth and exostoses formation. Mainly all the bones in the human body can be affected by an exostosis, except facial bones because they grow by intramembranous ossification. Osteochondromas interfere with normal bone growth leading to skeletal deformations, compress underlying tissue, cause pain, decrease range of motion and result in many different and specific complications, of which the most dangerous is a malignant transformation of the tumor. The phenotype depends on numerous factors, but mostly on male gender and mutated gene. Several studies have suggested the correlation between a more severe phenotype and EXT1 mutation. A larger number of tumors, lower body height, more severe deformities and a larger number of flat bone lesions such as lesions of pelvis and scapula, but also increased the incidence of malignant change were associated with EXT1 mutation. MHE doesn't only cause pain and physical symptoms, but also on social wellbeing and quality of life. For certain deformities, surgical therapy can prevent progression or even repair the deformity. The types of surgical treatment are lesion excision, reconstructive surgery and growth control surgery.

**Key words:** osteochondroma, children, deformities, malignant transformation, surgical treatment

## Uvod

Osteohondromi ili egzostoze su najčešći benigni koštani tumori (1). Nastaju kao rezultat displazije perifernog dijela ploče rasta te su najčešće solitarne lezije (2,3). Uglavnom su dijagnosticirani u mlađoj životnoj dobi tj. u djece i adolescenata (3,4). Multipli tumori nastaju u osoba s genetskom predispozicijom (5). Multiple hereditarne egzostoze (MHE) ili multipla nasljedna osteohondromatoza je autosomno dominantan poremećaj karakteriziran s dva ili više benignih tumora kostiju koji su prekriveni hrskavicom, nastao kao posljedica mutacija gena za exostosin (EXT) proteine (5). U povijesti, a i danas, koristili su se mnogi nazivi za tu nasljednu bolest, primjerice: dijafizalna aklazija, hondralna osteogena displazija, deformirajuća hondroplazija, dishondroplazija i drugi (6). Često se nalaze na metafizi tj. jukstaepifizarno, dok se rjeđe mogu naći na dijafizi dugih kostiju. Mogu biti prisutne već pri rođenju, a u 80% bolesnika se razviju do kraja prvog desetljeća života (5).

Iako su tumori benigni, njihova pojava može poremetiti rast kostiju, smanjiti opseg pokreta, ubrzati proces osteoartritisa, ali i uzrokovati bol te deformacije zglobova (zglobovi podlaktice, gležanj, koljeno) koje često zahtijevaju operativno liječenje (3,5). Također, u pacijenata s MHE moguća je i maligna alteracija osteohondroma u hondrosarkom ili druge oblike sarkoma, s rizikom od 1 do 7% (5,7–12).



## Epidemiologija

Različite studije govore o prevalenciji bolesti između 0,9 i 2 bolesnika na 100000 ljudi za bijelu populaciju, ali točnu prevalenciju MHE teško je predočiti (4). Mnogo bolesnika s blažom kliničkom slikom tj. s asimptomatskim lezijama ostaje neprepoznato pa se vjeruje da bi prava prevalencija bolesti mogla biti i viša (13). Postoje izolirane populacije u kojima je zabilježena znatno viša prevalencija poput plemena Chamorro na otoku Guam te indijanskog plemena Ojibwe u kanadskoj pokrajini Manitoba, gdje su izračunate prevalencije bile 100 na 100000, odnosno 1310 na 100000 stanovnika (14,15).

Novija istraživanja ne pronalaze značajnu razliku u prevalenciji bolesti za muški i ženski spol (7,12,13). Zbog manje dostupnosti palpaciji, depozicija masnoga tkiva u pubertetu pacijenata ženskoga spola može otežati dijagnozu bolesti pa su tako starija istraživanja zaključivala o većoj prevalenciji MHE u muškaraca (5).

## Genetika i patogeneza bolesti

MHE su autosomno dominantna nasljedna bolest nepotpune penetracije uzrokovana mutacijom gena za exostosin proteine (EXT) (5,7). Bolest uzrokuju mutacije EXT1 i EXT2 gena, smještenih na kromosomima 8 i 11 (16). Oni kodiraju EXT proteine 1 i 2, transmembranske glikoziltransferaze endoplazmatskog retikuluma i Golgijevog aparata, koji čine kompleks ključan za biosintezu heparan sulfat proteoglikana (HSPG) tj. za adheziju i polimerizaciju heparan sulfatskih lanaca (HS) u HSPG (17,18). HSPG je uključen u brojne stanične procese poput signalizacije faktora rasta, adhezije stanica za ekstracelularni matriks i proliferacije stanica (18,19). Djelovanjem na biosintezu heparan sulfata, mutacija EXT gena smanjuje ekspresiju *Ihh* (eng. *Indian Hedgehog*) i time prevenira njegovu difuziju. *Indian Hedgehog* (*Ihh*) je regulator proliferacije hondrocita i diferencijacije hrskavice. Ekspresiran je u prehipertrofičnim hondrocitima i difundira u perihondrij gdje regulira hipertrofiju hondrocita (21). Mutacije EXT gena tako, zaustavljajući difuziju *Ihh*, održavaju visoku koncentraciju *Ihh* u ploči rasta i dovode do prekomjerne proliferacije hondrocita bez njihove diferencijacije što rezultira abnormalnim koštanim rastom i stvaranjem osteohondroma (4,20–22). Gotovo svaka kost koja raste enhondralnim okoštavanjem može biti zahvaćena osteohondromom (3). Tumor raste iz ploče rasta jukstaepifizarne regije dugih tubularnih kosti ili površine ravnih kostiju poput lopatice te usporava rast bilo koje kosti sa čijom je epifiznom pločom povezan i tako dovodi do deformiteta (4,13,18). Kosti lica rastu intramembranoznom osifikacijom i kao takve nisu nikad zahvaćene osteohondromima (3).

MHE je genetski heterogena bolest, odnosno mogu je uzrokovati mutacije više različitih gena. Uz opisane gene EXT1 i EXT2 na kromosomima 8 i 11, nađen je i treći gen, EXT3 na kromosomu 19 (23). Ipak, njegov utjecaj u patogenezi MHE je manji, a

većina pacijenata povezana je s mutacijama EXT1 i EXT2 gena te su one uzrok bolesti u 70-95% bolesnika s MHE (18). EXT1 i EXT2 su veliki geni. EXT1 se sastoji od 11 egzona koji čine preko 250 kb, a EXT2 od 16 egzona i više od 100 kb. Mutacija EXT1 odgovorna je za bolest u 56-78% obitelji, dok je mutacija EXT2 nađena u 21-44% slučajeva MHE (18). Međutim, u određenih populacija poput Kine pronađene su češće mutacije EXT2 gena (71%) (24). Većina mutacija naslijeđeno je u obitelji, ali 10-29% pacijenata razvije *de novo* mutaciju, bez pozitivne obiteljske anamneze (5,7,18,25).

EXT geni imaju funkciju tumor supresora i kao takvi imaju ulogu u razvijanju benignih koštanih tumora i povišenom riziku maligne degeneracije osteohondroma u pacijenata s MHE (19,26). To potvrđuju i vrste mutacija koje najčešće zahvaćaju te gene. Većina mutacija uzrokuje preuranjeni završetak transkripcije EXT proteina, što dovodi do gubitka njegove funkcije kao tumor supresora (26). To su tzv. inaktivirajuće mutacije poput besmislenih mutacija (eng. *nonsense*), mutacija prekrajanja (eng. *splice-site*) te mutacija pomaka okvira čitanja (eng. *frameshift*). One čine 77-80% mutacija EXT1 i 77-92% mutacija EXT2 (18,26). Osim mutacija koje uzrokuju gubitak funkcije gena, MHE se može razviti i zbog većih delecija. Upravo takva velika delecija koja obuhvaća čitav EXT1 ili EXT2 gen rezultira Langer-Gideon sindromom čiji se bolesnici prezentiraju mentalnom zaostalošću, deformitetima lica i konusno oblikovanim epifizama (22).

## Klinička slika

Osteohondromi rastom postaju vidljivi i uzrokuju smetnje tj. simptome koji počinju za vrijeme koštanog rasta, najčešće u dječjoj dobi. Prosječna dob djeteta u trenutku dijagnoze iznosi 3-5 godina, iako bolesnici variraju u starosti od dojenačke dobi do 12 godina (5,10). Najčešće se prvo uoče egzostoze tibije i lopatice pa se tako i dijagnoza najčešće uspostavlja nakon fizičkog nalaza istih (3). Osteohondromi rastu dok su ploče rasta otvorene te je njihov rast proporcionalan rastu bolesnika, dok s prestankom rasta bolesnika, prestaju rasti i tumori (4).

Tumori ometaju normalni koštani rast pa se bolesnici najčešće prezentiraju koštanim deformitetima i funkcionalnim ograničenjima poput smanjenog opsega pokreta (3). Deformiteti skeleta u bolesnika s MHE najčešće se očituju niskim rastom, različitom duljinom ekstremiteta, valgus deformacijama koljena i gležnja, asimetrijom prsnoga koša ili zdjelice (4).

Bolesnici s MHE imaju multiple koštane tumore obložene hrskavicom koji se radiološki mogu podijeliti u dva oblika: sesilne i pedunkularne egzostoze. Tumori male baze poput peteljke su pedunkularne egzostoze, dok su tumori čiji je promjer najveći na samoj bazi sesilne egzostoze (27). Tumori velike baze uzrokuju veće deformitete i skraćenje udova od pedunkularnih egzostoza (28). Pedunkularne lezije prodiru dublje u okolno tkivo te uzrokuju kompresiju i iritaciju priležećih struktura uzrokujući tako bol, senzorne i motorne deficite (29). Osim oblika lezije, veličina egzostoze također utječe na težinu kliničke slike pa tako veće lezije uzrokuju opsežnije probleme (29).

Iako se tumori najčešće nalaze na metafizama, rastućim krajevima dugih kosti, često se mogu naći i na medijalnim rubovima lopatice, rebrima te crijevnim grebenima

zdjelice. Međutim, osteohondrome ne nalazimo na kostima lubanje i lica, jer one nastaju intramembranoznim okoštavanjem (4).

Osteohondromi su histološki benigne lezije, ali oni mogu uzrokovati bol, estetske i funkcionalne probleme te mnoge druge, teže komplikacije bolesti. Trauma mekog tkiva često je uzrok boli, a nastaje kao posljedica trenja mekotkivnih struktura poput tetiva i mišića preko prominentnog tumora, primjerice kod ponavljanog prelaženja mišića kvadricepsa preko egzostoze distalnog femura pri trčanju. Na taj način nastaju problemi poput sindroma sraza, ozljeda tetiva, ali i žila i živaca (4). Smanjeni opseg pokreta čest je nalaz kod egzostoza proksimalnog femura ili podlaktice, a zajedno s boli i deformitetima negativno utječe na kvalitetu života pacijenata s MHE (4,11).

Mordenti, Ferarri i Pedrini predložili su klasifikaciju (Tablica 1.) prema kojoj se MHE dijele u 3 stadija ovisno o broju segmenata kosti zahvaćenih tumorom te prisutnosti deformiteta i/ili funkcionalnog ograničenja (30). Prema toj klasifikaciji, 1. stadij MHE je onaj u kojem se nisu razvili deformiteti zglobova te nema funkcionalnih ograničenja, 2. stadij čini klinička slika s deformitetom, ali bez funkcionalnog defekta, dok 3. stadij, težu kliničku sliku, čine i deformiteti i funkcionalno ograničenje.

Tablica 1. Mordenti, Ferarri, Pedrini klasifikacija težine kliničke slike multiplih hereditarnih egzostoza.

Stadij MHE	Obilježje stadija
I. A. B.	Nema deformiteta i funkcionalnih ograničenja ≤5 segmenata kosti s egzostozom >5 segmenata kosti s egzostozom
II. A. B.	Deformitet bez funkcionalnog ograničenja ≤5 segmenata s deformitetom >5 segmenata s deformitetom
III. A. B.	Deformitet i funkcionalno ograničenje Funkcionalno ograničenje 1 segmenta Funkcionalno ograničenje više segmenata

## **Anatomska distribucija egzostoza**

Osteohondromi u pacijenata s MHE najčešće se nalaze u području koljena. 70-98% pacijenata ima tumor distalnog femura, isto toliko ima tumor proksimalne tibije, dok osteohondrom proksimalne fibule ima 30-97% bolesnika s MHE (4–6). Tumori distalnog dijela potkoljenice koji zajedno s tumorima stopala mogu uzrokovati deformitete gležnja prisutni su u 60-85% osoba s mutiranim EXT genom (31).

Proksimalni humerus, također kao jedna od češćih lokalizacija egzostoza, zahvaćen je u 50-85% pacijenata (5,6,31). Prema istraživanjima, tumor u području lakta ima 40-72% bolesnika (3). Egzostoze koje uzrokuju deformitete podlaktice tj. osteohondromi distalnog radijusa i ulne prisutni su u 30-87% pacijenata (5,31).

Tumori lopatice i rebara vidljivi su u 30-55% bolesnika, dok dublji tumori, poput onih proksimalnog dijela femura te zdjelice, pokazuju značajnu razliku u pojavnosti u ovisnosti o mutiranom genu (31). Ti su tumori ujedno i najčešća mjesta maligne transformacije pa je potrebna detaljnija klinička evaluacija istih (5,7,10,32).

Gotovo svaka kost ili zglob mogu biti zahvaćeni egzostozom, osim kostiju lica, jer one rastu intramembranoznom osifikacijom, drugačijim procesom rasta nego u dugim kostima. Međutim, zbog niske prevalencije bolesti, teško je odrediti točnu pojavnost egzostoza rijetkih lokacija poput kralježnice na kojoj osteohondromi, iako rijetko, mogu uzrokovati teške komplikacije (3). Egzostoze se rijetko pojavljuju na karpalnim i tarzalnim kostima (13).

## Odnos genotipa i kliničke slike

MHE su karakterizirane velikom interfamilijarnom i intrafamilijarnom fenotipskom raznolikošću tj. razlikama u broju i veličini egzostoza, broju zahvaćenih kostiju i stupnju deformiteta (18). Osteohondromi variraju u broju i veličini u pacijenata s MHE pa tako osobe s manjim brojem tumora koji su k tome mali i veličinom, mogu biti zauvijek ostati bez simptoma (4). S obzirom da je MHE genetski heterogena bolest, odnosno mogu je uzrokovati mutacije više različitih gena, mnoga istraživanja pokušala su pronaći razlike u kliničkoj slici (fenotipu) među bolesnicima s mutiranim EXT1 genom i bolesnicima s mutiranim EXT2 genom, kao i fenotipske razlike među muškim i ženskim spolom.

Broj lezija jedan je od najvažnijih prediktora aktivnosti bolesti i njenih komplikacija. Što više lezija bolesnik ima, to će se češće razviti problemi poput deformacija i drugih komplikacija (33).

Veći broj lezija zabilježen je u pacijenata s EXT1 mutacijom u odnosu na one s EXT2 mutacijom (7,31,34). U istraživanju koje su proveli Alvarez i suradnici, srednji broj osteohondroma u pacijenata s EXT1 mutacijom iznosio je 32, dok je u pacijenata s EXT2 mutacijom bio značajno manji, 16 (34). Osim toga, ti su bolesnici imali i značajno više egzostoza na lokacijama poput zdjelice i lopatice, koje su ujedno i najčešća mjesta maligne alteracije tumora (29,34). Također, u pacijenata s EXT1 mutacijom zabilježena je veća frekvencija deformiteta poput skraćanja ulne i abnormalne radijalne inklinacije (29).

Uz veći broj tumora te veću frekvenciju deformiteta, bolesnici s EXT1 mutacijom u prosjeku su niži od pacijenata s EXT2 mutacijom (29). Međutim, nije zabilježena značajna razlika u nejednakosti duljine ekstremiteta u pacijenata s različitim

mutacijama (34). Oko 80% pacijenata 3. stadija kliničke klasifikacije MHE (Mordenti, Ferarri, Pedrini) čine bolesnici s EXT1 mutacijom, što potvrđuje pojavnost teže kliničke slike tj. fenotipa u pacijenata s EXT1 mutacijom (7). Zaključak je da je genotip koji rezultira težom kliničkom slikom EXT1 te da bi se bolesnike s EXT1 mutacijom trebalo češće kontrolirati kako bi se pravovremeno uočile promjene na kostima i zglobovima koje mogu dovesti do težih funkcionalnih deformiteta te kako bi se pratile egzostoze s većim rizikom maligne alteracije, koje su u tih pacijenata češće.

Muški bolesnici s EXT1 mutacijom imaju više egzostoza od žena s istom mutacijom (31). Oni u prosjeku imaju više lezija što se može pripisati brojnim faktorima. Žene ranije završavaju rast od muškaraca. Dok žene najčešće rastu do 2 godine nakon menarhe, muškarci rastu i do 18. godine pa je u njih produljen utjecaj mutacije EXT gena na ploče rasta, prije njihovih zatvaranja (5,34). Osim većeg broja osteohondroma, bolest u muških pacijenata uzrokuje veće funkcionalne defekte i veće stupnjeve deformiteta udova nego u žena (7,34). To potvrđuju i rezultati istraživanja Pedrini i suradnika koji su pokazali kako značajno više muškaraca čini skupinu pacijenata 3. stadija kliničke klasifikacije (Mordenti, Ferarri, Pedrini) tj. skupinu pacijenata s deformitetima i funkcionalnim ograničenjem (7). Također, muški bolesnici u prosjeku su niži od svojih vršnjaka istoga spola, nego ženski bolesnici, tj. imaju niže percentilne krivulje (7).

Utjecaj spola na težinu kliničke slike tj. pripadnost muških pacijenata 3. stadiju bolesti (prema klasifikaciji Mordenti, Ferarri, Pedrini), a ženskih pacijenata 1. stadiju, može se povezati s hormonalnim faktorima i X-vezanim modificirajućim genima koji utječu na broj i rast egzostoza. Također, kasnije zatvaranje epifiznih ploča u muškaraca produljuje učinak EXT mutacija povećavajući deformitete i funkcionalna ograničenja



(7). Tako je muški spol, kao nezavisni čimbenik, povezan s težom kliničkom slikom pacijenata s MHE.

U svom istraživanju, Pedrini i suradnici proveli su multivarijantnu analizu koja je s velikom značajnosti povezala 3. stadij kliničke manifestacije MHE (deformitet i funkcionalna ograničenost) s muškim spolom, EXT1 mutacijom i tumorima na više od 20 mjesta ljudskog kostura. Suprotno tome, 1. stadij bolesti pozitivno je bio povezan sa ženskim spolom, EXT2 mutacijom i osteohondromima na manje od 5 lokacija na kosturu, s velikom značajnošću (7).

## Nizak rast

Bolesnici s MHE značajno su u prosjeku su niži, ali i manje tjelesne mase od svojih vršnjaka tj. od prosjeka određene populacije (11,35). 83% pacijenata niže je od 50. percentile za svoju dob. Srednja visina pacijenata sa stadijem 3 kliničke manifestacije MHE u prosjeku su niži od 10. percentile. Bolesnici 1. i 2. stadija MHE prosječno su niži od 25. percentile pa je tako očito kako je nizak rast značajno povezan s težinom kliničke slike (7). Razlika u visini među vršnjacima često se ne može primijetiti dok bolesnik sjedi, već pri njegovom stajanju, zbog toga što je ukupni niži rast uglavnom posljedica skraćanja i deformacije ekstremiteta, a ne aksijalnog skeleta (36).

Nizak rast nije posljedica samog utjecaja na longitudinalni rast kostiju tj. deformacije i skraćanja udova, već postoji i sistemski utjecaj genetske mutacije na rast. Tako je u adolescenata s MHE, pogotovo muških, dokazano ranije zatvaranje ploča rasta, nego u zdravih vršnjaka (37). Nizak rast povezan je s učinkom EXT proteina na skraćanje HS lanaca. Skraćeni lanci HS imaju negativni utjecaj na difuziju Ihh što dovodi do smanjene proliferacije hondrocita i preranog zatvaranja epifiznih pukotina.

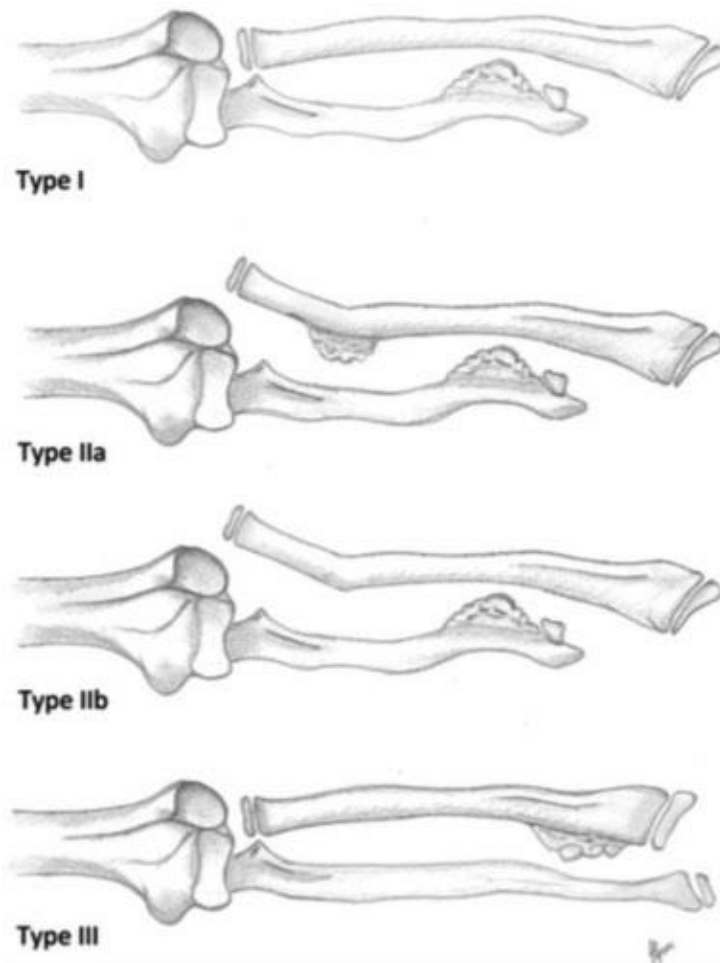
Razina deformiteta i funkcionalnih ograničenja raste s dobi pa se tako s rastom dobi bilježi i progresivna redukcija očekivane visine bolesnika tj. bilježi se pad na percentilnim krivuljama visine ovisne o dobi. Djeca (< 10 godina) s MHE prema istraživanju Pedrini i suradnika imala su prosječnu visinu između 25. i 50. percentile. Preadolescenti (10-18 godina) u prosjeku su bili visoki od 10-25 percentile, dok su oni stariji od 18 godina u prosjeku bili ispod 10. percentile visine za svoju dob. Također se pokazalo kako su muška djeca u prosjeku imala veće percentilne krivulje od ženske za dob manju od 10 godina, dok se taj odnos za bolesnike starije od 18 godina promijenio u suprotno (7).

## Deformacije gornjih ekstremiteta

U 39-74% pacijenata s MHE kliničkim pregledom je utvrđen deformitet podlaktice (4,5,11). Osteohondrom kostiju podlaktice sežu u međukoštani prostor i tako onemogućavaju rotaciju podlaktice tj. pronaciju (13). Oni mogu dovesti do deformiteta kao što su skraćenje ulne koje rezultira savijanjem radijusa, ulnarnom devijacijom šake, ulnarnom translokacijom kostiju karpusa i subluksacijom tijela distalnog radijusa (4). Skraćenje ulne također može dovesti i do subluksacije ili luksacije glave radijusa u 22-33% pacijenata s egzostozama distalnog dijela podlaktice (13,36,38). Razina deformacije ovisi o veličini, mjestu i obliku lezija, a mnoge su podložne kirurškoj terapiji (4). Klasifikaciju deformiteta podlaktice ovisno o mjestu egzostoze u pacijenata s MHE predložio je Masada (Tablica 2, Slika 1) te je osim obilježja deformiteta za različite lokacije tumora dao i prijedloge operativnog liječenja opisanih deformacija (39).

Tablica 2. Tablični prikaz Masada klasifikacije deformiteta podlaktice u pacijenata s multiplim hereditarnim egzostozama

Masada klasifikacija	Mjesto egzostoze	Obilježja deformiteta
<b>1</b>	Distalna ulna	Skraćenje ulne Zakrivljenje radijusa
<b>2a</b>	Proksimalna metafiza radijusa (s ili bez egzostoze distalne ulne)	Skraćenje ulne Dislokacija glave radijusa
<b>2b</b>	Distalna ulna (bez egzostoze proksimalne metafize radijusa)	Skraćenje ulne Dislokacija glave radijusa
<b>3</b>	Metafiza distalnog radijusa	Relativno skraćenje radijusa u usporedbi s ulnom

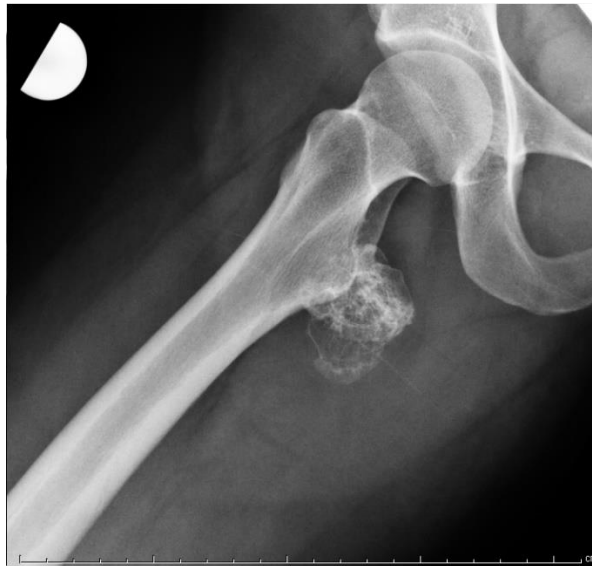

**Slika 1.** Shematski prikaz Masada klasifikacije deformiteta podlaktice u pacijenata s multiplim hereditarnim egzostozama (40). Tip deformiteta ovisi o mjestu egzostoze koja rezultira specifičnim obilježjima deformiteta. Tako egzostoze distalne ulne rezultiraju njenim skraćanjem, kao i zakrivljenjem radijusa što čini deformitet podlaktice tip 1. Tip 2a obilježen je egzostozom proksimalne metafize radijusa uz njegovo skraćenje i dislokaciju glave radijusa. Tip 2b obilježen je egzostozom distalne ulne koja rezultira istim deformitetom kao i u tipu 2a. Osteohondrom distalnog radijusa rezultira njegovim relativnim skraćanjem u usporedbi s ulnom te takav deformitet pripada Masada klasifikaciji tip 3. Prema: Ham J, Flipsen M, Koolen M, van der Zwan A, Mader K. (2016) uz dopuštenje autora, Ilustrirao: Mark Flipsen.

U MHE 30-79% pacijenata ima osteohondrome šake (4). Bolest zahvaća najčešće metakarpofalangealni zglob, odnosno 2. i 5. metakarpalne kosti, dok su rjeđe zahvaćene distalne falange i palac. Tumori tih lokacija mogu uzrokovati skraćenje metakarpalnih kostiju i falangi te brahidaktiliju, prste poput malja te druge deformitete, međutim većina je pacijenata bez simptoma te ne zahtijeva operativno liječenje (4,41).

## Deformacije donjih ekstremiteta

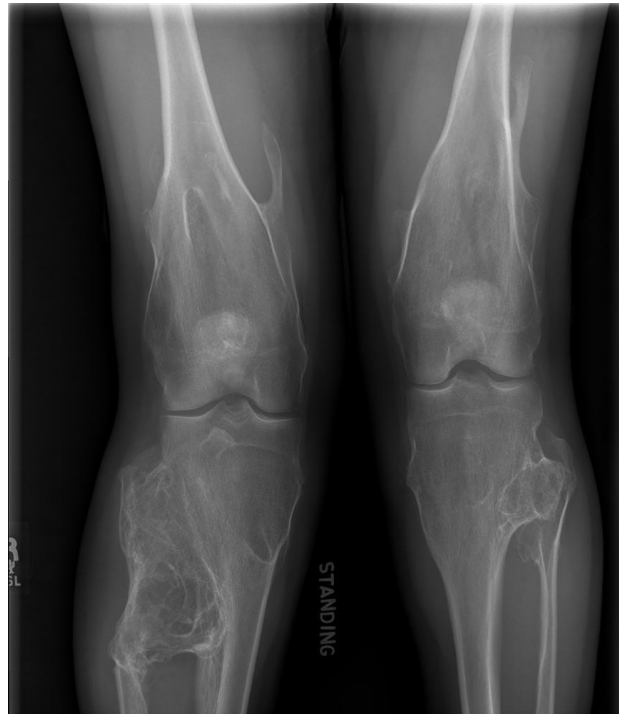Egzostoze u području proksimalnog femura tj. u području kuka najčešće nalazimo proksimalno od malog trohantera (Slika 2). S takvim osteohondromima usko je vezana i *coxa valga* koju nalazimo u 25% pacijenata s tumorom te lokalizacije te anteverzija femura tj. fleksijska kontraktura (4,5). Deformacije na medijalnoj strani femura uključujući i acetabularne egzostoze su rijetke, ali mogu uzrokovati acetabularnu displaziju (3,42). Valgus kuka već u ranoj dobi može zahtijevati varus osteotomije (42).



**Slika 2.** Lauensteinova rendgenska snimka kuka na kojoj je vidljiv osteohondrom iza malog trohantera femura. Preuzeto s: <https://www.bonetumor.org/tumors-cartilage/osteochondroma>

S obzirom na visoku učestalost egzostoza distalnog femura, proksimalne tibije i fibule u pacijenata s MHE, šansa da će bolesnik imati tumor u području koljena, odnosno na barem jednoj od tih lokacije je vrlo visoka (94%) (5). Donji ekstremiteti često su zahvaćeni valgus deformacijom koljena koja je uzrokovana nebalansiranim skraćanjem tibije i fibule, a rjeđe osteohondromom distalnog femura (3,4). Taj oblik deformacije nalazimo u 8-40% pacijenata s MHE (4,11,13)

Valgus koljena (Slika 3) primarno je uzrokovan promjenama tibije. Fibula se zbog egzostoze skрати disproporcionalno u odnosu na tibiju što rezultira konzistentnim valgus smjerom deformacije (43). Progresija angulacije može dovesti do komplikacija poput lateralne patelarne subluksacije i patelofemoralnih tegoba (13,43). Deformacije koljena također su i predisponirajući faktor za rani razvoj osteoartritisa (13).

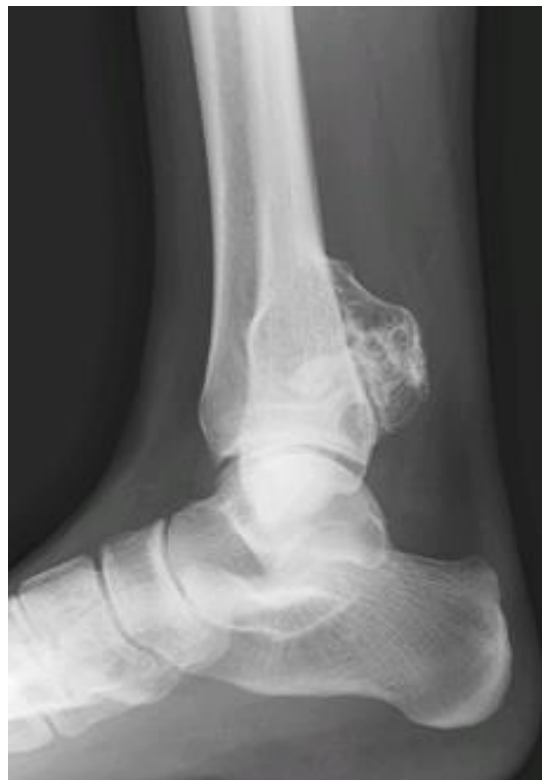

**Slika 3.** Anteroposteriorna rentgenska snimka koljena. Vidljiva je valgus deformacija koljena zbog multiplih osteohondroma u području zgloba.

Preuzeto s: <https://www.orthobullets.com/pathology/8020/osteochondroma-and-multiple-hereditary-exostosis>

Egzostoze također mogu smanjiti opseg pokreta u zglobovima pa tako tumor poplitealne regije može onemogućiti potpunu fleksiju u koljenu (13). Osteohondromi u području koljena mogu rezultirati skraćanjem ekstremiteta te dovesti do nejednakosti u duljini udova u 10-25% pacijenata s MHE (5,13,36). Nejednakost udova klinički je vidljiva kada je razlika u duljini nogu veća ili jednaka 2 cm. Ona može biti posljedica skraćanja tibije te dvostruko češće, femura (36).

Egzostoze gležnja često mogu proći nezapaženo. Uobičajeno se simptomi javljaju u drugom desetljeću života sa smanjenim opsegom pokreta u gležnju, palpabilnim tumorom i boli (3). Egzostoze gležnja utječu na rast ekstremiteta, uzrokuju bol, slabost, smanjen opseg pokreta te deformitet. Od deformiteta najčešći je valgus gležnja te ga nalazimo u polovice pacijenata s MHE (4,44). Skraćenje fibule, prouzrokovano egzostozom distalne tibije (Slika 4), najčešći je uzrok valgusa gležnja, a takva deformacija može dovesti i do medijalne subluksacije talusa i ranog razvoja osteoartritisa (4,44,45).



**Slika 4.** Rendgenska snimka gležnja na kojoj je vidljiv osteohondrom distalne tibije. Preuzeto s: <https://www.orthobullets.com/pathology/8020/osteochondroma-and-multiple-hereditary-exostosis>

## Neurovaskularne komplikacije

Vaskularne i neurološke komplikacije najčešće su kod tumora smještenih na medijalnoj strani ekstremiteta te su najčešće viđene na donjim ekstremitetima (83%) (5). Također su česte i neurovaskularne komplikacije lezija medijalne strane proksimalnog humerusa.

Neurovaskularne strukture uslijed dodira s tumorom mogu biti istegnute i pritisnute (4). Do 22% pacijenata imaju kompresije perifernih živaca (35). Rezultat impingementa, iritacije ili uklještenja živaca je neuropatija popraćena boli, parestezijama i funkcionalnim nedostatkom (13).

Peronealna neuropatija zbog egzostoza proksimalne fibule i pritiska na superficijalni peronealni živac jedna je od najčešćih neuroloških komplikacija MHE (4,13). Cardelia i suradnici su zato predložili klinički test (eng. Heel walking extinction test) u kojem se bolesnik traži da stoji na petama te se gleda koja će mu noga prva popustiti. Dokazana slabost peronealne muskulature zajedno s radiološkim nalazom tumora proksimalne fibule jasno govori o kompresiji peronealnog živca (46).

Ozbiljne vaskularne komplikacije poput kompresije žila, aneurizmi, pseudoaneurizmi, arterijskih i venskih tromboza su rjeđe (10%). Klinički se očituju klaudikacijama, akutnim ishemijama i flebitisom (4). One uglavnom uključuju poplitealnu arteriju, te se uvijek moraju uzeti u obzir kod pacijenata s MHE (47). Tipična lokalizacija vaskularnih komplikacija zapravo je posljedica činjenice da su egzostoze u pacijenata s MHE najčešće u području koljena.



Kompresija tumora na neurovaskularne strukture može dovesti i do bizarnih komplikacija pa se tako u literaturi mogu pronaći slučajevi akutnog koronarnog sindroma prouzrokovanog kompresijom koronarne arterije osteohondromom rebra (48).

U slučaju da tumor svojim pritiskom na žile i živce izaziva simptome, on se mora kirurški odstraniti uz neurovaskularnu dekompresiju (4)

## Ostale komplikacije

Egzostoze svojim rastom pritišću okolne strukture. Kompresija i istežanje mekotkivnih struktura poput mišića, tetiva, žila i živaca daju brojne i raznolike simptome od kojih neki mogu biti i opasni po život. Stalnim prelaženjem mišića i tetiva preko prominentnog tumora kosti dolazi do kronične iritacije te impingementa ili rupture same tetive ili mišića (3). Istraživanje Darilek i suradnika pokazalo je kako 74% pacijenata s MHE ima neku od komplikacija bolesti tj. rasta tumora, a najčešće kompresije tetiva, mišića, ligamenata i živaca (12). Specifičnije simptome mogu dati egzostoze smještene na kralježnici, rebrima ili zdjelici. Takve, poput kompresije leđne moždine, boli pri disanju ili teških deformiteta, iskusi 35% bolesnika s MHE (12).

Starija istraživanja bilježila su zahvaćanje kralježnice osteohondromom u malog broja pacijenata, međutim ono može imati tešku posljedicu poput pritiska na kralježničnu moždinu s teškim miopatijama kao komplikacijom (5). U novijem istraživanju 68% pacijenata imalo je tumor kralježnice koji je češće bio smješten na stražnjim dijelovima kralježaka. Međutim, u 27% pacijenata MR je pokazao širenje u spinalni kanal što u rijetkim slučajevima može uzrokovati kompresiju medule s ozbiljnim neurološkim posljedicama (49). Veći tumori mogu dovesti do teških kliničkih slika i deformiteta kralježnice uključujući i skoliozu (3).

Moguće su i rijetke komplikacije poput opstrukcije urinarnog i gastrointestinalnog sustava (4). Zabilježen je i slučaj disfagije kao posljedice rasta cervikalnog osteohondroma (50). Stoga je potrebno redovito praćenje pacijenata MR-om u godinama rasta kako bi se prevenirale teže komplikacije i invaliditet.

Tumori rebara su najčešće asimptomatski ali rijetko mogu uzrokovati komplikacije poput hemotoraksa, pneumotoraksa, ozljeda pleure, pluća, dijafragme ili perikarda (51,52).

Nerijetki su i obstetrički problemi u žena s MHE fertile dobi. U više od polovice žena s MHE, zdjelčne egzostoze mogu uzrokovati probleme kod porođaja te je zabilježena 2 puta češća pojava carskoga reza pri porođaju, nego u zdravoj populaciji (35). Prema istraživanjima, čak jedna do dvije trećine žena s MHE rađale su carskim rezom (11,35).

## Maligna alteracija

Hondrosarkom je jedan od najčešćih primarnih malignih tumora u odraslih s incidencijom u općoj populaciji od 0,3-0,7/1000000 (53). Postotak pacijenata s MHE u kojih osteohondrom maligno degenerira iznosi 0,9-7% (5,7–12). Mnogo asimptomatskih pacijenata s MHE se nikad ne dijagnosticira pa se pravi rizik maligne degeneracije teško može točno procijeniti. Rizik maligne degeneracije tumora u pacijenata s MHE može se, uslijed genetske heterozigotnosti, razlikovati među obiteljima koje nose mutirani gen (5). Veliko istraživanje koje su proveli Pedrini i suradnici pokazalo je kako rizik maligne degeneracije nije značajno povezan s vrstom mutacije, spolom, težinom kliničke slike ili brojem kostiju zahvaćenim tumorom (7).

Hondrosarkomi su većinom sporadični tumori, ali se može zaključiti kako bolesnici s MHE imaju značajno veći rizik za razvoj hondrosarkoma od zdrave, opće populacije (5). Razlog leži u tome da geni smješteni na dugom kraku 8. kromosoma i pericentromernoj regiji 11. kromosoma imaju tumor supresorsku funkciju i igraju ulogu u razvijanju hondrosarkoma (54). Jedan od događaja koji igraju ulogu u razvijanju hondrosarkoma je gubitak heterozigotnosti tj. gubitak alela divljeg tipa EXT1 i EXT2 gena (eng. *Loss of heterozygosity*) (19). U brojnim provedenim studijama razvitak tumora bio je u značajnoj mjeri povezan s LOH tih gena, dok u pacijenata s mutiranim EXT3 genom nisu zabilježeni slučajevi gubitka heterozigotnosti u patogenezi tumora (19,54).

U pacijenata s MHE, hondrosarkomi najčešće nastaju iz egzostoza ravnih kostiju poput zdjelice i lopatice te proksimalnog dijela femura (5,7,10,32). Lezije tih područja manje su dostupne kliničkom pregledu, a i teže se dijagnosticiraju jer rjeđe uzrokuju simptome i funkcionalna ograničenja (29). Bolesnici se tipično prezentiraju bolnom

rastućom masom, a rjeđe pritiskom na živce i neurološkim simptomima (4,10). Stoga, rast lezije nakon prestanka bolesnikovog rasta u visinu povećava sumnju na malignitet, pogotovo kad je uz leziju prisutna bol (4,6). Iako većina maligno degenerirajućih osteohondroma prelazi u hondrosarkom, također su moguće i transformacije u osteosarkom i druge, rjeđe oblike malignih tumora kosti (12). Različite studije su pokazale kako je srednja dob pacijenata kod kojih je došlo do maligne alteracije tumora u rasponu 28-31 godina, a rijetko su mlađi od 10 ili stariji od 50 godina (10,11,55). Rizik maligne alteracije raste s dobi (18).

Hondrosarkomi koji nastaju u pacijenata s MHE najčešće su niskog gradusa te se uspješno liječe širokom ekscizijom tumora (4). Ipak, njihovo zanemarivanje i neliječenje dovodi do teških komplikacija širenja tumora poput opstrukcije gastrointestinalnog trakta i bubrega, sepse i smrti (5). Stoga je od velike važnosti praćenje bolesnika s MHE, procjena rizika i postavljanje sumnje na malignu alteraciju osteohondroma. Sumnja na malignu transformaciju tumora može se postaviti na temelju mjerenja debljine hrskavične kape osteohondroma. Ona se izvodi ultrazvučno za površinske lezije poput onih na tibiji ili lopatici, dok se za tumore zdjelice i femura za procjenu rizika zloćudne promjene koristi MR (56). Debljina hrskavične kape veća od 2 cm značajno podiže sumnju na razvoj hondrosarkoma (57). Edukacija bolesnika i praćenje odraslih pacijenata s MHE i nakon prestanka rasta u visinu tj. nakon zatvaranja epifiznih ploča, bitni su za ranu identifikaciju visokorizičnih lezija. U idealnoj situaciji, stariji bolesnici trebali bi se pratiti kod ortopedskog onkologa (4). Preporučeno je klinički pregled svakih 12 do 18 mjeseci uz ultrazvučno praćenje površinskih tumora. Za dublje tumore, nedostupne ultrazvuku, preporučuje se radiološko praćenje svakih 18 mjeseci, najbolje MR-om (7).

## Kvaliteta života pacijenata s MHE

MHE dovode do stvaranja brojnih koštanih tumora koji dovode do abnormalnog rasta kosti, boli, deformacija i smanjenog opsega pokreta. Djelujući na izgled, ali i funkciju čovjeka, bolest znatno utječe i na kvalitetu života tih pacijenata. Mnogo bolesnika razvije psihosocijalne probleme zbog utjecaja bolesti na svakodnevne zadaće (13).

Egzostoze rastu za vrijeme rasta same osobe tj. u vrijeme djetinjstva i adolescencije. Upravo je to i populacija u kojoj MHE najviše utječu na kvalitetu života. Istraživanje Goud i suradnika pokazalo je kako samo 15% pacijenata dječje dobi nema problema zbog bolesti tj. nema sniženu kvalitetu života, dok su nelagode u trećine pacijenata umjerene do jake (11). Istraženo je kako čak 63% djece ima bolove. Oni su predominantno u donjim ekstremitetima, ali su česti i na rukama i aksijalnom skeletu te su najčešće povezani s hodanjem, sportom, igranjem, vožnjom bicikla i podizanjem predmeta. Čak 27% djece prekida svoje sportske aktivnosti zbog problema uzrokovanih bolešću. Bolovi u djece s MHE češći su i izraženiji nego u zdravih vršnjaka (58). Čak 13% djece svakodnevno pije lijekove protiv boli, a zbog boli, gotovo četvrtina ima probleme sa spavanjem (11). Zbog boli i drugih problema povezanih s bolešću, djeca s MHE u prosjeku imaju manje samopouzdanje od svojih vršnjaka (58). Zbog deformacija i smanjenog opsega pokreta, više od polovice djece s MHE ima probleme u školi, ponajviše u tjelesnoj i zdravstvenoj kulturi, pisanju i radu s računalima. Zbog toga neka djeca i navode kako ih se maltretira u školi, što kao indirektna posljedica bolesti može značajno utjecati na daljnji psihološki razvoj i kvalitetu života djeteta (11).

Iako rast tumora prestaje s rastom samog bolesnika, problemi vezani s MHE nastavljaju se i u odrasloj dobi. To potvrđuju velike studije u kojima više od 80% odraslih pacijenata ima bolove povezane s MHE te je dvije trećine pacijenata imalo operativni zahvat nakon osamnaeste godine (11,12). U pacijenata s većim brojem egzostoza primijećeni su veća bol te veći broj urađenih operativnih zahvata. Veći broj zahvata također je povezan s većim brojem na VAS skali i sniženjem kvalitete života (25). Bol je također, kao i u djece, najčešća u donjim ekstremitetima i najčešće prouzročena hodaњem te 30-45% odraslih pacijenata svakodnevno pije lijekove protiv boli (11,12). Ona je često povezana s deformitetima i problemima na poslu. Mnogi bolesnici zato imaju potrebu za prilagodbom radnog mjesta poput posebnih stolaca, kompjuterske opreme i specifičnih zadataka, dok je više od četvrtine pacijenata moralo promijeniti posao zbog simptoma bolesti (11). Ozbiljnija bolest i značajnije deformacije nalaze se u muškaraca nego u žena što dovodi do većeg funkcionalnog defekta pa tako 58% muškaraca i 33% žena navode da su ozbiljno oštećenog funkcionalnog statusa (5). Loša funkcija najčešće je posljedica deformiteta podlaktice i smanjenog opsega pokreta u laktu i šaci, a često deformitet donjih ekstremiteta utječe na normalni hod bolesnika (5). Gotovo polovica pacijenata navodi kako im zdravlje ograničava društvene aktivnosti i psihološko zdravlje, koje je više narušeno u ženskih pacijenata nego u muških (25,58). Sposobnost mlađih pacijenata u sportskim aktivnostima pada s njihovim starenjem zbog boli i funkcionalnih ograničenja. Polovica odraslih koji su prije bili sportsko aktivnih, morali su prekinuti svoje sportske aktivnosti zbog problema povezanih s MHE (11).

## Dijagnoza

Dijagnoza MHE postavlja se u djetinjstvu po pojavi prvih simptoma. Egzostoze se najčešće prvo uoče na kostima koje su najbliže površini kože poput tibije i lopatice pa se tako i dijagnoza najčešće uspostavlja nakon fizičkog nalaza istih (3,4). Prosječna dob djeteta u trenutku dijagnoze iznosi 3-5 godina, iako bolesnici variraju u starosti od dojenačke dobi do 12 godina (5,10). Polovica pacijenata prezentira se vidljivim tumorom do 5. godine, a 80% unutar prvog desetljeća života (3). S obzirom da je većina djece koja su naslijedila mutirani gen asimptomatsko pri rođenju, rana dijagnoza može se postići jedino genetskim testiranjem djeteta s pozitivnom obiteljskom anamnezom (3,13). Ukoliko dijete koje u obitelji ima MHE ne razvije simptome do 12. godine, vjerojatno ih neće razviti niti kasnije, a uzrok tome je nepotpuna penetracija bolesti (5). također, osteohondromi variraju u broju i veličini u pacijenata s MHE pa tako osobe s manjim brojem tumora koji su k tome mali i veličinom, mogu biti zauvijek ostati bez simptoma (4).

Dijagnoza u djetinjstvu kad se pojave prvi simptomi je jednostavna. Simptomi, zajedno s kliničkim i radiološkim nalazom multiplih osteohondroma potvrđuju dijagnozu MHE. Konvencionalni radiografi u mogućnosti su dijagnosticirati osteohondrome udova. CT je važan u otkrivanju nepovršinskih tumora poput egzostoza prsnog koša, kralježnice ili zdjelice. Za prikaz mekotičnih struktura i odnos osteohondroma s njima koristi se MR. Ona je u stanju najbolje prikazati odnose tumora i tetiva, mišića te žila i živaca tj. prikazati kompresiju tumora na okolne strukture što izaziva simptome bolesti.



Također, MR omogućava mjerenje debljine hrskavične kape osteohondroma. Zbog velikog postotka vode, hrskavična kapa daje visoki signal na T2 snimkama te se jasno ograničava od okoline. Mjerenje debljine hrskavičnog pokrova važno je u procjeni rizika za malignu degeneraciju tumora. Istraživanja su pokazala kako debljina hrskavične kape osteohondroma veća od 2 cm podiže sumnju na njegovu malignu degeneraciju (13). Jedno je istraživanje dovelo do saznanja da se u tom slučaju s osjetljivošću i specifičnošću većom od 95% može dokazati sekundarni hondrosarkom (59). Ultrazvukom se mogu mjeriti debljine hrskavične kape osteohondroma pri površini kože, dok je za mjerenje hrskavične kape tumora kostiju pelvisa, skapule i proksimalnog femura tj. dubljih kostiju potrebna MR. Te lokacije ujedno su i najčešća mjesta maligne transformacije osteohondroma u hondrosarkom (5,7,10,32).

## Diferencijalna dijagnoza

Iako se MHE jednostavno dijagnosticiraju pri prvoj pojavi simptoma i radiološki nađenim multiplim osteohondromima, postoje i drugi klinički entiteti koji se prezentiraju sličnom kliničkom slikom.

Enhondromi su benigni, uglavnom asimptomatski tumori građeni od hijaline hrskavice koji se stvaraju u koštanoj srži metafize dugih kosti (60). Oni su drugi najčešći benigni tumori kosti, nakon osteohondroma te se rijetko izdižu iz površine kosti. Bolesti koje se karakteriziraju pojavom multiplih enhondroma nazivaju se enhondromatoze. Primjeri takvih bolesti su Ollierova bolest te Maffuccijev sindrom u kojem se osim multiplih enhondroma pojavljuju i hemangiomi mekoga tkiva. Genetska podloga enhondromatoza razlikuje se od MHE. Ollierova bolest i Maffuccijev sindrom nastaju zbog mutacija gena za izocitrat dehidrogenazu, IDH1 i IDH2 (eng. *isocitrate dehydrogenase*) (61). Sličnosti enhondromatoza s MHE su u komplikacijama same bolesti pa tako i enhondromi mogu maligno degenerirati i dovesti do hondrosarkoma poput maligno transformiranog osteohondroma (13).

Metahondromatoza je rijetka genetska, autosomno dominantna, bolest u kojoj se pojavljuju multiple egzostoze te multipli enhondromi. Uzrok bolesti je mutacija tumor supresorskog gena PTPN11 (eng. *tyrosine phosphatase non-receptor type 11*). Multiple egzostoze u ovoj bolesti razlikuju se od onih u MHE po distribuciji i karakteru. Najčešće lokalizacije lezija su mali zglobovi šake i stopala, zatim femur, tibija i zdjelica te su tumori su skloni regresiji u odrasloj dobi (62).

Još jedna bolest u kojoj postoji sklonost nastajanju multiplih osteohondroma je Langer-Giedion sindrom, rijetka kongenitalna bolest uzrokovana delecijom 8. kromosoma. Uslijed pojave multiplih egzostoza, bolesnici su uglavnom nižeg rasta, dok su ostala obilježja sindroma smanjena intelektualna sposobnost te tipična dismorfija lica koja uključuje rijetku kosu, naglašene obrve, dugi filtrum, tanku gornju usnu, nedostatnu denticiju, nisko položene uši i druga obilježja (63,64).

Trevorova bolest (*Dysplasia Epiphysealis Hemimelica*) vrlo je rijetka bolest karakterizirana jednostranom pojavom osteohondroma u djece. U literaturi se može pronaći više slučajeva bolesti u muške djece, a lezije se mnogo češće pojavljuju na donjim ekstremitetima (gležanj i koljeno) (59).

## Liječenje

Indikacije za operativno liječenje su bol, narušena estetika, vaskularne i neurološke komplikacije, oslabljena funkcija i maligna degeneracija (3). 70-88% pacijenata s MHE podvrgnuto je operativnom zahvatu vezanom s bolesti barem jednom, dok su u prosjeku bolesnici s MHE imali 2-4 operacije u životu (10–12). Terapija je često jednostavna te se sastoji od uklanjanja same egzostoze koja pritišće meka tkiva poput mišića, tetiva, žila ili živaca te tako uzrokuje simptome. Važno je poznavanje anatomije i preoperativno planiranje za uspješnu kiruršku terapiju. Uklanjanje tumora, tj. osteotomija, operacija je s niskim morbiditetom te se provodi na bazi lezije, ali je ponekad potrebna i osteoplastika za oblikovanje površine kosti kod resekcije velikih tumora (3,13). Uklonjeni tumori šalju se na patohistološku dijagnostiku (PHD). U slučaju nepotpune ekscizije tj. nepotpunog uklanjanja hrskavične kape i perihondrija, moguće su ponovne pojave tumora na istome mjestu (4,13).

Zbog sistemskog učinka mutacija EXT gena, cijeljenje rane u pacijenata s MHE je otežano. U istraživanju Hosalkar i suradnika, pokazana je značajna povezanost MHE i postoperativnog formiranja keloida, odnosno abnormalnog cijeljenja (65).

Većina simptoma nestaje nakon operacije te je većina pacijenata zadovoljna, iako 16% pacijenata i nakon operativnog liječenja ima bolove. Upravo zato je potrebna i konzervativna terapija kako bi se bolesnik riješio boli. Također, ne preporučuje se resecirati asimptomatske lezije (66).

U slučaju maligno alterirane egzostoze tj. hondrosarkoma, preporučuje se široka resekcija tumora. Uz teške resekcije, potrebne su opsežne rekonstrukcije te se takve

operacije moraju vršiti u centrima izvrsnosti (3). Resekcija tumora uglavnom je dovoljna u terapiji, jer su hondrosarkomi najčešće niskoga gradusa (13).

Skraćenje ulne i devijacija radijusa glavni su deformiteti gornjih ekstremiteta u pacijenata s MHE. U takvih pacijenata, resekcija samog tumora nije dovoljna da bi se postigao zadovoljavajući kozmetički i funkcionalni rezultat (3). Indikacije za operaciju su bolne lezije, devijacija radijusa koja se povećava, progresivno skraćenje ulne, pomak kostiju karpalnih kostiju, gubitak pronacije, subluksacija i luksacija glave radijusa (67). Za tip 1 deformiteta prema Masada klasifikaciji tj. za egzostoze distalne ulne koji rezultiraju skraćenjem ulne i zakrivljenjem radijusa, koristi se ekscizija osteohondroma, produljenje ulne te korektivne osteotomije radijusa. Dislokacije glave radijusa može nastati zbog tumora proksimalnog radijusa ili distalnog dijela ulne (Masada 2a i 2b). u slučaju tumora proksimalnog radijusa, potrebna je resekcija glave radijusa, dok u slučaju deformiteta 2b treba postupno produljivati ulnu koristeći vanjski fiksator. Ekscizija radijalnih egzostoza s metafiza distalnog radijusa u deformitetima tipa 3 (relativno skraćenje radijusa) postiže dobre rezultate bez drugih kompliciranijih metoda (39).

Acetabularne egzostoze i deformacije medijalnog femura s posljedičnim ishiofemoralnim impingementom ili acetabularnom displazijom mogu zahtijevati opsežne operacije poput juvenilne artroplastike (68). Rane varus osteotomije mogu biti potrebne kod valgus deformacija kuka zbog osteohondroma proksimalno od malog trohantera (42).

S obzirom da se osteohondromi u zglobu koljena pojavljuju u većine pacijenata s MHE, bilo na distalnom femuru ili proksimalnoj tibiji i fibuli, operacije u tom području vrlo su česte, što iz kliničkih, što iz estetskih razloga. Simptomatske lezije femura i tibije liječe

se otvorenom resekcijom čuvajući mekotkivne strukture (3). Zbog zahvaćanja peronealnog superficijalnog živca, glava fibule često je izvor simptoma te mjesto kirurškog liječenja, koje uključuje resekciju glave fibule. Ona u 3% slučajeva dovodi do paralize peronealnog živca kao komplikacije (69). Mootha i suradnici predložili su modificiranu tehniku resekcije osteohondroma s očuvanjem glave fibule, proksimalnog tibiofibularnog zgloba, ali i lateralnog kolateralnog ligamenta (70).

Lezije distalne tibije i fibule često uzrokuju deformitet gležnja. Uglavnom se resekcije simptomatskih lezija odgađaju do prestanka rasta bolesnika kako ne bi došlo do ponovne deformacije u procesu rasta, iako progresivni deformiteti katkad zahtijevaju i ranije liječenje (3). Rana agresivna terapija je potrebna ali kontroverzna. Mlađi bolesnici, koji će rasti još dulje vrijeme, imaju tendenciju razvoja progresivnih deformacija pa se preporučuje parcijalna ili potpuna resekcija tumora s očuvanjem epifiza. U ozbiljnijim slučajevima ekscizija tumora neće riješiti deformitet, ali može ublažiti simptome prije operacije (71). Sitne i asimptomatske lezije distalne tibije i fibule mogu biti liječene konzervativno uz radiološko praćenje do prestanka rasta (71)

U odrasloj dobi, uslijed degeneracije zglobova koljena i kuka, ponekad su potrebni aloartroplastični zahvati. S obzirom da MHE često uzrokuju malformacije zglobova, to može predstavljati izazov u samoj operaciji pa su ponekad potrebni prilagođeni implantati te dodatne osteotomije (3). Opsežnije operacije potrebne su za korekciju deformiteta poput nejednakosti u duljini udova poput osteotomija, produljivanja kosti ili epifiziodeza (13).

## Prognoza i praćenje bolesnika

MHE je kronična bolest koja zahtijeva redovito praćenje bolesnika kako ne bi došlo do teških komplikacija. Pregledi za bolesnike dječje dobi trebali bi se provoditi svaki 6 do 12 mjeseci kako bi se na vrijeme uočile nove egzostoze te promjene starih (13). Tumori svojim rastom mogu uzrokovati deformitete i komplikacije koje se mogu spriječiti pravovremenim reakcijama, konzervativnim liječenjem i kirurškom ekscizijom tumora prije stvaranja posljedica. Preporučuje se činiti MR cijele kralježnice svake 2 godine u djece s MHE kako bi se na vrijeme uočile intraspinalne egzostoze i spriječilo zahvaćanje leđne moždine i teško neurološko oštećenje kao jedna od najtežih komplikacija MHE (49).

Redoviti pregled bitan je i u odraslih pacijenata za rano otkrivanje i terapiju maligne degeneracije. Iako je prognoza sekundarnog hondrosarkoma dobra, s petogodišnjim preživljenjem od 90%, važno je klinički pregledati područja s većim rizikom pojave hondrosarkoma poput zdjelice, skapule i proksimalnog femura i to svakih 12 do 24 mjeseca (3,13). S obzirom na rizik maligne transformacije u odraslih, predložen je program sistematskog pregleda pacijenata s MHE čiji je rast završio. On bi se trebao sastojati od detaljnog kliničkog pregleda, ultrazvučnog praćenja površinskih tumora te snimanja cijelog tijela MR-om kako bi se vidjeli i dublji osteohondromi i mjerenjem debljine hrskavične kape procijenio rizik maligne degeneracije (7,72).

## **Zahvale**

Po završetku, zahvaljujem se mentoru izv. prof. dr. sc. Tomislavu Đapiću koji je svojim savjetima i potporom omogućio izradu ovog diplomskog rada. Također bih se zahvalio svojoj obitelji i prijateljima koji su mi bili podrška tijekom cijelog studija. Zahvaljujem se i cijelom vodstvu Studentske sekcije za ortopediju i traumatologiju s kojima sam imao divnu suradnju i stekao velika znanja i poznanstva.



## Literatura

1. Porter DE, Simpson AHRW. The neoplastic pathogenesis of solitary and multiple osteochondromas. *J Pathol.* 1999;188(2):119–25.
2. Kitsoulis P, Galani V, Stefanaki K, Paraskevas G, Karatzias G, Agnantis NJ, et al. Osteochondromas: Review of the clinical, radiological and pathological features. *In Vivo (Brooklyn).* 2008;22(5):633–46.
3. Ryckx A, Somers JFA, Allaert L. Hereditary Multiple Exostosis. *Acta Orthop Belg.* 2013;79(6):597–607.
4. Stieber JR, Dormans JP. Manifestations of hereditary multiple exostoses. *J Am Acad Orthop Surg.* 2005;13(2):110–20.
5. Schmale GA, Conrad EU, Raskind WH. The natural history of hereditary multiple exostoses. *J Bone Joint Surg.* 1994;76(7):986–92.
6. Hennekam RC. Hereditary multiple exostoses. *J Med Genet.* 1991;28(4):262–6.
7. Pedrini E, Jennes I, Tremosini M, Milanese A, Mordenti M, Parra A, et al. Genotype-phenotype correlation study in 529 patients with multiple hereditary exostoses: Identification of “protective” and “risk” factors. *J Bone Joint Surg - Ser A.* 2011;93(24):2294–302.
8. Francannet C, Cohen-Tanugi A, Le Merrer M, Munnich A, Bonaventure J, Legeai-Mallet L. Genotype-phenotype correlation in hereditary multiple exostoses. *J Med Genet.* 2001;38(7):430–4.
9. Voutsinas S, Wynne-Davies R. The infrequency of malignant disease in diaphyseal aclasis and neurofibromatosis. *J Med Genet.* 1983;20(5):345–9.
10. Czajka CM, DiCaprio MR. What is the Proportion of Patients With Multiple Hereditary Exostoses Who Undergo Malignant Degeneration? *Clin Orthop Relat Res.* 2015;473(7):2355–61.
11. Goud AL, de Lange J, Scholtes VB, Bulstra SK, Ham SJ. Pain, Physical and Social Functioning, and Quality of Life in Individuals with Multiple Hereditary Exostoses in the Netherlands. *J Bone Joint Surgery Am.* 2012;94(11):1013–20.
12. Darilek S, Wicklund C, Novy D, Scott A, Gambello M, Johnston D, et al. Hereditary multiple exostosis and pain. *J Pediatr Orthop.* 2005;25(3):369–76.
13. Beltrami G, Ristori G, Scoccianti G, Tamburini A, Capanna R. Hereditary Multiple Exostoses: A review of clinical appearance and metabolic pattern. *Clin Cases Miner Bone Metab.* 2016;13(2):110–8.

14. Krooth RS, Macklin MT, Hilbish TF. Diaphysial aclasis (multiple exostoses) on Guam. *Am J Hum Genet.* 1961;13:340–7.
15. Black B, Dooley J, Pyper A, Reed M. Multiple hereditary exostoses. An epidemiologic study of an isolated community in Manitoba. *Clin Orthop Relat Res.* 1993;(287):212–7.
16. Sandell LJ. Multiple hereditary exostosis, EXT genes, and skeletal development. *J Bone Joint Surg - Ser A.* 2009;91(SUPPL. 4):58–62.
17. Jones KB. Glycobiology and the growth plate: current concepts in multiple hereditary exostoses. *J Pediatr Orthop.* 2011;31(5):577–86.
18. Jennes I, Pedrini E, Zuntini M, Mordenti M, Balkassmi S, Asteggiano CG, et al. Multiple osteochondromas: Mutation update and description of the Multiple Osteochondromas Mutation Database (MOdb). *Hum Mutat.* 2009;30(12):1620–7.
19. Wuyts W, Van Hul W. Molecular basis of multiple exostoses: Mutations in the EXT1 and EXT2 genes. *Hum Mutat.* 2000;15(3):220–7.
20. Kobayashi T. Indian hedgehog stimulates periarticular chondrocyte differentiation to regulate growth plate length independently of PTHrP. *J Clin Invest.* 2005;115(7):1734–42.
21. Koziel L, Kunath M, Kelly OG, Vortkamp A. Ext1-Dependent Heparan Sulfate Regulates the Range of Ihh Signaling during Endochondral Ossification. *Dev Cell.* 2004;6(6):801–13.
22. Hecht JT, Hayes E, Haynes R, Cole WG, Long RJ, Farach-Carson MC, et al. Differentiation-induced loss of heparan sulfate in human exostosis derived chondrocytes. *Differentiation.* 2005;73(5):212–21.
23. Le Merrer M, Legeai-Mallet L, Jeannin PM, Horsthemke B, Schlunzel A, Plauchu H, et al. A gene for hereditary multiple exostoses maps to chromosome 19p. *Hum Mol Genet.* 1994;3(5):717–22.
24. Xu L, Xia J, Jiang H, Zhou J, Li H, Wang D, et al. Mutation analysis of hereditary multiple exostoses in the Chinese. *Hum Genet.* 105(1–2):45–50.
25. D'Ambrosi R, Ragone V, Caldarini C, Serra N, Usuelli FG, Facchini RM. The impact of hereditary multiple exostoses on quality of life, satisfaction, global health status, and pain. *Arch Orthop Trauma Surg.* 2017;137(2):209–15.
26. Wuyts W, Van Hul W, De Boulle K, Hendrickx J, Bakker E, Vanhoenacker F, et al. Mutations in the EXT1 and EXT2 Genes in Hereditary Multiple Exostoses. *Am J Hum Genet.* 1998;62(2):346–54.
27. Murphey MD, Choi JJ, Kransdorf MJ, Flemming DJ, Gannon FH, Pathology O. Imaging of Osteochondroma: Variants and Complications with Radiologic-Pathologic Correlation 1 From the Departments of Radiologic Pathology  
Address corre-spondence to LEARNING OBJECTIVES FOR TEST 5.

- RadioGraphics. 2000;20:1407–34.
28. Carroll KL, Yandow SM, Ward K, Carey JC. Clinical correlation to genetic variations of hereditary multiple exostosis. *J Pediatr Orthop.* 19(6):785–91.
  29. Alvarez CM, De Vera MA, Heslip TR, Casey B. Evaluation of the anatomic burden of patients with hereditary multiple exostoses. *Clin Orthop Relat Res.* 2007;(462):73–9.
  30. Mordenti M, Ferrari E, Pedrini E, Fabbri N, Campanacci L, Muselli M, et al. Validation of a new multiple osteochondromas classification through Switching Neural Networks. *Am J Med Genet Part A.* 2013;161(3):556–60.
  31. Clement ND, Porter DE. Hereditary multiple exostoses: Anatomical distribution and burden of exostoses is dependent upon genotype and gender. *Scott Med J.* 2014;59(1):35–44.
  32. Kivioja A, Ervasti H, Kinnunen J, Kaitila I, Wolf M, Böhling T. Chondrosarcoma in a family with multiple hereditary exostoses. *J Bone Joint Surg Br.* 2000 Mar;82(2):261–6.
  33. Porter DE, Lonie L, Fraser M, Dobson-Stone C, Porter JR, Monaco AP, et al. Severity of disease and risk of malignant change in hereditary multiple exostoses. A genotype-phenotype study. *J Bone Joint Surg Br.* 2004;86(7):1041–6.
  34. Alvarez C, Tredwell S, De Vera M, Hayden M. The genotype-phenotype correlation of hereditary multiple exostoses. *Clin Genet.* 2006;70(2):122–30.
  35. Wicklund CL, Pauli RM, Johnston D, Hecht JT. Natural history study of hereditary multiple exostoses. *Am J Med Genet.* 1995;55(1):43–6.
  36. Shapiro F, Simon S, Glimcher MJ. Hereditary multiple exostoses. Anthropometric, roentgenographic, and clinical aspects. *J Bone Joint Surg Am.* 1979;61(6A):815–24.
  37. Staal HM, Goud AL, van der Woude HJ, Witlox MA, Ham SJ, Robben SGF, et al. Skeletal maturity of children with multiple osteochondromas: is diminished stature due to a systemic influence? *J Child Orthop.* 2015;9(5):397–402.
  38. Noonan KJ, Levenda A, Snead J, Feinberg JR, Mih A. Evaluation of the forearm in untreated adult subjects with multiple hereditary osteochondromatosis. *J Bone Joint Surg Am.* 2002;84–A(3):397–403.
  39. Masada K, Tsuyuguchi Y, Kawai H, Kawabata H, Noguchi K, Ono K. Operations for forearm deformity caused by multiple osteochondromas. *J Bone Joint Surg Br.* 1989;71(1):24–9.
  40. Ham J, Flipsen M, Koolen M, van der Zwan A, Mader K. Multiple osteochondromas (MO) in the forearm: a 12-year single-centre experience. *Strateg Trauma Limb Reconstr.* 2016;11(3):169–75.

41. Woodside JC, Ganey T, Gaston RG. Multiple Osteochondroma of the Hand: Initial and Long-Term Follow-up Study. *HAND*. 2015;10(4):616–20.
42. Malagón V. Development of hip dysplasia in hereditary multiple exostosis. *J Pediatr Orthop*. 21(2):205–11.
43. Nawata K, Teshima R, Minamizaki T, Yamamoto K. Knee deformities in multiple hereditary exostoses. A longitudinal radiographic study. *Clin Orthop Relat Res*. 1995;(313):194–9.
44. Jahss MH, Olives R. The foot and ankle in multiple hereditary exostoses. *Foot Ankle*. 1980;1(3):128–42.
45. Noonan KJ, Feinberg JR, Levenda A, Snead J, Wurtz LD. Natural history of multiple hereditary osteochondromatosis of the lower extremity and ankle. *J Pediatr Orthop*. 2002;22(1):120–4.
46. Cardelia JM, Dormans JP, Drummond DS, Davidson RS, Duhaime C, Sutton L. Proximal fibular osteochondroma with associated peroneal nerve palsy: a review of six cases. *J Pediatr Orthop*. 15(5):574–7.
47. Vasseur MA, Fabre O. Vascular complications of osteochondromas. *J Vasc Surg*. 2000;31(3):532–8.
48. Rodrigues JCL, Mathias HC, Lyen SM, Mcalindon E, Bucciarelli-Ducci C, Batchelor TJP, et al. A Novel Cause of Acute Coronary Syndrome Due to Dynamic Extrinsic Coronary Artery Compression by a Rib Exostosis: Multimodality Imaging Diagnosis. *Can J Cardiol*. 2015;31(10):1303.e9-1303.e11.
49. Roach JW, Klatt JW, Faulkner ND. Involvement of the Spine in Patients with Multiple Hereditary Exostoses. *J Bone Joint Surgery-American Vol*. 2009;91(8):1942–8.
50. Barros Filho TE, Oliveira RP, Taricco MA, Gonzalez CH. Hereditary multiple exostoses and cervical ventral protuberance causing dysphagia. A case report. *Spine (Phila Pa 1976)*. 1995;20(14):1640–2.
51. Dumazet A, Launois C, Dury S, Sailhan F, Alifano M, Dewolf M, et al. Hereditary multiple exostoses of the ribs as an uncommon cause of pneumothorax: A case report. *Medicine (Baltimore)*. 2018;97(35):e11894.
52. Yoon JS, Kwon JB, Park CB, Suh JH. Costal exostoses as an unusual cause of spontaneous hemothorax. *J Cardiothorac Surg*. 2015;10(1):135.
53. Dorfman HD, Czerniak B. Bone cancers. *Cancer*. 1995;75(1 Suppl):203–10.
54. Raskind WH, Conrad EU, Chansky H, Matsushita M. Loss of heterozygosity in chondrosarcomas for markers linked to hereditary multiple exostoses loci on chromosomes 8 and 11. *Am J Hum Genet*. 1995;56(5):1132–9.
55. Ochsner PE. Multiple cartilaginous exostoses and neoplastic degeneration:

- review of the literature (author's transl). *Z Orthop Ihre Grenzgeb.* 1978;116(3):369–78.
56. Lucas DR. Dahlin's Bone Tumors: General Aspects and Data on 11,087 Cases. *Am J Clin Pathol.* 1996;106(5):693–693.
  57. Kok HK, Fitzgerald L, Campbell N, Lyburn ID, Munk PL, Buckley O, et al. Multimodality imaging features of hereditary multiple exostoses. *Br J Radiol.* 2013;86(1030):20130398.
  58. Chhina H, Davis JC, Alvarez CM. Health-related quality of life in people with hereditary multiple exostoses. *J Pediatr Orthop.* 2012;32(2):210–4.
  59. Degnan AJ, Ho-Fung VM. More Than Epiphyseal Osteochondromas: Updated Understanding of Imaging Findings in Dysplasia Epiphysealis Hemimelica (Trevor Disease). *Am J Roentgenol.* 2018;211(4):910–9.
  60. Pansuriya TC, Kroon HM, Bovée JVMG. Enchondromatosis: insights on the different subtypes. *Int J Clin Exp Pathol.* 2010;3(6):557–69.
  61. Kumar A, Jain VK, Bharadwaj M, Arya RK. Ollier Disease: Pathogenesis, Diagnosis, and Management. *Orthopedics.* 2015;38(6):e497–506.
  62. Fisher TJ, Williams N, Morris L, Cundy PJ. Metachondromatosis: more than just multiple osteochondromas. *J Child Orthop.* 2013;7(6):455–64.
  63. Katge FA, Rusawat BD, Shivasharan PR, Patil DP. Langer-Giedion Syndrome: a Rare Case Report. *J Dent (Shiraz, Iran).* 2016;17(3):238–41.
  64. George R, Najmuddin F, Rai R, Lahiri K. Langer-giedion syndrome: a distinct phenotype. *Iran J Pediatr.* 2014;24(5):656–7.
  65. Hosalkar H, Greenberg J, Gaugler RL, Garg S, Dormans JP. Abnormal scarring with keloid formation after osteochondroma excision in children with multiple hereditary exostoses. *J Pediatr Orthop.* 2007;27(3):333–7.
  66. Bottner F, Rodl R, Kordish I, Winklemann W, Gosheger G, Lindner N. Surgical treatment of symptomatic osteochondroma. A three- to eight-year follow-up study. *J Bone Joint Surg Br.* 2003;85(8):1161–5.
  67. Fogel GR, McElfresh EC, Peterson HA, Wicklund PT. Management of deformities of the forearm in multiple hereditary osteochondromas. *J Bone Joint Surg Am.* 1984;66(5):670–80.
  68. Vaishya R, Swami S, Vijay V, Vaish A. Bilateral total hip arthroplasty in a young man with hereditary multiple exostoses. *BMJ Case Rep.* 2015;2015.
  69. Abdel MP, Papagelopoulos PJ, Morrey ME, Wenger DE, Rose PS, Sim FH. Surgical Management of 121 Benign Proximal Fibula Tumors. *Clin Orthop Relat Res.* 2010;468(11):3056–62.
  70. Mootha AK, Saini R, Dhillon M, Bali K, Dhath SS, Kumar V. Modified resection

technique for proximal fibular osteochondromas. *Orthop Traumatol Surg Res.* 2011;97(5):569–73.

71. Chin KR, Kharrazi FD, Miller BS, Mankin HJ, Gebhardt MC. Osteochondromas of the distal aspect of the tibia or fibula. Natural history and treatment. *J Bone Joint Surg Am.* 2000;82(9):1269–78.
72. Sonne-Holm E, Wong C, Sonne-Holm S. Multiple cartilaginous exostoses and development of chondrosarcomas--a systematic review. *Dan Med J.* 2014;61(9):A4895.

## Životopis

Rođen sam u Zagrebu 12.5.1994. godine. Završio sam osnovnu školu Ivana Gorana Kovačića te sam po završetku osnovnoškolskog obrazovanja proglašen učenikom generacije. Pohađao sam XV. gimnaziju gdje sam sva četiri razreda srednje škole prošao s odličnim uspjehom. Od izvannastavnih aktivnosti, oduvijek sam se bavio sportom. Pored brojnih medalja i uspjeha na školskoj razini u košarci, nogometu, odbojci, stolnom tenisu i badmintonu, najveće uspjehe ostvario sam u karateu u kojem ponosno nosim crni pojas te sam osvojio pregršt medalja na brojnim nacionalnim i internacionalnim natjecanjima. Već na početku fakultetskog obrazovanja na Medicinskom fakultetu pokazao sam interes za dodatne aktivnosti. Član sam vodstva Studentske sekcije za ortopediju i traumatologiju s kojom provodim brojne edukacije za naše studente, ali i studente drugih visokih učilišta te pohađam brojne međunarodne kongrese. Osim pasivnog sudjelovanja s ciljem dodatne edukacije, nekoliko sam puta i aktivno sudjelovao na kongresima te tako predstavio brojne kongresne sažetke u području ortopedije, endokrinologije, genetike i sportske medicine. Autor sam ili koautor nekoliko radova objavljenih u medicinskim časopisima. Član sam organizacijskog odbora „11th ISABS Conference on Forensic and Anthropologic Genetics and Mayo Clinic Lectures in Individualized Medicine“. Unazad dvije godine sudjelujem u stvaranju baze podataka i pisanju radova o bolestima nadbubrežne žlijezde na Zavodu za endokrinologiju Klinike za unutarnje bolesti KBC-a Zagreb pod mentorstvom doc. dr. sc. Tine Dušek.