

Problematika interventno-radiološkog pristupa na femoralnoj i poplitealnoj arteriji

Opančar, Filip

Master's thesis / Diplomski rad

2019

Degree Grantor / Ustanova koja je dodijelila akademski / stručni stupanj: **University of Zagreb, School of Medicine / Sveučilište u Zagrebu, Medicinski fakultet**

Permanent link / Trajna poveznica: <https://um.nsk.hr/um:nbn:hr:105:857681>

Rights / Prava: [In copyright](#)/[Zaštićeno autorskim pravom.](#)

Download date / Datum preuzimanja: **2024-11-22**



Repository / Repozitorij:

[Dr Med - University of Zagreb School of Medicine Digital Repository](#)



**SVEUČILIŠTE U ZAGREBU
MEDICINSKI FAKULTET**

Filip Opančar

**Problematika interventno-radiološkog pristupa
na femoralnoj i poplitealnoj arteriji**

DIPLOMSKI RAD



Zagreb, 2019.

**SVEUČILIŠTE U ZAGREBU
MEDICINSKI FAKULTET**

Filip Opančar

**Problematika interventno-radiološkog pristupa
na femoralnoj i poplitealnoj arteriji**

DIPLOMSKI RAD



Zagreb, 2019.

Ovaj diplomski rad izrađen je na Kliničkom zavodu za dijagnostičku i intervencijsku radiologiju Kliničke bolnice „Merkur“ pod vodstvom izv. prof. dr. sc. Vinka Vidjaka, dr. med. i predan je na ocjenu u akademskoj godini 2018./2019.

Mentor: izv. prof. dr. sc. Vinko Vidjak, dr. med.

POPIS I OBJAŠNJENJE KRATICA

3DCT	trodimenzionalna kompjuterizirana tomografija
ABI	ankle-brachial pressure index
ACE	angiotenzin-konvertirajući enzim (eng. angiotensin-converting enzyme)
CFA	zajednička femoralna arterija (eng. common femoral artery)
CLI	kritična ishemija uda (eng. critical limb ischemia)
CTA	računalna tomografska angiografija (eng. computed tomography angiography)
DCB	balon koji otpušta lijek (eng. drug-coated balloon)
DES	stent koji otpušta lijek (eng. drug-eluting stent)
DETh	drug eluting tehnologija
DSA	digitalna subtrakcijska angiografija
FC	femoro-kruralni (eng. femoro-crural)
FPA	površinska femoralna i poplitealna arterija
FPS	femoro-poplitealni segment
HDL	lipoprotein velike gustoće (eng. high density lipoprotein)
IR	interventno-radiološki
LDL	lipoprotein niske gustoće (eng. low density lipoprotein)
MRA	magnetska rezonantna angiografija
MSCT	Višeslojna kompjutorizirana tomografija (eng. multislice computed tomography)
PAD	periferna arterijska bolest (eng. peripheral artery disease)
PFA	duboka femoralna arterija (eng. profunda femoral artery)
PTA	perkutana transluminalna angioplastika
PTFE	politetrafluoroetilen
R	Rutherford
SFA	površinska femoralna arterija (eng. superficial femoral artery)
TASC	TransAtlantic Inter-Society Consensus

SADRŽAJ

SAŽETAK

SUMMARY

1. UVOD.....	1
2. ANATOMIJA	5
2.1. FEMORALNA ARTERIJA.....	5
2.2. POPLIETALNA ARTERIJA.....	6
3. HISTOLOGIJA I FIZIOLOGIJA ARTERIJE	8
3.1. HISTOLOGIJA ARTERIJA	8
3.2. FIZIOLOGIJA ARTERIJA	8
4. PATOFIZIOLOGIJA I PATOLOGIJA PERIFERNE ARTERIJSKE BOLESTI.....	10
5. DIJAGNOSTIKA PERIFERNE ARTERIJSKE BOLESTI.....	14
6. LIJEČENJE.....	17
6.1. SMJERNICE U LIJEČENJU PERIFERNE ARTERIJSKE BOLESTI.....	17
6.2. MIJENJANJE NAVIKA.....	18
6.3. FARMAKOLOŠKA TERAPIJA	18
6.4. ODABIR KIRURŠKOG ILI ENDOVASKULARNOG PRISTUPA.....	20
6.5. KIRURŠKO LIJEČENJE	21
6.6. ENDOVASKULARNO LIJEČENJE.....	23
6.6.1. ENDOVASKULARNE TEHNOLOGIJE	23
6.6.2. PLANIRANJE INTERVENCIJE I VASKULARNI PRISTUP	25
6.6.3. IZVOĐENJE ENDOVASKULARNE OPERACIJE	25
7. ISTRAŽIVANJE.....	27
8. ZAKLJUČAK.....	34
9. ZAHVALE	35
10. POPIS LITERATURE.....	36
11. ŽIVOTOPIS.....	39

SAŽETAK

Problematika interventno-radiološkog pristupa na femoralnoj i poplitealnoj arteriji

Filip Opančar

Femoralna arterija neposredni je nastavak a. iliaca externa i najveća je opskrnbna žila noge. Pruža se od lacuna vasorum ispod ingvinalnog ligamenta do distalnog otvora aduktornog kanala, gdje se nastavlja u poplitealnu arteriju. Obije arterije histološki spadaju u mišićne arterije. Periferna arterijska bolest (PAD) česta je bolest cirkulacije u kojoj suženje arterija uzrokuje smanjen dotok krvi u ekstremitete. U nogama simptomi arterijske insuficijencije pojavljuju se kao bolni grčevi u mišićima pri hodu koji se nazivaju intermitentne klaudikacije. Ateroskleroza je multifaktorijalna bolest, koja uzrokuje PAD, tijekom koje dolazi do odlaganja lipida u intimu i u mediju arterija. U dijagnostici PAD-a prvo se izvode neinvazivni hemodinamski testovi poput anke brachial indexa (ABI), druga linija dijagnostike je Doppler ultrazvuk te slijede računalna tomografska angiografija (CTA), magnetska rezonantna angiografija (MRA) i digitalna subtrakcijska angiografija (DSA) koja je zlatni standard. Prema smjernicama za liječenje PAD-a Europskog kardiološkog društva iz 2017. godine preporuča se prestanak pušenja, zdrava prehrana, fizička aktivnost i primjena statina u svih pacijenata. Bypass operacija koristeći venu safenu magnu kao graft češći je pristup u lezija duljih od 25 cm od endovaskularnog. Endovaskularne metode postale su uobičajen način liječenja PAD-a zbog njihove minimalne invazivnosti i povezanosti sa smanjenjem kratkoročnog morbiditeta i mortaliteta. Ipak, u površinskoj femoralnoj i poplitealnoj arteriji (FPA), čak i najnovije tehnologije i dalje pokazuju kliničke rezultate koji ostavljaju značajan prostor za poboljšanje. Jedan od glavnih faktora za koje se smatra da je povezan s neuspjehom stenta u FPA jedinstveni je i visoko dinamički mehanički okoliš donjeg ekstremiteta. U ovom diplomskom radu objavljuju se preliminarni rezultati istraživanja vezanog za uspjeh endovaskularnog zahvata na femoro-poplitealnom segmentu (FPS) provedenog tijekom 2016./2017. godine u Kliničkoj bolnici „Merkur“.

Ključne riječi: femoralna arterija, poplitealna arterija, periferna arterijska bolest, liječenje

SUMMARY

Issues of interventional radiological approach to femoropopliteal segment

Filip Opančar

The femoral artery is a direct continuation of a. iliaca externa and the main arterial supply to the leg. It lies between lacuna vasorum below the inguinal ligament and the distal passage of the adductor channel, where it becomes the popliteal artery. Both arteries histologically belong to the muscular arteries. Peripheral arterial disease (PAD) is a common circulation disease in which narrowing of the arteries cause reduced blood flow to the extremities. The symptoms of arterial insufficiency appear as painful muscle cramps of the legs called intermittent claudication. Atherosclerosis is a multifactor disease, which causes PAD, in which lipids are deposited in the intima and media of the artery. In the PAD diagnosis, non-invasive hemodynamic tests such as the ankle brachial index (ABI) are performed first, the second line of diagnostics is Doppler ultrasound followed by computed tomography angiography (CTA), magnetic resonance angiography (MRA) and digital subtraction angiography (DSA) which is the gold standard. 2017 European Society for Cardiology guidelines recommend smoking cessation, healthy diet, physical activity and statins use in all patients with PAD. Bypass surgery is indicated for lesions longer than 25 cm when an autologous great saphenous vein is available. Endovascular methods have become a common option of treating PAD due to their minimal invasiveness and association with the reduction of short-term morbidity and mortality. However, in superficial femoral and popliteal arteries (FPA), even the latest technologies still show clinical results that leave significant room for improvement. One of the main factors considered to be associated with failure of the stent in the FPA is the unique and highly dynamic mechanical environment of the lower extremity. This graduate thesis publishes preliminary findings of the research related to the success of endovascular surgery on the femoropopliteal segment (FPS) performed during 2016/2017 at the Clinical Hospital "Merkur".

Key words: femoral artery, popliteal artery, peripheral arterial disease, treatment

1. UVOD

Radiologija je od svojih začetaka, krajem 19. stoljeća pa tijekom čitavog 20. stoljeća, gotovo u cijelosti smatrana dijagnostičkom granom. Polovicom 20. stoljeća razvija se interventna radiologija koja se u početku dominantno bavila slikovnim prikazom krvožilnog sustava. Sve započinje objavom rada S.I. Seldingera (1953.) u kojem opisuje svoj perkutani pristup krvnoj žili. Od tad se ta metoda prilagođava ostalim dijagnostičkim postupcima. U početku, dominantno su se izvodili angiografski postupci, kako na arterijama, venama, a tijekom vremena i na limfnom sustavu te se interventna radiologija kao disciplina tijekom daljnjih godina proširila na gotovo sve kliničke discipline. Charles Dotter obavio je prvi interventno-radiološki (IR) postupak na površinskoj femoralnoj arteriji (SFA) i smatra se ocem interventne radiologije (1964.), a 70-ih godina prvi zahvat na žilama u smislu širenja žila (perkutana transluminalna angioplastika (PTA)) uradio je Andreas Gruntzig. (1)

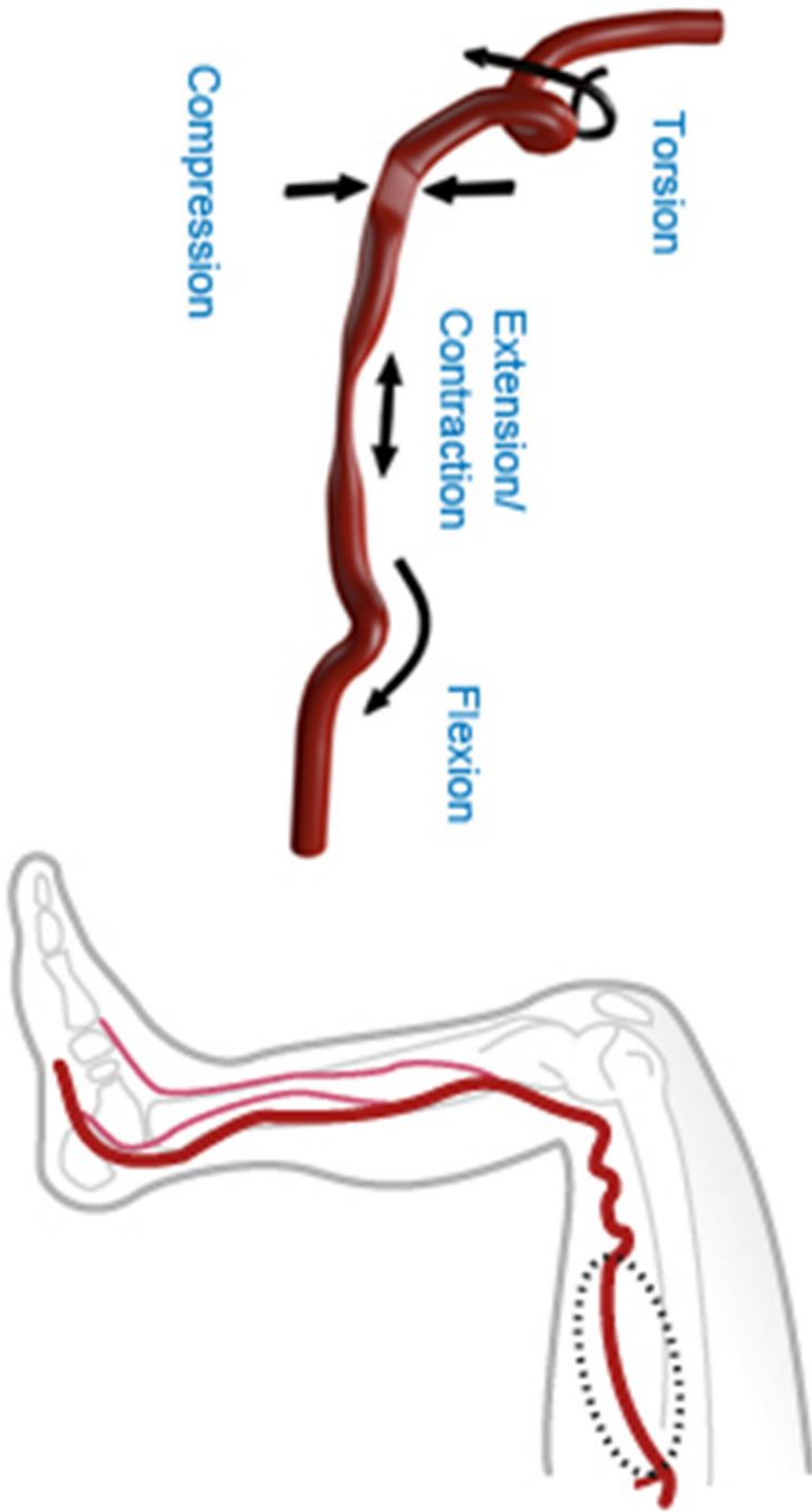
Široki spektar postupaka danas obuhvaća IR dio kliničke radiologije koji uključuje niz postupaka. Od PTA, stentiranja krvnih žila, embolizacije krvni žila, otapanje ugrušaka te niz postupaka koji se primjenjuju i u nevaskularnom dijelu, kao što su drenaže apscesa, drenaže bilijarnog sustava kao i zahvati na bilijarnom sustavu, zahvati na urološkom stablu... (2)

IR postupci minimalno su invazivni postupci koji se izvode pod kontrolom uređaja što je najčešće uređaj za dijaskopiju, međutim moguće je i izvođenje pod kontrolom višeslojne kompjutorizirane tomografije (MSCT), ultrazvuka, dopplera... Radi se o disciplini koja ne koristi kirurški rez, a što je značajno razlikuje u odnosu na kirurške postupke. Koristi se mjesto punkcije (rupica) putem koje se uz pomoć žica vodilica, katetera te ostalog potrošnog materijala izvode zahvati. Zahvati se najčešće izvode pod uređajem za dijaskopiju pa se radi o postupcima pod kontrolom ionizirajućeg zračenja zbog čega treba uzeti u obzir i negativne efekte istog načina liječenja. Ovakav način liječenja uključuje jedno do dvodnevno liječenje bez korištenja jedinice intenzivne njege. Kumulativno je interventna radiologija u odnosu na alternativu (kirurški zahvat) minimalno invazivna disciplina zbog svoje kratke hospitalizacije, nepostojanja ožiljka, izbjegavanja značajne anestezije (osim lokalne), mogućnost bolje kvalitete liječenja i življenja. Pri navedenom postupku koristi se kontrast kao vizualna metoda analize problema u određenom dijelu organskog sustava, a ionizirajuće zračenje je nezanemariv faktor, kako za pacijenta, tako i za tim. Potrebno je znati kako u korištenju ionizirajućeg zračenja negativni efekti se kumulativno zbrajaju tijekom života pa su moguće i negativne posljedice zbog bioloških alteracija stanica uzrokovanih zračenjem. Rizik samih IR


zahvata, napose endovaskularnih, kreće se, prema literaturnim podacima, od 0,4% do 1,9% pri čemu su najčešće komplikacije lokalno hematoma na mjestu punkcije, odnosno sistemski reakcija na kontrast. (3)

Endovaskularni postupci predstavljaju najveći i najširi dijapazon postupaka u okviru interventne radiologije. PAD najčešće je patološko stanje s kojim se susreću interventni radiolozi, napose na arterijama zdjelice, natkoljenice, potkoljenice i stopala. Široki dijapazon promjena kao i etiologija, koja može biti aterosklerotska, upalna, šećerna bolest i druga, predstavljaju široku frontu s kojom se IR tim susreće u liječenju PAD-a: od banalnih zahvata kao što su PTA, uporaba stentova, stent graftova, trombektoma i drugih, koji pružaju niz mogućnosti, ali i rezultata u liječenju ovakve problematike do sučeljavanja s komplikacijama zahvata kao što su restenoza ili kombinirani postupci na više razina. FPS posebno je dinamičan i intrigantan te danas predstavlja fokus u istraživanjima rezultata liječenja problematike navedenog područja prvenstveno zbog mobilnosti arterije (slika 1.) i njene kompromitacije, koja je fiziološka i odvija se u 4 smjera. Zahvati koji se izvode na navedenom području također mogu biti kompromitirani, a napose stentovi koji se razlikuju u svojim kvalitetama. Posljedica toga može biti i fraktura stenta (slika 2.) koja dovodi do restenoze i moguće okluzije (4)

Upravo intrigantnost femoro-poplitealnog područja kao i iskustva koja proizlaze iz brojnih zahvata na navedenom području u fokusu su ovog istraživanja.



Slika 1. Mobilnost FPS-a



Slika 2. Lom (fraktura stenta)

2. ANATOMIJA

2.1. FEMORALNA ARTERIJA

Arterija femoris neposredni je distalni nastavak a. iliaca externa, a ujedno je glavna i najveća opskrbnna žila noge. Femoralna se arterija pruža od lacuna vasorum ispod ingvinalnog ligamenta do distalnog otvora aduktornog kanala, gdje se nastavlja u arteriju koljene jame, a. poplitea. (5) Radi točnijeg opisa kirurške anatomije, femoralna se arterija dijeli na početni kratki dio koji se naziva zajednička femoralna arterija (CFA) i SFA, čiji je početak označen odvajanjem duboke femoralne arterije (PFA) od CFA. (6) U lakuni vasorum femoralna se arterija nalazi medijalno od arcusa iliopectineusa, lateralno od femoralne vene, ispod preponske sveze, te površnije od ilijačne fascije. Proksimalni se dio femoralne arterije pruža u natkoljениčnom trokutu, trigonum femorale, dok distalni dio arterije teče unutar aduktornog kanala, canalis adductorius. Arterija je u femoralnom trigonumu, zajedno s femoralnom venom i okolnim limfnim žilama, obavijena ovojnicom rahloga vezivnog tkiva, što je zapravo distalna prolongacija transverzalne fascije abdominalne stijenke. Ta ovojnica odjeljuje femoralne žile prema površno od fascije late, a prema duboko od ilijačne i pektinealne fascije. Ovojnica femoralnih žila ima dvije paramediosagitalno postavljene nepotpune vezivne pregrade, čime se prostor unutar ovojnice dijeli u tri dijela. U lateralnom je dijelu a. femoralis, u intermedijalnom v. femoralis, a u medijalnom su limfne žile. Medijalni dio jest canalis femoralis. Navedenu vezivnu ovojnicu nalazimo i proksimalnije, to jest oko vanjskih ilijačnih krvnih žila. Unutar femoralnog trigonuma a. femoralis teče najprije između m. iliopsoasa i m. pectineusa, a potom između m. vastus medialis i m. adductor longus. Dok se arterija nalazi između m. iliopsoasa i m. pectineusa, prekrivena je samo površinskom i širokom bedrenom fascijom. U gornjem dijelu femoralnog trigonuma arteriju s prednje strane, od lateralno prema medijalno, križaju završni dijelovi v. epigastrica superficialis i v. circumflexa ilium superficialis, a sa stražnje strane motorni ogranak femoralnog živca za m. pectineus. Ovdje u gornjem dijelu femoralnoga trokuta medijalno od femoralne arterije je v. femoralis, a lateralno se nalazi n. femoralis. U donjem dijelu femoralnog trigonuma, gdje je arterija između m. vastus medialis i m. adductor longus, arteriju prekriva m. sartorius. Distalnije femoralna arterija ulazi u aduktorni kanal, te se na njegovu izlazu u gornjem dijelu koljene jame nastavlja kao a. poplitea. U donjem dijelu trokuta femoralna je vena posteromedijalno od femoralne arterije, a na izlazu iz aduktornog kanala vena je lateralnije i površnije od arterije. Od živaca uz lateralnu stranu a. femoralis u donjem dijelu femoralnog trokuta nalaze se n. saphenus i r. muscularis za

m. vastus medialis, a samo n. saphenus pristupa zajedno s femoralnom arterijom i u proksimalni dio aduktornog kanala. (5)

Ogranci femoralne arterije koji se odvajaju u femoralnom trokutu su a. epigastrica superficialis, a. circumflexa ilium superficialis, aa. pudendae externae i a. profunda femoris. A. epigastrica superficialis odvaja se s prednje strane proksimalnog dijela femoralne arterije unutar femoralnoga trokuta, neposredno ispod preponske sveze. Opskrbljuje preponske limfne čvorove, kožu i potkožje ispod razine pupka, te vanjski kosi trbušni mišić. A. circumflexa ilium superficialis odvaja se s anterolateralne strane proksimalnog dijela femoralne arterije unutar femoralnoga trokuta, i to u razini odvajanja površinske epigastrične arterije. Opskrbljuje površinske preponske limfne čvorove, te kožu i potkožje inferolateralnog dijela prednje stijenke abdomena. Aa. pudendae externae odvajaju se s medijalne strane početnog dijela femoralne arterije, neposredno distalno od ingvinalnog ligamenta. Razlikujemo dvije vanjske pudendalne arterije: gornju ili površinsku i donju ili duboku vanjsku pudendalnu arteriju. A. profunda femoris najveći je ogranak femoralne arterije, od koje polazi s njezine posterolateralne strane u proksimalnoj polovici femoralnog trigonuma. Krvlju opskrbljuje zglob kuka, bedrenu kost te natkoljениčne mišiće. Ogranak koji se odvaja unutar aduktornog kanala je a. genus descendens. Polazi s medijalne strane femoralne arterije unutar aduktornog kanala. (5)

2.2. POPLIETALNA ARTERIJA

Arterija poplitea neposredni je nastavak SFA, a proteže se od distalnog otvora aduktornog kanala, hiatus tendineus aductorius, do prostora ispod arcus tendineus muscoli solei, odnosno do kanala koljene jame, canalis popliteus. (5) Ovdje se poplitealna arterija podijeli na svoje dvije terminalne grane, na a. tibialis anterior i truncus tibioperonealis, koji se onda grana na a. tibialis posterior i a. fibularis. (7) U proksimalnom dijelu koljene jame poplitealna arterija leži najprije na m. vastus medialisu, a potom arteriju odjeljuje masno tkivo od facies poplitea bedrene kosti. Ovdje je arterija djelomice prekrivena semimembranoznim mišićem. U središnjem je dijelu tijekom poplitealna arterija na stražnjoj strani čahure koljenog zgloba i na lig. popliteum obliquum, a prekriva je masno tkivo koljene jame i fascia lata. U distalnom dijelu koljene jame poplitealna arterija leži na poplitealnom mišiću, prekrivena plantarnim i gastrocnemičnim mišićem. Cijelim tijekom arteriju prati istoimena vena koja ju prema površno odjeljuje od tibijalnog živca. Poplitealna arterija i vena, zajedno s tibijalnim živcem nalaze se obavijeni vezivnom ovojnicom. Grane poplitealne arterije su r. musculares,

a. genus superior medialis, a. genus superior lateralis, a. genus media, aa. surales, a. genus inferior medialis, a. genus inferior lateralis. (5)

3. HISTOLOGIJA I FIZIOLOGIJA ARTERIJE

3.1. HISTOLOGIJA ARTERIJA

Arterije se na osnovi svoje veličine dijele na velike elastične arterije, mišićne arterije srednjeg promjera i arteriole. FPA spada u mišićne arterije. Sastavljene su od sljedećih slojeva: tunica intima, media i adventitia. Tunika intima sastoji se od jednog sloja endotelnih stanica, koje prekrivaju subendotelni sloj izgrađenog od rahlog vezivnog tkiva s ponekom glatkomišićnom stanicom. Kao završni sloj intime unutrašnja elastična membrana odvaja intimu i mediju. Izgrađena je od elastina i ima otvore koji omogućuju prolaz tvarima što hrane stanice smještene duboko u stijenci žile. Tuniku mediju pretežno čine koncentrični slojevi spiralno poredanih glatkih mišićnih stanica. Prostore između njih ispunjava različita količina elastičnih vlakana i lamela, retikulinskih vlakana kolagena tipa III, proteoglikana te glikoproteina. Same glatke mišićne stanice izlučuju ovu međustaničnu tvar. Vanjska elastična membrana odjeljuje mediju od tunike adventicije. Tunika adventicija sastoji se od kolagenih vlakana tipa I i elastičnih vlakana. Adventicija postepeno prelazi u okolno vezivno tkivo organa kroz koji žila prolazi. Vasa vasorum su arteriole, kapilare i venule koje se obilno granaju unutar adventicije i vanjskog djela medije. One dovode hranjive tvari adventiciji i mediji jer su njihovi slojevi predebeli da bi se hranili samo difuzijom iz lumena. Manje su brojne nego u venama. Glatke mišićne stanice arterija inervirane su gustom mrežom nemijaliniziranih simpatičkih vlakana, odnosno vazomotoričkim živcima, s noradrenalinom kao neurotransmitterom koji uzrokuje vazokonstrikciju. Arterije su inervirane i kolinergičnim živcima koji uzrokuju vazodilataciju. Acetilkolin potiče endotel na stvaranje dušikova oksida, koji difundira do glatkih mišićnih stanica i pokreće vazodilataciju. Mišićne arterije kontroliraju dotok krvi do organa stezanjem ili otpuštanjem glatkih mišićnih stanica tunike medije. (8)

3.2. FIZIOLOGIJA ARTERIJA

Funkcija cirkulacije zadovoljavanje je tkivnih potreba kao što su prijenos hranjivih tvari, odnošenje otpadnih proizvoda, prijenos hormona te održavanje prikladne okoline potrebne za optimalno preživljavanje i funkciju stanica. Arterije dovode krv pod visokim tlakom u tkiva. Zbog toga imaju jaku stijenu, a krv u njima teče velikom brzinom. Približno 13% krvi nalazi se u arterijama. Krvni tlak u aorti iznosi između 120 mmHg i 80 mmHg, ovisno radi li se o sistoli ili o dijastoli. Krvni tlak pada prema periferiji. Veličina krvnog protoka kroz svako tkivo gotovo je uvijek točno usklađena s tkivnim potrebama. Srčani minutni volumen uglavnom se nadzire ukupnim lokalnim tkivnim protokom. Arterijski tlak nadzire se neovisno o nadzoru lokalnog krvnog protoka i srčanoga minutnog volumena. Razlika tlakova krvi

između krajeva žile i žilni otpor određuju protok krvi kroz krvnu žilu. Ukupni krvni protok kroz cijeli cirkulacijski sustav odrasle osobe u mirovanju iznosi oko 5000 ml/min te se naziva srčani minutni volumen. Krvni protok može se mjeriti ultrazvučnim Dopplerovim mjeračem protoka. Krv normalno teče parabolički u žilama. Brzina protjecanja u središtu žile dosta je veća nego na rubnim dijelovima. Molekule koje dodiruju stijenku pomiču se sporo jer prijanjaju uz stijenku žile. Sljedeći sloj molekula klizi preko njih. Kada protjecanje krvi postane suviše veliko, kada krv protječe kroz suženi dio žile, kad naglo skreće ili prelazi preko hrapave površine, protjecanje može postati turbulentno. To znači protjecanje uzduž i poprijeko žile stvarajući vrtložne struje. To značajno povišuje otpor. Sklonost turbulentnom protjecanju povećava se razmjerno brzini protjecanja krvi, promjeru krvne žile i gustoći krvi, a obrnuto razmjerno viskoznosti krvi. Otpor je otežavanje protjecanja krvi nekom žilom. Ne može se izravno izmjeriti nego se mora izračunati dijeljenjem izmjerenog krvnog protoka s razlikom tlakova između dvije točke u žili. Gotovo dvije trećine ukupnog otpora u sistemnom krvotoku čine male arteriole. Vodljivost krvi u žili mjerilo je protoka krvi kroz žilu pri određenoj razlici tlaka. Vodljivost je obrnuto razmjerna otporu i razmjerno se povećava s četvrtom potencijom promjera žile. Viskoznost je krvi tri puta veća od vode te smanjuje protok kroz žile. S povećanjem hematokrita znatno se povećava i viskoznost krvi. (9)

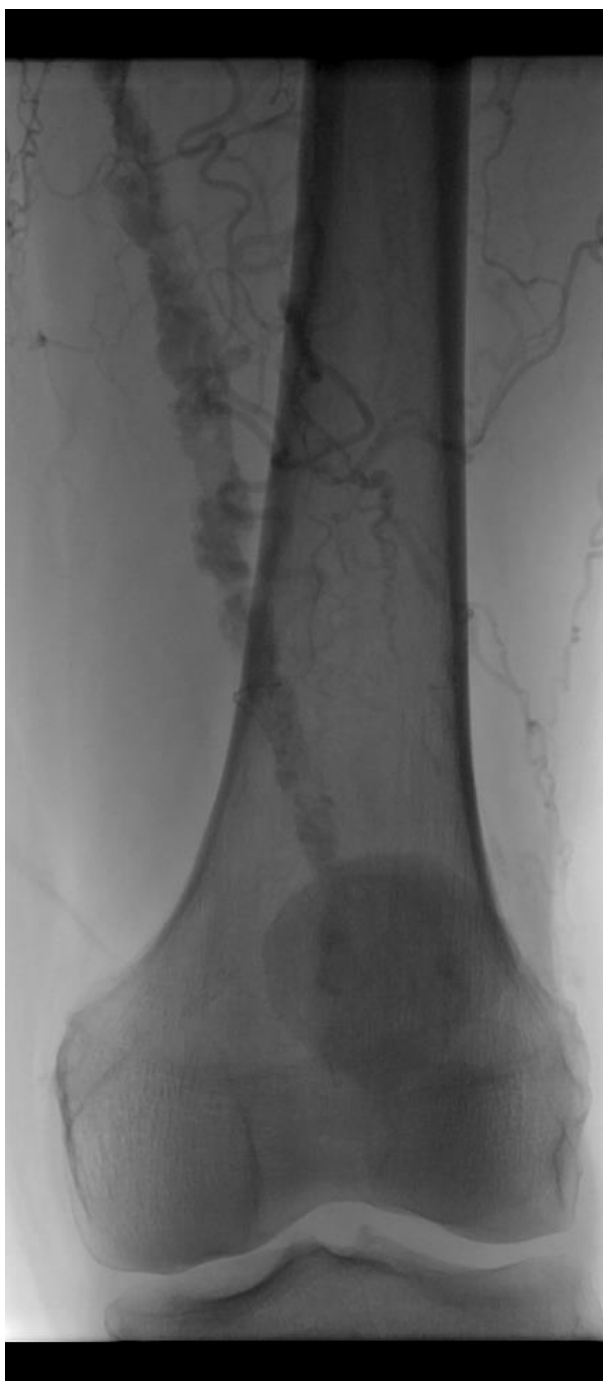4. PATOFIZIOLOGIJA I PATOLOGIJA PERIFERNE ARTERIJSKE BOLESTI

PAD je česta bolest cirkulacije u kojoj suženje arterija uzrokuje smanjen dotok krvi u ekstremitete. Najčešće zahvaća arterije nogu uz vidu suženja (stenoze) i zatvaranja lumena arterija (okluzije), uz aterosklerozu kao predominantni uzrok. Stenoza arterije remeti se linearno strujanje krvi na ulasku i izlasku iz stenoze. To dovodi do gubitka kinetičke energije, smanjenja brzine cirkulacije i sniženja tlaka. Gubitak energije zbog stenoze razmjeran je četvrtoj potenciji polumjera arterije. Smanjenje promjera arterije za pola odgovara 75%-om smanjenju površine presjeka arterije. Takvo suženje naziva se kritičnom stenoza, jer bitno snižava tlak i protok krvi. Kritična stenoza nije statična vrijednost nego se mijenja ovisno o potrebi distalnog područja za kisikom. U nogama simptomi arterijske insuficijencije pojavljuju se kao bolni grčevi u mišićima pri hodu. Budući da nestaju u mirovanju kad se ponovno uspostavlja ravnoteža između dotoka krvi i metaboličke potrebe mišića, nazivaju se intermitentnim klaudikacijama. Što je stenoza veća, kraća je duljina hoda bez boli. Ovisno o lokalizaciji stenozirane arterije, klaudikacije se pojavljuju u distalnijem segmentu: glutealno i natkoljениčno (kod promjena na aorti i zdjeljenim arterijama) te potkoljениčno (kod promjena na FPA). Klaudikacije u stopalima mogu biti prvi znak bolesti bilo koje proksimalne arterije. Bol je posljedica anaerobnog metabolizma u hipoksiji i djelovanja mliječne kiseline i drugih metabolita na živčane završetke. Na mjestu stenoze protok se ubrza i smanji se tlak na lateralne stijenke. Iza mjesta stenoze brzina protoka se smanji, a povećava se tlak na stijenke arterije. Uz stalne vibracije na mjestu izlaska krvi iz stenoze, zbog turbulentnog tijeka krvi, te promjene zamaraju elastična vlakna stijenke arterije te dolazi do poststenotične dilatacije. U ljudi su vrlo česte multiple stenozе arterije. U konačnom djelovanju na perfuziju periferije, njihovi se učinci zbrajaju. Posljedice za periferni krvni optjecaj ovisе o tomu je li smanjenje protoka i sniženje tlaka progresivno, kronično ili se radi o akutnoj okluziji arterije. Preživljavanje distalnog tkiva nakon stenoze glavne arterije ovisi o kapacitetu kolateralnog krvotoka. Nakon smanjenja protoka maksimalno se dilatira postojeća arterija, a hipoksija je snažan poticaj za razvoj novih kolaterala i postupno proširenje postojećih krvnih žila. Promjene u makrocirkulaciji izazivaju promjene i u mikrocirkulaciji. Smanjena perfuzija periferije preko anaerobnog metabolizma uzrokuje dilataciju arteriola. Ona je posljedica vazoaktivnih metabolita i lokalne hipotonije. U kasnijoj fazi bolesti nastaje kolaps prekapilarnih arteriola zbog niskog transmuralnog tlaka te vazospazma arteriola. Kapilare dijelom kolabiraju zbog intersticijskog edema, a dijelom su okludirane zbog edema endotela i tromboze. U stvaranju tromba sudjeluju trombociti, ali i

rigidni leukociti i eritrociti, koji se više ne mogu deformiranjem provlačiti kroz kapilare. Takve promjene lokalno aktiviraju imunostni sustav. Reološki čimbenici, kao viši hematokrit, povećana viskoznost krvi, fibrinogen i leukociti smanjuju daljnju perfuziju tkiva, a to dovodi do kritične ishemije. Išemija se vidi u bolesnika sa sistoličkim tlakom u području nožnog zgloba manjim od 6,7 kPa ili u području palca manjim od 4,0 kPa. Takvi bolesnici imaju boli i u mirovanju. Zbog dilatacije arteriola koža stopala je tamnocrvena. Koža je glatka, bez dlaka, a nokti su hiperkeratotični. Radi bolje perfuzije bolesnici danju i noću drže noge u spušenom položaju. Time se povećava distalni edem i stvara začarani krug koji dalje smanjuje arterijsku perfuziju periferije. Na atrofičnoj i ranjivoj koži lako nastaju mehanička oštećenja i lokalne infekcije, koje djelovanjem toksina i imunostnim lokalnim reakcijama pospješuju promjene u mikrocirkulaciji. Ako hipoksija napreduje, odumire tkivo i nastaje nekroza. To se obično vidi na krajnjoj periferiji, a naziva se gangrenom. Uzrok opisanih poremećaja perifernog krvnog optjecaja najčešće je obliterirajući oblik arterioskleroze. (10) Svega 10% pacijenata s PAD-om ima klasične simptome intermitentnih klaudikacija dok gotovo 40% pacijenata može biti asimptomatsko, a čak 50% ima neke druge simptomatologiju. Progresijom bolesti dolazi do težeg stupnja periferne ishemije i razvoja kritične ishemije ekstremiteta (CLI), slabije funkcije ekstremiteta i moguće amputacije. (11)

Ateroskleroza je multifaktorijalna bolest tijekom koje dolazi do odlaganja lipida u intimu i u mediju velikih elastičnih arterija i arterija srednje veličine. Odlaganje lipida povezano je s proliferacijom glatko mišićnih stanica, fibrozom, kalcifikacijom (slika 3.) i stvaranjem ateroma s posljedičnim poremećajem protoka krvi. Etiologija nije razjašnjena, ali se radi o multifaktorijalnoj bolesti. Konstitucijski čimbenici ne mogu se promijeniti, a u njih se svrstava dob, spol i nasljeđe. Okolišni čimbenici mogu se kontrolirati ili modificirati. Oni su hiperlipidemija, hipertenzija, pušenje cigareta i šećerna bolest. Postoje i drugi čimbenici koji nemaju potpuno dokazano značenje, ali se vjeruje da utječu na aterosklerozu. To su smanjena tjelesna aktivnost, učestali stres i prekomjerna tjelesna masa. Svakodnevna fizička aktivnost protektivni je čimbenik. (12) Američko kardiološko društvo izdvojilo je sljedeće rizične faktore za PAD: dob od 65 godina ili veća, dob između 50 i 64 godina s rizičnim faktorom za aterosklerozu, dob manja od 50 godina s šećernom bolesti i jednim dodatnim faktorom rizika za aterosklerozu te poznata ateroskleroza u nekoj drugoj žili. (13) Procjenjuje se da 10% Zapadnjačke populacije starije od 65 godina boluje od ateroskleroze, a procjenjuje se rast do 22% do 2040. godine. Procijenjena prevalencija u Sjedinjenim Američkim Državama bila je 4.3%. 2% populacije između 40 i 60 godina pati od intermitentnih klaudikacija dok 6% starijih

od 70 godina boluje od istih. Najčešće se javlja u muškaraca starijih od 50 godina. (14) Prema klasifikaciji Američkoga kardiološkog društva, ateroskleroza se dijeli u šest tipova. Masne pjege početne su promjene i očituju se mikroskopski nakupljanjem makrofaga koji su ispunjeni lipidima. Masne pruge prve su promjene koje se smatraju aterosklerotičnim lezijama, a nastaju unutarstaničnim odlaganjem lipida u intimi arterija. Vide se već u ranijim godinama života kao uzdignuće intime žute boje. U intermedijalnim lezijama dolazi do nakupljanja lipida ne samo u unutarstanično nego i izvanstanično. Ateromi se izbočuju u lumen te se mogu prepoznati kao izdignute mase. Središte ateroma sadrži žuti, zgusnuti, grudasti, polumasni materijal iznad kojeg se nalazi vezivna kapa. Središte ateroma je nekrotično. Na luminalnoj površini aterom pokriva tanka fibrozna kapa. Fibroateromi nastaju progresivnom fibrozom ateroma i odlaganjem kalcijevih soli. Lezije se vide na unutrašnjoj strani krvnih žila kao žućkasto siva ovapnjenja i uzdignuća intime, nabori i pločice. Konfluentni plakovi daju intimi izborani ili reljefni izgled. Često zahvaćaju poplitealnu arteriju. Šesti su tip komplikacije ateroskleroze, a među njima su najvažnija ovapnjenja, fokalna ruptura ili ulceracija, krvarenje u aterom, muralna tromboza i aneurizmataska dilatacija. (12)



Slika 3. Kalcifikacija FPS-a

5. DIJAGNOSTIKA PERIFERNE ARTERIJSKE BOLESTI

Američko radiološko društvo izdalo je smjernice u dijagnostici PAD-a napose intermitentnih klaudikacija. Zbog svoje neinvazivnosti i temeljitosti, prednost u početku imaju neinvazivni hemodinamski testovi kao što su ABI, toe brachial index, segmentni tlakovi nogu i snimanje pulsa i drugi. Neinvazivne slikovne metode poput ultrazvuka, CTA i MRA mogu, uz pomoć gornjih neinvazivnih testova, pouzdano potvrditi ili odbaciti postojanje PAD-a. Angiografija kateterom ostaje zlatni standard za slikovni prikaz krvožilja te omogućuje prikaz dinamike arterija. Naročito je korisna kad se razmatra endovaskularni zahvat. U pacijenata sa smanjenom bubrežnom funkcijom te rizikom progresije iste uslijed iniciranja kontrasta, pred planiranu kiruršku intervenciju, neinvazivne slikovne metode mogu zamijeniti angiografiju. (15)

Prvi korak u dijagnostici PAD-a mjerenje je ABI-a. Pri tome se mjere tlakovi stražnjih tibijalnih arterija i arterija dorzalis pedis obje noga te se uzme veća vrijednost. Taj tlak dijeli se s većim izmjerenim tlakom arterije brahijalis na lijevoj ili desnoj ruci te se dobije indeks. Indeks veći od 1,40 pokazuje nekompresibilnost žila, napose u šećernoj bolesti, index od 1,4 do 1 pokazuje normalan nalaz, od 0,99 do 0,91 je graničan nalaz, a od 0,90 ili manje ukazuje na moguću PAD. Pacijentima s klaudikacijama koji imaju uredan ili graničan indeks preporučuje se mjerenje indeksa poslije napora. Pacijentima koji imaju indeks preko 1,40 preporučuje se toe brachial index, segmentni tlakovi nogu i snimanje pulsa. (16)

Doppler ultrazvuk druga je linija testova u procjeni PAD-a. Pruža dobar uvid u anatomiju i fiziologiju žile. Gray-scale ultrazvuk prikazuje anatomiju regije, obično u okomitom i uzdužnom presjeku. Njime se mogu prikazati značajnije aterosklerotičke lezije s zadebljanjem stijenke žile ili sa segmentnim stenozama. Smjer i brzina protoka krvi otkriva se i mjeri Dopplerovim učinkom krvnih stanica. Veća brzina krvnih stanica prikazuje se toplijim i svjetlijim bojama. Doppler prikazuje još i oblika vala (waveform). Oni su različiti na pojedine krvne žile, a normalno su trofazični na arterijama nogu. Izostanak protoka krvi kroz žilu može upućivati na okluziju, kalcifikaciju žile ili tehnički problem. Tromb se obično uočava kao ehogena tvorba u žili. Veliki kolateralni ogranci ukazuju na visoki stupanj stenozе ili više distalnih okluzija. Detaljno se ultrazvukom može prikazati FPA, dok je prikaz PFA i tibijalnih arterija otežan. Vrlo se korisno pokazalo mapiranje arterija duplex ultrazvukom u pronalaženju i definiranju lezija u arterijama nogu prije intravaskularne intervencije. (17)

MSCT angiografija i MRA ne zaostaju puno za konvencionalnom angiografijom u prikazivanju žilja te nude brojne dijagnostičke informacije. CTA omogućuje veliku rezoluciju i brzinu izvođenja pretrage. Omogućuje procjenu kalcifikata u arterijskoj stijenci. CTA je poželjna slikovna pretraga za predoperativno planiranje endovaskularnih intervencija na abdominalnoj i torakalnoj aorti. Nedostatak CTA je ionizirajuće zračenje i upotreba kontrasta. (18)

MRA je sigurna, neinvazivna alternativa konvencionalnom angiografiji u dijagnostici arterijskih bolesti nogu. Češće se koristi u mlađih ljudi te pacijenata s alergijom na kontrast i s bubrežnim zatajenjem. Kod osoba s pacemakerom i/ili drugim metalnim implantatima, ova je pretraga kontraindicirana ili je potreban je izniman oprez. Metoda nije uspješna kod nestabilnih niti kod nesuradljivih pacijenata. Nedostaci su i cijena pretrage, dostupnost, ograničeno prikazivanje malih krvnih žila i moguće precjenjivanje stupnja stenozе. Dvo i tro dimenzionalni time-of-flight MRA oslanja se na protočni fenomen za stvaranje angiografske slike. Slike se pogoršavaju micanjem pacijenta, što nije rijetkost jer procedura može trajati i dulje od sat vremena. Ostala stanja koja pogoršavaju kvalitetu su turbulentno gibanje krvi, pulzacije arterija, saturacija i loš signal-to-noise omjer. Usprkos tome, time of flight smatra se boljom tehnikom za ocjenu infrapoplitealnih žila. (19) MRA s kontrastom postala je metoda izbora i oslanja se na detekciji kontrasta u lumenu žila i daje nalaze usporedive s konvencionalnom angiografijom. Sadašnja tehnologija koristi bolus-chasing metodu u kojoj se žile snimaju dok kroz njih proteče kontrast. Metoda također koristi suptrakciju okoline kako bi bolje prikazala same žile. (20)

Angiografija je invazivna i danas još uvijek najpreciznija metoda prikaza arterija kod PAD-a. Dodatno je moguća izravno mjerenje intraarterijskog tlaka, prikaz gradijenta lezije i arterijskog waveforma. Vrlo se često angiografija koristi kao predoperativna evaluacija stanja arterija. Ako se pronađe značajna stenozа, nerijetko se u istom aktu uradi i endovaskularna intervencija. Pretraga je katkad praćena komplikacijama kao što su hematoma na mjestu punkcije, disekcija intime žile, ruptura stjenke arterije, kontrasna nefropatija i druge. Danas korišteni jodni kontrasti uglavom su izoosmolarni i neionski. Kontrast za prikaz donjih ekstremiteta najčešće se daje retrogradnim transfemoralnim putem, a manje učestalo putem brahijalnog, aksilarnog, radijalnog, poplitealnog ili transpedalog pristupa. CFA povoljna je za punkciju radi jednostavnog pristupa te se lako pritisne tijekom zaustavljanja krvarenja. Palpira se ispod ingvinalnog ligamenta. Obične se nalazi 4 cm lateralno od pubičnog tuberkula, u medijalnoj trećini glave femura. Arterija bi se trebala punktirati u području glave femura radi

bolje kompresije nakon postupka. Ultrazvuk može koristiti kao pomoć pri punkciji arterije. Nakon punkcije žica vodilica uvodi se pod nadzorom dijaskopije u CFA, do razine visceralne aorte. Tad se izvlači igla i na žicu se navlači dijagnostički kateter. Vrhom se postavlja na razinu bubrežnih arterija te se radi angiografija. Potom se kateter spušta do razine aortalne bifurkacije da bi se dobile snimke zdjeličnih arterija i perifernih arterija nogu. Danas korištenje angiografije je u vidu DSA i koristi kao putokaz za bilo koju daljnju intervenciju: kiruršku ili endovaskularnu. (20)

6. LIJEČENJE

6.1. SMJERNICE U LIJEČENJU PERIFERNE ARTERIJSKE BOLESTI

Europsko kardiološko društvo izdalo je u 2017. godini nove smjernice za liječenje PAD-a.

Preporuke za terapiju PAD-a:

- Prestanak pušenja svih pacijenata
- Zdrava prehrana i fizička aktivnost kod svih pacijenata
- Primjena statina kod svih pacijenata
- Smanjenje LDL kolesterola ispod 1,8 mmol/L ili smanjenje vrijednosti LDL kolesterola za 50% ako su prvotne vrijednosti bile između 1,8 i 3,5 mmol/L
- Striktna glikemijska kontrola pacijenata sa šećernom bolesti
- Antiagregacijska terapija u pacijenata sa simptomatskim PAD-om
- Održavanje tlaka nižim od 140/90 mmHg u pacijenata s hipertenzijom
- Inhibitori angiotenzin-konvertirajućeg enzima (ACE) ili blokatori angiotenzinskih receptora prva su linija terapije u pacijenata s hipertenzijom

Preporuke za revaskularizaciju femoralne i poplitealne okluzije u pacijenata s intermitentnim klaudikacijama i značajnom kroničnim ishemijom noge:

- Endovaskularni pristup preporučen je u lezija kraćih od 25 cm uz izglednu uporabu stenta
- Balon koji otpušta (DCB) lijek mogao bi se razmotriti u lezija kraćih od 25 cm
- Stent koji otpušta (DES) lijek mogao bi se razmotriti u lezija kraćih od 25 cm s nedostatnim nalazom PTA
- U pacijenata bez visokog rizika od operaciju s lezijom duljom od 25 cm indicirana je bypass operacija kad je dostupna autologna vena i očekivano je preživljenje veće od dvije godine
- Autologna vena safena magna graft je izbora kod femoralno poplitealnog bypassa
- Kad je indiciran bypass iznad koljena i ne može se primijeniti autologna vena safena magna treba se razmotriti umjetni graft

- U pacijenata s visokim rizikom od operacije s lezijom duljom od 25 cm treba se razmotriti endovaskularni pristup (21)

6.2. MIJENJANJE NAVIKA

Klinički učinak vježbovne terapije u pacijenata s intermitentnim klaudikacijama još se uvijek ispituje. Pretpostavlja se da vježbanje poboljšava opskrbu krvi smanjenjem viskoznosti krvi i brzom filtracijom krvi. Nadalje se smatra da vježbanje poboljšava oksidativni kapacitet skeletnih mišića što dovodi do većeg izvlačenja kisika iz krvi. Ne čini se da te koristi proizlaze iz poboljšanog ABI-ja ili poticanja stvaranja kolaterala. Poboljšanje simptoma intermitentnih klaudikacija nadjačavaju moguće dugoročne loše posljedice upale mišićnih vlakana što uzrokuje vježbanje. Strukturirano i pod nadzorom vježbanje produžava vrijeme hodanja bez simptoma za 150% do čega se dolazi nakon 4 tjedna vježbanja, što je veliki napredak u odnosu na farmakološku terapiju. Pacijentu bi se trebalo propisati vježbanje pod nadzorom koje se sastoji od hodanja na traci za trčanje s izmjenom odmora u trajanju od sat vremena, tri puta tjedno u trajanju od 6 mjeseci. Pacijent bi trebao prestati vježbati kad osjeti umjerenu bol te nastaviti kada se bol povuče. Vježbanje doma i bez profesionalnog programa ne mora značajno popraviti simptome klaudikacija. (20)

Čini se da pretilost nije jednoznačno pozitivno povezana s PAD-om. Moguće da je PAD više povezan s centralnom debljinom, intraabdominalnim adipoznim tkivom i povećanim omjerom struka i boka, a manje povezan s indeksom tjelesne mase. Neosporno je da viši indeks tjelesne mase pridonosi većem riziku za šećernu bolest, hipertenziju i hiperlipidemiju koji su čimbenici rizika PAD-a pa se ipak potiče asimptomatskog i simptomatskog pacijenta na održavanje uredne mase. (20)

Prestanak pušenja među pacijentima s klaudikacijama često značajno smanjuje pojavnost i ozbiljnost simptoma te poboljšava funkcionalnu procjenu arterija nogu. Neki pacijenti ne osjete poboljšanje simptoma, no prestanak pušenja smanjuje pojavnost cerebrovaskularnog infarkta, broj amputacija i sveukupni mortalitet kod pacijenata s PAD-om nogu. Stoga je obavezan prekid pušenja u pacijenata. Uspješnost u tome može se povećati savjetima liječnika, zamjenskim nikotinskim pripravcima i bupropionom. (20)

6.3. FARMAKOLOŠKA TERAPIJA

Antiagregacijska terapija smanjuje rizik od infarkta miokarda, moždanog udara i drugih smrti uzrokovanim krvožilnim sustavom. Najčešće se daje acetilsalicilna kiselina i nije pokazan bolji klinički učinak pri dozi većoj od 150 mg. Usprkos tomu preporučena doza ostaje

između 75 i 325 mg acetilsalicilne kiseline kao monoterapija u asimptomatskih bolesnika. Pokazano je i da acetilsalicilna kiselina smanjuje nužnost invazivnih metoda. Klopido­grel i tikagrelor čine se još efikasnijim od acetilsalicilne kiseline u smanjenju rizika od vaskularnih bolesti pogotovo u pacijenata s izraženijom i višestrukom aterosklerozom. U takvih simptomatskih pacijenata preporučuje se davanje acetilsalicilne kiseline od 70 do 162 mg i klopido­grela od 75 mg. Takva kombinacija nije poželjna u rizičnih pacijenata koji nemaju simptome jer se smanjuje protektivni učinak, a ostaju nuspojave kao što je krvarenje. Antiagregacijska bi se terapija trebala izbjegavati ako pacijent ima visok rizik od iskrvarenja. (20)

Cilostazol je tip 3 inhibitor fosfodiesteraze koji inducira vazodilataciju i inhibira agregaciju trombocita. Značajno produžava duljinu hodanja bez boli. Ne utječe značajno na sveukupni mortalitet i kontraindiciran je u pacijenata s kongestivnim zatajenjem srca. (20)

Hipertenzija je značajan čimbenik rizika u stvaranju PAD-a. Agresivna terapija snižavanja tlaka trebala bi biti primijenjena u pacijenata s PAD-om jer smanjuje pojavnost infarkta miokarda, moždanog udara i zatajenja srca. Ciljna vrijednost tlaka trebala bi biti 130/80 mmHg. Snižavanjem tlaka u tih pacijenata može dovesti do smanjenja perfuzije noge i pogoršanja klaudikacija, no većina pacijenata nema tih nuspojava. Opravdano je koristiti beta blokatore jer većina pacijenata s PAD-om ima i koronarnu bolest u kojoj produljuju život. ACE-inhibitori značajno smanjuju rizik od cerebrovaskularnih smrti i infarkta miokarda, produžavaju maksimalnu duljinu hoda, ali ne utječu značajno na ABI. ACE-inhibitori preporučuju se kod asimptomatskih i simptomatskih bolesnika. (20)

Povezanost hiperlipidemije i koronarne bolesti jasno je pokazana, no takva snažna povezanost nije nađena s PAD-om. Pokazano je da pacijenti s PAD-om i koronarnom bolesti imaju smanjeni rizik od cerebrovaskularnih bolesti nakon uspješne terapije statinima. Preporuke su koncentracije LDL kolesterola ispod 70 mg/dl i ne HDL kolesterola ispod 130 mg/dl. Povećanjem koncentracije HDL-a niacinom kod muškaraca iznad 40 mg/dl i žena iznad 50 mg/dl poboljšava se femoralna i koronarna ateroskleroza. (20)

Pacijenti koji boluju od šećerne bolesti moraju strogo kontrolirati razine šećera u krvi. Preporučuje se razina glikoziliranog hemoglobina manja od 7%, odnosno što bliže 6% bez izazivanja hipoglikemija. Čini se da agresivna kontrola šećera u krvi puno više štiti od mikrovaskularnih komplikacija, poput retinopatije i nefropatije, nego od makrovaskularnih

komplikacija poput infarkta miokarda, moždanog udara, amputacije i smrti uzrokovane PAD-om. (20)

6.4. ODABIR KIRURŠKOG ILI ENDOVASKULARNOG PRISTUPA

Radi lakšeg odabira pristupa liječenja sastavljena je TransAtlantic Inter-Society Consensus (TASC) klasifikacija lezija perifernih arterija (ilijakalne, femoralne, poplitealne, potkoljenične). Odnosno morfološka (ne i klinička) klasifikacija lezija. U klasifikaciji lezija za FPA, TASC A lezijama odgovaraju jedna stenoza kraća od 10 cm ili jedna okluzija kraća od 5 cm. Rezultati endovaskularnog načina liječenja ovih lezija značajno su dobri. Pod TASC B leziju spadaju višestruke lezije koje su pojedinačne kraće od 5 cm, jedna lezija kraća od 15 cm koja ne zahvaća infragenikularnu poplitealnu arteriju, tešku kalcificiranu okluziju kraću od 5 cm ili jednu poplitealnu stenozu. Imaju dobre rezultate endovaskularnim liječenjem. Pod TASC C leziju spadaju višestruke lezije dulje od 15 cm s ili bez kalcifikata ili ponovna stenoza ili okluzija nakon zahvata. Imaju bolje rezultate s otvorenim kirurškim liječenjem i trebali bi se tako liječiti ako ne postoji visoki rizik od operacije. Pod TASC D leziju spada kronična totalna okluzija CFA ili SFA dulja od 20 cm koja zahvaća poplitealnu arteriju ili kronična totalna okluzija poplitealne arterije i proksimalne trifurkacijske žile. Ne daju dobre rezultate endovaskularnim pristupom. (22)

Rutherford (R) klasifikacija klinička je klasifikacija za PAD. Pacijenti 0. kategorije asimptomatski su. Pacijenti 1. kategorije imaju blage klaudikacije. Poslije vježbe na traci arterijski im je tlak na nogama veći od 50 mmHg, ali je za 20 mmHg manji od tlaka u mirovanju. Pacijenti 2. kategorije imaju umjerene klaudikacije. Između su 1. i 3. kategorije. Pacijenti 3. kategorije imaju jake klaudikacije. Ne mogu završiti vježbu na traci i tlak na nogama im je manji od 50 mmHg poslije vježbe. Pacijenti 4. kategorije imaju bolove u mirovanju. Tlak u mirovanju na nogama im iznosi manje od 40 mmHg, a puls im se na gležnju ne osjeća ili je jedva osjetan. Pacijenti 5. kategorije imaju ulceracije nožnih prstiju koje ne cijele ili fokalnu gangrenu s difuznom ishemijom stopala. Tlak na nogama u mirovanju im je manji od 60 mmHg, a puls im se na gležnju ne osjeća ili je jedva osjetan. Pacijenti 6. kategorije imaju veće ulceracije ili gangrene te se funkcija stopala ne može vratiti. (23)

Iako već ima puno radova koji uspoređuju kirurški i endovaskularni pristup, još uvijek ne postoji univerzalni zaključak kada primijeniti koji pristup. Navodim zaključke nekoliko članaka i meta analiza poredanih po datumu objave od najstarijeg do najnovijeg.

Nema dovoljno dokaza koji bi upućivali da je jedan pristup bolji od drugog. Podatci iz dosadašnjih studija upitni su zbog raznolikosti stupnja bolesti i terapijskog pristupa. Endovaskularni pristup može se preporučiti kod pacijenata s značajnim komorbiditetima, dok se premosnica preporučuje pacijentima s dugoročnim izgledom preživljenja jer endovaskularni pristup pruža manji perioperativni mortalitet i morbiditet, dok premosnica pruža bolji dugoročni ishod. (24)

Iako je snaga dokaza slaba, u praksi se često koristi endovaskularni pristup za inicijalnu revaskularizaciju FPA. Hibridne metode mogu umanjiti kiruršku traumu, dok je bypass kirurgija rezervirana za složenije, veće lezije ako je očekivano trajanje života pacijenta dulje od 2 godine. Nedostaju veće studije koje uspoređuju kirurški i endovaskularni pristup u ključnim ishodima kao što su očuvanje uda, cijeljenje rane, kvalitetu života, preživljenje i cijenu. S unaprjeđenjem tehnologije, više slučajeva će se moći liječiti endovaskularnim pristupom. (25)

Endovaskularni pristup poboljšava kratkotrajni mortalitet i morbiditet u usporedbi s bypass kirurgijom. Endovaskularni pristup povezuje se s kraćim boravkom u bolnici i manjom cijenom hospitalizacije. Pristup liječenja treba biti pažljivo odabran pošto smjernice ne predlažu koja je metoda bolja. Vidi se znatan napredak endovaskularnog liječenja korištenjem aterektomije, DCB-a i mikrokatetera. Kirurški se pristup tradicionalno preferirao FPS-u zbog lomova stenta radi kompresije, torzije i istezanja stenta pri fleksiji i ekstenziji koljena. DCB i aterektomija mogli bi pomoći u rješavanju tog problema. Starije smjernice koje uzimaju u obzir duljinu lezije i tip lezije, okluzija ili stenoza, možda nisu valjane za odabir načina liječenja. Endovaskularni pristup mogao bi postati terapija odabira za PAD nogu. (26)

6.5. KIRURŠKO LIJEČENJE

Kirurška revaskularizacija poboljšava simptome pacijenata s teškim klaudikacijama i izvodi se radi uklanjanja boli u mirovanju i očuvanja uda u kritičnoj ishemiji kada pacijent nije prigodan za endovaskularni pristup. U rekonstruktivnoj kirurgiji FPA koristi se uglavnom autologna vena safena magna, zatim vena safena ili sintetički graftovi od politetrafluoroetilena (PTFE), poliestera ili dakrona. Autologna vena safena magna i graftovi s proksimalnijom anastomozom imaju manji rizik od restenoze. Petogodišnja restenoza u pacijenata s klaudikacijama javlja se u oko 20% pacijenata s venom safenom magnom i 25% pacijenata s PTFE graftom. U pacijenata s CLI-om uda restenoza se javlja u 35% pacijenata s venom safenom magnom te 55% pacijenata s PTFE graftom. Stenoza grafta može se javiti zbog

tehničke greške tijekom operacije, fibrozne hiperplazije intime, najčešće 6 mjeseci poslije operacije, te zbog ateroskleroze, što se kod venskog grafta može javiti poslije godinu dana nakon operacije. Uspostavom postoperativnog praćenja grafta duplex ultrazvukom uočava se početak stenoze grafta te se poboljšava ishod radi bolje pravovremene intervencije. (27)

Svim pacijentima koji su kandidati za kirurško liječenje treba uzeti detaljnu anamnezu i klinički ih pregledati. Važna je povijest prijašnjih vaskularnih operacija i ozbiljnost ishemičnih simptoma. Treba tražiti znakove arterijske bolesti poput oslabljenog pulsa, hladne okrajne i boli koja ovisi o položaju uda. U teškim slučajevima, kao dementni pacijent s tarzalnom gangrenom, treba predložiti amputaciju prije nego operaciju. Neinvazivni testovi kao ABI i duplex ultrazvuk rade se svim pacijentima. Ultrazvuk je dosta senzitivniji za prepoznavanje ilijakalne i infraingvinalne stenoze i može predvidjeti mjesto distalne rekonstrukcije. Ultrazvuk bi trebala biti metoda za procjenu proširenosti bolesti u pacijenata s kalcifikatima prije slanja na angiografiju. Kao što je već u tekstu ovog rada navedeno, a neophodno je uvijek naglasiti, angiografija odnosno DSA je zlatni standard za planiranje operacije. Tako se prikaže cijelo arterijsko stablo te se dogovaraju terapijske opcije, tip premosnice i mjesta kontakta s arterijskim pripojima. Zbog nuspojava danas se sve više koristi 3D CT i MRA. (20)

U pacijenata s okluzijom SFA i poplitealne arterije treba se razmisliti o femoro-poplitealnom bypassu. Pacijent treba imati barem 7 mm prohodnu poplitealnu arteriju kao kraj bypassa te barem jednu distalnu prohodnu žilu, čak i ako je okludirana u stopalu. U ostalim slučajevima treba se razmišljati o distalnom ili sekvencijalnom bypassu. (20)

Bypass iznad koljena ugrađuje se tako da pacijent leži na leđima i flektiranim koljenima za 30 stupnjeva što omogućuje pristup FPA te veni safeni magni. Radi se rez pune duljine ili isprekidani od prepone do koljena kroz koji se uzima vena safena magna. Isprekidani rez smanjuje postoperativnu bol i rizik od upale i nekroze kože. Taj rez ujedno služi i prikazivanju CFA i SFA. Vena safena magna podveže se što bliže svojem otvaranju u zajedničku femoralnu venu. Distalno se podvezuju svi pritoci s 3-0 svilenim šavom. Kad se oslobodi odgovarajuća duljina vene, distalno se podveže i pohrani u hepariniziranu slanu otopinu. Provjerava se cjelovitost vene tako da se ušprica tekućina na jednu stranu i gleda se curenje tekućine iz stijenke. U slučaju curenja, sve rupe se moraju zašiti. Otvara se fascija femoralne arterije te se prepoznaju i izoliraju SFA i CFA. Radi se novi rez na donjem djelu bedra medijalno od m. sartoriusa i povlači se do koljena radi prikazivanja poplitealne arterije. Mišić se pomiče straga

kako bi se prikazalo izlazište poplitealne arterije iz aduktornog hiatusa te se oslobađa od okolnog tkiva. Pazi se na poplitealnu venu koja se nalazi vrlo blizu. Obično je dovoljna duljina poplitealne arterije od 3 do 4 cm za distalnu anastomozu. Napravi se tunel za graft od tunelne naprave ili aortnih klema ispod m. sartoriusa. Pacijentu se da 100 jedinica po kg heparina te se stave kleme na femoralne žile. Graft vene safene se obrnuto pripremi za proksimalnu anastomozu. Graft se otvara uzduž stražnjeg zida. Uzdužni se rez napravi na CFA u duljini od dva promjera. Zašije se graft za arteriju s polipropilenskim šavom. Graft se pričvrsti i provuče kroz tunel. Stave se kleme na poplitealnu arteriju i ponovi se postupak šivanja grafta za poplitealnu arteriju. Miču se kleme i pregledava se hemostaza. Palpira se distalno puls ili se radi doppler ultrazvuk da se uvjeri distalna perfuzija. Na kraju se zatvaraju i zašiju potkožna tkiva i zatvara rana. (20)

Ako je proksimalni dio poplitealne arterije okludiran ili značajno stenotičan i ne može se koristiti za distalnu anastomozu, može se koristiti distalna poplitealna arterija koja je obično manje pogođena aterosklerozom i stjenka joj je pogodnija ga anastomozu s graftom. To se zove bypass ispod koljena. Mijenja se samo pristup poplitealnoj arteriji i tunel za graft. Radi se rez dugačak 10 cm iza posterolateralne strane tibije. Razmiču se fascije mišića i mišići da bi se pristupilo arteriji. Tunel za graft prolazi kroz Hunterov kanal i iza poplitealnog mišića. Bypass iznad koljena ipak ima bolju dugoročnu funkciju.(20)

6.6. ENDOVASKULARNO LIJEČENJE

6.6.1. ENDOVASKULARNE TEHNOLOGIJE

PTA temelj je endovaskularnog liječenja PAD-a. PTA preoblikuje arteriju ekspanzijom i lomi aterosklerotski plak kako bi proširila lumen žile. Ovaj postupak obično uzrokuje disekciju plaka što može, ali ne mora, smanjiti protok krvi. Ovaj i drugi IR zahvati na arterijama se rade u općoj heparinizaciji s i.v./i.a. injiciranim heparinom, dozi odgovarajućoj težini pacijenta (70 i.j./kg težine). PTA je kratkoročno ograničena akutnim stezanjem arterije i disekcijama koje ograničavaju protok, što može uzrokovati naglo zatvaranje arterije. Prekomjerna hiperplazija intime i loše remodeliranje arterije može dovesti do simptomatske restenoze u kraćem ili duljem vremenu nakon zahvata. Unatoč ovim ograničenjima, PTA može rezultirati dobrim dugoročnim rezultatima, osobito kod kraćih lezija te je manje vjerojatno da će ometati bočne ogranke povezane s lezijom od stentiranja. Pri PTA se koristi inflator tekućine balona kojim se širi arterija, što u većina slučajeva odgovara inflacije od najmanje 1 minute ili dulje. (27)

Bare-metal stentovi dolaze u dvije vrste: stentovi koji se mogu proširiti balonima i samošireći stentovi. Implantacija stenta zahtijeva terapiju acetilsalicilne kiseline i antagonista adenozijskih receptora, iako su dokazi za dvojni antiagregacijskom terapijom izvedeni iz literature o koronarnom stentu. Stentovi s balonom koji se može proširiti imaju veću radijalnu snagu i manje su skloni pomicanju nakon namještanja. Takvi stentovi mogu se zgnciti vanjskim pritiskom i stoga se izbjegavaju primjenjivati izvan prišta. Ponekad se koriste za liječenje bolesti tibijalne arterije, ali samo za CLI, za koju dugoročna prohodnost može biti manje bitna ako dođe do ozdravljenja tkiva. Samostalno ekspanzivni stentovi izvorno su bili izrađeni od nehrđajućeg čelika, ali sada su napravljeni od nitinola (smjesa nikla i titana). Nitinolni stentovi ponovno se proširuju na kompresiju i stoga se koriste izvan prišta, gdje je vjerojatnije da će doći do vanjske kompresije. Koristite se u vijugavim arterijama. Njihova manja radijalna čvrstoća povećava rizik od stezanja arterije. Novi samošireći stentovi su izdržljiviji i manje lomljivi. Nitinolni stentovi ne mogu se prekomjerno širiti. Ako je stent preuzak za arteriju, može dovesti do lošeg prijanjanja stenta uz žilu ili čak do embolizacije. (27)

Raniji pokušaji korištenja DES-a bili su u početku povezani s kratkoročnom manjom restenozom, ali su bili neuspješni u dužem praćenju. Izdržljivije konstrukcije stenta i oblaganje s everolimusom ili paklitakselom nude niže stope restenoze. Samošireći DES-ovi pokazuju znatno dulji asimptomatski period i manje restenoza od PTA u FPA. (27)

Stentovi pokriveni polimerom kao što je PTFE (pokriveni stentovi, stentgraft) pokazali su se vrlo korisnim za liječenje perforacija povezanih s endovaskularnim liječenjem ili za isključivanje aneurizmi. Rezultati iz randomiziranih ispitivanja su nedosljedni. Neke studije ne pokazuju korist u odnosu na bare-metal stent, a druge ukazuju na nižu restenozu nakon 12 mjeseci liječenja bolesti SFA i ilijačne arterije. U jednoj studiji ti stentovi koji prelaze koljeno povezani su s većom stopom okluzije i amputacije(34%) od onih iznad koljena (10%). Nedostaci pokrivenih stentova uključuju okluziju važnih ogranaka, rizik za kasnu trombozu stenta i pitanje je li restenoza samo odgođena umjesto spriječena. (27)

DCB dostavlja lijek kao što je paklitaksel u arterijsku stijenku nakon PTA. U usporedbi s običnom PTA, DCB ima manje restenoza i ponovljenih revaskularizacija u FPA. DCB nudi manji rizik od restenoze u usporedbi s običnom PTA za liječenje lezija nastalih restenozom stenta. Follow up dvije randomizirane studije za 2 i 5 godina pokazuje kontinuiranu korist na prohodnost i manju ponovnu revaskularizaciju kod DCB-a u odnosu na običnu PTA u FPA,

bez opasnosti od aneurizme ili kasne stenoze. Manje je siguran učinak na PTA ispod koljena. (27)

6.6.2. PLANIRANJE INTERVENCIJE I VASKULARNI PRISTUP

Prikaz žila prva je faza planiranja endovaskularne intervencije. Invazivna angiografija tradicionalno je služila za prikaz opsega i ozbiljnosti bolesti. Prikaz digitalne subtrakcijske angiografije uklanja kost i meka tkiva iz slike dok ostavljaju kontrastno poboljšanu sliku arterije za jasniji prikaz. Neinvazivan prikaz koristi se za planiranje vaskularnog pristupa i odabira alata za postupak. Za neinvazivan prikaz se koristi MRA, CTA i duplex ultrazvuk. (27)

Pristup arteriji može biti anterogradni ili retrogradni. Kontralateralna CFA najčešći je pristup donjem ekstremitetu. Kateter ulazi na mjestu incizije, prelazi preko bifurkacije aorte u ciljne ilijačne arterije. Ovo je čest pristup i omogućuje kompresiju arterije na glavu bedrene kosti kako bi se poboljšala hemostaza. Anterogradni femoralni pristup uključuje rez nekoliko centimetara kranijalno od CFA i pod kutom prema glavi bedrene kosti. Ovaj pristup nudi lakši hvat za uklanjanje totalne okluzije i bliže je distalnim lezijama tibije, ali ga je teško izvesti u pretilih pacijenata. Retrogradni pristup iz poplitealne ili tibijalne arterije može pomoći u prelaženju totalne okluzije koja se ne može probiti s anterogradnim pristupom. Retrogradni pristup može uzrokovati ozljedu distalnog ulaza zbog manje veličine tibijalne arterije ili težu hemostazu poplitealne arterije. Tehnike koje kombiniraju retrogradni i anterogradni pristup mogu pomoći u prelaženju teških totalnih okluzija. Neuspješni retrogradni pristup može dovesti do ulkusa koji ne cijeli i CLI-a te se koristi kao zadnja opcija. (27)

6.6.3. IZVOĐENJE ENDOVASKULARNE OPERACIJE

Klasičan pristup uključuje punkciju CFA, u koju se uvode žica vodilica i dijagnostički kateter kojim napravimo angiografiju. Nakon vađenja dijagnostičkog katetera uvodi se tvrdi kateter-uvodnica od obično 6 Fr kroz koju se može manevrirati kateterom i žicom vodilicom, a istovremeno koristiti kontrast radi markacije lumena arterija. Vrh katetera dovodi se do željenog mjesta uz korištenje različitih vrsta žica vodilica (hidrofilnu J-tipped 0.035, stiff – žicu, klasična žica...) koje se provedu kroz i iza cijele lezije. Za okludirane segmente SFA i potkoljeničnih arterija nerijetko se radi subintimalni prolaz. On se radi guranjem žice vodilice u proksimalni dio lezija, a potom se na mjestu pripoja okluzije i stjenke arterije ulazi u samu stjenku arterije subintimalno. Gurajući žicu vodilicu u obliku petlje, radi se uzdužni rascjep stjenke arterije (lažni lumen) do razine distalnije od njene okluzije i razine gdje se nalazi prohodnost lumene arterije. Na tom mjestu žica se vraća u pravi lumen arterije. U zahtjevnim

situacijama koristi se intravaskularni ultrazvuk ili reentry kateter. Kad se prođe lezija, kreće se s intervencijom. Dovodi se balon kateter. Napuhani balon trebao bi biti malo veći od normalnog promjera žile. Pacijentu se da 5000 jedinica heparina te se napuše balon s tlakom od 6 do 8 atmosfera. Nakon toga se opet radi angiografija. Ako je ostala stenoza preko 30% širine lumena, disekcija plaka arteriju koja pravi smetnje protoku ili se radi o reokluziji, odnosno elastičnoj povratnoj stenozu ili nekoj komplikaciji, stavlja se stent 10% širi od lumena arterije. Koriste se samošireći nitinol stentovi ili DES jer pokrivaju veliku površinu i bolje podnose deformacije. (20)

7. ISTRAŽIVANJE

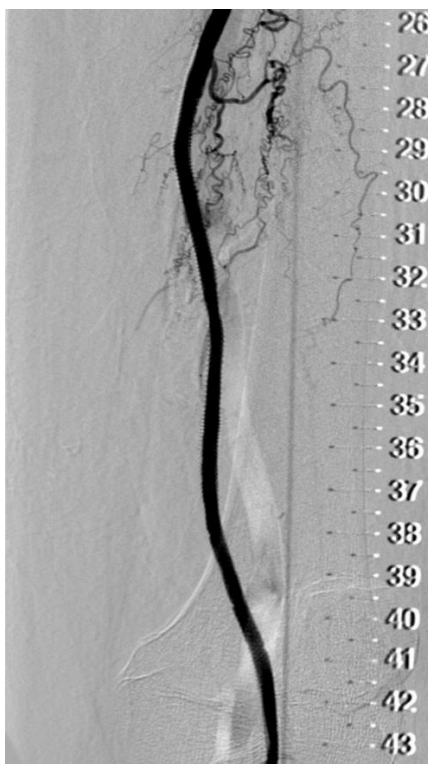
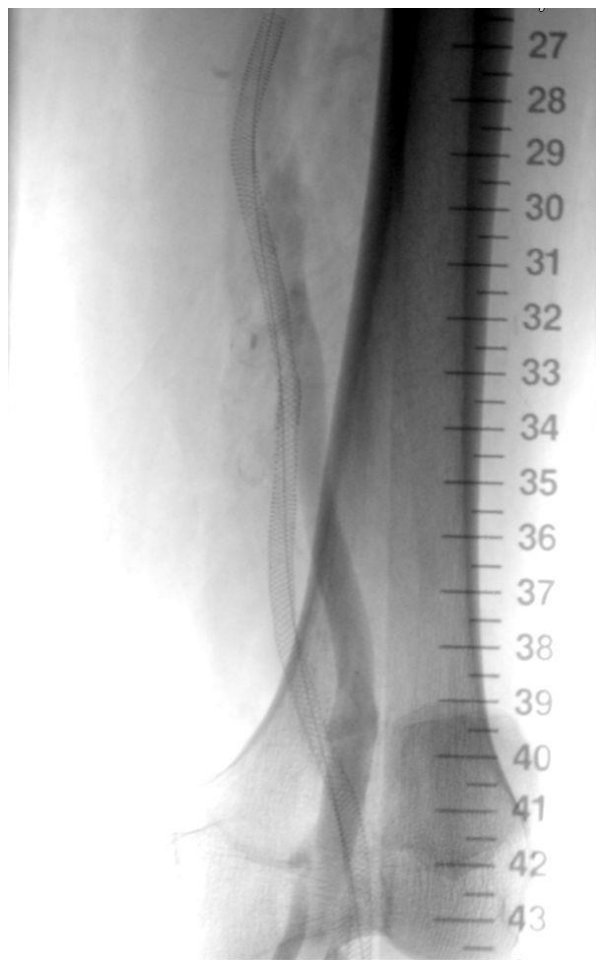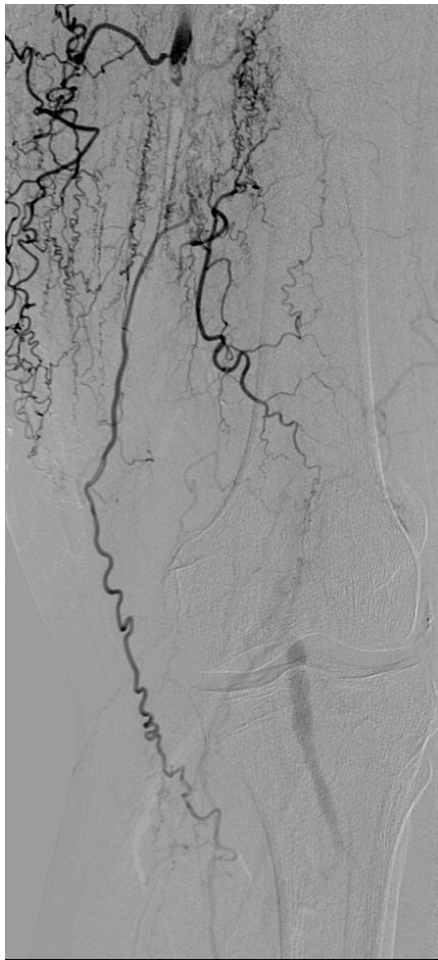
U Kliničkoj bolnici „Merkur“ urađeno je istraživanje vezano za uspjeh zahvata na FPS-u (slika 4., slika 5., slika 6.). Naime, brojni čimbenici utječu na odluku o vrsti zahvata kao i na moguće rezultate pojedinog od mogućih zahvata. Utoliko je vrlo važno procijeniti stupanj lezije arterije (uznapredovale i početne lezije prema TASC klasifikaciji), ali i njenu lokalizaciju (femoro-poplitealna lokalizacija ili lokalizacija samo na poplitealnoj arteriji). Nadalje, klasifikacija lezija i njena prožetost značajnim stupnjem kalcifikacija, znatno utječe na mogućnost frakture stenta te je i prepreka u prijenosu lijeka s balona/stenta u stjenku arterije. Različite vrste stentova podložne su frakturama od cca 2% do gotovo 30 %. Korištenje drug eluting tehnologije značajno reducira stupanj restenoze prema posljednjim rezultatima. Korištenje trombektomije odnosno aterektomije kao IR metode vrlo je važna u otklanjanju tih kalcifikacija lezija, koje su prepreka u prijenosu lijeka, ali i u uniformnoj poziciji stenta prema stjenki arterije.

Utoliko je u KB „Merkur“ tijekom 2016./2017. rađena analiza rezultata u rekanalizaciji FPS-a na 69 pacijenata (51 muškarac, 18 žena) (tablica 1., tablica 2.). U kliničkoj klasifikaciji lezija 42 pacijenta (60,9%) su odgovarali R 4 kategoriji, 11 pacijenata (15,9%) R 3 kategoriji, a 16 pacijenata (23,2%) R 5 kategoriji. Prema morfološkoj klasifikaciji dominantno su bile lezije TASC B tipa (41 pacijent), C tipa (10 pacijenata) te D tipa (8 pacijenata). Pri rekanalizaciji i liječenju, kod gotovo 20 pacijenata upotrijebljen je trombektom / aterektom, od čega u 8 pacijenata JetStream, u 10 pacijenata Phoenix, a u 2 pacijenta AngioJet sustav. Kod 31 pacijenta korištena je drug eluting tehnologija (DETh). Pacijenti su tretirani s dvije vrste stentova: nitinolski stent - intervowen stent s jednom niti-Jaguar stent, odnosno nitinolski stent - intervowen stent s 6 niti - Supera stent. Pacijenti su klinički analizirani prije i nakon zahvata, te je analizirana prohodnost mjesta lezije, u sklopu kliničkog statusa i lokalnog morfološkog statusa. Prema priloženoj tablici rezultata (tablica 1.), vidljivo je da je u gotovo 98,5% pacijenata (68 od 69) urađen dobar tehnički rezultat pri čemu je tek kod jednog pacijenta postojala lokalna komplikacija (disekcija s okluzijom arterije). Unutar iduća 72 sata, došlo je do kliničke progresije nalaza u odnosu na postojeći nalaz u 95% pacijenata (65 od 68), a tijekom idućih 6-12 mjeseci 37 bolesnika je bilo dostupno analizi što odgovara 56,9 pacijenata (tablica 1., tablica 2.). U analizi pacijenata odazvanih kontroli, u njih 6 (16,2%) nalazimo okluziju arterija. Dobar klinički nalaz koji je uključivao regresiju stupnja kategorije (R), nađen je u 31 od 37 bolesnika što odgovara 83,8% pacijenata. Što se tiče grupe pacijenata kod kojih je rađena aterektomija odnosno trombektomija, a pri kontroli od 6-12 mjeseci, u njih 9 od 13

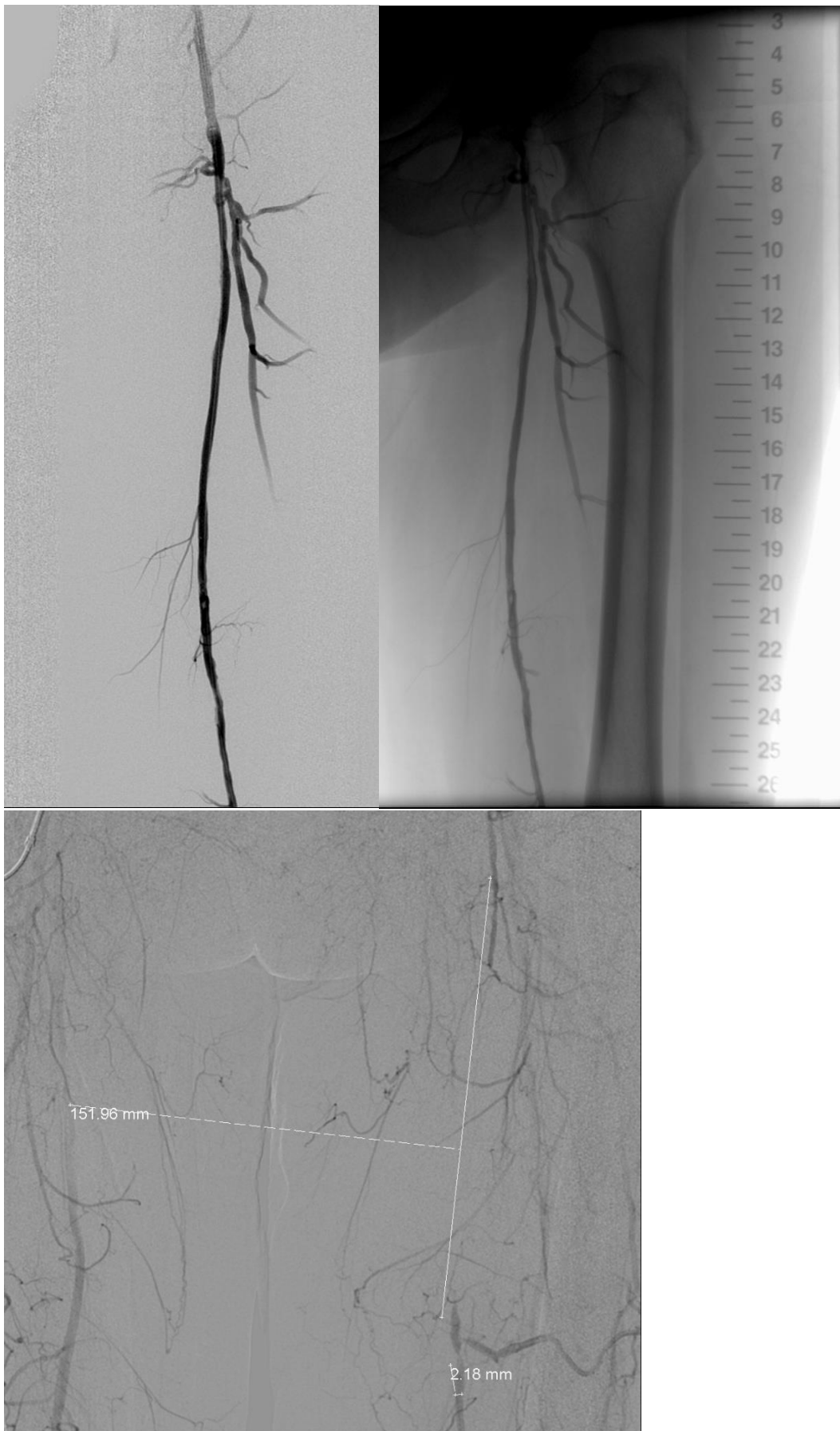
pacijenata, nađen je dobar rezultat (69,2% pacijenata). Ukoliko se analiziraju grupe pacijenata kod kojih je rađena aterektomija zajedno s DETh, radi se o maloj skupini pacijenata odazvanih kontroli. Odnosno kod 4 pacijenta od njih 6, nađen je dobar nalaz što odgovara 66,1% pacijenata.

Što se tiče komplikacija koje su zatečene, a uključuju i širu etiologiju, nalazimo ih kod 8 od 65 bolesnika (12,3%) od čega su najčešće bile amputacije kod 4 pacijenta, pseudoaneurizme mjesta punkcije 2 pacijenta, distalna embolija te posljedična femoro-kruralni (FC) bypass u jednog pacijenta. Što se tiče stupnja restenoze pri kontrolama (6-12 mj) pacijenta, isto je zatečeno u kod jednog pacijenta kod kojeg je urađen, prije spomenuti, FC bypass. Ukoliko se rezultati ovog istraživanja promatraju u odnosu na vrstu ugrađenog stenta u promatranom periodu od 6-12 mjeseci, nalazimo kako su nešto češće komplikacije i okluzije zatečene kod stenta sa 6 niti, tzv. intervowen 6-nitni stent (Supera). Međutim, isto je objašnjeno utoliko što se Supera postavlja kod zahtjevnijih lezija i lezija koje stijenke arterije su bile više prožete s kalcijem na mjestu FC segmenta. U analizi svih pacijenata koji su se odazvali kontrolu, dijaskopskim pregledom područja samog stenta, nije zatečena fraktura stenta.

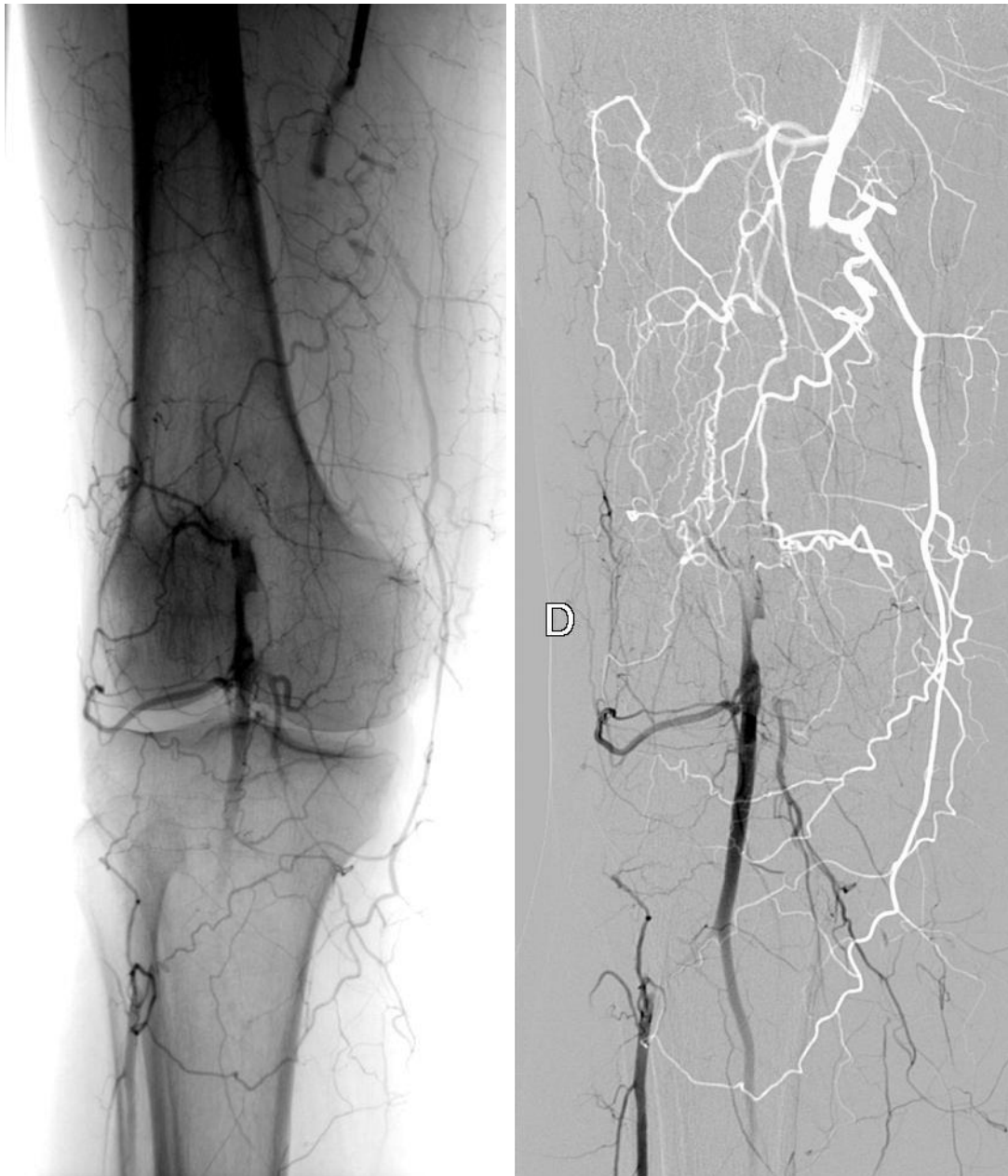U zaključku ovog istraživanja možemo kazati kako su tehnički rezultati rekanalizacije FPS-a sa ili bez aterektomije pokazali visok stupanj dobrog rezultata (više od 98% pacijenata). U značajnom broju pacijenata koristila se takozvana debulking tehnika-aterektomija, a u manjoj mjeri trombektomija. Korištenje aterektoma značajno je reduciralo opseg kalcifikata i omogućilo postavljanje stenta s jačom radijanom silom kao što je Supera. Odnosno na mjestu zahtjevnijih, izdašnjih i delikatnijih lezija i lezija u samom FPS-u koji se izdvaja opsežnom mobilnosti (Slika 1.). Utoliko je i ta skupina pacijenata praćena nešto češćim komplikacijama u odnosu na drugu vrsta stenta Jaguar koji se koristio na manje zahtjevnim lezijama.



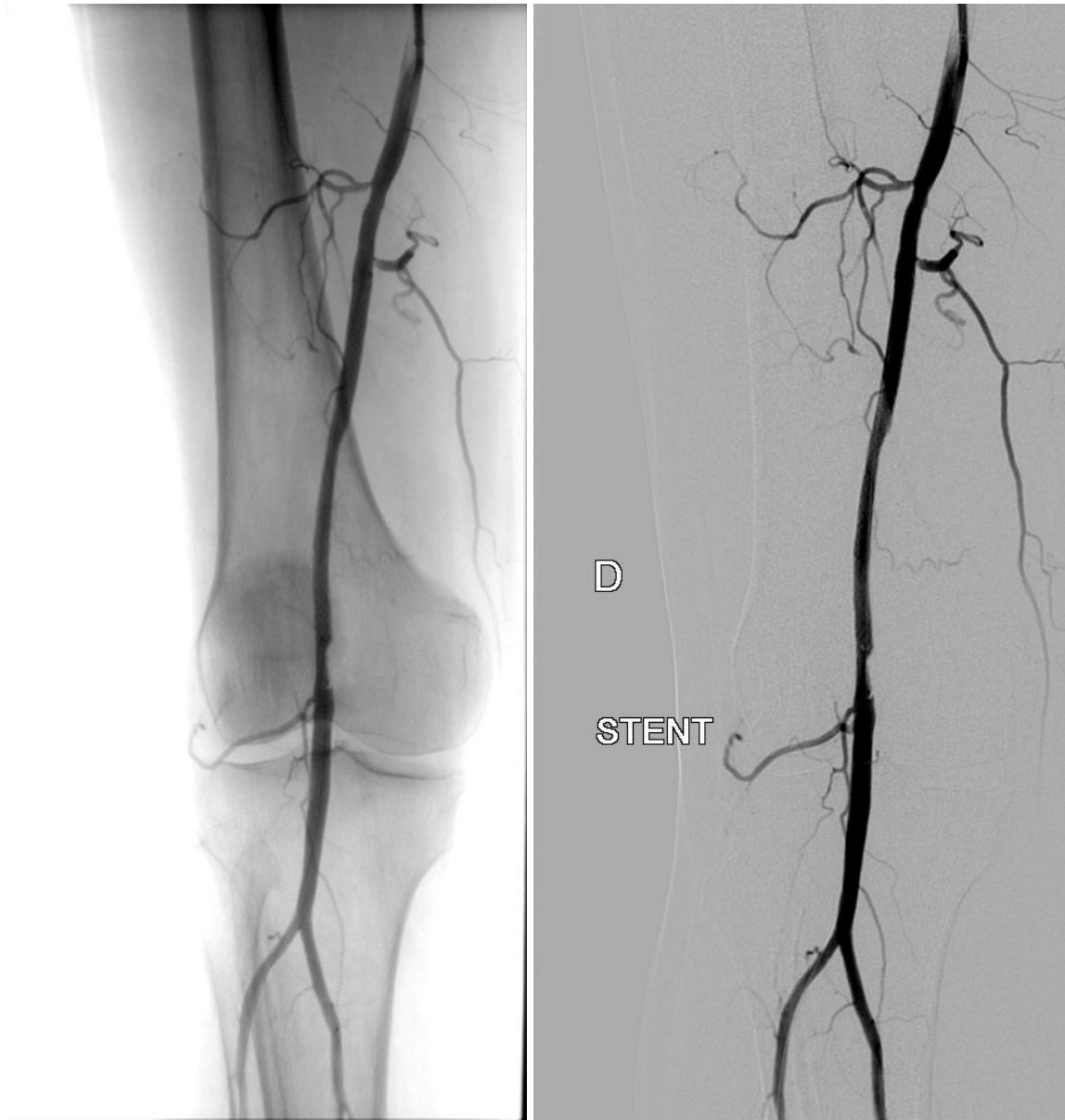Slika 4. Pacijent 1. Rekanalizacija FPS subintimalno



Slika 5. Pacijent 2. Rekanalizacija segmenta SFA endoluminalno



Slika 6.A Pacijent 3. Rekanalizacija femoralnog segmenta endoluminalno



Slika 7.B Pacijent 3. Rekanalizacija femoralnog segmenta endoluminalno

Tablica 1. Rezultati rekanalizacije FPS-a

	n	Total%
Technical result	68/69	98.5
Complications during procedure	1/69	1.5
Clinical progress within 24 -72h	65/68	95.5
Available to control exams (after 6-12 months)	37/65	56.9
Oclusions	6/37	16.2
Total (after 6-12 months) – good finding (clinical improvement, CD)	31/ 37	83.8
At/Tr(after 6-12 months) good finding	9/13	69.2
At/Tr and DC - (after 6-12 months) good finding	4/6	66.7
Complications resolved with operation (PSA-2, Amp-4, Embol-1, FCBy-1)	8/65	12.3
Restenosis (> 50%) (FC By)	1/37	2.7

Tablica 2. Rezultati rekanalizacije FPS-a prema vrsti stenta

	n	Total %
Technical result	68/69	98.5
Complications during procedure	1/69	1.5
Clinical progress within 24-72 h	65/68	95.5
Available to control exams (after 6-12 months)	37(A-19; B-18)	56.9
Oclusions A (vs B)	6/37 A-2/6; B-4/6	16.2 33.3; 66.6
Total (6-12 months) – good finding (clinical improvement A (vs B)	31 A-17/19; B-14/18	83.8 89.5; 77.8
At/Tr. (6-12 months) - good finding A (vs B)	9/13 A-4/6, B-5/7	69.2 66.6; 71.4
At/Tr i DC (6-12 months) - good finding A (vs B)	4/6 A-2/4, B-2/4	66.7 50%; 50%
Restenosis (> 50%) (FC By)	1/37 (st A)	2.7
Complications resolved with operation (1-6months) (PSA-2/A-2/; Amp-4 /A-2,B-2/; FCBy-1/A-1/)	7/65 A- 5, B- 2	10.8 71.4; 28.6

8. ZAKLJUČAK

Endovaskularni postupci predstavljaju minimalno invazivne postupke u okviru IR-a koji daju iznimno dobre rezultate u liječenju FPS-a. Ukoliko se IR endovaskularni postupci usporede s vaskularnim kirurškim postupcima, IR je praćena manjim brojem dana hospitalizacije, minimalnom traumom za tjelesni integritet pacijenta, liječenje je bez ožiljka, ne zahtjeva značajniju anesteziju i korištenje jedinica intenzivnog liječenja. Međutim FPS i liječenje lezija endovaskularnim pristupom je intrigantno zbog brojnih metoda liječenja i različitih rezultata zahvata. Brojne metode, kao što je pokazalo i ovo istraživanje, pokazuju značajan doprinos u liječenju lezija prožetih kalcifikatima koje su prepreka ne samo korištenju DETch, nego i PTA. Ujedno kod FC segmenta koji je mobilan, reduciraju učestalost fraktura stentova, a time i okluzija arterija, odnosno do progresije akutne ugroženosti ekstremiteta. U analizi ovog segmenta potrebno je sveobuhvatno promatrati ovu problematiku i ne promatrati je odjeljivo od drugih oblika liječenja. Vrlo je važan pristup dijagnostičkim pretragama, od kojih je zlatna metoda DSA.

9. ZAHVALE

Zahvaljujem se svojem mentoru izv. prof. dr. sc. Vinku Vidjaku na pruženoj prilici pisanja stručnoga rada te na uloženom vremenu u ispravljanju istog.

Zahvaljujem se svojim roditeljima Nini i Hrvoju, braći Aleksandru i Mislavu, bakama i djedovima na podršci tijekom cijelog života te prijateljima na svim lijepim i zajedničkim uspomenama.

10. POPIS LITERATURE

1. Murphy TP, Soares GM. The evolution of interventional radiology. *Semin Intervent Radiol* 2005;22(1):6–9
2. Kaufman JA, Reekers JA, Burnes JP, Al-Kutoubi A, Lewis CA, Hardy BW i sur. Global statement defining interventional radiology. *J Vasc Interv Radiol* 2010;21(8):1147-9
3. O'Brien B, van der Putten W. Quantification of risk-benefit in interventional radiology. *Radiat Prot Dosim* 2008;129(1-3):59–62
4. Maleckis K, Anttila E, Aylward P, Poulson W, Desyatova A, Mac Taggart J i sur. Nitinol Stents in the Femoropopliteal Artery: A Mechanical Perspective on Material, Design, and Performance. *Ann Biomed Eng* 2018;46(5):684–704
5. Jalšovec D. Sustavna i topografska anatomija čovjeka. Školska knjiga, Zagreb, 2005.
6. Gray H, Pick, TP, Howden R. Gray's anatomy. 15. izd. Bounty books, Kina, 2012.
7. Day CP, Orme R. Popliteal artery branching patterns -- an angiographic study. *Clin radiol* 2006;61(8):696-9
8. Junqueira LC, Carneiro J. Osnove histologije. Školska knjiga, Zagreb, 2005.
9. Hall JE. Guyton i Hall Medicinska fiziologija - udžbenik. 12. izd. Medicinska naklada, Zagreb, 2012.
10. Gamulin S, Marušić M, Kovač Z. Patofiziologija. 7. izd. Medicinska naklada, Zagreb, 2011.
11. Benjamin EJ, Blaha SE, Chiuve SE, Cushman M, Das SR, Deo R i sur. Heart Disease and Stroke Statistics-2017 Update: A Report From the American Heart Association. *Circulation* 2017;135(10):e146-e603
12. Damjanov I, Seiwerth S, Jukić S, Nola M. Patologija. 5. izd. Medicinska naklada, Zagreb, 2018.
13. Gerhard-Herman MD, Gornik HL, Barrett C, Barshes NR, Corriere MA, Drachman DE i sur. 2016 AHA/ACC Guideline on the Management of Patients With Lower Extremity Peripheral Artery Disease: A Report of the American College of Cardiology/American Heart Association Task Force on Clinical Practice Guidelines. *Circulation* 2017;135(12):e726-e79

14. Selvin E, Erlinger TP. Prevalence of and risk factors for peripheral arterial disease in the United States: results from the National Health and Nutrition Examination Survey, 1999-2000. *Circulation* 2004;110(6):738-43
15. Ahmed O, Hanley M, Bennett SJ, Chandra A, Desjardins B, Gage KL i sur. ACR Appropriateness Criteria® Vascular Claudication-Assessment for Revascularization. *J Am Coll Radiol* 2017;14(5s):s372-s79
16. Firnhaber JM, Powell CS. Lower Extremity Peripheral Artery Disease: Diagnosis and Treatment. *Am Fam Physician* 2019;99(6):362-69
17. Gabriel M, Pawlaczyk K, Szajkowski R, Stefaniak K, Dzieciuchowicz L, Krasinski Z. The use of duplex ultrasound arterial mapping (DUAM) and preoperative diagnostics in patients with atherosclerotic ischaemia of lower extremities. *Pol Przegl Chir* 2012;84(6):276-84
18. Wallance A, Pershard Y, Saini A, Alzubaid S, Naidu S, Knuttinen G i sur. Computed tomography angiography evaluation of acute limb ischemia. *Vasa* 2019;48(1):57-64
19. Hanrahan CJ, Lindley MD, Mueller M, Kim D, Sommers D, Morrell G i sur. Diagnostic Accuracy of Noncontrast MR Angiography Protocols at 3T for the Detection and Characterization of Lower Extremity Peripheral Arterial Disease *J Vasc Interv Radiol* 2018;29(11):1585-94.e2
20. Dieter RS, Dieter RA Jr, Dieter RA III. *Peripheral Arterial Disease*. Mc Graw Hill Medical, New York, 2009.
21. Aboyans V, Ricco JB, Bartelink MEL, Björck M, Brodmann M, Cohnert T i sur. 2017 ESC Guidelines on the Diagnosis and Treatment of Peripheral Arterial Diseases, in collaboration with the European Society for Vascular Surgery (ESVS): Document covering atherosclerotic disease of extracranial carotid and vertebral, mesenteric, renal, upper and lower extremity arteries Endorsed by: the European Stroke Organization (ESO) The Task Force for the Diagnosis and Treatment of Peripheral Arterial Diseases of the European Society of Cardiology (ESC) and of the European Society for Vascular Surgery (ESVS). *Eur Heart J* 2018;39(9):763-816
22. Norgren L, Hiatt WR, Dormandy JA, Nehler MR, Harris KA, Fowkes FG i sur. Inter-Society Consensus for the Management of Peripheral Arterial Disease (TASC II). *J Vasc Surg* 2007;45(1) Suppl S:S5-67

23. Hardman RL, Jazaeri O, Yi J, Smith M, Gupta R. Overview of Classification Systems in Peripheral Artery Disease. *Semin Intervent Radiol* 2014;31(4):378-88
24. Antoniu GA, Chalmers N, Georgiadis GS, Lazarides MK, Antoniu SA, Serracino-Inglott F i sur. A meta-analysis of endovascular versus surgical reconstruction of femoropopliteal arterial disease. *J Vasc Surg* 2013;57(1):242-53
25. The TASC Steering Committee, Jaff MR, White CJ, Hiatt WR, Fowkes GR, Dormany J i sur. An Update on Methods for Revascularization and Expansion of the TASC Lesion Classification to Include Below-the-Knee Arteries: A Supplement to the Inter-Society Consensus for the Management of Peripheral Arterial Disease (TASC II) *Vasc Med* 2015;20(5):465-78
26. Doshi R, Changal KH, Gupta R, Shah j, Patel K, Desao R i sur. Comparison of Outcomes and Cost of Endovascular Management Versus Surgical Bypass for the Management of Lower Extremities Peripheral Arterial Disease *Am J Cardiol* 2018;122(10):1790-96
27. Zipes DP, Libby P, Bonow RO, Mann DL, Tomaselli GF, Braunwals E. Braunwald's Heart Disease: A Textbook of Cardiovascular Medicine, Eleventh Edition Two-Volume Set. Kanada: Elsevier; 2018.

11. ŽIVOTOPIS

Rođen sam 08. rujna 1993. godine u Zagrebu, gdje sam završio Osnovnu školu Josipa Račića te matematički smjer prirodoslovno matematičke gimnazije V gimnazija. Tijekom osnovne i srednje škole, trenirao sam košarku i kajak. Tijekom srednje škole, bio sam član Razglasa u V gimnaziji i dva puta sam slagao opremu za humanitarni koncert Peta gori. Upisao sam Medicinski fakultet Sveučilišta u Zagrebu 2012. godine. Sudjelovao sam na 3. Ljetnoj školi intervencijske radiologije 2018. godine. Aktivno se služim engleskim jezikom.