

# Klinički pregled lokomotornog sustava u reumatskim bolestima

---

Ivandić, Katarina

Master's thesis / Diplomski rad

2019

Degree Grantor / Ustanova koja je dodijelila akademski / stručni stupanj: **University of Zagreb, School of Medicine / Sveučilište u Zagrebu, Medicinski fakultet**

Permanent link / Trajna poveznica: <https://um.nsk.hr/um:nbn:hr:105:807109>

Rights / Prava: [In copyright](#) / [Zaštićeno autorskim pravom.](#)

Download date / Datum preuzimanja: **2025-01-03**



Repository / Repozitorij:

[Dr Med - University of Zagreb School of Medicine Digital Repository](#)



**SVEUČILIŠTE U ZAGREBU  
MEDICINSKI FAKULTET**

**Katarina Ivandić**

**Klinički pregled lokomotornog sustava u  
reumatskim bolestima**

**DIPLOMSKI RAD**



**Zagreb, 2019.**

**SVEUČILIŠTE U ZAGREBU  
MEDICINSKI FAKULTET**

**Katarina Ivandić**

**Klinički pregled lokomotornog sustava u  
reumatskim bolestima**

**DIPLOMSKI RAD**

**Zagreb, 2019.**

Ovaj diplomski rad izrađen je na Klinici za reumatske bolesti i rehabilitaciju KBC-a Zagreb pod vodstvom doc. dr. sc. Porin Perić, dr. med. i predan je na ocjenu u akademskoj godini 2018/2019.

## POPIS I OBJAŠNENJE KRATICA KORIŠTENIH U RADU

AP	Antero-posteriorno
AS	Ankilozantni spondilitis
CMC zglob	Karpometakarpalni zglob
DIP zglob	Distalni interfalangealni zglob
GHJ	Glenohumeralni zglob
IP zglob	Interfalangealni zglob
LL	Latero-lateralno
MCP zglob	Metakarpofalangealni zglob
MTZ zglob	Metatarzalni zglob
PIP zglob	Proksimalni interfalangealni zglob
RA	Reumatoidni artritis
ROM	Raspon pokreta, eng. Range of Motion
TMJ	Temporomandibularni zglob

# SADRŽAJ

SAŽETAK.....	i
SUMMARY.....	ii
<b>1. UVOD .....</b>	<b>1</b>
<b>2. LOKOMOTORNI SUSTAV .....</b>	<b>2</b>
2.1 GRAĐA .....	2
2.2 SIMPTOMI I ZNAKOVI BOLESTI LOKOMOTORNOG SUSTAVA .....	3
2.2.1 BOL.....	3
2.2.2 UKOČENOST .....	4
2.2.3 UMOR.....	5
2.2.4 DEFORMACIJE I ABNORMALNA GIBLJIVOST ZGLOBA .....	5
2.2.5 OTEKLINA .....	5
2.2.6 OSTALI ZNAKOVI .....	6
<b>3. ANAMNEZA .....</b>	<b>6</b>
<b>4. KLINIČKI PREGLED LOKOMOTORNOG SUSTAVA.....</b>	<b>7</b>
4.1 METODE KLINIČKOG PREGLEDA .....	7
4.1.1 INSPEKCIJA .....	7
4.1.2 PALPACIJA .....	7
4.1.3 OPSEG KRETNJI ZGLOBA .....	8
4.2 MIŠIĆI.....	9
4.3 HOD.....	10
4.4 KOŽA .....	11
4.5 PROVJERA FUNKCIONALNE SPOSOBNOSTI.....	11
<b>5. KLINIČKI PREGLED POJEDINAČNOG DIJELA LOKOMOTORNOG SUSTAVA .....</b>	<b>12</b>
5.1 ČELJUSNI ZGLOB .....	12

5.1.1 PRIMIJENJENA ANATOMIJA .....	12
5.1.2 KLINIČKI PREGLED .....	12
5.2 KRALJEŽNICA .....	13
5.2.1 PRIMIJENJENA ANATOMIJA .....	13
5.2.2 KLINIČKI PREGLED .....	15
5.3 RAMENI ZGLOB .....	20
5.3.1 PRIMIJENJENA ANATOMIJA .....	20
5.3.2 KLINIČKI PREGLED .....	21
5.4 RUČNI ZGLOB I ŠAKA .....	23
5.4.1.PRIMIJEJENA ANATOMIJA .....	23
5.4.2 KLINIČKI PREGLED RUČNOG ZGLOBA I ŠAKE .....	24
5.5 KUK.....	27
5.5.1 PRIMIJENJENA ANATOMIJA .....	27
5.5.2 KLINIČKI PREGLED .....	28
5.6 KOLJENO .....	31
5.6.1 PRIMIJENJENA ANATOMIJA .....	31
5.6.2 KLINIČKI PREGLED .....	32
5.7 NOŽNI ZGLOB I ZGLOBOVI STOPALA.....	34
5.7.1 PRIMIJENJENA ANATOMIJA .....	34
5.7.2 KLINIČKI PREGLED .....	35
<b>6. ZAKLJUČAK.....</b>	<b>37</b>
<b>ZAHVALE .....</b>	<b>38</b>
<b>LITERATURA .....</b>	<b>39</b>
<b>ŽIVOTOPIS.....</b>	<b>42</b>

## SAŽETAK

### **Klinički pregled lokomotornog sustava u reumatskim bolestima**

Katarina Ivandić

Reumatske bolesti nalaze se među vodećim zdravstvenim problemom u svijetu i to prvenstveno zbog svog utjecaja na radnu i funkcionalnu sposobnost. Među najčešćim su razlozima posjeta liječniku kod osoba srednje i starije dobi. Postoji čitav niz patofizioloških mehanizama na temelju kojih su zasnovane različite klasifikacije reumatskih bolesti, no pravi uzrok većeg dijela ovih bolesti još uvijek je nepoznat. Bez obzira na klasifikaciju, sve skupine ovih bolesti dominantno zahvaćaju lokomotorni sustav. Lokomotorni sustav pruža stabilnost i mobilnost tijela, a osnovnu građu čine mišićne i koštane strukture. Bolesti lokomotornog sustava su obilježene s boli, jutarnjom ukočenošću, oteklinom, ograničenim pokretima, slabošću i umorom. Bol je česti znak reumatski bolesti i jedan od glavnih razloga zbog koji se bolesnik obraća liječniku. Klinički pregled u reumatskim bolestima obuhvaća dvije osnovne kliničke vještine: anamnezu i fizikalni pregled koji obuhvaća pregled hoda, kralježnice, gornjih i donjih udova. Glavne metode pri pregledu pojedinog zgloba su: inspekcija, palpacija, pasivni i aktivni test opsega pokreta, test mišićne snage i neurološki status. Pregled započinje anamnezom i općim internističkim pregledom, zatim slijedi detaljan pregled svih dijelova lokomotornog sustava i završava s procjenom funkcionalne sposobnosti bolesnika. S obzirom na to da ove bolesti zahvaćaju radnu populaciju važna je rana dijagnoza i odgovarajuća terapija kako bi spriječili teške komplikacije, poboljšali funkcionalnost i produžili radnu sposobnost .

Ključne riječi: reumatske bolesti, lokomotorni sustav, klinički pregled



## **SUMMARY**

### **Clinical examination of locomotor system in rheumatic conditions**

Katarina Ivandić

Rheumatic diseases are among the leading health problems in the world, primarily because of their impact on working and functional abilities. There is a whole range of pathophysiological mechanisms on the basis of which different classifications of rheumatic diseases are based, but the real cause of most of these diseases is still unknown. Regardless of the classification, all groups of these diseases primarily affect the locomotor system. The basic structure of locomotor system consists of muscles and bone structures which provide stability and mobility of the body. Diseases of the locomotor system are characterized by pain, morning stiffness, swelling, limited movements, weakness and fatigue. Pain is a common sign of rheumatic diseases and one of the most common reasons for visiting a doctor. Clinical examination in rheumatic diseases includes two basic clinical skills: a history and a physical examination covering the examination of walk, spine, upper and lower limbs. The main methods for the examination of each joint are: inspection, palpation, passive and active range of motion assessment, muscle strength test and neurological status. The examination begins with a history and a general examination, then follows a detailed examination of all parts of the locomotor system and ends with an assessment of the functional ability of the patient. Since these diseases affect the working population, an early diagnosis and appropriate therapy are very important to prevent severe complications, improve functionality and prolong working ability.

Keywords: rheumatic diseases, locomotor system, clinical examination

## 1. UVOD

Reumatske bolesti su skupine kroničnih bolesti u kojima upalni procesi uzrokuju bolove u zglobovima, mišićima i tetivama. (1) Na temelju patofizioloških procesa reumatske bolesti se mogu podijeliti na upalne, degenerativne i metaboličke bolesti, a prema lokalizaciji struktura koje zahvaćaju razlikujemo artropatije, spondilopatije i izvanzglobni reumatizam. Upalne reumatske bolesti obilježene su upalnim procesima koje mogu biti infektivnog ili autoimunog podrijetla. U reumatske bolesti autoimunog podrijetla spadaju spondiloartropatije i reumatoidni artritis. Iako se radi o progresivnim sistemskim bolestima najvećim dijelom zahvaćaju periferni i aksijalni skelet, tako što prvo oštećuju sinovijalno tkivo, a kasnije zglobne strukture uključujući i samu kost. Takva oštećenja se klinički prezentiraju jutarnjim bolovima i ukočenosti različitih zglobova od šaka, stopala, koljena do kralježnice ovisno o skupini bolesti. Uz bolove u zglobovima prisutni su i opći simptomi kao što su umor, gubitak apetita, te febrilitet. S obzirom na to da se radi o kroničnim bolestima, njihova kasna dijagnoza i liječenje može dovesti do deformacije zglobova koje mogu teško ograničiti bolesnika u svakodnevnim aktivnostima i uzrokovati invaliditet. Kako bi se sačuvala normalna funkcija zgloba važno ih je rano dijagnosticirati i primijeniti odgovarajuću terapiju. Najvažnija ujedno i najstarija dijagnostička metoda za dijagnozu reumatskih bolesti je klinički pregled i detaljno uzeta anamneza. Cilj kod reumatski bolesti je rano otkrivanje, edukacija bolesnika, farmakološka i kineziterapija i tako prevenirati nesposobnost i odgodu kirurške intervencije. Klinički pregled lokomotornog sustava obuhvaća četiri velike cjeline hod, kralježnica, gornji i donji udovi. Pregledi se obavlja pri stojećem, sjedećem i ležećem položaju. Glavne metode pregleda su inspekcija, palpacija, pasivni i aktivni test opsega pokreta, snaga mišića, stabilnost zgloba i neurološki status. Obrada započinje anamnezom i općim internističkim pregledom, a zatim slijedi detaljan pregled svih dijelova lokomotornog sustava te na kraju procjena funkcionalne sposobnosti i utjecaja bolesti na život bolesnika (2).

U ovom radu prikazat ću metode kliničkog pregleda lokomotornog sustava kod pacijenata s reumatskim bolestima.

## 2. LOKOMOTORNI SUSTAV

### 2.1 GRAĐA

Lokomotorni sustav se sastoji od mišićnih i koštanih struktura koji imaju glavnu ulogu u stabilnosti i mobilnosti tijela. Osnovnu građu čine kosti, mišići, zglobna hrskavica, tetive, ligamenti, zglobovi i ostala vezivna tkiva koji vežu i podupiru tkiva i organe zajedno. Primarne funkcije lokomotornog sustava su zaštita organa od ozljeda i sudjelovanje u hematopoezi, ali i predstavlja glavno mjesto za odlaganje kalcija i fosfora (3).

Koštani dio lokomotornog sustava se može podijeliti na aksijalnu i apendikularnu regiju. Aksijalni ili centralni dio uključuje kosti lubanje, kralježnice, rebra i prsnu kost, dok apendikularni dio čine kosti ekstremiteta i zdjelice koje su povezane na centralni dio kostura (4). Prema obliku kosti se mogu klasificirati na duge, kratke, plosnate i nepravilne. Svaka kost je građena od kompaktne i spužvaste kosti. Spužvasta kost nekim kostima može biti ispunjena crvenoj koštanoj srži koja proizvodi većinu krvnih stanica (5).

Područje gdje se dvije ili više kosti dodiruju predstavlja zglob koji je povezan i stabiliziran ligamentima i tetivama mišića. Zglobovi se klasificiraju na temelju pokretljivosti i građe vezivnog tkiva. (3,4) Najvećim dijelom se radi o pokretnim sinovijalnim zglobovima. Zglobna koštana površina u ovim zglobovima je prekrivena zglobnom hrskavicom. S obzirom na to da kosti ovdje nisu u izravnom dodiru, zglobovi su povezani sa fibroznom čahuricom koja je dodatno pojačana vanjskim okolnim ligamentima (4).

Unutrašnjost kapsule je prekrivena sinovijalnom membranom koja proizvodi tanki sloj viskozne tekućine koja ima ulogu smanjivanja trenja između kostiju ali je ujedno izvor hranjivih tvari za avaskularnu zglobnu hrskavicu (4,5).

Hrskavično tkivo također čini građu lokomotornog sustava. Postoje tri vrste hrskavičnog tkiva no za građu lokomotornog sustava najvažnije je hijalinsko hrskavično tkivo koje je sastavni dio zglobne hrskavice. Hrskavica djeluje kao potpora mekom tkivu, smanjuje trenje između kostiju u zglobovima te omogućuje rast dugih kostiju (4).

U ljudskom tijelu postoje tri vrste mišića poprječno-prugasti ili skeletni, glatki i srčani mišić. Skeletni mišići su sastavni dio lokomotornog sustava koji omogućuju mobilnost i pomažu pri održavanju ravnoteže i uspravnog stava (6).

Svi skeletni mišići su građeni od poprječno-prugasti vlakana koji se spajaju u snopiće. Snopići su obavijeni vezivnom ovojnicom na koji su nadovezuje čvrsta tetivna vlakna. Takva specifična građa omogućuje stvaranje dovoljno velike snage za pokretanje. Mišići su inervirani somatskim motoričkim živcima što omogućuje kontrolu nad kontrakcijom mišićnih vlakana. Skeletnu

muskulaturu se može klasificirati u grupe koje se odnose na mišiće glave i vrata, prsa, trupa, gornjih i donjih ekstremiteta (7).

Tetive su čvrsta elastična tkiva bez mogućnosti kontrakcije koje povezuju mišiće s kostim. Građeni su od kolagena i elastina. Njihova građa omogućava pružanje i primanje sile koja nastaje tijekom kontrakcije mišića te tako pomažu pri kretanju. Zbog velikog i čestog opterećenja često su mjesta upale koje se klasificiraju u izvanzglobni reumatizam. Ligamenti su također meka tkiva koja povezuju i stabiliziraju zglobove. Građeni su od kolagena i elastina, ali sadrže puno manje elastina nego tetive. Glavna uloga ligamenata je sprečavanje neželjenih pokreta (4).

Koža je također sastavni dio lokomotornog sustava. Sastoji se od vanjskog površinskog sloja epidermisa i dubljeg dermisa. Epidermis je avaskularni dio kože i sastoji se od 5 slojeva koje sadrže različite stanice i adneksa. Dermis je za razliku od epidermisa vaskularni dio kože i sastoji od dva dijela (8).

## **2.2 SIMPTOMI I ZNAKOVI BOLESTI LOKOMOTORNOG SUSTAVA**

Bolesti lokomotornog sustava obilježeni su specifičnom simptomatologijom: boli, ukočenošću, oteklinom, deformitetom, slabošću mišića i umorom (9).

Analizom obilježja, lokacije i vremenskog slijeda pojave znakova bolesti može pomoći u diferencijaciji reumatološki bolesti (10).

### **2.2.1 BOL**

Bol je česti znak bolesti lokomotornog sustava koji bitno utječe na funkciju i kvalitetu života te je zbog toga glavni razlog zašto se bolesnik obraća liječniku (9,10).

U neuromuskularnom i osteoartikularnom sustavu postoje dvije vrste boli. Nociceptivna bol koja je rezultat oštećenja perifernog tkiva te neuropatska bol koja nastaje iritacijom živčanog sustava. Reumatske bolesti svojim patofiziološkim mehanizmom iritiraju završna tjelešca i slobodne živčane završetke u lokomotornom sustavu preko kojih se prenosi bol refleksnim lukom u stražnje robove produžene moždine i dalje u središnji živčani sustav (9).

Bol je kompleksan subjektivan osjećaj koji je teško definirati i kvantificirati, pa je zbog toga u analizi boli vrlo važno odrediti lokalizaciju, uvjete pojavljivanja, narav i tok boli (9,11).

Zbog preklapanja inervacije zglobnog i periartikularnog tkiva bol prisutna u području zgloba može ukazivati na zahvaćenost zgloba ali i izvanzglobnih struktura burza, tetiva, ligamenata,

mišića i kostiju. Naime bol se širi sklerotomima, miotomima, dermatomima te je time teško odrediti dubinu širenja boli i njezinu preciznu lokalizaciju (9).

Pa tako bol koja dolazi iz duboko smještenih struktura je manje ograničena nego bol koja potječe iz površinskih tkiva. Slično tako bol u malim zglobovima je više lokalizirana, dok je bol u strukturama velikih zglobova zbog segmentalne distribucije difuznija (9,11).

Distribucija boli ima važnu dijagnostičku vrijednost u bolesnika s reumatskim bolestima (12).

Osim precizne lokalizacije potrebno je uočiti broj i simetričnost bolnih zglobova, jer vrlo jaka bol prisutna na jednom zglobu više upućuje na infektivnu ili metaboličku bolest nego na bolest upalne etiologije koja je više karakterizirana istodobnom pojavom boli na više zglobova. Boli može biti opća ili lokalizirana, slaba, jaka, tupa, oštra, u obliku žarenja pritiska i rezanja. Kod bolesnika s reumatskim bolestima važno je pitati je li se bol pojačava ili slabi pri aktivnosti ili tijekom mirovanja. Takva obilježja imaju dijagnostičku važnost, jer bol koja je prisutna pri pokretu više se kategorizira kao mehanička dok prisutna pri mirovanju upućuje na upalnu ili degenerativnu etiologiju (9).

Kod upalne etiologije bol je prisutna tijekom aktivnosti i odmora, te je povezana sa zakočenosti zglobova u trajanju od 30-60 minuta, a kod degenerativnih promjena bol je prisutna samo pri pokretu i zakočenost je prisutna u trajanju od 15 minuta (12).

Također prenesena bol iz unutarnjih organa se refleksnim putem prenosi u različita područja lokomotornog sustava što ima važnu diferencijalnu dijagnostičku vrijednost (9).

### 2.2.2 UKOČENOST

Ukočenost se može opisati kao ograničenost opsega pokreta i obično je povezana s upalnim bolestima zglobova i mišića, no može se pojaviti i tijekom neuroloških bolesti. Kod većine reumatskih bolesnika ukočenost se poistovjećuje s ograničenosti pokreta nakon noćnog odmora i spavanja ili duljeg mirovanja tijekom dana. Pri pregledu važno je odredit lokalizaciju, trajanje te doba dana kad se pojavljuje. Duljina trajanja ukočenosti može biti od par minuta do nekoliko sati ovisno o etiologiji bolesti, što može služiti za razlikovanje upalne od degenerativni bolesti zglobova. U upalnim bolestima zglobova ukočenost je uz bol uvijek prisutna često u trajanju od 30-60 minuta, dok kod degenerativnih bolesti zakočenost traje kraće od 15 minuta te je slabijeg intenziteta (9,11).

U početku ukočenost je prisutna tijekom jutra pri buđenju ili ustajanja iz kreveta, no poslije kako bolest napreduje može se javiti tijekom dana posebno nakon odmora (11).

Promjene temperature, vlažnost zraka i druga vremenska obilježja mogu utjecati na trajanje i intenzitet ukočenosti (9).

### 2.2.3 UMOR

Umor je važan ali nespecifičan opći simptom mnogih bolesti. Predstavlja normalnu reakciju organizma na stres kroz određeno vrijeme. Umor može biti akutnog ili kroničnog tijeka. Kronični umor se ne može otkloniti samo odmorom ili spavanjem te zbog toga ima kliničku važnost jer s vremenom ograničava ili modificira bolesnikove dnevne aktivnosti. Također smanjuje pažnju, percepciju, motivaciju i ostale tjelesne i umne aktivnosti (9,11). Kod bolesnika može prethoditi ili se pojaviti u tijeku upalnih procesa, pa tako pojava umora u bolesnika s RA ili AS može biti indikator aktivnosti bolesti (11).

### 2.2.4 DEFORMACIJE I ABNORMALNA GIBLJIVOST ZGLOBA

Deformacije su promjene zgloba koje su uzrokovane slabošću ligamenata, luksacijom i osteofitima koje su nastale tijekom upalnih procesa unutar ili izvan zglobnog područja. Kod deformiranog zgloba redovito su prisutne ograničene aktivnosti praćene boli pri izvođenju pokreta koje s vremenom mogu prijeći u kontrakture. Kontrakture su fiksna ograničenost aktivnih i pasivnih kretnji u zglobu u nekim ili svim smjerovima do koje može doći zbog patoloških procesa samog zgloba ili okolnog tkiva. Najčešće se radi o fleksijskim kontrakturama kuka ili koljena, ularnoj devijaciji prstiju šaka i fibularnoj devijaciji prstiju stopala. Kod kontraktura je važno odrediti vrijeme nastanka patološkog položaja te veličinu u stupnjevima. Abnormalna gibljivost zgloba se opisuje kad gibljivost prelazi fiziološki opseg kretnji zahvaćenog zgloba koja nastaje nakon prekomjerne destrukcije zgloba (9).

Ona se može prezentirati kao subluksacija ili luksacija. Subluksacija se odnosi na djelomični pomak zglobnih površina, dok se luksacija odnosi na potpuni pomak površina (9,11).

### 2.2.5 OTEKLINA

Oteklina je važan lokalni znak u bolesnika s reumatskim bolestima. U većine reumatskih oboljenja pravilo je da oteklina simetrično zahvaća cijeli zglob. Oteklinu često prate crvenilo, bol, toplina i oštećena funkcija zgloba. Ona može biti prisutna u zglobu, u burzi ili pak udaljenija od njega, pa je zato važno odrediti anatomske lokalizaciju i njezinu distribuciju (9).

U sklopu burzitisa i sinovitisa oteklina je povezana s boli i neugodom tijekom pokreta, dok u mekim tkivima ne uzrokuje bol i ograničenost pokreta u zglobu (11).

Tijekom pregleda važno je još prepoznati razliku zadebljanja zgloba nastalo od koštane eminencije od zadebljanja prisutnog u sklopu otekline (9).

#### 2.2.6 OSTALI ZNAKOVI

Neke reumatske bolesti ne zahvaćaju samo zglobove nego i vezivno tkivo izvan zgloba. Od izvanzglobnih manifestacija prisutne su promjene noktiju, eritem dlanova, pojačano znojenje, toplina, edem i išarana koža, te crvenilo na dijelu tenara, hipotenara kao znak vegetativne disfunkcije (13).

Krepitacije ili pucketanje su zvučne senzacije koje se registriraju tijekom pokreta. One nastaju trenjem između zadebljano upalno promijenjenih zglobnih i izvanzglobnih površina (11).

Opažaju se više na velikim zglobovima i to na zglobovima donjih udova. Ove krepitacije treba razlikovati od difuznih krepitacije koje nastaju u području prolaska tetiva preko koštanih izbočenja (9,11).

Uz nabrojane znakove kod pacijenata sa reumatskim bolestima mogu također bit prisutni očni znakovi, promjene na sluznici, gastrointestinalni znakovi te neurogeni poremećaji (9).

### 3. ANAMNEZA

Klinički pregled bolesnika obuhvaća dvije osnovne kliničke vještine anamnezu i fizikalni pregled. Anamneza je vrlo važan dio kliničkog pregleda lokomotornog sustava (14).

“ Ona je skup bolesnikovih subjektivnih doživljaja iznesen vlastitim riječima o njegovu sadašnjem zdravstvenom stanju, dosadašnjim bolestima, načinu življenja te o bolestima u obitelji, koje mogu imati nasljedno obilježje. “ (Čustović, 2009)

U reumatskim bolestima anamneza čini 80 % dijagnoze (2).

Sastoji se od informacija o razlogu dolaska, obiteljskoj i osobnoj anamnezi, sadašnjoj bolesti, fiziološkim funkcijama i navikama, terapiji, težini bolesti, socijalnoj i radnoj anamnezi (2,9).

U razgovor s bolesnikom uvijek prvo treba pitati razlog dolaska, iz čega posebno treba kratko izdvojiti vodeći klinički simptom, njegov način nastanka, te intenzitet i trajanje simptoma. Bol je najčešći simptom koji će bolesnik prvo opisati. Ostali karakteristični simptomi i znakovi reumatskih bolesti su jutarnja zakočenost, umor, mišićna slabost, trnci, šepanje i povišena temperatura (9).

U obiteljskoj anamnezi važno je dobiti podatke o mišićno-koštano bolestima najuže obitelji, jer neke reumatske bolesti pokazuju genetsku predispoziciju koje mogu pomoći za usmjeravanje pretraga i postavljanje dijagnoze (2,14).

Kod osobne anamneze posebno je važno obratiti pozornost na informacije o traumi i operaciji zglobova te druge bolesti koje se klinički mogu prikazati s lokomotornim simptomima. Također uz druge bolesti treba registrirati njihovu terapiju jer neki lijekovi mogu imati mišićno-koštane nuspojave. Podatci o tijeku sadašnje bolesti moraju biti organizirani kronološkim redom i sadržavati informacije od početnih do nedavnih simptoma. Posebno je važno precizno odrediti anatomske lokalizacije i distribuciju zglobnih simptoma jer su u nekim slučajevima toliko specifični za određenu bolest. U sklopu socijalne i radne anamneze treba zabilježiti promjene u radnoj i životnoj okolini jer nam ukazuju na kvalitetu života. Emocionalni i fizički stres u radnoj ili obiteljskoj sredini pogoduje razvoju nekih bolesti lokomotornog sustava. Svi podatci prikupljeni iz socijalne i radne anamneze određuju terapijsku intervenciju u bolesnika s kroničnom bolešću (2).

## **4. KLINIČKI PREGLED LOKOMOTORNOG SUSTAVA**

### **4.1 METODE KLINIČKOG PREGLEDA**

Prije pregleda specifičnog zgloba, potrebno je napraviti opći status sustava za kretanje koji obuhvaća hod, kralježnicu, gornje i donje udove. U glavne metode pregleda lokomotornog sustava ubraja se inspekcija, palpacija, opseg pokreta zgloba i neurološki status (2).

#### **4.1.1 INSPEKCIJA**

Inspekcija je početna metoda pregleda za utvrđivanje vidljivih lokalnih znakova upale: otekline, crvenilo i deformacije zgloba (15).

Zatim se promatra hod, opseg pokreta i držanje tijela tijekom ležećeg, stojećeg i sjedećeg položaja. Uvijek kod inspekcije treba pregledati kontralateralni zglob i mišiće radi utvrđivanja asimetrije i ostalih patoloških promjena (9).

#### **4.1.2 PALPACIJA**

Palpacijom se može utvrditi izljev u zglobu, otekline, toplina, bolnost i promjene na koži. Osim promjena u zglobovima palpacijom utvrđujemo promjene na tetivama, ligamentima i okolno mišićnom tkivu (2,3).



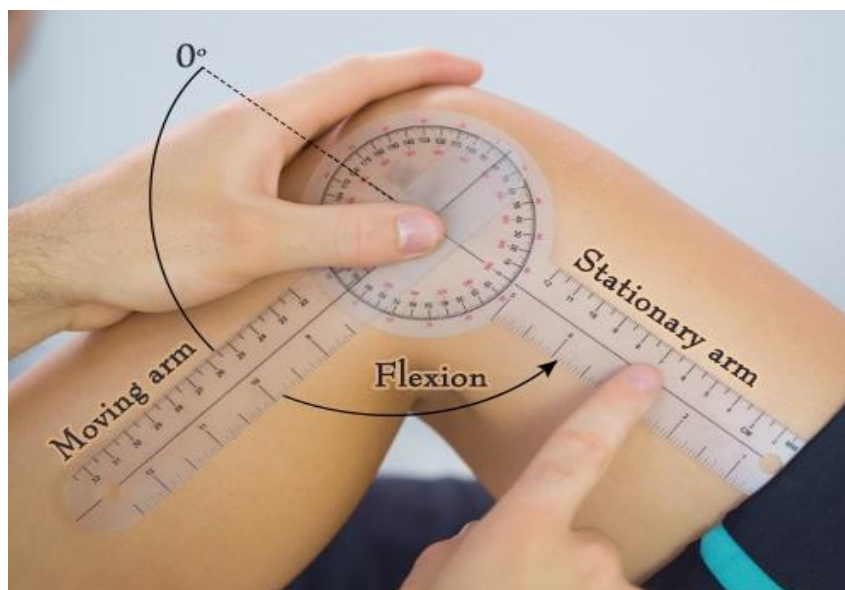
U fiziološkim uvjetima palpacija sinovijalne membrane nije moguća. Upalni procesi u zglob će uzrokovati povećano stvaranje sinovijalne tekućine bez ili sa zadebljanjem sinovijalne membrane te širenje upala na periartikularno tkivo. Ispitivanje prisutnosti izljeva se izvodi pritiskom na zglobnu čahuru. Pomak sinovijalne tekućine te posljedično distenzija zglobne čahure pokazuje pozitivan znak testa fluktuacije odnosno prisutnost izljeva u zglobu. Kod ispitivanje bolnosti palpacijom treba razlikovati bol uzrokovana izljevom od upale mekih tkiva jer ti znakovi imaju različitu diferencijalnu dijagnostičku vrijednost (9).

#### 4.1.3 OPSEG KRETNJI ZGLOBA

Raspon pokreta se razlikuje ovisno o dobi, spolu i stanju ligamenta, tetiva i mišića (9,16). Ograničenje može biti na razini aktivnog i pasivnog pokreta. Određivanjem raspona opsega kretnji procjenjuje se zglobna funkcija. U sklopu pregleda može se mjeriti opseg pasivnih i aktivni kretnji, ali u kliničkoj praksi veću vrijednost ima opseg raspona pasivnih kretnji zgloba (9). Najčešći utjecaj na opseg kretnji imaju kontrakture uzrokovane upalnim procesima mekog tkiva, koštanim izbočenjima ili neurološkim poremećajima (16).

Opseg kretnji se mjeri jednostavnom spravom koja se naziva goniometar ili kutomjer (slika 1). Vrijednosti raspona se izražavaju na temelju kinezioloških osnova umjesto geometrijskih vrijednosti, jer u kineziološkom smislu zglob u opruženom položaju predstavljaju nulti položaj zgloba (9).

Rasponi opsega zgloba ili ROM se mjere u tri presjeka: sagitalni, frontalni i transverzalni. Sagitalni presjek dijeli tijelo na lijevi i desni dio, dok frontalni presjek dijeli na prednji i stražnji dio. Transverzalni presjek dijeli tijelo na gornji i donji dio. Izmjerena početna i krajnja vrijednost u zglobu se prikazuje u stupnjevima (9,16).



Slika 1. Mjerenje opsega kretnji koljena pomoću goniometra. Preuzeto s interneta.  
<https://www.thekneepainguru.com/how-to-increase-knee-range-of-motion/>  
 Pristupljeno:2.6.2019

Fiziološka vrijednosti opsega lakta se prikazuje kao 0/150, dok u kontrakturi zgloba vrijednosti su promijenjene ovisno o vrsti kontrakture. Ako je početna vrijednost jednaka punom opsegu zglobu je nastupila ankiloza zgloba. Mjerenje opsega kretnji zgloba ima važnu kliničku vrijednost jer se tom metodom potvrđuje veličina kretnji (normalna, smanjena ili povećana), učinak terapije i tijek bolesti (9,16).

## 4.2 MIŠIĆI

Bolnost u zglobu, okolnom mekom tkivu ili u samom mišiću dovodi do smanjene aktivnosti praćeno gubitkom snage i trofičkim promjenama u mišiću (2).

Inspekcijom mišića se utvrđuje hipotrofija, hipertrofija, fascikulacije i fibrilacije mišića , a palpacijom mišićni tonus i bolnost mišića. Dodatne metode pregleda su mjerenje opsega udova, provjera mišićne snage te mjerenje duljina udova. Mjerenje opsega mišića je korisna metoda za brzu procjenu stanja mišića, ali opseg varira s obzirom na dob, spol, konstituciju, zanimanje i istreniranost. Pregled se izvodi u ležećem položaju s potpunim opuštenim mišićima. Provjera mišićne snage je također brza i korisna metoda procjena stanja pojedinih mišića. Za provjeru stanja pojedinih mišića koristi se različite metode. Najjednostavnija metoda je određivanje mišićne snage koja se izvodi tako da bolesnik svojom rukom pritišće ispitivačeva dva prsta.

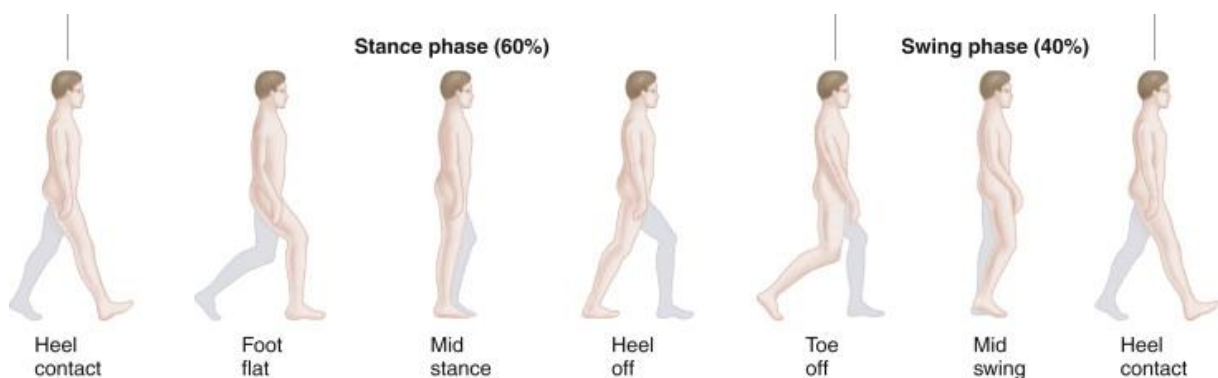
Ona omogućuje brzu i početnu procjenu grube snage mišića. Druge dvije važne metode su manualni mišićni test i dinamometrija. Manualni mišićni test je metoda provjere mišićne snage koja se zasniva na mogućnosti mišića da svlada određeni otpor. Procjena snage se označava ocjenom od 0 do 5. Nula označava potpuni nedostatak osjećaja i znakova trzaja mišića na otpor, dok ocjena pet označava 100 % mišićne snage. Iako daje brzu procjenu snage, radi se o subjektivnoj metodi na koju utječu brojni faktori koji mogu dovesti do krive procjene. Dinamometrija je nešto preciznija metoda za mjerenje snage statičke kontrakcije. Mjerenje se izvodi dinamometrom a jedinica za snagu se izražava u njutnu (N, newton). Na vrijednosti dinamometra utječu spol, dob, konstitucija i kondicija. Za pouzdanije i objektivnije mjerenje snage koristi se elektrodinamometrija gdje kondicija bolesnika nema utjecaja na rezultate (9).

### 4.3 HOD

„Hod je voljno pokretanje tijela u prostoru s jednog mjesta na drugo i osnovni zahtjev za kvalitetan život.“ (Ćurković,2004)

Kod hoda razlikujemo fazu oslonca koju čini 60 % te fazu njihanja koja čini 40 % ukupnog ciklusa koraka. U jednom ciklusu uz dvije faze dodatno postoje dva perioda potpore jedan s jednostrukom, a drugi s dvostrukom potporom (slika 2). (17)

Faza oslonca označava kontakt stopala sa podlogom i prednji položaj noge koja završava s odizanjem nožnih prstiju i stopala od podloge, a faza njihanja označava kad stopalo više nije u kontaktu s podlogom te tijelo ide prema naprijed (9,17).



Slika 2. Fiziologija hoda. Preuzeto od Hans JK, Jerome Dana, Fam's Musculoskeletal Examination and Joint Injection Techniques. (18)

Patološke promjene različite etiologije mogu dovesti do poremećaja hoda koje se još naziva šepanje (2).

Provjera hoda se mora procijeniti s prednje, stražnje i lateralne strane promatrajući zdjelicu, kralježnicu i kretanje ekstremiteta (17).

Antalgično ili bolno šepanje je karakterizirano kraćom fazom oslonca na bolesnoj strani jer se time želi izbjeći opterećenje mjesta oštećenja. Ova vrsta hoda se može vidjeti u osteoartritisu ili ozljedama ekstremiteta, a kod bezbolnog šepanja opterećenje je jednako na obje noge koje se može vidjeti kod ankiloze zgloba ili neuromuskularnog oštećenja mišića. Pri skraćanju jedne noge osim bezbolnog šepanja postoji kompenzatorna kontraktura kontralateralnoga koljena. Kod bolova u području zdjelice hod je karakteriziran nagibanjem trupa prema bolnom kuku (koksalglični hod), a kod bolesti prednjeg svoda stopala karakterističan je hod na petama. Procjena hoda te razlikovanje normalnog od abnormalnog hoda je važan element u kliničkom pregledu sustava za kretanje (2).

#### **4.4 KOŽA**

Inspekcijom i palpacijom zglobova prate se i promjene na koži iznad zahvaćenog zgloba. Utvrđuje se crvenilo, toplina, potkožni čvorići, rastegljivost i atrofija kože. Promjene na koži mogu biti lokalizirane iznad zahvaćenog zgloba ili difuzno raspoređene ovisno o naravi bolesti. Najčešće promjene koje prate reumatske bolesti su crvenilo lica s osipom, edem, pigmentiranost ili depigmentiranost kože u području prstiju, teleangiektazije na licu, kožni nabori i potkožni čvorići na koži koljena i laktova. Zbog toga je inspekcija i palpacija kože također važan element u kliničkom pregledu lokomotornog sustava (9).

#### **4.5 PROVJERA FUNKCIONALNE SPOSOBNOSTI**

S obzirom na narav reumatskih bolesti procjena funkcionalne, radne i psihičke sposobnosti su obvezni i važni dio pregleda lokomotornog sustava. Mogu se utvrditi različitim standardiziranim upitnicima sastavljenih od pitanja koja se odnose na dnevne i radne aktivnosti te mogućih promjena raspoloženja (2).

Za ocjenjivanje profesionalnih sposobnosti provode se testovi zainteresiranosti, sposobnosti, inteligencije i postignutog uspjeha na temelju koji rehabilitacijski tim donosi ocjenu i preporuku

bolesniku za uključivanje na radno mjesto. Cilj ovih procjena je utvrditi stanje lokomotornog sustava za obavljanje dnevnih aktivnosti i procjene uspješnosti terapije (9).

## **5. KLINIČKI PREGLED POJEDINAČNOG DIJELA LOKOMOTORNOG SUSTAVA**

### **5.1 ČELJUSNI ZGLOB**

#### **5.1.1 PRIMIJENJENA ANATOMIJA**

Čeljusni zglob se sastoji od kondila ili zglobne glavice mandibule i jame temporalne kosti (*fossa glenoidalis*) koja je smještena ispred vanjskog slušnog hodnika (11,19).

Zglobna površina čeljusnog zgloba prekrivena je avaskularnim fibrozno-vezivnim tkivom umjesto klasičnom hijalinom hrskavicom koja je prisutna u ostalim sinovijalnim zglobovima. Zglob je podijeljena vezivnim hrskavičnim diskom na veći gornji i manji donji dio. Zglobne površine obavijene su fibroznom čahuricom. Čahura zgloba je vrlo tanke građe kako bi omogućila veliki opseg kretanja. Pričvršćena je za kondile mandibule i jamu temporalne kosti, te dodatno ojačana ligamentima koje ograničavaju određene kretanje. Vezivni disk je građen od 3 dijela i čvrsto je vezan za kondile, a dok je sa stražnje strane vezan za vrat mandibule i jamicu temporalne kosti (18,19).

U čeljusnom zglobu moguće su kretanje otvaranje i zatvaranje usta, pomicanje u stranu te pomicanje prema naprijed i natrag (20). Otvaranje i zatvaranje usta u zglobu omogućavaju dvije kretanje rotacija na početku i klizanje u zadnjoj fazi. Rotacija se događa u donjem dijelu zglobne šupljine na početku otvaranja usta, a klizanje se izvodi u gornjem dijelu zgloba tijekom maksimalnog otvaranja usta (17,20). Rotacija i klizanje su esencijalne kretanje za potpuno otvaranje i zatvaranje usta (17).

Glavni mišići koji sudjeluju u otvaranju usta su vanjski pterigoidni i hoidni mišići, dok za zatvaranje usta su zaduženi mišići žvakaći, temporalni mišići te dodatno još unutarnji pterigoidni mišić (9).

#### **5.1.2 KLINIČKI PREGLED**

Bol u čeljusnom zglobu (TMJ) je česti simptom u bolestima različite etiologije (18).

U reumatskim bolestima čeljusni zglob može biti zahvaćen u sklopu reumatoidnog artritisa, osteoartritisa i juvenilnog artritisa. Dijagnoza bolesti zgloba se temelji na detaljnoj anamnezi, kliničkom pregledu i interpretaciji slikovnih metoda. Informacije dobivene anamnezom omogućuju orijentaciju o mjestu, trajanju i vrsti boli. Inspekcijom i palpacijom utvrđujemo

simetriju, lokalnu osjetljivost, bol, oteklinu, okluziju te krepitecije tijekom kretanja zgloba. Palpacija zgloba se izvodi u mirovanju i tijekom kretanja (19).

Pritiskom preaurikularne regije ispred tragusa ispitujemo osjetljivost zglobnih nastavka i pokretljivost zgloba. U čeljusnom zglobu ispitujemo pokrete otvaranje i zatvaranje usta, protruziju i retruziju mandibule te pokrete mandibule u stranu (9).

Opseg pokreta ispitujemo mjerenjem veličine otvaranja usta u vertikalnom i lateralnom smjeru. Normalna vrijednost veličine otvaranja usta je 3-6 cm, dok vrijednost lateralnog pomaka je 1-2 cm. (9,19) Funkcija mišića otvarača usta se utvrđuje umetanjem ispitaničova tri prsta u otvoreni položaj usta koja iznose 4-5 cm (17).

## 5.2 KRALJEŽNICA

### 5.2.1 PRIMIJENJENA ANATOMIJA

Kralježnica je koštana osovina ljudskog tijela, a vertebralni kanal je nastavak šupljine centralnog živčanog sustava (20). Njezina građa je određena statičkim, dinamičkim i zaštitnim elementima (21).

Građu kralježnice čine 33 kralješka od toga 7 vratnih, 12 prsnih, 5 lumbalni, 5 sakralni i 4 kokcigealna kralješka, a između kralješka nalazimo još 23 intervertebralnih diskova. Takva građa kralježnice pruža odličnu kombinaciju stabilnosti, rigiditeta i fleksibilnosti. (18)

U sagitalnoj ravnini kralježnica ima 4 fiziološke ravnine: cervikalnu i lumbalnu lordozu, torakalnu i sakralnu kifožu (21).

Osnovna građu kralješka čini tijelo s prednje strane, luk koje se na tijelo nadovezuje sa stražnje strane i sedam nastavaka (dva para zglobnih, dva para poprječnih i jedan trnasti nastavak). Sa stražnje strane luka kralješka se nalazi šiljasti nastavak (*processus spinosus*), a lateralno od korijena poprječni nastavak (*processus transversus*) (9).

Zglobni nastavci su postavljeni pod različitim kutom ovisno o vrsti kretanja u različitim dijelovima kralježnice, pa su u vratnom dijelu ravni i plosnati, dok u lumbalnom dijelu radi stabilnosti su postavljeni koso (18).

Između tijela kralješka nalazi se vezivno-hrskavični intervertebralni disk (*discus intervertebralis*) i tanka hrskavica koja pokriva gornju i donju ploču tijela (9).

Intervertebralni disk čini četvrtinu visine kralježnice i ima važnu funkciju u ublaživanju utjecaja sila dok istovremena ne ograničava gibljivost kralježnice (18). Veličina diska povećava se prema lumbalnom dijelu kralježnice (9).

Diskovi se nalaze gotovo između svih kralješka, osim između C1 i C2 vratnog kralješka i sakro-kokcigealnog područja kralježnice (18).

Kralježnica je međusobno povezana s brojnim svezama koji stabiliziraju prednje i stražnje elemente kralježaka. Za razliku od stražnjih ligamenata, prednji ligamenti su čvršće i gušće građe te time ograničavaju ekstenzivnu reklinaciju (ekstenziju) kralježnice (9,18).

Osim ligamenata i diskova mišići također imaju važnu ulogu u odražavanju stabilnosti i gibljivosti kralježnice. Cervikalna i lumbalna kralježnica su omeđeni mišićima s prednje, lateralne i stražnje strane, dok torakalnu kralježnicu mišići podupiru samo sa stražnje strane (18). Mišiće možemo podijeliti na površinsku (ekstrinzičnu) i dubinsku (intrinzičnu) skupinu mišića (9).

Dubinski smješteni mišići ili ekstrinzični stabilizatori zajedno sa intervertebralnim diskovima i ligamentima ili intrinzičnim stabilizatorima podupiru i povezuju kralježnicu u cjelinu. Abdominalni mišići i mišići ekstremiteta omogućuju gibljivost kralježnice (18).

Mišići koji imaju hvatište na prednjoj strani tijela kralješka sudjeluju u pregibanju kralježnice, dok trbušni mišići sudjeluju u pregibanju, lateralnoj fleksiji i rotaciji kralježnice. Vratni kralješci posebno prva dva imaju posebna obilježja s obzirom na svoju lokalizaciju i funkciju. Tako njihovi poprečni nastavci su rascijepljeni te imaju dodatni otvor (*foramen transversum*) kroz koji prolaze vertebralne arterije i vene. Atlas je građen samo od prednjeg i stražnjeg luka bez tijela i trnastog nastavka, dok je axis građen od lukova i tijela s koštanim zubom (*dens axis*) koji nosi zglobnu plohu za atlas (9).

Najčešće patološke promjene u sklopu reumatski bolesti zahvaćaju prva dva kralješka atlasa (glavonoša) i axisa (obrtač). Atlanto-okcipitalni (zatiljni) zglob čini početni zglob kralježnice u kojem su moguće kretnje fleksije i ekstenzije (15 do 20 stupnjeva) i lateralne fleksije dok rotacija nije moguća. Najvažniji zglob za kretnje u vratu je atlanto-aksijalni zglob. U ovom zglobu moguće su kretnje fleksije i ekstenzije te lateralne fleksije i rotacije (17).

U lumbalnom dijelu kralježnice ističe se peti lumbalni kralježak svojom veličinom i masivnošću (9). Karakteristika lumbalnih kralješka su rebreni i zakrčljali poprečni nastavci. (20) Sakralni dio kralježnice čini križna kost koji nastaje fuzijom pet sakralnih kralježaka koji na lateralnim stranama sadrže zglobne plohe za zdjelične kosti formirajući sakroilijačne zglobove.

Preko tih zglobova kralježnica je povezana s donjim ekstremitetima na koje prenosi tjelesnu težinu (9).

### 5.2.2 KLINIČKI PREGLED

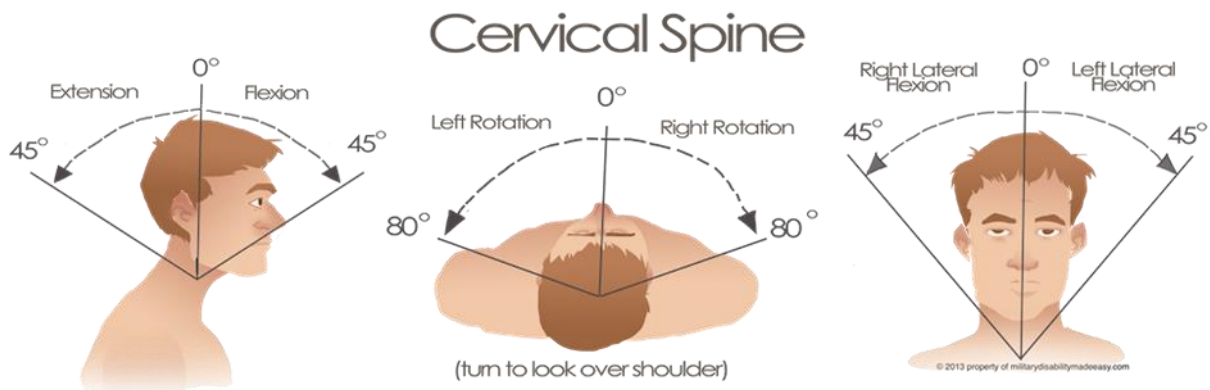
Inspekcija kralježnice se izvodi s prednje, stražnje i lateralne strane. Sa stražnje strane utvrđujemo zakrivljenost kralježnice, stanje kože, simetričnost zdjelice, stanje toraksa, položaj ramena i lopatica. Kod zakrivljenost kralježnice koju ispituje s lateralne strane utvrđujemo odstupanja od fizioloških krivina kralježnice. Ako postoji abnormalna zakrivljenost kao što je skolioza treba se utvrditi je li se radi o funkcionalnoj ili strukturnoj zakrivljenosti. Tijekom inklinacije funkcionalna zakrivljenost nestaje dok je strukturna prisutna i tijekom inklinacije. Inspekcijom se također promatra lateralni nagib zdjelice uspoređivanjem horizontalne linije koja prolazi kroz najizbočenije točke ilijačne kriste (*crista iliaca*) u odnosu na podlogu. Kod hernijacije diska može se inspekcijom utvrditi povećani tonus paravertebralnih mišića i mišića glutealne regije. Sa prednje strane promatramo uhranjenost, položaj i simetriju prsnog koša. Palpacija se izvodi u stojećem, ležećem i sjedećem položaju od kranijalno prema kaudalno. Kod palpacije utvrđujemo patološke promjene intervertebralnih zglobova, bolnost (lokalizirana, prenesena i duboka) te tonus paravertebralnih mišića i mišića glutealne regije. Simptomi prisutni u vratnom dijelu kralježnice variraju ovisno o etiologiji patoloških promjena. Najčešći simptomi na koji se bolesnici žale su bol, poremećaj osjeta, parestezija lica i glave, zakačenost i povećani tonus vratnih mišića. Početni pregled započinje inspekcijom držanja i zakrivljenosti vratne kralježnice. Kod određivanja karaktera boli koriste se različiti testovi. Za dokazivanje radikularne boli u vratu koriste se testovi manualnog pritiska, test depresije ramena ili Spurlingov test i test trakcije vratne kralježnice. Vratna kralježnica posebno u bolesnika sa reumatoidnim artritisom i ankilozantnim spondilitisom može biti zahvaćena upalnim promjenama koje mogu dovesti do dislokacije zgloba. Gibljivost atlanto-aksijalnog zgloba se može procijeniti palpacijom gornjeg dijela vratne kralježnice tijekom inklinacije i reklinacije (fleksije i ekstenzije) vrata. Kod određivanja funkcijskog stanja vratne kralježnice mjere se rasponi kretanja inklinacije, reklinacije, lateralne fleksije te rotacije. Mjerenja se mogu izvesti neposrednim ili posrednim metodama. Vrijednost inklinacije i reklinacije određujemo mjerenjem udaljenosti između spinoznog nastavka sedmog vratnog kralješka i okcipitalnog izbočenja izražene u centimetrima (9).

Inklinacijski ili reklinacijski indeks čini razliku između vrijednosti izmjerene u inklinaciji ili reklinaciji u odnosu na početnu vrijednost u neutralnom položaju. Zbrajanjem te dvije veličine dobivamo indeks sagitalne gibljivosti koji varira o dobi, spolu, istreniranosti i afekciji kralježnice (2,9).

Kretnje rotacije se mjere određivanjem udaljenosti između vrška brade i vrška akromiona s obje strane u odnosu na neutralni položaja. Kod mjerenja rotacije treba paziti na spuštanje glave i



podizanje ramena koje mogu dovesti do pogriješke u mjerenju. Mjerenje lateralne fleksije vrata se određuje mjerenjem udaljenosti vrška akromiona i vrška mastoidnoga nastavka s lijeve i desne strane u odnosu na neutralni položaj. Pri određivanju svih navedenih kretnji rame mora biti fiksirano da bi se izbjegle pogriješke. Gibljivost vratne kralježnice se može također odrediti mjerenjem udaljenosti između okcipitalne protuberancije i zida. Mjerenje se izvodi i neutralnog položaja tako da bolesnik stoji leđima okrenut prema zidu sa primaknutim petama bez spuštanja i podizanja brade tijekom mjerenja. Upalne promjene u ankilozantnom spondilitisu ili reumatoidnom artritisu dovode do protruzije vrata ili do torakalne kifoze koje onda povećavaju udaljenost između zida i glave do 20 ili više cm. Vrijednosti inklinacije i reklinacije mogu se također odrediti u stupnjevima koristeći goniometar (slika 3).



Slika 3. Slika prikazuje raspone kretnji vratne kralježnice. Preuzeto s interneta. <http://www.militarydisabilitymadeeasy.com/thespine.html> Pristupljeno: 4.6.2019

Fiziološka vrijednost inklinacije ili fleksije iznosi 45 stupnjeva, dok reklinacije iznosi 60 stupnjeva. Opseg rotacije iznosi 60 do 80 stupnjeva a lateralne fleksije iznosi oko 40 stupnjeva. Ograničena inklinacija, reklinacija i rotacija znači da su patološke promjene u atlanto-aksijalnom zglobovu, a ograničena lateralna fleksija znači afekciju ostali vratnih segmenata. Kod određivanja funkcijskog stanja torakalne kralježnice ispitujemo inklinaciju i reklinaciju, veličinu ekspanzije prsnog koša, prisutnost abdominalnog disanja, status intervertebralnih zglobova i dišnu muskulaturu (9).

Početak pregleda torakalne kralježnice započinje inspekcijom krivine i položajem lopatica (10). Inspekcijom sa stražnje strane torakalna kralježnica je uspravna bez lateralnih krivina, dok pri inspekciji s lateralne strane poprima blagu kifoza koja balansira vratnu i lumbalnu lordozu (18).

Povećana kifoza ima različitu etiologiju s obzirom na dob bolesnika. Ona može nastati u sklopu ankilozantnog spondilitisa, razvojne anomalije u djece ili u sklop traume i osteoporoze kao posljedica fraktura kralježaka (15).

Palpacija torakalne kralježnice započinje s prednje strane zatim se nastavlja s lateralne strane te na kraju završava sa pregledom stražnje strane kralježnice. Sa stražnje strane se ispituju rubovi i tijelo lopatice kao i spinozni nastavci kralježaka koji se ispituju u medijalnoj liniji (17). Torakalna kralježnica ima ograničen opseg kretnji za razliku od vratne i lumbalne kralježnice. U ovom dijelu kralježnice su moguće kretnje fleksije, ekstenzije i rotacije. Ispitivanje opsega kretnji se uglavnom izvodi u stojećem položaju (15). Kod mjerenja kretnji u torakalnoj kralježnici treba znati da te kretnje idu zajedno sa pokretima u lumbalnom dijelu kralježnice i kuku (17). Tijekom ispitivanja pokreta u torakalnom dijelu potrebno je fiksirati kuk kako bi dobili točnije vrijednosti (15).

Mjerenjem inklinacije i reklinacije torakalne kralježnice se izvodi tako da se jednom točkom označi spinozni nastavak prvog torakalnog kralješka, a drugom točkom 30 cm ispod toga. Normalna vrijednost inklinacije iznosi 2 cm. Na isti način se mjeri reklinacija samo se bolesnik naginje prema natrag a vrijednost se smanjuje za 2 cm. Zbrajanjem te dvije vrijednosti dobijemo indeks sagitalne gibljivosti torakalne kralježnice (9).

Kod pregleda torakalne kralježnice važno je pogledati kako ispitanik diše odnosno utvrditi simetriju širenja prsnog koša (17).

Indeks disanja predstavlja razliku u opsegu toraksa kod maksimalnog udisaja i izdisaja izmjereno u centimetrima. Indeks se mjeri tako da ispitivač postavi centimetarsku vrpcu oko prsnog koša preko bradavica dojki u muškaraca, a ispod dojki u žena. Nakon toga se od ispitanika zatraži da duboko udahne i zadrži dah dok se izmjeri nova vrijednost. Normalna vrijednosti indeksa disanja iznosi 5-6 cm, a na vrijednost indeksa disanja mogu utjecati dob, spol, istreniranost i opća tjelesna kondicija (2,9). Uz osnovni pregled također treba napraviti snimku kralježnice radi detaljnijeg prikaza patoloških promjena (15).

Slabinski dio kralježnice je najčešći izvor boli i ukočenosti u kralježnici bez obzira na etiologiju bolesti. Bol u lumbalnom dijelu kralježnice može biti radikularna i mišićna koje treba razlikovati radi postavljanja što točnije dijagnoze. Zbog toga je analiza boli važan element kliničkog pregleda kralježnice. Kod ispitivanja treba utvrditi lokalizaciju, širenje, karakter, trajanje, učestalost i periodičnost (9).

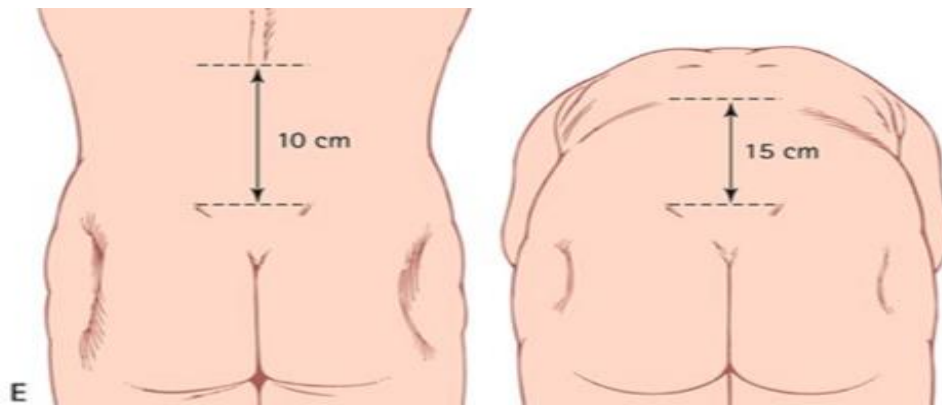
Neke skupine reumatskih bolesti primarno zahvaćaju kralježnicu, a najčešće mjesto upalnih promjena je upravo lumbalna regija kralježnice. Karakteristični simptomi i znakovi reumatski bolesti u području kralježnice su rani početak (mlađa skupina ljudi prije 40 godine), postepeni

razvoj ukočenosti i bolovima koje traju duže od 3 mjeseca. Povećana lordoza može biti odraz spondilolisteze, fleksijske kontrakture kuka ili akutnog lumbalnog bolnog sindroma. Atrofija mišića lumbalne regije se često vidi u starijih osoba ali i u mladih ljudi sa smanjenom tjelesnom aktivnošću (18).

Palpacijom procjenjujemo tonus paraveretebralnih mišića, asimetriju zdjelice te kontinuitet spinoznih nastavaka. Palpacija spinoznih nastavaka i malih zglobova se vrši posebno za svaki segment. Zbog povezanosti lumbalne kralježnice sa zdjelicom uz pregled kralježnice vrši se istovremeno i pregled zglobova kuka. FABER test predstavlja kraticu za fleksiju i abdukciju kuka te vanjsku rotaciju koljena. Test se izvodi tako da se bolna noga flektira i abducira u kuku te vanjski rotira u koljenu tako da stopalo leži preko druge noge. Ako je test pozitivan pritiskom na koljeno javlja se bol u području glutealne regije i unutarnje strane prepona kao znak afekcije sakroilijačnog zgloba. Sljedeći test koji se može raditi je kompresijski test. Kompresijski test se izvodi postepenim pritiskom na gornje prednje ilijačne izbočine gurajući zdjelicu prema podlozi. Ovim testom stvarano pritisak na sakroilijačne zglobove, koji ako su zahvaćeni upalnim promjenama će uzrokovat bol u tim zglobovima (18).

U lumbalnoj kralježnici ispituju se kretne fleksije(inklinacije), ekstenzije(reklinacije) i lateralne fleksije (22). Gruba procjena lumbalne fleksije (inklinacije) se izvodi tako da se bolesnik saginje prema naprijed pokušavajući dotaknuti stopala sa ispruženim koljenima. Pri normalnoj fleksiji dolazi do postepenog ispravljanja lordoze i konačne pojave kifoze pri potpunom opsegu pokreta (18).

Preciznije ispitivanje fleksije se može odrediti Schober testom koji se izvodi tako da se na stražnjoj strani leđa označi poprječna crta koja se nalazi u visini petog lumbalnog kralješka a druga točka 10 cm iznad nje (slika 4). Peti lumbalni kralješak se palpira malo ispod središnje linije koja spaja vrškove grebena bočne kosti. Pri inklinaciji se razmak između označenih crta povećava i normalno iznosi od 4-5 cm (2). Pri reklinaciji (ekstenziji) bolesnika razmak se smanjuje za 1,5 cm. Zbrajanjem te dvije vrijednosti dobivamo indeks sagitalne gibljivosti (9).



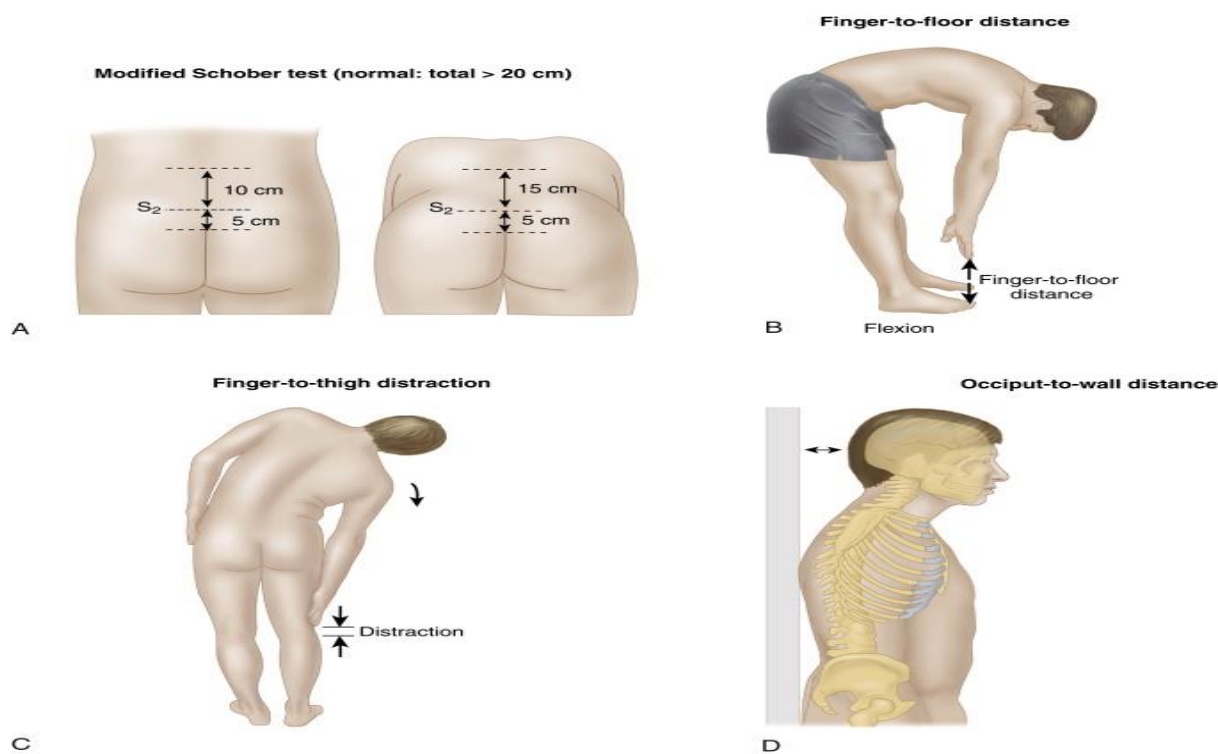
Slika 4. Ispitivanje inklinacije lumbalne kralježnice Schober testom. Preuzeto s interneta.

<https://quizlet.com/282108948/lumbo-pelvic-orthopaedic-tests-flash-cards/>

Pristupljeno:4.6.2019

Lateralna fleksija se ispituje mjerenjem udaljenosti između vrška srednjeg prsta i poda kada se bolesnik iz neutralnog položaja savije u stranu. Vrijednosti moraju biti jednake na obje strane (2,9). Radikulopatije lumbalne regije su također česti uzrok bol te ih tijekom pregleda treba isključiti. Jedan od najčešćih testova za grubu procjenu je Lasegueov test ili test podizanja ispružene noge (9,18).

Izvodi se tako da bolesnik leži na leđima sa opuštenim glutealnim mišićima. Ispitivač postavlja ruku na bolesnikovu petu, dok se druga ruka nalazi na natkoljenici točno iznad patele, zatim postepeno podiže nogu dok drugom rukom vrši pritisak na natkoljenicu iste noge s ciljem sprečavanja podizanja zdjelice. Druga noga tijekom testa je potpuno ekstenzirana. Radikulopatije i druge patološke promjene u lumbalnoj kralježnici dovode do ograničene fleksije u kuku koje uzrokuje tenziju mišića natkoljenice i širenje boli na stražnju stranu prepona sve do koljena pri fleksiji kuka već od 40-50 stupnjeva (9).



Slika 5. Ispitivanje raspona kretnji kralježnice u bolesnika sa ankilozantnim spondilitisom. (A) Modificirani Schober test. (B) Mjerenje udaljenosti između vrška prsta i poda tijekom fleksije (C) Mjerenje udaljenost između vrška prsta i poda tijekom lateralne fleksije. (D) Mjerenje udaljenosti između zida i zatiljka glave. Preuzeto od Lawry VG, Hall Hamilton i sur. Fam's Musculoskeletal Examination and Joint Injection Techniques. (18)

## 5.3 RAMENI ZGLOB

### 5.3.1 PRIMIJENJENA ANATOMIJA

Rameni zglob je najpokretljiviji zglob u tijelu ali na štetu svoje stabilnosti. Zglob je okružen snažnim mišićima i tetivama koji pojačavaju stabilnost, dok je odozgo zaštićen lukom koji se sastoji od korakoidnog nastavka, akromiona i korakoakromijalnog ligamenta. Zbog brojnih struktura ramenog zgloba za pregled je potrebno poznavati anatomiju i funkciju zgloba (9). Rameni zglob se sastoji od glenohumeralnog, skapulokorakoidnog, sternoklavikularnog i akromioklavikularnog zgloba koji su međusobno povezani te zajedno omogućuju veliki raspon pokreta (21).

Zglobna kapsula ramenog zgloba je pričvršćena na nadlaktičnu kost (*humerus*) te dodatno pojačana tetivama (9).

Elastičnost kapsule i plitka glenoidna šupljina omogućuju veliki opseg pokreta u ramenu. GH zglob je glavni rameni zglob kojeg čini glenoidna šupljina lopatice i glava humerusa, a zaštićen je dinamičkim i statičkim stabilizatorima. Statički stabilizatori ramenog zgloba čine negativan intraartikularni tlak, položaj glenoida, kapsula i ligamenti dok dinamičke stabilizatori čine mišići rotatorne manšete (18,21).

Rotatorna manšeta predstavlja mišićno-tetivnu ovojnica koja u potpunosti pokriva i pojačava zglobnu kapsulu, a čine je mišić *supraspinatus*, stražnji *teres minor* i prednji subskapularni mišić (11). Ti mišići omogućuju kretnje abdukcije, fleksije, ekstenzije i adukcije (18).

U području zglobne čahure nalaze se nekoliko burza, a dvije su klinički važne. Burze dopuštaju kontinuirano klizanje manšete ispod ramenog svoda pri pokretima ruke. Stabilizacija ramena se održava tako da rotatorni mišići lopatice povlače glenoid u poziciju, dok kompleks ligamenata sprječava preveliki pomak glave humerusa posebno pri abdukciji ruke. Česta abdukcija ramena može oštetiti ligamente i dovesti do poremećaja funkcije mišića lopatice i rotatorne manšete kao cjelina (21).

### 5.3.2 KLINIČKI PREGLED

Glenohumeralni zglob zajedno sa zdjelničnim zglobovima pripada kuglastom zglobovima, no glenoidna šupljina u kojoj se *humerus* nalazi je vrlo plitka pa je zbog toga funkcija ramenog zgloba primarno ovisna o mišićima. Zbog takve građe zgloba bol u području ramena je dominantno mišićnog podrijetla (11).

Tijekom pregleda ramena potrebna je inspekcija i palpacija sva 4 ramena zgloba, jer može pomoći u lokalizaciji boli i sužavanju mogućih diferencijalnih dijagnoza (18).

Početna evaluacija započinje prednjom inspekcijom ramena radi utvrđivanja otekline, deformacije i atrofija mišića ramenog obruča i mišića rotatorne manšete, dok se sa stražnje strane procjenjuje položaj i simetrija lopatica. Pregled se izvodi u stojećem ili sjedećem položaju. Zahvaćeno rame se uvijek mora usporediti sa zdravim ramenom. Bol u ramenu može biti uzrokom unutarnjih promjena u samom zglobovima, periartikularnim strukturama, ali i promjenama u prsnom košu i vratnoj kralježnici. Zato tijekom palpacije ramenog zgloba treba utvrditi intenzitet, karakter i lokalizaciju boli te čimbenike koje pogoršavaju bol (9,18).

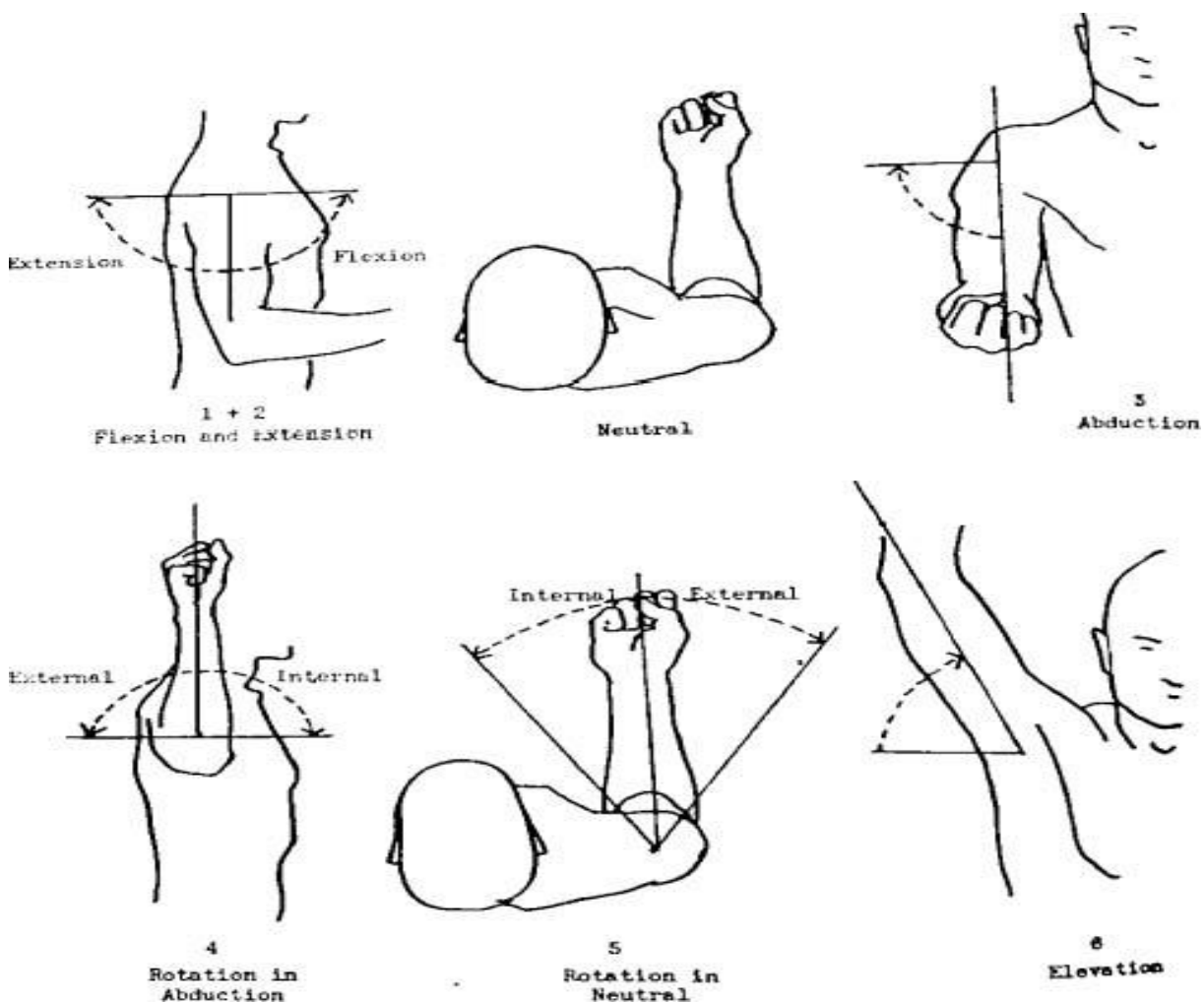
Degenerativne i upalne promjene u području rotatorne manšete uzrokuju bolnu osjetljivost pri palpaciji i pokretu. Mišić *infraspinatus* i *m. teres minor* se palpiraju u položaju tako da bolesnik drži abduciranu ruku prebačenu preko prsa na suprotno rame, dok se tetiva subskapularnog mišića palpira tako da je bolesnikova ruka položena u retrofleksiji. Jedan od važnih elemenata

kliničkog pregleda ramena je upravo ispitivanje opsega pokreta. U ramenom zglobu su mogući pokreti fleksije, ekstenzije, abdukcije, adukcije, rotacije i cirkumdukcije (slika 6). (9)

Abdukcija ramena uključuje sinkronizirane pokrete u zglobovima i rotaciju lopatice po torakalnoj stijenci. Ispitivanje opsega abdukcije se izvodi da pacijent maksimalno elevira ruku u stranu tako da se dlanovi nalazi što dalje od tijela (22).

Normalni opseg abdukcije izmjeren goniometrom iznosi 180 stupnjeva. Akromion komprimira rotatornu manšetu pri abdukciji od 60 do 120 stupnjeva, a akromioklavikularni zglob je opterećen pri abdukciji od 120 do 130 stupnjeva. Bolnost pri tim opsezima pokreta upućuju na patološke promjene u rotacijskoj manšeti i akromioklavikularnom zglobu (9).

Fleksija se izvodi elevacijom ruke u sagitalnoj ravnini prema naprijed, dok ekstenzija je elevacija ruke prema natrag. Normalni opseg fleksije iznosi 180 stupnjeva dok opseg ekstenzije iznosi 45 do 60 stupnjeva (22).



Slika 6. Opseg kretnji u ramenom zglobu. Preuzeto s interneta.

<https://musculoskeletalkey.com/shoulder-range-of-motion/> Pristupljeno: 4.6.2019

Rotacija ramena se može mjeriti na više načina. Jedan od načina je mjerenjem opsega pokreta goniometrom. Bolesnik abducira nadlakticu pod kutom od 90 stupnjeva dok istovremeno flektira podlakticu također pod kutom od 90 stupnjeva te iz tog položaja izvede unutarnja i vanjska rotacija. Normalni opseg unutarnje i vanjske rotacije iznosi 90 stupnjeva. Drugi način ispitivanja rotacije je mjerenje udaljenosti pomoću centimetarske vrpce. Mjerenje unutarnje rotacije se izvodi tako da bolesnik rotira ruku i položi dorzum šake na leđa između lopatica te se onda izmjeri udaljenost između vrška palca i vrška spinoznog nastavka sedmog vratnog kralješka. Izmjerena vrijednost treba biti jednaka s obje strane. Vanjska rotacija se mjeri tako da bolesnik nakon pune abdukcije postavi dlanove na zatiljak (9). Vrijednost također mora biti jednaka s obje strane. Ograničenost raspon aktivnih pokreta s normalno održanim pasivnim pokretima ukazuje na moguću ozljedu živčanih spletova ili rupturu rotacijske manšete, dok bilo kakva ograničenost pasivnih pokreta ukazuje na osteoartritis i različite bolne sindrome ramena (22). Zbog svoje građe u području ramena su česti bolni sindromi koje možemo dijagnosticirati različitim specifičnim testovima ovisno o vrsti sindroma (23).

## **5.4 RUČNI ZGLOB I ŠAKA**

### **5.4.1. PRIMIJENJENA ANATOMIJA**

Izvršnu pokretljivost i prilagodljivost šake omogućuje 29 kostiju, 36 zglobova, 19 intrinzičnih i oko 19 ekstrinzičnih mišića. Šaka je sa svojom složenom anatomskom građom i biomehanikom istodobno osjetni i izvršni organ koji pruža informacije o temperaturi, teksturi, obliku i debljini objekta s kojim je u kontaktu. Za njezinu funkciju važno je također da ručni zglob ima normalan opseg pokreta (17,21).

Ručni zglob je složene građe koji se sastoji od brojnih zglobova između palčane kosti, ulne i karpalnih kostiju. Cijeli zglob je okružen zglobnom čahuricom i dodatno ojačan okolnim ligamentima. Za potpuni opseg fleksije i ekstenzije ručnog zgloba sudjeluju radiokarpalni, radioulnarni ali i mediokarpalni zglob. Opseg fleksije ručnog zgloba iznosi 80 stupnjeva, a najvećim dijelom se izvodi u radiokarpalnom zglobu. Za ekstenziju vrijedi obrnuto, veći dio pokreta izvodi se u mediokarpalnom zglobu te opseg iznosi 90 stupnjeva (21). Opseg ulnarne devijacije je 50 stupnjeva, dok radijalna devijacija iznosi 20 do 30 stupnjeva. Od karpometakarpalni (CMC) zglobova treba istaknuti sedlasti palčani zglob u kojem su moguće kretanje u 3 smjera, no zbog svoje građe i funkcije često je mjesto upalnih i degenerativnih promjena (11).



U palčanom zglobu je moguća fleksija od 40 do 50 stupnjeva, dok abukcija i adukcija iznose 40 do 70 stupnjeva. Metakarpofalangealni zglobovi su mali zglobovi između glave metakarpalnih kostiju i baza proksimalni članaka prstiju. Iako su proksimalni i distalni zglobovi jednako građeni, svaki zglob ima svoju zglobnu čahuru koja je dodatno pojačana snažnim pobočnim svezama. Te su pobočne sveze napete u fleksiji, a labave u ekstenziji. Metakarpofalangealni zglobovi spadaju u dobro pokretne zglobove u kojima su moguće kretnje fleksije, ekstenzije, ulnarne i radijalne devijacije i cirkumdukcije, dok u interfalangealnim zglobovima moguće su samo kretnje fleksije i ekstenzije (9,21).

Duge tetive mišića fleksora prelaze preko palmarne strane dlana unutar karpalnog kanala gdje su obavijene tetivnom ovojnicom. Osim tetiva mišića fleksora kroz karpalni kanal prolazi i *n. medianus* koji zbog takvog položaja u kanalu često može bit komprimiran. Preko tetiva fleksora dodatno seže palmarna aponeuroza ili trokutasta vezivna tvorba koja štiti živce i tetive šake od ozljeda. (9,11) Sa dorzalne strane šake se pružaju tetive ekstenzora zatvorene u šest fibrozno-vezivnih kanala koji dodatno jačaju zglobnu čahuru (11).

#### 5.4.2 KLINIČKI PREGLED RUČNOG ZGLOBA I ŠAKE

Dijagnostika ručnog zgloba i šake se temelji na uzimanju anamneze, kliničkom pregledu i dodatnim dijagnostičkim metodama. Sami anamnestički podaci pružaju važne informacije o psihofizičkom stanju bolesnika, njegovim socijalnim i radnim uvjetima koje mogu dovesti do razvoja bolesti. Najčešći simptomi na koje se pacijenti žale su bol, trnjenje, , osjećaj toplog-hladnog te gubitak funkcije šake (21).

Kod opisivanja boli važno je pitati karakter, mjesto, trajanje i širenje. Pregled ručnog zgloba i šake započinje inspekcijom volarne i dorzalne strane šake kojom utvrđujemo deformacije, oteklinu, atrofiju mišića tenera i hipotenara, promjene na koži i noktiju (9,21).

Ulnarna devijacija je tipična deformacija kao posljedica upalnih promjena u reumatoidnom artritisu koja se uočava inspekcijom. Ostale deformacije koje se mogu uočiti inspekcijom su sublukcija ili luksacija IP zglobova i fleksijske kontrakture prstiju. Šaka je dio tijela koji je dostupan detaljnoj palpaciji. Palpacijom određujemo bolne točke , kompresivne znakove, te funkciju tetiva. Ručni zglob se ispituje objema rukama tako da ispitivač palčeve svoje šake postavi na dorzalnu stranu ručnog zgloba, a drugi i treći prst postavlja na volarnu stranu šake koja se nalazi u neutralnom položaju s dlanom okrenutim prema dolje. Nakon ručnog zgloba pristupa se inspekciji i palpaciji dlana, karpalnih zglobova i prstiju. Pregledom u tom području najčešće utvrđujemo deformacije i zadebljanja zglobova i tetivnih ovojnica koje su često

prisutne u reumatskim i ostalim upalnim bolestima. Česte deformacije u području prstiju su ulnarna devijacija uzrokovana subluksacijom proksimalnih falangi u reumatoidnom artritisu, deformitet u obliku labuđeg vrata, pandžasta šaka i deformitet u obliku rupice za puce. Koštane promjene se očituju kao noduli ili izrasline uz zglobne pukotine, a najveću kliničku važnost imaju Heberdenovi noduli na distalnim interfalangealnim i Bouchardova artroza na proksimalnim interfalangealnim zglobovima. Inspekcija prstiju obuhvaća i pregled noktiju radi dokazivanja diskoloracije, promjena oblika i zadebljanja. Nakon inspekcije prstiju pristupa se palpaciji koja započinje sa metakarpofalangealnim zglobovima, koji se najbolje palpiraju na dorzalnoj strani tako da ispitivač obuhvati zglob između svoja dva palca. Svaki se zglob ispituje pojedinačno. Bolnu osjetljivost u tim zglobovima testiramo pritiskom preko metakarpofalangealnih zglobova. Interfalangealni zglobovi se palpiraju tako da ispitivač jednom rukom drži bolesnikovu šaku, a palcem i kažiprstom palpira svaki zgloba (slika 7). (9)

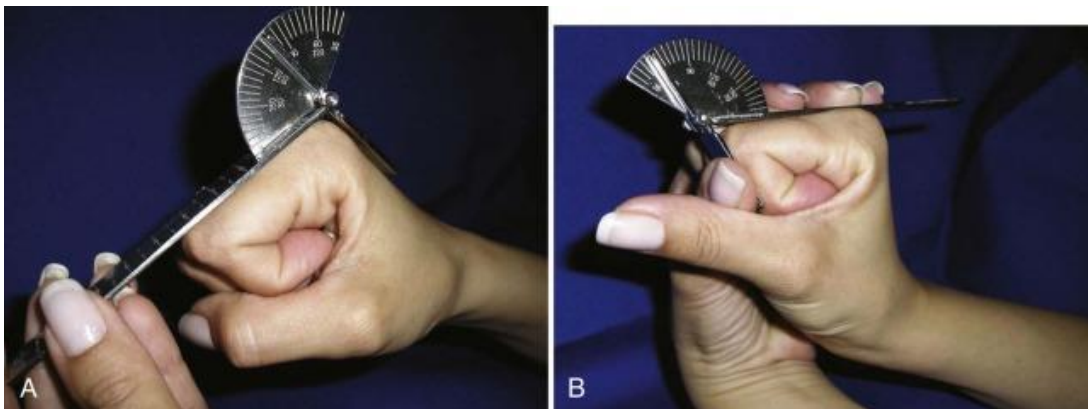


Slika 7. Palpacija interfalangealnih zgloba. Preuzeto od Swartz MH, Textbook of Physical Diagnosis. (23)

Klinički pregled se dalje nastavlja s mjerenjem opsega kretnji u ručnom zglobu i prstima koji je najvažniji dio pregleda šake jer nam pruža informacije o funkciji šake. Pokreti u ručnom zglobu i pokreti u zglobovima prstiju ispituju se neovisno (21).

Smanjenje opsega kretnji u zglobu može biti uzrokovano različitim uzrocima. Vrijednosti opsega pasivnih i aktivnih kretnji se razlikuje, pa tako su pasivne kretnje metakarpofalangealnih

zglobova se veće od aktivnih kretnji. Kretnje u ručnom zglobu su palmarna (volarna) i dorzalna fleksija te radijalna i ulnarna devijacija, a kombinacijom svih navedenih kretnji nastaje cirkumdukcija ručnog zgloba. Za normalno funkcioniranje šake potreban je ispravan neutralan položaj, jer bilo kakvo odstupanje uzrokuje otežano kretanje i smanjivanje snage. U nekim reumatskim bolestima može doći do ankiloze ručnog zgloba u položaju palmarne fleksije koji ne samo da smanjuje snagu nego i kompletnu funkciju šake. Normalni opseg dorzalne fleksije u ručnom zglobu iznosi oko 70 stupnjeva, dok palmarna fleksija iznosi 80 do 90 stupnjeva. Radijalna devijacija iznosi 20 do 30 stupnjeva, a opseg ulnarne devijacije iznosi 40 do 50 stupnjeva. Ove vrijednosti su individualno varijabilne što treba uzeti u obzir tijekom određivanja opsega (9). Raspon kretnji u metakarpofalangealnim zglobovima su fleksija-ekstenzija i abdukcija-adukcija, dok u interfalangealnim zglobova je samo fleksija - ekstenzija. Prosječna vrijednost opseg fleksije u MCP zglobovima izmjerena goniometrom je 90 stupnjeva, u proksimalnim IP zglobovima fleksija je 100 do 120 stupnjeva, a u distalnim IP zglobovima 45 do 80 stupnjeva ( slika 8 ). Ekstenzija u MCP se može izvesti do 10 stupnjeva (9,18).



Slika 8. (A,B) Mjerenje opsega fleksije u MCP zglobovima. Preuzeto od Seftchick LJ, Detullio ML, Rehabilitation of the Hand and Upper Extremity. (7)

Takav raspon kretnji omogućava hvatanje malih i velikih predmeta. Uz mjerenje opsega važno je i procijeniti mišićnu snagu koja se može provoditi manualnim mišićnim testom i dinamometrom. Od CMC zglobova najveću pokretljivost i kliničku važnost ima prvi CMC ili palčani zglob. U palčanom zglobu su moguće kretnje fleksije, ekstenzije, abdukcije, adukcije, cirkumdukcije, opozicije i repozicije. Opozicija se izvodi primicanjem palca vrhovima ostalih prstiju i sastoji se od abdukcije, rotacije i fleksije, dok je repozicija odmicanje palca od ostalih

prstiju. S obzirom na svoju građu i funkciju, vrijednosti opsega kretnji u MKP zglobu i IP zglobovima palca se razlikuju (9).

Klinički pregled završava izvođenjem specifičnih testova za određivanje sindroma u području šake. Nakon detaljnog kliničkog pregleda mogu se dodatno raditi standardne AP i LL snimke zdravog i bolesnog zgloba za što bolji uvid u patološke promjene u zahvaćenom zglobu (21).

## 5.5 KUK

### 5.5.1 PRIMIJENJENA ANATOMIJA

Kuk je multiaksijalni kuglasti zglob koji zbog svoje građe istovremeno pruža veliku pokretljivost i stabilnost, jer razliku od ramenog zgloba, glava bedrene kosti je duboka položena u zglobnu šupljinu (17).

Zglob kuka se sastoji od glave bedrene kosti i zdjelične čašice (*acetabulum*). Kao i u ramenom zglobu ploha acetabuluma nije u cijelosti u kontaktu sa glavom bedrene kosti, nego je šupljina podijeljena na dva dijela *facies lunata* i *fossa acetabuli*. Acetabulum je spoj bočne, preponske i sjedne kosti (9).

Stalni kontakt među zglobnim plohamo omogućuju zglobna čahura i ligamenti. Zglobna kapsula se veže na različitim visinama na bedrenu kost, pa je zbog toga prednja i medijalna strana vrata bedrene kosti smještena intraartikularno, dok je lateralna strana ekstraartikularno. Za stabilnost zgloba osim zglobne čahure zaduženi su ligamenti i mišići (9,18).

Iliofemoralna sveza predstavlja najčvršću svezu zglob kuka i ljudskog tijela koja se nalazi na prednjoj strani zgloba. Tijekom fleksije sveza je labava, dok je napeta pri ekstenziji i time priječi prekomjernu ekstenziju i stabilizira kuk dok glavicu utiskuje u acetabulum (9,17).

Na donjem dijelu zgloba kuka nalazi se široki *lig. pubofemorale*, a na stražnjoj strani *lig. ischiofemorale*. Obje sveze također sudjeluju u stabilizaciji i održavanju kuka u potrebnom položaju (9). Zglobne sveze oko zgloba se napinju pri ekstenziji i unutarnjoj rotaciji dok su pri fleksiji sveze labave, stoga je neutralni položaj kad je kuk u blagoj fleksiji i vanjskoj rotaciji. Takav položaj često se može vidjeti pri pregledu u osoba sa upalnim promjenama u kuku (17). Kuk je okružen brojnim mišićima koji zajedno sudjeluju u fleksiji, ekstenziji, abdukciji, adukciji, vanjskoj i unutarnjoj rotaciji. U uspravnom položaju fleksija iznosi 130 stupnjeva, a ekstenzija je oko 10 stupnjeva. Abdukcija se može izvesti do 45 stupnjeva, dok je adukcija ograničena na 10 stupnjeva (9).

Fleksijom kuka popušta zglobna čahura i sveze pa se raspon kretnji u zglobu dvostruko povećaju u odnosu na upravni položaj. Funkcija mišića fleksora i ekstenzora odvija se

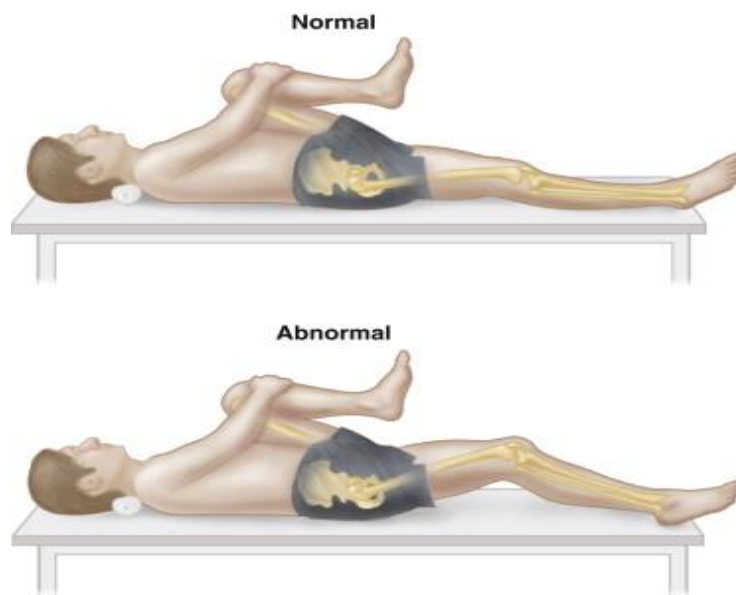
istovremeno sa aktivnošću aduktornih i abduktornih mišića, tako da fleksori obavljaju kretnje pri hodu, dok abduktori stabiliziraju zdjelicu u potrebnom položaju. Takva pokretljivost omogućuje normalan hod i jednak prijenos težine na oba kuka. Bilo kakva urođena ili stečena patološka promjena kuka ili bedrene kosti može dovesti do promjena opterećenja kuka i time uzrokovati antalgični hod ili šepanje (21).

### 5.5.2 KLINIČKI PREGLED

Klasični pregled kuka se sastoji od inspekcije, palpacije i mjerenja opsega pokreta u zglobu, a izvodi se pri stojećem i ležećem položaju. Inspekcijom se procjenjuje vodoravan odnos zdjelice i simetrični položaj prednjih gornjih ilijačnih spina (21).

S obzirom na to da kuk nije dostupan kompletnom pregledu kao i ostali zglobovi početnom inspekcijom se dodatno procjenjuje hod, oblik kralježnice i duljina ekstremiteta. U uspravnom položaju prijenos težine se podjednako prenosi na oba kuka. Bilo kakva urođena ili stečena patološka promjena u zglobu kuka dovest će do abnormalnog položaja kuka i zdjelice. Najčešći položaj koji se utvrdi inspekcijom je položaj kuka u fleksiji jer su zglobne čahure i ligamenti pri fleksiji labavi i na taj način ne uzrokuju bol (9).

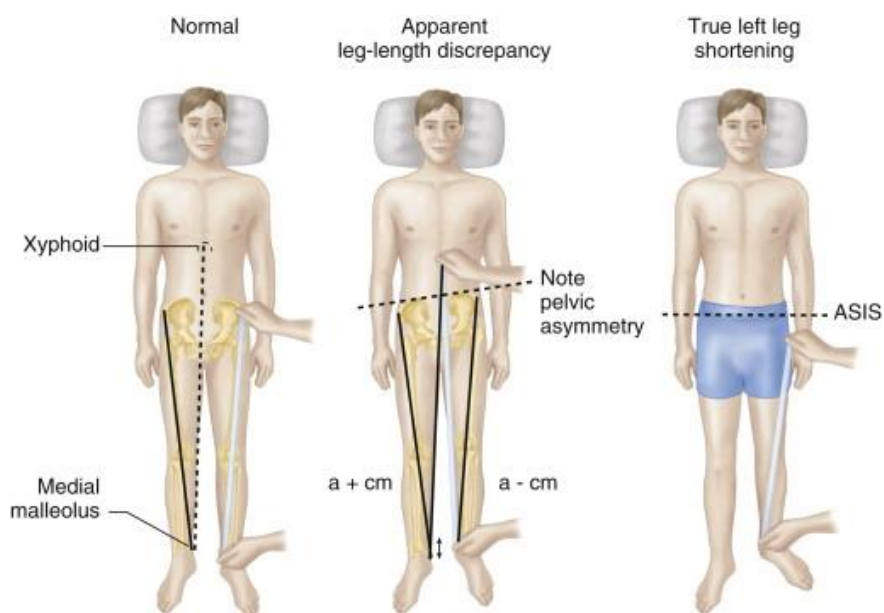
Pri pregledu bolesnici sa fleksijskom kontrakturom zauzimaju karakterističan položaj pojačane lumbalne lordoze sa nagibom zdjelice prema naprijed s ciljem smanjivanja fleksije u kuku. Osim inspekcijom fleksijska kontraktura se može dokazati Thomasovim testom u kojem se zdravi kuk drži u fleksiji s ciljem smanjivanja kompenzatorne lordoze dok se ispitivana noga ekstendira. Test je pozitivan ako bolesnik nije u mogućnosti u potpunosti ekstendirati nogu.



Slika 9. Ispitivanje fleksijske kontrakture Thomasovim testom. Preuzeto od Hans JK, Jerome D. Fam's Musculoskeletal Examination and Joint Injection Techniques, (18)

Najčešći simptom na koji se bolesnici žale je bol. Kuk je okružen brojnim mišićima i svezama pa su bolne regije teško dostupne palpaciji. Kuk inerviraju *n. obturatorius*, *n. ischiadicus* i *n. femoralis* te bol koja nastaje u kuku može se lokalizirati u preponi, u području trohanterne regije, lumbalnog dijela kralježnice i unutrašnjoj strani natkoljenice. Kuk je također mjesto prenesene boli iz lumbalne i sakralne kralježnice što ima važnu diferencijalnu dijagnostičku vrijednost, pa zato pri pregledu bolesnika sa bolovima u području kuka treba obratiti pažnju na simptome koji imaju svoje izvorište izvan kuka, a projiciraju se u području kuka (9,21).

Mjerenje dužine ekstremiteta određuje moguće skraćenje uda najčešće kao kompenzacija uzrokovana kontrakturama kuka. Duljina noge se mjeri od vrha prednje gornje ilijačne spine do vrška medijalnog malelola iste noge, pa tako pri adukcijskoj kontrakturi dolazi do elevacije zdjelice na strani kontrakture i podizanje noge prema gore što daje dojam prividnog skraćjenja ekstremiteta (slika 10).



Slika 10. Slika prikazuje mjerenje dužine ekstremiteta u sklopu pregleda kuka. Preuzeto od Hans Kreder JK, Jerome D. Fam's Musculoskeletal Examination and Joint Injection Techniques. (18)

Kod procjene stabilnosti zdjelice i snagu abduktornog mišićja koristi se Trendelenburgov i Duchenneov test. Trendelenburgov test procjenjuje snagu abduktornih mišića pri stajanju na jednoj nozi. Ako je test pozitivan onda pri opterećenju jedne noge dolazi do spuštanja zdjelice na suprotnu stranu od opterećenog kuka. Duchenneov znak predstavlja pojavu kompenzacijskog elementa naginjanja gornjeg dijela tijela na stranu kuka sa slabim abduktornim mišićima s ciljem održavanja ravnoteže zdjelice (21).

Završni element kliničkog pregleda je određivanje opsega pokreta. Zglob kuka po svojoj anatomskoj građi omogućuje kretne fleksije, ekstenzije, abdukcije, adukcije, rotacije i cirkumdukcije. Sve je kretne potrebno posebno izmjeriti i usporediti (9,21).

Ekstenzija kuka se definira kao pomak noge prema natrag od neutralnog položaja, a opseg se može mjeriti u ležećem položaju na leđima ili potrbuške. Jača fiksacija zdjelice i slabinske kralježnice se može ostvariti u ležećem položaju na leđima kad jednu nogu flektiramo u koljenu i kuku, a drugu nogu koju mjerimo postavljamo u ekstenziju. Normalni opseg ekstenzije je 10 do 20 stupnjeva (9,16,21).

Fleksija kuka se određuje kutom što ga pri fleksiji tvore uzdužna os natkoljenice i uzdužna os tijela i pri savinutim koljenom iznosi 120 stupnjeva, a pri ispruženom koljenu 90 stupnjeva (11,21). Abdukcija kuka se izvodi odmicanjem noge u stranu dok bolesnik leži s usporedno



položenim nogama, kut se mjeri između uzdužne osi noge i uzdužne osi tijela i iznosi 45 stupnjeva (9,21).

Adukcija se izvodi prebacivanjem noge medijalno prema uzdužnoj osi tijela, a opseg iznosi 30 stupnjeva. Rotacija kuka prema unutra i van se mjeri u ležećem položaju na leđima ili potrbuške. Unutarnja rotacija uz fleksiju kuka se mjeri odmicanjem potkoljenice uz fiksaciju koljena prema van, dok glava i vrat femura idu prema unutra. Vanjska se rotacija određuje odmicanjem potkoljenice prema unutra. Vrijednost opsega vanjske rotacije je 35 stupnjeva, a unutarnje 45 stupnjeva (16,21).

## 5.6 KOLJENO

### 5.6.1 PRIMIJENJENA ANATOMIJA

Zglob koljena se ističe jedinstvenom građom zglobnih tijela i osobitim rasporedom sveza što ga čini najsloženijim i najvećim zglobom u ljudskom tijelu (21).

On povezuje donji dio bedrene kosti sa gornjim krajem goljenične, dok fibularna kost nije dio zgloba. Konkavno zglobno tijelo čine kondili femura, a konveksno zglobno tijelo čine kondili tibije. Obje zglobne plohe su pokrivene zglobnom hrskavicom (9).

Između zglobnih tijela smješteni su medijalni i lateralni menisci koji omogućuju sukladnost zglobnih tijela femura i tibije. Svojim položajem menisci ublažuju opterećenje, povećavaju sukladnost zglobnih površina i najvažnije štite koljenske zglobne hrskavice (9,21).

Za mehaniku i stabilnost zgloba uz meniske važne su medijalne i lateralne pobočne sveze te prednje i stražnje križne sveze. Križne i kolateralne sveze su glavni nosioci stabilnosti zgloba koji određuju granice raspona pokreta u zglobu (21).

Kolateralne sveze su napete u ekstenziji i onemogućuju abdukciju i adukciju potkoljenice pri ispruženom koljenu. Ukrižene sveze su kratke snažne intraartikularne sveze koje osiguravaju stalan dodir zglobnih tijela u svakom položaju. S obzirom na mehaniku zglob koljena je građen od kutnog i obrtnog zgloba. Oko poprječne osi izvode se kretnje fleksije i ekstenzije, a oko uzdužne osi kretnje unutarnje i vanjske rotacije. Sve kretnje osiguravaju i kontroliraju ukrižene i pobočne sveze, menisci i zglobna čahura, a pokretači su mišići koljena (9,21).

Tijekom ekstenzije koljena patela ili iver povećava duljinu ekstenzorne tetive, štiti koljeno od udaraca i sprječava uklještenje zglobne čahure. Patela se pri ekstenziji pomiče gore na femur, a pri fleksiji prema dolje u udubinu ispred ukriženih sveza. Menisci također imaju veliko značenje pri svim kretnjama u koljenu. Oni se pri ekstenziji pomiču prema naprijed, a pri fleksiji prema natrag. Među najvažnijim pokretačima koljena je *m. quadriceps femoris* koji pokriva



veći dio natkoljenice te je glavni ekstenzor noge. Fleksiju i dijelom unutarnju i vanjsku rotaciju noge osiguravaju mišići stražnje skupine (9).

### 5.6.2 KLINIČKI PREGLED

Sve metode fizikalne pretrage se primjenjuju i pri kliničkom pregledu koljena. Zbog anatomske građe koljena inspekcija je najznatnija i najsuptilnija metoda pretrage. Inspekcija koljena započinje već pri bolesnikovu ulasku u prostoriju, zatim pri hodu i pri penjanju na stol za pregled (21).

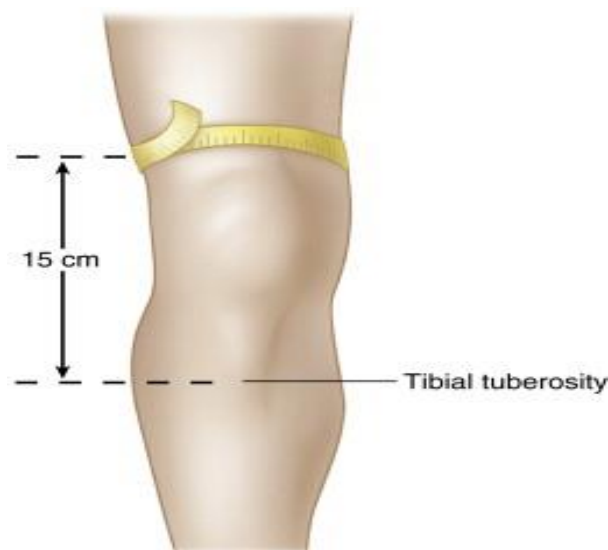
Pregled se najčešće izvodi u ležećem položaju s ispruženim koljenom. Inspekcija započinje pregledom prednje strane natkoljenice i procjenom stanje mišića kvadricepsa. Ako zbog bilo koje patološke promjene bolesnik šteti koljeno duže od tjedan dana nastat će hipotrofija mišića koja prvo zahvaća mišić *vastus medialis*. Ostale promjene koje se mogu utvrditi inspekcijom su kontrakture, devijacije osi koljena, zadebljanje kože, otekline i ostali znakovi upale. Najčešće deformacije koljena su *genu valgum* (O položaj nogu), *genu varum* (X položaj nogu) i različite kontrakture (9,21).

Na koljenu se normalno nalaze udubljenja s medijalne i lateralne strane te iznad patele koje u sklopu upalnih promjena nestaju ili iščezavaju. Upalne promjene u području koljena se prezentiraju izljevom sinovijalne tekućine u zglobnu čahuru, otečenom i bolnom burzom, te oteklinom mekog tkiva. Palpacija pruža dodatne informacije o lokalnoj osjetljivosti, izljevu i zadebljanju zglobne čahure. Ona se također izvodi u bolesnikovu ležećem položaju pri ekstenziji koljena, a započinje na prednjoj strani 10 cm iznad gornjeg ruba patele i dalje se nastavlja po prednjoj strani koljena (9).

Laganim pritiskom palpiramo potkožno tkivo i medijalnu i lateralnu stranu kvadricepsa. Balotman patele je jedan od testova za dokazivanje prisutnosti izljeva u zglobu i izvodi se tako da se lijevom rukom potisne tekući sadržaj iz suprapatelarnog recessusa dok se kažiprstom druge ruke izvodi pritisak na patelu. Test je pozitivan ako potisnuta sinovijalna tekućina odigne patelu od podloge nakon što popusti pritisak kažiprsta (slika 11). (9,21)



Klinički pregled koljena završava mjerenjem opsega kretnji zgloba. Opseg fleksije u zglobu koljena iznosi 135 stupnjeva, a uz pasivnu fleksiju do 165 stupnjeva. Aktivna ekstenzija je moguća do 0 stupnjeva, a pasivno do 5 stupnjeva. Opseg fleksije i ekstenzije je određen kutom između uzdužne osi natkoljenice prema uzdužnoj osi potkoljenice. Pri fleksiji u koljenu od 90 stupnjeva unutarnja rotacija iznosi 10 stupnjeva, a vanjska rotacija iznosi 40 stupnjeva. Uz anamnezu i klinički pregled detaljne informacije o integritetu sveza, tetiva, i meniska pomaže radiografsko ispitivanje, artroskopija, UZV i MR dijagnostika (21).



Slika 12. Mjerenje opsega natkoljenice. Preuzeto od Hans JK, Hawker AG. Fam's Musculoskeletal Examination and Joint Injection Techniques. (18)

## 5.7 NOŽNI ZGLOB I ZGLOBOVI STOPALA

### 5.7.1 PRIMIJENJENA ANATOMIJA

Stopalo predstavlja jedinstvenu funkcionalnu jedinicu čiju temeljnu zadaću kao organa oslonca i kretanja omogućuje 26 kostiju, povezanim čvrstim vezama te osiguranim dugim i kratkim potkoljениčnim mišićima (21).

Gornji gležanjski ili talokruralni zglob povezuje kosti potkoljenice i kosti stopala. Njegova temeljna zadaća je prenošenje težine tijela na zglobove i svodove stopala, a tvore ga distalni krajevi tibije i fibule i proksimalni dio talusa. Distalni krajevi tibije i fibule čine maleoli koji se povezuju sa trohlejom talusa. Zglobna čahura gležanjskog zgloba je elastične građe i postranično je pojačana čvrstim ligamentima. S medijalne strane zglobnu čahuru pojačava fibrozna sveza, lig. mediale (*deltoideum*) koja pruža čvrstoću zgloba pri hod, trčanju i

skakanju, dok se na lateralnoj strani nalaze tri ligamenta. Gležanjski zglob je zbog svoje funkcije kao nositelja opterećenja ograničen na kretnje palmarne i dorzalne fleksije (9).

Dorzalnu fleksiju omogućuju tri mišića prednje skupine potkoljeničnih mišića čije tetive prolaze s lateralne strane gležnja, dok plantarnu fleksiju izvode osam mišića lateralne i stražnje strane potkoljenice (21).

Tetive plantarnih fleksora i supinatora stopala se nalaze na medijalnoj strani ispod tibijalnog maleola, a na stražnjoj strani je Ahilova tetiva koja se veže na petnu kost te je često mjesto ozljeda i upala. S obzirom na ograničene kretnje u gležanjskom zglobu, tarzalni zglobovi pružaju dodatnu gibljivost stopalu. Ti zglobovi omogućuju inverziju i adukciju te everziju i abdukciju stopala. Metatarzofalangealni zglobovi kao i MKP zglobovi šake čine spoj glavice MTZ kostiju i baze proksimalnih članaka prstiju u kojima su mogući pokreti fleksije, ekstenzije i abdukcije. Proksimalni i distalni interfalangealni zglobovi omogućuju fleksiju i ekstenziju te tako djeluju kao elastične opruge koje odižu stopalo od tla (9).

Tri točke koštanog uporišta u stopalu su *tuber kalkaneus* i glavica prve i pete metatarzalne kosti koje zajedno sa mišićima, svezama i ostalim kostima tvore uzdužni i poprečni svod. Njihova uloga je prijenos opterećenja i prilagodba stopala na podlogu (21).

U hodu tjelesna težina se preko plantarne aponeuroze i kratkih stopalnih mišića prenosi na petu, zatim na lateralni dio stopala, pa na prednji dio stopala i na kraju na palac (9).

Za potpunu funkciju stopala nije važna samo pravilna građa kostiju već dobro razvijene sveze i mišići (21).

### 5.7.2 KLINIČKI PREGLED

Pregled stopala se izvodi bez obuće i čarapa u stojećem i sjedećem položaju. Uz pregled stopala važno je pregledati i obuću bolesnika jer nam može dati dodatne informacije o stanju samog stopala (21).

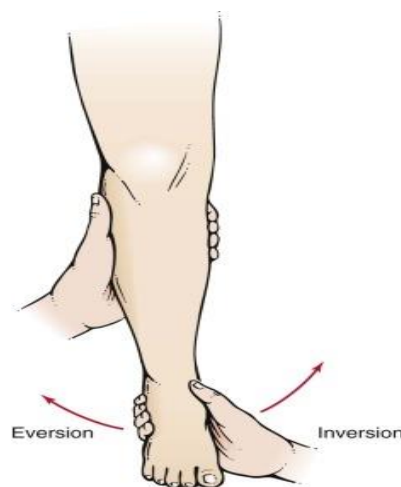
Glavni simptomi i znakovi kod afekcije zglobova stopala su bol, deformacije i oteklina. Bol u stopalu može bit znak reumatoidnog artritisa, statičke deformacije, burzitisa, kompresije živca ili metatarzalgije. Deformacije u ovom dijelu lokomotornog sustava su brojne i česte, a najčešće se razvijaju u metatarzofalangealnim zglobovima. Pri inspekciji u stojećem položaju treba utvrditi položaj stopala i prisutnost oteklina i mogućih promjena na koži. Oteklina u području stopala je znak edema, sinovitisa, tenosinovitisa, rupture tetive i aktivne faze reumatoidnog artritisa. Najčešće se razvija na prednjoj strani gležanjskog zgloba, u području medijalnog i lateralnog maleola te na stražnjoj strani u području Ahilove tetive. Palpacija se izvodi u

sjedećem ili ležećem položaju, a započinje na dorzalnoj strani s pomoću oba palca dok se ostali prsti šake postavljaju na plantarnu stranu (9).

Pretragom kože uočavamo toplinu i konzistenciju kože, a oteklinu utvrđenu inspekcijom lokaliziramo palpacijom i ispitujemo njezinu konzistenciju. Upaljene i zadebljane tetive i tetivne ovojnice se također tijekom palpacije ispituju (21).

Bol na palpaciju u područje pete upućuje na izražene koštane izdanke na mjestu hvatišta Ahilove tetive, na burzitis, prijelome ili ozljede ligamenata. Intertarzalni zglobovi se ispituju distalno od gornjega nožnog zgloba. Pregledom dorzalne strane intertarzalnih zglobova utvrđujemo bolnu osjetljivost, oteklinu i ostale znakove lokalne upale. Metatarzofalangealni zglobovi se palpiraju s dva prsta s dorzalne i plantarne strane od medijalno strane prema lateralno gdje utvrđujemo bol, subluksacije i luksacije. Luksacija ili subluksacija MTZ zglobova uzrokuje dislokaciju proksimalnih falangi prema dorzalno, a glavica MTZ kosti postaje izbočenija na plantarnoj strani. Bolna osjetljivost se može ispitati pojedinačnim pregledom ali i hvatom prednjeg dijela stopala i pritiskom svih MTZ glavica (9).

Kod ispitivanja funkcije stopala koljeno se mora flektirati do 90 stupnjeva (21). U gornjem nožnom zglobu raspon dorzalne fleksije iznosi 30 stupnjeva, a raspon plantarne fleksije 50 stupnjeva. Ostale kretnje stopala se izvode u donjem nožnom zglobu, pa tako opseg inverzije iznosi 35 stupnjeva, a everzije oko 15 stupnjeva (slika 13). U prvom MTZ dorzalna fleksija iznosi 80 stupnjeva, a plantarne fleksije 35 stupnjeva (9,21). U ostalim MTZ zglobovima dorzalna fleksija iznosi 40 stupnjeva. Za dorzalnu fleksiju u distalnim IP zglobovima vrijedi 30 stupnjeva, a za plantarnu fleksiju od 40 do 50 stupnjeva (9). U važne pretrage stopala uključene su i RTG snimke stopala u AP i LL projekciji (21).



Slika 13. Ispitivanje kretnji u subtarzalnom zglobu. Preuzeto od Swartz MH, Textbook of Physical Diagnosis. (23)

## **6. ZAKLJUČAK**

Reumatske bolesti spadaju u kategoriju kroničnih bolesti koje primarno zahvaćaju lokomotorni sustav s karakterističnim simptomima otekline i bolova u zglobovima, mišićima i tetivama. Zbog svojih patofizioloških procesa u zglobovima, njihova kasna dijagnoza može uzrokovati deformacije zglobova koje dovode do smanjenja radne i funkcionalne sposobnosti, a u najtežem slučaju do invaliditeta. Kako bi se sačuvala funkcija zgloba potrebna je rana dijagnoza i primjena odgovarajuće terapije. I u doba moderne dijagnostike klinički pregled lokomotornog sustava i anamneza zauzimaju važno mjesto u dijagnozi ovih bolesti. S obzirom na to da reumatske bolesti mogu zahvatiti bilo koji zglob važan je pregled cijelog lokomotornog sustava. Glavne metode koje liječnik mora provest pri pregledu su inspekcija, palpacija, aktivni i pasivni opsega pokreta, test mišićne snage i neurološki status. Na kraju je važno istaknuti da kvalitetna anamneza i klinički pregled lokomotornog sustava doprinose ranom dijagnosticiranju reumatskih bolesti i sprečavanju razvoja komplikacija koje utječu na kvalitetu života i radnu sposobnost.

## **ZAHVALE**

Zahvaljujem svom mentoru, doc. dr. sc. Porin Perić, dr. med na povjerenju, stručnom vodstvu i savjetima pri izradi ovog diplomskog rada.

Hvala mojim roditeljima Jadranki i Miji, bratu Toniju i prijateljici Marini na podršci i strpljenju.

## LITERATURA

1. Bykerk V, Crow M. Approach to the Patient with Rheumatic Disease. U: Goldman MD L, Schafer MD AI, urednici. Goldman-Cecil Medicine [Internet]. 25. izd. Saunders Elsevier; 2016. p. 1712–8. Dostupno na: <https://www.clinicalkey.com/#!/content/3-s2.0-B9781455750177002567> Datum: 1.6.2019
2. Ćurković B, Babić-Naglić Đ, Ivanišević G, Jelić M, Kovač I, Žerjavić Laktašić N i sur. Fizikalna i rehabilitacijska medicina. Ivanišević G, urednik. Zagreb: Medicinska naklada; 2004.
3. Ball J, Dains J, Flynn J, Solomon B, Stewart R. Musculoskeletal System. U: Seidel's guide to physical examination : an interprofessional approach [Internet]. 9. izd. Mosby; 2018. p. 523–66.  
Dostupno na : <http://linkinghub.elsevier.com/retrieve/pii/B978032304318250011X>  
Datum: 3.2.2019
4. Hansen T. J. Introduction to the Human Body. U: Hansen T. J, urednik. Netter's Clinical Anatomy [Internet]. 4. izd. Elsevier Inc.; 2019. p. 1–49. Dostupno na: <https://www.clinicalkey.com/#!/content/3-s2.0-B9780323531887000020>  
Datum: 31.5.2019
5. Moses K, Banks J, Nava P, Petersen D. Introduction to Anatomy. U: Atlas of Clinical Gross Anatomy [Internet]. 2. izd. Elsevier Saunders; 2013. p. 2–5. Dostupno na <https://www.clinicalkey.com/#!/content/3-s2.0-B9780323077798000013>  
Datum:31.5.2019
6. Guyton H, Hall E. Kontrakcija skeletnog mišića. U: Taradi Kukolja S, Andreis I, urednici MEDICINSKA FIZIOLOGIJA. 11. izd. Zagreb: Medicinska naklada; 2006. p. 72–83.
7. Standring S. Clinical Examination of the Hand. U: Rehabilitation of the Hand and Upper Extremity [Internet]. 6. izd. Mosby Elsevier; 2011. p. 81–122. Dostupno na: <https://www.clinicalkey.com/#!/content/3-s2.0-B9780702052309000054>  
Datum: 4.6.2019
8. Moyes C, Blessing K. Skin. U: Cross S, urednik. Underwood's Pathology [Internet]. 7. izd. Elsevier; 2019. p. 608–34.  
Dostupno na: <https://www.clinicalkey.com/#!/content/3-s2.0-B9780702072123000244>  
Datum: 1.6.2019



9. Jajić I, Jajić Z. Fizijatrijsko-reumatološka propedeutika. 2. izd. Zagreb: Medicinska naklada; 2004.
10. Woolf A. History and physical examination. U: Hochberg M, Gravallese E, Silman M, Smolen J, Weinblatt M, Weisman M, urednici. Rheumatology [Internet]. 10. izd. Elsevier; 2019. p. 241–56. Dostupno na: <https://www.clinicalkey.com/#!/content/3-s2.0-B9780702068652000324> Datum: 1.6.2019
11. Firestein G, Budd R, Gabriel S, McInnes I, O'Dell MD J. Kelley and Firestein's Textbook of Rheumatology [Internet]. 10. izd. Elsevier; 2017. Dostupno na: <https://www.clinicalkey.com/#!/content/3-s2.0-B978032331696500125X> Datum: 1.6.2019
12. Meehan R. History and Physical Examination. U: West S, urednik. Rheumatology Secrets [Internet]. 3. izd. Elsevier; 2015. p. 41–7. Dostupno na: <https://www.clinicalkey.com/#!/content/3-s2.0-B9780323037006000055> Datum: 31.5.2019
13. Jajić I. Klinička reumatologija. Grban K, urednik. Zagreb: Školska knjiga; 1981.
14. Čustović F. Anamneza. U: Krznarić-Vohalski G, urednik. Anamneza i fizikalni pregled. 5.iz. Zagreb: Školska knjiga; 2009. p. 11–30.
15. Pelechas E, Kaltsonoudis E, Voulgari P, Drosos A. Examination of the Musculoskeletal System. U: Illustrated Handbook of Rheumatic and Musculo-Skeletal Diseases [Internet]. Springer, Cham; 2019. p. 1–22. Dostupno na: [https://doi.org/10.1007/978-3-030-03664-5\\_1](https://doi.org/10.1007/978-3-030-03664-5_1) Datum: 4.3.2019
16. Braddom L, Buschbacher M, Chan L, Kowalske J, Laskowski R, Matthews J i sur. Principles of assessment and evaluation. U: PHYSICAL MEDICINE & REHABILITATION. 3. izd. Elsevier; 2007. p. 19–24.
17. Magee D. Orthopedic Physical Assessment [Internet]. 6. izd. Saunders Elsevier; 2014. Dostupno na: <https://www.clinicalkey.com/#!/content/3-s2.0-B9781455709779000304> Datum: 3.2.2019
18. Lawry G, Kreder H, Hawker G, Jerome D. Fam's Musculoskeletal Examination and Joint Injection [Internet]. 2. izd. Mosby Elsevier; 2010. Dostupno na: <https://www.clinicalkey.com/#!/content/3-s2.0-B9780323065047100168> Datum: 1.2.2019
19. Bagatin M, Virag M i sur. Bolesti temporomadibularnog zgloba. U: MAKSILOFACIJALNA KIRURGIJA. Zagreb: Školska knjiga; 1991. p. 209–11.

20. Jalšovec D. SUSTAVNA I TOPOGRAFSKA ANATOMIJA ČOVJEKA. Zagreb: Školska knjiga; 2005.
21. Pećina M i sur. ORTOPEDIJA. 3. izd. Zagreb: Naklada Ljevak; 2004.
22. Saravi M, Sherazi M. The Musculoskeletal System. U: Sherazi M, Dixon E, urednici. The Objective Structured Clinical Examination Review [Internet]. Springer, Cham; 2019. p. 271–322. Dostupno na: [https://doi.org/10.1007/978-3-319-95444-8\\_10](https://doi.org/10.1007/978-3-319-95444-8_10) Datum: 4.3.2019
23. Swartz M. The Musculoskeletal System. U: Textbook of Physical Diagnosis [Internet]. 7. izd. Saunders Elsevier; 2014. p. 533-582.e2. Dostupno na: <https://www.clinicalkey.com#!/content/3-s2.0-B9780323221481000177> Datum: 16.2019

## **ŽIVOTOPIS**

### **OSOBNI PODACI**

Ime i Prezime: Katarina Ivandić

Datum rođenja: 2.7.1993

Mjesto rođenja: Makarska

### **OBRAZOVANJE**

Osnovna škola Stjepana Ivičevića Makarska 2000-2008

Srednja škola fra Andrije Kačića Miošića Makarska 2008-2012

Sveučilište u Zagrebu, Medicinski fakultet 2012-2019

### **IZVANNASTAVNE AKTIVNOSTI**

2012-2015 član teniske sekcije Medicinskog fakulteta, Sveučilišta u Zagrebu

### **CERTIFIKATI I PRIZNANJA**

BLS/AED certifikat

### **STRANI JEZICI**

Aktivno služenje engleskim jezikom