

Cistična bolest bubrega

Brica, Silvio

Master's thesis / Diplomski rad

2019

Degree Grantor / Ustanova koja je dodijelila akademski / stručni stupanj: **University of Zagreb, School of Medicine / Sveučilište u Zagrebu, Medicinski fakultet**

Permanent link / Trajna poveznica: <https://um.nsk.hr/um:nbn:hr:105:651778>

Rights / Prava: [In copyright](#)/[Zaštićeno autorskim pravom.](#)

Download date / Datum preuzimanja: **2024-07-25**



Repository / Repozitorij:

[Dr Med - University of Zagreb School of Medicine Digital Repository](#)



**SVEUČILIŠTE U ZAGREBU
MEDICINSKI FAKULTET**

Silvio Brica

Cistična bolest bubrega

DIPLOMSKI RAD



Zagreb, 2019.

**SVEUČILIŠTE U ZAGREBU
MEDICINSKI FAKULTET**

Silvio Brica

Cistična bolest bubrega

DIPLOMSKI RAD

Zagreb, 2019.

Ovaj diplomski rad izrađen je u Zavodu za nefrologiju, arterijsku hipertenziju, dijalizu i transplantaciju Kliničkog bolničkog centra Zagreb i Medicinskog fakulteta Sveučilišta u Zagrebu i predan je na ocjenu u akademskoj godini 2018/2019.

Mentor rada: doc.dr.sc. Živka Dika

Popis kratica

ACE (eng. Angiotensin-converting enzyme) - Angiotenzin-konvertirajući enzim

ADPBB (eng. Autosomal dominant polycystic kidney disease) - Autosomno dominantna policistična bubrežna bolest

ADPLD (eng. Autosomal dominant polycystic Liver Disease) - Autosomno dominantna policistična bolest jetre

ADTBB (eng. Autosomal Dominant Tubulo-Interstitial Kidney Disease) - Autosomno dominantna tubulointersticijska bolest bubrega

ARB (eng. angiotensin receptor blocker) - Blokatori angiotenzinskih receptora

ARPBB (eng. Autosomal recessive polycystic kidney disease) - Autosomno recesivna policistična bubrežna bolest

CHF (eng. Congenital hepatic fibrosis) - Kongenitalna jetrena fibroza

CT (eng. Computed Tomography) - Kompjuterizirana tomografija

EGF (eng. Epidermal growth factor) - Epidermalni čimbenik rasta

FPC (eng. The fibrocystin/polyductin protein complex) - Kompleks proteina fibrocistin/poliduktin

IKA (eng. intracranial aneurysm) - Intrakranijska aneurizma

KBB (eng. Chronic kidney disease) - Kronična bubrežna bolest

MKD (eng. Mucin 1 kidney disease) – Mucin 1 vezana bubrežna bolest

MR (eng. Magnetic Resonance) - Magnetna rezonancija

NPHP (eng. Nephronophthisis) - Nefronoftiza

PBB (eng. Polycystic kidney disease) - Policistična bolest bubrega

PET (eng. positron emission tomography) - Pozitronska emisijska tomografija

PKHD1 (eng. The polycystic kidney and hepatic disease 1 gene) - Gen 1 policističnih bubrega i jetre

RAAS (eng. Renin-angiotensin-aldosterone system) - Sustav renin-angiotenzin-aldosteron

RCC (eng. Renal cell carcinoma) - Karcinom bubrežnih stanica

SAH (eng. subarachnoid hemorrhage) - Subarahnoidalno krvarenje

TAE (eng. Transarterial embolization) - Transarterijska embolizacija

UKD (eng. Uromodulin kidney disease) – Uromodulin vezana bubrežna bolest

VEGF (eng. Vascular endothelial growth factor) - Vaskularni endotelni čimbenik rasta

ZSBB (eng. End-stage renal disease, ESRD) - Završni stadij bubrežne bolesti

Sadržaj

SAŽETAK

SUMMARY

1. UVOD.....	1
2. JEDNOSTAVNE I SLOŽENE CISTE.....	3
3. EPIDEMIOLOGIJA	5
4. ETIOPATOGENEZA	7
4.1. Jednostavne i stečene ciste	7
4.2. Autosomno dominantna policistična bubrežna bolest (ADPBB).....	7
4.3. Autosomno recesivna policistična bubrežna bolest (ARPBB).....	8
4.4. Autosomno dominantna tubulointersticijska bolest bubrega (ADTBB)	9
4.5. Nefronoftiza (NPHP).....	9
5. KLINIČKA SLIKA	10
5.1. Jednostavne i stečene ciste	10
5.2. Autosomno dominantna policistična bubrežna bolest (ADPBB).....	10
5.3. Autosomno recesivna policistična bubrežna bolest (ARPBB).....	13
5.4. Autosomno dominantna tubulointersticijska bolest bubrega (ADTBB)	14
5.5. Nefronoftiza (NPHP).....	14
6. DIJAGNOSTIKA	15
7. LIJEČENJE.....	22
8. ZAKLJUČAK	26
9. ZAHVALE.....	27
10. LITERATURA.....	28
11. ŽIVOTOPIS	38

SAŽETAK

Naslov: Cistična bolest bubrega

Autor: Silvio Brica

Cistična bolest bubrega je heterogena skupina bolesti koju karakterizira rast i razvoj cista u bubrezima. Ciste mogu utjecati na funkciju bubrega i rezultirati njegovim zatajenjem te nadomještanjem bubrežne funkcije dijalizom ili transplantacijom bubrega. Ciste se dijele na jednostavne ili složene, a cistične bolesti bubrega na prirođene ili stečene. Od prirođenih cističnih bolesti najčešća je autosomno dominantna policistična bolest bubrega, dok su ostale bolesti rjeđe. Stečene cistične bolesti bubrega povezane su sa starenjem, hormonskim promjenama, primjenom lijekova, kroničnim bubrežnim bolestima i dijalizom. Jednostavne ciste čest su nalaz u zdravim i normalnim bubrezima, a njihova pojava raste s dobi. Za razliku od jednostavnih cista koje su dobroćudne i obično asimptomatske, složene ciste povezane su zloćudnim neoplazmama te je potrebno njihovo praćenje i/ili kirurško liječenje. Kliničke manifestacije cistične bolesti bubrega mogu biti asimptomatske, ali i po život opasne. Dije se na bubrežne i izvanbubrežne manifestacije. Bubrežne su akutna i kronična bol, arterijska hipertenzija, nefrolitijaza, hematurija, infekcije mokraćnog sustava i kronična bubrežna bolest stadija 1-5. Kod autosomno dominantne policistične bolesti bubreg ciste se mogu razviti u jetri, gušterači i drugim organima pa će time i izvanbubrežne manifestacije ovisiti o tome koji je organ zahvaćen cistama i utječu li one na funkciju organa. Osim toga, ovom bolesti može biti zahvaćen i srčanožilni sustav, a najčešća je i po život potencijalno opasna manifestacija intrakranijalna aneurizma. Dijagnostika bubrežnih cista temelji se na slikovnim metodama: ultrazvuku, kompjuteriziranoj tomografiji ili magnetskoj rezonanciji. Liječenje je nespecifično i uključuje nefarmakološke i farmakološke mjere: izbjegavanje potencijalnih rizičnih čimbenika progresije bubrežne bolesti, kontrolu arterijskog tlaka, liječenje boli i infekcija, praćenje i liječenje izvanbubrežnih manifestacija bolesti. Dijaliza i transplantacija bubrega jedine su terapijske mogućnosti u završnom stadiju kronične bubrežne bolesti.

Ključne riječi: ciste, bubrezi, kronična bubrežna bolest, bubrežno nadomjesno liječenje

SUMMARY

Title: Cystic kidney disease

Author: Silvio Brica

Cystic kidney disease is a heterogeneous group of diseases characterised by the growth and development of kidney cysts. Cysts may affect renal function and result in its failure, thereby prompting replacement of kidney function by dialysis or kidney transplantation. Cysts are categorized as simple or complex, and cystic kidney diseases as congenital or acquired. Autosomal dominant polycystic kidney disease is the most common congenital cystic kidney disease, while other diseases are less frequent. Acquired cystic renal diseases are associated with aging, hormonal changes, drug use, chronic kidney disease and dialysis. Simple cysts are commonly found in healthy and normal kidneys, and the occurrence increases with age. Unlike simple cysts, which are benign and usually asymptomatic, complex cysts are associated with malignant neoplasms and require monitoring and/or surgical treatment. Clinical manifestations of cystic kidney disease can be asymptomatic, but also life threatening. Manifestations are divided into renal and extrarenal manifestations. Renal manifestations include acute and chronic pain, hypertension, nephrolithiasis, hematuria, urinary tract infections and chronic kidney disease stages 1-5. In autosomal dominant polycystic disease cysts may occur in the liver, pancreas and other organs, so the extrarenal manifestations will depend on which organ is affected by cysts and their effects on organs function. In addition, cardiovascular system can be affected by this disease, and the most common life-threatening manifestation is intracranial aneurysm. Diagnosis of renal cysts is based on imaging methods: ultrasonography, computerized tomography, or magnetic resonance imaging. The treatment is nonspecific and includes nonpharmacological and pharmacological measures: avoiding potential risk factors for progression of kidney disease, blood pressure control, pain and infection treatment, monitoring and treatment of extrarenal manifestations. Dialysis and kidney transplantation are the only therapeutic options in the terminal phase of chronic kidney disease.

Key words: cysts, kidneys, chronic kidney disease, renal replacement therapy

1. UVOD

Cista je šupljina u tkivu ispunjena tekućinom čija je vezivna stijenka obložena epitelom što je razlikuje od pseudociste čija stijenka nema epitela. Bubrežne ciste dijele na jednostavne i složene. Jednostavne su dobroćudne i obično asimptomatske te su često slučajan nalaz u starijih osoba zbog sve češće upotrebe slikovnih dijagnostičkih metoda poput ultrazvuka, CT-a ili MR-a. Složene ciste mogu biti i zloćudne pa je potrebno njihovo praćenje te u određenim slučajevima i kirurško liječenje. Prema smještaju ciste u bubregu se dijele u parenhimske ciste i ciste bubrežnog sinusa (peripijelične ciste). Parenhimska cista koja se izbočuju u bubrežni sinus naziva se još i parapijelična cista. Parapijelična cista je obično jedna ili ih je nekoliko te mogu uzrokovati dilataciju kanalnog sustava, hidronefrozu, pritiskom na pijelokalicielni sustav. Za razliku od njih, peripijelične ciste nastaju iz limfnih žila bubrežnog hilusa, obično su obostrane i ne rastu, te rijetko uzrokuju promjenu bubrežne funkcije pritiskom na okolne strukture u bubrežnom sinusu. Često ih je teško razlikovati od hidronefroze slikovnim metodama bez primjene kontrasta (1).

Cistična bolest bubrega je heterogena skupina bolesti s bubrežnim cistama. Osim na temelju morfologije, cistične bolesti bubrega se prema nastanku dijele na stečene i prirodne bolesti (Tablica 1). Multicistična bolest bubrega i jednostavne bubrežne ciste ubrajaju se u stečene cistične bolesti bubrega. Prirodne cistične bolesti bubrega su autosomno dominantna policistična bolest bubrega, autosomno recesivna policistična bolest bubrega, nefronoftiza, medularna cistična bolest bubrega. Bubrežne ciste pojavljuju se i u sklopu sistemskih bolesti poput tuberozne skleroza i Von Hippel Lindauova sindroma (2).

Stečene ciste povezane su sa starenjem, hormonskim promjenama i primjenom lijekova. Pacijenti s kroničnom bubrežnom bolesti koji su dugo vremena na hemodijalizi ili peritonejskoj dijalizi razvijaju multiple i obostrane bubrežne ciste (3).

Od prirodnih cističnih bolesti u odrasloj dobi najčešća je autosomno dominantna policistična bubrežna bolest, dok su ostale vrlo rijetke (4). Manifestacije cistične bolesti bubrega su različite. Mogu biti asimptomatske, ali i po život opasne.

Tablica 1. Podjela cističnih bolesti bubrega prema nastanku (2)

Stečene cistične bolesti bubrega	Prirođene cistične bolesti bubrega
<p>Jednostavne bubrežne ciste</p> <p>Multicistična bolest bubrega</p>	<p>Autosomno dominantna policistična bubrežna bolest (1:400-1000)*</p> <p>Autosomno recesivna policistična bubrežna bolest (1:20 000)*</p> <p>Nefronoftiza (1:100 000)*</p> <p>Medularna cistična bolest bubrega (1-9:100 000)*</p> <p>Von Hippel Lindauov sindrom (1:50 000)*</p> <p>Tuberozna skleroza (1:10 000)*</p>

*incidencija

2. JEDNOSTAVNE I SLOŽENE CISTE

Jednostavne ciste vrlo često se nalaze u zdravim bubrezima, a njihova pojava raste s dobi. Dijagnosticiraju se obično u osoba starijih od 50 godina i češće u muškaraca nego žena (1). Dobroćudne su i asimptomatske promjene i uglavnom ne zahtijevaju daljnje praćenje i liječenje (5). Jednostavne ciste mogu biti solitarne, multiple i obostrane (6). Ovalnog su ili okruglog oblika, veličina ima varira, promjer ciste može biti manji od 1 cm, ali i veći od 10 cm. Stijenka im je obložena slojem epitela, a sadržaj je obično tekućina slična plazmi. Osnovni klinički problem je njihovo razlikovanje od složenih cisti koje mogu biti i zloćudne. Porast novootkrivenih cisti može se objasniti sve češćom primjenom slikovnih dijagnostičkih metoda poput ultrazvuka, CT-a ili MR-a (1). Osnovni ultrazvučni kriteriji za razlikovanje jednostavnih od složenih cista ili solidnih tvorbi su sljedeći: okrugla ili ovalna promjena jasno ograničena glatkom stijenkom od ostalih struktura, anehogena s fenomenom stražnjeg pojačanja odnosno dobrom transmisijom zvučnih valova kroz cistu. Ako su sva tri kriterija zadovoljena, daljnje praćenje nije potrebno jer je vjerojatnost da se radi o složenoj cisti vrlo malena (5,7). Daljnja dijagnostika potrebna je ako je ultrazvučni nalaz nejasan, u slučaju prisutnosti kalcifikacija ili septi (pregrada) unutar ciste ili u slučaju prisutnosti multiplih cista, odnosno kada nisu zadovoljeni kriteriji za postavljanje dijagnoze jednostavne ciste. Tada se ciste klasificiraju prema nalazu CT-a prema Bosniak kriterijima (8). Na temelju morfoloških karakteristika cistične bubrežne tvorbe dijele se u pet kategorija (Tablica 2). Kategorija 1 su dobroćudne, jednostavne ciste (0-20 HU), tankih zidova, bez septi i kalcifikata. Kategorija 2 dobroćudne su ciste s tankim septama (manje od 1 mm) i sitnim kalcifikatima. Manje su od 3 cm u promjeru. Daljnja evaluacija cista prve i druge kategorije nije potrebna. U kategorija 2F ubrajaju se minimalno komplicirane ciste, koje se ne uklapaju u potpunosti u drugu kategoriju. Dobro su ograničene, ali uz prisutnost brojnih tankih septi ili blago zadebljanog zida ili septi i kalcifikacija zida ili septi, promjer ciste veći je od 3 mm. Ciste 2F kategorije ne nakupljaju kontrast. Ove je ciste potrebno pratiti budući da je rizik malignosti 5 do 10%. Kategorija 3 su cistične mase sa zadebljanom, nepravilnom ili glatkom stijenkom ili septama. Rizik za malignost je visok, 40 do 60%, stoga se preporučuje kirurško liječenje. U pacijenta koji nisu kandidati za kirurško liječenje preporuča se praćenje cističnih masa svakih 6 mjeseci CT-om ili MR-om. Cistične mase 4. kategorije imaju jednake karakteristike kao i lezije 3. kategorije, ali sadrže komponente mekog tkiva koje nakupljaju kontrast. Rizik za malignost je 85 do 100%,

stoga je kirurško liječenje obavezno. Nakupljanje kontrasta unutar ciste glavna je karakteristika koja razlikuje 1. i 2. kategoriju od 3. i 4., odnosno jednostavne ciste od složenih (8).

Tablica 2. Bosniak klasifikacija cističnih bubrežnih promjena prema kontrastnom CT-u (9).

Kategorija 1 (rizik malignosti manji od 1 %, praćenje nije potrebno)	Kategorija 2 (rizik malignosti manji od 3% , praćenje nije potrebno)	Kategorija 2F (rizik malignosti 5 – 10 %, praćenje se preporučuje)	Kategorija 3 (rizik malignosti 40 – 60 %, preporučuje se operativni zahvat)	Kategorija 4 (rizik malignosti veći od 80 %, preporučuje se operativni zahvat)
Nekomplicirana, jednostavna benigna cista - dobro ograničena masa okruglog ili ovalnog oblika, tankih i glatkih zidova - homogenog sadržaj (0-20 HU), jasno ograničena prema bubrežnom parenhimu, bez kalcifikata i postkontrastne imbibicije	Cistična lezija s ponešto promijenjenim slikovnim karakteristikama - poput vlasi tanke septe, tanje od 1 mm - sitni kalcifikati unutar zida ili septi - hiperdenzna cista promjera manjeg od 3 cm kojoj je barem četvrtina opsega izdvojena od bubrežnog parenhima, bez postkontrastne imbibicije	Cistična lezija s više promijenjenih slikovnih karakteristika - više tankih ili blago zadebljanih septi ili blago zadebljanje zida ciste - kalcifikati koji mogu biti i krupniji, nodularni - hiperdenzna intrarenalna cista promjera većeg od 3 cm - bez kontrastne imbibicije	Značajno komplicirana cista - opsežnije linearno ili nodularno zadebljanje zida ili septi koji se postkontrastno imbibira	Solidno-cistična lezija - veće cistične komponente - nepravilni nodularno zadebljali rubovi - solidni dijelovi koji se postkontrastno imbibiraju, izdvojeni od zida ili sept

3. EPIDEMIOLOGIJA

Jednostavne bubrežne ciste obično se dijagnosticiraju u osoba starijih od 50 godina i češće su u muškaraca. Ravine i suradnici u istraživanju u kojem su ultrazvučno pregledali 729 pacijenata navode da je u dobi od 50. do 69. godine 15 % muškaraca i 7% žena imalo barem jednu bubrežnu cistu. U skupini osoba starijih od 70 godina 32% muškaraca i 15% žena imalo je barem jednu bubrežnu cistu. Također su naveli da su obostrane bubrežne ciste rijetke i neuobičajene u skupini mlađoj od 50 godina (10). Incidencija stečenih bubrežnih cisti raste progresivno s duljinom trajanja dijalize kod pacijenata s kroničnom bubrežnom bolesti, a muškarci i Afroamerikanci su pod većim rizikom za razvoj istih. U istraživanju u kojem je bilo uključeno 130 pacijenata s uznapredovalom bubrežnom bolešću ili ZSKBB-om, 30 do 50% pacijenata je imalo 1 do 3 bubrežne ciste (3,11). Nakon 10 i više godina primjene dijalize kao metode nadomještanja bubrežne funkcije, 50 do 80% pacijenata je imalo multiple i obostrane bubrežne ciste (12,13). Duljina trajanja kronične bubrežne bolesti važan je rizični čimbenik za razvoj bubrežnih cista. Etiologija osnovne bubrežne bolesti se ne povezuje s razvojem stečenih bubrežnih cista (3).

ADPBB je najčešća nasljedna bubrežna bolest. Incidencija je od 1 na 400 do 1 na 1000 živorođene djece. Procjenjuje se da od ove bolesti boluje oko 13 milijuna ljudi u svijetu, a u Europi i SAD-u je 4 do 5 % oboljelih u završnom stadiju kronične bubrežne bolesti (ZSKBB). Podjednako zahvaća muškarce i žene. Ne postoji rasna ni etnička razlika u učestalosti ove bolesti (14).

ARPBB pojavljuje se s incidencijom 1 na 20 000 živorođene djece i obično se dijagnosticira u trudnoći in utero ili pri rođenju djeteta. Ne postoji spolna, rasna ni etnička razlika u učestalosti ove bolesti (15).

Medularna cistična bolest bubrega ili ADTBB rijetka je bolest koja se nasljeđuje autosomno dominantno. Bolest se javlja u odrasloj dobi, od 30 do 60 godine života. Prevalencija bolesti je 1-9 na 100 000 stanovnika, a opisano je manje od 60 obitelji oboljele od ove bolesti u Europi (16).

Nefronoftiza je također rijetka bolest, nasljeđuje se autosomno recesivno. Podjednako zahvaća muški i ženski spol. Opisane su tri klinička oblika bolesti s obzirom na prosječnu dob pojave ZSKBB-a: infantilni oblik (u 1.godini života), juvenilni oblik (u 13.godini života) i

adultni oblik (u 19.godini života). Najčešći oblici su juvenilni i adultni (17). Prevalencija se procjenjuje na 1:100 000 stanovnika (18).

Von Hippel Lindauov sindrom i tuberozna skleroza nasljeđuju se autosomno dominantno. Prevalencija Von Hippel Lindauova sindroma je 1:53 000 stanovnika, muškarci i žene su podjednako zahvaćeni. Incidencija iznosi 1:36 000 živorođene djece godišnje (19). Prevalencija tuberozne skleroze u Europi procjenjuje se na 1:25 000 do 1:113 000 stanovnika (20).

Završni stadij kronične bubrežne bolesti u ADPBB pacijenata najčešće nastupa do 60. godine života u otprilike 50% pacijenata (21,22). Međutim, progresija bolesti vrlo je varijabilna među obiteljima i među članovima obitelji. Rani početak kronične bubrežne bolesti povezan je s ranijim postavljanjem dijagnoze u mlađoj životnoj dobi, i modificirajućim čimbenicima poput arterijske hipertenzije i bubrežnih infekcija. Veličina bubrega, epizode hematurije i proteinurije i višestruke trudnoće također su čimbenici povezani s ranijim početkom kronične bubrežne bolesti u pacijenata s ADPBB-om (23). U praćenje progresije ADPBB-a uključeni su ukupni bubrežni volumen, bubrežni protok krvi, glomerularna hiperfiltracija, mokraćna kiselina i molekularni biljezi mokraće (24,25). Budući da su rast cista i povećanje bubrega glavne karakteristike ADPBB-a, ukupni bubrežni volumen (Total Kidney Volume, TKV) smatra se jednim od bitnijih prognostičkih biljega (26). Pri TKV-u od 600 ml može se predvidjeti progresija u 3. stadij KBB-a unutar 8 godina (27).

Probir asimptomatskih pojedinaca s ADPBB-om s pozitivnom obiteljskom anamnezom provodi se ultrazvukom abdomena, a u slučaju nejasnih rezultata radi se gensko testiranje. Probir nije obavezan i ovisi o volji pojedinca pod rizikom. Ne preporučuje se mlađima od 18 godina, ali je obavezno praćenje kako bi se uočili prvi znakovi bolesti koji zahtijevaju liječenje (28). U 25 % slučajeva je negativna obiteljska anamneza. Tada se radi ili o de novo mutaciji ili o naslijeđenom obliku, ali sa slabijom kliničkom prezentacijom bolesti u ostalih članova obitelji (29).

4. ETIOPATOGENEZA

4.1. Jednostavne i stečene ciste

Uzrok nastanka jednostavnih cista nije jasan, ali starija životna dob i muški spol smatraju se rizičnim čimbenicima. Prisutnost jednostavnih cista povećava se nakon 40. godine života. Solitarne ciste obično su asimptomatske i otkrivaju se slučajno, a multiple ciste se pojavljuju češće kod pacijenata s KBB-om i na dijalizi. Smatra se da je početna točka formiranja cista proširenje distalnog tubula nefrona. Slabljenje bazalne membrane s godinama te urinarna opstrukcija rezultiraju formiranjem jednostavnih cista (30).

4.2. Autosomno dominantna policistična bubrežna bolest (ADPBB)

Postoje 2 gena uključena u patogenezu ADPBB-a: PKD1 i PKD2. PKD1 gen smješten je na kratkom kraku 16. kromosoma i stvara policistin 1, transmembranski protein s dugim N-terminalnim izvanstaničnim završetkom. Policistin 1 ima funkciju mehanosenzora. PKD2 gen smješten je na dugom kraku 4. kromosoma i stvara glikoprotein policistin 2 koji ima funkciju u transportu kalcija (31). Mutacije PKD1 gena javljaju se u 85% slučajeva ADPBB-a i povezane su s težom kliničkom slikom, ranijom pojavom simptoma i ranijim početkom ZSKBB-a. Mutacije PKD2 gena javljaju se u 15% slučajeva (32–34). Težina kliničke slike ovisi o ekspresiji gena. Smatra se da su potpuna penetracija homozigotnih mutacija PKD1 ili PKD2 gena letalne u embrionalnom razdoblju (35). Iako je nepotpuna penetracija homozigotnih PKD1 i PKD2 alela povezana s težom kliničkom slikom, heterogena naslijeđenost istih alela povezana je s blažim oblikom bolesti (33,35). Visoki stupanj varijabilnosti fenotipova očituje se različitom dobi u kojoj dolazi do ZSKBB-a, prisutnosti pridruženih jetrenih i drugih izvanbubrežnih manifestacija, a može se dijelom objasniti genskom i aleličnom heterogenosti kao i utjecajem okolišnih čimbenika (33,36).

Policistin 1 i Policistin 2 nalaze se u bubrežnom tubularnom epitelu, žučnim kanalićima i gušteračnim vodovima, mjestima gdje se stvaraju ciste u ADPBB-u. Policistin 1 i 2 kao integralni membranski proteini imaju ulogu u funkciji primarnih cilija, organela koje se nalaze na površini većine stanica i djeluju kao senzori koji olakšavaju interakcije između stanica i okoline (29,37). Brojna istraživanja povezuju poremećenu funkciju primarnih apikalnih cilija s razvojem cista te je zbog toga uveden pojam „ciliopatije“ kao podskupine bolesti u koje se

ubrajaju ADPBB, ARPBB, nefronoftiza, Bardet Biedelov sindrom i Meckelov sindrom (38–40). Iako je mehanizam nastanka cisti nejasan, smatra se da nastaju kao rezultat abnormalne sekrecije tekućine, proliferacije i apoptoze stanica. Ciste se formiraju kao proširenja u distalnim tubulima koja se potom šire gubeći kontakt s funkcionalnim nefronom. Oblikuju se šupljine različitih veličina ispunjene tekućinom (29).

4.3. Autosomno recesivna policistična bubrežna bolest (ARPBB)

ARPBB nastaje mutacijom PKHD1 gena koji kodira FPC kompleks proteina. PKHD1 je vrlo veliki gen (41). Mutacije su raspršene po cijelom genu bez jasnog grupiranja kao mutacijska žarišta, a svaka obitelj ima karakteristične tzv. privatne tj. vlastite mutacije (42–44). Gotovo svi bolesnici su složeni heterozigoti, odnosno svaki alel nosi drugačiju mutaciju (45,46). Opisane su pogrešne, besmislene, pomak okvira čitanja i strukturne mutacije (47). Pacijenti s najmanje jednom pogrešnom mutacijom imaju velike šanse za preživljavanje neonatalnog razdoblja (48,49). Pacijenti sa strukturnim mutacijama na oba alela uglavnom se prezentiraju težim fenotipom, s visokom stopom perinatalne i neonatalne smrtnosti (45,46). ARPBB iako rijetka bolest, značajan je uzrok pobola i smrti u novorođenačkoj, dojenačkoj i mlađoj životnoj dobi. Povijesno se naziva juvenilnim oblikom policistične bubrežne bolesti (15). Opisuje se kao hepatorenalna fibrocistička bolest, karakterizirana neopstruktivnom cističnom distenzijom sabirnih bubrežnih kanalića i različitim stupnjevima kongenitalne jetrene fibroze (CHF) koja se javlja kao posljedica malformacije bilijarne duktalne ploče, odnosno izostanka oblikovanja embrionalnih žučnih kanalića oko ogranka portalne vene. Progresija bilijarne bolesti dovodi do periportalne fibroze, a može progredirati do cističnih proširenja intrhepatičnih žučnih vodova, Carolijeve bolesti (50,51). Iako se bolest karakteristično očituje u neonatalnoj dobi, postoji značajna varijabilnost u dobi i prezentaciji početnih kliničkih simptoma kao i stupnju bubrežnih i jetrenih abnormalnosti (52–54). Razlika u stupnju zahvaćenosti pojedinih organa nije u potpunosti objašnjena, ali se smatra da važnu ulogu u fenotipskoj raznolikosti imaju drugi geni koji modificiraju bolest, kombinacija dviju različitih roditeljskih mutacija, epigenetski čimbenici, hormonsko djelovanje i utjecaj okoliša (45,55).

4.4. Autosomno dominantna tubulointersticijska bolest bubrega (ADTBB)

ADTBB karakterizira autosomno dominantno nasljeđivanje, spora progresija i varijabilnost u pojavi završnog stadija kronične bubrežne bolesti, u rasponu od 20. do 70. godine života. Medularne ciste vidljive ultrazvučno nisu prisutne u svim slučajevima (56). Ova rijetka nasljedna bolest može nastati kao posljedica mutacije jednog od tri gena. Prva varijanta nastaje kao posljedica mutacije UMOD gena koji kodira uromodulin (Tamm-Horsfallov protein), mukoprotein koji nastaje u debelom segmentu uzlaznog kraka Henleove petlje. Ova varijanta bolesti je i najčešća (57). Uloga uromodulina je održavanje vodonepropusnosti uzlaznog kraka Henleove petlje i olakšavanje intracelularnog transporta natrijevog ROMK kanala i Na-K-2Cl transportera (58,59). Mutirani uromodulin zaostaje u endoplazmatskom retikulumu i nakuplja se u stanicama uzlaznog kraka Henleove petlje što dovodi do oštećenja i smrti samih stanica te otežavane sinteze i sekrecije normalnog uromodulina. Posljedice smanjenje proizvodnje uromodulina su hiperuricemija i kronična bubrežna bolest (60,61). Druga, najrjeđa varijanta bolesti nastaje kao posljedica mutacija REN gena koji kodira renin (62–64). Mutacije otežavaju translokaciju preprorenina u endoplazmatski retikulum stanica koja izlučuju renin (jukstaglomerularne stanice). Posljedično dolazi do unutarstaničnog nakupljanja abnormalnog renina i oštećenja jukstaglomerularnih stanica. Razina renina u krvi je vrlo niska, ali u slučaju stresa može doseći granicu normalne vrijednosti (62,63). Posljedično dolazi do razvoja kronične bubrežne bolesti, nižih vrijednosti arterijskog tlaka, anemije u dječjoj dobi, hiperkalijemije i hiperuricemije. Treća varijanta bolesti nastaje kao posljedica mutacije MUC1 gena koji kodira protein mucin 1 koji je smješten u stanicama Henleove petlje, distalnog tubula i sabirnog kanalića. Patogeneza nije sasvim jasna, a bolest je progredirajućeg tijeka (16).

4.5. Nefronoftiza (NPHP)

Nefronoftiza je autosomno recesivna cistična bolest bubrega. Nastaje zbog mutacija nekoliko gena koji kodiraju proteine uključene u funkciju primarnih cilija, bazalnih tijela i centrosoma (65). Najčešća je mutacija NPHP1 gena koja se pojavljuje u otprilike 20% slučajeva (17). Mutacija uzrokuje disfunkciju cilijarnih mehanosenzora. Posljedično se razvija cistična bolest bubrega, retinalna degeneracija, cerebelarna ataksija i oštećenje jetre (66).

5. KLINIČKA SLIKA

Kliničke manifestacije cističnih bolesti su različite, od asimptomatskih do po život opasnih stanja. Dijele se na bubrežne i izvanbubrežne manifestacije.

5.1. Jednostavne i stečene ciste

Jednostavne ciste uglavnom ne uzrokuju simptome i ne djeluju na bubrežnu funkciju, iako neka istraživanja navode blago smanjenje bubrežne funkcije kod mlađih pacijenata (67,68). Rijetke komplikacije povezane s jednostavnim cistama su ruptura, hematurija, lumbalna bol, abdominalna masa, infekcija i hipertenzija (1). Ruptura koja nastaje spontano ili traumom uzrokuje bol i hematuriju. Infekcija ciste može se komplicirati razvojem bubrežnog apscesa. Rastom ciste dolazi do kompresije okolnog bubrežnog parenhima što uzrokuje angiotenzin-ovisnu hipertenziju (1,69). Iako postoje neke poveznice između jednostavnih cista i arterijske hipertenzije, smatra se da je hipertenzija posljedica čimbenika neovisnih o cistama, poput primarne hipertenzije (70). Stečene ciste kod pacijenata na dijalizi duži niz godina su u većini slučajeva asimptomatske, a moguće komplikacije su krvarenje i karcinom bubrežnih stanica (RCC). RCC se uglavnom razvija nakon 8 do 10 godina dijalize (71).

5.2. Autosomno dominantna policistična bubrežna bolest (ADPBB)

U ADPBB-u bubrežne ciste su obostrane, ali moguće su i ciste jetre, gušterače, štitnjače i sjemenskih mjehurića. Ostale izvanbubrežne manifestacije ADPBB-a su intrakranijalne aneurizme, srčane valvularne greške, divertikuloza kolona i hernije trbušnog zida (72). Bubrežne manifestacije su hipertenzija koja se javlja u 60 do 100% slučajeva, hematurija u oko 50%, infekcija cista u 30 do 50%, nefrolitijaza u 20 do 25% slučajeva i razvoj 5. stadija KBB do 60. godine života (73). (Tablica 3)

Uobičajeni simptomi su jednostrana ili obostrana lumbalna bol, abdominalna distenzija i rani osjećaj sitosti zbog kompresije okolnih gastrointestinalnih organa uvećanim bubrežima (74).

Nefrolitijaza se javlja dva puta češće nego u općoj populaciji. U otprilike 50% slučajeva se radi o uratnim kamencima ili kamencima kalcijeva oksalata. Predisponirajući čimbenici su

hipocitraturija, hiperoksalurija, hiperkalciurija, staza urina zbog cisti, niski pH urina te smanjeno izlučivanje amonijaka. U terapiji je važna primjena K-citrata radi alkalizacije mokraće (alkalizacija moguća i primjenom natrijeva citrata, sode bikarbone), alopurinola/febuksostata u liječenju hiperuricemije. Litotripsija se smatra sigurnom metodom liječenja (74).

Krvarenje u ciste se javlja u otprilike 60% slučajeva, a klinički se očituje makrohemorijom ili mikrohematurijom ako cista komunicira s kanalnim sustavom. Sporadične epizode hematurije mogu nastati nakon traume, dok su rekurentne epizode karakteristične za bolesnike s vrlo velikim bubrežima s bržom progresijom u završno bubrežno zatajenje. Konzervativni pristup je mirovanje, analgetici i intravenska hidracija, a u slučaju masivnih krvarenja primjenjuje se transfuzija, embolizacija ili nefrektomija (72).

Infekcija cista očituje se kao lumbalna bol i febrilitet, češće se javlja kod žena. Istraživanja navode incidenciju od 0.01 epizoda infekcije po bolesniku na godinu. Urinokultura je pozitivna u otprilike 39% slučajeva, a hemokultura u otprilike 24% slučajeva. Dijagnostički je vrlo teško odrediti lokalizaciju inficirane ciste. Najbolji dijagnostički izbor su scintigrafija obilježenim leukocitima ili galijem, CT i MR s kontrastom i PET-CT. Fluorokinoloni i kloramfenikol najbolji su izbor antibiotika za liječenje jer dobro prodiru u ciste. Komplikirane infekcije zahtijevaju liječenje antibioticima 3 do 4 tjedna, a u slučaju refraktorne infekcije potrebna je perkutana ili operacijska drenaža (75).

Jetrene ciste su u oko 80% slučajeva asimptomatske, ali mogu rasti i uzrokovati bol i infekcije. Klinička slika infekcije jetrenih cista je puno teža od bubrežnih cista. Često je potrebna drenaža uz antibiotsku terapiju, a za ciste veće od 5 cm drenaža je obavezna.

Pankreatične ciste pojavljuju se u oko 10% slučajeva i uglavnom su asimptomatske (74).

Intrakranijalne aneurizme (IKA) javljaju se u otprilike 10% bolesnika s ADPBB-om (76). Prevalencija je veća kod pojedinaca s pozitivnom obiteljskom anamnezom intrakranijalnih aneurizmi ili subarahnoidalnog krvarenje (20%) nego kod pojedinaca s negativnom obiteljskom anamnezom (5%). Uglavnom su asimptomatske i u 90% slučajeva nalaze se u anteriornoj cirkulaciji. Ruptura IKA-a se klinički očituje naglo nastalom jakom glavoboljom uz moguću mučninu i povraćanje. Do ruptura dolazi ranije nego u općoj populaciji (39. godina vs. 51. godina), a mortalitet je veći od 50% (76,77). Preporuke za IKA probir u ADPBB-u su: osobe u dobi od 20 do 50 godina života, pozitivna obiteljska anamneza za IKA ili SAH, osobna anamneza SAH-a, veliki elektivni operacijski zahvati poput transplantacije, visoko rizična

zanimanja (npr. piloti) (72,74). Za aneurizme manje od 7 mm preporučuje se praćenje, a za veće od 12 mm intervencija zbog moguće rupture. Praćenje CTA-om i MRA-om kod kliničkih i radioloških stabilnih IKA preporučuje se jednom godišnje prve 2 do 3 godine, potom svake 2. do 5. godine (77).

Arterijska hipertenzija se pojavljuje relativno rano u tijeku bolesti, puno ranije nego u općoj populaciji (78,79). Prosječna dob u kojoj se hipertenzija dijagnosticira je 32 godine za muškarce i 34 godine za žene (80,81). U slučaju PKD1 mutacije potrebna je ranija intervencija nego u slučaju PKD2 mutacije, počinje se s liječenjem hipertenzije otprilike 5 godina ranije, a 50 do 70% pacijenata će razviti hipertenziju prije nego što je bubrežna funkcija tj. glomerularna filtracija smanjena (82). Stupanj hipertenzije povezan je s veličinom i brzinom rasta ciste, a također postoje dokazi da hipertenzija doprinosi napredovanju bubrežne bolesti (83–85). Arterijska hipertenzija se javlja dok je bubrežna funkcija još uvijek uredna, a nastaje zbog više specifičnih uzroka. Renin-angiotenzin-aldosteronski sustav (RAAS) ima glavnu ulogu budući da rast cista dovodi do kompresije krvnih žila i lokalne ishemije što aktivira intrarenalni RAAS (86). Posljedično aktivirani simpatički živčani sustav doprinosi patogenezi hipertenzije (87). Zbog poremećenog koncentriranja mokraće i posljedične poliurije dolazi do aktivacije vaskularnih vazopresinskih V1 receptora i vazokonstrukcije što dodatno pridonosi povišenju arterijskog tlaka. Važna je uloga policistina 1 i policistina 2 i njihova ekspresija u endotelu i glatkim mišićnim stanicama krvnih žila gdje doprinose regulaciji tonusa krvnih žila endotelinom, dušičnim oksidom i homeostazom intracelularnog kalcija (82,86). Rano dijagnosticiranje i liječenje hipertenzije je važno kako bi se spriječile kardiovaskularne komplikacije i usporio rast cisti. Lijekovi izbora su ACE inhibitori ili blokatori angiotenzinski receptora (ARB). Ciljne vrijednosti arterijskog tlaka trebaju biti niže od 130/80 mm Hg (80).

Od srčanih valvularnih grešaka najčešći je prolaps mitralne valvule, a opisuje se trikuspidalna i aortalna regurgitacija.

Divertikuloza crijeva javlja se u 80% bolesnika sa završnim zatajenjem bubrega.

Ciste sjemenskih mjehurića nalaze se kod otprilike 40 do 60% muškaraca s ADPBB-om, ali su rijetko uzrok neplodnosti (74).

Tablica 3. Manifestacija ADPBB-a (88)

Bubrežne manifestacije	Izvanbubrežne manifestacije
Bubrežne ciste	Jetrene ciste
Hipertenzija	Pankreatične ciste
Hematurija / krvarenje	Divertikuloza kolona
Akutna i kronična bol	Kongenitalna hepatična fibroza (rijetko)
Infekcije urinarnog trakta	Kolangiokarcinom (rijetko)
Nefrolitijaza	Valvularne abnormalnosti
Nefromegalija	Intrakranijalne aneurizme
Bubrežno zatajenje	Torakalna i abdominalna aneurizma
Karcinom bubrežnih stanica*	Ciste ovarija, ciste sjemenskih mjehurića
	Arahnoidalne ciste

* nije veća učestalost nego li u općoj populaciji

5.3. Autosomno recesivna policistična bubrežna bolest (ARPBB)

ARPBB se tipično dijagnosticira već in utero ili pri rođenju, a manifestira se kao progresivna bubrežna bolest sa zatajenjem i portalna hipertenzija (PH) (89,90). Oligohidramnion i ograničenost kretanja ošita zbog uvećanih bubrega uzrokuju hipoplaziju pluća što je uzrok visoke stope pobola i smrtnosti novorođenčadi s ARPBB-om (50,91).

Uvećani bubrezi mogu otežati porođaj, a većina pacijenata zbog nemogućnosti koncentriranja mokraće ima simptome poliurije i polidipsije (91–93). Iako svi pacijenti imaju mikroskopske znakove kongenitalne jetrene fibroze (CHF), komplikacije povezane s CHF-om mogu se pojaviti u razdoblju od rođenja do odrasle dobi ili mogu ostati asimptomatske (94).

PH je glavna komplikacija CHF-a, a može se očitovati kao hepatosplenomegalija, hipersplenizam sa smanjenim brojem trombocita, krvarenje iz varikoziteta i bakterijske infekcije ponekad i ascendirajućim kolangitisom (95).

Hipertenzija se javlja i kod novorođenčadi i kod djece, obično se teško kontrolira te zahtjeva primjenu više lijekova (51). Iako je patofiziologija hipertenzije multifaktorijalna, smatra se da aktivacija intrarenalnog renin-angiotenzin sistema ima najvažniju ulogu (91,96).

5.4. Autosomno dominantna tubulointersticijska bolest bubrega (ADTBB)

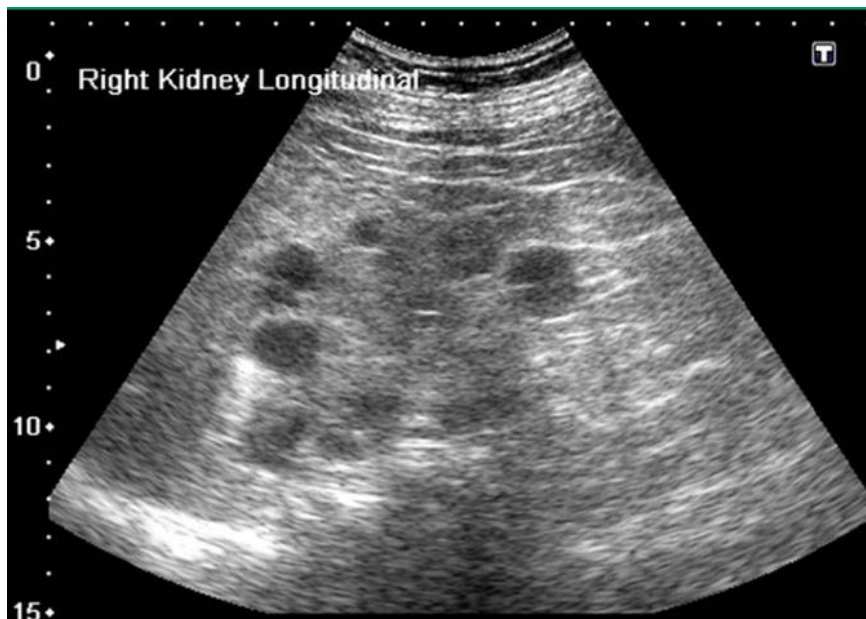
Uromodulin vezana bubrežna bolest (engl. Uromodulin kidney disease, UKD) karakterizira pojava gihta već u mlađoj životnoj dobi i progresivna kronična bubrežna bolest. Bubrezi su uredne veličine ili smanjeni s medularnim cistama. Postavljanje dijagnoze olakšava pozitivna obiteljska anamneza (60). ADTBB-REN karakteriziraju niže normalne vrijednosti arterijskog tlaka i blago povišene vrijednosti serumskog kalija, hipoproliferativna anemija i giht u mlađoj životnoj dobi (62). Snižene razine renina i smanjenje intravaskularnog volumena u febrilnim bolestima i primjenom nesteroidnih protuupalnih lijekova mogu dovesti do akutnog oštećenja bubrega. Kronična bubrežna bolest se razvija tijekom djetinjstva, a ZSBB nastupa obično od 30 do 60 godine života (97). Za Mucin 1 vezanu bubrežnu bolest (engl. Mucin 1 kidney disease, MKD) karakteristična je hiperuricemija proporcionalna stadiju bubrežne bolesti i giht kao kasna manifestacija bolesti. Medularne ciste mogu, ali ne moraju biti prisutne, a dijagnozu olakšava pozitivna obiteljska anamneza (98).

5.5. Nefronoftiza (NPHP)

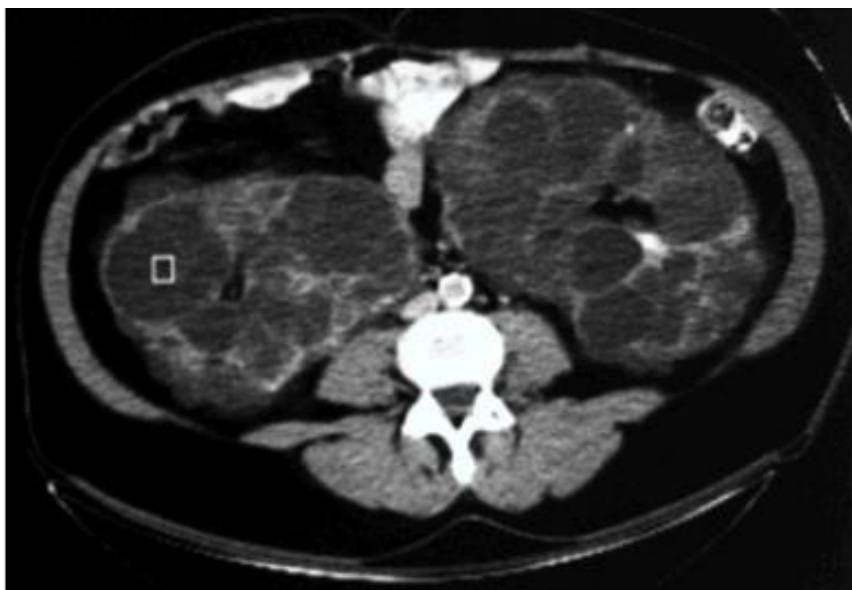Najčešći juvenilni oblik nefronoftize očituje se ZSBB-om u prosječnoj dobi od 13 godina, a poliurija i polidipsija su prvi simptomi i nastaju zbog nemogućnosti koncentriranja mokraće i reapsorpcije natrija. Kasniji simptomi povezani sa ZSBB-om su anemija, metabolička acidoza, mučnina, anoreksija i opća slabost. Kod adultnog oblika ZSBB se pojavljuje kasnije, u prosječnoj dobi od 19 godina, a simptomi su jednaki juvenilnom obliku. Kod infantilnog oblika ZSBB se pojavljuje vrlo rano, obično prije 2. godine života. U 10 do 20% slučajeva nefronoftize prisutne su izvanbubrežne manifestacije poput retinalne degeneracije, cerebelarne ataksije, metalnih poteškoća, koštanih anomalija i hepatalne fibroze (99).

6. DIJAGNOSTIKA

Dijagnostika bubrežnih cisti temelji se na ultrazvučnom pregledu, kompjuteriziranoj tomografiji ili magnetskoj rezonanciji. U zadnje vrijeme razvija se i upotreba kontrastnog ultrazvuka (engl. Contrast-Enhanced Ultrasound – CEUS) kao moguća zamjena za kontrastni CT jer je manje štetan i jeftiniji (100). Ultrazvuk otkriva ciste promjera većeg od 0.5 cm (slika 1), dok CT (slika 2) i MR detektiraju ciste manje od 1 centimetra do 1 milimetra promjera (27).



Slika 1. Ultrazvučni prikaz stečenih bubrežnih cisti (101)



Slika 2. CT prikaz policistične bubrežne bolesti (102)

Probir i dijagnoza ADPBB-a zasnivaju se na radiološkim kriterijima prema dobi, pozitivnoj obiteljskoj anamnezi bubrežne bolesti (ADPBB) i broju bubrežnih cista (103–105). Ultrazvuk je jeftina i sigurna metoda za dijagnozu i probir s velikom vjerojatnošću. Kriteriji za postavljanje dijagnoze variraju s obzirom na poznavanje obiteljskog genotipa budući da težina bolesti varira među različitim genotipovima. U prošlosti su dijagnostički kriteriji bili bazirani prema pacijentima s nasljednom mutacijom PKD1, ali 2009. godine kriteriji su modificirani kako bi uključili pacijente s mutacijom PKD2 koji u kasnijoj dobi razvijaju manji broj cista i rizične odrasle osobe s nepoznatim genotipom (4,106).

Ultrazvučni dijagnostički kriteriji za ADPBB u obitelji s nepoznatim genotipom su sljedeći: 3 ili više cista jednostrano ili obostrano kod pojedinaca u dobi od 15 do 39 godina, 2 ili više cista u svakom bubregu kod pojedinaca u dobi od 40 do 59 godina, 4 ili više cista u svakom bubregu za pojedince starije od 60 godina (Tablica 4). Kod pojedinaca starijih od 30 godina manje od 2 ciste u svakom bubregu je kriteriji koji je dovoljan za isključivanje ADPBB-a. Kriteriji za tip 2 ADPBB-a su manje osjetljivi (4).

Tablica 4. Jedinstveni kriteriji za ultrazvučnu dijagnozu ADPBB-a (4)

Dob (god.)	Broj cisti	Osjetljivost testa	Pozitivna prediktivna vrijednost
15-39	≥ 3 unilateralno ili bilateralno	81,7% (tip 2) / 95,5% (tip 1)	100%
40-59	≥ 2 u svakom bubregu	90%	100%
>60	≥ 4 u svakom bubregu	90%	100%

Jedinstveni ultrazvučni kriteriji se odnose samo na pacijente s pozitivnom obiteljskom povijesti ADPBB-a, što isključuje oko 10 do 15% mogućih slučajeva ADPBB-a bez pozitivne obiteljske anamneza (32,34,107). Pozitivna obiteljska anamneza može biti odsutna zbog novih mutacija i mozaicizma, blagog tijeka bolesti u tip2 ADPBB-a ili nedostupnosti roditeljske medicinske dokumentacije. U tom slučaju pacijent s obostrano uvećanim bubrezima i brojnim cistama, bez drugih nalaza koji bi upućivali neku drugu cističnu bolest, najvjerojatnije ima ADPBB (31,34). Kod starijih pacijenata najmanje 4 ciste u svakom bubregu su dovoljne za dijagnosticiranje ADPBB-a bez obzira na vrstu mutacije PKD gena (4).

Ne postoje jedinstveni dijagnostički CT kriteriji za ADPBB, ali se CT koristi kod pojedinaca s blažim oblicima bolesti kada se ciste ne detektiraju ultrazvučno. Slučajan nalaz bubrežnih cista i policistične bubrežne bolesti su najčešća tijekom dijagnostičke obrade bolova

u trbuhu. CT je koristan kod evaluacije bubrežnih komplikacija uključujući bubrežne kamence, krvarenja u ciste, infekcije i suspektne mase. MR kao i CT detektira ciste promjera do 1 mm i koristan je pri evaluaciji kompleksnih cista. MR i CT se uglavnom primjenjuju u slučaju nejasnih ultrazvučnih nalaza zbog tehničkih čimbenika ili dobi pacijenta (mlađi od 30 godina) (27).

U slučaju nejasnih slikovnih metoda i kada je potrebna definitivna dijagnoza (potencijalni živi, srodni darivatelji organa - bubrega), radi se gensko testiranje (108).

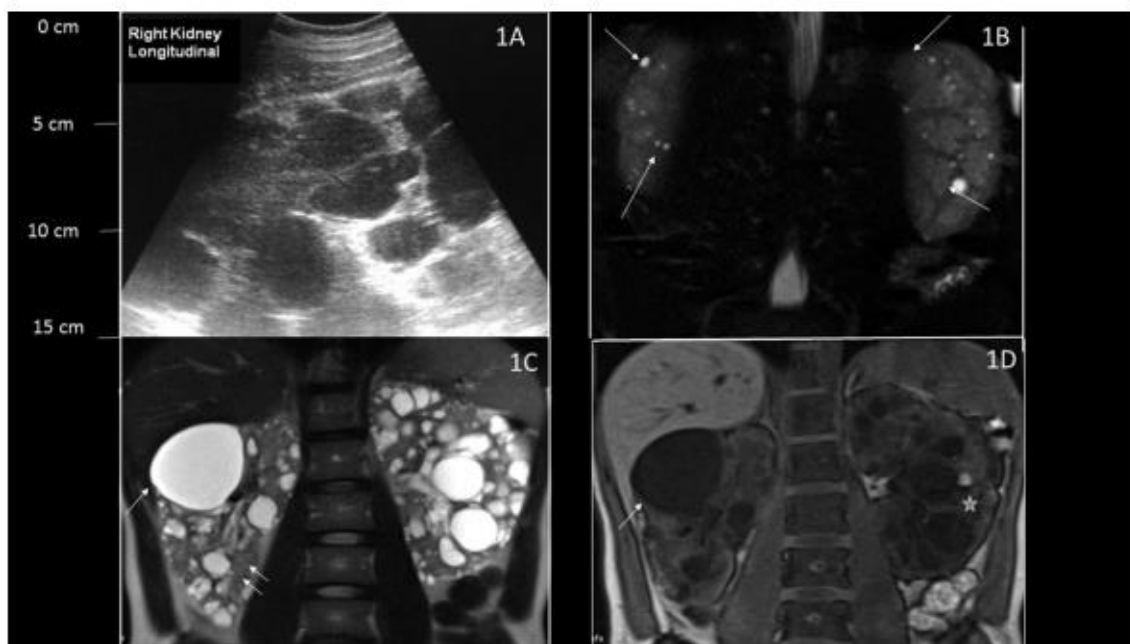
Utvrđivanje dijagnoze ADPBB-a je u većini slučajeva jednostavno. Povećani cistični bubrezi i pozitivna obiteljska anamneza olakšavaju postavljanje dijagnoze (4). Međutim, bubrežne ciste su česte u odraslih osoba te pronalazak bubrežnih cista kod asimptomatskih pojedinaca bez pozitivne obiteljske anamneze pa diferencijalno dijagnostički u obzir dolazi jednostavne bubrežne ciste, ADPBB ili stečene bubrežne ciste (Tablica 5) (31). Klinički nalazi poput hipertenzije, jetrenih cista ili zatajenja bubrega te detaljna obiteljska anamneza i fizikalni pregled olakšavaju diferencijalnu dijagnozu. Multiple benigne ciste su česte u općoj populaciji, prevalencija raste s dobi, detektiraju se osjetljivijim slikovnim metodama poput CT-a i MR-a (4). Jednostavne ciste nisu česte kod pojedinaca mlađih od 30 godina. Osim toga, pacijenti u dobi od 30 do 59 godina rijetko imaju barem 2 ciste u svakom bubregu te kod pacijenata starijih od 60 godina pronalazak 4 ili više cista u svakom bubregu je rijetko povezano s multiplim benignim cistama (7,109). Lokalizirana cistična bolest bubrega je rijetko i benigno stanje. Jednostranost, negativna obiteljska anamneza, neprogresivnost i izostanak izvanbubrežnih manifestacija razlikuje ovu bolest od ADPBB-a (110). Male, obostrane bubrežne ciste povezane su s kroničnim bubrežnim zatajenjem. Za razliku od ADPBB-a, ciste su manje od 0,5 cm, bubrezi su smanjeni ili normalne veličine, a površina bubrega je glatka (slika 3). Također izostaju izvanbubrežne manifestacije karakteristične za ADPBB (3). Medularni spužvasti bubreg je cistična bubrežna bolest koju karakterizira malformacija distalnih sabirnih kanalića, nefrolitijaza, rekurentne infekcije mokraćnog sustava i poremećena bubrežna funkcija. Korteks je pošteđen cističnih promjena (111). Obostrane ciste bubrežnog sinus mogu izobličiti bubrežni pijelon (nakapnicu), infundibulum i čašice te se mogu zamijeniti s cistama u ADPBB-u tijekom ekskretorne urografije. Izostanak cisti u korteksu i meduli bubrega razlikuje ovo stanje od ADPBB-a (112). ARPBB karakterizira ranija pojava u dječjoj ili mlađoj odrasloj dobi, hepatična fibroza, portalna hipertenzija i kolangitis, a u novorođenačkoj dobi moguća je pojava velikih ehogenih bubrega i pulmonalna hipoplazija. Ultrazvučnim prikazom bubrega ponekada nije moguće razlikovati ARPBB od ADPBB-a. U tim slučajevima izvanbubrežne ciste govore

u prilog ADPBB-a, dok portalna fibroza i znakovi portalne hipertenzije govore u prilog autosomno recesivne bolesti (31). Pacijenti s tuberoznom sklerozom također mogu imati multiple bubrežne ciste. Dijagnoza se temelji na prisutnosti ostalih značajki bolesti poput bubrežnih angiomiolipoma, angiofibroma lica, srčanih rabiomioma, retinalnih hemartoma itd. (111). Uz bubrežne ciste pacijenti s von Hippel-Lindauovim sindromom imaju retinalne hemangiome, cerebelarne i spinalne hemangioblastome, feokromocitome i endokrine pankreatične tumore (113). Za razliku od ADPBB-a pacijenti s autosomnom dominantnom tubulointersticionalnom bubrežnom bolesti imaju bubrežne ciste u kortikomedularnom prijelazu, bubrege manje do normalne veličine i posebice u tipu 2 bolesti hiperuricemiju i giht (31). Autosomno dominantno policistična bolest jetre (engl. Autosomal dominant polycystic Liver Disease, ADPLD) se razlikuje od ADPBB-a po izostanku ili manjem broju bubrežnih cisti. Međutim u nekim slučajevima je teško razlikovati blaži oblik ADPBB-a s jetrenim cistama od blažeg oblika ADPLD-a s renalnim cistama. Iako je obiteljska anamneza korisna, potrebno je gensko testiranje za postavljanje konačne dijagnoze (114). Orofaciodigitalni sindrom tip 1 nasljeđuje se X vezano dominantno, a obilježavaju ga kraniofacijalne anomalije, anomalije prstiju i policistični bubrezi (111,115). Kod dojenčadi i mlađe djece, pronalazak bubrežnih cista u odsustvu pozitivne obiteljske anamneze bolesti za ADPBB, diferencijalno dijagnostički treba uzeti u obzir ARPBB, Meckel-Gruber sindrom, nefronoftizu i PKD1-TSC2 sindrom (31).

Tablica 5. Diferencijalna dijagnoza ADPBB-a (31)

Multiple benigne jednostavne ciste
Stečena cistična bolest bubrega
Lokalizirana cistična bolest bubrega
Medularni spužvasti bubreg
Ciste bubrežnog sinusa
Autosomno recesivna policistična bolest bubrega
Tuberozna skleroza
Von Hippel-Lindauov sindrom
Autosomno dominantna medularna cistična bolest bubrega
Autosomno dominantna policistična bolest jetre
Orofaciodigitalni sindrom

Kod djece, pronalazak bubrežnih cisti u odsustvu pozitivne obiteljske povijest bolesti za ADPBB, diferencijalno dijagnostički treba uzeti u obzir sljedeće entitete:
Autosomno recesivna policistična bolest bubrega
Nefronoftiza
Meckel-Gruber sindrom
PKD1-TSC2 granični sindrom



Slika 3. Ultrazvučni i MR prikaz bubrega pacijenta s ADPBB-om (1A,1C,1D) i bubrega pacijenta s obostranim, jednostavnim, stečenim cistama (1B) (27)

ARPBB se može dijagnosticirati već u prenatalnom periodu ili pri rođenju. Dijagnostički kriteriji (91,116) koji se koriste su:

1. Ultrazvučne značajke tipične za ARPBB, uključujući povećane, ehogene bubrege, sa slabijom kortikomedularnom diferencijacijom
2. Jedna ili više sljedećih značajki:
 - a) Odsutnost cista kod oba roditelja, osobito mlađih od 30 godina
 - b) Klinički, laboratorijski i radiološki nalazi hepatičke fibroze
 - c) Patologija jetre koja pokazuje karakteristične abnormalnosti duktalne ploče
 - d) Prethodno potvrđene bolest brata ili sestre
 - e) Krvno srodstvo roditelja

Iako razvoj ADPBB-a obično počinje u odrasloj dobi, u slučaju da se pojavi u novorođenačkoj dobi teže se klinički razlikuje od ARPBB-a. Detaljna anamneza i fizikalni pregled, slikovne metode, gensko testiranje i/ili biopsija dovoljni su za razlikovanje ARPBB-a od ADPBB-a u takvim situacijama (91,117).

S ciljem ranije detekcije premalignih i malignih lezija predložen je probir za pacijente koji su na dijalizi 3 ili više godina. Probir nije preporučен pacijentima s uznapredovalom kroničnom bubrežnom bolesti i ograničenim trajanjem život. Ultrazvuk je prva dijagnostička slikovna metoda, a u slučaju pronalaska cisti primjenjuju se osjetljivije slikovne metode poput kontrastnog CT-a i nekontrastnog MR-a (118).

Dijagnoza ADTBB-UKD-a može se postaviti na temelju kliničke slike (pojava gihta u ranoj dobi, neobjašnjiva KBB s nespecifičnim nalazom urina) i jasne obiteljske anamneze. Dijagnoza se potvrđuje genskim testiranjem, odnosno analizom mutacija UMOD gena (119,120). Dijagnoza ADTBB-REN-a potvrđuje se također genskim testiranjem, odnosno analizom mutacija REN gena, a na bolest se može posumnjati na temelju tipičnih kliničkih manifestacija poput hipoproliferativne anemije, sklonosti akutnoj ozljedi bubrega, blagoj hiperkalijemiji i nižim vrijednosti arterijskog tlaka koje razlikuju ADTKD-REN od ostalih podtipova ADTBB-a (121). Dijagnoza ADTBB-MKD-a temelji se na jasnoj obiteljskoj anamnezi bubrežne bolesti i izostanku simptoma koji su karakteristični za UMOD ili REN mutacije (giht, anemija, hiperkalijemija). Medularne ciste su česte, ali nisu dijagnostički značajne. Mogu se prikazati CT-om, ultrazvukom, intravenskom pijelografijom ili kontrastnim MR-om (121,122). Biopsija bubrega nije dio dijagnostičke evaluacije ADTBB-a, ako se izvodi patohistološki nalaz pokazuje nespecifičnu tubulointersticijsku fibrozu (123).

Dijagnoza nefronoftize (engl. NPHP) temelji se na kliničkoj slici, ultrazvučnom nalazu i obiteljskoj anamnezi. Ultrazvučni nalaz koji govori u prilog nefronoftize uključuje sljedeće značajke: bubrezi manje do normalne veličine, povećana ehogenost bubrega, smanjena kortikomedularna diferencijacija i bubrežne ciste na kortikomedularnoj granici u kasnijoj fazi bolesti (124). Konačna dijagnoza se postavlja genskim testiranjem, a rijetko je potrebna biopsija bubrega. NPHP i ADTBB su patološki slične bolesti na mikroskopskoj i makroskopskoj razini, no NPHP se nasljeđuje autosomno recesivno i ZSBB nastupa u ranijoj dobi. Također nefronoftizi su pridružene karakteristične izvanbubrežne manifestacije (Tablica 6) (65).

Tablica 6. Karakteristike nefronoftize i autosomno dominantne tubularne bubrežne bolesti (17)

Dijagnoza	Nefronoftiza	ADTBB
Nasljeđivanje	Autosomno recesivno	Autosomno dominantno
Geni	NPHP geni	MUC1, UMOD, REN
Izvanbubrežne Manifestacije	Situs inversus, okulomotorna apraksija, degeneracije mrežnice, fibroza jetre, aplazija cerebelarnog vermisa	Giht
Radiološke karakteristike	Bubrezi normalne veličine ili smanjeni, hiperehogeni, kortikomedularne ciste	Hiperehogeni bubrezi, normalne veličine ili smanjeni, kortikomedularne ciste
Prosječna dob ZSBB-a	Prije 30 godine	16-80 godine (MUC1) 30-50 godine (UMOD)

ZSBB – završni stadij bubrežne bolesti

7. LIJEČENJE

Nespecifične mjere u liječenju ADPBB-a uključuju strogu kontrolu arterijskog tlaka (inhibitori RAAS-a), primjenu statina i neslanu prehranu sa smanjenim unosom proteina kod osoba s KBB-om s ciljem prevencije progresije bolesti i smanjenja kardiovaskularne smrtnosti. Nadomještanje bubrežne funkcije dijalizom (peritonejska dijaliza, hemodijaliza) i transplantacija bubrega jedine su mogućnosti liječenja pacijenata s ADPBB-om kod kojih je bolest napredovala do ZSBB-a. Opioidni i protuupalni lijekovi primjenjuju se kao suportivna terapija u liječenju boli. Za liječenje infekcija mokraćnog sustava koriste se antibiotici širokog spektra, posebno fluorokinoloni. Embolizacija bubrežnih arterija, njenih segmentalnih grana je terapijska metoda izbora u slučaju makroskopske nekontrolirane hematurije, a u zadnje vrijeme je prihvaćena kao djelotvorna, alternativna tehnika za smanjenje volumena velikih i simptomatskih policističnih bubrega (88,125).

Nedavna istraživanja su pokazala da selektivni antagonisti vazopresinskih V2 receptora imaju korisne učinke kod pacijenata s ranijim stadijima bubrežne bolesti, a među njima ističe se Tolvaptan. Korisni učinci Tolvaptana su vidljivi kod pacijenata starijih od 35 godina, s arterijskom hipertenzijom i ukupnim volumenom bubrega većim od 1500 ml na početku primjene lijeka. Terapijska intervencija je neuspješna u kasnijim fazama ADPBB-a, stoga se ne preporučuje rutinska primjena Tolvapatana bez dodatnih dokaza velikih kliničkih studija (126).

U slučaju ZSBB-a nefrektomija je jedna od terapijskih mogućnosti za ublažavanje boli. No, nefrektomija kod pacijenata s velikim bubrezima je tehnički teško izvediva te je povezana s komplikacijama poput krvarenja, površinskim i dubokim infekcijama, perforacijom crijeva i nastankom hernija na mjestu postoperativnog ožiljka (127). Transarterijska embolizacija (TAE) se izdvaja kao alternativna metoda liječenja. Primjenom TAE-e smanjuje se volumen bubrega jer je rast cisti posljedica aktivnog i kompleksnog staničnog procesa kojem je potrebna energija i uključuje sekundarni razvoj kapilarne mreže u stijenci ciste kako bi se povećala razina vaskularnog endotelnog faktora rasta (VEGF) (2,128). Budući da TAE smanjuje volumen policističnih bubrega, pacijenti ne moraju biti podvrgnuti predtransplantacijskoj nefrektomiji kako bi se oslobodio ilijačni prostor za implantaciju bubrežnog presađaka (125).

Arterijska hipertenzija se javlja u ranijim fazama bolesti te doprinosi napredovanju bolesti i povećava rizik za kardiovaskularne događaje. Većina ima dobar odgovor na

antihipertenzivnu terapiju i rijetki su rezistentni oblici. Lijekovi izbora su ACE inhibitori ili ARB. Ciljne vrijednosti arterijskog tlaka trebaju biti niže od 130/80 mm Hg (80).

Uz antagoniste vazopresinskih V2 receptora (Tolvaptan) u grupu novih lijekova u fazi kliničkog ispitivanja ubrajaju se analozi somatostatina, mTOR inhibitori i antagonisti EGF receptora (129).

Somatostatin, peptidni inhibitorni hormon, djeluje preko receptora smanjujući stvaranje unutarstaničnog cikličkog adenozin monofosfata (cAMP). Receptori se nalaze u bubrezima i jetri te se očekuje da bi analozi somatostatina (oktreotid) mogli usporiti rast cisti u bubrezima i jetri kod pacijenata s ADPBB-om (130).

mTOR (mammalian Target of Rapamicin) inhibitori se klinički primjenjuju kao imunosupresivi. Novija istraživanja su dokazala interakciju između citoplazmatskog repa policistina-1 i tuberina te neprimjerenu aktivaciju mTOR puta u epitelnim stanicama cista te se smatra da mTOR inhibitori djeluju pozitivno na tijek bolesti. Unatoč tome, rezultati kliničkih ispitivanja za sada nisu pokazali značajniji klinički učinak (131,132).

Receptori epidermalnog faktora rasta (EGF) su pojačano izraženi i smješteni na apikalnoj membrani u autosomno dominantnoj i recesivnoj policističnoj bubrežnoj bolesti. Smatra se da bi inhibitori tirozin kinaze koji blokiraju katalitičku aktivnost EGF receptora i smanjuju mitogenu signalizaciju mogli imati djelotvoran učinak u usporavanju napredovanja bolesti (133,134).

Statini ili 3-hidroksi-3metil-3glutaril koenzim A reduktaza inhibitori imaju antiproliferativne, protuupalne i antioksidacijske učinke. Također inhibiraju put mevalonata, koji je važan ne samo za sintezu kolesterola, nego i za procese signaliziranja stanica. Statini pokazuju povoljne učinke u eksperimentalnim modelima kronične bolesti bubrega. Osim toga, studije pokazuju da poboljšavaju endotelnu funkciju kod bolesnika sa šećernom bolešću, nefrotskim sindromom i ADPBB-om. Prema tome, statini bi mogli imati povoljne učinke na usporavanje napredovanja ADPBB-a (135).

Smatra se da povećani unos tekućine, smanjujući sekreciju vazopresina, usporava progresiju bolesti. Studije na glodavcima potvrdile su da povećani unos vode usporava rast cisti i smanjenje bubrežne funkcije tj. glomerularne filtracije (136).

Većina jednostavnih cisti su bez simptoma te ne zahtijevaju liječenje. Bolovi povezani s jednostavnim cistama liječe se acetaminofenom ili, ako je bubrežna funkcija uredna,

nesteroidnim protuupalnim lijekovima 3 do 5 dana. U slučaju perzistirajuće boli terapijske mogućnosti su perkutana aspiracija uz primjenu sklerozirajućeg sredstva ili laparoskopsko uklanjanje cisti (137–139). Uglavnom ciste veličine od 5 do 20 cm zahtijevaju ovakvu terapijsku intervenciju (139). U liječenju inficiranih cista najbolji terapijski izbor su fluorokinoloni i kloramfenikol jer dobro prodiru unutar ciste (140). U slučaju kompleksnih cista (kategorije 3 i 4 prema Bosniak klasifikaciji cističnih bubrežnih promjena) preporučuje se operativno liječenje zbog visokog rizika od malignosti (više od 80 % u 4. kategoriji) (9).

Napredak u neonatalnoj intenzivnoj skrbi doveo je do porasta stope preživljavanja novorođenčadi s ARPBB-om. Mlađe pacijente bez uznapredovale bubrežne insuficijencije treba pratiti jer zbog gubitka sposobnosti koncentriranja urina postoji veći rizik od dehidracije pri interkurentnim bolestima. Također je česta hiponatrijemija zbog smanjene dilucije mokraće (141). U slučaju infekcija mokraćnog sustava koje se javljaju u 50 % pacijenata s ARPBB-om osim antimikrobne terapije provodi se dijagnostička obrada kako bi se isključili vezikoureteralni refluks, opstrukcija i neurogeni mjehur kao mogući uzroci infekcija (50,92). Kod pacijenata sa ZSBB-om potrebna je dijaliza, a prednost se daje peritonejskoj dijalizi, a transplantacija se treba pažljivo razmotriti. Ponekad je potrebna predtransplantacijska nefrektomija kako bi se oslobodio prostor za implantaciju presatka. U slučaju težeg oblika ARPBB-a i jetrene bolesti treba razmotriti simultanu transplantaciju jetre i bubrega (94). Najteže komplikacije portalne hipertenzije u ADRBB-u su bakterijski kolangitis i krvarenje iz varikoziteta. Pacijenti s dilatiranim intrahepatičnim i ekstrahepatičnim žučnim vodovima imaju veći rizik za razvoj ascendentnog bakterijskog kolangitisa. Vrućica i povišeni jetreni enzimi su indikacija za primjenu antimikrobne terapije (15).

Liječenje pacijenata s ADTBB-om je nespecifično. Inhibitori ksantin oksidaze, najčešće alopurinol, primjenjuje se u liječenje gihta kod UKD-a (142). Liječenje anemija kod pacijenata s ADTBB-REN-om ovisi o prisutnosti simptoma. Neki pojedinci dobro podnose vrijednosti hemoglobina između 100 i 110 g/L i ne zahtijevaju liječenje, dok druge treba liječiti eritropoetinom. Niže vrijednosti arterijskog tlaka i blaga hiperkalijemija dobro se kontroliraju fludrokortizonom, a posljedično dolazi do porasta glomerularne filtracije i smanjenja vrijednosti serumskog kreatinina. Zbog smanjene aktivnosti RAAS-a pacijenti s ADTBB-REN-om imaju niže vrijednosti renina te je bitno izbjegavati nesteroidne protuupalne lijekove jer inhibiraju prostaglandin ovisnu sekreciju renina. U sva tri podtipa bolesti pacijenti su dobri kandidati za transplantaciju bubrega jer se bolest ne pojavljuje u transplantiranom bubrežnom presatku (143).

Za liječenje nefroftize, kao i za ostale cistične bolesti bubrega trenutno ne postoji učinkovita specifična terapija. Jedina terapijska mogućnost je nespecifično liječenje kronične bubrežne bolesti, odnosno dijaliza i transplantacija u slučaju završnog stadija kronične bubrežne bolesti (144). Nedavne studije navode pozitivne učinke antagonista vazopresinskih V2 receptora na tijek bolesti (145).

8. ZAKLJUČAK

Porast slučajeva otkrivanja cista pripisuje se sve češćoj primjeni slikovnih dijagnostičkih metoda poput ultrazvuka ili CT-a. Ako se radi o jednostavnim cistama koje su uz to asimptomatske, daljnje praćenje i liječenje nije potrebno. U slučaju da se radi o složenim cistama potrebno je praćenje i u težim slučajevima operativni zahvat. Kada ultrazvučno nije moguće razlikovati jednostavne od složenih cista, primjenjuje se kontrastni CT. Bosniak klasifikacija cističnih bubrežnih promjena prema kontrastnom CT-u govori o riziku za malignost, preporučenom praćenju i liječenju za svaku kategoriju.

Od prirodnih cističnih bolesti bubreg u adultnoj dobi najčešća je ADPBB, dok su ostale bolesti poput ARPBB-a, ADTBB-a i nefronoftize rjeđe. Rani probir i dijagnoza prirodnih cističnih bolesti bubrega, osobito ADPBB-a, omogućuju ranije postavljanje dijagnoze, kasniji nastup ZSBB-a i bolje preživljavanje.

Budući da je trajanje KBB-a važan rizični čimbenik za razvoj bubrežnih cisti, nakon 10 i više godina dijalize kao nadomjesne metode bubrežne funkcije 50 do 80% pacijenata razvija multiple i obostrane ciste. S ciljem ranije detekcije premalignih i malignih lezija preporuča se probir za pacijente koji su na dijalizi 3 godina i duže.

Kliničke manifestacije bubrežnih cista su različite, od asimptomatskih do po život opasnih. Osim kontrole i liječenja bubrežnih manifestacija poput akutne i kronične boli, hipertenzije, hematurije, nefrolitijaze i infekcija mokraćnog sustava, važna je kontrola, praćenje i liječenje izvanbubrežnih manifestacija. To je posebno izraženo kod ADPBB-a jer se ciste osim u bubrezima razvijaju u jetri, gušterači i ostalim organima, a IKA predstavlja moguće po život opasnu leziju.

Liječenje cističnih bolesti bubrega je nespecifično, a temelji se na strogoj kontroli arterijskog tlaka, liječenju bubrežnih i izvanbubrežnih manifestacija. Razvojem ZSBB-a dijaliza i transplantacija bubrega jedine su terapijske mogućnosti.

9. ZAHVALE

Zahvalio bih se mentorici doc. dr. sc. Živki Diki na pomoći, strpljenju i dobroj volji koju mi je pružila tijekom pisanja diplomskog rada.

Zahvaljujem svojoj obitelji i prijateljima na velikoj podršci tijekom moga studija.

10. LITERATURA

1. Helenon O, Crosnier A, Verkarre V, Merran S, Mejean A, Correas J-M. Simple and complex renal cysts in adults: Classification system for renal cystic masses. *Diagn Interv Imaging*. 2018.;99(4):189–218.
2. Wilson PD. Polycystic Kidney Disease. *N Engl J Med*. 2004;350(2):151–64.
3. Levine E. Acquired cystic kidney disease. *Radiol Clin North Am*. 1996;34(5):947–64.
4. Pei Y, Watnick T. Diagnosis and Screening of Autosomal Dominant Polycystic Kidney Disease. *Adv Chronic Kidney Dis*. 2010;17(2):140–52.
5. Bosniak MA. The small (less than or equal to 3.0 cm) renal parenchymal tumor: detection, diagnosis, and controversies. *Radiology*. 1991;179(2):307–17.
6. Slywotzky CM, Bosniak MA. Localized cystic disease of the kidney. *AJR Am J Roentgenol*. 2001;176(4):843–9.
7. Clayman R V, Surya V, Miller RP, Reinke DB, Fraley EE. Pursuit of the renal mass. Is ultrasound enough? *Am J Med*. 1984;77(2):218–23.
8. Israel GM, Bosniak MA. An update of the Bosniak renal cyst classification system. *Urology*. 2005;66(3):484–8.
9. Žuža I, Dodig D, Kovačić S, Tkalčić L, Miletić D. The Bosniak classification of renal cysts. *Med Flum*. 2017;53(3):365–70.
10. Ravine D, Gibson RN, Donlan J, Sheffield LJ. An ultrasound renal cyst prevalence survey: specificity data for inherited renal cystic diseases. *Am J Kidney Dis*. 1993;22(6):803–7.
11. Liu JS, Ishikawa I, Horiguchi T. Incidence of Acquired Renal Cysts in Biopsy Specimens. *Nephron*. 2000;84(2):142–7.
12. Ishikawa I. Acquired cystic disease: mechanisms and manifestations. *Semin Nephrol*. 1991;11(6):671–84.
13. Matson MA, Cohen EP. Acquired cystic kidney disease: occurrence, prevalence, and renal cancers. *Medicine (Baltimore)*. 1990;69(4):217–26.
14. Torres VE, Harris PC, Pirson Y. Autosomal dominant polycystic kidney disease. *Lancet*. 2007;369(9569):1287–301.
15. Patil A, Sweeney WE, Avner ED, Pan C. Childhood Polycystic Kidney Disease. U: Li X, ur. *Polycystic Kidney Disease*. Brisbane (AU): Codon Publications; 2015. str. 21–61.
16. Bleyer AJ, Kmoch S. Autosomal Dominant Tubulointerstitial Kidney Disease, MUC1-Related. U: MP Adam, HH Ardinger, RA Pagon, ur. *GeneReviews® [Internet]*. University of Washington, Seattle; 1993 [citirano 18. svibanj 2019.]. Dostupno na: <http://www.ncbi.nlm.nih.gov/pubmed/23946964>
17. Srivastava S, Molinari E, Raman S, Sayer JA. Many Genes-One Disease? Genetics of

- Nephronophthisis (NPHP) and NPHP-Associated Disorders. *Front Pediatr.* 2017;5:287-95.
18. Simms RJ, Eley L, Sayer JA. Nephronophthisis. *Eur J Hum Genet.* 2009;17:406–16.
 19. Schmid S, Gillessen S, Binet I, Brändle M, Engeler D, Greiner J, i sur. Management of von Hippel-Lindau Disease: An Interdisciplinary Review. *Oncol Res Treat.* 2014;37(12):761–71.
 20. Krueger DA, Northrup H, International Tuberos Sclerosis Complex Consensus Group H, Krueger DA, Roberds S, Smith K, i sur. Tuberos sclerosis complex surveillance and management: recommendations of the 2012 International Tuberos Sclerosis Complex Consensus Conference. *Pediatr Neurol.* 2013;49(4):255–65.
 21. Helal I. Treatment and Management of Autosomal Dominant Polycystic Kidney Disease. U: Li X, ur. *Polycystic Kidney Disease.* Brisbane (AU): Codon Publications; 2015. str. 305-20.
 22. Parfrey PS, Bear JC, Morgan J, Cramer BC, McManamon PJ, Gault MH, i sur. The Diagnosis and Prognosis of Autosomal Dominant Polycystic Kidney Disease. *N Engl J Med.* 1990;323(16):1085–90.
 23. Grantham JJ, Torres VE, Chapman AB, Guay-Woodford LM, Bae KT, King BF, i sur. Volume Progression in Polycystic Kidney Disease. *N Engl J Med.* 2006;354(20):2122–30.
 24. Helal I, Reed B, Schrier RW. Emergent Early Markers of Renal Progression in Autosomal-Dominant Polycystic Kidney Disease Patients: Implications for Prevention and Treatment. *Am J Nephrol.* 2012;36(2):162–7.
 25. Schrier RW, Brosnahan G, Cadnapaphornchai MA, Chonchol M, Friend K, Gitomer B, i sur. Predictors of Autosomal Dominant Polycystic Kidney Disease Progression. *J Am Soc Nephrol.* 2014;25(11):2399–418.
 26. King BF, Torres VE, Brummer ME, Chapman AB, Bae KT, Glockner JF, i sur. Magnetic resonance measurements of renal blood flow as a marker of disease severity in autosomal-dominant polycystic kidney disease. *Kidney Int.* 2003;64(6):2214–21.
 27. Rahbari-Oskoui F, Mittal A, Mittal P, Chapman A. Renal relevant radiology: Radiologic imaging in autosomal dominant polycystic kidney disease. *Clin J Am Soc Nephrol.* 2014;9(2):406–15.
 28. Chapman AB, Devuyst O, Eckardt U, Gansevoort RT, Harris T, Horie S, i sur. Autosomal-dominant polycystic kidney disease (ADPKD): executive summary from a Kidney Disease: Improving Global Outcomes (KDIGO) Controversies Conference. *Kidney Int.* 2015;88(1):17–27.
 29. Corneec-Le Gall E, Alam A, Perrone RD. Autosomal dominant polycystic kidney disease. *N Engl J Med.* 2015;350(2):919-35.
 30. Garfield K, Leslie SW. Simple Renal Cyst [Internet]. StatPearls Publishing; 2019 [citirano 17. svibanj 2019.]. Dostupno na: <https://www.ncbi.nlm.nih.gov/books/NBK499900/>
 31. Alves M, Fonseca T, de Almeida EAF. Differential Diagnosis of Autosomal Dominant Polycystic Kidney Disease. U: Li X, urednik. *Polycystic Kidney Disease.* Codon

- Publications; 2015. str. 3–21.
32. Braun WE. Advances in autosomal dominant polycystic kidney disease - 2014 and beyond. *Cleve Clin J Med*. 2014;81(9):545–56.
 33. Ali H, Hussain N, Naim M, Zayed M, Al-Mulla F, Kehinde EO, i sur. A novel PKD1 variant demonstrates a disease-modifying role in trans with a truncating PKD1 mutation in patients with autosomal dominant polycystic kidney disease. *BMC Nephrol*. 2015;16(2):26-31.
 34. Saigusa T, Bell PD. Molecular Pathways and Therapies in Autosomal-Dominant Polycystic Kidney Disease. *Physiology*. 2015;30(3):195–207.
 35. Cnossen WR, te Morsche RH, Hoischen A, Gilissen C, Venselaar H, Mehdi S, i sur. LRP5 variants may contribute to ADPKD. *Eur J Hum Genet*. 2016;24(2):237–42.
 36. Berbari NF, O'Connor AK, Haycraft CJ, Yoder BK. The primary cilium as a complex signaling center. *Curr Biol*. 2009;19(13):526–35.
 37. Ferreira FM, Watanabe EH, Onuchic LF. Polycystins and Molecular Basis of Autosomal Dominant Polycystic Kidney Disease. U: Li X, ur. *Polycystic Kidney Disease*. Brisbane (AU): Codon Publications; 2015. str. 139–69.
 38. Badano JL, Mitsuma N, Beales PL, Katsanis N. The Ciliopathies: An Emerging Class of Human Genetic Disorders. *Annu Rev Genomics Hum Genet*. 2006;7(1):125–48.
 39. Fliegauf M, Benzing T, Omran H. When cilia go bad: cilia defects and ciliopathies. *Nat Rev Mol Cell Biol*. 2007;8(11):880–93.
 40. Onuchic LF, Furu L, Nagasawa Y, Hou X, Eggermann T, Ren Z, i sur. PKHD1, the polycystic kidney and hepatic disease 1 gene, encodes a novel large protein containing multiple immunoglobulin-like plexin-transcription-factor domains and parallel beta-helix 1 repeats. *Am J Hum Genet*. 2002;70(5):1305–17.
 41. Ward CJ, Hogan MC, Rossetti S, Walker D, Sneddon T, Wang X, i sur. The gene mutated in autosomal recessive polycystic kidney disease encodes a large, receptor-like protein. *Nat Genet*. 2002;30(3):259–69.
 42. Rossetti S, Torra R, Coto E, Consugar M, Kubly V, Malaga S, i sur. A complete mutation screen of PKHD1 in autosomal-recessive polycystic kidney disease (ARPKD) pedigrees. *Kidney Int*. 2003;64(2):391–403.
 43. Bergmann C, Senderek J, Küpper F, Schneider F, Dornia C, Windelen E, i sur. PKHD1 mutations in autosomal recessive polycystic kidney disease (ARPKD). *Hum Mutat*. 2004;23(5):453–63.
 44. Rossetti S, Harris PC. Genotype–Phenotype Correlations in Autosomal Dominant and Autosomal Recessive Polycystic Kidney Disease. *J Am Soc Nephrol*. 2007;18(5):1374–80.
 45. Sharp AM, Messiaen LM, Page G, Antignac C, Gubler M-C, Onuchic LF, i sur. Comprehensive genomic analysis of PKHD1 mutations in ARPKD cohorts. *J Med Genet*. 2005;42(4):336–49.
 46. Bergmann C, Zerres K. *Polycystic Kidney Disease: ADPKD and ARPKD*. U: Geray DF, Schaefer F, ur. *Comprehensive Pediatric Nephrology*. Philadelphia: Mosby; 2008. str. 155–78.

47. Furu L, Onuchic LF, Gharavi A, Hou X, Esquivel EL, Nagasawa Y, i ostali. Milder presentation of recessive polycystic kidney disease requires presence of amino acid substitution mutations. *J Am Soc Nephrol.* 2003;14(8):2004–14.
48. Gunay-Aygun M, Tuchman M, Font-Montgomery E, Lukose L, Edwards H, Garcia A, i sur. PKHD1 sequence variations in 78 children and adults with autosomal recessive polycystic kidney disease and congenital hepatic fibrosis. *Mol Genet Metab.* 2010;99(2):160–73.
49. MacRae Dell K. The Spectrum of Polycystic Kidney Disease in Children. *Adv Chronic Kidney Dis.* 2011;18(5):339–47.
50. Sweeney WE, Avner ED. Pathophysiology of childhood polycystic kidney diseases: new insights into disease-specific therapy. *Pediatr Res.* 2014;75(1–2):148–57.
51. Gunay-Aygun M, Avner ED, Bacallao RL, Choyke PL, Flynn JT, Germino GG, i sur. Autosomal recessive polycystic kidney disease and congenital hepatic fibrosis: Summary statement of a First National Institutes of Health/Office of Rare Diseases conference. *J Pediatr.* 2006;149(2):159–64.
52. Gunay–Aygun M, Font–Montgomery E, Lukose L, Tuchman Gerstein M, Piwnicka–Worms K, Choyke P, i sur. Characteristics of Congenital Hepatic Fibrosis in a Large Cohort of Patients With Autosomal Recessive Polycystic Kidney Disease. *Gastroenterology.* 2013;144(1):112–121.
53. Adeva M, El-Youssef M, Rossetti S, Kamath PS, Kubly V, Consugar MB, i sur. Clinical and Molecular Characterization Defines a Broadened Spectrum of Autosomal Recessive Polycystic Kidney Disease (ARPKD). *Medicine (Baltimore).* 2006;85(1):1–21.
54. Bergmann C, Senderek J, Windelen E, Küpper F, Middeldorf I, Schneider F, i sur. Clinical consequences of PKHD1 mutations in 164 patients with autosomal-recessive polycystic kidney disease (ARPKD). *Kidney Int.* 2005;67(3):829–48.
55. Scolari F, Viola BF, Prati E, Ghiggeri GM, Caridi G, Amoroso A, i sur. Medullary cystic kidney disease: past and present. *Contrib Nephrol.* 2001;(136):68–78.
56. Hoyer JR, Sisson SP, Vernier RL. Tamm-Horsfall glycoprotein: ultrastructural immunoperoxidase localization in rat kidney. *Lab Invest.* 1979;41(2):168–73.
57. Mutig K, Kahl T, Saritas T, Godes M, Persson P, Bates J, i sur. Activation of the bumetanide-sensitive Na⁺,K⁺,2Cl⁻ cotransporter (NKCC2) is facilitated by Tamm-Horsfall protein in a chloride-sensitive manner. *J Biol Chem.* 2011;286(34):30200–10.
58. Renigunta A, Renigunta V, Saritas T, Decher N, Mutig K, Waldegger S. Tamm-Horsfall glycoprotein interacts with renal outer medullary potassium channel ROMK2 and regulates its function. *J Biol Chem.* 2011;286(3):2224–35.
59. Dahan K, Devuyst O, Smaers M, Vertommen D, Loute G, Poux J-M, i sur. A cluster of mutations in the UMOD gene causes familial juvenile hyperuricemic nephropathy with abnormal expression of uromodulin. *J Am Soc Nephrol.* 2003;14(11):2883–93.
60. Kemter E, Frohlich T, Arnold GJ, Wolf E, Wanke R. Mitochondrial Dysregulation Secondary to Endoplasmic Reticulum Stress in Autosomal Dominant Tubulointerstitial Kidney Disease - UMOD (ADTKD-UMOD). *Sci Rep.* 2017;7(1):429–70.

61. Zivna M, Hulkova H, Matignon M, Hodanova K, Vyletal P, Kalbacova M, i sur. Dominant renin gene mutations associated with early-onset hyperuricemia, anemia, and chronic kidney failure. *Am J Hum Genet.* 2009;85(2):204–13.
62. Bleyer AJ, Zivna M, Hulkova H, Hodanova K, Vyletal P, Sikora J, i sur. Clinical and molecular characterization of a family with a dominant renin gene mutation and response to treatment with fludrocortisone. *Clin Nephrol.* 2010;74(6):411–22.
63. Lhotta K. Stopping progression in familial juvenile hyperuricemic nephropathy with benzbromarone? *Kidney Int.* 2003;64(5):1920–1.
64. Simms RJ, Eley L, Sayer JA. Nephronophthisis. *Eur J Hum Genet.* 2009;17(4):406–16.
65. Hildebrandt F, Attanasio M, Otto E. Nephronophthisis: Disease Mechanisms of a Ciliopathy. *J Am Soc Nephrol.* 2009;20(1):23–35.
66. Holmberg G, Hietala SO, Karp K, Ohberg L. Significance of simple renal cysts and percutaneous cyst puncture on renal function. *Scand J Urol Nephrol.* 1994;28(1):35–8.
67. Al-Said J, Brumback MA, Moghazi S, Baumgarten DA, O'Neill WC. Reduced renal function in patients with simple renal cysts. *Kidney Int.* 2004;65(6):2303–8.
68. Babka JC, Cohen MS, Sode J. Solitary intrarenal cyst causing hypertension. *N Engl J Med.* 1974;291(7):343–4.
69. Luscher TF, Wanner C, Siegenthaler W, Vetter W. Simple renal cyst and hypertension: cause or coincidence? *Clin Nephrol.* 1986;26(2):91–5.
70. Schwarz A, Vatandaslar S, Merkel S, Haller H. Renal cell carcinoma in transplant recipients with acquired cystic kidney disease. *Clin J Am Soc Nephrol.* 2007.;2(4):750–6.
71. Harris PC, Torres VE. Polycystic Kidney Disease. *Annu Rev Med.* 2009;60(1):321–37. Dostupno na: <http://www.ncbi.nlm.nih.gov/pubmed/18947299>
72. Grantham JJ. Autosomal Dominant Polycystic Kidney Disease. *N Engl J Med.* 2008;359(14):1477–85.
73. Harris PC, Torres VE. Polycystic Kidney Disease, Autosomal Dominant. U: Adam M, Ardinger H, Pagon R, ur. *GeneReviews®* [Internet]. University of Washington, Seattle; 1993 [citirano 17. svibanj 2019.]. Dostupno na: <http://www.ncbi.nlm.nih.gov/pubmed/20301424>
74. Salle M, Rafat C, Zahar J-R, Paulmier B, Grunfeld J-P, Knebelmann B, i sur. Cyst Infections in Patients with Autosomal Dominant Polycystic Kidney Disease. *Clin J Am Soc Nephrol.* 2009;4(7):1183–9.
75. Pirson Y, Chauveau D, Torres VE. Management of cerebral aneurysms in autosomal dominant polycystic kidney disease. *J Am Soc Nephrol.* 2002;13(1):269–76.
76. Xu HW, Yu SQ, Mei CL, Li MH. Screening for intracranial aneurysm in 355 patients with autosomal-dominant polycystic kidney disease. *Stroke.* 2011;42(1):204–6.
77. Ecker T, Schrier RW. Hypertension in autosomal-dominant polycystic kidney disease: early occurrence and unique aspects. *J Am Soc Nephrol.* 2001;12(1):194–200.
78. Kelleher C, Mcfann K, Johnson A, Schrier R. Characteristics of hypertension in young

- adults with autosomal dominant polycystic kidney disease compared with the general U.S. population. *Am J Hypertens.* 2004;17(11):1029–34.
79. Wuthrich RP, Kistler AD, Rodriguez D, Kapoor S, Mei C. Blood Pressure Control for Polycystic Kidney Disease. U: Li X, ur. *Polycystic Kidney Disease.* Brisbane (AU): Codon Publications; 2015. str. 95–109.
 80. Schrier RW, Johnson AM, Mcfann K, Chapman AB. The role of parental hypertension in the frequency and age of diagnosis of hypertension in offspring with autosomal-dominant polycystic kidney disease. *Kidney Int.* 2003;64(5):1792–9.
 81. Chapman AB, Stepniakowski K, Rahbari-Oskoui F. Hypertension in Autosomal Dominant Polycystic Kidney Disease. *Adv Chronic Kidney Dis.* 2010;17(2):153–63.
 82. Ecker T, Schrier RW. Cardiovascular abnormalities in autosomal-dominant polycystic kidney disease. *Nat Rev Nephrol.* 2009;5(4):221–8.
 83. Chapman AB, Schrier RW. Pathogenesis of hypertension in autosomal dominant polycystic kidney disease. *Semin Nephrol.* 1991;11(6):653–60.
 84. Chapman AB, Johnson AM, Rainguet S, Hossack K, Gabow P, Schrier RW. Left ventricular hypertrophy in autosomal dominant polycystic kidney disease. *J Am Soc Nephrol.* 1997;8(8):1292–7.
 85. Rahbari-Oskoui F, Williams O, Chapman A. Mechanisms and management of hypertension in autosomal dominant polycystic kidney disease. *Nephrol Dial Transplant.* 2014;29(12):2194–201.
 86. Klein IH, Ligtenberg G, Oey PL, Koomans HA, Blankestijn PJ. Sympathetic activity is increased in polycystic kidney disease and is associated with hypertension. *J Am Soc Nephrol.* 2001;12(11):2427–33.
 87. Guler S, Cimen S, Hurton S, Molinari M. Diagnosis and Treatment Modalities of Symptomatic Polycystic Kidney Disease. U: Li X, urednik. *Polycystic Kidney Disease.* Brisbane (AU): Codon Publications; 2015. str. 75–95.
 88. Guay-Woodford LM, Desmond RA. Autosomal recessive polycystic kidney disease: the clinical experience in North America. *Pediatrics.* 2003;111(6):1072–80.
 89. Bergmann C. ARPKD and early manifestations of ADPKD: the original polycystic kidney disease and phenocopies. *Pediatr Nephrol.* 2015;30(1):15–30.
 90. Sweeney WE, Avner ED. Diagnosis and management of childhood polycystic kidney disease. *Pediatr Nephrol.* 2011;26(5):675–92.
 91. Sweeney WE, Gunay-Aygun M, Patil A, Avner ED. Childhood Polycystic Kidney Disease. U: Avner ED, Harmon WE, Niaudet P, Yoshikawa N, Emma F, Goldstein S, ur. *Pediatric Nephrology.* Berlin, Heidelberg: Springer Berlin Heidelberg; 2015. str. 1–58.
 92. Kaplan BS, Fay J, Shah V, Dillon MJ, Barratt TM. Autosomal recessive polycystic kidney disease. *Pediatr Nephrol.* 1989;3(1):43–9.
 93. Telega G, Cronin D, Avner ED. New approaches to the autosomal recessive polycystic kidney disease patient with dual kidney-liver complications. *Pediatr Transplant.* 2013;17(4):328–35.

94. Turkbey B, Ocak I, Daryanani K, Font-Montgomery E, Lukose L, Bryant J, i sur. Autosomal recessive polycystic kidney disease and congenital hepatic fibrosis (ARPKD/CHF). *Pediatr Radiol.* 2009;39(2):100–11.
95. Gunay-Aygun M, Font-Montgomery E, Lukose L, Tuchman M, Graf J, Bryant JC, i sur. Correlation of Kidney Function, Volume and Imaging Findings, and *PKHD1* Mutations in 73 Patients with Autosomal Recessive Polycystic Kidney Disease. *Clin J Am Soc Nephrol.* 2010;5(6):972–84.
96. Bleyer AJ, Hart TC. Medullary cystic kidney disease type 2. *Am J Kidney Dis.* 2004;43(6):1142–3.
97. Kirby A, Gnirke A, Jaffe DB, Barešová V, Pochet N, Blumenstiel B, i sur. Mutations causing medullary cystic kidney disease type 1 lie in a large VNTR in *MUC1* missed by massively parallel sequencing. *Nat Genet.* 2013;45(3):299–303.
98. Salomon R, Saunier S, Niaudet P. Nephronophthisis. *Pediatr Nephrol* 2009;24(12):2333–44.
99. Bae KT, Sun H, Lee JG, Bae K, Wang J, Tao C, i ostali. Novel methodology to evaluate renal cysts in polycystic kidney disease. *Am J Nephrol.* 2014;39(3):210–7.
100. Chapamen AB, Rahbari-Oskoui FF, Bennett WM. Acquired cystic disease of the kidney in adults - UpToDate [Internet]. [citirano 10. lipanj 2019.]. Dostupno na: <https://www.uptodate.com>
101. Torres VE, Bennett WM. Diagnosis of and screening for autosomal dominant polycystic kidney disease - UpToDate [Internet]. [citirano 17. svibanj 2019.]. Dostupno na: <https://www.uptodate.com>
102. Rossetti S, Consugar MB, Chapman AB, Torres VE, Guay-Woodford LM, Grantham JJ, i sur. Comprehensive Molecular Diagnostics in Autosomal Dominant Polycystic Kidney Disease. *J Am Soc Nephrol.* 2007;18(7):2143–60.
103. Bennett WM. Autosomal Dominant Polycystic Kidney Disease: 2009 Update for Internists. *Korean J Intern Med.* 2009;24(3):165.
104. Wolyniec W, Jankowska MM, Krol E, Czarniak P, Rutkowski B. Current diagnostic evaluation of autosomal dominant polycystic kidney disease. *Pol Arch Med Wewn.* 2008;118(12):767–73.
105. Pei Y, Obaji J, Dupuis A, Paterson AD, Magistroni R, Dicks E, i sur. Unified Criteria for Ultrasonographic Diagnosis of ADPKD. *J Am Soc Nephrol.* 2009;20(1):205–12.
106. Saigusa T, Bell PD. Molecular Pathways and Therapies in Autosomal-Dominant Polycystic Kidney Disease. *Physiology.* 2015;30(3):195–207.
107. Huang E, Samaniego-Picota M, McCune T, Melancon JK, Montgomery RA, Ugarte R, i ostali. DNA Testing for Live Kidney Donors at Risk for Autosomal Dominant Polycystic Kidney Disease. *Transplantation.* 2009;87(1):133–7.
108. Clayman R V, Surya V, Miller RP, Reinke DB, Fraley EE. Pursuit of the renal mass. Is ultrasound enough? *Am J Med.* 1984.;77(2):218–25.
109. Kimberling WJ, Fain PR, Kenyon JB, Goldgar D, Sujansky E, Gabow PA. Linkage heterogeneity of autosomal dominant polycystic kidney disease. *N Engl J Med.* 1988;319(14):913–8.

110. Bisceglia M, Creti G. AMR series unilateral (localized) renal cystic disease. *Adv Anat Pathol.* 2005;12(4):227–32.
111. Kuhn W, Walz G. Autosomal Dominant Polycystic Kidney Disease. *Dtsch Arztebl.* 2007;104(44):3022–8.
112. Murray KK, McLellan GL. Renal peripelvic lymphangiectasia: appearance at CT. *Radiology.* 1991;180(2):455–6.
113. Rule AD, Sasiwimonphan K, Lieske JC, Keddiss MT, Torres VE, Vrtiska TJ. Characteristics of Renal Cystic and Solid Lesions Based on Contrast-Enhanced Computed Tomography of Potential Kidney Donors. *Am J Kidney Dis.* 2012;59(5):611–8.
114. Qian Q. Isolated Polycystic Liver Disease. *Adv Chronic Kidney Dis.* 2010;17(2):181–9.
115. Khonsari RH, Ohazama A, Raouf R, Kawasaki M, Kawasaki K, Pornaveetus T, i sur. Multiple postnatal craniofacial anomalies are characterized by conditional loss of polycystic kidney disease 2 (Pkd2). *Hum Mol Genet.* 2013;22(9):1873–85.
116. Zerres K, Rudnik-Schoneborn S, Deget F, Holtkamp U, Brodehl J, Geisert J, i sur. Autosomal recessive polycystic kidney disease in 115 children: clinical presentation, course and influence of gender. *Acta Paediatr.* 1996;85(4):437–45.
117. Guay-Woodford LM, Galliani CA, Musulman-Mroczek E, Spear GS, Guillot AP, Bernstein J. Diffuse renal cystic disease in children: morphologic and genetic correlations. *Pediatr Nephrol.* 1998;12(3):173–82.
118. Choyke PL. Acquired cystic kidney disease. *Eur Radiol.* 2000;10(11):1716–21.
119. Lens XM, Banet JF, Outeda P, Barrio-Lucia V. A novel pattern of mutation in uromodulin disorders: autosomal dominant medullary cystic kidney disease type 2, familial juvenile hyperuricemic nephropathy, and autosomal dominant glomerulocystic kidney disease. *Am J Kidney Dis.* 2005;46(1):52–7.
120. Bleyer AJ, Hart TC, Willingham MC, Iskandar SS, Gorry MC, Trachtman H. Clinicopathologic findings in medullary cystic kidney disease type 2. *Pediatr Nephrol.* 21;20(6):824–7.
121. Katabathina VS, Kota G, Dasyam AK, Shanbhogue AKP, Prasad SR. Adult renal cystic disease: a genetic, biological, and developmental primer. *Radiographics.* 2010;30(6):1509–23.
122. Meier P, Farres MT, Mougnot B, Jacob L, Le Goas F, Antignac C, i ostali. Imaging medullary cystic kidney disease with magnetic resonance. *Am J Kidney Dis.* 2003;42(1):5–10.
123. Ekici AB, Hackenbeck T, Morinière V, Pannes A, Buettner M, Uebe S, i sur. Renal fibrosis is the common feature of autosomal dominant tubulointerstitial kidney diseases caused by mutations in mucin 1 or uromodulin. *Kidney Int.* 2014;86(3):589–99.
124. Stokman M, Lilien M, Knoers N. Nephronophthisis. U: MP Adam, HH Ardinger, RA Pagon, ur. *GeneReviews®* [Internet]. University of Washington, Seattle; 1993 [citirano 18. svibanj 2019.]. Dostupno na: <http://www.ncbi.nlm.nih.gov/pubmed/27336129>
125. Cornelis F, Couzi L, Le Bras Y, Hubrecht R, Dodre E, Genevieve M, i sur.

- Embolization of Polycystic Kidneys as an Alternative to Nephrectomy Before Renal Transplantation: A Pilot Study. *Am J Transplant.* 2010;10(10):2363–9.
126. Torres VE, Chapman AB, Devuyst O, Gansevoort RT, Grantham JJ, Higashihara E, i sur. Tolvaptan in Patients with Autosomal Dominant Polycystic Kidney Disease. *N Engl J Med.* 2012;367(25):2407–18.
 127. Bendavid Y, Moloo H, Klein L, Burpee S, Schlachta CM, Poulin EC, i sur. Laparoscopic nephrectomy for autosomal dominant polycystic kidney disease. *Surg Endosc.* 2004;18(5):751–4.
 128. Bello-Reuss E, Holubec K, Rajaraman S. Angiogenesis in autosomal-dominant polycystic kidney disease. *Kidney Int.* 2001;60(1):37–45.
 129. Yu ASL, El-Ters M, Winklhofer FT. Clinical Trials in Autosomal Dominant Polycystic Kidney Disease. U: Li X, ur. *Polycystic Kidney Disease.* Brisbane (AU): Codon Publications; 2015. str. 109–37.
 130. Caroli A, Perico N, Perna A, Antiga L, Brambilla P, Pisani A, i ostali. Effect of longacting somatostatin analogue on kidney and cyst growth in autosomal dominant polycystic kidney disease (ALADIN): a randomised, placebo-controlled, multicentre trial. *Lancet.* 2013;382(9903):1485–95.
 131. Shillingford JM, Piontek KB, Germino GG, Weimbs T. Rapamycin Ameliorates PKD Resulting from Conditional Inactivation of PKD1. *J Am Soc Nephrol.* 2010;21(3):489–97.
 132. Shillingford JM, Murcia NS, Larson CH, Low SH, Hedgepeth R, Brown N, i sur. The mTOR pathway is regulated by polycystin-1, and its inhibition reverses renal cystogenesis in polycystic kidney disease. *Proc Natl Acad Sci.* 2006;103(14):5466–71.
 133. Sweeney WE, Chen Y, Nakanishi K, Frost P, Avner ED. Treatment of polycystic kidney disease with a novel tyrosine kinase inhibitor 1 | See Editorial by Grantham, p. 339. *Kidney Int.* 2000;57(1):33–40.
 134. Sweeney WE, von Vigier RO, Frost P, Avner ED. Src Inhibition Ameliorates Polycystic Kidney Disease. *J Am Soc Nephrol.* 2008;19(7):1331–41.
 135. Ecker T. Statins in the treatment of autosomal dominant polycystic kidney disease. *Nephrol Dial Transplant.* 2016;31(8):1194–6.
 136. Nagao S, Nishii K, Katsuyama M, Kurahashi H, Marunouchi T, Takahashi H, i sur. Increased Water Intake Decreases Progression of Polycystic Kidney Disease in the PCK Rat. *J Am Soc Nephrol.* 2006;17(8):2220–7.
 137. Fontana D, Porpiglia F, Morra I, Destefanis P. Treatment of simple renal cysts by percutaneous drainage with three repeated alcohol injection. *Urology.* 1999;53(5):904–7.
 138. Zerem E, Imamovic G, Omerovic S. Symptomatic Simple Renal Cyst: Comparison of Continuous Negative-Pressure Catheter Drainage and Single-Session Alcohol Sclerotherapy. *Am J Roentgenol.* 2008;190(5):1193–7.
 139. Atug F, Burgess S V, Ruiz-Deya G, Mendes-Torres F, Castle EP, Thomas R. Long-term durability of laparoscopic decortication of symptomatic renal cysts. *Urology.* 2006;68(2):272–5.

140. Muthur RS, Bennett WM. Concentration of antibiotics in simple renal cysts. *J Urol.* 1980;124(5):596.
141. Guay-Woodford LM, Bissler JJ, Braun MC, Bockenhauer D, Cadnapaphornchai MA, Dell KM, i sur. Consensus Expert Recommendations for the Diagnosis and Management of Autosomal Recessive Polycystic Kidney Disease: Report of an International Conference. *J Pediatr.* 2014;165(3):611–7.
142. Hart TC, Gorry MC, Hart PS, Woodard AS, Shihabi Z, Sandhu J, i sur. Mutations of the UMOD gene are responsible for medullary cystic kidney disease 2 and familial juvenile hyperuricaemic nephropathy. *J Med Genet.* 2002;39(12):882–92.
143. Beck BB, Trachtman H, Gitman M, Miller I, Sayer JA, Pannes A, i ostali. Autosomal dominant mutation in the signal peptide of renin in a kindred with anemia, hyperuricemia, and CKD. *Am J Kidney Dis.* 2011;58(5):821–5.
144. Hildebrandt F, Zhou W. Nephronophthisis-Associated Ciliopathies. *J Am Soc Nephrol.* 2007;18(6):1855–71.
145. Gattone VH, Wang X, Harris PC, Torres VE. Inhibition of renal cystic disease development and progression by a vasopressin V2 receptor antagonist. *Nat Med.* 2003;9(10):1323–6.

11. ŽIVOTOPIS

Rođen sam 23. srpnja 1994. godine u Slavonskom Brodu. Pohađao sam i završio Osnovnu školu „Bogoslav Šulek“ te Klasičnu gimnaziju fra Marijana Lanosovića u Slavonskom Brodu. Medicinski fakultet upisao sam 2013. godine. Aktivno se služim engleskim jezikom u govoru i pismu te pasivno njemačkim jezikom.