

Morfološke karakteristike dijabetičkog edema makule

Vratarić, Josip

Master's thesis / Diplomski rad

2019

Degree Grantor / Ustanova koja je dodijelila akademski / stručni stupanj: **University of Zagreb, School of Medicine / Sveučilište u Zagrebu, Medicinski fakultet**

Permanent link / Trajna poveznica: <https://um.nsk.hr/um:nbn:hr:105:762272>

Rights / Prava: [In copyright](#)/[Zaštićeno autorskim pravom.](#)

Download date / Datum preuzimanja: **2024-09-27**



Repository / Repozitorij:

[Dr Med - University of Zagreb School of Medicine Digital Repository](#)



**SVEUČILIŠTE U ZAGREBU
MEDICINSKI FAKULTET**

Josip Vratarić

**Morfološke karakteristike dijabetičkog edema
makule**

DIPLOMSKI RAD



Zagreb, 2019.

Ovaj diplomski rad izrađen je na Katedri za oftalmologiju i optometriju, Medicinskog fakulteta Sveučilišta u Zagrebu pod vodstvom prof.dr.sc.Nenada Vukojevića i predan je na ocjenu u akademskoj godini 2018./2019. god.

POPIS KRATICA

OLM - outer limiting membrane-vanjska granična membrana

JAM-B, JAM-C - junctional adhesion molecule B, C-molekularna adhezijska molekula B,C

ZO-1 - zonula occludens 1

RMG - retinal Müller glial cells-retinalne Müllerove glijalne stanice

AQP4 - aquaporin 4

AGE - advanced glycation end products-završni produkti glikozilacije

RAGE - advanced glycation end product receptor-receptor za završni produkt glikozilacije

PKC - protein kinaza C

DAG - diacilglicerol

NF- κ B - nuclear factor κ B - nuklearni faktor κ B

JAK - Janus kinase

STAT - signal transducer and activator of transcription

JAM-A - junctional adhesion molecule

TNF- α - tumor necrosis factor α

TGF- β - transforming growth factor β

VEGF - vascular endothelial growth factor-vaskularni endotelni faktor rasta

PGF - placental growth factor

VE-cadherine - vascular endothelial cadherine

WESDR - Wisconsin Epidemiologic study of Diabetic Retinopathy

IRMA - intraretinal microvascular abnormality

NPDR - non-proliferative diabetic retinopathy

NVD - neovascularisation of optic disc

CSME - clinically significant macular edema

ETDRS study - early treatment diabetic retinopathy study

SFP - stereoscopic fundus photographs

FA - fluoresceinska angiografija

BRB - blood-retinal barrier

UKPDS - United Kingdom prospective Diabetes Study

DIRECT - Diabetic Retinopathy Candesartan Trials

DCCT - the Diabetes Control and Complications Trial

HDL - high-density lipoprotein

RESTORE - Ranibizumab Monotherapy or Combined with Laser versus Laser Monotherapy for Diabetic Macular Edema study

ICAM-1 - intercellular adhesion molecule 1

ELM - external limiting membrane

IS/OS - inner segment/outer segment

DRIL - disorganization of retinal inner layers

SAŽETAK

Autor: Josip Vratarić

Naslov rada: Morfološke katarakteristike dijabetičkog edema makule

Dijabetes je jedna od najčešćih bolesti u 21. stoljeću, a dijabetička retinopatija najčešća je i najpoznatija mikrovaskularna komplikacija šećerne bolesti. Dijabetički makularni edem najčešći je uzrok gubitka vidne oštine u bolesnika s dijabetesom. Iako međusobno isprepleteni, DME može oštetiti vidnu oštinu s ili bez prisustva ostalih znakova retinopatije. Također je moguća dugogodišnja prisutnost retinopatije kojoj se tek kasnije priključe znakovi DME-a.

Klinički parametri i morfološke karakteristike DME-a danas se vrlo efikasno određuju pomoću OCT-a. Pojavom OCT-a moglo se konačno pristupiti detaljnom proučavanju bolesti i lakšoj individualizaciji terapije za svakog pojedinog bolesnika.

Terapija DME-a također je ušla u novu eru. Dosadašnji tretmani laserskom fotokoagulacijom uvelike su zamijenjeni novih modalitetima liječenja poput intravitrealnih kortikosteroidnih implantata i anti-VEGF terapije. Također se i dalje ističe važnost dobre kontrole osnovne bolesti.

Bolje razumijevanje patofiziologije DME-a, novija i bolja dijagnostika kao i novi terapijski postupci daju nadu u još bolju prevenciju gubitka vidne funkcije u bolesnika sa šećernom bolešću.

Ključne riječi: DME, dijabetička retinopatija, OCT, anti-VEGF terapija

SUMMARY

Author: Josip Vratarić

Title: Morphological features of diabetic macular edema

Diabetes is one of the most common diseases in the 21st century. Diabetic retinopathy is the most common and most known microvascular complication of diabetes. Diabetic macular edema is the most common cause of visual acuity loss in patients with diabetes. Although tightly associated with each other, DME can occur with or without the presence of retinopathy. Another possibility is the long lasting presence of retinopathy with later signs of DME.

Today, the clinical parameters and morphological characteristics of DME are effectively assessed with OCT. With the presence of OCT there is finally a way to assess DME in detail and its presence also made it easier to further individualize treatment for each and every patient.

A new era of DME therapy has started. Laser photocoagulation is mainly becoming secondary to new treatment modalities such as intravitreal corticosteroid implants and anti-VEGF therapy. Though good and thorough management of the primary disease is still very important.

Better understanding of the pathophysiology of DME, new and better diagnostics and new treatment modalities give us hope that we will soon be able to prevent vision function loss more efficiently in patients with diabetes.

Key words: DME, diabetic retinopathy, OCT, anti-VEGF therapy

SADRŽAJ

1.UVOD	1
2.OPĆE KARAKTERISTIKE MAKULARNOG EDEMA I PATOFIZIOLOGIJA	2
2.1.Generalni pregled makularnog edema	2
2.2.Protok i regulacija tekućine: retinalne barijere	2
2.2.1.Međustanični spojevi	3
2.2.2.Vanjska granična membrana (OLM)	3
2.2.3.Regulacija ulaska i izlaska tekućine	3
2.2.4.Glijalne stanice retine	4
2.3.Kronična hiperglikemija i makularni edem	4
3.EPIDEMIOLOGIJA DIJABETIČKE RETINOPATIJE	6
3.1.Prevalencija	6
3.2.Incidencija	6
4.KLINIČKE KARAKTERISTIKE DIJABETIČKE RETINOPATIJE	7
4.1.Rizični faktori.....	7
4.2.Klasifikacija i karakteristike.....	8
4.2.1.Klinička evaluacija	10
5.OCT DIJAGNOSTIKA	11
6.MORFOLOŠKE KARAKTERISTIKE DME-a	13
7.TERAPIJSKE OPCIJE U LIJEČENJU DIJABETIČKOG MAKULARNOG EDEMA	19
7.1.Kontrola osnovne bolesti	19
7.2.Specifična terapija.....	20
7.2.1.Laserska terapija	20
7.2.2.Anti-VEGF terapija	20
7.2.3.Kortikosteroidi	22
7.2.4.Kirurška terapija.....	22
8.ZAKLJUČAK	24
9.ZAHVALE	25
10.LITERATURA	26
9.ŽIVOTOPIS	37

1.UVOD

Dijabetički makularni edem glavni je uzrok gubitka vidne oštine u osoba koje boluju od šećerne bolesti. Termin makularni edem odnosi se na zadebljanje retine, točnije zadebljanje u regiji zvanj žuta pjega (makula). Makula je specifični dio retine i uz to mjesto najjasnijeg vida. Zbog poremećaja hematoretinalne barijere dolazi do povećanog odlaganja tekućine između slojeva retine. Obzirom na ograničene mogućnosti ekspanzije tog prostora, isprva dolazi do reverzibilnih promjena retinskog tkiva. Ukoliko se pravovremeno ne reagira sa terapijskim mjerama te promjene postaju ireverzibilne. Dolazi do progresivnog gubitka vidne oštine i na kraju sljepoće.

Dijabetička retinopatija je pojam koji obuhvaća sve promjene koje možemo naći u tkivu mrežnice kao posljedica šećerne bolesti. Otprilike 25% ljudi koji boluju od dijabetesa imaju neku od promjena u sklopu dijabetičke retinopatije. Pojava dijabetičkog makularnog edema raste s duljim trajanjem bolesti. Prevalencija iznosi 5% unutar prvih 5 godina od postavljanja dijagnoze i 15% unutar 15 godina od postavljanja dijagnoze.(1)

U ovome će radu biti rijeći o morfološkim karakteristikama, patofiziologiji, dijagnostici i modalitetima liječenja dijabetičkog makularnog edema. Obzirom na kompleksnost kliničkog entiteta bit će govora i o dijabetičkoj retinopatiji kao cjelini.

2.OPĆE KARAKTERISTIKE MAKULARNOG EDEMA I PATOFIZIOLOGIJA

2.1.Generalni pregled makularnog edema

Makula (žuta pjega) je visoko specijalizirana regija mrežnice i mjesto najoštrijeg vida. Lokalizirana je tri do četiri milimetra temporalno od glave vidnog živca. Makularni edem je abnormalno povećanje tekućine u međustaničnom prostoru makule. U fiziološkim uvjetima točno je reguliran ulazak i izlazak tekućine iz tog prostora kako bi se održala homeostaza retinalnog tkiva. Mehanizmi koji dovode do disbalansa u regulaciji izlaza i ulaza tekućine su brojni. Bilo kakava promjena koja bi mogla dovesti do viška tekućine u tome prostoru dovest će do edema a time do miješanja u normalnu transmisiju fotona i disrupciju centralnog vida. Osim najpoznatijeg uzroka makularnog edema (šećerna bolest) važno je napomenuti da etiološki postoji još raznih stanja koja mogu dovesti do makularnog edema kao što su: Irvine-Gass post-operativni makularni edem, okluzivne bolesti retinskih žila, uveitis, idiopatska makularna teleangiektazija tip 1 i tip 2, paklitakselom (kemoterapijski lijek) inducirana makulopatija, paracentralna akutna srednja makulopatija, hipoproteinemija i još neki drugi uzroci. Neovisno o etiologiji makularni edem izravna je prijetnja vidnoj oštrini i kvaliteti vida.

2.2.Protok i regulacija tekućine: retinalne barijere

Tekućina i molekule određenih veličina mogu dospjeti do neurosenzorne retine prvenstveno kroz unutarnju krvno-retinsku barijeru ili iz žilnice kroz vanjsku krvno-retinsku barijeru. Proces ulaska i izlaska molekula u retinu je strogo kontroliran osmotskim gradijentom.(2) Strukturalno gledano, krvno očna barijera (engl.blood-retinal barrier) sastoji se od dvije jasne barijere: vanjska BRB i unutarnja BRB. Vanjska krvno očna barijera sastoji se od retinalnog pigmetnog epitela koji regulira transport između kapilara žilnice i retine a unutarnja krvno očna barijera regulira transport preko retinalnih kapilara.(94) Gubitak unutarnje krvno očne barijere doprinosi patofiziologiji brojnih retinalnih bolesti uključujući i dijabetičku retinopatiju.(95)

2.2.1.Međustanični spojevi

Endotelne stanice retinalnih kapilara povezane su molekularnim kompleksima koji se sastoje od nekoliko vrsta spojeva: zonule okludens (čvrsti spoj), zonule adherens i tijesnih spojeva (engl. *gap junction*).Ti spojevi su funkcionalno i strukturalno povezani. Osim međustanične adhezije reguliraju i paracelularnu propusnost što je vrlo važno za održavanje homeostaze.(3) Gubitak međustaničnih spojeva ili njihova alteracija dovodi do povećane vaskularne permeabilnosti za vodu, elektrolite i proteine.(4)

2.2.2.Vanjska granična membrana (OLM)

Smještena je između vanjskog zrnatog sloja (stanične jezgre štapića i čunjića, prvi neuron) i sloja štapića i čunjića. OLM služi kao važna barijera slobodnom prolasku bjelančevina kroz slojeve retine. Čvrsti spojevi OLM-a građeni su od okludina, JAM-B, JAM-C i ZO-1 proteina.(5)

2.2.3.Regulacija ulaska i izlaska tekućine

Mehanizmima aktivnog i pasivnog transporta kontinuirano dolazi do odlaska vode, iona i ostalih molekula od mrežnice prema staklovini, krvnim žilama mrežnice i subretinalnom prostoru. Brojne vrste stanica imaju za to potrebne stanične transportere. Vrlo stroga regulacija koncentracije iona, proteina i pH neophodna je za normalnu funkciju i homeostazu. Neurosenzorna retina predstavlja slab otpor prolasku tekućine iz subretinalnog prostora prema staklovini(6), ali nije propusna za molekule veće molekularne težine. Najveći otpor prolasku takvih molekula kroz retinu je upravo OLM. Koncentracija proteina je viša u žilnici u usporedbi sa retinom i staklovinom, a retina je manje propusna za vodu od retinskog pigmentnog epitela.(7) RPE igra izuzetno veliku homeostatsku regulatornu funkciju u području unutrašnje retine i žilnice. Bilo kakva vrsta stresa na citoskelet tog visoko polariziranog epitela ne samo da će poremetiti funkciju međustaničnih spojeva već i njihovu distribuciju, što će direktno rezultirati u akumulaciji subretinalne tekućine.(8)

Neto kretanje tekućine i iona kroz kapilare moguće je difuzijom, filtracijom i pinocitozom. Hoće li tekućina prelaziti iz krvi u međustanični prostor retine ili obrnuto govore nam Starlingove sile (hidrostatski tlak i koloidno-osmotski tlak). U mrežnici nema limfnih žila koje bi drenirale višak tekućine pa taj višak ukoliko nastane djelomično kompenzira aktivni trans-epitelijalni transport od retinskog pigmentnog epitela prema kapilarama žilnice. Razlika u koncentracijama proteina uspostavlja gradijent od staklovine prema žilnici. Bilo kakvo povećanje koncentracije proteina u međustaničnom prostoru retine dovest će do edema zbog povećanog osmotskog tlaka u tkivu. Akumulacija proteina u slojevima fotoreceptora može dovesti do neurotoksičnosti i njihove disfunkcije.(9)

2.2.4.Glijalne stanice retine

Tri tipa glijalnih stanica dio su neurosenzorne retine a to su: astrociti, mikroglialne stanice i specijalizirane Mullerove glijalne stanice (RMG stanice). Gustoća RMG stanica je oko pet puta veća u području foveje centralis u usporedbi sa periferijom.(10) Upravo je taj tip glijalnih stanica, visoko zastupljen u retini, poseban i vrlo bitan za održavanje konstantnog protoka tekućine. RMG stanice pokazuju vrlo visoku ekspresiju AQP4 kanala. Ti akvaporinski kanali odgovorni su za balansiranje izmjene tekućine između stanica i međustanične tekućine. Istraživanje koje je uključivalo osobe sa dijagnosticiranim cistoidnim makularnim edemom pokazalo je proširenu degeneraciju RMG stanica i gubitak njihove funkcije.(11)

2.3.Kronična hiperglikemija i makularni edem

Kronična hiperglikemija aktivira brojne molekularne puteve koji induciraju oštećenje na razini stanica, tkiva i organa. U stadiju hiperglikemije, retinalne stanice su izložene nutritivnom manjku što uzrokuje stres staničnih organela poput mitohondrija i endoplazmatskog retikuluma.(12) Kad rani kompenzatorni mehanizmi postanu prezasićeni nastupit će stanično oštećenje. Dugotrajna izloženost stanica povećanoj koncentraciji glukoze dovodi do prezasićenosti enzima heksokinaze. Zbog toga glukoza ulazi u alternativni put glikolize kroz proizvodnju sorbitola i fruktoze. Stanični NADPH je snižen što vodi k oksidativnom stresu. Sorbitol ne prolazi staničnu membranu uzrokujući osmotski stres te

inducira glikozilacija dušika kod proteina, što doprinosi u konačnici akumulaciji AGE-a (završni produkti glikozilacije). AGE molekule se normalno akumuliraju u stanicama starenjem. Sa ubrzanjem tog procesa povezana je upravo šećerna bolest. AGE molekule dovode do fibroze, aktiviraju proces upale i interakcijom sa svojim receptorom (RAGE) mijenjaju način izmjene kalcija. Te molekule se direktno povezuju sa dijabetičkom mikroangiopatijom.(13) U eksperimentalnim uvjetima pokazano je da induciraju apoptozu retinalnih pericita. Njihova povećana akumulacija u RMG stanicama dovodi do njihove disfunkcije, oksidativnog stresa i proupalnog odgovora uz lučenje citokina.(14, 15, 16) Povećana akumulacija tih molekula u RMG stanicama također aktivira upalne puteve NF- κ B i JAK-STAT.(17) Protein kinaza C još je jedna komponenta koju je vrijedno spomenuti. PKC ima nekoliko izoformi i aktivirana je fosfatidilserinom, kalcijem i diacilglicerolom. Kao posljedica poremećene glikolize i preopterećenosti glukozom povećava se proizvodnja DAG-a što aktivira protein kinazu C. Aktivacija DAG/PKC molekularnog puta povezuje se sa povećanjem endotelne permeabilnosti, disfunkcijom, vazokonstrikcijom, angiogenezom, leukostazom i upalom.(18) U hiperglikemijskim uvjetima aktivacija PKC- δ izoforme inducira staničnu smrt retinskih endotelnih stanica.(19) Hiperglikemija inducira degradaciju dijelova međustaničnih spojeva poput okludina, kladina, JAM-A, ZO-1 i VE-kadherina.(20, 21) VEGF doprinosi povećanoj vaskularnoj propusnosti uzrokovanoj dijabetesom tako što ubrzava fosforilaciju okludina i ZO-1 i reducira ekspresiju okludina u endotelnim stanicama.(22) Endotelna barijera dodatno je narušena od strane pro-inflamatornih citokina poput TGF- β koji bivaju otpušteni od strane glijalnih stanica. Leukostaza inducirana hiperglikemijom, oksidativni stres, VEGF i TNF- α pridonose vaskularnoj permeabilnosti(23), a potencijalno vode i do apoptoze endotelnih stanica retinalnih kapilara.(24) Kompleksniji događaji patofiziologije dijabetičkog makularnog edema kao mikroaneurizme ili neovaskularizacija doprinose perzistenciji edema i kontrolirani su od strane angiogenetskih faktora poput VEGF-a i PGF-a.(25, 26)

3.EPIDEMIOLOGIJA DIJABETIČKE RETINOPATIJE

3.1.Prevalencija

U mnogo zemalja dijabetička retinopatija je najčešći uzrok preventabilne sljepoće u radno sposobnog stanovništva (20-74 godine).(27) U SAD-u otprilike 40% ljudi sa dijabetesom tipa 2 i 86% sa dijabetesom tipa 1 imaju neki oblik dijabetičke retinopatije.(28, 29) Slično visoka prevalencija je primjećena i u drugim zemljama. Isto tako populacijske studije pokazuju trend smanjenja prevalencija dijabetičke retinopatije u SAD-u i drugim razvijenim zemljama, posebice kod ljudi sa dijabetesom tip 1.(30, 31, 32) Razlog takvog trenda vjerojatno leži u činjenici da se poduzima bolja kontrola osnovne bolesti i suzbijanje rizičnih faktora.(33, 34) Hoće li se taj trend nastaviti vrlo je upitno zbog s druge strane sve većeg broja ljudi s dijabetesom.(35)

3.2.Incidencija

Nekoliko populacijskih studija istražilo je incidenciju dijabetičke retinopatije.(36) Dobar primjer predstavlja WESDR studija. WESDR studija u SAD-u pokazala je da je 10-ogodišnja incidencija retinopatije 74%, a u ljudi sa retinopatijom 64% je razvilo ozbiljnu retinopatiju, a 17 % je progrediralo do stanja proliferativne retinopatije.(36, 37) Otprilike 20% onih sa dijabetesom tipa 1 i 14-25% onih sa dijabetesom tipa 2 razvili su makularni edem tijekom deset godina praćenja.(38) Rezultati nakon 25-ogodišnjeg praćenja pokazali su da su skoro svi pacijenti (97%) razvili neki oblik retinopatije, a trećina do polovice pacijenata je razvili neki oblik retinopatije koja neposredno ugrožava vid i vidnu oštrinu (43 % je razvilo proliferativnu retinopatiju a 29% makularni edem).(32, 39) Prvih 10 godina praćenja stope incidencije su bile uglavnom konstantne za razliku od incidencije u zadnjih 15 godina praćenja.(38, 39) Dodatno, prevalencija i incidencija proliferativne retinopatije bila je snižena u nedavno dijagnosticiranih dijabetičara. Rezultati sugeriraju pozitivan efekt bolje kontrole osnovne bolesti u razvijenim zemljama protekla dva desetljeća.(37)

4.KLINIČKE KARAKTERISTIKE DIJABETIČKE RETINOPATIJE

Dijabetička retinopatija je termin koji opisuje mikrovaskularne promjene vidljive oftalmoskopijom u tijeku kliničkog pregledu osoba sa dijabetesom. Oftalmoskopskim pregledom fundusa oka mogu se vidjeti intraretinske mikrovaskularne abnormalnosti, točkasta i mrljasta krvarenja, eksudati i edem. Vidna funkcija može biti očuvana neko vrijeme sve dok se ne pojavi makularni edem kao izraz povećane kapilarne permeabilnosti.(40) Daljnji dio teksta pobliže će objasniti kliničke entitete i dijagnostiku u sklopu istih uz navođenje rizičnih faktora za samu bolest.

4.1.Rizični faktori

Noviji dokazi podržavaju hipotezu da postoji genetska predispozicija za razvitak dijabetičke retinopatije.(41, 42) DCCT (43) klinička studija pokazala je genetsku povezanost neovisnu o drugim rizičnim faktorima. Nedavna metaanaliza identificirala je nekoliko gena koje dovode u korelaciju sa dijabetičkom retinopatijom.(42) Pubertet i trudnoća spadaju u dobro poznate rizične faktore dijabetičke retinopatije u osoba sa dijabetesom tipa 1.(44, 45, 46) Stoga, planirani detaljni pregled očne pozadine trebao bi biti napravljen u osoba s dijabetesom tipa 1 nakon puberteta i tijekom trudnoće.

Ostali rizični faktori dosad prepoznati su:

- Hiperglikemija – 1% smanjenje vrijednosti glikoliziranog hemoglobina (HbA1c) je ekvivalent za 40% manji rizik od retinopatije, 25% manji rizik od progresije u vidno ugrožavajuću retinopatiju, 25% manja šansa za potrebu laserske terapije i 15 % manje rizika za razvitak sljepoće
- Hipertenzija – smanjenje sistoličkog krvnog tlaka za 10 mmHg otprilike odgovara 35% manjem riziku od progresije retinopatije, 35 % manje šanse za potrebu laserske terapije i 50 % manje rizika za gubitak vida
- Dugotrajnost osnovne bolesti (šećerna bolest)
- Dislipidemija
- Etničko podrijetlo (južnoazijsko, hispansko)

- Operacija katarakte

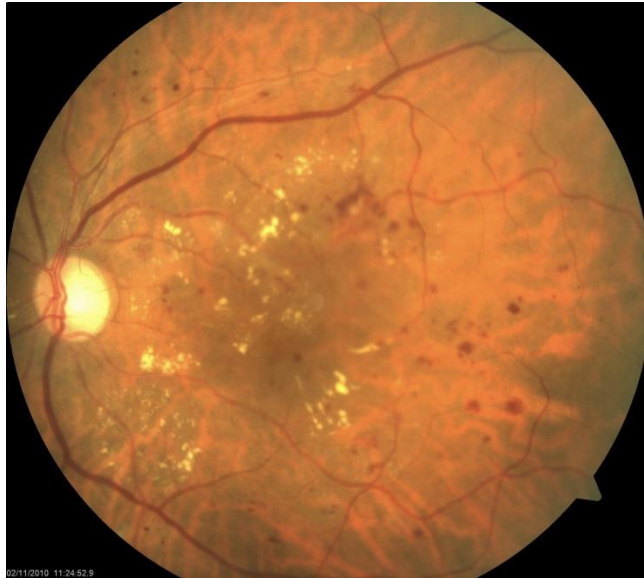4.2. Klasifikacija i karakteristike

Stukturalne i funkcionalne promjene retinske vaskulature čvrsto su povezane uz dijabetes i dijabetičku retinopatiju.(47) Upravo dilatacija retinskih arteriola bi mogla biti rani pokazatelj mikrovaskularne disfunkcije i predisponirajući faktor razvitka ne-proliferativne dijabetičke retinopatije.(48) S druge strane dilatacija retinskih venula bi mogla biti rani pokazatelj progresije u ozbiljnije oblike bolesti kao što je proliferativna retinopatija.

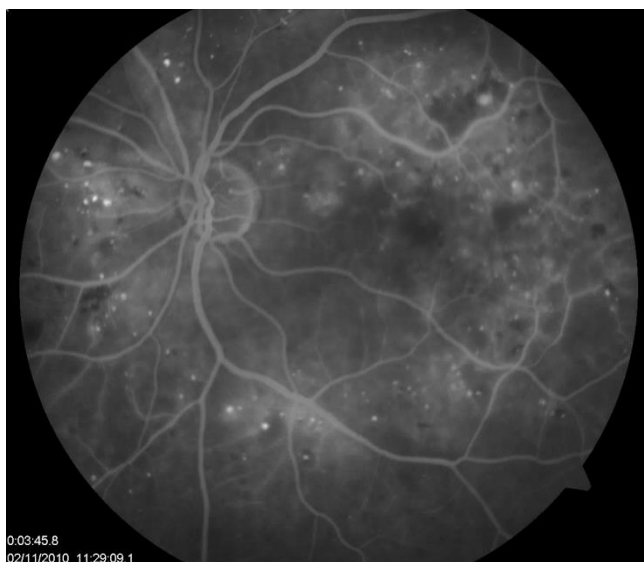
Klasifikacija dijabetičke retinopatije obzirom na ozbiljnost(49):

1. Blaga ne-proliferativna dijabetička retinopatija (NPDR)
 - Od mikrovaskularnih lezija nalazimo samo mikroaneurizme
2. Srednja izražena ne-proliferativna dijabetička retinopatija
 - Mikroaneurizme i druge mikrovaskularne lezije, no ne dovoljno da ispuni uvjete ozbiljne ne-proliferativne dijabetičke retinopatije
3. Ozbiljna ne-proliferativna dijabetička retinopatija (slika 1., slika 2.)
 - Više od 20 intraretinalnih područja krvarenja u četiri kvadranta ili pojava venskih čvorića (engl. venous beading) u dva ili više kvadranta, ili intraretinalne mikrovaskularne abnormalnosti u jednom ili više kvadranta koje ne ispunjavaju uvjete proliferativne dijabetičke retinopatije
4. Proliferativna dijabetička retinopatija (slika 3.)
 - Neovaskularizacija optičkog diska (NVD) ili pojava neovaskularizacije drugdje, preretinsko krvarenje, vitrealno krvarenje; visoko rizične karakteristike bi bile blagi NVD sa vitrealnim krvarenjem, srednji teški do teški NVD sa ili bez vitrealnog krvarenja
5. Klinički značajan makularni edem
 - Zadebljanje retine unutar 500 μm od centra makule; eksudati unutar 500 μm od centra makule sa priležećim zadebljanjem retine; retinsko zadebljanje veće od područja jednog optičkog diska unutar promjera jednog optičkog diska od centra makule

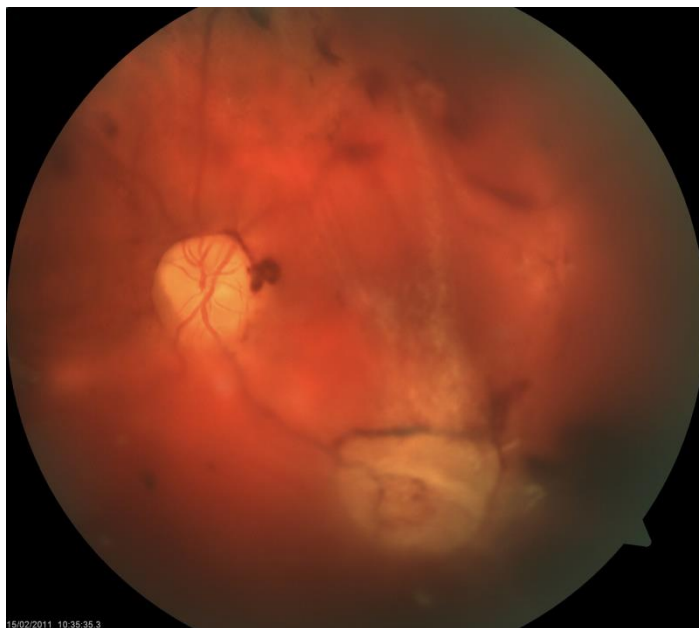Dijabetički makularni edem je vrlo važan znak kojeg je potrebno odvojeno pratiti od stadija retinopatije jer može zasebno i neovisno napredovati. Difuzni edem je uzrokovan povećanom kapilarnom propusnošću a lokalizirani edem fokalnim curenjem najčešće iz mikroaneurizmi. DME se može pojaviti u izolaciji bez drugih mikrovaskularnih abnormalnosti u fundusu stoga ga je potrebno promatrati kao zaseban entitet.



Slika 1. Fundus kolor fotografija neproliferacijske dijabetičke retinopatije s edemom makule



Slika 2. Fluoresceinska angiografija neproliferacijske dijabetičke retinopatije s edemom makule



Slika 3. Fundus kolor fotografija proliferacijske dijabetičke retinopatije s krvarenjem u staklovinu i vitreoretinskim proliferacijama

4.2.1. Klinička evaluacija

Poteškoće u samoj kliničkoj evaluaciji ovog kliničkog entiteta postoje. Direktna i indirektna oftalmoskopija je daleko od idealne i pokazuje samo promjene fovealnih refleksa. Stereoskopska fundus fotografija i fundus stereo biomikroskopija su bile standardne metode evaluacije promjena retinalnog volumena u području makule ali su izrazito subjektivni i ovise o iskustvu promatrača. Stoga rezultati su daleko od idealnih. Unatoč manjkavosti imaju svoje mjesto u dijagnostici i korisni su za vizualizaciju znakova povezanih sa retinskim zadebljanjem kao što tvrdi i meki eksudati (engl. hard and soft exudates), krvarenja i mikroaneurizme. Pojavom OCT-a procjena i dijagnostika makularnog edema učinila je velik skok unaprijed.

5.OCT DIJAGNOSTIKA

ETDRS studija definirala je stadije dijabetičke retinopatije kao i DME na temelju stereoskopske fundus fotografije.(50, 51) Termin CSME-a uveden je kako bi se naznačila ozbiljnost stanja i postavio prag za korištenje terapijske laserske fotokoagulacije. Tri različita CSME-a mogu nastati, njihove karakteristike su:

1. Zadebljanje retine $\leq 500\mu m$ udaljeno od cetra foveje
2. Tvrđi eksudati $\leq 500\mu m$ udaljeni od centra fovea-e sa zadebljanjem retine
3. Zadebljanje retine ≥ 1 promjer diska sa minimalno jednim dijelom unutar jednog pronjera diska u centru foveje

Fluoresceinska angiografija bila je važan dijagnostički alat evaluacije DME-a. I dalje je do neke mjere i nudi vrlo bitne informacije o retinalnoj perfuziji, integritetu krvno-retinalne barijere i neovaskularizaciji. Angiografska klasifikacija DME-a uključuje ne-cistični i cistični makularni edem te fokalni i difuzni DME.(52, 53)

Oftalmoskopija, SFP i FA dugo godina bile su tradicionalne metode evaluacije retinopatije i DME-a. Međutim pojavom OCT-a konačno se pojavila tehnologija koja može objektivno mjeriti promjene retinskog volumena i debljine kao i njene morfološke osobitosti.

Optička koherentna tomografija (OCT) je nekontaktna i neinvazivna dijagnostička metoda koja in vivo vrlo dobro prikazuje mikrostrukture tkiva ispod površine i koristi se u brojnim medicinskim strukama. Zbog prozirnosti dijelova očne jabučice itekako je pogodna za dijagnostiku optičkog diska, struktura prednjeg očnog segmenta i napose mrežnice. Ono producira točne, objektivne slike retinskih struktura; prikazuje vitreo-retinalnu granicu i omogućuje kvantitativno mjerenje debljine mrežnice. OCT nam je omogućio da shvatimo kako DME može imati više morfoloških osobitosti no što je prije bilo moguće vidjeti.(54, 55) Također i ta tehnologija ide naprijed pa je danas razvojem OCT spektralnog područja omogućena puno veća rezolucija i kvalitetan trodimenzionalni prikaz skeniranog dijela oka. Mogućnost kako OCT uređaj kvantificira debljinu retine proizlazi od udaljenosti između prednje i stražnje visoko reflektivne granice retine, koristeći određene algoritme.(56) OCT nam također omogućava efektnu evaluaciju progresije bolesti a pogotovo nakon primjenjene terapije. Još jedna prednost OCT-a je ta što vrlo dobro vizualizira vitreomakularnu granicu.

Pomoću njega moguće je otkriti status stražnje hijaloidne membrane (engl. posterior hyaloids) kada su vrlo malo odvojeni od makularne površine.(57) Koncept vitreomakularne trakcije je danas smatran važnim dijelom klasifikacije DME-a.(58, 59)

Općenito velika prednost korištenja OCT-a proizlazi iz njegove kvantitativne evaluacije stanja u usporedbi sa kvalitativnom evaluacijom koju dobimo koristeći fundus fotografiju ili biomikroskopiju.(99) Obzirom na razvitak ove dijagnostičke metode postoji nekoliko generacija OCT uređaja, svaki sa svojim prednostima. OCT tehnologija treće generacije koristi poseban izvor svjetlosti (engl. SS or swept-source) koji omogućuje vrlo brzo snimanje i daje kvalitetne trodimenzionalne snimke mikrostrukture mrežnice, poznato kao "optička histologija".(97) Danas najčešće korišteni SD-OCT (engl. spectral domain) druge generacije također daje kvalitetne slike ali radi nešto sporije u odnosu na SS-OCT.

Sve generacije OCT uređaja mogu kvantitativno procijeniti središnju retinalnu debljinu (engl. central retinal thickness, CRT) međutim TD-OCT (engl. time domain) pokazao se najmanje efikasnim u tome. CRT se koristi kao kvantitativna mjera i dobar prediktor aktivnosti bolesti, progresije i odgovora na terapiju. SD-OCT i SS-OCT u usporedbi sa TD-OCT-om bolje i detaljnije vizualiziraju pojave poput subretinalne tekućine, IRC (engl. intraretinal cystoid fluid), DRIL i status vitreo-makularne granice. Prednosti SD-OCT-a lako je objasniti činjenicom što ima aksijalnu rezoluciju od 5-6 μm i veću brzinu snimanja u odnosu na konvencionalni TD-OCT što mu omogućuje simultanu analizu veće količine podataka.(97)

OCT slike treba analizirati u dva koraka, integrirajući dobivene kvalitativne i kvantitativne podatke. Kvalitativna evaluacija počinje na karakterizaciji pronađenih područja reflektivnosti i morfoloških značajki intraokularnih struktura te kvantitativna na mogućnosti dobivanja konkretnih mjera za te strukture. Nakon te analize ide integracija sa kliničkim podacima, prethodnim pretragama te ako je potrebno nadopuna podataka koristeći pretrage poput fluoresceinske angiografije.

OCT predstavlja vrlo važan dijagnostički alat ne samo u dijagnozi već i u praćenju bolesti. Klasifikacije bazirane na OCT evaluaciji sada i u budućnosti činit će važnu kariku u boljem shvaćanju i liječenju DME-a.

6.MORFOLOŠKE KARAKTERISTIKE DME-a

DME može pokazivati nekoliko morfoloških uzoraka na OCT-u.(55, 60, 61) Bazirano na interpretaciji OCT nalaza i povezanosti sa popuštanjem krvno-retinalne barijere (engl. blood-retinal barrier, BRB) to su:

1. Edem unutrašnjih slojeva mrežnice (popuštanje unutarne/vanjske BRB)
2. Cistični prostori u retini (popuštanje unutarne/vanjske BRB)
3. Subretinalna akumulacija tekućine (popuštanje vanjske BRB)
4. Trakcijski retinalni edem (popuštanje unutarne BRB)
5. Kombinacija uzoraka 1., 2., 3. i 4.(55)(slika 4.)

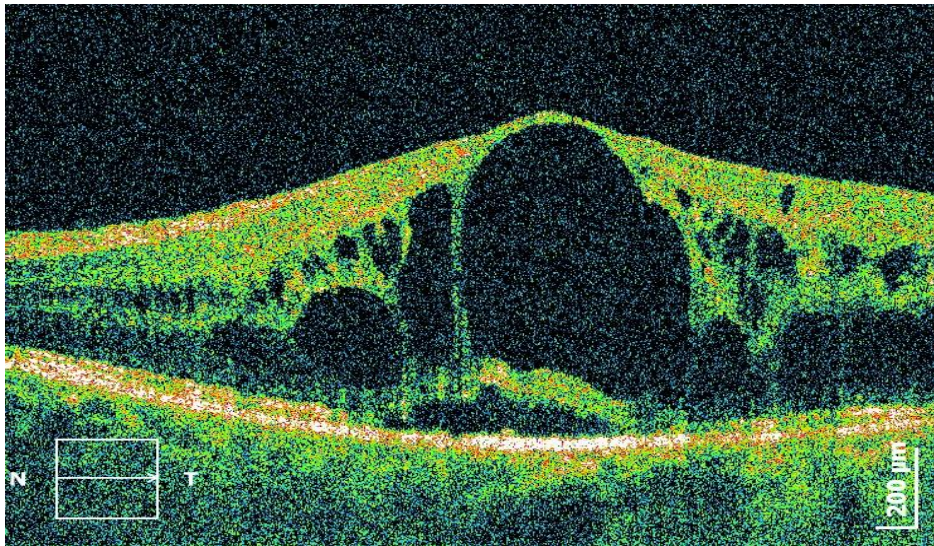
Dakle klinička evaluacija makularnog edema uključuje sljedeće parametre: proširenost makularnog edema (npr. područje zadebljanja), točna lokalizacija edema u području makule (npr. centralno), prisutnost ili odsutnost vitreomakularne trakcije, kronicitet edema (vrijeme proteklo od postavljene dijagnoze do odgovora na terapiju). Ukoliko je potrebno tim informacijama možemo pridružiti i informacije o prisustvu ishemije uz pomoć fluoresceinske angiografije. Još jedna dijagnostička pretraga novijeg doba je OCT angiografija (OCTA) koja također pruža nove mogućnosti. OCTA služi vizualizaciji vaskularnih promjena, područja hipoperfuzije, intraretinalne mikrovaskularne abnormalnosti i neovaskularizacije. OCT angiografija također predstavlja alternativnu metodu evaluacije efekta anti-VEGF terapije, tako što njome dobijemo uvid u makularne mikrovaskularne abnormalnosti putem slika vrlo visoke rezolucije.(98)

Još jedno istraživanje predložilo je novu klasifikaciju dijabetičkog cistoidnog makularnog edema bazirano na dijagnostičkim parametrima OCT-a.(99) Pacijenti sa cistama manjim od 30 % makularne debljine svrstali su u CME I, one sa cistama između 30% i 60% makularne debljine u CME II. Pacijenti sa cistama između 60% i 90% makularne debljine svrstani su u grupu CME III a oni čije su makularne ciste dosegle više od 90% makularne debljine u CME IV. Svaki tip je zatim dobio svoj podtip na temelju određenih morfoloških nalaza:

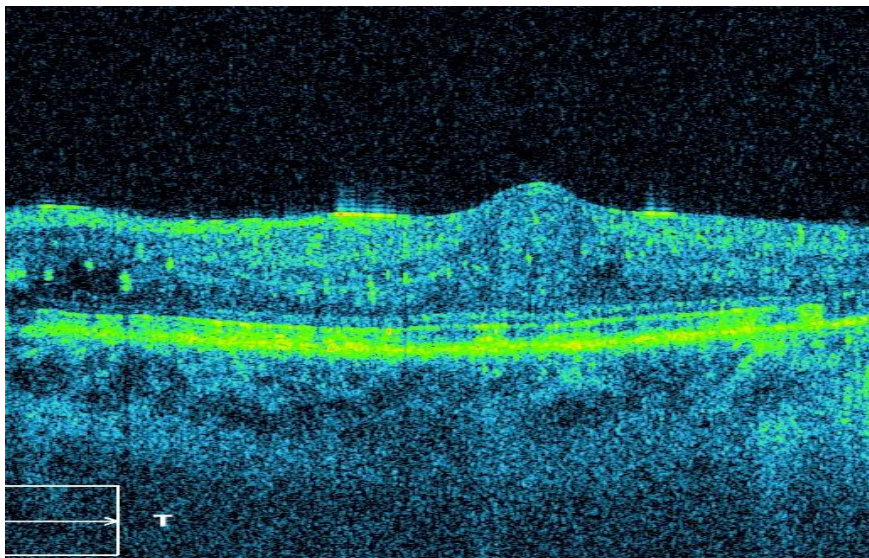
- A - ciste bez disrupcije vanjske granične membrane (ELM) ili linije između vanjskog i unutaršnjeg segmenta (IS/OS) (slika 5.)
- B - ciste sa disrupcijom ELM-a (slika 6.)
- C - ciste sa disrupcijom IS/OS linije (slika 7.)

- D - ciste sa disrupcijom ELM-a i IS/OS linije(8.)

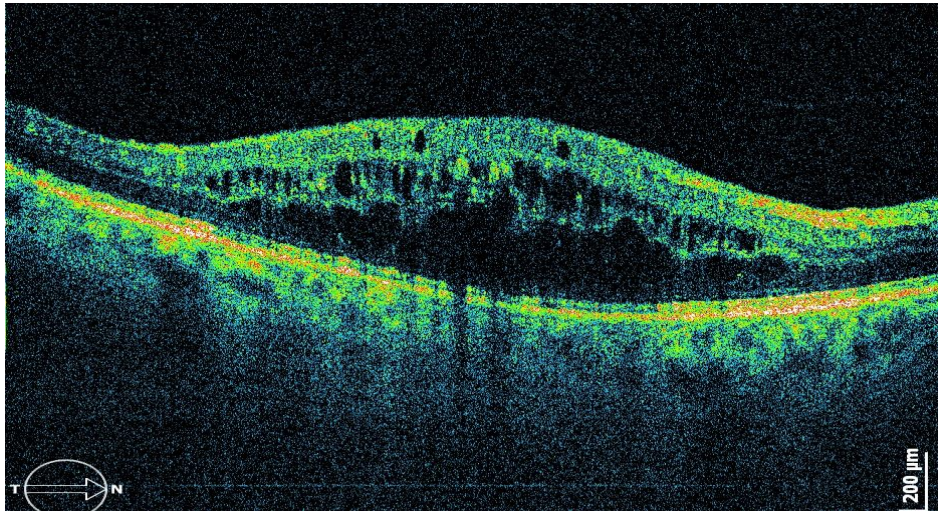
U ovom istraživanju pomnije su kategorizirali CME na temelju vertikalne veličine cisti u odnosu na maksimalnu makularnu debljinu. Postotak oštećenja fotoreceptorskog IS/OS sloja predstavlja važan prediktor vidne oštine.(100) Stoga bi analiza IS/OS linije i ELM putem SD OCT-a trebala biti ključan dio svake evaluacije i klasifikacije CME-a.



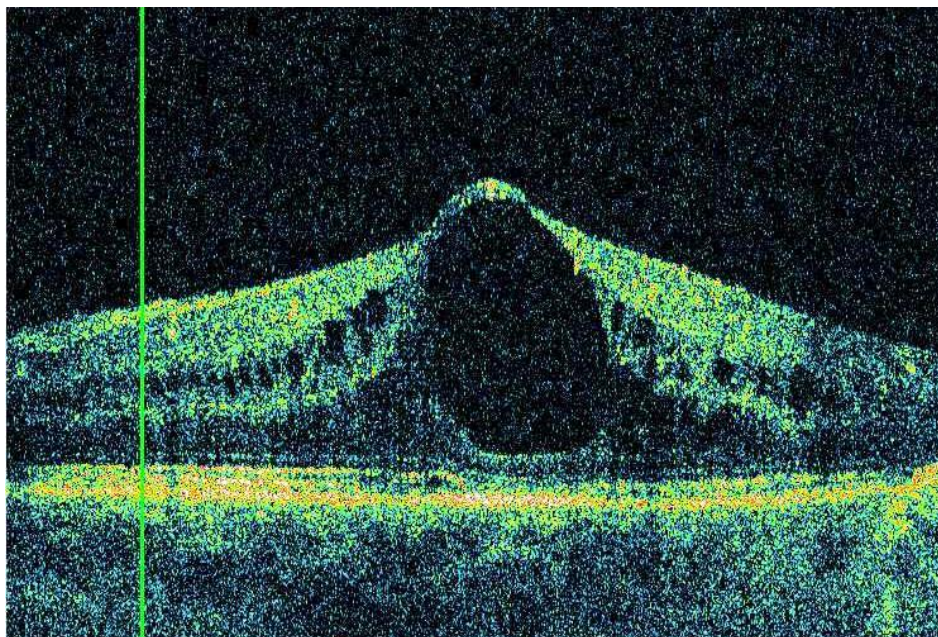
Slika 4. OCT prikaz DME - cistični prostori u retini (popuštanje unutarnje BRB) i subretinalna akumulacija tekućine (popuštanje vanjske BRB)



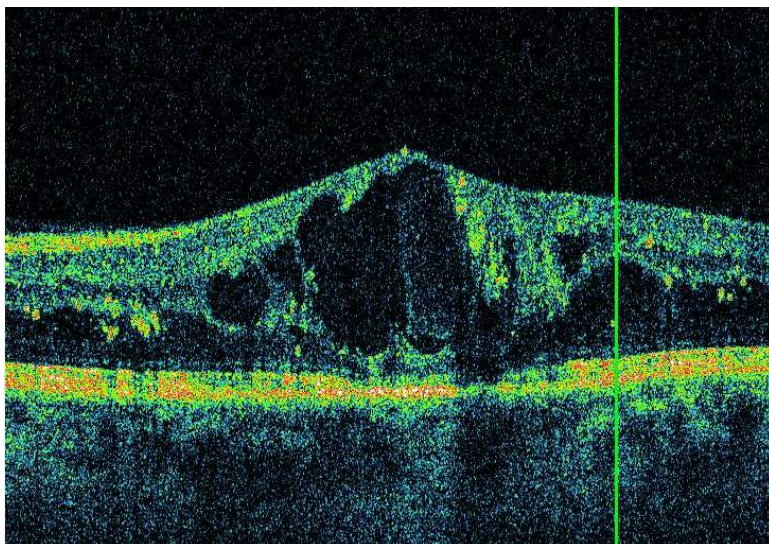
Slika 5. DME s cistama bez disrupcije vanjske granične membrane (ELM) ili linije između vanjskog i unutarnjeg segmenta fotoreceptora (IS/OS)



Slika 6. DME s cistama s disrupcijijom vanjske granične membrane (ELM)



Slika 7. DME s cistama s disrupcijijom linije između vanjskog i unutarnjeg segmenta fotoreceptora (IS/OS)



Slika 8. DME s cistama i disrupcijom ELM-a i linije između vanjskog i unutarnjeg segmenta fotoreceptora (IS/OS)

Tzv. SAVE studija predložila je nov način klasifikacije klinički značajnog diabetičkog makularnog edema (CSME) s pomoću OCT-a i fluoresceinske angiografije. Posebni protokol je definiran kako bi se što bolje obuhvatile morfološke karakteristike CSME-a. Makularni edem je klinički značajan (definirano od strane ETDRS studije) ako zadebljanje retine (ili tvrdi eksudat povezan sa retinalni zadebljanjem) bude identificiran unutar 500 μm od centra fovealne avaskularne zone.

Slovo 'S' označava subretinalnu tekućinu (engl. subretinal fluid). Destabilizacija vanjske granične membrane dovodi do akumulacije u subretinalnom prostoru, tipično subfovealno.(62) Ako je tekućina bila prisutna dobila je oznaku '1', oznaku '0' ako je nije bilo i oznaku 'x' ako se nije moglo adekvatno procijeniti zbog loše kvalitete slike.

Slovo 'A' označava dimenzije zahvaćenog prostora (engl. area).(63) Proširenost makularnog edema u ovom slučaju procijenjeno je planimetrijski izračunavajući debljinu retine i uspoređujući je sa bazom podataka ETDRS studije. Ako ova kategorija nije mogla biti adekvatno procijenjena (npr. zbog loše kvalitete slike) dobila je oznaku 'x'.

Slovo 'V' označava vitreo-retinalne abnormalnosti (engl. vitreo-retinal interface abnormalities). Primjer toga je nastanak epiretinalne membrane koja bi mogla biti indikacija za kiruršku intervenciju. (64) Oznaka '0' je dodijeljena ako nije bilo abnormalnosti, oznaka '1'

ako je prisutna epiretinalna membrana, ako je došlo do vitreo-makularne trakcije te ako je nastala atrofična ili trakcijska rupa u makuli. Ako kategorija nije mogla biti određena dodijeljena joj je oznaka 'x'.(slika 9.)

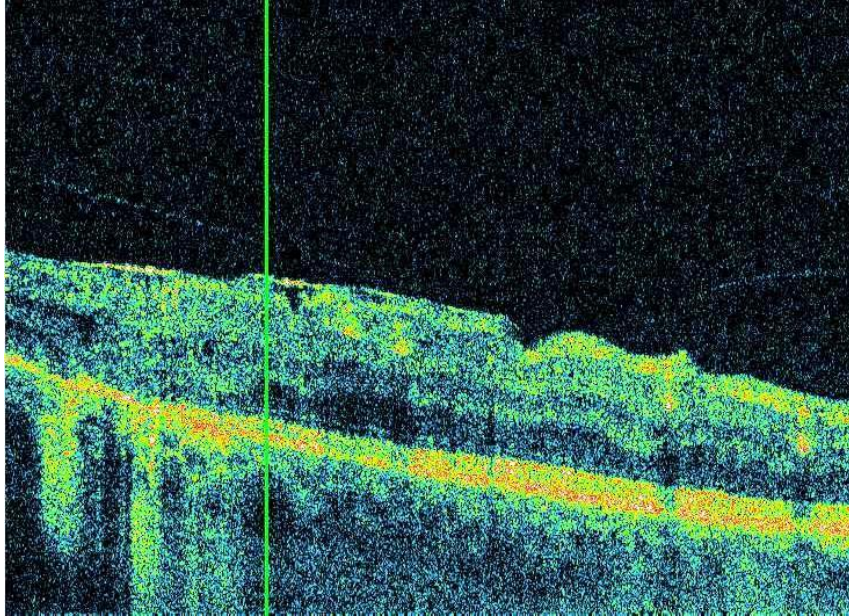
Slovo 'E' označava etiologiju (engl. etiology). Četiri različita tipa su identificirana služeći se ovim pristupom(65):

1. Fokalno ili multifokalno curenje prikazano fluoresceinskom angiografijom sa jasnim izvorom curenja koje uzrokuje eksudativni edem (npr. mikroaneurizma)
2. Kapilarno curenje vidljivo fluoresceinskom angiografijom ali bez jasnog izvora curenja koji bi uzrokovao eksudativni edem vidljiv na OCT-u.
3. Makularna ili periferna ishemija
4. Atrofični edem – retinalna cistična degeneracija bez Müllerovih stanica

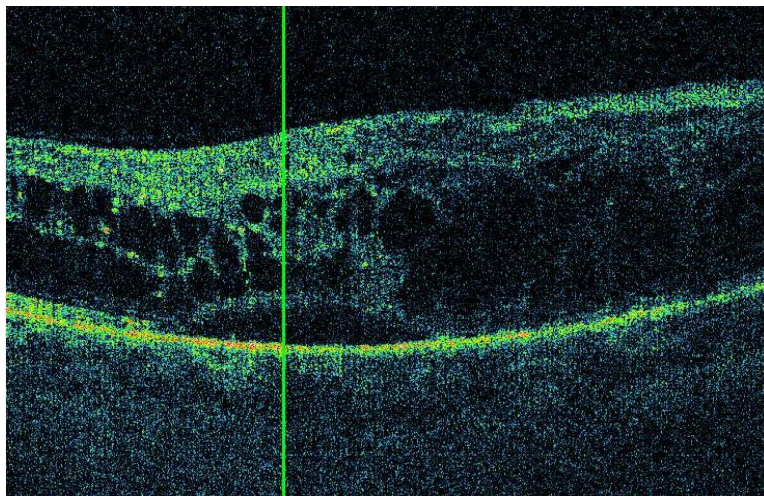
Kako više od jedne vrste edema može biti prisutno u jednom slučaju CSME-a tako su im dodijeljeni i brojevi koji su označavali koje kategorije su prisutne a koje nisu (npr. S0A6V0E2,4).

Protokol je imao u cilju individualizirati svaki pojedini slučaj CSME-a na temelju morfoloških karakteristika koristeći se pretragama poput OCT-a i FA-e. Lakša identifikacija pojedinog tipa na temelju morfologije omogućila bi bolju predikciju stanja a također i terapijski pristup koji je više individualiziran nego dosad.

Uz brojne klasifikacije važno je spomenuti i pojam pod nazivom DRIL (slika 10). Disorganizacija unutarnjih slojeva retine je čvrsto povezana s promjenom vidne oštrine.(101, 102) Jasne granice između slojeva ganglijskih stanica, unuarnjeg mrežastog i vanjskog mrežastog sloja su izgubljene. DRIL se pojavljuje u brojnim retinalnim vaskularnim bolestima poput okluzije retinalne vene (RVO) i DME-u. Kronicitet DME-a se čini ključnim u razvitku DRIL-a.(101) DRIL bi u budućnosti mogao unaprijediti način na koji promatramo OCT nalaz i služiti kao važan prediktor uspjeha primjenjene terapije.



Slika 9. OCT prikaz DME elementi epiretinalne membrane i vitreoretinalnom trakcijom



Slika 10. OCT prikaz DME – dizorganizacija unutarnjih slojeva makule (DRIL), ciste i subretinalna akumulacija fluida

7.TERAPIJSKE OPCIJE U LIJEČENJU DIJABETIČKOG MAKULARNOG EDEMA

Trenutne smjernice govore kako je osim specifičnih modaliteta liječenja DME-a izuzetno bitna kontrola osnovne bolesti.(66) Čvrsta kontrola glikemije, lipemije i hipertenzije (ukoliko postoji) izuzetno je bitan faktor prevencije očnih manifestacija bolesti. Ukoliko su očne manifestacije već prisutne opet je važna zbog usporavanja njene progresije.

7.1.Kontrola osnovne bolesti

Hiperglikemija pokreće čitav niz molekularnih mehanizama koji dovode do dijabetičke retinopatije. UKPDS studija pronašla je čitav niz dokaza koji govore u prilog tome da dobra kontrola razine šećera u krvi (sa glikoliziranim hemoglobinom od 7%) reducira rizik od razvoja i progresije dijabetičke retinopatije u oba tipa dijabetesa.(67) Nedavna meta-analiza(68) koja je uključivala tri velike populacijske studije dijabetičke retinopatije pokazala je pozitivan utjecaj razine glikemije i pojavljivanja simptoma retinopatije (glukoza na tašte od 7,0 mmol/L).

Hipertenzija pogoršava retinopatiju preko povećanog dotoka krvi i mehaničke štete na vaskularnim endotelnim stanicama,što stimulira otpuštanje VEGF-a.(69, 70) Za svako 10 mmHg uvećanje sistoličkog tlaka povezan je otprilike 10% veći rizik za rani nastanak dijabetičke retinopatije i 15% veći rizik od proliferativne retinopatije.(71, 72) U DIRECT studiji koja je promatrala utjecaj antihipertenziva kandesartana (blokator angiotenzinskih receptora) na povećan rizik od razvoja retinopatije, dobiven je rezultat da taj lijek smanjuje rizik od razvoja retinopatije za 18-35 % u dijabetesu tipa 1.(73, 74, 75)

Dislipidemija bi također mogla imati ulogu u patogenezi dijabetičke retinopatije. U DCCT studiji dobiveni su rezultati kako se ozbiljnost retinopatije može povezati se hipertrigliceridemijom i zaštitni učinak povećani količine HDL kolesterola u krvi.(76)

Dakle prije no što se krene na specifičnije modalitete liječenja dijabetičke retinopatije i DME-a treba prvo osigurati dobru kontrolu osnovne bolesti, jer je to kvalitetna podloga za daljnje djelovanje.

7.2.Specifična terapija

7.2.1.Laserska terapija

Laserska fotokoagulacija je dugo vremena predstavljala standard u liječenju DME-a. Iako i dalje opcija danas nije prva linijska terapija. Način na koji laser funkcionira kao terapijski modalitet jest uništenje ishemičnih dijelova retine, što dovodi do bolje oksigenacije susjednih područja, reducirane produkcije proangiogenih faktora i citokina.

ETDRS studija specifično je pratila koristi tog terapijskog puta. Tijekom trogodišnjeg praćenja pacijenti koji su prošli lasersku fotokoagulaciju zbog DME-a imali su 50% manji rizik od razvoja gubitka vida u usporedbi sa kontrolnom skupinom (12-24%).(77, 78)

Terapija laserom jest efektivna opcija terapije DME-a međutim nalazimo se trenutno u eri anti-VEGF terapije stoga laser više nije prva linija terapije za to kliničko stanje. Relativna indikacija uključuje vazogene podtipove DME-a koji su karakterizirani fokalno grupiranim mikroaneurizmama. Također je važno napomenuti i komplikacije koje se mogu pojaviti zbog uporabe konvencionalnih lasera kao što su smanjena osjetljivost na kontrast, poremećeni noćni vid, sekundarna koroidna neovaskularizacija, subretinalna fibroza ili deteorijacija osjetljivosti vidnog polja.

7.2.2.Anti-VEGF terapija

VEGF, potentan faktor indukcije neovaskularizacije prepoznat je kao jedan od ključnih faktora u progresiji dijabetičke retinopatije i DME-a.(96) Povećane koncentracije VEGF-a čvrsto su vezane uz hipoksiju i aktivnu neovaskularizaciju. Ako se tkivo nalazi u hipoksiji stimulirat će se neovaskularizacija putem VEGF-a. Dok u ostalim tkivima (npr. srčani mišić) to može biti itekako korisno, u retini rast novih krvnih žila će u konačnici dovesti do oštećenja. VEGF povećava permeabilnost već postojećih krvnih žila i dodamo li tome rast novih krvnih žila koje su također slabe i mogu propuštati tekućinu, jasno je da će to dovesti do edema.

7.2.2.1.Bevacizumab

Bevacizumab kao predstavnik anti-VEGF terapije je humanizirano monoklonalno protutijelo koje se veže i inhibira sve VEGF izoforme. Prvenstveno je ta molekula bila proizvedena kako bi se smanjio tumorski rast tako što bi inhibirao neovaskularizaciju samo tumora (metastatski tumor kolona).(79) Intravitrealno bevacizumab ima polu-život nakon jedne injekcije između 3 i 6.7 dana.(80)

7.2.2.2.Ranibizumab

Ranibizumab je humanizirani Fab fragment monoklonalnog protutijela, dizajniran za intraokularnu upotrebu koji se također veže i inhibira sve izoforme VEGF-a.

RESTORE studija usporedila je monoterapiju ranibizumabom, monoterapiju laserom i kombinacijom ranibizumaba i lasera.(81) Rezultati studije pokazali su superiorniji učinak monoterapije ranibizumaba naspram terapije laserom. Također, dodatak lasera terapiji ranibizumabom nije pokazalo nikakav dodatni učinak niti poboljšanje BCVA (engl. best corrected visual acuity).

RISE i RIDE studije istražile su dva načina doziranja ranibizumaba (0.3 i 0.5 mg) i usporedile sa laserskom monoterapijom.(82) Nikakve sistemske komplikacije nisu prijavljene za mjesečno doziranje ranibizumaba tijekom 3 godine praćenja.(83) Opet se i u ovom slučaju ranibizumab pokazao superiornijim u odnosu na lasersku terapiju.

7.2.2.3.Aflibercept

Aflibercept je rekombinantni receptor koji ima ulogu receptor "mamca" i na taj način inhibira VEGF i PGF, što se pokazalo kao koristan i siguran lijek u kliničkim istraživanjima DME-a.(84, 85) Aflibercept se pokazao superiornijim izborom u odnosu na laser i lijek je izbora u DME edemu ako je bazični iznos BCVA ispod 69 znakova.

7.2.2.4.Anti-VEGF preporuke

Ranibizumab može biti korišten kao i ostali anti-VEGF ukoliko je bazični iznos BCVA 69 znakova i iznad. Za pacijente koji imaju slabije početne rezultate vidne oštine po BCVA tipu aflibercept ima prednost u korištenju. Mnogo niža cijena bevacizumaba mogla bi predstavljati prednost nad ostalim anti-VEGF lijekovima međutim obzirom na učinkovitost

aflibercept i ranibizumab zauzimaju prvo i drugo mjesto na listi preporuka za liječenje DME-a.(97)

7.2.3.Kortikosteroidi

Obzirom na činjenicu kako i upala ima važnu ulogu u dijabetičkom makularnom edemu nije ni čudo kako su kortikosteroidi došli u razmatranje kao terapijska opcija. Kortikosteroidi proizvode protu-upalni učinak, snižavaju razine brojnih proupalnih medijatora kao i razine samog VEGF-a.(86) Primjenjeni intravitrealno značajno smanjuju upalni proces, poboljšavaju učinak krvno-retinalne barijere preko inhibicije ICAM-1 molekule.(87) Ta molekula odgovorna je za retinalnu leukostazu, povećanu vaskularnu propusnost i disrupciju krvno-retinalne barijere u osoba oboljelih od dijabetesa.(88)

Najpoznatiji trenutno komercijalno dostupni su pripravci triamcinolon acetona, fluocinolon acetona i implantati deksametazona. Bazirano na sadašnjim podacima kortikosteroidi predstavljaju važnu liniju terapije, ali ipak nakon anti-VEGF terapije. Upacijenata koji su već primili anti-VEGF terapije i nije došlo do adekvatnog terapijskog odgovora racionalno je razmisliti o uporabi kortikosteroida. Deksametazon bi bio prvi izbor a ukoliko nije postignut adekvatan odgovor fluocinolon je sljedeći korak. Kako triamcinolon nije odobren za ovu uporabu i uzrokuje veće povećanje intraokularnog tlaka te visoku pojavnost kortikosteroidne mrežice, trebao bi isključivo biti korišten kao treći izbor.

Pseudofakični pacijenti su bolji izbor za uporabu kortikosteroida. Unatoč tome intraokularni tlak treba konstantno pratiti i ponovni tretman steroidima dolazi u obzir ukoliko nakon 6 mjeseci još nalazimo rezidualne tragove edema i slabiju vidnu oštrinu.(97)

7.2.4.Kirurška terapija

Određene karakteristike vitreo-makularne granice mogu bit povezane sa razvojem i održavanjem makularnog edema; stoga je kirurški oblik intervencije poznat kao PPV (pars plana vitrektomija) jedna od terapijskih opcija. Korisnost te intervencije je jasna u slučajevima vitreo-makularne trakcije i perzistentnih vitrealnih krvarenja dok u ostalim slučajevima još ostaju podijeljena mišljenja. Ta intervencija ima svoje prednosti i nedostatke.(89) S jedne strane smanjuje rizik retinalne neovaskularizacije i makularnog

edema, dok s druge povećava rizik od šarenične neovaskularizacije i nastajanja katarakte.(89, 90)

Stražnje vitrealno odvajanje povezano je sa nižom incidencijom DME-a u pacijenata starijih od 60 godina(91, 92); isto tako je spontani razvitak vitreo makularnog odvajanja povezan sa boljim stopama izlječenja DME-a i boljim BCVA rezultatima. Nekoliko studija pokazalo je prednosti vitrektomije uz odstranjenje unutrašnje granične membrane (ILM) za difuzne i refrakterne slučajeve dijabetičkog makularnog edema.(93)

Svukupno, terapija DME-a vrlo je napredovala zadnjih desetljeća i nastavit će svoju progresiju u pozitivnom smjeru. Tu se posebno treba istaknuti anti-VEGF terapija i deksametazonski implantati. PPV treba biti razmatran nakon uzimanja detaljnog statusa vitreo-makularne granice i pogotovo uz postojanje vitreo-makularne trakcije. Uz primjenu dosadašnjih terapijskih mjera i konstantnu kontrolu glikemije rezultati za pacijente sa dijabetičkim makularnim edemom su definitivno ohrabrujući.

8.ZAKLJUČAK

Obzirom na učestalost dijabetesa u modernom društvu, za očekivat je da ćemo se i dalje susretati s komplikacijama dijabetesa, misleći pritom poglavito na oftalmološke, točnije retinske komplikacije. Stoga daljnji razvoj dijagnostike i terapije te rani screening retinalnih komplikacija bit će od sve veće važnosti.

DME kompleksan je klinički entitet. Može se javiti zasebno ili u sklopu drugih promjena u dijabetičkoj retinopatiji. Način dijagnosticiranja i razumijevanja patofiziologije stanja uvelike je dopunjen pojavom OCT-a i OCTA. Važno je reći da iako OCT preuzima glavnu ulogu u dijagnostici DME-a, ne treba u potpunosti zanemariti komplementarne informacije koje i dalje možemo dobiti putem fluoresceinske angiografije.

Laserska fotokoagulacija definitivno više nije prva linija terapije DME-a i njeno je mjesto prvenstveno preuzela anti-VEGF terapija. Kortikosteroidi također čine važnu kariku u kontroli dugotrajnog perzistentnog dijabetičkog makularnog edema.

Dijabetes će i dalje biti veliki problem pa tako i DME. Međutim gubitak vida zbog dijabetičkog makularnog edema bi obzirom na dosadašnji razvoj tehnologije i terapije s vremenom zaista trebao postati mnogo rjeđi no što je danas.

Noviji modaliteti liječenja, naznake regenerativne terapije i sve naprednija dijagnostika daju nam za pravo da gledamo u pozitivnom smjeru. Napredak je velik a vjerujem da će biti i veći, jer naši budući pacijenti to i zaslužuju.

9.ZAHVALE

Prvenstveno se želim zahvaliti mentoru prof.dr.sc.Nenadu Vukojeviću na iskazanom strpljenju, posvećenosti i velikoj pomoći pruženoj prilikom izrade ovog diplomskog rada.

Također ne mogu da ne zahvalim ponekim kolegama i prijateljima (posebno Anti i Luciji) na pruženoj potpori i savjetima tijekom pisanja ovog diplomskog rada. Njihov doprinos i potpora neće biti zaboravljeni.

Veliko hvala ide mojoj obitelji (posebice sestri Andreji i roditeljima) koji su me svakodnevno podržavali kroz cijelo trajanje studija i dijelili samnom one dobre i one manje dobre trenutke. Njihova potpora bila je ogromna i zauvijek ću ju cijeniti.

10.LITERATURA

1. Aiello LP, Gardner TW, King GL, et al. Diabetic retinopathy. *Diabetes Care*. 1998;21:143–156.
2. Bradbury MW, Lightman SL, 1990. The blood-brain interface. *Eye Lond. Engl.* 4 (Pt2),249–254.
3. Klaase I, Van Noorden CJF, Schlingemann, RO, 2013. Molecular basis of the inner blood-retinal barrier and its breakdown in diabetic macular edema and other pathological conditions. *Prog. Retin. Eye Res.* 34, 19–48.
4. Radius RL, Anderson DR, 1980. Distribution of albumin in the normal monkey eye as revealed by Evans blue fluorescence microscopy. *Invest. Ophthalmol. Vis. Sci.* 19, 238–243.
5. Daniele LL, Adams RH, Durante DE, Pugh EN, Philp NJ, 2007. Novel distribution of junctional adhesion molecule-C in the neural retina and retinal pigment epithelium. *J. Comp. Neurol.* 505, 166–176.
6. Marmor MF, 1985. Barriers to fluorescein and protein movement. *Jpn. J. Ophthalmol.* 29, 131–138.
7. Kirchhof B, Ryan SJ, 1993. Differential permeance of retina and retinal pigment epithelium to water: implications for retinal adhesion. *Int. Ophthalmol.* 17, 19–22.
8. Marmor MF, Negi A, Maurice DM, 1985. Kinetics of macromolecules injected into the subretinal space. *Exp. Eye Res.* 40, 687–696.
9. Cachafeiro M, Bemelmans AP, Samardzija M, Afanasieva T, Pournaras JA, Grimm C, et al. 2013. Hyperactivation of retina by light in mice leads to photoreceptor cell death mediated by VEGF and retinal pigment epithelium permeability. *Cell Death Dis.* 4, e781

10. Distler C, Dreher Z, 1996. Glia cells of the monkey retina—II. Müller cells. *Vis. Res.* 36, 2381–2394.
11. Fine BS, Brucker AJ, 1981. Macular edema and cystoid macular edema. *Am. J. Ophthalmol.* 92, 466–481.
12. Wellen KE, Thompson CB, 2010. Cellular metabolic stress: considering how cells respond to nutrient excess. *Mol. Cell* 40, 323–332.
13. Madonna R, Balistreri CR, Geng Y-J, De Caterina R, 2017. Diabetic microangiopathy: pathogenetic insights and novel therapeutic approaches. *Vasc. Pharmacol.* 90,1–7.
14. Denis U, Lecomte M, Paget C, Ruggiero D, Wiernsperger N, Lagarde M, 2002. Advanced glycation end-products induce apoptosis of bovine retinal pericytes in culture: involvement of diacylglycerol/ceramide production and oxidative stress induction. *Free Radic. Biol. Med.* 33, 236–247.
15. Curtis TM, Hamilton R, Yong P-H, McVicar CM, Berner A, Pringle R, et al. 2011. Müller glial dysfunction during diabetic retinopathy in rats is linked to accumulation of advanced glycation end-products and advanced lipoxidation end-products. *Diabetologia* 54, 690–698.
16. Zong H, Ward M, Madden A, Yong PH, Limb GA, Curtis TM, et al. 2010. Hyperglycaemia-induced pro-inflammatory responses by retinal Müller glia are regulated by the receptor for advanced glycation end-products (RAGE). *Diabetologia* 53, 2656–2666.
17. Lin T, Walker GB, Kurji K, Fang E, Law G, Prasad SS, et al. 2013. Parainflammation associated with advanced glycation endproduct stimulation of RPE in vitro: implications for age-related degenerative diseases of the eye. *Cytokine* 62, 369–381.
18. Aiello LP, 2002. The potential role of PKC beta in diabetic retinopathy and macular edema. *Surv. Ophthalmol.* 47 (Suppl. 2), S263–S269.

19. Geraldès P, Hiraoka-Yamamoto J, Matsumoto M, Clermont A, Leitges M, Marette A, et al. 2009. Activation of PKC- δ and SHP-1 by hyperglycemia causes vascular cell apoptosis and diabetic retinopathy. *Nat. Med.* 15, 1298–1306.
20. Saker S, Stewart EA, Browning AC, Allen CL, Amoaku WM, 2014. The effect of hyperglycaemia on permeability and the expression of junctional complex molecules in human retinal and choroidal endothelial cells. *Exp. Eye Res.* 121, 161–167.
21. Navaratna D, McGuire PG, Menicucci G, Das A, 2007. Proteolytic degradation of Vascular endothelial cell adhesion molecule-1 alters the blood-retinal barrier in diabetes. *Diabetes* 56, 2380–2387.
22. Antonetti DA, Barber AJ, Khin S, Lieth E, Tarbell JM, Gardner TW, 1998. Vascular permeability in experimental diabetes is associated with reduced endothelial occludin content: vascular endothelial growth factor decreases occludin in retinal endothelial cells. Penn State Retina Research Group. *Diabetes* 47, 1953–1959.
23. Huang H, He J, Johnson D, Wei Y, Liu Y, Wang S, Luttjohann GA, et al. 2015. Deletion of placental growth factor prevents diabetic retinopathy and is associated with Akt activation and HIF1 α -VEGF pathway inhibition. *Diabetes* 64, 200–212.
24. Jousen AM, Murata T, Tsujikawa A, Kirchhof B, Bursell SE, Adamis AP, 2001. Leukocyte-mediated endothelial cell injury and death in the diabetic retina. *Am. J. Pathol.* 158, 147–152.
25. Witmer AN, Vrensen GFJM, Van Noorden CJF, Schlingemann RO, 2003. Vascular endothelial growth factors and angiogenesis in eye disease. *Prog. Retin. Eye Res.* 22, 1–29.
26. Kowalczyk L, Touchard E, Omri S, Jonet L, Klein C, Valamanes F, et al. 2011. Placental growth factor contributes to micro-vascular abnormalization and blood-retinal barrier breakdown in diabetic retinopathy. *PLoS One* 6, e17462.
27. Mohamed Q, Gillies MC, Wong TY. Management of diabetic retinopathy: a systematic review. *JAMA* 2007; 298: 902–16.

28. Kempen JH, O'Colmain BJ, Leske MC, et al. The prevalence of diabetic retinopathy among adults in the United States. *Arch Ophthalmol* 2004; 122: 552–563.
29. Roy MS, Klein R, O'Colmain BJ, Klein BE, Moss SE, Kempen JH. The prevalence of diabetic retinopathy among adult type 1 diabetic persons in the United States. *Arch Ophthalmol* 2004; 122: 546–51.
30. Sloan FA, Belsky D, Ruiz D, Jr., Lee P. Changes in incidence of diabetes mellitus-related eye disease among US elderly persons, 1994–2005. *Arch Ophthalmol* 2008; 126: 1548–53.
31. Klein R, Lee KE, Knudtson MD, Gangnon RE, Klein BE. Changes in visual impairment prevalence by period of diagnosis of diabetes the Wisconsin Epidemiologic Study of Diabetic Retinopathy. *Ophthalmology* 2009; 116: 1937–42.
32. Klein R, Knudtson MD, Lee KE, Gangnon R, Klein BE. The Wisconsin Epidemiologic Study of Diabetic Retinopathy: XXII the twenty-five-year progression of retinopathy in persons with type 1 diabetes. *Ophthalmology* 2008; 115: 1859–68.
33. Saaddine JB, Cadwell B, Gregg EW, et al. Improvements in diabetes processes of care and intermediate outcomes: United States, 1988–2002. *Ann Intern Med* 2006; 144: 465–74.
34. Hoerger TJ, Segel JE, Gregg EW, Saaddine JB. Is glycemic control improving in U.S. adults? *Diabetes Care* 2008; 31: 81–86.
35. Saaddine JB, Honeycutt AA, Narayan KM, Zhang X, Klein R, Boyle JP. Projection of diabetic retinopathy and other major eye diseases among people with diabetes mellitus: United States, 2005–2050. *Arch Ophthalmol* 2008; 126: 1740–47.
36. Klein R. Epidemiology of Diabetic Retinopathy. In: *Diabetic Retinopathy*. Duh E, ed. Totowa: Humana Press, 2008.
37. Varma R. From a population to patients: the Wisconsin epidemiologic study of diabetic retinopathy. *Ophthalmology* 2008; 115: 1857–58.

38. Klein R, Klein BE, Moss SE, Cruickshanks KJ. The Wisconsin Epidemiologic Study of Diabetic Retinopathy. XV. The long-term incidence of macular edema. *Ophthalmology* 1995; 102: 7–16.
39. Klein R, Knudtson MD, Lee KE, Gangnon R, Klein BE. The Wisconsin Epidemiologic Study of diabetic retinopathy XXIII: the twenty-five-year incidence of macular edema in persons with type 1 diabetes. *Ophthalmology* 2009; 116: 497–503.
40. Klein R, Klein BE, Moss SE, Davis MD, DeMets DL: The Wisconsin epidemiologic study of diabetic retinopathy. IV. Diabetic macular edema. *Ophthalmology* 1984; 91:1464–1474.
41. Liew G, Klein R, Wong TY. The role of genetics in susceptibility to diabetic retinopathy. *Int Ophthalmol Clin* 2009; 49: 35–52.
42. Abhary S, Hewitt A, Burdon K, Craig J. A systematic meta-analysis of genetic association studies for diabetic retinopathy. *Diabetes* 2009; 58: 2137–47.
43. The Diabetes Control and Complications Trial Research Group. Clustering of long-term complications in families with diabetes in the diabetes control and complications trial. *Diabetes* 1997; 46: 1829–39.
44. Klein BE, Moss SE, Klein R. Is menarche associated with diabetic retinopathy? *Diabetes Care* 1990; 13: 1034–38.
45. Donaghue KC, Fairchild JM, Craig ME, et al. Do all prepubertal years of diabetes duration contribute equally to diabetes complications? *Diabetes Care* 2003; 26: 1224–29.
46. Olsen BS, Sjolie AK, Hougaard P, et al. The significance of the prepubertal diabetes duration for the development of retinopathy and nephropathy in patients with type 1 diabetes. *J Diabetes Complications* 2004; 18: 160–64.
47. Curtis TM, Gardiner TA, Stitt AW. Microvascular lesions of diabetic retinopathy: clues towards understanding pathogenesis? *Eye* 2009; 23: 1496–1508.

48. Gardiner TA, Archer DB, Curtis TM, Stitt AW. Arteriolar involvement in the microvascular lesions of diabetic retinopathy: implications for pathogenesis. *Microcirculation* 2007; 14: 25–38.
49. Ning Cheung, Paul Mitchell, Tien Yin Wong : Diabetic retinopathy. *Lancet* 2010; 376: 124–36.
50. Early Treatment Diabetic Retinopathy Study Research Group, Grading diabetic retinopathy from stereoscopic color fundus photographs—an extension of the modified Airlie House classification. ETDRS report number 10. *Ophthalmology* 98(5 Suppl), 786–806 (1991)
51. Early Treatment Diabetic Retinopathy Study Group, Photocoagulation for diabetic macularedema: early treatment diabetic retinopathy study report no 1. *Arch. Ophthalmol.*103(12),1796–1806 (1985)
52. Girach A, Lund-Andersen H, Diabetic macular edema: a clinical review. *J. Clin. Pract.* 61,88–97 (2007).
53. Klein R, Knudtson MD, Lee KE, Gangnon R, Klein BE, The Wisconsin Epidemiologicstudy of Diabetic Retinopathy XXIII: the twenty-five-year incidence of macular edema in persons with type I diabetes. *Ophthalmology* 116, 497–503 (2009).
54. Yamamoto S, Yamamoto T, Hayashi M, Takeuchi S, Morphological and functional analyses of diabetic macular edema by optical coherence tomography and multifocal electroretinograms.*Graefes Arch. Clin. Exp. Ophthalmol.* 239(2), 96–101 (2001).
55. Kim BY, Smith SD, Kaiser PK, Optical coherence tomographic patterns of diabetic macular edema. *Am. J. Ophthalmol.* 142(3), 405–412 (2006).
56. Hee MR, Puliafito CA, Wong C, et al. Topography of diabetic macular edema with optical coherence tomography. *Ophthalmology* 105(2), 360–370 (1998).

57. Gaucher D, Tadayoni R, Erginay A, Haouchine B, Gaudric A, Massin P, Optical coherence tomography assessment of the vitreoretinal relationship in diabetic macular edema. *Am. J. Ophthalmol.* 139(5), 807–813 (2005).
58. Kang S, Yon Park C, Ham D, The correlation between fluorescein angiography and optical coherence tomography features in clinically significant macular edema. *Am. J. Ophthalmol.* 137(2), 313–322 (2004).
59. Lewis H, Abrams GW, Blumen Krans MS, Campo RV, Vitrectomy for diabetic macular traction and edema associated with posterior hyaloid traction. *Ophthalmology* 99, 753–759 (1992).
60. Otani T, Kishi S, Mauyama Y, Patterns of diabetic macular edema with optical coherence tomography. *Am. J. Ophthalmol.* 127(6), 688–693 (1999).
61. Alkuraya H, Kangave D, Abu El-Asrar AM, The correlation between coherence tomography features and severity of retinopathy, macular thickness and visual acuity in diabetic macular edema. *Int. Ophthalmol.* 26(3), 93–99 (2005).
62. Bolz M, Ritter M, Schneider M, et al. A systematic correlation of angiography and high-resolution optical coherence tomography in diabetic macular edema. *Ophthalmology* 2009;116:66–72.
63. Kozak I, El-Emam SY, Cheng L, et al. Fluorescein angiography versus optical coherence tomography-guided planning for macular laser photocoagulation in diabetic macular edema.
64. Duker JS, Kaiser PK, Binder S, et al. The International Vitreomacular Traction Study Group classification of vitreomacular adhesion, traction, and macular hole. *Ophthalmology* 2013;120:2611–19.
65. Bolz M, et al. SAVE: a grading protocol for clinically significant diabetic macular oedema based on optical coherence tomography and fluorescein angiography. *Br J Ophthalmol* 2014;98:1612–1617.

65. Pelosini L, Hull CC, Boyce JF, et al. Optical coherence tomography may be used to predict visual acuity in patients with macular edema. *Invest Ophthalmol Vis Sci* 2011;52:2741–8.
66. Mohamed Q, Gillies MC, Wong TY. Management of diabetic retinopathy: a systematic review. *JAMA* 2007; 298: 902–16.
67. White NH, Sun W, Cleary PA, et al. Prolonged effect of intensive therapy on the risk of retinopathy complications in patients with type 1 diabetes mellitus: 10 years after the Diabetes Control and Complications Trial. *Arch Ophthalmol* 2008; 126: 1707–15.
68. Wong TY, Liew G, Tapp RJ, et al. Relation between fasting glucose and retinopathy for diagnosis of diabetes: three population-based cross-sectional studies. *Lancet* 2008; 371: 736–43.
69. Klein R. Epidemiology of Diabetic Retinopathy. In: *Diabetic Retinopathy*. Duh E, ed. Totowa: Humana Press, 2008.
70. Suzuma I, Hata Y, Clermont A, et al. Cyclic stretch and hypertension induce retinal expression of vascular endothelial growth factor and vascular endothelial growth factor receptor-2: potential mechanisms for exacerbation of diabetic retinopathy by hypertension. *Diabetes* 2001; 50: 444–54.
71. Saaddine JB, Cadwell B, Gregg EW, et al. Improvements in diabetes processes of care and intermediate outcomes: United States, 1988–2002. *Ann Intern Med* 2006; 144: 465–74.
72. Gallego PH, Craig ME, Hing S, Donaghue KC. Role of blood pressure in development of early retinopathy in adolescents with type 1 diabetes: prospective cohort study. *BMJ* 2008; 337: a918.
73. Mitchell P, Wong TY. DIRECT new treatments for diabetic retinopathy. *Lancet* 2008; 372: 1361–63.

74. Chaturvedi N, Porta M, Klein R, et al. Effect of candesartan on prevention (DIRECT-Prevent 1) and progression (DIRECT-Protect 1) of retinopathy in type 1 diabetes: randomised, placebo-controlled trials. *Lancet* 2008; 372: 1394–1402.
75. Sjolie AK, Klein R, Porta M, et al. Effect of candesartan on progression and regression of retinopathy in type 2 diabetes (DIRECT-Protect 2): a randomised placebo-controlled trial. *Lancet* 2008; 372: 1385–93.
76. Lyons TJ, Jenkins AJ, Zheng D, et al. Diabetic retinopathy and serum lipoprotein subclasses in the DCCT/EDIC cohort. *Invest Ophthalmol Vis Sci* 2004; 45: 910–18.
77. Early Treatment Diabetic Retinopathy Study Research Group: Treatment techniques and clinical guidelines for photocoagulation of diabetic macular edema. Early Treatment Diabetic Retinopathy Study Report Number 2. *Ophthalmology* 1987; 94: 761–774.
78. Early Treatment Diabetic Retinopathy Study Research Group: Focal photocoagulation treatment of diabetic macular edema. Relationship of treatment effect to fluorescein angiographic and other retinal characteristics at baseline: ETDRS report No. 19. *Arch Ophthalmol* 1995; 113: 1144–1155.
79. Cillely JC, Barfi K, Benson AB 3rd, Mulcahy MF: Bevacizumab in the treatment of colorectal cancer. *Expert Opin Biol Ther* 2007; 7: 739–749.
80. Krohne TU, Eter N, Holz FG, Meyer CH: Intraocular pharmacokinetics of bevacizumab after a single intravitreal injection in humans *Am J Ophthalmol* 2008; 146: 508–512.
81. Mitchell P, Bandello F, Schmidt-Erfurth U, Lang GE, Massin P, Schlingemann RO, et al. The RESTORE Study: Ranibizumab Monotherapy or Combined with Laser versus Laser Monotherapy for Diabetic Macular Edema. *Ophthalmology* 2011; 118: 615–625.
82. Nguyen QD, Brown DM, Marcus DM, Boyer DS, Patel S, Feiner L, et al. Ranibizumab for diabetic macular edema: results from 2 phase III randomized trials: RISE and RIDE. *Ophthalmology* 2012; 119: 789–801.

83. Brown DM, Nguyen QD, Marcus DM, Boyer DS, Patel S, Feiner L, et al. Long-term outcomes of ranibizumab therapy for diabetic macular edema: the 36-month results from two phase III trials: RISE and RIDE. *Ophthalmology* 2013; 120: 2013–2022.
84. Korobelnik JF, Do DV, Schmidt-Erfurth U, Boyer DS, Holz FG, Heier JS, et al. Intravitreal aflibercept for diabetic macular edema. *Ophthalmology* 2014; 121: 2247–2254.
85. Wells JA, Glassman AR, Ayala AR, Jampol LM, Aiello LP, Antoszyk AN, et al. Aflibercept, bevacizumab, or ranibizumab for diabetic macular edema. *N Engl J Med* 2015; 372: 1193–1203.
86. Stewart MW: Corticosteroid use for diabetic macular edema: old fad or new trend? *Curr Diab Rep* 2012; 12: 364–375.
87. Tamura H, Miyamoto K, Kiryu J, Miyahara S, et al. Intravitreal injection of corticosteroid attenuates leukostasis and vascular leakage in experimental diabetic retina. *Invest Ophthalmol Vis Sci* 2005; 46: 1440–1444.
88. Zhang X, Zeng H, Bao S, Wang N, Gillies MC: Diabetic macular edema: new concepts in patho-physiology and treatment. *Cell Biosci* 2014; 4: 27.
89. Stefansson E. Physiology of vitreous surgery. *Graefes Arch Clin Exp Ophthalmol* 2009; 247: 147–63.
90. The Diabetic Retinopathy Vitrectomy Study Research Group. Early vitrectomy for severe vitreous hemorrhage in diabetic retinopathy. Two-year results of a randomized trial. *Diabetic Retinopathy Vitrectomy Study report 2. Arch Ophthalmol* 1985;103: 1644–52.
91. Nasrallah FP, Jalkh AE, Van Coppenolle F, et al. The role of the vitreous in diabetic macular edema. *Ophthalmology* 1988; 95: 1335–1339.
92. Lopes de Faria JM, Jalkh AE, Trempe CL, McMeel JW. Diabetic macular edema: risk factors and concomitants. *Acta Ophthalmol Scand* 1999; 77: 170–175.

93. Hikichi T, Fujio N, Akiba J, Azuma Y, Takahashi M, Yoshida A. Association between the short-term natural history of diabetic macular edema and the vitreomacular relationship in type II diabetes mellitus. *Ophthalmology* 1997; 104: 473–478.
94. Díaz-Coránguez M, Ramos C, Antonetti DA. The inner blood-retinal barrier: Cellular basis and development. *Vision Res.* 2017 Oct; 139: 123–137.
95. Frey T, Antonetti DA. Alterations to the blood-retinal barrier in diabetes: cytokines and reactive oxygen species. *Antioxid Redox Signal.* 2011;15(5):1271–1284.
96. Wirostko B, Wong TY, Simo R. Vascular endothelial growth factor and diabetic complications. *Prog Retin Eye Res* 2008; 27: 608–21.
97. Schmidt-Erfurth U, Garcia-Arumi J, Bandello F et al. Guidelines for the Management of Diabetic Macular Edema by the European Society of Retina Specialists (EURETINA) *Ophthalmologica* 2017;237:185–222.
98. Liu G, Xu D, Wang F. New insights into diabetic retinopathy by OCT angiography. *Diabetes Res Clin Pract.* 2018 Aug;142:243-253.
99. Helmy YM, Atta Allah HR. Optical coherence tomography classification of diabetic cystoid macular edema. *Clinical Ophthalmology* 2013;7 1731–1737.
100. Maheshwary AS, Oster SF, Yuson RM, Cheng L, Mojana F, Freeman WR. The association between percent disruption of the photoreceptor inner segment/outer segment and visual acuity in diabetic macular edema. *Am J Ophthalmol.* 2010;150:63–67.
101. Ou WC et al. *Am J Ophthalmol.*2017;180:8-17.
102. Sun JK et al. *JAMA Ophthalmol.*2014;132(11):1309-1316.

9.ŽIVOTOPIS

Rođen sam 16.7.1993. u Karlovcu. Već u osnovnoj školi sam razvio interes za prirodoslovne znanosti poput biologije i kemije te se taj interes dodatno proširio kroz srednjoškolsko obrazovanje. Srednjoškolsko obrazovanje sam završio 2012. godine u Srednjoj Školi Duga Resa (smjer opća gimnazija). Nakon vrlo dobrog uspjeha na maturi upisao sam Medicinski fakultet Sveučilišta u Zagrebu 2012. godine, što i jest bio moj glavni cilj.