

Obilježja uveitičkog makularnog edema na optičkoj koherentnoj tomografiji

Knežić, Mira

Master's thesis / Diplomski rad

2019

Degree Grantor / Ustanova koja je dodijelila akademski / stručni stupanj: **University of Zagreb, School of Medicine / Sveučilište u Zagrebu, Medicinski fakultet**

Permanent link / Trajna poveznica: <https://um.nsk.hr/urn:nbn:hr:105:305442>

Rights / Prava: [In copyright](#) / [Zaštićeno autorskim pravom.](#)

Download date / Datum preuzimanja: **2024-07-23**



Repository / Repozitorij:

[Dr Med - University of Zagreb School of Medicine Digital Repository](#)



**SVEUČILIŠTE U ZAGREBU
MEDICINSKI FAKULTET**

Mira Knežić

**Obilježja uveitičkog makularnog edema na
optičkoj koherentnoj tomografiji**

DIPLOMSKI RAD



Zagreb, 2019.

**SVEUČILIŠTE U ZAGREBU
MEDICINSKI FAKULTET**

Mira Knežić

**Obilježja uveitičkog makularnog edema na
optičkoj koherentnoj tomografiji**

DIPLOMSKI RAD

Zagreb, 2019.

Ovaj diplomski rad izrađen je u Klinici za očne bolesti Kliničkog bolničkog centra Zagreb pod vodstvom prof. dr. sc. Nenada Vukojevića i predan je na ocjenu u akademskoj godini 2018./2019.

POPIS I OBJAŠNJENJE KRATICA

lat. - latinski

engl. - engleski

SUN - Standardizacija nomenklature uveitisa, prema engl. *the Standardization of Uveitis Nomenclature*

IUSG - Međunarodna skupina za istraživanje uveitisa, prema engl. *the International Uveitis Study Group*

i sur. - i suradnici

mm - milimetar

HIV - virus humane imunodeficijencije, prema engl. *human immunodeficiency virus*

AIDS - sindrom stečene imunodeficijencije, prema engl. *acquired immune deficiency syndrome*

HLA - humani leukocitni antigen

JIA - juvenilni idiopatski artritis

ANA - antinuklearna protutijela, prema engl. *antinuclear antibodies*

IOWS - Međunarodna radionica o okularnoj sarkoidozi, prema engl. *the International Workshop on Ocular Sarcoidosis*

ISG - Međunarodna istraživačka skupina, prema engl. *the International Study Group*

h - sat

TNF- α - čimbenik nekroze tumora α , prema engl. *tumor necrosis factor α*

BCG - bacillus Calmette–Guérin

VEGF - vaskularni endotelni čimbenik rasta, prema engl. *vascular endothelial growth factor*

SAD - Sjedinjene Američke Države

CME - cistoidni makularni edem

RPE - retinski pigmentni epitel

ATP - adenzin-trifosfat

OCT - optička koherentna tomografija

nm - nanometar

CFT - središnja fovealna debljina mrežnice, prema engl. *central foveal thickness*

RNFL - sloj živčanih vlakana mrežnice, prema engl. *retinal nerve fiber layer*

DME - difuzni makularni edem

FA - fluoresceinska angiografija

LOCS - Sustav klasifikacije opaciteta leće, prema engl. *Lens Opacities Classification System*

UME - uveitički makularni edem

SFD - serozno fovealno odiguće mrežnice, prema engl. *serous foveal detachment*

SC - male ciste, prema engl. *small cysts*

LC - velike ciste, prema engl. *large cysts*

ERM - epiretinska membrana

DRIL - dezorganizacija unutrašnjih slojeva mrežnice, prema engl. *disorganization of the retinal inner layers*

HRF - hiperreflektivne točkice, prema engl. *hyperreflective foci*

SDEZ - mali poremećaji elipsoidne zone, prema engl. *small disturbances of ellipsoid zone*

LDEZ - veliki poremećaji elipsoidne zone, prema engl. *large disturbances of ellipsoid zone*

BCVA - najbolja korigirana vidna oštrina, prema engl. *best corrected visual acuity*

IS/OS - spoj unutrašnjeg i vanjskog segmenta, prema engl. *inner segment/outer segment junction*

SADRŽAJ

SAŽETAK SUMMARY

| | |
|--|----|
| 1. UVOD..... | 1 |
| 1.1. Uveitis | 1 |
| 1.2. Uveitički makularni edem..... | 8 |
| 1.3. Optička koherentna tomografija..... | 11 |
| 2. HIPOTEZA | 12 |
| 3. CILJEVI RADA | 12 |
| 4. ISPITANICI I METODE..... | 12 |
| 5. REZULTATI..... | 13 |
| 6. RASPRAVA..... | 18 |
| 7. ZAKLJUČCI..... | 21 |
| 8. ZAHVALE..... | 22 |
| 9. LITERATURA..... | 23 |
| 10. ŽIVOTOPIS..... | 31 |

SAŽETAK

OBILJEŽJA UVEITIČKOG MAKULARNOG EDEMA NA OPTIČKOJ KOHERENTNOJ TOMOGRAFIJI

Mira Knežić

Makularni edem je najčešći uzrok oštećenja vidne funkcije u pacijenata s uveitisom. Optička koherentna tomografija (OCT) je brza, neinvazivna metoda koja stvara presječne snimke mrežnice. Posebno je korisna u dijagnostici makularne patologije. Cilj ovog rada je ispitati korelaciju između OCT obrazaca uveitičkog makularnog edema neinfekcijske etiologije i anatomske lokalizacije upale. U istraživanje je uključeno 48 ispitanika, odnosno 78 očiju s uveitičkim makularnim edemom. OCT-snimke analizirane su retrospektivno. Analizom OCT-snimki opisana su tri obrasca uveitičkog makularnog edema: difuzni makularni edem (29 očiju, 37.2%), cistoidni makularni edem (30 očiju, 38.5%) i cistoidni makularni edem sa seroznim fovealnim odignućem mrežnice (19 očiju, 24.3%). Nije pronađena statistički značajna razlika u učestalosti pojedinih obrazaca u prednjem, intermedijarnom i stražnjem uveitisu te panuveitisu (prednji:intermedijarni uveitis $p=0.06$, prednji:stražnji uveitis $p=0.48$, prednji:panuveitis $p=0.52$, intermedijarni:stražnji uveitis $p=0.6$, intermedijarni:panuveitis $p=0.05$ i stražnji:panuveitis $p=0.73$). Specifične značajke uveitičkog makularnog edema na OCT-u s najvećom učestalošću u skupini ispitanika s najboljom korigiranom vidnom oštrinom <0.1 su velike ciste i poremećaji elipsoidne zone fotoreceptora. Potrebna su daljnja istraživanja kako bi se razjasnio stvarni učinak pojedinih značajki na vidnu funkciju.

Ključne riječi: uveitis, makularni edem, optička koherentna tomografija

SUMMARY

OPTICAL COHERENCE TOMOGRAPHY CHARACTERISTICS OF UVEITIC MACULAR EDEMA

Mira Knežić

Macular edema is the major cause of visual loss in patients with uveitis. Optical coherence tomography (OCT) is a rapid, non-invasive method for obtaining cross-sectional images of retina and is especially useful in diagnosing macular pathology. The aim of this study was to investigate the correlation between OCT patterns of macular edema secondary to non-infectious uveitis and different anatomical sites of inflammation. 78 eyes of 48 patients with uveitic macular edema met the inclusion criteria and were examined retrospectively by OCT. OCT demonstrated three patterns of structural changes in uveitic macular edema: diffuse macular edema (29 eyes, 37.2%), cystoid macular edema (30 eyes, 38.5%) and cystoid macular edema with serous foveal detachment (19 eyes, 24.3%). The difference of three patterns of edema in the four types of uveitis was not statistically significant (anterior vs. intermediate uveitis $p=0.06$, anterior vs. posterior uveitis $p=0.48$, anterior vs. panuveitis $p=0.52$, intermediate vs. posterior uveitis $p=0.6$, intermediate vs. panuveitis $p=0.05$, posterior vs. panuveitis $p=0.73$). Specific features of uveitic macular edema on the OCT with the highest frequency in the group of subjects with the best corrected visual acuity <0.1 are large cysts and disturbances of the ellipsoid zone of photoreceptors. Further research is needed to clarify the actual effect of certain features on the visual function.

Keywords: uveitis, macular edema, optical coherence tomography

1. UVOD

1.1. Uveitis

Upale srednje očne ovojnice (lat. *tunica vasculosa bulbi, uvea*) zovu se jednim imenom uveitisi. Srednja očna ovojnica građena je od šarenice (lat. *iris*), zrakastog tijela (lat. *corpus ciliare*) i žilnice (lat. *chorioidea*). Upalne promjene u uveitisu primarno su lokalizirane u uvealnom traktu, ali često zahvaćaju i mrežnicu (lat. *retina*), staklovinu (lat. *corpus vitreum*) i prednju očnu sobicu (lat. *camera anterior bulbi*), a ponekad i bjeloočnicu (lat. *sclera*) i optički disk (lat. *discus nervi optici, papilla nervi optici*) (1).

Nomenklatura radne skupine SUN (engl. *the Standardization of Uveitis Nomenclature*) definira anatomske lokalizacije, nastup, trajanje i tijek uveitisa te stupnjevanje intenziteta upalne reakcije i aktivnosti bolesti. Cilj standardizacije je povećanje komparabilnosti kliničkih istraživanja iz različitih centara što je preduvjet za metaanalize (2). Preuzeta je IUSG (engl. *the International Uveitis Study Group*) klasifikacija uveitisa prema anatomske lokalizaciji koja se temelji na klinički utvrđenoj primarnoj lokalizaciji upalne reakcije (3). U prednjem uveitisu (lat. *uveitis anterior*) upala je klinički primarno lokalizirana u prednjoj očnoj sobici. Prednji uveitis uključuje upalu šarenice (lat. *iritis*) i prednjeg dijela cilijarnog tijela (lat. *cyclitis anterior*). Zbog bliskih anatomskih odnosa upala često zahvati oba dijela prednje uveje za što se koristi termin iridociklitis. U intermedijarnom uveitisu (lat. *uveitis intermedialis*) upala je klinički primarno lokalizirana u staklovini. Intermedijarni uveitis uključuje upalu ravnog dijela cilijarnog tijela (lat. *pars planitis*), stražnjeg dijela cilijarnog tijela (lat. *cyclitis posterior*) i staklovine (lat. *hyalitis*). Preporuka radne skupine je da se termin *pars planitis* koristi za intermedijarni uveitis sa „snowbank“ i/ili „snowball“ formacijama u odsutstvu infekcije i sistavne bolesti. U stražnjem uveitisu (lat. *uveitis posterior*) upala je klinički primarno lokalizirana u žilnici ili mrežnici. Stražnji uveitis uključuje upalu žilnice (lat. *chorioiditis*), mrežnice (lat. *retinitis*) i optičkog diska (lat. *neuroretinitis*). Korioiditis može biti fokalni, multifokalni i difuzni. Za upalne procese koji zahvaćaju žilnicu i mrežnicu koriste se termini korioretinitis i retinokorioiditis. Kad nema predominantnog mjesta lokalizacije upalne reakcije, a upala se klinički očituje u prednjoj očnoj sobici, staklovini te žilnici i/ili mrežnici, koristi se termin panuveitis. Nastup ili početak uveitisa može biti nagao ili podmukao. Uveitis može biti ograničena trajanja (do tri mjeseca) ili dugotrajan (dulje od tri mjeseca). Tijek bolesti može biti akutan, rekurentan ili kroničan. Akutni uveitis javlja se naglo i ograničena je trajanja. Rekurentni uveitis karakterizira periodično javljanje s

razdobljima inaktivnosti bolesti bez terapije dužim od tri mjeseca. Dugotrajni uveitis s relapsom unutar tri mjeseca od prekida terapije naziva se kroničnim.

Prema histopatološkoj slici upala srednje očne ovojnice može biti granulomatozna ili negranulomatozna. Klinički znakovi koji govore u prilog granulomatoznoj upali su veliki „mutton-fat“ precipitati na endotelu rožnice koji nastaju akumulacijom upalnih stanica, posebno epiteloidnih, čvorići šarenice ili trabekularne mreže i granulom žilnice. Termin granulomatozni uveitis koristi se kad je prisutan barem jedan od navedenih znakova (4,5).

Incidencija i prevalencija uveitisa varira ovisno o ispitivanoj populaciji. Incidencija varira od 17 do 53 oboljela na 100 000 osoba godišnje, a prevalencija od 28 do čak 620 oboljelih na 100 000 osoba. Nešto manje od 10% oboljelih su djeca. Incidencija u dječjoj dobi je 4.3 – 6.9 oboljelih na 100 000 djece godišnje, a prevalencija oko 30 oboljelih na 100 000 djece (6–12).

Etiopatogeneza uveitisa je složena i često ostaje nerazjašnjena. Oko je imunosno privilegirani organ. Postoje dvije razine hematookularne barijere: hemoretinska (krv-mrežnica) na razini pigmentnog epitela mrežnice i endotela krvnih žila mrežnice i hematokamerularna (krv-prednja očna sobica) na razini epitela cilijarnog tijela i šarenice te endotela krvnih žila šarenice. Ove barijere sprječavaju ulazak makromolekula i upalnih stanica u oko te na taj način štite visokodiferencirano tkivo oka i vidnu funkciju (13). Dosadašnja saznanja sugeriraju da u razvoju upale srednje očne ovojnice važnu ulogu ima interakcija čimbenika okoliša, imunogenetske predispozicije i endogene disregulacije koja se vjerojatno temelji na autoimunskim mehanizmima (14). Upalne stanice uključene u razvoj uveitisa su CD4+ limfociti T i makrofagi (15,16). Općenito, uveitisi se prema uzorku mogu podijeliti u dvije skupine: infekcijski i neinfekcijski, a posljednji mogu biti izolirana očna bolest ili dio kliničke slike sustavne bolesti.

Simptomi akutnog prednjeg uveitisa su bol u oku prvenstveno zbog spazma zjeničnog sfinktera i cilijarnog mišića, fotofobija i zamagljenje vida. Kronični prednji uveitisi često su asimptomatski. U akutnom prednjem uveitisu injekcija je najčešće cilijarnog tipa, a ponekad je prisutna i konjunktivna komponenta pa je injekcija mješovitog tipa. Precipitati na endotelu rožnice potječu od upalnih stanica iz očne vodice, a njihov izgled i raspored mogu dati važnu informaciju o uzroku upale. Svježi precipitati su ovalni i bjelkasti, dok su stari pigmentirani. Stanice u očnoj vodici prisutne su tijekom aktivne upale, a njihov broj, a tako i stupanj intenziteta upalne reakcije može se odrediti pregledom na biomikroskopu s procijepnom svjetiljkom zbog Tyndallova fenomena (tablica 1). Osim stanica, i serumski proteini u očnoj vodici daju važnu informaciju o intenzitetu upalne reakcije, a mogu se detektirati pregledom na biomikroskopu s

procijepnom svjetiljkom zbog „flare“ fenomena (tablica 2). Hipopion označava taloženje upalnog materijala na dnu prednje očne sobice. U prednjem uveitisu upalne stanice mogu infiltrirati i prednji dio staklovine. Ponekad je prisutna mioza, a hiperemija šarenice može promijeniti boju i reljef šarenice. Čvorići šarenice predstavljaju nakupinu leukocita, a mogu biti prisutni na pupilarnom rubu (Koepe) ili u stromi šarenice (Busacca). Priraslice ili sinehije nastaju između struktura koje su u bliskom kontaktu tijekom aktivne upale. Stražnje priraslice (lat. *synaechiae posteriores*) nastaju između šarenice i prednje površine leće. Prednje priraslice (lat. *synaechiae anteriores*) nastaju sraštavanjem korijena šarenice s rožnicom u iridokornealnom kutu. Kronična upala može rezultirati atrofijom šarenice i neovaskularizacijom strome (lat. *rubeosis iridis*). Opstrukcija trabekularne mreže upalnim materijalom, trabekulitis, stvaranje priraslica i neovaskularizacija mogu dovesti do porasta intraokularnog tlaka. Intraokularni tlak može biti i snižen zbog strukturnog i funkcionalnog oštećenja cilijarnog tijela i poremećaja u proizvodnji očne vodice (1,17–19).

Tablica 1. SUN kriteriji za stupnjevanje upale u prednjoj očnoj sobici ovisno o broju stanica. Prema: Jabs DA, Nussenblatt RB, Rosenbaum JT, Atmaca LS, Becker MD, Brezin AP, i sur. (2005), str. 512. (2)

| Stupanj | Broj stanica u polju veličine 1x1 mm |
|---------|--------------------------------------|
| 0 | <1 |
| 0.5+ | 1 – 5 |
| 1+ | 6 – 15 |
| 2+ | 16 – 25 |
| 3+ | 26 – 50 |
| 4+ | >50 |

Tablica 2. SUN kriteriji za stupnjevanje upale u prednjoj očnoj sobici ovisno o proteinskoj eksudaciji („flare“). Prema: Jabs DA, Nussenblatt RB, Rosenbaum JT, Atmaca LS, Becker MD, Brezin AP, i sur. (2005), str. 512. (2)

| Stupanj | Opis |
|---------|--|
| 0 | Nema |
| 1+ | Nejasna |
| 2+ | Umjerena (jasni detalji šarenice i leće) |
| 3+ | Znatna (nejasni detalji šarenice i leće) |
| 4+ | Intenzivna (fibrin ili koagulirana, fiksirana očna vodica) |

Simptomi intermedijarnog uveitisa najčešće su leteće mutnine pred očima sa zamagljenjem vida. Klinički znakovi intermedijarnog uveitisa su celularna infiltracija staklovine bez žarišnih upalnih lezija na fundusu, žuto-bijele nakupine upalnih elemenata nazvane „snowballs“, fibroeksudacijske naslage na pars plana nazvane „snowbanks“, najčešće inferiorno, ali i na periferiji mrežnice te periflebitis terminalnih venula mrežnice. „Snowbanking“ je uglavnom povezan s težim oblicima bolesti. Ponekad je vidljiva oskudna upalna reakcija u prednjoj očnoj sobici (1,20).

Radna skupina SUN prihvatila je stupnjevanje intenziteta upalne reakcije u staklovini na temelju vidljivosti glave vidnog živca, krvnih žila mrežnice i sloja živčanih vlakana pri indirektnoj oftalmoskopiji kako su predložili Nussenblatt i sur. (21). Stupnjevanje zamućenja staklovine („haze“) prikazano je u tablici 3.

Tablica 3. SUN kriteriji za stupnjevanje zamućenja staklovine („haze“). Prema: Nussenblatt RB, Palestine AG, Chan C-C, Roberge F. (1985), str. 470. (21)

| Stupanj | Opis |
|---------|---|
| 0 | Nema |
| 0.5+ | Blago zamagljeni rubovi optičkog diska i nemogućnost vizualizacije sloja živčanih vlakana |
| 1+ | Bolja vizualizacija krvnih žila mrežnice i glave vidnog živca |
| 2+ | Bolja vizualizacija krvnih žila mrežnice |
| 3+ | Glava vidnog živca se vizualizira, ali su rubovi prilično zamagljeni |
| 4+ | Nemogućnost vizualizacije glave vidnog živca |

Simptomi stražnjeg uveitisa ovise o lokalizaciji i intenzitetu upale. Promjene u makuli ili blizu nje, u vidnom živcu i upale koje zahvaćaju veća područja žilnice s obilnom eksudacijom dovest će do znatnijeg pada vidne oštine. Kod perifernih lezija mogu se javiti leteće mutnine i skotomi u vidnom polju. Znakovi stražnjeg uveitisa su zamućenje staklovine, ablacija stražnje staklovine, žućkasto-siva upalna žarišta ispod mrežnice, retinitis i vaskulitis mrežnice s perivaskularnim upalnim promjenama (1).

Tablica 4. SUN terminologija za opisivanje aktivnosti uveitisa. Prema: Jabs DA, Nussenblatt RB, Rosenbaum JT, Atmaca LS, Becker MD, Brezin AP, i sur. (2005), str. 513. (2)

| Termin | Definicija |
|--|--|
| Inaktivan | Stupanj 0 upale u prednjoj očnoj sobici* |
| Aktivan s pogoršanjem | Pojačanje upale u prednjoj očnoj sobici* ili staklovini za dva stupnja ili sa stupnja 3+ na 4+ |
| Aktivan s poboljšanjem | Smanjenje upale u prednjoj očnoj sobici* ili staklovini za dva stupnja ili na stupanj 0 |
| Remisija | Inaktivna bolest tri mjeseca ili dulje nakon prekida svih oblika terapije |
| *prema broju stanica u prednjoj očnoj sobici (tablica 1) | |

Infekcijske uveitise uzrokuju bakterije, virusi, paraziti i gljive, a najčešće se javljaju u sklopu tuberkuloze, sifilisa, borelioze, leptospiroze, bolesti mačjeg ogreba, infekcija herpes-virusima, HIV-infekcije/AIDS-a, toksoplazmoze i toksokarijaze (22).

Neinfekcijski uveitisi često su povezani sa sustavnim bolestima. Seronegativne spondiloartropatije su skupina povezanih upalnih bolesti koja uključuje ankilozantni spondilitis, psorijatični artritis, reaktivni artritis, enteropatski artritis i upalnu bolest crijeva – Crohnovu bolest i ulcerozni kolitis. Ova skupina bolesti povezuje se s *HLA-B27* genotipom. Najveću povezanost s ovim genotipom ima ankilozantni spondilitis. Očne manifestacije mogu se javiti u sklopu bilo koje *HLA-B27* pozitivne seronegativne spondiloartropatije, a najčešće je riječ o negranulomatoznom akutnom prednjem uveitisu. Upala je često rekurentna. Prediktivni čimbenici za česte relapse su muški spol, hipopion u akutnoj epizodi i ubrzana sedimentacija eritrocita. Uveitis u sklopu psorijatičnog artritisa i upalne bolesti crijeva može biti podmukao, kroničan i bilateralan (23–27).

Juvenilni idiopatski artritis (JIA) je artritis nepoznate etiologije koji zahvaća barem jedan zglob u trajanju od minimalno šest tjedana, a javlja se kod djece mlađe od 16 godina. Uveitis je najčešća ekstraartikularna manifestacija ove bolesti (14). Uveitis u sklopu JIA može biti kronični prednji, rekurentni prednji, akutni prednji ili prednji uveitis s vitritisom. Najčešće je riječ o kroničnom prednjem uveitisu koji je često asimptomatski, a u oko 70% oboljelih je bilateralan. Čimbenici rizika za razvoj ovog

oblika uveitisa su rani početak artritisa (<6 godina), ženski spol, oligoartikularni oblik bolesti (zahvaćena do 4 zglobova) i pozitivna antinuklearna protutijela (ANA). Muški spol i HLA-B27 genotip čimbenici su rizika za akutni ili rekurentni prednji uveitis u sklopu JIA (6,28–30).

Sarkoidoza je kronična sustavna granulomatozna upala nepoznate etiologije. Alelna varijanta *HLA-DRB1*0401* povezuje se sa sarkoidozom i očnim manifestacijama bolesti (31). Prevalencija očnih manifestacija u sarkoidozi široko varira ovisno o ispitivanoj populaciji, od 13% u Turskoj do 79% u Japanu (32,33), a uveitis se javlja u 30 – 70% oboljelih. Dobna distribucija je bimodalna s dva vrška incidencije: od 20 do 30 godina te od 50 do 60 godina (34). Uveitis u sklopu sarkoidoze najčešće je bilateralan i u 90% slučajeva kroničan (35). Druga skupina revidiranih IOWS (engl. *the International Workshop on Ocular Sarcoidosis*) kriterija za dijagnozu okularne sarkoidoze prikazana je u tablici 5 (36). Iz tablice je vidljivo da su očne manifestacije sarkoidoze mnogobrojne i raznovrsne, a u 20 – 30% slučajeva su prvi znak sistavne bolesti (37).

Tablica 5. Intraokularni klinički znakovi sugestivni za sarkoidozu prema revidiranim IOWS (engl. *the International Workshop on Ocular Sarcoidosis*) kriterijima za dijagnozu okularne sarkoidoze. Prema: Mochizuki M, Smith JR, Takase H, Kaburaki T, Acharya NR, Rao NA (2017), str. 4. (36)

| II. Intraokularni klinički znakovi sugestivni za sarkoidozu |
|--|
| 1. „Mutton-fat“ precipitati (veliki i mali) i/ili čvorići šarenice na pupilarnom rubu (Koepppe) ili u stromi (Busacca) |
| 2. Čvorići trabekularne mreže i/ili periferne prednje sinehije oblika šatora |
| 3. „Snowballs“/“string of pearls“ opaciteti staklovine |
| 4. Multiple korioretinske periferne lezije (aktivne i atrofične) |
| 5. Nodularni i/ili segmentalni periflebitis (±izgled voštane svijeće) i/ili makroaneurizma u upaljenom oku |
| 6. Čvorić(i)/granulom(i) optičkog diska i/ili solitarni čvorić žilnice |
| 7. Bilateralnost (potvrđena oftalmološkim pregledom uključujući slikovne metode koje pokazuju supkliničku upalu) |

Behçetova bolest je sustavni vaskulitis nepoznate etiologije s najvećom incidencijom i prevalencijom u Turskoj (38). Dijagnoza se najčešće postavlja u trećem i četvrtom desetljeću života (39). *HLA-B51* genotip prisutan je u 60% oboljelih (40), a povezuje se i s težinom kliničke slike. Nositelji ovog alela češće razvijaju stražnji uveitis i progresivnu bolest središnjeg živčanog sustava (41). Tijek bolesti karakteriziraju

rekurentne atake akutne upale. ISG (engl. *the International Study Group*) kriteriji za dijagnozu Behçetove bolesti su rekurentne oralne aftozne ulceracije uz dva od sljedećih kriterija: rekurentne genitalne ulceracije, očne manifestacije, kožne lezije i pozitivan kožni („pathergy“) test, tj. nespecifična hiperreaktivnost kože u vidu papule ili pustule 24 – 48 h nakon intradermalnog uboda (42). Očne manifestacije poput negranulomatoznog prednjeg uveitisa, vitritisa i vaskulitisa mrežnice s vazookluzivnim lezijama prisutne su u 30 – 70% oboljelih, a rezultiraju sljepoćom u oko 25% oboljelih usprkos liječenju (14,43).

Uveitis je opisan i kao rijetka manifestacija sustavnog eritemskog lupusa. Prema lokalizaciji upalne reakcije opisani su slučajevi prednjeg, intermedijarnog i stražnjeg uveitisa te panuveitisa (44).

Vogt-Koyanagi-Harada je bolest s najvećom incidencijom i prevalencijom u Japanu gdje predstavlja oko 10% svih slučajeva uveitisa. Opisana su četiri stadija bolesti. U prodromalnom stadiju pacijenti se mogu žaliti na zamagljen vid i fotofobiju. U akutnom uveitičkom stadiju 70% oboljelih razvije bilateralni stražnji uveitis. Klinički znakovi uključuju zadebljanje stražnjeg dijela žilnice s hiperemijom ili edemom optičkog diska, multipla eksudativna odignuća mrežnice i blagi do umjereni vitritis. Progresijom upale nastaje bilateralni granulomatozni prednji uveitis. U rekonvalescentnom stadiju nastaju depigmentacije kože (Sugiura znak) koje se kasnije uočavaju i na žilnici. Fundus ima izgled „zalazećeg sunca“. Kronični stadij manifestira se rekurentnim prvenstveno prednjim granulomatoznim uveitisom i strukturnim komplikacijama (45,46). Pronađena je povezanost između intermedijarnog uveitisa i sustavnih poremećaja – multiple skleroze, optičkog neuritisa i narkolepsije kod *HLA-DR15* pozitivnih osoba (47,48).

Za mnoge oblike uveitisa koji se javljaju kao izolirana očna bolest pretpostavlja se autoimunosna podloga, a u nastavku su opisani najčešći.

Simpatička oftalmija je pojava uveitisa na zdravom oku nakon prethodno ozlijeđenog ili operiranog drugog oka. Lećom inducirani uveitis javlja se nakon ekstrakapsularne operacije katarakte, operacije glaukoma ili penetrantne ozljede oka (1).

Serpiginozni korioiditis je kronična, progresivna, bilateralna upala žilnice koja rezultira destrukcijom koriokapilarisa i pigmentnog epitela mrežnice. Vijugave lezije najčešće su prisutne peripapilarno. Progresijom bolesti dolazi do atrofije žilnice i pigmentnog epitela mrežnice te subretinske fibroze (49).

Birdshot korioretinopatija je oblik stražnjeg uveitisa s minimalnim znakovima upale u prednjem segmentu. Afekcija je bilateralna iako može biti asimetrična. Tipične birdshot lezije su okrugle ili ovalne hipopigmentirane, na razini žilnice, u nakupinama oko optičkog diska, a gotovo uvijek su prisutne inferiorno i nazalno u odnosu na optički

disk. Za postavljanje dijagnoze potrebna je prisutnost minimalno triju takvih lezija. Bolest je sporoprogresivna, najčešći simptomi su zamagljenje vida i leteće mutnine. Pronađena je snažna povezanost s *HLA-A29* genotipom (50,51). Fuchsov uveitički sindrom ili Fuchsov heterokromni iridociklitis je negranulomatozni prednji uveitis, najčešće unilateralni. Tipično dolazi do atrofije i depigmentacije šarenice (lat. *heterochromia iridis*). Neka istraživanja sugeriraju da je u podlozi kronična infekcija virusom *Rubella* (52,53).

Velik broj različitih lijekova može inducirati razvoj uveitisa. Definitivna uzročno-posljedična povezanost pokazana je za sustavne inhibitore imunološke kontrolne točke, BRAF i MEK inhibitore, cidofovir, rifabutin, bisfosfonate, sulfonamide i TNF- α inhibitore, intraokularno primijenjeni cidofovir i triamcinolon acetonid, topički metipranolol, brimonidin i analoge prostaglandina, kao i BCG cjepivo. Smatra se da uveitis vjerojatno mogu inducirati i sustavni fluorokinoloni te intraokularno primijenjeni anti-VEGF spojevi (54).

Bolesti koje oponašaju uveitis nazivaju se zajedničkim imenom „masquerade“ sindromi. U podlozi tih sindroma najčešće su zloćudne novotvorine kao što su intraokularni limfom, intraokularna forma leukemije, retinoblastom, intraokularni meduloepiteliom, melanom žilnice i metastatski tumori. Uveitis mogu oponašati i nasljedne degeneracije mrežnice kao što je retinitis pigmentosa te mnoge vaskularne bolesti mrežnice (1,55,56).

Komplikacije uveitisa poput trakaste keratopatije, katarakte, sekundarnog glaukoma, priraslica, opaciteta staklovine, makularnog edema, odignuća mrežnice, atrofije optičkog živca, hipotonije i ftize očne jabučice značajno narušavaju vidnu funkciju. Procjenjuje se da uveitis i njegove komplikacije uzrokuju 10 – 15% slučajeva sljepoće u SAD-u, a smatra se da je taj broj podcijenjen jer se komplikacije uveitisa često svrstavaju u zasebne skupine uzroka sljepoće (npr. katarakta, glaukom) bez naglašavanja uzročne povezanosti s osnovnom bolešću. Budući da se uveitis najčešće javlja kod radno sposobne populacije s najvećom incidencijom u trećem i četvrtom desetljeću života, njegove komplikacije imaju važan socioekonomski značaj (14,57,58).

1.2. Uveitički makularni edem

Makularni edem je zadebljanje žute pjege (lat. *macula lutea*) uslijed akumulacije viška tekućine, a najčešće je kombinacija ekstracelularnog edema vanjskog pleksiformnog i unutrašnjeg nuklearnog sloja neurosenzorne mrežnice i intracelularnog edema glijalnih

Müllerovih stanica mrežnice. Cistoidni makularni edem (CME) je konfiguracija s radijalno orijentiranim perifovealnim cistoidnim prostorima ispunjenim tekućinom prvenstveno u vanjskom pleksiformnom sloju (59).

Polarizirane stanice retinskog pigmentnog epitela (RPE) imaju važnu ulogu u aktivnom transportu iona. Funkcija Na/K crpke na apikalnoj membrani dovodi do neto-pomaka vode u apikalno-bazalnom smjeru iz subretinskog prostora prema žilnici. Na ovaj način uklanja se tekućina koja se pasivno cijedi zbog intraokularnog tlaka i mrežnica se održava suhom. Oštećenje RPE dovodi do disfunkcije crpnog mehanizma i akumulacije tekućine u subretinskom prostoru (60). U fiziološkim uvjetima volumen i sastav ekstracelularnog odjeljka neurosenzorne mrežnice regulira ravnoteža sila na kapilarnoj membrani. Čvrsti spojevi (engl. *tight junctions*, lat. *zonulae occludentes*) između endotelnih stanica kapilara mrežnice formiraju unutrašnju hematoretinsku barijeru, a isti spojevi između stanica RPE formiraju vanjsku hematoretinsku barijeru. Funkcija ove barijere je kontrola paracelularnog transporta vode i makromolekula. U gubitku integriteta hematoretinske barijere središnju ulogu ima upala. Upalni medijatori poput angiotenzina II, VEGF-a, TNF- α , dušičnog oksida, prostaglandina i leukotriena, citokina i kemokina te adhezijskih molekula dovode do disfunkcije čvrstih spojeva i oštećenja endotelnih stanica i/ili pericita što rezultira povećanom permeabilnošću krvnih žila mrežnice, prvenstveno kapilara (61–64). Edem endotelnih stanica može uzrokovati okluziju kapilarnog lumena. Do strukturnog i funkcionalnog oštećenja hematoretinske barijere i povećane permeabilnosti kapilara mrežnice dovode i poremećaji autoregulacije krvnog protoka u smislu vazodilatacije, povećanog intravaskularnog volumena i perfuzijskog tlaka. Konačan rezultat ovih zbivanja je difuzija i akumulacija proteina u mrežnici, u prvom redu albumina, a posljedično i vode onkotskim mehanizmom. Kretanje proteina i vode intersticijem od staklovine do subretinskog prostora je sporo zbog svojevrsnog otpora protoku zbog dugog i vijugavog intersticijskog puta i funkcije vanjske granične membrane (lat. *membrana limitans externa*) koju čine pričvrtni spojevi (lat. *zonulae adherentes*) između Müllerovih stanica i fotoreceptora. Naime, ovi spojevi ograničavaju kretanje makromolekula prema subretinskom prostoru te na taj način pridonose retenciji proteina u intersticiju mrežnice, a posljedično i vode. Zbog toga je tekućina nepostupna RPE crpki koja bi ju u normalnim uvjetima uklonila. Iako vanjska granična membrana ograničava kretanje molekula, ona ga ne zaustavlja u potpunosti pa u slučajevima eksudacije iz kapilara žilnice proteini u određenoj mjeri difundiraju u mrežnicu i dolazi do razvoja edema. U tim je slučajevima edem subretinskog prostora manje izražen zbog učinka RPE crpke. (60).

Djelomična ablacija stražnje staklovine u perifovealnom području uz održanu adherenciju u makularnom području uzrokuje anteroposteriornu trakciju koja može rezultirati razvojem CME. Potpuno vitreomakularno odvajanje dovodi do rezolucije edema (65).

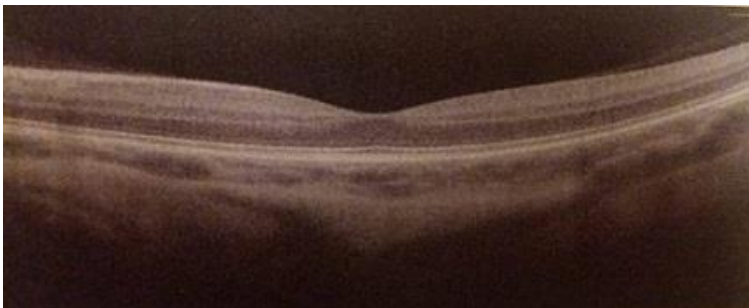Ishemija i/ili hipoksija i posljedična disfunkcija ionskih kanala ovisnih o ATP-u dovodi do porasta intracelularne koncentracije kalijevih iona, a posljedično i vode u glijalnim Müllerovim stanicama. Na taj način nastaje intracelularni edem koji vjerojatno prethodi ekstracelularnom (66). Opsežni intracelularni edem dovodi do degeneracije Müllerovih stanica, a pretpostavlja se da je to mehanizam nastanka cistoidnih prostora (67). Drugi potencijalni mehanizam nastanka intracelularnog edema u sklopu ishemijsko-reperfuzijskog oštećenja je glutamatna ekscitotoksičnost i porast intracelularne koncentracije natrijevih iona, a posljedično i vode (68).

Makularni edem je nespecifični znak velikog broja očnih i sustavnih bolesti. CME je najčešća komplikacija uveitisa i najčešći uzrok oštećenja vida u intraokularnim upalnim bolestima. Klinički značajan makularni edem razvije se u oko 30% pacijenata s uveitisom. Tipično se razvija u sklopu intermedijarnog i stražnjeg te panuveitisa uveitisa, ali se može javiti i kod izoliranog prednjeg uveitisa, prvenstveno *HLA-B27* pozitivnog. Učestalost CME u intermedijarnom uveitisu je 60%, a u panuveitisu čak 66%. Najveća prevalencija CME bilježi se u sarkoidozi, Behçetovoj bolesti i birdshot korioretinopatiji – oko 60% ako bolest traje dulje od godinu dana (69–71). Rezultati multicentrične studije u SAD-u govore da trajanjem bolesti prevalencija CME raste sa 17% u prvoj godini na 30% u petoj godini bolesti (72). Čimbenici rizika za razvoj uveitičkog CME su starija životna dob neovisno o trajanju bolesti, curenje u području optičkog diska na angiografiji, poremećaji sitnožilja i mikroalbuminurija, a vjerojatno i koegzistirajuće sistavne kardiovaskularne bolesti (73,74). Lijekovi koji mogu inducirati nastanak CME su topički analozi prostaglandina te sustavni rifabutin, zidovudin i niacin (70).

Klinički se CME prezentira bezbolnim padom vidne oštrine unilateralno, ali i bilateralno, ovisno o etiologiji. Funkcije koje su najviše oštećene su kontrastna osjetljivost, vidna oštrina na blizinu i brzina čitanja. Makularni edem smatra se kroničnim ako perzistira dulje od šest mjeseci. Kronični makularni edem ima značajan utjecaj na kvalitetu života pacijenata, a može dovesti do trajnih strukturnih oštećenja (75). Žuta pjega je područje najoštrijeg vida pa njena ireverzibilna oštećenja značajno pogoršavaju vidnu funkciju.

1.3. Optička koherentna tomografija

Optička koherentna tomografija (OCT) je brza, neinvazivna i nekontakna pretrega koja uporabom infracrvene svjetlosti valne duljine 800 – 830 nm stvara presječne dvodimenzionalne longitudinalne snimke mrežnice (slika 1). Osim strukture same mrežnice, ovom metodom omogućena je i kvantitativna analiza. Najvažniji kvantitativni podaci su središnja debljina mrežnice u području foveje (CFT, prema engl. *central foveal thickness*) i debljina sloja živčanih vlakana mrežnice (RNFL, prema engl. *retinal nerve fiber layer*). OCT ima važnu ulogu u dijagnostici, a zbog visoke reproducibilnosti i u praćenju makularne patologije i patologije vidnog živca (76,77).



Slika 1. OCT-snimka zdrave mrežnice.

Otani i sur. su 1999. godine opisali strukturne obrasce dijabetičkog makularnog edema na OCT-u. Definirali su tri kategorije: spužvasti edem mrežnice, cistoidni makularni edem i serozno odignuće mrežnice. Spužvasti edem mrežnice, kasnije nazvan difuzni makularni edem (DME), definiran je kao povećanje debljine mrežnice s niskom intraretinskom reflektivnošću prvenstveno u vanjskim slojevima mrežnice. Cistoidni makularni edem definiran je kao prisutnost cistoidnih prostora u makularnom području prvenstveno u vanjskim slojevima mrežnice. Opisani uzorci pronađeni su i u kombinaciji. Serozno odignuće mrežnice definirano je kao subretinska akumulacija tekućine s jasnom vanjskom granicom odignute mrežnice, a opisano je u skupu DME ili CME ili njihove kombinacije (78). Markomichelakis i sur. zaključili su da se prethodno opisani obrasci dijabetičkog makularnog edema na OCT-u mogu primijeniti i u uveitičkom makularnom edemu. Definirane su skupine CME i DME sa seroznim odignućem mrežnice ili bez njega. Slučajevi s kombinacijom CME i DME priključeni su samo skupini CME (79).

2. HIPOTEZA

Anatomska lokalizacija upale u uveitisu odrednica je morfoloških obrazaca uveitičkog makularnog edema neinfekcijske etiologije na optičkoj koherentnoj tomografiji.

3. CILJEVI RADA

Opći cilj ovog rada je procijeniti učestalost morfoloških obrazaca i specifičnih značajki uveitičkog makularnog edema neinfekcijske etiologije na optičkoj koherentnoj tomografiji te mogući učinak pojedinih značajki na najbolju korigiranu vidnu oštrinu.

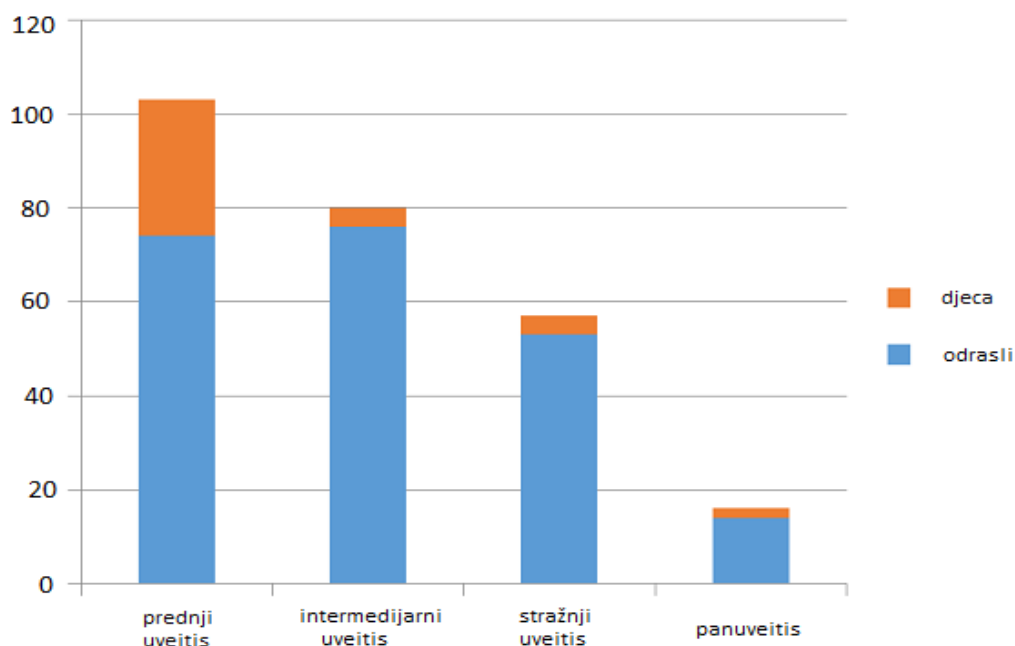
Specifični cilj ovog rada je ispitati korelaciju između morfoloških obrazaca i anatomske lokalizacije upale.

4. ISPITANICI I METODE

U ovo retrospektivno istraživanje uključeni su ispitanici s uveitisom dijagnosticiranim prema SUN kriterijima i isključenom infekcijskom etiologijom te uveitičkim makularnim edemom verificiranim OCT-om. Isključni kriteriji bile se koegzistirajuće očne bolesti i neadekvatna prozirnost optičkih medija zbog katarake LOCS III (engl. *Lens Opacities Classification System*), središnjih opaciteta rožnice i zamućenja staklovine („haze“) stupnja $\geq 3+$. OCT-snimke dobivene su pomoću spectral-domain OCT sustava (Avanti RTVue-XR, Optovue Inc.). Obrasci uveitičkog makularnog edema definirani su kako je prethodno navedeno: difuzni i cistoidni makularni edem sa seroznim odignućem mrežnice ili bez njega. Analizirana su morfološka obilježja uveitičkog makularnog edema na OCT-u i procijenjena je učestalost pojedinih obrazaca i specifičnih značajki. Vidna oštrina mjerena je Snellenovim optotipima. Podaci su statistički obrađeni uporabom R-3.6.0 softvera. Rezultati su za kategoričke varijable prikazani kao broj (n) i postotak (%). Korelacija između pojedinih obrazaca i anatomske lokalizacije upale ispitana je χ^2 testom. p-vrijednosti < 0.05 smatrane su statistički značajnima.

5. REZULTATI

U istraživanje je uključeno ukupno 257 ispitanika s uveitisom, od toga 218 (84.8%) odraslih i 39 (15.2%) djece. Prednji uveitis dijagnosticiran je u 103 (40.1%), intermedijarni u 80 (31.1%), stražnji u 58 (22.6%), a panuveitis u 16 (6.2%) ispitanika (grafikon 1). Infekcijska etiologija dokazana je u 46 (17.9%), a isključena u 211 (82.1%) oboljelih.



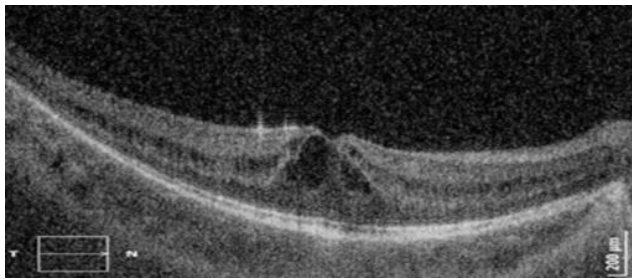
Grafikon 1. Distribucija uveitisa prema anatomskoj lokalizaciji upale.

Uveitički makularni edem (UME) na barem jednom oku dijagnosticiran je u 55 (26.1%) ispitanika s neinfekcijskim uveitisom. Zbog neadekvatne prozirnosti optičkih medija 7 ispitanika isključeno je iz istraživanja. Ukupno je analizirano 48 (22.7%) ispitanika, odnosno 78 očiju s UME neinfekcijske etiologije, od čega 17 (21.8%) s prednjim uveitisom, 44 (56.4%) s intermedijarnim uveitisom, 2 (2.6%) sa stražnjim uveitisom i 15 (19.2%) s panuveitisom.

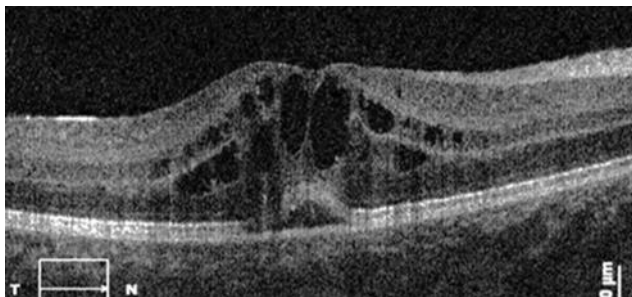
Analizom OCT-snimki opisani su sljedeći obrasci UME: difuzni makularni edem (DME), cistoidni makularni edem (CME) i CME sa seroznim fovealnim odignućem mrežnice (SFD, prema engl. *serous foveal detachment*) prikazani na slikama 2 – 4.



Slika 2. Difuzni makularni edem (DME).

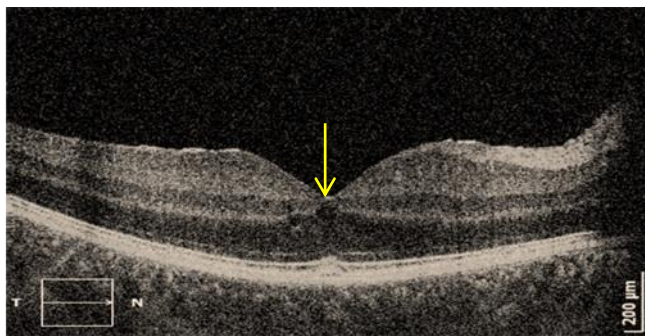


Slika 3. Cistoidni makularni edem (CME).

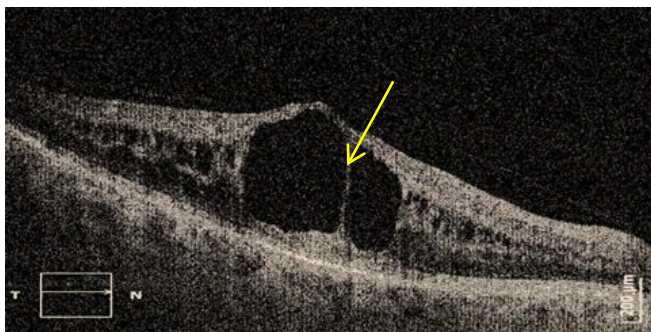


Slika 4. Cistoidni makularni edem (CME) sa seroznim fovealnim odignućem mrežnice (SFD).

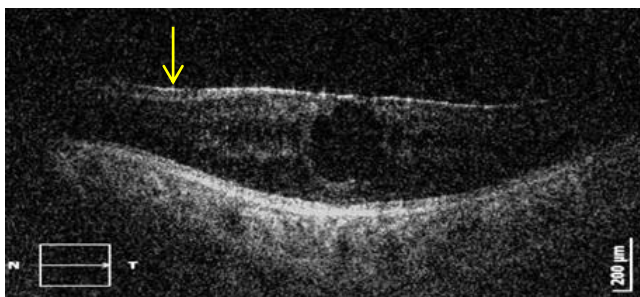
Analizom OCT-snimki opisane su sljedeće specifične značajke UME: male ciste <200 μm (SC, prema engl. *small cysts*), velike ciste ≥ 200 μm (LC, prema engl. *large cysts*), epiretinska membrana (ERM), dezorganizacija unutrašnjih slojeva mrežnice (DRIL, prema engl. *disorganization of the retinal inner layers*), hiperreflektivne točkice (HRF, prema engl. *hyperreflective foci*) i poremećaji elipsoidne zone fotoreceptora ≤ 100 μm (SDEZ, prema engl. *small disturbances of ellipsoid zone*) ili >100 μm (LDEZ, prema engl. *large disturbances of ellipsoid zone*). Navedene značajke označene su žutom strijelicom (slike 5 – 9).



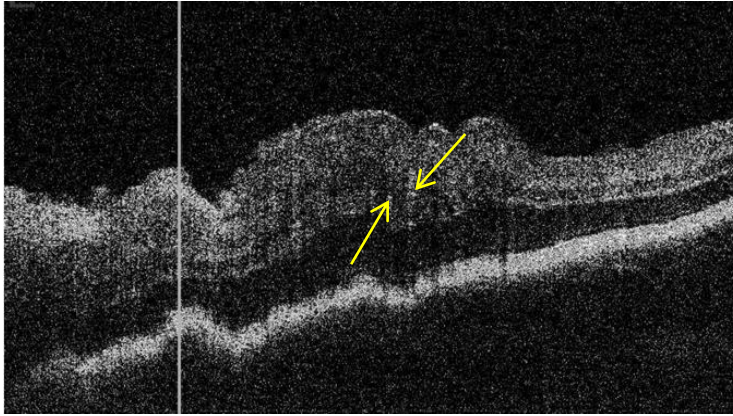
Slika 5. Mala cista (SC).



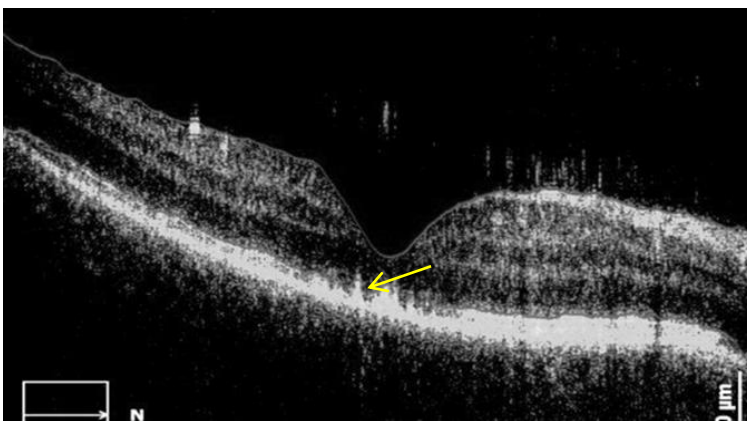
Slika 6. Velike ciste (LC).



Slika 7. Epiretinska membrana (ERM).



Slika 8. Dezorganizacija unutrašnjih slojeva mrežnice (DRIL) i hiperreflektivne točkice (HRF).



Slika 9. Poremećaji elipsoidne zone fotoreceptora.

Tablica 6 pokazuje učestalost obrazaca UME ovisno o anatomskoj lokalizaciji upale. DME bio je prisutan u ukupno 29 (37.2%) očiju, CME u 30 (38.5%) očiju, a CME sa SFD u 19 (24.3%) očiju.

Tablica 6. Učestalost obrazaca uveitičkog makularnog edema (UME) ovisno o anatomskoj lokalizaciji upale.

| Lokalizacija upale Obrazac UME | Prednji uveitis | Intermedijarni uveitis | Stražnji uveitis | Panuveitis | Ukupno |
|-----------------------------------|-----------------|------------------------|------------------|------------|------------|
| DME | 3 | 21 | 1 | 4 | 29 (37.2%) |
| CME | 9 | 11 | 1 | 9 | 30 (38.5%) |
| CME+SFD | 5 | 12 | 0 | 2 | 19 (24.3%) |
| Ukupno | 17 (21.8%) | 44 (56.4%) | 2 (2.6%) | 15 (19.2%) | 78 (100%) |

Podaci su neprametrijski raspoređeni. χ^2 test u obliku tablica kontingencije pokazao je sljedeće p-vrijednosti za prednji:intermedijarni uveitis $p=0.06$, prednji:stražnji uveitis $p=0.48$, prednji:panuveitis $p=0.52$, intermedijarni:stražnji uveitis $p=0.6$, intermedijarni:panuveitis $p=0.05$ i stražnji:panuveitis $p=0.73$.

Tablica 7 pokazuje učestalost specifičnih značajki UME u skupinama s određenom najboljom korigiranom vidnom oštrinom (BCVA, prema engl. *best corrected visual acuity*).

Definirane su četiri skupine ispitanika prema BCVA. BCVA <0.1 izmjerena je na na ukupno 9 (11.5%) očiju. BCVA 0.1 – 0.3 izmjerena je na 20 (25.6%) očiju, a na jednakom broju očiju izmjerena je i BCVA 0.4 – 0.6. BCVA 0.7 – 1 izmjerena je na 29 (37.3%) očiju.

U skupini ispitanika s BCVA <0.1 SC su detektirane na 9 (100%) očiju, LC također na 9 (100%) očiju, ERM na 2 (22.2%) oka, HRF na 1 (11.1%) oku, SDEZ na 3 (33.3%) oka i LDEZ na 5 (55.6%) očiju. U ovoj skupini DRIL nije zabilježen.

U skupini ispitanika s BCVA 0.1 – 0.3 SC su detektirane na 8 (40%) očiju, LC također na 8 (40%) očiju, ERM na 7 (35%) očiju, DRIL na 2 (10%) oka, HRF na 1 (5%) oku, SDEZ na 7 (35%) očiju i LDEZ na 6 (30%) očiju.

U skupini ispitanika s BCVA 0.4 – 0.6 SC su detektirane na 14 (70%) očiju, LC na 6 (30%) očiju, ERM na 7 (35%) očiju, HRF na 2 (10%) oka, SDEZ na 2 (10%) oka. U ovoj skupini DRIL i LDEZ nisu zabilježeni.

U skupini ispitanika s BCVA 0.7 – 1 SC su detektirane na 8 (27.6%) očiju, ERM na 1 (3.4%) oku i HRF na 5 (17.2%) očiju. U ovoj skupini nisu zabilježeni LC, DRIL, SDEZ i LDEZ.

Tablica 7. Učestalost specifičnih značajki uveitičkog makularnog edema (UME) u skupinama s određenom najboljom korigiranom vidnom oštrinom (BCVA).

| Značajka UME BCVA (n) | SC | LC | ERM | DRIL | HRF | SDEZ | LDEZ |
|--------------------------|----|----|-----|------|-----|------|------|
| <0.1 (9) | 9 | 9 | 2 | 0 | 1 | 3 | 5 |
| 0.1 – 0.3 (20) | 8 | 8 | 7 | 2 | 1 | 7 | 6 |
| 0.4 – 0.6 (20) | 14 | 6 | 7 | 0 | 2 | 2 | 0 |
| 0.7 – 1 (29) | 8 | 0 | 1 | 0 | 5 | 0 | 0 |

6. RASPRAVA

Hassenstein i sur. prvi su evaluirali uporabu OCT-a kod pacijenta s uveitisom koji su zbog alergije na fluorescein imali kontraindikaciju za fluoresceinsku angiografiju (FA) (80). Antcliff i sur. su usporedili OCT i FA na uzorku od 77 očiju i zaključili da je OCT jednako učinkovit u detektiranju CME kao i FA, a superioran u otkrivanju distribucije tekućine (81). Markomichelakis i sur. prvi su definirali obrasce UME na OCT-u na uzorku od 60 pacijenata, odnosno 84 oka. Uključni kriteriji bili su klinička dijagnoza makularnog edema verificirana OCT-om, adekvatna prozirnost optičkih medija i odsutnost koegzistirajuće očne bolesti koja bi mogla utjecati na vidnu funkciju (79).

U ovom istraživanju UME na barem jednom oku dijagnosticiran je u 55 (26.1%) pacijenata s neinfekcijskim uveitisom, a najčešće je zabilježen kao komplikacija intermedijarnog uveitisa (56.4%). U procjenama učestalosti makularnog edema kao komplikacije uveitisa uglavnom se nalaze samo podaci za CME. Lardenoye i sur. zabilježili su CME u 33% svih pacijenata s uveitisom, s najvećom učestalošću u intermedijarnom (60%) i panuveitisu (66%) (69).

Markomichelakis i sur. prvi su u ranije spomenutom istraživanju pronašli sljedeću učestalost pojedinih obrazaca UME: DME (54.8%), CME (25%), DME s odignućem mrežnice (5.9%) i CME s odignućem mrežnice (14.3%) (79). Nasuprot tomu, u ovom istraživanju analizom OCT-snimki opisani su sljedeći obrasci: DME (37.2%), CME (38.5%) i CME sa SFD (24.3%). Nije zabilježen nijedan slučaj DME sa seroznim odignućem mrežnice. Rezultati ovog istraživanja pokazali su veću učestalost CME – ukupno oko 60% sa seroznim fovealnim odignućem mrežnice ili bez njega. Rezultati nekoliko dosad objavljenih istraživanja pokazali su sličnu distribuciju obrazaca UME. Tran i sur. su na uzorku od 120 očiju našli sljedeću učestalost pojedinih obrazaca UME: CME (43 oka, 35.8%), DME (8 očiju, 6.7%), CME sa seroznim odignućem mrežnice (18 očiju, 15%) i DME sa seroznim odignućem mrežnice (37 očiju, 30.8%) (82). Iannetti i sur. su na uzorku od 71 oka našli sljedeću učestalost pojedinih obrazaca UME: CME ukupno (49 očiju, 69%), od toga CME sa seroznim odignućem mrežnice na 10 očiju (20.4%), DME ukupno (22 oka, 31%), od toga 4 oka (18.1%) sa seroznim odignućem mrežnice (83).

Iako je najveća učestalost UME pronađena u intermedijarnom uveitisu, međusobnom usporedbom skupina s prednjim, intermedijarnim i stražnjim uveitisom te panuveitisom nije pronađena statistički značajna razlika u učestalosti pojedinih obrazaca UME ovisno o anatomske lokalizaciji upale, tj. sve p-vrijednosti bile su veće od 0.05. Zbog toga je nul-hipoteza odbačena. Ti rezultati u skladu su s dosad objavljenima. Markomichelakis i sur. uspoređivali su skupine ispitanika s intermedijarnim i stražnjim uveitisom i nisu našli statistički značajnu razliku u učestalosti CME i DME ($p=0.8$) (79). Iannetti i sur. su uspoređivali sve četiri skupine ispitanika prema anatomske lokalizaciji upale međusobno. Ni u jednom slučaju nije pronađena statistički značajna razlika u učestalosti pojedinih obrazaca UME ovisno o anatomske lokalizaciji upale (prednji:intermedijarni uveitis $p=0.44$, prednji:stražnji uveitis $p=0.7$, prednji:panuveitis $p=0.11$, intermedijarni:stražnji uveitis $p=0.74$, intermedijarni:panuveitis $p=0.45$, stražnji:panuveitis $p=0.91$) (83).

Najveća učestalost SC zabilježena je u skupini s BCVA <0.1 (100%), a najmanja u skupini s BCVA 0.7 – 1 (27.6%). Najveća učestalost LC također je zabilježena u skupini s BCV <0.1 (100%). Prisutnost LC nije zabilježena u skupini s BCVA 0-7 – 1. Fuzijom manjih cistoidnih prostora nastaju ciste većeg promjera. Deák i sur. su pokazali da velike ciste ($>220 \mu\text{m}$) u vanjskom nuklearnom sloju negativno koreliraju s osjetljivošću mrežnice u dijabetičkom makularnom edemu (84). Najveća učestalost ERM zabilježena je u skupinama s BCVA 0.1 – 0.3 te 0.4 – 0.6 (35% u svakoj skupini),

a najmanja u skupini s BCVA 0.7 – 1 (3.4%). ERM je hiperreflektivni sloj na unutrašnjoj površini mrežnice, posljedica je migracije glijalnih stanica na unutrašnju površinu mrežnice tijekom aktivne upale, a smatra se da stvaranje ERM vodi razvoju makularnog edema (67,85). Rezultati dosad objavljenih istraživanja nisu ponašali korelaciju između ERM i BCVA (79,82,83). DRIL je zabilježen samo u skupini s BCVA 0.1 – 0.3 (10%). Poremećaj slojevitosti i gubitak granica unutrašnjih slojeva mrežnice (sloj ganglijskih stanica-unutrašnji pleksiformni kompleks, unutrašnji nuklearni sloj i vanjski pleksiformni sloj) patofiziološki se povezuje s upalom i/ili ishemijom (86,87). Grewal i sur. pronašli su negativnu korelaciju između DRIL i BCVA u UME (88). Najveća učestalost HRF zabilježena je u skupini s najboljom BCVA, a najmanja u skupini s BCVA 0.1 – 0.3. Podrijetlo HRF još je nerazjašnjeno. Postoji nekoliko teorija. Neki autori smatraju da su HRF posljedica ekstravazacije lipoproteina, drugi da je riječ o degeneriranim fotoreceptorima ili makrofagima koji su fagocitirali te fotoreceptore, a treći da je riječ o stanicama mikroglije koje se aktiviraju tijekom upalne reakcije (89–91). Berasategui i sur. nisu pronašli korelaciju između broja ili lokalizacije HRF i BCVA u UME (92). Najveća učestalost SDEZ zabilježena je u skupini s BCVA 0.1 – 0.3 (35%), a LDEZ u skupini s BCVA <0.1 (55.6%). Poremećaji elipsoidne zone fotoreceptora (i SDEZ i LDEZ) uopće nisu zabilježeni u skupini s BCVA 0.7 – 1. Poremećaji ove zone nazivaju se i disrupcijama spoja unutrašnjeg i vanjskog segmenta (IS/OS, prema engl. *inner segment/outer segment junction*). Iannetti i sur. pronašli su negativnu korelaciju između poremećaja u ovoj zoni i BCVA u UME (83). Potencijalne limitacije ovog istraživanja su retrospektivna priroda istraživanja i adekvatna prozirnost optičkih medija kao preduvjet za OCT-pretragu. Zbog toga su iz istraživanja isključeni pacijenti s teškim uveitisom i vitritisom te strukturnim komplikacijama pa je moguće da su isključeni i teži oblici makularnog edema.

7. ZAKLJUČCI

Makularni edem prisutan je u oko četvrtine pacijenata s neinfekcijskim uveitisom. Cistoidni makularni edem najčešći je OCT obrazac uveitičkog makularnog edema neinfekcijske etiologije i zabilježen je u oko 60% oboljelih. Najveća učestalost uveitičkog makularnog edema je u intermedijarnom uveitisu, ali nije pronađena statistički značajna razlika u učestalosti pojedinih obrazaca u prednjem, intermedijarnom i stražnjem uveitisu te panuveitisu (sve p-vrijednosti >0.05). Specifične značajke uveitičkog makularnog edema na OCT-u s najvećom učestalošću u skupini ispitanika s BCVA <0.1 su velike ciste i poremećaji elipsoidne zone fotoreceptora. Ovo istraživanje može poslužiti kao orijentir i smjernica za daljnja istraživanja koja će razjasniti stvarni učinak pojedinih značajki na vidnu funkciju.

8. ZAHVALE

Zahvaljujem svom mentoru prof. dr. sc. Nenadu Vukojeviću na pomoći pri izradi ovog diplomskog rada.

Zahvaljujem prof. dr. sc. Tamari Nikuševa Martić i dr. Peri Hrabaču na dobroj volji i praktičnim savjetima.

Zahvaljujem Jeleni Tutavac, mag. math. na pomoći pri statističkoj obradi podataka.

Zahvaljujem svojoj teti prof. dr. Branki Knežić na strpljivosti i racionalnom pristupu.

Zahvaljujem svojim roditeljima, bratu, baki, djedu, tetama i prijateljima na razumijevanju i podršci.

Hvala, *Nikola*.

9. LITERATURA

1. Vukojević N. Bolesti srednje očne ovojnice. U: Cerovski B, urednik. Oftalmologija i optometrija. Manualia universitatis studiorum Zagrabienensis; 2015. str. 153–68.
2. Jabs DA, Nussenblatt RB, Rosenbaum JT, Atmaca LS, Becker MD, Brezin AP, i sur. Standardization of uveitis nomenclature for reporting clinical data. Results of the first international workshop. *Am J Ophthalmol.* 2005;140(3):509–16.
3. Bloch-Michel E, Nussenblatt RB. International Uveitis Study Group recommendations for the evaluation of intraocular inflammatory disease. *Am J Ophthalmol.* 1987;103(2):234–5.
4. Pasadhika S, Rosenbaum JT. Ocular Sarcoidosis. *Clin Chest Med.* 2015;36(4):669–83.
5. Myers TD, Smith JR, Lauer AK, Rosenbaum JT. Iris nodules associated with infectious uveitis. *Br J Ophthalmol.* 2002 Sep 1;86(9):969 LP-974.
6. Vukojević, N., Jukić, T., Jelušić, M., Perić, S., Frković M. Uveitis kod juvenilnog idiopatskog artritisa. *Pediatr Croat.* 2018;62:144–9.
7. MIETTINEN R. INCIDENCE OF UVEITIS IN NORTHERN FINLAND. *Acta Ophthalmol.* 1977 Apr 1;55(2):252–60.
8. London NJS, Rathinam SR, Cunningham ET. The Epidemiology of Uveitis in Developing Countries. *Int Ophthalmol Clin.* 2010;50(2).
9. Acharya NR, Tham VM, Esterberg E, Borkar DS, Parker J V, Vinoya AC, i sur. Incidence and Prevalence of Uveitis: Results From the Pacific Ocular Inflammation Study. *JAMA Ophthalmol.* 2013 Nov 1;131(11):1405–12.
10. Gritz DC, Wong IG. Incidence and prevalence of uveitis in Northern California: The Northern California Epidemiology of Uveitis Study. *Ophthalmology.* 2004 Mar 1;111(3):491–500.
11. Päivönsalo-Hietanen T, Tuominen J, Matti Saari K. Uveitis in children: Population-based study in Finland. *Acta Ophthalmol Scand.* 2000 Feb 1;78(1):84–8.
12. Kump LI, Cervantes-Castañeda RA, Androudi SN, Foster CS. Analysis of Pediatric Uveitis Cases at a Tertiary Referral Center. *Ophthalmology.* 2005 Jul 1;112(7):1287–

92.

13. Cunha-Vaz J. The blood-ocular barriers. *Surv Ophthalmol*. 1979 Mar 1;23(5):279–96.
14. Nussenblatt RB. The natural history of uveitis. *Int Ophthalmol*. 1990;14(5–6):303–8.
15. Yeh S, Li Z, Forooghian F, Hwang FS, Cunningham MA, Pantanelli S, i sur. CD4+Foxp3+ T-regulatory cells in noninfectious uveitis. *Arch Ophthalmol (Chicago, Ill 1960)*. 2009 Apr;127(4):407–13.
16. Khera TK, Copland DA, Boldison J, Lait PJP, Szymkowski DE, Dick AD, i sur. Tumour necrosis factor-mediated macrophage activation in the target organ is critical for clinical manifestation of uveitis. *Clin Exp Immunol*. 2012 May;168(2):165–77.
17. Agrawal R V, Murthy S, Sangwan V, Biswas J. Current approach in diagnosis and management of anterior uveitis. *Indian J Ophthalmol*. 2010;58(1):11–9.
18. Herbort CP. Appraisal, work-up and diagnosis of anterior uveitis: a practical approach. *Middle East Afr J Ophthalmol*. 2009;16(4):159–67.
19. Hogan MJ, Kimura SJ, Thygeson P. Signs and Symptoms of Uveitis^{*}: I. Anterior Uveitis. *Am J Ophthalmol*. 1959 May 1;47(5):155–70.
20. Babu BM, Rathinam SR. Intermediate uveitis. *Indian J Ophthalmol*. 2010;58(1):21–7.
21. Nussenblatt RB, Palestine AG, Chan C-C, Roberge F. Standardization of Vitreal inflammatory Activity in Intermediate and Posterior Uveitis. *Ophthalmology*. 1985 Apr 1;92(4):467–71.
22. Lin P. Infectious Uveitis. *Curr Ophthalmol Rep*. 2015/06/13. 2015 Sep;3(3):170–83.
23. Jhaj G, Kopplin LJ. Ocular features of the HLA-B27-positive seronegative spondyloarthropathies. *Curr Opin Ophthalmol*. 2018;29(6).
24. Reveille JD. Genetics of spondyloarthritis—beyond the MHC. *Nat Rev Rheumatol*. 2012 Apr 10;8:296.
25. Kim M, Sim YS, Choi SY, Park Y-H. Potential predictors for frequent relapse in human leukocyte antigen-B27-associated uveitis. *Graefes Arch Clin Exp Ophthalmol*. 2018;256(8):1543–9.
26. Lyons JL, Rosenbaum JT. Uveitis Associated With Inflammatory Bowel Disease Compared With Uveitis Associated With Spondyloarthropathy. *JAMA Ophthalmol*.

- 1997 Jan 1;115(1):61–4.
27. Paiva ES, Macaluso DC, Edwards A, Rosenbaum JT. Characterisation of uveitis in patients with psoriatic arthritis. *Ann Rheum Dis.* 2000 Jan;59(1):67–70.
 28. Heiligenhaus A, Heinz C, Edelsten C, Kotaniemi K, Minden K. Review for Disease of the Year: Epidemiology of Juvenile Idiopathic Arthritis and its Associated Uveitis: The Probable Risk Factors. *Ocul Immunol Inflamm.* 2013 Jun 1;21(3):180–91.
 29. Moradi A, Amin RM, Thorne JE. The role of gender in juvenile idiopathic arthritis-associated uveitis. *J Ophthalmol.* 2014/02/20. 2014;2014:461078.
 30. Qian Y, Acharya NR. Juvenile idiopathic arthritis-associated uveitis. *Curr Opin Ophthalmol.* 2010 Nov;21(6):468–72.
 31. Rossman MD, Thompson B, Frederick M, Maliarik M, Iannuzzi MC, Rybicki BA, i sur. HLA-DRB1*1101: a significant risk factor for sarcoidosis in blacks and whites. *Am J Hum Genet.* 2003/08/20. 2003 Oct;73(4):720–35.
 32. Atmaca LS, Atmaca-Sönmez P, İdil A, Kumbasar ÖÖ, Çelik G. Ocular Involvement in Sarcoidosis. *Ocul Immunol Inflamm.* 2009 Jan 1;17(2):91–4.
 33. Ohara K, Okubo A, Sasaki H, Kamata K. Intraocular manifestations of systemic sarcoidosis. *Jpn J Ophthalmol.* 1992;36(4):452–7.
 34. ROTHOVA A. Ocular involvement in sarcoidosis. *Br J Ophthalmol.* 2000 Jan 1;84(1):110 LP-116.
 35. Dana M-R, Merayo-Llolves J, Schaumberg DA, Foster CS. Prognosticators for Visual Outcome in Sarcoid Uveitis. *Ophthalmology.* 1996 Nov 1;103(11):1846–53.
 36. Mochizuki M, Smith JR, Takase H, Kaburaki T, Acharya NR, Rao NA. Revised criteria of International Workshop on Ocular Sarcoidosis (IWOS) for the diagnosis of ocular sarcoidosis. *Br J Ophthalmol.* 2019 Feb 23;bjophthalmol-2018-313356.
 37. Rothova A, Alberts C, Glasius E, Kijlstra A, J Buitenhuis H, Breebaart AC. Risk factors for ocular sarcoidosis. Vol. 72, *Documenta ophthalmologica. Advances in ophthalmology.* 1989. 287-296 str.
 38. Cho S Bin, Cho S, Bang D. New insights in the clinical understanding of Behçet's disease. *Yonsei Med J.* 2011/11/30. 2012 Jan 1;53(1):35–42.
 39. Behçet's disease. *Int J STD AIDS.* 2007 Apr 1;18(4):221–7.

40. Wallace GR, Niemczyk E. Genetics in Ocular Inflammation—Basic Principles. *Ocul Immunol Inflamm*. 2011 Feb 1;19(1):10–8.
41. Ohno S, Ohguchi M, Hirose S, Matsuda H, Wakisaka A, Aizawa M. Close Association of HLA-Bw51 With Behçet's Disease. *JAMA Ophthalmol*. 1982 Sep 1;100(9):1455–8.
42. Disease ISG for B. Criteria for diagnosis of Behçet's disease. *Lancet*. 1990 May 5;335(8697):1078–80.
43. Greco A, De Virgilio A, Ralli M, Ciofalo A, Mancini P, Attanasio G, i sur. Behçet's disease: New insights into pathophysiology, clinical features and treatment options. *Autoimmun Rev*. 2018;17(6):567–75.
44. Gallagher K, Viswanathan A, Okhravi N. Association of Systemic Lupus Erythematosus With Uveitis Association of Systemic Lupus Erythematosus With Uveitis Association of Systemic Lupus Erythematosus With Uveitis. *JAMA Ophthalmol*. 2015 Oct 1;133(10):1190–3.
45. Wakabayashi T, Morimura Y, Miyamoto Y, Okada AA. Changing patterns of intraocular inflammatory disease in Japan. *Ocul Immunol Inflamm*. 2003 Jan 1;11(4):277–86.
46. Moorthy RS, Inomata H, Rao NA. Vogt-Koyanagi-Harada syndrome. *Surv Ophthalmol*. 1995 Jan 1;39(4):265–92.
47. Malinowski SM, Pulido JS, Folk JC. Long-term Visual Outcome and Complications Associated with Pars Planitis. *Ophthalmology*. 1993 Jun 1;100(6):818–25.
48. TANG WM, PULIDO JS, ECKELS DD, HAN DP, MIELER WF, PIERCE K. The Association of HLA-DR15 and Intermediate Uveitis. *Am J Ophthalmol*. 1997 Jan 1;123(1):70–5.
49. Lim W-K, Buggage RR, Nussenblatt RB. Serpiginous Choroiditis. *Surv Ophthalmol*. 2005 May 1;50(3):231–44.
50. Levinson RD, Brezin A, Rothova A, Accorinti M, Holland GN. Research Criteria for the Diagnosis of Birdshot Chorioretinopathy: Results of an International Consensus Conference. *Am J Ophthalmol*. 2006 Jan 1;141(1):185–7.
51. Shah KH, Levinson RD, Yu F, Goldhardt R, Gordon LK, Gonzales CR, i sur. Birdshot Chorioretinopathy. *Surv Ophthalmol*. 2005 Nov 1;50(6):519–41.

52. Jones NP. Fuchs' heterochromic uveitis: A reappraisal of the clinical spectrum. *Eye*. 1991;5(6):649–61.
53. de Groot-Mijnes JDF, de Visser L, Rothova A, Schuller M, van Loon AM, Weersink AJL. Rubella Virus Is Associated With Fuchs Heterochromic Iridocyclitis. *Am J Ophthalmol*. 2006 Jan 1;141(1):212–214.e1.
54. Moorthy RS, Moorthy MS, Cunningham ETJ. Drug-induced uveitis. *Curr Opin Ophthalmol*. 2018;29(6).
55. Rothova A, Ooijman F, Kerkhoff F, Van der Lelij A, Lokhorst HM. Uveitis masquerade syndromes. *Ophthalmology*. 2001 Feb 1;108(2):386–99.
56. Saha S, Graham EM. Masquerade Syndromes BT - Uveitis and Immunological Disorders. U: Pleyer U, Forrester J V, urednici. Berlin, Heidelberg: Springer Berlin Heidelberg; 2009. str. 97–115.
57. Rothova A, Suttorp-van Schulten MS, Frits Treffers W, Kijlstra A. Causes and frequency of blindness in patients with intraocular inflammatory disease. *Br J Ophthalmol*. 1996 Apr;80(4):332–6.
58. Suttorp-Schulten MS, Rothova A. The possible impact of uveitis in blindness: a literature survey. *Br J Ophthalmol*. 1996 Sep;80(9):844–8.
59. Rotsos TG, Moschos MM. Cystoid macular edema. *Clin Ophthalmol*. 2008/12/. 2008 Dec;2(4):919–30.
60. Marmor MF. Mechanisms of fluid accumulation in retinal edema BT - Macular Edema: Conference Proceedings of the 2nd International Symposium on Macular Edema, Lausanne, 23–25 April 1998. U: Wolfensberger TJ, urednik. Dordrecht: Springer Netherlands; 2000. str. 35–45.
61. Acharya NR, Hong KC, Lee SM. Ranibizumab for Refractory Uveitis-related Macular Edema. *Am J Ophthalmol*. 2009 Aug 1;148(2):303–309.e2.
62. Markomichelakis NN, Theodossiadis PG, Sfikakis PP. Regression of neovascular age-related macular degeneration following infliximab therapy. *Am J Ophthalmol*. 2005 Mar 1;139(3):537–40.
63. Curnow SJ, Falciani F, Durrani OM, Cheung CMG, Ross EJ, Wloka K, i sur. Multiplex Bead Immunoassay Analysis of Aqueous Humor Reveals Distinct Cytokine Profiles In Uveitis. *Invest Ophthalmol Vis Sci*. 2005 Nov 1;46(11):4251–9.

64. Leal EC, Manivannan A, Hosoya K-I, Terasaki T, Cunha-Vaz J, Ambrósio AF, i sur. Inducible Nitric Oxide Synthase Isoform Is a Key Mediator of Leukostasis and Blood-Retinal Barrier Breakdown in Diabetic Retinopathy. *Invest Ophthalmol Vis Sci*. 2007 Nov 1;48(11):5257–65.
65. Johnson MW. Tractional Cystoid Macular Edema: A Subtle Variant of the Vitreomacular Traction Syndrome. *Am J Ophthalmol*. 2005 Aug 1;140(2):184.e1-184.e10.
66. Pannicke T, Iandiev I, Uckermann O, Biedermann B, Kutzera F, Wiedemann P, i sur. A potassium channel-linked mechanism of glial cell swelling in the postischemic retina. *Mol Cell Neurosci*. 2004;26(4):493–502.
67. Yanoff M, Fine BS, Brucker AJ, Eagle Jr. RC. Pathology of human cystoid macular edema. *Surv Ophthalmol*. 1984 May 1;28:505–11.
68. Louzada-Junior P, Dias JJ, Santos WF, Lachat JJ, Bradford HF, Coutinho-Netto J. Glutamate Release in Experimental Ischaemia of the Retina: An Approach Using Microdialysis. *J Neurochem*. 1992 Jul 1;59(1):358–63.
69. Lardenoye CWTA, van Kooij B, Rothova A. Impact of Macular Edema on Visual Acuity in Uveitis. *Ophthalmology*. 2006 Aug 1;113(8):1446–9.
70. Rothova A. Inflammatory cystoid macular edema. *Curr Opin Ophthalmol*. 2007;18(6).
71. Johnson MW. Etiology and Treatment of Macular Edema. *Am J Ophthalmol*. 2009;147(1):11–21.
72. Smith JA, Mackensen F, Sen HN, Leigh JF, Watkins AS, Pyatetsky D, i sur. Epidemiology and Course of Disease in Childhood Uveitis. *Ophthalmology*. 2009 Aug 1;116(8):1544–1551.e1.
73. van Kooij B, Probst K, Fijnheer R, Roest M, de Loos W, Rothova A. Risk factors for cystoid macular oedema in patients with uveitis. *Eye*. 2006 Oct 6;22:256.
74. van Kooij B, Fijnheer R, Roest M, Rothova A. Trace microalbuminuria in inflammatory cystoid macular edema. *Am J Ophthalmol*. 2004 Dec 1;138(6):1010–5.
75. Kiss CG, Barisani-Asenbauer T, Maca S, Richter-Mueksch S, Radner W. Reading Performance of Patients with Uveitis-Associated Cystoid Macular Edema. *Am J Ophthalmol*. 2006 Oct 1;142(4):620–624.e1.

76. Huang D, Swanson EA, Lin CP, Schuman JS, Stinson WG, Chang W, et al. Optical coherence tomography. *Science*. 1991 Nov 22;254(5035):1178–81.
77. Hee MR, Izatt JA, Swanson EA, Huang D, Schuman JS, Lin CP, et al. Optical Coherence Tomography of the Human Retina. *JAMA Ophthalmol*. 1995 Mar 1;113(3):325–32.
78. Otani T, Kishi S, Maruyama Y. Patterns of diabetic macular edema with optical coherence tomography. *Am J Ophthalmol*. 1999 Jun 1;127(6):688–93.
79. Markomichelakis NN, Halkiadakis I, Pantelia E, Peponis V, Patelis A, Theodossiadis P, et al. Patterns of macular edema in patients with uveitis: Qualitative and quantitative assessment using optical coherence tomography. *Ophthalmology*. 2004 May 1;111(5):946–53.
80. Hassenstein A, Bialasiewicz AA, Richard G. Optical coherence tomography in uveitis patients. *Am J Ophthalmol*. 2000 Nov 1;130(5):669–70.
81. Antcliff RJ, Stanford MR, Chauhan DS, Graham EM, Spalton DJ, Shilling JS, et al. Comparison between optical coherence tomography and fundus fluorescein angiography for the detection of cystoid macular edema in patients with uveitis. *Ophthalmology*. 2000 Mar 1;107(3):593–9.
82. Tran THC, De Smet MD, Bodaghi B, Fardeau C, Cassoux N, Lehoang P. Uveitic macular oedema: Correlation between optical coherence tomography patterns with visual acuity and fluorescein angiography. *Br J Ophthalmol*. 2008;92(7):922–7.
83. Iannetti L, Spinucci G, Abbouda A, De Geronimo D, Tortorella P, Accorinti M. Spectral-Domain Optical Coherence Tomography in Uveitic Macular Edema: Morphological Features and Prognostic Factors. *Ophthalmologica*. 2012;228(1):13–8.
84. Deák GG, Bolz M, Ritter M, Prager S, Benesch T, Schmidt-Erfurth U, et al. A Systematic Correlation between Morphology and Functional Alterations in Diabetic Macular Edema. *Invest Ophthalmol Vis Sci*. 2010 Dec 1;51(12):6710–4.
85. Fine BS, Brucker AJ. Macular Edema and Cystoid Macular Edema. *Am J Ophthalmol*. 1981 Oct 1;92(4):466–81.
86. Bek T. Transretinal histopathological changes in capillary-free areas of diabetic retinopathy. *Acta Ophthalmol*. 1994 Aug 1;72(4):409–15.
87. Barber AJ, Lieth E, Khin SA, Antonetti DA, Buchanan AG, Gardner TW. Neural

- apoptosis in the retina during experimental and human diabetes. Early onset and effect of insulin. *J Clin Invest.* 1998 Aug 15;102(4):783–91.
88. Grewal DS, O’Sullivan ML, Kron M, Jaffe GJ. Association of Disorganization of Retinal Inner Layers With Visual Acuity In Eyes With Uveitic Cystoid Macular Edema. *Am J Ophthalmol.* 2017 May 1;177:116–25.
 89. Bolz M, Schmidt-Erfurth U, Deak G, Mylonas G, Kriechbaum K, Scholda C. Optical Coherence Tomographic Hyperreflective Foci: A Morphologic Sign of Lipid Extravasation in Diabetic Macular Edema. *Ophthalmology.* 2009 May 1;116(5):914–20.
 90. Uji A, Murakami T, Nishijima K, Akagi T, Horii T, Arakawa N, i sur. Association Between Hyperreflective Foci in the Outer Retina, Status of Photoreceptor Layer, and Visual Acuity in Diabetic Macular Edema. *Am J Ophthalmol.* 2012 Apr 1;153(4):710–717.e1.
 91. Vujosevic S, Bini S, Midená G, Berton M, Pilotto E, Midená E. Hyperreflective intraretinal spots in diabetics without and with nonproliferative diabetic retinopathy: an in vivo study using spectral domain OCT. *J Diabetes Res.* 2013/12/09. 2013;2013:491835.
 92. Berasategui B, Fonollosa A, Artaraz J, Ruiz-Arruza I, Ríos J, Matas J, i sur. Behavior of hyperreflective foci in non-infectious uveitic macular edema, a 12-month follow-up prospective study. *BMC Ophthalmol.* 2018 Jul 20;18(1):179.

10. ŽIVOTOPIS

Rođena sam 7.10.1994. Živim u Metkoviću. Završila sam osnovnu školu u Opuzenu, a potom i gimnaziju u Metkoviću, prirodoslovno-matematički smjer, s odličnim uspjehom. Osvojila sam prvo mjesto na Državnim natjecanjima iz biologije 2008. i 2012. godine. Godine 2013. upisala sam Medicinski fakultet Sveučilišta u Zagrebu kao prvoplasirana na rang-listi. Dobitnica sam Dekanove nagrade za najbolju studenticu u akademskoj godini 2013./2014. Tijekom studija bila sam demonstratorica na Katedri za anatomiju i kliničku anatomiju (2014. – 2016.) te na kolegiju Klinička propedeutika u sklopu Katedre za internu medicinu (2017. – 2019.).