

# Trudnoća u ožiljku carskog reza

---

Haničar, Tonja

Master's thesis / Diplomski rad

2019

Degree Grantor / Ustanova koja je dodijelila akademski / stručni stupanj: **University of Zagreb, School of Medicine / Sveučilište u Zagrebu, Medicinski fakultet**

Permanent link / Trajna poveznica: <https://um.nsk.hr/um:nbn:hr:105:742413>

Rights / Prava: [In copyright](#)/[Zaštićeno autorskim pravom.](#)

Download date / Datum preuzimanja: **2024-11-07**



Repository / Repozitorij:

[Dr Med - University of Zagreb School of Medicine Digital Repository](#)



**SVEUČILIŠTE U ZAGREBU**

**MEDICINSKI FAKULTET**

**Tonja Haničar**

**Trudnoća u ožiljku carskog reza**

**DIPLOMSKI RAD**



**Zagreb, 2019**

**SVEUČILIŠTE U ZAGREBU**

**MEDICINSKI FAKULTET**

**Tonja Haničar**

**Trudnoća u ožiljku carskog reza**

**DIPLOMSKI RAD**

**Zagreb, 2019**

Ovaj diplomski rad izrađen je na Klinici za ženske bolesti i porode Petrova KBC-a Zagreb, pod mentorstvom doc.dr.sc. Lane Škrgatić, dr.med. i predan je na ocjenu u akademskoj godini 2018./2019.

## Kratice

CSP – trudnoća u ožiljku carskog reza (*Cesarean scar pregnancy*)

IL-6 – interleukin 6

iv. – intravenski

LIF – *engl. leucocyte inhibitory factor*

MR – magnetska rezonanca

MTX – metotreksat

PHD – patohistološka dijagnoza

UAE – embolizacija uterine arterije (*uterine artery embolization*)

UZV – ultrazvuk

hCG – humani korionski gonadotropin (*engl. human chorionic gonadotropin*)

# SADRŽAJ

Sažetak .....	1
Summary .....	1
1 Uvod.....	1
1.1 Poremećaji implantacije .....	2
1.1.1 Nisko naležeća posteljica .....	2
1.1.2 <i>Placenta praevia</i> .....	3
1.1.3 Implantacija u ožiljku carskog reza.....	5
1.1.4 Urasla posteljica .....	5
2 Definicija i podjela CSP .....	8
3 Incidencija .....	9
4 Etiopatogeneza CSP-a .....	10
5 Veza između CSP-a i urasle posteljice.....	12
6 Dijagnostičke metode .....	14
6.1 Klinička slika .....	14
6.2 Ultrazvuk – kriteriji za postavljanje dijagnoze CSP-a.....	14
6.3 Magnetska rezonanca u dijagnostici CSP-a.....	16
7 Diferencijalna dijagnoza .....	17
8 Terapijski pristup.....	18
8.1 Ekspektativna metoda.....	19
8.2 Medikamentozno liječenje.....	20
8.2.1 Sistemska primjena MTX-a .....	21
8.2.2 Lokalna primjena MTX-a.....	22
8.3 Sukcijska kiretaža .....	24
8.4 Embolizacija uterine arterije.....	25
8.5 Histeroskopija.....	26
8.6 Resekcija CSP-a transvaginalnim pristupom .....	27
8.7 Laparoskopija i laparotomija .....	28
9 Ishodi liječenja i komplikacije .....	31
10 Zaključak.....	32
11 Zahvale .....	33
12 Literatura .....	34
13 Životopis.....	40

## Sažetak

Tonja Haničar

### Trudnoća u ožiljku carskog reza

Trudnoća u ožiljku carskog reza je poremećaj implantacije koji se javlja kao komplikacija prethodnog carskog reza. Zbog povećane učestalosti carskog reza, ali i boljih dijagnostičkih mogućnosti, bilježi se porast incidencije. Točan mehanizam nastanka je još uvijek nepoznat, no poznato je da su prethodne intervencije na maternici jedan od glavnih rizičnih čimbenika. Trudnice s trudnoćom u ožiljku mogu biti asimptomatske i slučajno se otkriti rutinskim ultrazvučnim pregledom ili se manifestiraju vaginalnim krvarenjem i/ili bolovima u abdomenu. Transvaginalni ultrazvuk je zlatni standard u dijagnostici, a magnetska rezonanca se koristi u kompliciranim slučajevima kada je potrebno bolje definirati odnose sa okolnim tkivima.

Ne postoji jedinstveni stav o najučinkovitijoj metodi liječenja trudnoće u ožiljku carskog reza. Cilj liječenja je dovršiti trudnoću i spriječiti komplikacije te očuvati plodnost. Od medikamentoznih metoda najčešća je lokalna primjena metotreksata, samostalno ili u kombinaciji s nekom drugom metodom. U kirurške metode spadaju: sukcijska kiretaža, embolizacija uterine arterije, histeroskopija, transvaginalna ekscizija te laparoskopska ekscizija. Također je moguće istovremeno primjenjivati kombinacije različitih metoda kako bi se postigao što bolji ishod. Kod trudnica koje odluče nastaviti trudnoću moguće je rađanje živorođenog djeteta, ali s visokom stopom komplikacija zbog rupture uterusa, urasle posteljice i histerektomije koja trajno oduzima reproduktivnu sposobnost ženi.

Cilj ovog rada je prikazati poremećaje implantacije te posebnu pozornost posvetiti trudnoći u ožiljku carskog reza kako bi se ukazalo na potrebu rane dijagnostike i široki raspon mogućih intervencija.

**Ključne riječi:** poremećaji implantacije, trudnoća u ožiljku carskog reza, ultrazvuk, liječenje

## Summary

Tonja Haničar

### Cesarean scar pregnancy

Cesarean scar pregnancy is an implantation disorder that appears as a complication of a previous Cesarean section. Because of the increased incidence of Caesarean sections, but also better diagnostic capabilities, an increase in incidence has been reported. The exact mechanism of occurrence is still unknown, but what is known is that previous uterine interventions are one of the major risk factors. Pregnant women with Cesarean scar pregnancy can be asymptomatic and accidentally detected by a routine ultrasound examination, or may present with vaginal bleeding and / or abdominal pain. Transvaginal ultrasound is the gold standard in diagnosis, and magnetic resonance imaging is used in complicated cases where it is necessary to better determine relationships with surrounding tissues.

There is no unified stand on the most effective treatment of Cesarean scar pregnancy. The aim of the treatment is to terminate the pregnancy and prevent complications, as well as preserve fertility. The most common medical treatment is local methotrexate, alone or in combination with another method. The surgical methods include: suction curettage, uterine artery embolization, hysteroscopy, transvaginal excision and laparoscopic excision. It is also possible to simultaneously apply a combination of different methods to achieve a better result. For pregnant women who decide to continue their pregnancy it is possible to have a live-born baby, but with a high rate of complications due to uterine rupture, *placenta accreta* spectrum, and hysterectomy, which results in a permanent loss of reproductive ability.

The aim of this paper is to show implantation disorders and pay special attention to Cesarean scar pregnancy to indicate the need for early diagnosis and a wide range of possible interventions.

Key words: implantation disorders, Caesarean scar pregnancy, ultrasound, treatment



## 1 Uvod

Zbog povećane učestalosti carskog reza u zadnjih 2 desetljeća, povećala se i učestalost komplikacija carskog reza koje uključuju histerektomiju, postpartalno krvarenje, rupturu maternice, uraslu posteljicu, priraslice, neplodnost, *placentu praeviu* i trudnoću u području ožiljka carskog reza (1).

Normalna implantacija je jedan od preduvjeta uspješne trudnoće. To je proces kod kojeg dolazi do invazije trofoblasta u endometrij. Prije same implantacije, oplođena jajna stanica se u jajovodu transformira do stadija morule koja 2-3 dana nakon oplodnje dolazi u materničnu šupljinu. Stanice trofoblasta i endometrija luče brojne signalne molekule koje omogućavaju njihovu međusobnu interakciju te dolazi do implantacije i razvoja primitivne uteroplacentarne cirkulacije. Ona se zbiva oko 6-7 dana nakon oplodnje i to najčešće u gornjem dijelu maternice. Proces implantacije se odvija u 3 stadija. Započinje nalijeganjem blastociste na endometrij i interakcijom između mikrovila na stanicama sinciotrofoblasta i pinopodija na stanicama endometrija. U idućoj fazi dolazi do jače interakcije potaknute lučenjem mnogih signalnih molekula. Nakon toga sinciotrofoblast prodire u endometrij djelovanjem proteolitičkih enzima. Deset dana nakon oplodnje, blastocista je potpuno uklopljena u subepitelno stromalno tkivo, a epitel maternice raste i prekriva mjesto implantacije. U to vrijeme, krvne žile maternice i stanice strome endometrija, pod utjecajem visoke razine progesterona, mijenjaju se i to nazivamo decidualnom reakcijom. Svrha decidualne reakcije je omogućiti prehranu i lokalnu imunološku zaštitu blastociste. Na tom mjestu će se iz stanica trofoblasta razviti posteljica (2,3).

Kako bi došlo do normalne implantacije, bitna su dva čimbenika: kvalitetan embrio i receptivnost endometrija. Razdoblje u kojem endometrij može prihvatiti blastocistu za implantaciju se naziva implantacijski prozor. To je vrlo kratko razdoblje u luteinskoj fazi, koje počinje približno sedam dana nakon ovulacije i traje oko dva dana. Bitnu ulogu u receptivnosti endometrija i implantaciji embrija imaju  $\beta 3$  podjedinica integrina i LIF (*leucocyte inhibitory factor*) (4).

## 1.1 Poremećaji implantacije

Najčešći poremećaji implantacije su oni povezani s poremećenom lokacijom posteljice. U tu skupinu poremećaja spadaju *placenta praevia*, nisko naležeća posteljica, implantacija u ožiljak carskog reza i urasla posteljica (*placenta accreta*, *placenta increta* i *placenta percreta*). Sva ta stanja zahtijevaju multidisciplinarni pristup liječenju kako bi se smanjile neželjene posljedice i postigao što bolji ishod (2).

Na poremećaj implantacije mogu utjecati različiti čimbenici. Kod abnormalne implantacije dolazi do poremećaja decidualizacije koji može biti uzrokovan traumom ili patologijom same decidue. Pretpostavlja se da do toga dolazi zbog abnormalne interakcije između decidue i invazivnog ekstraviloznog trofoblasta što dovodi do neobuzdane invazije trofoblasta u tkivo maternice. Među najbitnije rizične čimbenike spadaju oni koji mogu dovesti do ozljeđivanja maternice i stvaranja ožiljaka kao što su prethodne operacije na maternici, carski rez, kiretaže, miomektomije, pobačaji, prethodne trudnoće s poremećajem implantacije. Kao rizični faktori navode se i endometriozna i medicinski potpomognuta oplodnja (2).

Za uspješno liječenje bitna je rana dijagnostika poremećaja implantacije. Transvaginalni ultrazvučni pregled se koristi kao primarno dijagnostičko sredstvo, ali on nije idealan jer može dati lažno negativne rezultate. To je relativno sigurna i jeftina metoda koja se dobro podnosi i dostupna je u svim centrima (5). Osjetljivost se povećava primjenom color-dopplera dok se MR smatra podjednako osjetljivom kao i ultrazvuk (2).

### 1.1.1 Nisko naležeća posteljica

To je stanje koje obuhvaća nalijeganje posteljice unutar 20 mm od unutarnjeg cervikalnog ušća, ali ne prekriva cervikalno ušće (2). Različiti autori različito definiraju nisko naležeću posteljicu. Prema nekima je to posteljica koje se nalazi unutar 20 mm od unutarnjeg cervikalnog ušća, a prema nekima ta udaljenost seže do 30, 40 mm (6). U tom slučaju vaginalni porod je moguć jer posteljica ne prekriva maternično ušće, ali se svakoj trudnici treba pristupiti individualno (2). Trudnice s nisko naležećom posteljicom su asimptomatske te se dijagnoza postavlja rutinskim transvaginalnim ultrazvučnim pregledom između 16. i 24. tjedna trudnoće (7). U trećem tromjesečju se ponovno radi ultrazvučni pregled kako bi se ustanovilo je li došlo do pomaka posteljice. Prema istraživanjima, većina nisko naležećih posteljica dijagnosticiranih u drugom tromjesečju ne progredira tijekom trećeg tromjesečja te dolazi do pomaka na udaljenost veću

od 20 mm od unutarnjeg materničnog ušća (8). Budući da s napredovanjem trudnoće dolazi do migracije posteljice te se ona udaljava od unutarnjeg cervikalnog ušća, dijagnozu nisko naležeće posteljice treba postavljati što bliže terminu poroda (9). U malom broju slučajeva stanje može ostati nepromijenjeno te ostaje nisko naležeća posteljica (između 10 i 20 mm od unutarnjeg cervikalnog ušća ili manje od 10 mm), a može se razviti i potpuna *placenta praevia*, marginalna *placenta praevia*, *vasa praevia*. Ta stanja mogu dovesti do komplikacija kao što su postpartalna krvarenja, antenatalna krvarenja i niska porođajna težina novorođenčeta. Ako dođe do nastanka *placente praevie*, trudnoća se mora završiti carskim rezom (8).

Prema istraživanjima, trudnoće s nisko naležećom posteljicom mogu biti dovršene vaginalnim porodom ili planiranim carskim rezom. Međutim, nema jasnih preporuka o tome te se svakoj pacijentici pristupa individualno uz detaljne informacije o stanju. Mnoga istraživanja su pokazala da je učestalost vaginalnog porođaja manja kod udaljenosti posteljice od cervikalnog ušća koja je manja od 10 mm u odnosu na posteljice koje su udaljene između 10 i 20 mm i više od 20 mm, kod kojih je učestalost vaginalnog porođaja veća (6,7,9,10). Također je uočeno da je kod trudnoća s nisko naležećom posteljicom povećan rizik za intrapartalno krvarenje (10), ali da je kod vaginalnih poroda učestalost intrapartalnog krvarenja bila manja nego kod carskog reza (9). Između ostalog, neonatalni ishodi su bolji kod vaginalnog poroda (9). Istraživanja nisu pokazala povezanost između udaljenosti posteljice od cervikalnog ušća i postpartalnog krvarenja (7,10).

### 1.1.2 *Placenta praevia*

*Placenta praevia* (predležeća posteljica) je poremećaj implantacije kod kojeg dolazi do potpune ili djelomične opstrukcije unutarnjeg cervikalnog ušća. Prema staroj klasifikaciji, postoje 3 tipa predležeće posteljice: potpuna *placenta praevia*, djelomična *placenta praevia* i marginalna *placenta praevia*. Kod potpune *placente praevie* posteljica prekriva cijelo maternično ušće te se u tom slučaju porod završava carskim rezom. Djelomična *placenta praevia* je oblik kod kojeg posteljica samo djelomično prekriva maternično ušće. Treći oblik je marginalna *placenta praevia*, oblik kod kojeg rub posteljice leži uz unutarnje maternično ušće, ali ga ne prekriva; u tom slučaju je moguć vaginalni porod, ali zbog komplikacija može se završiti carskim rezom. Stražnja marginalna placenta najrizičnija je za vaginalni porođaj – naziva se „*dangerous placenta*“ (2,8,11). Zbog napretka ultrazvuka, omogućeno je precizno lociranje mjesta implantacije posteljice. Kao posljedica toga, stvorena je nova klasifikacija u kojoj pojam *placenta praevia* obuhvaća sve one oblike u kojima posteljica prekriva potpuno ili barem

djelomično cervikalno ušće, a svi ostali oblici u kojima nema prelaska posteljice preko cervikalnog ušća spadaju u nisko naležeće posteljice (5,12). Predležea posteljica je glavni rizični čimbenik za krvarenje u zadnjem tromjesečju i postpartalno, ali je i rizični čimbenik za razvoj urasle posteljice. Krvarenja mogu dovesti do oštećenja mozga fetusa i do cerebralne paralize, nižeg APGAR scora, niže porođajne mase fetusa i prijevremenog poroda, a kod majke su moguće komplikacije zbog obilnog krvarenja koje zahtijeva transfuziju ili čak histerektomiju. Točan uzrok nastanka je nepoznat, no postoji povezanost između *placente praevie* i oštećenja endometrija koje je nastalo kao posljedica kiretaže, carskog reza, operacije, prethodne *placente praevie* i višeploidne trudnoće. Rizični čimbenici za nastanak *placente praevie* su: višeploidne trudnoće, uznapredovala dob majke, pušenje, konzumacija droga, prethodni carski rez i *placenta praevia* u prethodnoj trudnoći, među kojima su uznapredovala dob majke i prethodni carski rez najbitniji (2,13,14). U donjim dijelovima maternice, gdje je došlo do implantacije, povećana je vaskularizacija i smanjena kontraktilnost tkiva što može dovesti do krvarenja (2). To je ujedno i najčešći simptom koji se javlja kod *placente praevie*. Krvarenje, koje se najčešće javlja u trećem tromjesečju, može biti izazvano spolnim odnosom, vaginalnim pregledom, ali može nastati i bez ikakvog poznatog uzroka (13). Kao i kod nisko naležeće posteljice, *placentu praeviu* je moguće vidjeti već u prvom i drugom tromjesečju na rutinskom ultrazvučnom pregledu, no ona može „migrirati“ tijekom trudnoće (12,13). Točan mehanizam „migracije“ je nepoznat, ali postoji više teorija o njezinom nastanku. Prva teorija govori o tome kako se donji dijelovi maternice razvijaju i izdužuju se te se posteljica na taj način odmiče s cervikalnog ušća (15). Drugi mogući mehanizam je tzv. posteljični trofotropizam prema kojem do „migracije“ posteljice dolazi zbog smanjene vaskularizacije donjeg dijela maternice te posteljica zbog toga raste i razvija se prema onim dijelovima koji su bolje vaskularizirani, a onaj dio koji je blizu cervikalnog ušća atrofira i regredira zbog smanjene vaskularizacije (12,13,15). Posljednja teorija navodi da se dio maternice u koji nije ugrađena posteljica širi brže od onog gdje je posteljica implantirana pa tako dolazi do „migracije“ posteljice (15). Zbog toga je dijagnozu predležea posteljice kod asimptomatskih trudnica bolje postavljati u trećem tromjesečju i to oko 32. tjedna (12,14).

*Placenta praevia* zahtijeva dovršavanje trudnoće planiranim carskim rezom i to najčešće između 36. i 38. tjedna trudnoće. Ako dođe do obilnih krvarenja ili ako je plod ugrožen, trudnoća se završava hitnim carskim rezom, bez obzira o kojem se tjednu trudnoće radi. Ako se krvarenje zaustavi, trudnoća se može dalje pratiti i pokušava se doseći što viša gestacijska

dob. U tom slučaju treba uzeti u obzir primjenu kortikosteroida kako bi se potaknulo sazrijevanje fetalnih pluća ako je krvarenje nastupilo prije 34. tjedna trudnoće (11–14).

### 1.1.3 Implantacija u ožiljku carskog reza

Poremećaj implantacije koji se odnosi na implantaciju u području fibroznog ožiljka koji je nastao nakon prethodnog carskog reza (2). Primijećeno je da se učestalost CSP-a povećala s porastom incidencije carskog reza širom svijeta. To je oblik trudnoće koji može ugroziti život i plodnost trudnice, ali i život djeteta zbog obilnih krvarenja ili rupture maternice koji najčešće završavaju histerektomijom (16). Više o ovom poremećaju implantacije bit će u nastavku ovog rada.

### 1.1.4 Urasla posteljica

Urasla posteljica obuhvaća nekoliko entiteta: *placenta accreta*, *placenta increta* i *placenta percreta*. *Placenta accreta* je stanje kod kojeg dolazi do invazije korionskih resica posteljice duboko u endometrij, ali ne prodire u miometrij. *Placenta increta* je oblik kod kojeg posteljica penetrira dublje u zid maternice i probija mišićni sloj stijenke. *Placenta percreta* je oblik kod kojeg posteljica invadira kroz cijeli zid maternice, probija mišićni sloj i serozu, a može zahvatiti i okolne organe (najčešće mokraćni mjehur, sigmoidni kolon...) (17). Kod normalne placentacije tkivo endometrija i posteljice je razdvojeno fibroznim slojem poznatim kao Nitabuchov sloj. Taj sloj sprječava pretjerano urastanje posteljice, ali omogućava normalno odlupljenje posteljice u vrijeme poroda posteljice. Ako je Nitabuchov sloj oštećen, dolazi do pretjeranog urastanja posteljice u stijenku maternice (12,17). Kao posljedica kirurških intervencija na maternici, nastaje ožiljak te je u tom području oštećen Nitabuchov sloj i dolazi do poremećene decidualizacije (18,19). Osim nekontrolirane invazije posteljice u endometrij, kod urasle posteljice je zamijećena i obilna neovaskularizacija koja je uzrok obilnim krvarenjima (20). Istraživanja pokazuju da je unazad nekoliko desetljeća porasla incidencija carskog reza, a zajedno s tim i incidencija urasle posteljice (16). Međutim, *placenta accreta* nalazi se i kod primigravida, ali s pozitivnom anamnezom anomalija uterusa kao što su dvoroga maternica, adenomioza. Točan mehanizam nastanka kod ovih bolesnica je nejasan (18–20). Također se u literaturi navodi povezanost između porasta incidencije urasle posteljice i kasnijeg rađanja i veće učestalosti nakon postupaka medicinski potpomognute oplodnje (5). U rizične čimbenike za razvoj urasle posteljice spadaju: prethodna *placenta praevia*, prethodni carski rez,

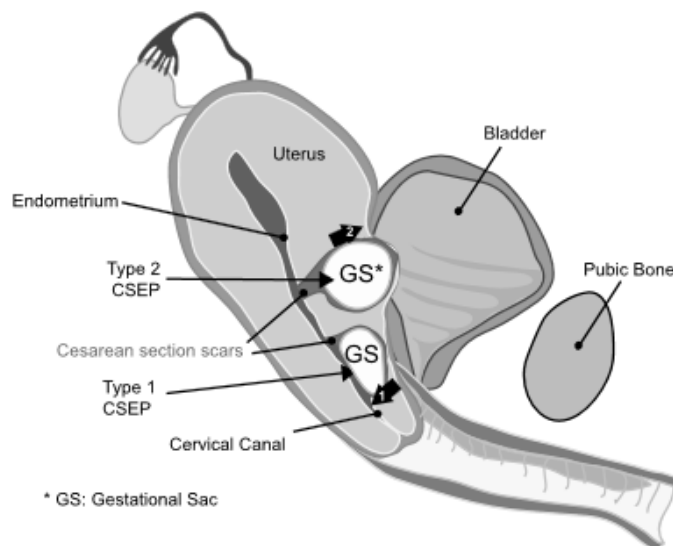
prijašnje operacije na maternici (uključujući i kiretažu, laparoskopsku kirurgiju, ablaciju endometrija), zračenje zdjelice, uznapredovala dob majke, pušenje, izvantjelesna oplodnja (12,17,18). Ovaj poremećaj implantacije može dovesti do brojnih komplikacija, kako kod majke, tako i kod djeteta. Kod majki se najveća pozornost usmjerava na povećanu učestalost krvarenja koja mogu dovesti do diseminirane intravaskularne koagulacije, multiorganskog zatajenja i smrti (12,21). Osim krvarenja, komplikacije uključuju i histerektomiju, transfuziju, anemiju, mehaničku ventilaciju, oštećenja okolnih organa, infekcije. S povećanjem dubine invazije povećava se i šansa za komplikacije (17,21). Najčešće opisane komplikacije kod djece majki s uraslom posteljicom su: mrtvorodenost, prijevremeni porod, smanjena tjelesna masa za gestacijski dob (17). Kod trudnoća s uraslom posteljicom može se javiti bezbolno antenatalno krvarenje. Poželjna je što ranija dijagnoza kako bi se trudnice sa sumnjom na *placentu accretu* mogle zbrinuti na višoj razini zdravstvene zaštite te bi se na taj način smanjila učestalost komplikacija (19). Međutim, prema nekim istraživanjima, prenatalna dijagnoza urasle posteljice se postiže u manje od polovice slučajeva (22). Dijagnoza se najčešće postavlja ultrazvukom, a za potvrdu dijagnoze se često koristi MR, iako istraživanja nisu pokazala njezinu superiornost u odnosu na ultrazvuk (12,17,19,22). Najveća vrijednost MR-a je u definiranju granica između susjednih struktura i utvrđivanju dubine invazije posteljice. Preporučuje se njezina uporaba u nejasnim slučajevima, ali ne kao rutinska pretraga (19,22). Dijagnoza se potvrđuje patohistološkom analizom uzorka maternice nakon histerektomije gdje se mogu vidjeti potpuni ili djelomični nedostatak decidue i abnormalno invadirane resice u miometriju (17,22). Istraživanja su pokazala da antenatalna dijagnoza urasle posteljice pokazuje manju stopu krvarenja i drugih komplikacija u odnosu na postavljanje dijagnoze intrapartalno (12).

Postoji nekoliko načina na koje se trudnoća može završiti. Uobičajeno je da se trudnoća dovršava carskim rezom te se potom radi histerektomija (12,17,19). Žene s višestrukim krvarenjima ili krvarenjima prije 32. tjedna imaju povećan rizik za prijevremeni porod (17). Kod trudnica kojima je antenatalno dijagnosticirana *placenta accreta*, trudnoća se dovršava planiranim carskim rezom. Prema smjernicama iz 2018. preporučuje se izvođenje carskog reza između 34. i 36. tjedna trudnoće, ali se najčešće pristupa trudnicama individualno (23). Također se preporučuje davanje kortikosteroida kako bi se postigla zrelost fetalnih pluća (24). Osim toga, navodi se mogućnost okludiranja uterinih arterija i unutarnjih ilijačnih arterija kako bi se spriječilo krvarenje (24). S druge strane, postoji metoda koja uključuje ostavljanje posteljice in situ. Kod tog pristupa se nakon carskog reza posteljica ostavlja unutar stijenke maternice, a kao

posljedica smanjene vaskularizacije nakon trudnoće dolazi do nekroze posteljice te se ona sama postepeno odlupljuje (12,17,23,25). Nadalje, mogući konzervativni oblik je i parcijalna resekcija maternice onog dijela gdje se nalazi posteljica ako se granice posteljice mogu točno utvrditi (19,23,25). U slučajevima kada je posteljica duboko unutar zida maternice, može se raditi odgođena histerektomija s ciljem da dođe do involucije maternice i posteljice i da se smanji vaskularizacija te se na taj način smanji potencijalno krvarenje (12,17). Međutim, tu postoji opasnost od nastanka komplikacija kao što su sepsa, koagulopatije i krvarenja (21).

## 2 Definicija i podjela CSP

CSP je poremećaj implantacije kod kojeg se blastocista implantira u područje ožiljka nastalog prijašnjim carskim rezom (26). Često se u literaturi definira kao ektopična trudnoća, no Timor-Tritsch i suradnici u svom preglednom radu navode da to nije ispravna terminologija jer CSP za razliku od ektopične trudnoće može rezultirati živorođenim novorođenčeta (27). Prvi slučaj trudnoće u ožiljku carskog reza je opisan 1978., a opisali su ga Larsen i Solomon (28). Postoje dva tipa CSP-a: endofitični ili površinski (tip 1) gdje CSP napreduje u šupljinu maternice ili cervikoistmični prostor i egzofitični tip ili duboki (tip 2) gdje CSP napreduje duboko u ožiljak i progredira prema mjehuru i trbušnoj šupljini (Slika 1) (16,29,30). Kod endofitičnog tipa gestacijska vreća je samo djelomično okružena miometrijem i moguće je nastaviti trudnoću te je moguće rođenje živog novorođenčeta, no postoji rizik od obilnog krvarenja koje može ugroziti život majke te najčešće rezultira histerektomijom. U egzofitičnom tipu gestacijska vreća je potpuno okružena miometrijem i može doći do potpunog odvajanja od maternične šupljine. To područje je hipervaskularizirano, a miometrij je zadebljan te uzrokuje nastanak izbočenja prednjeg dijela maternice (29). Takav oblik CSP-a najčešće rezultira rupturom maternice i obilnim intraabdominalnim krvarenjem već u prvom tromjesečju (31,32).



Slika 1 Trudnoća u ožiljku carskog reza: Tip 1 (endofitični tip) i tip 2 (egzofitični tip) Modificirano prema Peng, K.-W. et al. 2014(33)



### 3 Incidencija

Ne postoje točni podatci o tome koliko se često CSP javlja, ali je jasno da se njezina incidencija povećala s povećanjem učestalosti carskog reza (34). Prema istraživanju Betrana i suradnika iz 2016., incidencija carskog reza u Europi je porasla s 11,2 % na 25 % u razdoblju 1990. – 2014. Porast je zabilježen širom svijeta, a ne samo u Europi (35). Prema nekim istraživanjima učestalost trudnoće u ožiljku carskog reza je u rasponu od 1:1800 do 1 : 2 216 trudnoća (28,36,37). U istraživanju iz 2004. Seowa i suradnika, utvrđena je incidencija od 1 : 2 216 trudnoća; incidencija CSP-a kod žena s ektopičnom trudnoćom i barem jednim carskim rezom je 6,1 % (12 : 198), a incidencija CSP-a kod žena s prijašnjim carskim rezom 0,15 % (12 : 7 980) (38). Maymon je sa suradnicima utvrdio da je incidencija u njihovoj klinici 1:531 ženu s barem jednim prijašnjim carskim rezom (39). Kohortna studija iz Velike Britanije pokazala je da je incidencija trudnoće u ožiljku carskog reza 1,5 : 10 000 trudnoća (40).

## 4 Etiopatogeneza CSP-a

Točan uzrok i mehanizam nastanka CSP-a još uvijek je nepoznat. Istraživanja su pokazala da je kod CSP-a na decidui pojačana ekspresija  $\beta 3$  podjedinice integrina i LIF-a u odnosu na normalnu implantaciju što može biti povezano s implantacijom u području ožiljka.  $\beta 3$  integrin, eksprimiran na endometriju tijekom implantacijskog prozora, sudjeluje u interakciji između decidualnih stanica i stanica embrija. S druge strane, LIF, koji spada u porodicu IL-6, također ima ključnu ulogu u implantaciji. Utvrđeno je da je pojačana ekspresija obje molekule pronađena u ektopičnoj trudnoći, a smanjena ekspresija povezana s neplodnošću i spontanim pobačajima. Osim pojačane ekspresije  $\beta 3$  integrina i LIF-a, bitnu ulogu u nastanku CSP-a ima i ozljeda endometrija i miometrija koja nastaje tijekom carskog reza, a cijeli stvaranjem fibroznog tkiva koji povezuje susjedni miometriju u cjelinu (41).

Prethodne traume maternice, uključujući prethodni carski rez, kiretažu, miomektomiju, dovode do mikroskopskih oštećenja u području stijenke maternice što za posljedicu ima invaziju trofoblasta u područje oštećenja. Istraživanja pokazuju da rizik za implantaciju u području ožiljka korelira s veličinom defekta na maternici (16). Pretpostavlja se da otežano cijeljenje predisponira razvoju CSP-a. Otežano cijeljenje može nastati kod neadekvatnog šivanja reza, naknadne infekcije rane ili kod pogoršanja zdravstvenog stanja nekim bolestima kao što je dijabetes ili neke bolesti vezivnog tkiva (30).

Kod CSP-a blastocista se može implantirati u ožiljak koji je dobro zacijelio ili u područje „niše“ (42). „Niša“ je hipohogeno područje u području miometrija na mjestu prijašnjeg carskog reza koje nastaje kao posljedica dehiscijencije tkiva. Prema istraživanjima, „niša“ se javlja u više od polovice carskih rezova. Uzrok i mehanizam nastanka nije poznat, ali se povezuje s vrlo niskom incizijom u području cervikalnog tkiva, šivanjem samo površinskog sloja nakon reza, stvaranjem priraslica nakon kirurške intervencije koje zbog djelovanja sile utječu na cijeljenje reza i čimbenicima vezanim uz pacijenta koji otežavaju cijeljenje (43). Gestacijska vreća može djelomično prekrivati ožiljak ili biti potpuno unutar dehiscijentnog ožiljka, ali može se izbočiti u prostor između mokraćnog mjehura i maternice te probiti parametrij (42). Prema istraživanju Monteagudo i suradnika, pacijentice s CSP implantiranim "na ožiljku" imale su znatno bolji ishod u usporedbi s pacijentima s CSP implantiranim "u niši". Debljina endometrija na ultrazvučnom nalazu u prvom tromjesečju  $< 2$  mm bila je povezana s *placentom accretom* na porodu (26).

Postoje još neke teorije o mogućem mehanizmu nastanka CSP-a kao što su nizak tlak kisika u području ožiljka koji stimulira citotrofoblast na dublju invaziju, zatim povećana sklonost vezanja trofoblasta za izvanstanični matriks u odnosu na epitelne stanice endometrija (1).

Kao mogući rizični faktori za nastanak CSP-a navode se prijašnje operacije na maternici (carski rez, miomektomija) i kratak period između operacije i začeca. Prema istraživanju Quian i suradnika, debljina stijenke maternice manja od 5 mm povezuje se s rekurentnim CSP. Također, postoji mogućnost da rizik za implantaciju ovisi o veličini defekta na zidu maternice (16). Rizik za CSP raste s brojem carskih rezova jer se na taj način povećava površina ožiljnog tkiva u kojem je moguća implantacija (44).

## 5 Veza između CSP-a i urasle posteljice

U prethodnim poglavljima ovog teksta definirani su CSP koji se pojavljuje u ožiljku nastalom prijašnjim carskim rezom i urasla posteljica koja se može pojaviti i u tkivu maternice koje nema ožiljaka, ali i u ožiljku nastalom nekom drugom manipulacijom maternice. Pretpostavlja se da je mehanizam nastanka isti. U oba slučaja posteljica se nalazi duboko u tkivu miometrija (1,45).

U jednom od najnovijih istraživanja Timor-Tritscha i suradnika opisani su znakovi koje je moguće uočiti na ultrazvučnom pregledu između 11. i 14. tjedna trudnoće, a govore u prilog dijagnozi urasle posteljice kasnije. To su: niska pozicija gestacijske vreće u prednjem dijelu maternice, „u niši“ (ili „na ožiljku“ histerotomije); stanjeni miometrij (ili ga uopće nema); rana pojava placentalnih lakuna i hipervaskularizacija na granici maternice-mjehura (27).

Timor-Tritsch je u nekoliko svojih istraživanja govorio o povezanosti ta dva entiteta. Invazija placente gotovo uvijek se javlja na mjestu prethodne histerotomije i njenog ožiljka. Također, postoji linearno povećanje učestalosti urasle posteljice s brojem ponovljenih carskih rezova (1). Prema istraživanju iz 2014. godine, analizom serije slučajeva utvrđeno je da se CSP može smatrati prekursorom urasle posteljice dijagnosticirane u kasnijim stadijima trudnoće ili tijekom poroda. Također je utvrđeno da CSP i rano dijagnosticirana *placenta accreta* imaju istu patohistološku sliku (45). Timor-Tritsch i suradnici su u seriji analizirali ishode u 10 trudnica kojima je u prvom tromjesečju postavljena dijagnoza CSP-a. Devet trudnica je rodilo dijete između 32. i 37. tjedna, nakon čega su bile histerektomirane. Jedna trudnoća je prekinuta u 20. tjednu zbog obilnog krvarenja i skraćenja cerviksa, a završila je histerektomijom. Kod svih 10 trudnica je PHD-om dokazana urasla posteljica. Time su ponovno potvrdili svoju hipotezu da je CSP prekursor urasle posteljice, no oni također smatraju da su CSP i rano dijagnosticirana *placenta accreta* dio spektra patoloških stanja koja dovode do razvoja urasle posteljice u zadnjem tromjesečju (46).

Sinha i Mishra i sur. opisuju dva slučaja gdje je CSP bila dijagnosticirana u 6. tjednu. U prvom slučaju je došlo do odumiranja ploda, dok se u drugom slučaju trudnoća nastavila te je planiran carski rez u 37. tjednu zbog sumnje na uraslu posteljicu ili *placentu previu*. Nakon carskog reza PHD-om je potvrđeno da se radilo o urasloj posteljici. Već je prije u literaturi ustanovljeno da ekspektativna metoda kod CSP-a u većini slučajeva dovodi do histerektomije nakon carskog reza zbog krvarenja koje je najvjerojatnije izazvano uraslom posteljicom koja nastaje kao posljedica CSP-a (47).

Nagi i suradnici opisali su slučaj trudnice kojoj je u prvom tromjesečju postavljena dijagnoza CSP. Već tada je utvrđeno da je gestacijska vreća duboko invadirala miometriju i da postoji veliki rizik za razvoj *placente accrete*. Unatoč vaginalnim krvarenjima u nekoliko navrata, trudnoća se održala. Ultrazvučni nalaz u trećem tromjesečju je pokazao reducirani sloj decidualnih stanica između miometrija i posteljice i dilatirane krvne žile što je upućivalo na uraslu posteljicu. Trudnoća je završena elektivnim carskim rezom u 37. tjednu te je učinjena histerektomija zbog obilnog nezaustavljivog krvarenja. PHD je potvrdio dijagnozu *placente increte* (48).

Zosmer i sur. su također potvrdili u svom istraživanju na 10 pacijentica da CSP dijagnosticirana u prvom tromjesečju (već u 7. tjednu), kako trudnoća napreduje, progredira do stanja urasle posteljice. Nalazi koji su na to upućivali su: potpuna implantacija unutar defekta miometrija, izbočenje trofoblasta izvan konture maternice i velike lakune posteljice (49).

Trudnice koje žele nastaviti trudnoću nakon postavljene rane dijagnoze CSP-a u prvom tromjesečju, intenzivno se ultrazvučno prate tijekom drugog i trećeg tromjesečja. Ultrazvučni nalazi urasle posteljice uključivali su vaskularne lakune, prekinutu liniju mjehura, stanjen miometriju i hipervaskularizaciju u području između mokraćnog mjehura i maternice. U jednom istraživanju je utvrđeno da kod pacijentica koje su imale implantaciju posteljice koja je djelomično ili potpuno prekrivala dobro zacijeljen ožiljak (6 pacijentica), na ultrazvučnim snimkama u drugom i trećem tromjesečju kod njih 5 nisu nađeni znakovi urasle posteljice. Kod 1 pacijentice je utvrđena dijagnoza urasle posteljice nakon što je histerektomirana s druge strane, kod implantacije u području „niše“ (11 pacijentica), ultrazvučni nalazi su pobudili sumnju da se u svim slučajevima razvila urasla posteljica te su sve pacijentice naposljetku histerektomirane i potvrđena je dijagnoza urasle posteljice. Kod svih pacijentica koje su razvile uraslu posteljicu, debljina miometrija u prvom tromjesečju je bila  $\leq 2$  mm te nam to sugerira da bi debljina miometrija mogla biti znak koji upućuje na razvoj takve patologije (42).

Cali i sur. su u svom istraživanju utvrdili da je 74,8 % trudnica s prisutnom fetalnom srčanom akcijom i CSP-om, a koje su nastavile trudnoću i rodile u trećem trimestru, imalo kliničku ili patohistološku dijagnozu urasle posteljice (50).

## 6 Dijagnostičke metode

Budući da je riječ o relativno rijetkom entitetu koji je vrlo često asimptomatski, CSP često ostaje neprepoznata. Zbog toga se preporučuje kod svih trudnica s prethodnim carskim rezom učiniti transvaginalni ultrazvuk već između 5. i 7. tjedna (27).

Rana dijagnoza CSP-a važna je kako bi se omogućio pravovremeni dovršetak trudnoće metodom koja je najpoštednija i ima manje komplikacija ako se izvede što ranije. Isto tako, pravovremena dijagnoza omogućava intenzivan nadzor i adekvatnu skrb ukoliko se trudnica odluči za nastavak trudnoće. Među trudnicama koje su odlučile nastaviti trudnoću ishod je bio bolji s manje komplikacija ako je urasla posteljica bila dijagnosticirana prenatalno (27).

### 6.1 Klinička slika

Prema istraživanju Dior i suradnika, trudnoća u ožiljku carskog reza može biti asimptomatska te se u tom slučaju najčešće otkriva slučajno na ultrazvučnom pregledu. Među simptomima najčešće je prisutno vaginalno krvarenje i/ili bolovi (51). Hemodinamska nestabilnost se može javiti kao rezultat ruptуре maternice, pri čemu dolazi do intraabdominalnog krvarenja (52).

Ovi simptomi se javljaju i kod spontanog pobačaja, no tada je krvarenje obično obilnije zbog odvajanja gestacijske vrećice. Kod spontanog pobačaja će bolovi nalikovati grčevima, a također se može javiti i osjetljivost vrata maternice i adneksa na palpaciju (38).

### 6.2 Ultrazvuk – kriteriji za postavljanje dijagnoze CSP-a

Transvaginalni ultrazvuk je zlatni standard za postavljanje dijagnoze CSP-a. Moguća je primjena transabdominalne sonde, ali njome se ne mogu tako detaljno vizualizirati strukture i točno mjesto implantacije (37). Transvaginalnim ultrazvučnim pregledom se vidi gestacijska vreća koja je pričvršćena za ožiljak prethodnog carskog reza, bilo na strani endometrija ili potpuno ugrađena i okružena miometrijom. Njezin izgled varira ovisno o gestacijskoj dobi (52). Prije 7. tjedna trudnoće, gestacijska vreća može poprimiti oblik „niše“ u koju se ugrađuje, a nakon 7. tjedna, ako se trudnoća nastavi, vrećica se polagano „pomiče“ prema šupljini

maternice i postupno mijenja oblik i zauzima položaj koji može dovesti do pogrešne dijagnoze intrauterine trudnoće. Stoga, nakon 7. tjedna, preporučuje se u dijagnozi koristiti ultrazvuk visoke rezolucije i color-doppler za vizualizaciju točnog mjesta implantacije posteljice (50). Timor-Tritsch i suradnici su saželi dijagnostičke kriterije koji moraju biti zadovoljeni na ultrazvučnom pregledu kako bi se mogla postaviti dijagnoza CSP-a:

1. prazna šupljina maternice i cervikalni kanal (bez fetalnog tkiva);
2. posteljica ili gestacijska vreća ugrađeni u područje ožiljka prethodnog carskog reza;
3. kod gestacijske dobi  $\leq 8$  tjedana, trokutasti oblik gestacijske vreće koja je ugrađena u područje „niše“; ako je gestacijska dob  $\geq 8$  tjedana, oblik gestacijske vreće može biti okrugli ili ovalan;
4. stanjen (1-3 mm) sloj miometrija ili potpuno nedostaje između gestacijske vrećice i mjehura;
5. žumanjčana vreća, embrij i srčana akcija mogu i ne moraju biti prisutni;
6. vaskularizirano područje ožiljka uz prisutnost pozitivnog testa na trudnoću (vidljivo color-dopplerom uz visoki protok i nisku impedanciju);
7. negativan „znak kližućih organa“ (definira se kao nemogućnost pomicanja gestacijske vreće sa svog položaja blagim pritiskom ultrazvučnom sondom) (36,37,52).

Postoji još jedna, relativno jednostavna i pouzdana metoda pomoću koje se može utvrditi mjesto implantacije. Kod bolesnika s rizikom od CSP-a (s prethodnim carskim rezom i pozitivnim testom na trudnoću), promatra se sagitalni ultrazvučni prikaz maternice na kojem se vidi fundus maternice, gestacijska vreća i cerviks. Povlači se linija od vanjskog cervikalnog ušća do vanjske površine fundusa maternice. Druga linija je nacrtana pod kutom od 90 stupnjeva u točki na polovici prethodne linije te dijeli maternicu u 2 dijela. Ako se gestacijska vrećica vidi iznad crte (bliže fundusu), najvjerojatnije je riječ o normalnoj implantaciji; međutim, ako je središte vrećice ispod crte (bliže cerviksu), to je gotovo sigurno CSP. Ta je metoda uspješna ako se primjenjuje u ranoj trudnoći dok gestacijska vreća ne počne ispunjavati materničnu šupljinu. Ova metoda ima specifičnost do 98,9 % i osjetljivost 93 % ako se koristi između 5. i 10. tjedana trudnoće (26,27).

### 6.3 Magnetska rezonanca u dijagnostici CSP-a

Magnetska rezonanca (MR) je metoda za koju se pretpostavlja da bi mogla biti korisna kada je transvaginalni ultrazvuk nedovoljno precizan za postavljanje dijagnoze CSP-a i kada postoji potreba za potvrđivanjem ektopičnog položaja gestacijske vreće. Međutim, nije pokazana superiornost MR u točnosti dijagnostike CSP-a u usporedbi s transvaginalnim UZV-om, ali je bolja metoda za prikazivanje mekog tkiva i procjenu dubine implantacije u područje ožiljka te za precizno određivanje položaja posteljice (30,53). Sagitalni, koronarni i poprečni presjeci T1 i T2-prikaza mogu se upotrijebiti za prikaz gestacijske vreće ugrađene u prednji donji segment maternice, bolje ocjenjivanje anatomije zdjelice, poboljšanje intraoperativne orijentacije i procjenu mogućnosti invazije miometrija i zahvaćanje mjehura (44). MR omogućava bolju identifikaciju ožiljka, decidualnog sloja i miometrija pojedinačno. Sagitalni presjek s T2 prikazom je najbolji pristup za vizualizaciju ožiljka, gestacijske vreće i sloja decidualnih stanica CSP-a. Područje ožiljka prikazuje tipičan signal vezivnog tkiva. Ožiljak u području CSP-a prikazuje se kao vrlo tanki divertikul u većini CSP-ova, a većina divertikula se ne izbočuje izvan siluete maternice te je minimalna debljina divertikula je bila oko 2 mm (33).

Pokazano je da je točnost MR u dijagnostici CSP-a bila 95,5 % naspram 88,6 % postavljenih ultrazvukom u 44 trudnice s ovom dijagnozom. Iako za MR ne postoje točno definirani kriteriji koji upućuju na prisutnost CSP-a, isti dijagnostički kriteriji za dijagnosticiranje CSP-a koji se koriste na UZV-u mogu se primijeniti kada se koristi MR, s tim da su značajke snimanja točnije i lakše ih je interpretirati (54). U drugom istraživanju provedenom na 42 trudnice, MR-om je postavljena točna dijagnoza u 97,6 % slučajeva, a UZV-om u 81 % (55).

Nalazi MR-a koji ukazuju na spektar urasle posteljice uključuju tamne, nepravilne intraplacentalne trake na T2-prikazu, stanjivanje ili gubitak subplacentarnog miometrija, abnormalne žile, izbočenje na vanjskoj strani maternice i invaziju prednjeg trbušnog zida ili mokraćnog mjehura. Prisustvo intraplacentnih traka niskog signala na MR snimkama s promjenjivom širinom i poremećenom raspodjelom, prvenstveno na majčinoj strani posteljice, ima jaku povezanost s abnormalnostima placencije (53).



## 7 Diferencijalna dijagnoza

Ponekad je teško razlikovati CSP od cervikalne trudnoće. U cervikalnoj trudnoći posteljica i cijela gestacijska vreća koja sadrži embrij/fetus nalaze se centralno unutar endocervikalnog kanala ispod razine unutarnjeg ušća. U tom slučaju, cervikalni kanal i cerviks su prošireni i oblikovani u obliku bačve dok je šupljina maternice prazna. Također, miometrij u prednjem donjem segmentu maternice nije stanjen. Osim toga, moguće je uočiti pozitivan „kližući znak“ kod kojeg se gestacijska vreća premjesti iz svog položaja unutar endocervikalnog kanala primjenom nježnog pritiska s transvaginalnom ultrazvučnom sondom (44). Kod CSP-a nakon 10 do 12 tjedana brzo rastuća gestacijska vreća i fetus rastu prema fundusu maternice, a posteljica ostaje implantirana "na" ili "u" prethodni ožiljak. Zbog toga je kasnije u trudnoći teško razlikovati intrauterinu trudnoću od CSP-a koji je izrastao u maternicu (26).

Osim toga, važno je razlikovati CSP od pobačaja u tijeku, kod kojeg je miometrij normalne debljine s prednje strane, ne sadrži embrij i srčana akcija nije prisutna te je također pozitivan „kližući znak“ (56). Za vrijeme spontanog pobačaja ultrazvuk će pokazati gestacijsku vrećicu ili u cerviksu ili u donjem dijelu maternice bez protoka krvi na color-doppleru što ukazuje na odvojenu gestacijsku vrećicu (57).

## 8 Terapijski pristup

Postoji nekoliko pristupa u liječenju CSP-a, no za sada nije utvrđen idealan pristup s obzirom na moguće negativne ishode i komplikacije koje mogu nastati (50). Općenito, metode liječenja možemo podijeliti na konzervativne (ekspektativna metoda, lokalna i sistemska primjena metotreksata (MTX-a), embolizacija uterine arterije), kirurške metode (sukcijska kiretaža, laparoskopsko i histeroskopsko liječenje) ili kombinacije konzervativnih i kirurških metoda (58). Ekspektativni pristup je rezerviran za trudnice koje žele zadržati trudnoću ili iz bio kojeg razloga (najčešće vjerski) odbijaju druge oblike liječenja kojima se prekida trudnoća. Medikamentozno liječenje uključuje lokalnu ili sistemska primjenu MTX-a i najčešće je prva linija terapije kod rano otkrivenog CSP-a. Kirurške metode mogu se izvoditi transabdominalno ili transvaginalno. Transabdominalni pristup uključuje laparoskopiju ili laparotomiju, a transvaginalni pristup najčešće uključuje sukcijsku kiretažu i histeroskopsku resekciju (59).

Ciljevi liječenja su prekid trudnoće, smanjenje krvarenja i sprječavanje rupture maternice. Ako se radi o trudnoći bez prisutne fetalne srčane akcije, moguće je pratiti bolesnicu i čekati da se plod spontano izbacila iz maternice ili je potrebna intervencija minimalno invazivnim metodama kako bi došlo do evakuacije trudnoće. Kod trudnoća s prisutnom fetalnom srčanom akcijom moguće je nastaviti trudnoću (što može omogućiti rađanje živog djeteta, ali uz poznate rizike i brojne komplikacije) ili je moguće završiti trudnoću primjenom minimalno invazivne intervencije. U slučaju prisutne fetalne srčane akcije bitno je što prije započeti liječenje jer s napretkom trudnoće raste i gestacijska vreća i vaskularizacija u tom području, što je povezano s većim brojem komplikacija (60).

Konzervativno liječenje je povezano s komplikacijama kao što su dulji oporavak i ostanak u bolnici, visoka cijena liječenja, slabiji rezultati, ozbiljne komplikacije kao što su obilna krvarenja i ruptura maternice i gubitak plodnosti. Sistemska primjena MTX-a može oštetiti hematopoetski sustav, jetru i bubrege. Nadalje, embolizacija uterine arterije može biti povezana s posljedičnom disfunkcijom jajnika, atrofijom endometrija i sepsom. S druge strane, kirurško liječenje dovodi do traume tkiva, povezano je s dugim oporavkom, visokom cijenom, moguće su adhezije i slabi reproduktivnu funkciju (58).

Kada se pacijentice odluče na prekidanje trudnoće, bez obzira o kojoj je metodi riječ, potrebno je serijski mjeriti hCG kako bi se mogli pratiti dinamika pada i rezolucija trudnoće. Kod tih pacijentica se serumski hCG određuje tijekom 3 uzastopna tjedna, a potom dva puta mjesečno

dok ne postane nemjerljiv. Također se ultrazvučno prati izgled ostataka gestacijske vrećice i postupno smanjivanje te konačno potpuno smanjenje vaskularizacije (60).

Kada se izvodi kirurško uklanjanje izvanmaternične trudnoće, bez obzira na mjesto implantacije, ako nema rezidualnih korionskih resica, razina hCG u serumu pada sukladno njegovom poluživotu. Poluživot hCG u serumu je približno 24 h. Dakle, 24 h nakon kirurškog zahvata, razina hCG-a ne bi smjela biti viša od jedne polovine razine koja je postojala prije operacije te bi trebala nastaviti padati za 50 % svaka sljedeća 24 h. Pad manje od toga ukazuje na mogućnost rezidualnog trofoblastičnog tkiva. Opadanje hCG-a nakon primjene MTX-a je sporije jer se tkivo trofoblasta ne uklanja odmah. Kod sukcijske kiretaže korionske resice često ostaju ugrađene u ožiljak carskog reza, budući da trudnoća nije unutar šupljine endometrija te hCG u tom slučaju sporije opada (61).

## 8.1 Ekspektativna metoda

U literaturi su opisani pojedinačni slučajevi kod kojih je CSP dijagnosticirana u prvom tromjesečju, trudnice su odlučile nastaviti trudnoću unatoč poznatim rizicima i rodile su zdravo novorođenče elektivnom carskim rezom. No većina slučajeva je rezultirala histerektomijom zbog obilnog krvarenja koje je nastalo zbog urasle posteljice. Kod tih žena je, nažalost, došlo do trajnog gubitka plodnosti (47,60,62).

Cali i suradnici su u svom sistematskom pregledu literature proučavali ishode onih pacijentica koje su se nakon postavljene dijagnoze CSP-a odlučile za ekspektativno liječenje. Kod pacijentica kod kojih nije pronađena fetalna srčana akcija oko 69 % je imalo nekomplikirani pobačaj, dok je kod ostalih postojala potreba za intervencijom. Kod pacijentica s pozitivnom fetalnom srčanom akcijom, zbog rizika za ozbiljno krvarenje postojala je potreba za medicinskom intervencijom tijekom prvog tromjesečja. Nekomplikirani pobačaj je postojao u svega 13 % trudnica, a od ostalih komplikacija značajne su ruptura maternice i potreba za histerektomijom već u prvom i drugom tromjesečju. Većina trudnica koje su održale trudnoću do trećeg tromjesečja imala je krvarenje, a kod  $\frac{3}{4}$  je postavljena dijagnoza urasle posteljice i to uglavnom *placente percreta* (50).

Do sličnih zaključaka došli su i Michaels i suradnici koji su također analizirali moguće pristupe u liječenju trudnoća bez fetalne srčane akcije u odnosu na one s prisutnom srčanom akcijom. Utvrdili su da je ekspektativni pristup prikladan kod trudnoća bez fetalne srčane akcije jer nije

bilo značajnih komplikacija. Kod trudnica s prisutnom fetalnom srčanom akcijom, histerektomija je bila neophodna u većini slučajeva s ekspektativnim pristupom, u odnosu na slučajeve kod kojih je trudnoća prekinuta minimalno invazivno (56).

Iako je ekspektativna metoda dobar izbor kod slučajeva kod kojih nema fetalne srčane akcije, zabilježena je visoka stopa komplikacija kod ekspektativnog pristupa u slučaju pozitivne fetalne srčane akcije kod onih trudnica koje odluče nastaviti trudnoću. One uključuju: histerektomiju, prijevremeni porod, rupturu maternice, buduću neplodnost i značajno krvarenje. Zbog toga se ova metoda ne preporuča kao prva linija terapije te bi se trebala provoditi samo kod stabilnih pacijentica koje su dovoljno informirane o svom stanju i kod onih koje žele nastaviti trudnoću (57).

## 8.2 Medikamentozno liječenje

Medikamentozno liječenje se provodi lokalnom (intragestacijskom) ili sustavnom (intramuskularnom) primjenom lijekova. Najčešće se primjenjuje metotreksat (MTX), ali se mogu koristiti i kalijev klorid, etanol, hiperosmolarna glukoza, vazopresin, mifepriston i kristalni trihosantin. Dostupne su ograničene informacije u vezi njihove uporabe. Medikamentozno liječenje se može primjenjivati samostalno ili u kombinaciji s drugim metodama te ako se radi o intragestacijskoj primjeni, moguće ju je provoditi pod kontrolom ultrazvuka. Korištenje medikamentoznog liječenja kao prve linije liječenja CSP-a često se povezuje s visokom stopom neuspjeha (44 % – 91 %) te ponekad zahtijeva kirurške intervencije (57).

Postoje preporuke kada je medikamentozna terapija sigurna prva linija liječenja. To uključuje manje od 8 tjedana trudnoće, odsutnost fetalne srčane akcije, hemodinamski stabilnu bolesnicu, hCG manji od 5 000 do 12 000 mIU/ml, te više od 2 mm debljine između miometrija i mokraćnog mjehura (57).

Timor-Tritsch i suradnici su u svom istraživanju došli do zaključka da primjena minimalno invazivne metode koja uključuje intragestacijsku injekciju MTX kombiniranu sa sustavnom primjenom MTX-a ima najmanje komplikacija i mogla bi sačuvati plodnost (60).

### 8.2.1 Sistemska primjena MTX-a

MTX je antagonist folne kiseline koji inhibira enzim dihidrofolat reduktazu te na taj način ometa sintezu DNA u stanicama koje se brzo dijele kao što su stanice trofoblasta (63). Sistemska primjena MTX-a učinkovita je u liječenju ektopičnih trudnoća u jajovodu ili cerviksu s jednom ili nekoliko ponovljenih doza (64). U teoriji, MTX ima sporo djelovanje koje može potrajati nekoliko dana da izazove citolizu trofoblasta. Osim toga, kratki poluživot MTX-a i smanjena vaskularizacija vezivnog tkiva oko CSP-a otežavaju apsorpciju i MTX-a u područje gestacijske vreće i ograničavaju djelotvornost. Zbog tih ograničenja, trofoblastne stanice u CSP-u mogu se oporaviti nakon jedne doze ili široko razdvojenih višestrukih doza primjene MTX-a (64,65).

Sustavno liječenje MTX-om ovisi o karakteristikama vezanim uz bolesnicu, kao što su serumska razina hCG-a, promjer gestacijske vreće, tjedan trudnoće i vitalnost embrija. Prisutnost fetalne srčane akcije, ektopične mase  $\geq 3$  cm i razina hCG  $\geq 5\ 000$  IU / l smatraju se relativnim kontraindikacijama za sustavno liječenje ektopične trudnoće MTX-om. U svojoj studiji Bodur i suradnici su zaključili da je uspješnost liječenje sustavnom primjenom MTX-a kod pacijentica s CSP-om gestacijske dobi  $\leq 8$  tjedana, koncentracijom serumskog hCG  $\leq 12\ 000$  mIU / ml i odsutnom fetalnom srčanom akcijom, bila 85 % (34 / 40) (66).

Postoje različiti protokoli primjene MTX-a. Najčešće se MTX sistemski primjenjuje u terapiji CSP-a u jednokratnoj dozi od 50 mg intramuskularno. Primjenjuje se kod hemodinamski stabilnih pacijentica bez boli, kod gestacijske dobi  $< 8$  tjedana, debljine miometrija između gestacijske vreće i mokraćnog mjehura  $< 2$  mm, serumskog hCG  $< 5\ 000$  IU / l, veličine gestacijske vreće  $< 2,5$  cm, i/ili kod trudnoća bez fetalne srčane akcije. Ako se serumski hCG ne smanji dovoljno, može se primijeniti dodatni MTX (67). Kod žena s hCG  $> 5\ 000$  IU / l, moguća komplikacija liječenja MTX-om je krvarenje, što može zahtijevati dodatne intervencije (68). S druge strane, Uludag i suradnici su ga primjenjivali u najmanje četiri doze, koje su se izmjenjivale s folnom kiselinom, a rezultati takvog pristupa su bili potpuno izlječenje kod svih bolesnica (65). Nadalje, prema Wang i suradnicima, CSP dobro reagira na jednu dozu od 100 mg MTX-a iv. ili multidoznu terapiju MTX (20 mg dnevno u 5 doza) iv. ako je razina hCG u serumu  $< 5\ 000$  IU / l i odsutna embrionalna srčana akcija. Međutim, kod serumskih razina hCG  $\geq 5\ 000$  IU / l i/ili prisutnosti srčane akcije, potrebni su duže razdoblje, više ciklusa i veće količine iv. MTX ili kombinacija lokalne MTX injekcije s iv. terapijom MTX (69). Iako neka istraživanja preporučuju primjenu MTX-a u više doza, jer se na taj način povećava djelotvornost i ubrzava proces prekida trudnoće te se smanjuje rizik od rupture i krvarenja maternice, postoje

istraživanja koja su pokazala da je ta metoda neuspješna zbog visoke stope komplikacija od 62,1 % (70).

Liječenje metotreksatom može biti potpuno izlječenje i odgođeno izlječenje. Potpuno izlječenje definirano je kao regresija ultrazvučnih nalaza i normalizacija serumskog hCG-a unutar 60 dana. Potpuna ultrazvučna rezolucija CSP-a definirana je kao odsutnost gestacijske vrećice, hiperehogenog korionskog ruba i drugih denziteta u području carskog reza, uz urednu liniju endometrija u donjem dijelu maternice. Odgođeno izlječenje podrazumijeva potrebu za dodatnom intervencijom kada do regresije ultrazvučnog nalaza, odnosno, negativizacije serumskog hCG-a ne dođe unutar 60 dana. S druge strane, neuspjehom liječenja metotreksatom se smatra potreba za embolizacijom uterine arterije s dilatacijom i kiretažom koje se provode zbog nezadovoljavajućeg smanjenja ili povećanja serumskog hCG-a (71). Noviji sustavni pregledi pokazali su da je uspjeh bilo lokalnog ili sistemskog MTX-a sličan (50 % - 66 %) i umjereno raste kada se daje u više od 1 doze. Međutim, nije dokazano da istovremena primjena MTX-a lokalno i sistemski poboljšava rezultate u usporedbi s protokolom s više doza (57).

Liječenje MTX-om je rezervirano za one bolesnice koje su hemodinamski stabilne te zadovoljavaju potrebne kriterije uzimajući u obzir veličinu gestacijske vreće, tjedan gestacije, debljinu miometrija i prisutnost fetalne srčane akcije. Važno je napomenuti da postoji mogućnost masivnog vaginalnog krvarenja i histerektomije te da može potrajati nekoliko mjeseci dok ne nestanu ultrazvučni znakovi trudnoće, odnosno, dok ne dođe do negativizacije hCG-a (72).

### 8.2.2 Lokalna primjena MTX-a

Lokalna primjena MTX-a je predvođena transvaginalnom ultrazvučnom sondom i omogućava aplikaciju lijeka na mjesto trudnoće i manje sistemskih učinaka (64).

Zbog već ranije opisane barijere kod sustavne primjene MTX-a koju čini slabija vaskularizacija vezivnog tkiva u području ožiljka i kratkog vremena poluraspada MTX-a, prednost se daje lokalnoj primjeni MTX-a. Pretpostavlja se da je lokalna primjena lijeka sigurnija i ima manje nuspojave, ali i da je učinkovitija zbog direktne primjene u područje trudnoće (64).

U nekoliko istraživanja, autori su proučavali učinke lokalno primijenjenog MTX-a u terapiji CSP-a. Tako su Cok i suradnici u svom istraživanju analizirali učinke lokalne primjene MTX u 18 slučajeva. Primijenjena je doza od 50 mg /m<sup>2</sup> s volumenom od 5 ml / m<sup>2</sup>. 5 ml MTX je

naneseno u vrećicu, a ostatak volumena je ubrizgan na četiri kvadranta oko vrećice. Pacijenticama su se tjedno pratile razine hCG-a u krvi. Razina hCG-a u krvi očekivano raste 1. i 4. dan zbog lize trofoblasta nakon lokalne ili sistemske primjene MTX. Kod smanjenja hCG-a manje od 25 % ili porasta razine hCG-a u krvi 1 tjedan nakon postupka, dodatno je primijenjen sistemski MTX u dozi od 50 mg / m<sup>2</sup> intramuskularno. Stopa izlječenja nakon lokalne primjene MTX-a je bila 61,1 %. 7 / 11 pacijentica je zahtijevalo dodatnu intervenciju koja je uključivala dodatnu primjenu sistemskog MTX-a, odnosno histeroskopiju/laparoskopiju (64). Timor-Tritsch sa suradnicima razvio je protokol prekida trudnoće kombinacijom intragestacijske i sistemske injekcije MTX-a. Sve liječene žene imale su potpuni oporavak s potpunom rezolucijom trudnoće i s gotovo nikakvim komplikacijama. Lokalna aplikacija MTX-a je jednostavna za primjenu uz pomoć transvaginalne sonde, no moguće je pristupiti i transabdominalnim putem kao kod amniocenteze (60). Cheung je u pregledu literature u kojem su proučavali učinke lokalno primijenjenog MTX-a ustanovio da je uspješnost liječenja lokalnom primjenom MTX-a 73,9 %. Nije dokazano nikakvo poboljšanje kod dodatka KCl-a. Kod dodatka MTX-a lokalno ili sistemski, stopa izlječenja se popela na 88,5 % (73). Wang i suradnici predlažu da se prije injiciranja MTX-a učini aspiracija amnijske tekućine i gestacijskog tkiva prije lokalne MTX injekcije te time brže prekine trudnoću. Njihova studija je potvrdila ranija istraživanja da je lokalni MTX učinkovitiji od sistemskog MTX-a, posebno za CSP-ove s prisutnom fetalnom srčanom akcijom i/ili promjerom gestacijske vrećice  $\geq 2,5$  cm i serumskom razinom hCG  $> 10\ 000$  IU / l (69).

Wang i suradnici su u svom istraživanju uspoređivali učinak između liječenja CSP-a samo MTX-om i kombinacijom MTX-a i kiretaže. Utvrđeno je da su stope izlječenja, komplikacija i histerektomije podjednake u obje skupine, no kombinacija tih dviju metoda zahtijevala je kraće vrijeme remisije hCG-a i rezoluciju trudnoće (69).

Komplikacije nakon primjene MTX-a uključuju obilno krvarenje, kirurške intervencije i histerektomiju. Faktori koji povećavaju vjerojatnost uspjeha za lokalnu primjenu MTX uključuju debljinu miometrija veću od 2 mm između trudnoće i mjehura i niže razine hCG-a (57).

Lokalna primjena MTX-a pod kontrolom ultrazvuka, sama ili u kombinaciji s nekom drugom metodom, ima najmanje komplikacija i najveću stopu uspješnosti (72).

### 8.3 Sukcijska kiretaža

Sukcijska kiretaža pod kontrolom ultrazvuka je jednostavna i jeftina kirurška metoda koja ostavlja minimalnu traumu tkiva, a oporavak je relativno brz. Najprije se radi dilatacija cerviksa, a potom aspiracija tkiva trudnoće. Kako bi kiretaža bila uspješna, potrebno je ukloniti čitavu masu iz maternice, kako bi došlo do negativizacije hCG-a (58). Komplikacije sukcijske kiretaže uključuju perforaciju uterusa, masovno krvarenje i konverziju u histerektomiju. Sukcijska kiretaža pod kontrolom transabdominalnog ultrazvuka omogućava kliničarima otkrivanje točnog položaja gestacijske vreće i izbjegavanje uterine perforacije. Pravilna tehnika izvođenja zahvata je još jedan važan čimbenik koji može smanjiti rizik od komplikacija (74).

Jurković i suradnici su istraživali efikasnost i sigurnost liječenja sukcijskom kiretažom kod CSP-a. Takav pristup je predložen ženama u prvom tromjesečju, < 14 gestacijskog tjedna. 191 / 232 (82,3% ) žena je bilo podvrgnuto sukcijskoj kiretaži, 9 žena je zahtijevalo transfuziju krvnih pripravaka, 1 žena je histerektomirana zbog životno ugrožavajućeg krvarenja. 6 % žena je zahtijevalo naknadnu intervenciju zbog zaostajanja mase u uterusu nakon kirurške intervencije. Nakon evakuacije sadržaja, krvarenje je moguće zaustaviti opstrukcijom cervikalnog kanala Foleyevim kateterom ili Shirodkarovim šavom. Sukcija pod kontrolom transabdominalnog ultrazvuka omogućuje potpuno uklanjanje placentnog tkiva, skraćuje trajanje postupka i smanjuje rizik od kirurške perforacije. Kod žena koje imaju prekomjernu težinu i kod onih s maternicom u retrofleksiji moguće je primijeniti transrektalni ultrazvuk. Isti autori navode da imaju iskustvo sa prijeoperacijskom primjenom MTX-a, ali su zaključili da takav pristup ne poboljšava ishod liječenja te da samo odgađa kirurško liječenje za oko 1 – 2 tjedna te su takav pristup napustili. Analizirajući dugoročne ishode, 75,9 % bolesnica imalo je sljedeću intrauterinu trudnoću, a 6,3 % rekurentni CSP što je slično nalazima drugih studija (59).

U literaturi se navodi da se dilatacija i kiretaža ne preporučuju kao prva terapijska opcija jer je povezano s visokom stopom komplikacija koje su zahtijevale kirurško liječenje. (1) Wang i suradnici su uspoređivali učinkovitost liječenja CSP-a samo MTX-om u odnosu na kombinaciju MTX-a i sukcijske kiretaže, nakon što je hCG u serumu pao na < 50 IU / l te su preporučili sukcijsku kiretažu kako bi se uklonila CSP masa. Sukcijskom kiretažom skraćuje se trajanje terapije, ukloni se gotovo cijela masa CSP-a i sprječava se septički pobačaj i povremeno krvarenje iz maternice ili obilno krvarenje iz maternice nastalo kao posljedica zadržane mase CSP-a (69).



U literaturi, sukcijska kiretaža, sama ili u kombinaciji s drugim terapijskim modalitetima, opisana je kao siguran, učinkovit i minimalno invazivan pristup u upravljanju CSP-om. Ozdamar i suradnici na seriji od 33 pacijentice zaključuju da je sukcijska kiretaža vrlo učinkovita i sigurna metoda za liječenje CSP-a, ali da potreba za dodatnom intervencijom ovisi o debljini miometrija između trudnoće i mokraćnog mjehura. Različiti autori su različito definirali debljinu miometrija koja je potrebna za sigurnu sukcijsku kiretažu kako bi se izbjegla ruptura maternice. Prema nekim autorima debljina miometrija ne smije biti manja od 3 mm (75), a prema nekima je granica 3,5 mm (76) ili čak 4,5 mm (74). Njihova ukupna uspješnost je bila 87,8 %. Takvim pristupom su liječene pacijentice s razinom serumskog hCG-a ispod 10 000 mIU / ml i bez embrionalne srčane akcije. Moguće komplikacije ovakvog pristupa su obilna krvarenja, ponovni CSP u idućim trudnoćama ili ruptura maternice. Kada su uspoređivali učinke sukcijske kiretaže u odnosu na učinak sukcijske kiretaže s dodatnom primjenom MTX-a i lokalno etanola, utvrdili su da su potrebe za transfuzijom krvi, vrijeme potrebno za rezoluciju hCG-a i boravak u bolnici usporedivi u obje grupe (77).

Liu i suradnici navode da je sukcijska kiretaža pod kontrolom ultrazvuka bila uspješna u 97,67 % slučajeva CSP-a kod pacijentica s ožiljkom debljim od 3 mm u odnosu na debljinu manju od 3 mm gdje je uspješnost liječenja bila 50 %. Također navode da su obilna vaskularizacija oko gestacijske vreće, velika gestacijska vreća (> 30 mm) rizični čimbenici za neuspješnu kiretažu. Nasuprot tome, fetalna srčana akcija, abnormalno vaginalno krvarenje, bol u trbuhu te povišene razine serumskog hCG nisu se pokazale povezanima s neuspjehom metode (58).

#### 8.4 Embolizacija uterine arterije

Embolizaciju uterine arterije (UAE) izvode interventni radiolozi koji kateterom ulaze kroz desnu femoralnu arteriju te dolaze obostrano do unutarne ilijačne arterije i potom do uterine arterije u koje se obostrano injicira embolizacijsko sredstvo putem srterijskog katetera. Nakon toga se može provesti postembolizacijska angiografija kako bi se potvrdila opstrukcija arterija. Nakon 24 h radi se sukcijska kiretaža, nakon što je potvrđeno ultrazvučno da nema protoka u području lezije. UAE može značajno smanjiti krvarenje prilikom evakuacije CSP-a sukcijskom kiretažom (67,78–81). Budući da se embolizirana krvna žila rekanalizira nakon 2 do 3 tjedna, ovaj pristup je posebno prikladan za žene koje žele sačuvati plodnost (79).

UAE sama ili u bilo kojoj kombinaciji je prikladna metoda za one koji žele sačuvati plodnost. Ona može značajno smanjiti krvnu opskrbu gestacijske mase i kontrolirati krvarenje, ali može dovesti do arteriovenskih malformacija maternice. Kao i kod većine drugih metoda, još uvijek postoji rizik od histerektomije nakon UAE (72).

## 8.5 Histeroskopija

Histeroskopsko liječenje CSP-a omogućava vizualizaciju mjesta implantacije i sposobnost da se gestacijska vreća od miometrija odvoji pod kontrolom oka. Na taj se način može pregledati šupljina maternice i pronaći intrauterina lezija, uključujući intrauterine adhezije, polipe i submukozne miome. Sve ove bolesti mogu se istovremeno liječiti histeroskopom. Ta metoda je korisno kod žena koje žele sačuvati plodnost (82).

Neki autori vjeruju da je endogeni tip CSP-a adekvatan za histeroskopski pristup. Tom metodom se gestacijsko tkivo lako vizualizira i odstranjuje. Moguća komplikacija takvog pristupa je krvarenje. Međutim, takav pristup nije adekvatan kod trudnoća koje su implantirane u dehiscijentni ožiljak i progrediraju u dubinu stijenke. U takvim slučajevima, histeroskopskim pristupom moguće je uzrokovati rupturu maternice i oštećenja stijenke mokraćnog mjehura (83).

Yang i suradnici su u svom istraživanju na 39 trudnica proučavali učinak histeroskopije. Tri bolesnice su prije intervencije podvrgnute UAE, a sve ostale su primile 25 mg mifepristona oralno. Gestacijska masa je uklonjena histeroskopski pod kontrolom transabdominalnog ultrazvuka. Uspoređujući učinke histeroskopije u tipu 1 i 2, nisu utvrdili razlike u količini krvarenja za vrijeme zahvata kao niti vremenu potrebnom za negativizaciju hCG-a u serumu. Međutim, vrijeme potrebno za uklanjanje mase kod CSP tipa 2 bilo je duže, vjerojatno zbog dubine infiltracije i tankog mišićnog sloja. Histeroskopija se pokazala dobrom u identificiranju raspodjele krvnih žila na mjestu implantacije, izolaciji i potpunom uklanjanju gestacijske vrećice. To dovodi do manje krvarenja za vrijeme zahvata i manje rezidualnog tkiva nakon zahvata. Prijeoperacijski je korišten mifepriston kako bi se inhibirale i odvojile gestacijske resice od stijenke maternice te se smanjilo krvarenje tijekom histeroskopske operacije. Za sprečavanje krvarenja, također su se koristili bilateralnom UAE i injekcijom metotreksata, 50 mg kod 3 pacijentice s prijeoperacijskim vaginalnim krvarenjem, višom koncentracijom hCG u serumu i dubljom mišićnom infiltracijom resica. Iako istovremena primjena embolizacije

uterne arterije nije skratila vrijeme do rezolucije mase i normalizacije koncentracije serumskog hCG, mogla bi biti učinkovita u smanjenju krvarenja. U njihovom istraživanju je histeroskopija bila učinkovita u 37 / 39, a 2 osobe su zahtijevale dodatnu intervenciju (84).

Li i suradnici su, također, u svom istraživanju na 21 bolesnici proučavali uspješnost histeroskopije u liječenju CSP-a. U slučaju prijeoperacijske UZV slike, ako se utvrdi povećanje protoka krvi oko gestacijske vrećice ili u slučaju obilnijeg vaginalnog krvarenja, provedena je UAE (ukupno 13 pacijentica). Histeroskopija je provedena unutar 24 h nakon UAE. Da bi se spriječilo krvarenje iz maternice, osobito u duboko usađenim CSP-ovima, histeroskopija je provedena pod kontrolom ultrazvuka. Foleyev kateter je korišten u slučajevima teškog intraoperacijskog krvarenja. Dio bolesnica je preoperacijski primio MTX. Preoperacijska UAE je bila povezana sa značajno smanjenim gubitkom krvi tijekom operacije. Histeroskopski pristup je bio uspješan u 90,5 % slučajeva. Preostala 2 slučaja kod kojih histeroskopija nije bila uspješna (tip 2) su bila podvrgnuta laparotomiji s pozitivnim ishodom (85).

Pan i suradnici su histeroskopski liječili bolesnice čiji je mišićni sloj bio  $\geq 3$  cm. Dvije pacijentice koje su imala miometriju  $<3$  cm bile su podvrgnute histeroskopiji pod kontrolom laparoskopije. Kod 3 pacijentice bila je potrebna UAE zbog krvarenja prije histeroskopije i 4 pacijentice su dobile mifepriston i MTX prije zahvata. Prednost histeroskopije je identifikacija mjesta gestacijske vrećice ili mase i raspodjele krvnih žila na mjestu implantacije. Nadalje, pristup omogućuje elektrokoagulaciju krvnih žila pod kontrolom oka što sprječava intraoperacijsko krvarenje. Navode da su osnovne prednosti histeroskopije da može potvrditi dijagnozu CSP-a, spriječiti nuspojave MTX-a i čini se optimalnim kirurškim zahvatom kod bolesnica koji žele očuvati plodnost (86).

## 8.6 Resekcija CSP-a transvaginalnim pristupom

Prema Li i suradnicima jedan od učinkovitih načina liječenja je transvaginalna operacija koja se pokazala učinkovitom u seriji od 49 pacijentica. Zahvat je moguće raditi u općoj ili spinalnoj anesteziji. Nakon što se izolira vrat maternice, odvoji se mokraćni mjehur te se vizualizira područje CSP-a. Prije nego što se učini rez, aplicira se adrenalin u područje cerviksa kako bi se spriječilo krvarenje. Ukloni se gestacijska masa te se učini sukcijska kiretaža kroz rez kako bi se što bolje uklonilo zaostalo tkivo te se u konačnici rez zašije (72,87). Nakon tog zahvata

potrebno je redovito pratiti razine hCG-a kako bi se utvrdila učinkovitost metode. Kod bolesnica koje su prije zahvata liječene MTX-om, mifepristonom, kiretažom ili UAE prosječno trajanje operacije, trajanje hospitalizacije, gubitak krvi i cijena hospitalizacije bili su veći u odnosu na one kod kojih je transvaginalni pristup bio prvi izbor. Ukupna uspješnost transvaginalnog pristupa bila je 97,95 %. hCG je prije operacije bio viši u skupini bez dodatnih intervencija što znači da su dodatne metode uspješne u snižavanju hCG-a, dok su trajanje operacije i prosječan gubitak krvi bili otprilike jednaki. U skupini sa dodatnim intervencijama bila je veća potreba za transfuzijom kao i veća stopa konverzije u laparoskopiju. U zaključku, transvaginalni pristup zadržava integritet maternice i čuva ženinu plodnost dok se istovremeno uklanja tkivo trudnoće i popravlja defekt maternice. Minimalno je invazivan i ima kratko vrijeme oporavka, a tijekom praćenja može se izbjeći rizik obilnog vaginalnog krvarenja i histerektomije (72). Metoda se pokazala jednako uspješnom i u seriji bolesnica Huanxiano i suradnika (87).

Podudarna su iskustva Le i suradnika koji su pokazali da bolesnice liječene transvaginalnim pristupom imaju brži pad hCG-a u odnosu na one liječene sukcijskom kiretažom, ali dulje vrijeme hospitalizacije (88).

## 8.7 Laparoskopija i laparotomija

Za terapiju CSP tipa II preporučuje se laparoscopska operacija. Premda je laparoscopska kirurgija manje invazivna, vrijedno je naglasiti da bi ju trebali izvoditi samo iskusni kirurzi. Glavni rizici laparoscopskog liječenja CSP-a su intraoperativno krvarenje, ozljeda mjehura i neadekvatno zbrinjavanje ožiljka (83). Laparoskopija ima više prednosti, uključujući mali operacijski rez, brzi oporavak, kraći boravak u bolnici i manje stvaranje adhezija. U slučaju komplikacija, laparoskopija se konvertira u laparotomiju (85).

Uz pomoć laparoscopa videokamerom se vizualiziraju trbušni organi te je moguće odrediti veličinu CSP-a, odnos između ožiljka i mokraćnog mjehura i prisutnost adhezija. Nakon toga se transvaginalno aspirira sadržaj maternice. Suprapubično se uvodi drugi troakar te se odvaja mokraćni mjehur i spušta kako bi se pristupilo donjem segmentu maternice. Razrijeđeni vazopresin korišten je za minimaliziranje krvarenja tijekom postupka. Učini se rez na stijenci maternice te se evakuira gestacijsko tkivo. Nakon zaustavljanja krvarenja, rez se zatvara šivanjem po slojevima (70,88,89).

Nekoliko je autora sugeriralo da bi kirurški pristup mogao biti metoda izbora kod bolesnica s CSP-om i razinama hCG-a  $> 15\ 000$  IU / l. Međutim, operacija još uvijek nosi značajan rizik od nekontroliranog krvarenja, što rezultira histerektomijom i gubitkom reproduktivne funkcije. Osim toga, laparoskopsko liječenje CSP-a povezano je sa sporim opadanjem razina hCG-a, rizikom za masovno krvarenje i rupturu maternice te visokim rizikom za histerektomiju (68). Laparoskopsko popravljjanje ožiljka carskog reza se vrši tako da se nakon bipolarne koagulacije lezije potpuno otvori ožiljak, a zatim se tkivo lezije izreže do zdravog miometrija. Incizija se zašije u tri sloja (70).

Zbog značajnog izbočenja gestacijske vrećice, vrlo tanke stijenke maternice na mjestu lezije te kratke udaljenosti između lezije i zida mjehura u egzogenom CSP-u, dublja resekcija može uzrokovati perforaciju maternice, oštećenje maternice, mjehura i druge ozbiljne kirurške komplikacije. Kada je rezidualni miometrij  $< 3$  mm, ne smije se izvoditi histeroskopska resekcija. Kako bi se smanjio intraoperacijski gubitak krvi, prijeoperacijski se može primijeniti mifepriston kako bi se pojačala apoptoza i nekroza stanica trofoblasta. Lokalna injekcija hipofizina (0,1 jedinica / ml, 1 – 20 ml) također je dala zadovoljavajuće rezultate. Lokalna injekcija vazopresina (1 jedinica / ml, 5 – 10 ml) i uporaba bipolarne elektrokoagulacije mogu smanjiti intraoperacijsko krvarenje. Kako bi se minimalizirale komplikacije nakon kirurškog liječenja CSP-a, potrebno je adekvatno zašiti leziju po slojevima, ako postoje adhezije, učiniti adheziolizu, mokraćni se mjehur mora pravilno pritisnuti prema dolje kako bi se izbjegla i ozljeda mokraćnog mjehura tijekom kirurškog zahvata i kasnije poteškoće pri šivanju ureza na maternici (70).

Wang i suradnici su u svom istraživanju proučavali ishode liječenja egzogenog oblika CSP-a laparoskopskim i histeroskopskim pristupom. Pacijentice su 3 dana prije operacije primile peroralno 25 mg mifepristona 2 puta dnevno. 39 / 71 bilo je podvrgnuto histeroskopiji, a 2 pacijentice su zahtijevale laparoskopsku intervenciju zbog izbočenja CSP-a, debljine ožiljka  $< 3$  mm i masivnog intraoperacijskog krvarenja. Kod 32 / 71 bolesnica provedena je laparoskopaska resekcija. Svi slučajevi su bili uspješno izliječeni i niti jedna nije zahtijevala ponovno liječenje. U skupini liječenoj laparoskopski, vrijeme za negativizaciju serumskog hCG-a statistički je značajno niže u odnosu na bolesnice liječene histeroskopski. Intraoperacijski gubitak krvi nije se značajno razlikovao kao ni vrijeme hospitalizacije, ali je vrijeme operacije bilo duže u laparoskopskoj skupini (70).

Za olakšavanje laparoskopске operacije i smanjenje rizika od intraoperacijskog krvarenja koristi se Foleyev kateter. Balon može podići prednji zid maternice i povećati napetost na leziji,

olakšavajući odvajanje i potiskivanje mjehura prema dolje. To je osobito korisno kada postoje adhezije između mjehura i prednjeg zida maternice. Potencijalno se smanjuje rizik od ozljede mjehura i skraćuje se vrijeme operacije. Foleyev kateter također može smanjiti intraoperacijsko krvarenje izravnom kompresijom krvnih žila maternice (90). Dodatno se za smanjenje rizika od krvarenja mogu primijeniti lokalna injekcija vazopresina ili klemanje uterinih arterija, ali u kompliciranim slučajevima s gubitkom krvi, potrebno je učiniti konverziju u laparotomiju (59).

Dio struke vjeruje da je laparotomija najbolja opcija liječenja CSP-a u slučaju neuspješnog konzervativnog liječenja, rupture maternice ili sumnje na rupturu maternice koja zahtijeva kiruršku intervenciju (70).

## 9 Ishodi liječenja i komplikacije

Najvažnije komplikacije CSP-a uključuju rupturu maternice i masivno krvarenje (44). Komplikacije su definirane kao neposredna ili odgođena potreba za sekundarnom intervencijom (kirurške intervencije kao što su laparoskopija, histeroskopija, laparotomija, histerektomija ili UAE). Najčešći razlozi za dodatno liječenje su gubitak krvi koji zahtijeva transfuziju, hipovolemični šok, hemoperitoneum (1).

Budući da se kod CSP-a posteljica ugrađuje uglavnom unutar vezivnog tkiva, rezolucija gestacijske vreće je spora nakon liječenja. Prethodna istraživanja su pokazala da je potrebno do 9 tjedana da se negativizira hCG i 3 mjeseca za rezoluciju gestacijske vreće na transvaginalnom ultrazvuku. Zbog toga je potrebno tjedno ambulantno pratiti dinamiku pada hCG-a i mjesečno transvaginalnim ultrazvukom pratiti bolesnice (44).

Prema istraživanju Kaelin i suradnika, bolji ishod liječenja su imale osobe s implantacijom u ožiljku koji je dobro zacijelio u odnosu na one trudnoće implantirane u dehiscijentnom ožiljku („niši“). U njihovom su istraživanju sve trudnice koje su imale implantaciju u dehiscijentni ožiljak na kraju bile histerektomirane jer je u svim slučajevima nastala urasla posteljica. 94,1 % žena je rodilo živo novorođenče. 70,5 % žena bilo je histerektomirano (42).

Ne postoji konsenzus o tome koliko dugo treba čekati prije ponovne trudnoće. Neki autori preporučuju izbjegavanje trudnoće u razdoblju od 12 do 24 mjeseca. Trajna dehiscencija ožiljka može utjecati na buduće trudnoće. Međutim, nije poznato treba li ožiljak popraviti prije budućih trudnoća niti koliki je rizik za ponovni CSP (44).

## 10 Zaključak

Zbog sve veće učestalosti carskog reza, povećala se i učestalost komplikacija vezanih uz carski rez. Trudnoća u ožiljku carskog reza komplikacija je carskog reza koja nastaje zbog poremećaja implantacije. S obzirom na porast učestalosti carskih rezova, i incidencija CSP raste. Trudnice sa CSP-om mogu biti asimptomatske i slučajno se otkriti rutinskim UZV pregledom ili se manifestiraju bolovima, vaginalnim krvarenjem i/ili bolovima u abdomenu. Transvaginalni ultrazvuk je zlatni standard u dijagnostici, a MR se koristi u kompliciranim slučajevima kada je potrebno bolje definirati odnose sa okolnim tkivima.

Liječenje može biti ekspektativno i moguće je rađanje živorođenog djeteta, ali sa visokom stopom komplikacija zbog rupture uterusu, urasle posteljice i histerektomije koja trajno oduzima reproduktivnu sposobnost ženi.

Ne postoji jedinstveni stav o najučinkovitijoj metodi liječenja CSP. Cilj liječenja je dovršiti trudnoću i spriječiti komplikacije te očuvati plodnost. Od medikamentoznih metoda najčešća je lokalna primjena MTX-a, sama ili u kombinaciji s nekom drugom metodom. U kirurške metode spadaju sukcijska kiretaža, embolizacija uterine arterije, histeroskopija, transvaginalna ekscizija te laparoscopska ekscizija. Također je moguće istovremeno primjenjivati kombinacije različitih metoda kako bi se postigao što bolji ishod.

Nema jasnih podataka o tome kolika je učestalost rekurentnih trudnoća u ožiljku carskog reza. Potrebna su daljnja istraživanja kako bi se mogle formirati jasne preporuke vezane uz pravovremenu dijagnostiku i liječenje CSP-a.



## 11 Zahvale

Zahvaljujem se svojoj mentorici, doc. dr. sc. Lani Škrgatić, dr. med. na uloženom vremenu i trudu te njezinoj pristupačnosti i podršci koju mi je pružala.

Najviše se zahvaljujem mojim roditeljima, bez kojih nikad ne bih bila tu gdje jesam. Također se zahvaljujem mojoj sestri koja je uvijek bila uz mene. Hvala Nenadu, koji mi je uljepšao ove godine i koji je uvijek bio tu za mene.

Hvala mojim prijateljicama i prijateljima koji su imali razumijevanja za mene tokom svih ovih godina.

## 12 Literatura

1. Timor-Tritsch IE, Monteagudo A. Unforeseen consequences of the increasing rate of cesarean deliveries: early placenta accreta and cesarean scar pregnancy. A review. *Am J Obstet Gynecol.* 2012;207(1):14–29.
2. da Cunha Castro EC, Popek E. Abnormalities of placenta implantation. *APMIS.* 2018;126(7):613–20.
3. Norwitz ER. Defective implantation and placentation: laying the blueprint for pregnancy complications. *Reprod Biomed Online.* 2006;13(4):591–9.
4. Cavagna M, Mantese JC. Biomarkers of endometrial receptivity - a review. *Placenta.* 2003;24:S39–47.
5. Fox KA, Lee W. Prenatal diagnosis and evaluation of abnormal placentation. *Clin Obstet Gynecol.* 2017;60(3):596–607.
6. Alouini S, Megier P, Fauconnier A, Huchon C, Fievet A, Ramos A, et al. Diagnosis and management of placenta previa and low placental implantation. *J Matern Neonatal Med.* 2019;1–6.
7. Jansen C, de Mooij Y, Blomaard C, Derks J, van Leeuwen E, Limpens J, et al. Vaginal delivery in women with a low-lying placenta: a systematic review and meta-analysis. *BJOG An Int J Obstet Gynaecol.* 2019
8. Heller HT, Mullen KM, Gordon RW, Reiss RE, Benson CB. Outcomes of pregnancies with a low-lying placenta diagnosed on second-trimester sonography. *J Ultrasound Med.* 2014;33(4):691–6.
9. Taga A, Sato Y, Sakae C, Satake Y, Emoto I, Maruyama S, et al. Planned vaginal delivery versus planned cesarean delivery in cases of low-lying placenta. *J Matern Neonatal Med.* 2017;30(5):618–22.
10. Wortman AC, Twickler DM, McIntire DD, Dashe JS. Bleeding complications in pregnancies with low-lying placenta. *J Matern Neonatal Med.* 2016;29(9):1367–71.
11. Sekiguchi A, Nakai A, Kawabata I, Hayashi M, Takeshita T. Type and location of placenta previa affect preterm delivery risk related to antepartum hemorrhage. *Int J Med Sci.* 2013;10(12):1683–8.
12. Silver; R. Abnormal placentation: placenta previa, vasa previa, and placenta accreta. *Obstet & Gynecol.* 2015;126(3):654–68.
13. Anderson-Bagga FM, Sze A. Placenta previa [Internet]. StatPearls. StatPearls Publishing; 2019
14. Rao KP, Belogolovkin V, Yankowitz J, Spinnato JA. Abnormal placentation: evidence-based diagnosis and management of placenta previa, placenta accreta, and vasa previa. *Obstet Gynecol Surv.* 2012;67(8):503–19.
15. Feng Y, Li X, Xiao J, Li W, Liu J, Zeng X, et al. Relationship between placenta location and resolution of second trimester placenta previa. *J Huazhong Univ Sci Technol [Medical Sci].* 2017;37(3):390–4.

16. Qian Z-D, Guo Q-Y, Huang L-L. Identifying risk factors for recurrent cesarean scar pregnancy: a case-control study. *Fertil Steril*. 2014;102(1):129-134.e1.
17. Booker W. Abnormal placentation. *Semin Perinatol*. 2019;43(1):51–9.
18. Jauniaux E, Chantraine F, Silver RM, Langhoff-Roos J. FIGO consensus guidelines on placenta accreta spectrum disorders: Epidemiology,. *Int J Gynecol Obstet*. 2018;140(3):265–73.
19. Society of Gynecologic Oncology AG, American College of Obstetricians and Gynecologists and the Society for Maternal–Fetal Medicine R, Cahill AG, Beigi R, Heine RP, Silver RM, et al. Placenta accreta spectrum. *Am J Obstet Gynecol*. 2018;219(6):B2–16.
20. Jauniaux E, Collins S, Burton GJ. Placenta accreta spectrum: pathophysiology and evidence-based anatomy for prenatal ultrasound imaging. *Am J Obstet Gynecol*. 2018;218(1):75–87.
21. Allen L, Jauniaux E, Hobson S, Papillon-Smith J, Belfort MA. FIGO consensus guidelines on placenta accreta spectrum disorders: Nonconservative surgical management,. *Int J Gynecol Obstet*. 2018;140(3):281–90.
22. Jauniaux E, Bhide A, Kennedy A, Woodward P, Hubinont C, Collins S. FIGO consensus guidelines on placenta accreta spectrum disorders: Prenatal diagnosis and screening,. *Int J Gynecol Obstet*. 2018;140(3):274–80.
23. Jauniaux E, Alfirevic Z, Bhide A, Belfort M, Burton G, Collins S, et al. Placenta praevia and placenta accreta: Diagnosis and management. *BJOG An Int J Obstet Gynaecol*. 2019;126(1):e1–48.
24. Einerson BD, Branch DW. Surgical management of placenta accreta spectrum. *Clin Obstet Gynecol*. 2018;61(4):774–82.
25. Sentilhes L, Kayem G, Chandrachan E, Palacios-Jaraquemada J, Jauniaux E. FIGO consensus guidelines on placenta accreta spectrum disorders: Conservative management,. *Int J Gynecol Obstet*. 2018;140(3):291–8.
26. Monteagudo A, Romero JA, Timor-Tritsch IE. Pregnancy in an abnormal location. *Clin Obstet Gynecol*. 2017;60(3):586–95.
27. Timor-Tritsch IE, D’Antonio F, Cali G, Palacios-Jaraquemada J, Meyer J, Monteagudo A. Early first trimester transvaginal ultrasound is indicated in pregnancies after a previous cesarean delivery: should it be mandated? *Ultrasound Obstet Gynecol*. 2019
28. Rotas MA, Haberman S, Levigur M. Cesarean scar ectopic pregnancies: etiology, diagnosis, and management. *Obstet Gynecol*. 2006;107(6):1373–81.
29. Cheng L-Y, Wang C-B, Chu L-C, Tseng C-W, Kung F-T. Outcomes of primary surgical evacuation during the first trimester in different types of implantation in women with cesarean scar pregnancy. *Fertil Steril*. 2014;102(4):1085-1090.e2.
30. Gonzalez N, Tulandi T. Cesarean scar pregnancy: A systematic review. *J Minim Invasive Gynecol*. 2017;24(5):731–8.
31. Ndubizu C, McLaren RA, McCalla S, Irani M, Irani M. Recurrent cesarean scar ectopic pregnancy treated with systemic methotrexate. *Case Rep Obstet Gynecol*. 2017;2017:9536869.

32. Ghezzi F, Laganà D, Franchi M, Fugazzola C, Bolis P. Conservative treatment by chemotherapy and uterine arteries embolization of a cesarean scar pregnancy. *Eur J Obstet Gynecol Reprod Biol.* 2002;103(1):88–91.
33. Peng K-W, Lei Z, Xiao T-H, Jia F-G, Zhong W-X, Gao Y, et al. First trimester caesarean scar ectopic pregnancy evaluation using MRI. *Clin Radiol.* 2014;69(2):123–9.
34. Grechukhina O, Deshmukh U, Fan L, Kohari K, Abdel-Razeq S, Bahtiyar MO, et al. Cesarean scar pregnancy, incidence, and recurrence: five-year experience at a single tertiary care referral center. *Obstet Gynecol.* 2018;132(5):1285–95.
35. Betrán AP, Ye J, Moller A-B, Zhang J, Gülmezoglu AM, Torloni MR. The increasing trend in caesarean section rates: global, regional and national estimates: 1990-2014. *PLoS One.* 2016;11(2):e0148343.
36. Jurkovic D, Hillaby K, Woelfer B, Lawrence A, Salim R, Elson CJ. First-trimester diagnosis and management of pregnancies implanted into the lower uterine segment Cesarean section scar. *Ultrasound Obstet Gynecol.* 2003;21(3):220–7.
37. Timor-Tritsch IE, Monteagudo A, Santos R, Tsymbal T, Pineda G, Arslan AA. The diagnosis, treatment, and follow-up of cesarean scar pregnancy. *Am J Obstet Gynecol.* 2012;207(1):44.e1-44.e13.
38. Seow K-M, Huang L-W, Lin Y-H, Yan-Sheng Lin M, Tsai Y-L, Hwang J-L. Cesarean scar pregnancy: issues in management. *Ultrasound Obstet Gynecol.* 2004;23(3):247–53.
39. Maymon R, Svirsky R, Smorgick N, Mendlovic S, Halperin R, Gilad K, et al. Fertility performance and obstetric outcomes among women with previous Cesarean scar pregnancy. *J Ultrasound Med.* 2011;30(9):1179–84.
40. Harb H, Knight M, Bottomley C, Overton C, Tobias A, Gallos I, et al. Cesarean scar pregnancy in the UK: a national cohort study. *BJOG An Int J Obstet Gynaecol.* 2018;125(13):1663–70.
41. Qian Z-D, Weng Y, Wang C-F, Huang L-L, Zhu X-M. Research on the expression of integrin  $\beta 3$  and leukaemia inhibitory factor in the decidua of women with cesarean scar pregnancy. *BMC Pregnancy Childbirth.* 2017;17(1):84.
42. Kaelin Agten A, Cali G, Monteagudo A, Oviedo J, Ramos J, Timor-Tritsch I. The clinical outcome of cesarean scar pregnancies implanted “on the scar” versus “in the niche”. *Am J Obstet Gynecol.* 2017;216(5):510.e1-510.e6.
43. Vervoort AJMW, Uittenbogaard LB, Hehenkamp WJK, Brölmann HAM, Mol BWJ, Huirne JAF. Why do niches develop in Cesarean uterine scars? Hypotheses on the aetiology of niche development. *Hum Reprod.* 2015;30(12):2695–702.
44. Osborn DA, Williams TR, Craig BM. Cesarean scar pregnancy: sonographic and magnetic resonance imaging findings, complications, and treatment. *J Ultrasound Med.* 2012;31(9):1449–56.
45. Timor-Tritsch IE, Monteagudo A, Cali G, Palacios-Jaraquemada JM, Maymon R, Arslan AA, et al. Cesarean scar pregnancy and early placenta accreta share common histology. *Ultrasound Obstet Gynecol.* 2014;43(4):383–95.

46. Timor-Tritsch IE, Monteagudo A, Cali G, Vintzileos A, Viscarello R, Al-Khan A, et al. Cesarean scar pregnancy is a precursor of morbidly adherent placenta. *Ultrasound Obstet Gynecol.* 2014;44(3):346–53.
47. Sinha P, Mishra M. Cesarean scar pregnancy: A precursor of placenta percreta/accreta. *J Obstet Gynaecol (Lahore).* 2012;32(7):621–3.
48. Ben Nagi J, Ofili-Yebovi D, Marsh M, Jurkovic D. First-trimester Cesarean scar pregnancy evolving into placenta previa/accreta at term. *J Ultrasound Med.* 2005;24(11):1569–73.
49. Zosmer N, Fuller J, Shaikh H, Johns J, Ross JA. Natural history of early first-trimester pregnancies implanted in Cesarean scars. *Ultrasound Obstet Gynecol.* 2015;46(3):367–75.
50. Cali G, Timor-Tritsch IE, Palacios-Jaraquemada J, Monteagudo A, Buca D, Forlani F, et al. Outcome of Cesarean scar pregnancy managed expectantly: systematic review and meta-analysis. *Ultrasound Obstet Gynecol.* 2018;51(2):169–75.
51. Dior UP, Palma-Dias R, Reidy KL, Cheng C, Healey M. Cesarean scar pregnancies: incidence and factors associated with Conversion to surgery from medical management. *J Minim Invasive Gynecol.* 2018; S1553-4650(18):31219-6.
52. Jayaram PM, Okunoye GO, Konje J. Cesarean scar ectopic pregnancy: diagnostic challenges and management options. *Obstet Gynaecol.* 2017;19(1):13–20.
53. Riaz RM, Williams TR, Craig BM, Myers DT. Cesarean scar ectopic pregnancy: imaging features, current treatment options, and clinical outcomes. *Abdom Imaging.* 2015;40(7):2589–99.
54. Huang Q, Zhang M, Zhai R-Y. The use of contrast-enhanced magnetic resonance imaging to diagnose cesarean scar pregnancies. *Int J Gynecol Obstet.* 2014;127(2):144–6.
55. Huang Q, Zhang M, Zhai R-Y. Comparison of gadolinium-enhanced magnetic resonance imaging with ultrasound in evaluation of cesarean scar pregnancy. *J Obstet Gynaecol Res.* 2014;40(7):1890–3.
56. Michaels AY, Washburn EE, Pocius KD, Benson CB, Doubilet PM, Carusi DA. Outcome of Cesarean scar pregnancies diagnosed sonographically in the first trimester. *J Ultrasound Med.* 2015;34(4):595–9.
57. Glenn TL, Bembry J, Findley AD, Yaklic JL, Bhagavath B, Gagneux P, et al. Cesarean scar ectopic pregnancy: current management strategies. *Obstet Gynecol Surv.* 2018;73(5):293–302.
58. Liu S, Sun J, Cai B, Xi X, Yang L, Sun Y. Management of Cesarean scar pregnancy using ultrasound-guided dilation and curettage. *J Minim Invasive Gynecol.* 2016;23(5):707–11.
59. Jurkovic D, Knez J, Appiah A, Farahani L, Mavrellos D, Ross JA. Surgical treatment of Cesarean scar ectopic pregnancy: efficacy and safety of ultrasound-guided suction curettage. *Ultrasound Obstet Gynecol.* 2016;47(4):511–7.
60. Timor-Tritsch IE, Khatib N, Monteagudo A, Ramos J, Berg R, Kovács S. Cesarean scar pregnancies: experience of 60 cases. *J Ultrasound Med.* 2015;34(4):601–10.

61. Fylstra DL. Hysteroscopy and suction evacuation of cesarean scar pregnancies: A case report and review. *J Obstet Gynaecol Res.* 2014;40(3):853–7.
62. Jayaram P, Okunoye G, Al Ibrahim AA, Ghani R, Kalache K. Expectant management of caesarean scar ectopic pregnancy: a systematic review. *J Perinat Med.* 2018;46(4):365–72.
63. Wang S, Beejadhursing R, Ma X, Li Y. Management of Caesarean scar pregnancy with or without methotrexate before curettage: human chorionic gonadotropin trends and patient outcomes. *BMC Pregnancy Childbirth.* 2018;18(1):289.
64. Cok T, Kalayci H, Ozdemir H, Haydardedeoglu B, Parlakgumus AH, Tarim E. Transvaginal ultrasound-guided local methotrexate administration as the first-line treatment for cesarean scar pregnancy: Follow-up of 18 cases. *J Obstet Gynaecol Res.* 2015;41(5):803–8.
65. Uludag SZ, Kutuk MS, Ak M, Ozgun MT, Dolanbay M, Aygen EM, et al. Comparison of systemic and local methotrexate treatments in cesarean scar pregnancies: time to change conventional treatment and follow-up protocols. *Eur J Obstet Gynecol Reprod Biol.* 2016;206:131–5.
66. Bodur S, Özdamar Ö, Kılıç S, Gün İ. The efficacy of the systemic methotrexate treatment in caesarean scar ectopic pregnancy: A quantitative review of English literature. *J Obstet Gynaecol (Lahore).* 2015;35(3):290–6.
67. Birch Petersen K, Hoffmann E, Ribbjerg Larsen C, Nielsen HS. Cesarean scar pregnancy: a systematic review of treatment studies. *Fertil Steril.* 2016;105(4):958–67.
68. Yang X-Y, Yu H, Li K-M, Chu Y-X, Zheng A. Uterine artery embolisation combined with local methotrexate for treatment of caesarean scar pregnancy. *BJOG An Int J Obstet Gynaecol.* 2010;117(8):990–6.
69. Wang J-H, Xu K-H, Lin J, Xu J-Y, Wu R-J. Methotrexate therapy for cesarean section scar pregnancy with and without suction curettage. *Fertil Steril.* 2009;92(4):1208–13.
70. Wang G, Liu X, Bi F, Yin L, Sa R, Wang D, et al. Evaluation of the efficacy of laparoscopic resection for the management of exogenous cesarean scar pregnancy. *Fertil Steril.* 2014;101(5):1501–7.
71. Peng P, Gui T, Liu X, Chen W, Liu Z. Comparative efficacy and safety of local and systemic methotrexate injection in cesarean scar pregnancy. *Ther Clin Risk Manag.* 2015;11:137–42.
72. Li J-B, Kong L-Z, Fan L, Fu J, Chen S-Q, Yao S-Z. Transvaginal surgical management of cesarean scar pregnancy: analysis of 49 cases from one tertiary care center. *Eur J Obstet Gynecol Reprod Biol.* 2014;182:102–6.
73. Cheung VYT. Local methotrexate injection as the first-line treatment for Cesarean scar pregnancy: review of the literature. *J Minim Invasive Gynecol.* 2015;22(5):753–8.
74. Bayoglu Tekin Y, Mete Ural U, Balık G, Ustuner I, Kır Şahin F, Güvendağ Güven ES. Management of cesarean scar pregnancy with suction curettage: a report of four cases and review of the literature. *Arch Gynecol Obstet.* 2014;289(6):1171–5.
75. Weilin C, Li J. Successful treatment of endogenous cesarean scar pregnancies with transabdominal ultrasound-guided suction curettage alone. *Eur J Obstet Gynecol*

- Reprod Biol. 2014;183:20–2.
76. Arslan M, Pata O, Dilek TUK, Aktas A, Aban M, Dilek S. Treatment of viable cesarean scar ectopic pregnancy with suction curettage. *Int J Gynecol Obstet.* 2005;89(2):163–6.
  77. Özdamar Ö, Doğer E, Arlıer S, Çakıroğlu Y, Ergin RN, Köpük ŞY, et al. Exogenous cesarean scar pregnancies managed by suction curettage alone or in combination with other therapeutic procedures: A series of 33 cases and analysis of complication profile. *J Obstet Gynaecol Res.* 2016;42(8):927–35.
  78. Wang J-H, Qian Z-D, Zhuang Y-L, Du Y-J, Zhu L-H, Huang L-L. Risk factors for intraoperative hemorrhage at evacuation of a cesarean scar pregnancy following uterine artery embolization. *Int J Gynecol Obstet.* 2013;123(3):240–3.
  79. Li C, Li C, Feng D, Jia C, Liu B, Zhan X. Transcatheter arterial chemoembolization versus systemic methotrexate for the management of cesarean scar pregnancy. *Int J Gynecol Obstet.* 2011;113(3):178–82.
  80. Zhang B, Jiang Z-B, Huang M-S, Guan S-H, Zhu K-S, Qian J-S, et al. Uterine artery embolization combined with methotrexate in the treatment of Cesarean scar pregnancy: results of a case series and review of the literature. *J Vasc Interv Radiol.* 2012;23(12):1582–8.
  81. Yin X, Su S, Dong B, Ban Y, Li C, Sun B. Angiographic uterine artery chemoembolization followed by vacuum aspiration: an efficient and safe treatment for managing complicated cesarean scar pregnancy. *Arch Gynecol Obstet.* 2012;285(5):1313–8.
  82. Qian Z-D, Huang L-L, Zhu X-M. Curettage or operative hysteroscopy in the treatment of cesarean scar pregnancy. *Arch Gynecol Obstet.* 2015;292(5):1055–61.
  83. Zhang Y, Duan H, Cheng J-M, Guo Y-S. Treatment options to terminate persistent Cesarean scar pregnancy. *Gynecol Obstet Invest.* 2013;75(2):115–9.
  84. Yang Q, Piao S, Wang G, Wang Y, Liu C. Hysteroscopic surgery of ectopic pregnancy in the cesarean section scar. *J Minim Invasive Gynecol.* 2009;16(4):432–6.
  85. Li H, Guo H-Y, Han J-S, Wang J-L, Xiong G-W, Shen J, et al. Endoscopic treatment of ectopic pregnancy in a cesarean scar. *J Minim Invasive Gynecol.* 2011;18(1):31–5.
  86. Pan Y, Liu M-B. The value of hysteroscopic management of cesarean scar pregnancy: a report of 44 cases. *Taiwan J Obstet Gynecol.* 2017;56(2):139–42.
  87. Huanxiao Z, Shuqin C, Hongye J, Hongzhe X, Gang N, Chengkang X, et al. Transvaginal hysterotomy for cesarean scar pregnancy in 40 consecutive cases. *Gynecol Surg.* 2015;12(1):45–51.
  88. Le A, Li M, Xu Y, Wang Z, Dai XY, Xiao TH, et al. Different surgical approaches to 313 Cesarean scar pregnancies. *J Minim Invasive Gynecol.* 2019;26(1):148–52.
  89. Wang Y-L, Weng S-S, Huang W-C, Su T-H. Laparoscopic management of ectopic pregnancies in unusual locations. *Taiwan J Obstet Gynecol.* 2014;53(4):466–70.
  90. Zhang C, Liu G, Guo Q, Li Y, Yang Q. Foley catheter–assisted laparoscopic treatment of type II Cesarean scar pregnancy. *J Minim Invasive Gynecol.* 2016;23(4):639–42.

## 13 Životopis

Rođena sam 5. rujna 1994. godine u Osijeku.

Završila sam OŠ Ivana Kukuljevića u Belišću 2009. te nakon toga, opću gimnaziju u SŠ Valpovo 2013. godine

U akademskoj godini 2013./2014. upisala sam Medicinski fakultet Sveučilišta u Zagrebu. Od 2014. do 2015. sam bila demonstrator na Zavodu za anatomiju. Od 2014. sam član CroMSIC-a - međunarodne udruge studenata medicine Hrvatske te aktivno sudjelujem u aktivnostima koje se bave prevencijom i promocijom zdravlja. Od 2018. sam član Studentske sekcije za ginekologiju i opstetriciju te sudelujem u njihovim aktivnostima.