

# Kronični rinosinitis i adenoiditis u djece

---

Trbušić, Elizabeta

Master's thesis / Diplomski rad

2019

Degree Grantor / Ustanova koja je dodijelila akademski / stručni stupanj: **University of Zagreb, School of Medicine / Sveučilište u Zagrebu, Medicinski fakultet**

Permanent link / Trajna poveznica: <https://um.nsk.hr/um:nbn:hr:105:706649>

Rights / Prava: [In copyright](#)/[Zaštićeno autorskim pravom.](#)

Download date / Datum preuzimanja: **2024-07-13**



Repository / Repozitorij:

[Dr Med - University of Zagreb School of Medicine Digital Repository](#)



**SVEUČILIŠTE U ZAGREBU  
MEDICINSKI FAKULTET**

**Elizabeta Trbušić**

**Kronični rinosinuitis i adenoiditis u djece**

**DIPLOMSKI RAD**



**Zagreb, 2019.**

**SVEUČILIŠTE U ZAGREBU  
MEDICINSKI FAKULTET**

**Elizabeta Trbušić**

# **Kronični rinosinuitis i adenoiditis u djece**

**DIPLOMSKI RAD**



**Zagreb, 2019.**

Ovaj diplomski rad izrađen je na Klinici za otorinolaringologiju i kirurgiju glave i vrata KBC-a „Sestre Milosrdnice“ Medicinskog fakulteta Sveučilišta u Zagrebu pod vodstvom **prof. dr. sc. Livija Kalogjere** i predan je na ocjenu u akademskoj godini 2018/2019.

Lektor hrvatskog jezika : Anamarija Sućec, mag. edu. h. j. i mag. komp. knjiž.

## **SADRŽAJ**

1. Sažetak
2. Summary
3. Uvod
4. Anatomija i fiziologija nosa i paranazalnih sinusa
  - 4.1. Anatomija nosne šupljine
  - 4.2. Anatomija paranazalnih sinusa
  - 4.3. Fiziologija nosne šupljine
    - 4.3.1. Termoregulacija udahnutog zraka
    - 4.3.2. Mukocilijarni sustav
    - 4.3.3. Imunološki odgovor nosne sluznice
    - 4.3.4. Nosni ciklus i nosni refleksi
  - 4.4. Fiziologija paranazalnih sinusa
5. Anatomija i fiziologija Waldeyerovog ždrijelnog prstena
  - 5.1. Anatomija Waldeyerovog ždrijelnog prstena
  - 5.2. Fiziologija Waldeyerovog ždrijelnog prstena
6. Kronični rinosinitis i adenoiditis kod djece
  - 6.1. Definicija rinosinitisa
  - 6.2. Klinička slika rinosinitisa
  - 6.3. Adenoidne vegetacije, akutni i kronični adenoiditis
7. Etiologija i patofiziologija rinosinitisa i adenoiditisa kod djece
  - 7.1. Genetski predisponirajući faktori za razvoj rinosinitisa

- 7.2. Lokalni predisponirajući faktori za razvoj kroničnog rinosinuitisa kod djece
- 7.3. Sustavni predisponirajući faktori za razvoj kroničnog rinosinuitisa kod djece
  - 7.3.1. Razlika između rinitisa i rinosinuitisa kod djece
  - 7.3.2. P – SCUAD
  - 7.3.3. Sustavne bolesti u etiologiji kroničnog rinosinuitisa kod djece
- 7.4. Predisponirajući faktori iz okoline za razvoj kroničnog rinosinuitisa kod djece
- 7.5. Razlika kroničnog rinosinuitisa u adultnoj i pedijatrijskoj populaciji
- 7.6. Etiologija i patofiziologija rinosinuitisa i adenoiditisa kod djece
- 8. Komplikacije kroničnog rinosinuitisa kod djece
- 9. Dijagnostika kroničnog rinosinuitisa kod djece
  - 9.1. Prednja i stražnja rinoskopija
  - 9.2. Endoskopija
  - 9.3. Diferencijalna dijagnoza kroničnog rinosinuitisa
  - 9.4. Radiološke metode
- 10. Liječenje kroničnog rinosinuitisa kod djece
  - 10.1. Prevencija rinosinuitisa
  - 10.2. Medikamentozno liječenje rinosinuitisa i adenoiditisa
  - 10.3. Kirurško liječenje kroničnog rinosinuitisa i adenoiditisa kod djece
    - 10.3.1. Razlike u kirurškom pristupu u adultnoj i pedijatrijskoj populaciji
    - 10.3.2. Indikacije za tonziloadenoidektomiju

10.3.3. Kontraindikacije za tonziloadenoidektomiju

10.3.4. Adenoidektomija

10.3.4.1. Adenoidektomija ili adenoidektomija i ispiranje sinusa?

10.3.5. Biofilm na odstranjenim adenoidnim vegetacijama

10.3.6. Endoskopska sinusna kirurgija, funkcionalna endoskopska sinusna kirurgija, balonska kateterska sinuplastika

11. Postoperativni ishodi adenoidektomije

12. Procjena kvalitete života pacijenta s kroničnim rinosinuitisom prije i nakon provedenog dijagnostičkog i terapijskog postupka

13. Zaključak

14. Zahvala

15. Literatura

16. Životopis

# **Kronični rinosinitis i adenoiditis u djece**

**Elizabeta Trbušić**

## **1. SAŽETAK**

Rinosinitis je simptomatska upala sluznice nosne šupljine i paranasalnih sinusa. Rinosinitis se, ovisno o trajanju simptoma, dijeli na akutni u trajanju do četiri tjedna te subakutni u trajanju od četiri do dvanaest tjedana. Kronični rinosinitis definiran je najmanje dvama simptomima koji traju duže od dvanaest tjedana. Podaci o trajanju simptoma dobivaju se ili od pacijenta osobno ili heteroanamnestički. Klinička slika kod djeteta varira ovisno o dobi, a obuhvaća: nazalnu opstrukciju, mukopurulentnu rinoreju, postnazalni drip i posljedični kašalj, što bitno narušava higijenu spavanja i, uz uvećane adenoidne, dovodi do opstrukcije disanja u snu. Nadalje, javlja se osjećaj punoće, pritiska ili boli lica u projekciji sinusa te glavobolja. Etiologija i patogeneza kroničnog rinosinitisa je vezana uz velik broj čimbenika, a često se povezuje s hipertrofijom adenoidnih vegetacija prekrivenih gustim biofilmom bakterija. Dijagnoza kroničnog rinosinitisa kod djeteta postavlja se kliničkim pregledom, rinoskopijom i endoskopijom. Kompjutorizirana tomografija sinusa, stupnjevana prema Lund – Mackayevom sustavu bodovanja, korisna je u dijagnostici, procjeni komplikacija te predoperacijskoj dijagnostici. Čimbenici koji predodređuju razvoj bolesti mogu biti lokalni i sustavni. Lokalni obuhvaćaju devijaciju nazalnog septuma, nazalne polipe ili hipertrofiju adenoidnih vegetacija u epifarinksu. U daljnjoj dijagnostičkoj obradi potrebno je isključiti sistavne bolesti: alergijski rinitis, astmu, cističnu fibrozu ili mukocilijarnu disfunkciju. Liječenje pedijatrijske populacije može biti medikamentozno i kirurško. Smanjenje upale sluznice i poboljšanje mukocilijarnog protoka postiže se ispiranjem izotoničnom ili hipertoničnom fiziološkom otopinom, nazalnim dekongestivima, antibioticima i intranasalnim ili peroralnim kortikosteroidima. Kirurškim pristupom razmatra se adenoidektomija s ili bez ispiranja sinusa, endoskopski te funkcionalni endoskopski kirurški pristup sinusima. Adenoidektomija u kombinaciji s ispiranjem sinusa dovodi do poboljšanja simptoma i unapređenja kvalitete života pacijenta.

Ključne riječi: kronični rinosinitis, djeca, adenoiditis, adenoidektomija



# **Chronic rhinosinusitis and adenoiditis in children**

**Elizabetha Trbušić**

## **2. SUMMARY**

Rhinosinusitis is a symptomatic inflammation of the nasal mucosa and the paranasal sinuses. Rhinosinusitis is classified according to duration into acute, up to 4 weeks, subacute between 4 and 12 weeks duration, respectively, and chronic rhinosinusitis, which is defined with at least two symptoms, lasting longer than 12 weeks. History taking is obtained either from the patient themselves and/or from the patient's caregivers. Depending on the age, the patients most frequently exhibit nasal obstruction, mucopurulent secretion, postnasal drip, as well as consequent cough, which significantly disturbs sleep, and, with increased adenoids, leads to obstruction of breathing during sleep. In addition to the aforementioned symptoms, there is also a feeling of fullness, pressure or pain in the face or projection of the sinuses and headache. Furthermore, it is characterized by multifactorial pathogenetic factors. Hypertrophy of adenoids, covered with dense bacterial biofilm, causes either mechanical posterior nasal obstruction or compromises ventilation and mucociliary transport. Diagnostic procedures include rhinoscopy and endoscopy, as the process of a visual examination of the nasal cavity and nasopharynx. Computed tomography of paranasal sinuses, graded according to Lund – Mackay scoring system is specific and sensitive enough to confirm the diagnosis and evaluate complications, as well as to complement perioperative diagnostic procedures. Furthermore, predisposition for such condition combines both local and systematic causes. Nasal septum deviation, nasal polyps as well as hypertrophy of adenoids in nasopharynx insinuate local, whereas further diagnostic procedures exclude systemic causes, such as allergic rhinitis, asthma, cystic fibrosis or mucociliary dysfunction. Treatment options for chronic rhinosinusitis include medications and surgical procedures. Isotonic or hypertonic saline solution, nasal decongestants, antibiotics and topical intranasal or oral corticosteroids in the majority of patients improve the quality of life. Surgical procedures can include adenoidectomy, with or without sinus wash, endoscopic sinus surgery or functional endoscopic sinus surgery. Adenoidectomy combined with sinus lavage reduces symptoms and improves the quality of life of the patients.

Key words: chronic rhinosinusitis, children, adenoiditis, adenoidectomy

### 3. UVOD

Rinosinitis podrazumijeva upalu sluznice nosne šupljine i paranazalnih sinusa. Djeca u prosjeku prebole između šest i osam virusnih infekcija gornjeg dišnog sustava godišnje, 5 – 13 % napreduje u akutni rinosinitis, a 6 – 13 % do treće godine života razvija kronični rinosinitis. Između 2 - 20 % slučajeva egzacerbacije astme u djece uzrokovano je upravo kroničnim rinosinitisom. (6, 8) Dijagnoza kroničnog rinosinitisa se u pedijatrijskoj populaciji postavlja klinički, ovisno o predstavljenim simptomima i trajanju postojećih kod djeteta. Rinosinitis se dijeli, ovisno o trajanju simptoma, na akutni u trajanju do četiri tjedna, subakutni u trajanju između četiri i dvanaest tjedana te kronični, ukoliko su simptomi prisutni dulje od dvanaest tjedana. Sa svojim roditeljima ili skrbnicima pacijenti se prvenstveno obraćaju liječnicima primarne zdravstvene zaštite, pedijatrima ili specijalistima obiteljske medicine. Dijete se žali na opstrukciju nosa, rinoreju te slijevanje seroznog ili mukopurulentnog sekreta niz stražnju stijenku farinksa – postnazalni drip. Uslijed slijevanja sekreta i uvećanih adenoidnih vegetacija, poznatih pod nazivom *treća mandula*, noću je karakteristično bitno narušena higijena spavanja, kako djece tako i njihovih skrbnika. Opstrukcija disanja noću varira od hrkanja i disanja na usta do opstruktivne apneje u snu. Djeca školske dobi češće navode bol u projekciji zahvaćenih sinusa i glavobolje. Heteroanamnestički je neophodno prikupiti informacije o izloženosti djeteta pasivnom pušenju. Ukoliko osobna anamneza navodi opetovane infekcije dišnog sustava, otitise ili pak sistavne bolesti, primjerice: alergijski rinitis, astmu, cističnu fibrozu ili mukocilijarnu disfunkciju, prethodna oboljenja mogu usmjeriti multifaktorijalnu etiologiju i patogenezu kroničnog rinosinitisa. Etiološki se s kroničnim rinosinitisom povezuju *Staphylococcus aureus*, koagulaza negativni stafilokoki te anaerobi. Adenoidne vegetacije dio su limfatičkog sustava ždrijela. Neovisno o svojoj veličini predstavljaju rezervoar bakterija u ždrijelu. (1, 3, 5) Pacijenti mlađe životne dobi češće se povezuju s adenoiditisom, dok oni starije s alergijskim rinitisom. Kod četvrtine djece s kroničnim rinosinitisom dokazuje se prisutnost alergijskog rinitisa. (8)

Svakom je pacijentu potrebno omogućiti individualan dijagnostički i terapijski pristup. Cilj liječenja je smanjenje simptoma, unapređenje kvalitete života te održavanje kontrole nad postignutim rezultatima liječenja.

## 4. ANATOMIJA I FIZIOLOGIJA NOSNE ŠUPLJINE I PARANAZALNIH SINUSA

### 4.1. ANATOMIJA NOSNE ŠUPLJINE

Nosna šupljina, *cavum nasi*, septumom je podijeljena na desnu i lijevu. Dorzalno se preko hoana otvara u gornji dio ždrijela, *pars nasalis pharyngis*, a anteriorno prema prednjim nosnim otvorima. Svaka polovica nosne šupljine podijeljena je na dno, krov, medijalnu i lateralnu stijenku. Na lateralnoj se stijenci nalaze gornja, srednja i donja nosna školjka. Svaka od navedenih prekriva istoimeni nosni hodnik.

*Septum nasi* dijeli nosnu šupljinu na dva dijela. Posteriorno i distalno se nalazi koštani dio, *pars ossea*, te ventralno hrskavični i membranozni dio, *pars cartilaginea* i *pars membranacea*.

Nosna sluznica dijeli se na respiratorni i olfaktorni dio. Respiratorni epitel sastoji se od dvorednog trepetljikavog epitela, pri čemu se trepetljike njišu usmjereno prema ždrijelu. Sluz se proizvodi iz vrčastih stanica i *glandula nasales*, malih nosnih žlijezda. Lokalizirane su nasuprot donjoj i srednjoj nosnoj školjci. Vene u sluznici formiraju kavernoza tijela. Olfaktorni epitel je 400 – 500 mikrometara deblji od respiratornog, a sastoji se od mirisnih, potpornih i bazalnih stanica. Lokaliziran je u gornjem dijelu septuma koji graniči s *lamina cribrosa* etmoidalne kosti. (3,4)

### 4.2. ANATOMIJA PARANAZALNIH SINUSA

Paranasalni sinusi, *sinus paranasales*, su parne šupljine prekrivene sluznicom u kostima koje okružuju nosnu šupljinu. Preko manjih otvora lateralne nosne stijenke komuniciraju s nosnom šupljinom iz koje se kontinuirano nastavlja tanji i slabije prokrvljen respiratorni epitel. Razvojne osnove sinusa postoje od rođenja, a isti završava tek nakon izbijanja trajnih zuba, u 20. godini života. Kod novorođenčeta i dojenčeta razvijeni su samo etmoidni i maksilarni sinusi. Dijete predškolske dobi, uz navedene, razvija i sfenoidne sinuse, intenzivnije poslije treće godine. Kod djeteta školske dobi konačno se razvijaju i frontalni sinusi. (3,4)

Frontalni sinusi lokalizirani su iza *arcus superciliaris* frontalne kosti. Prostor je varijabilno podijeljen septumom na dvije asimetrične šupljine. Posterosuperiorno

omeđuju čeonu šupljinu od prednje lubanjske jame, a distalno čine granicu prema krovu orbite. Frontalni sinus se drenira u srednji nosni hodnik.

Etmoidalni labirint sastoji se od mnogobrojnih šupljina koje su nepotpuno razdvojene tankim stijenkama. Postoje prednja, srednja i stražnja skupina šupljina ili stanica. *Bulla ethmoidalis* je najveća stanica, lokalizirana u lateralnoj nosnoj stijenci. Kranijalno dotiču prednju lubanjsku šupljinu, distalno maksilarnu, medijalno gornji dio nosne šupljine, dok lateralno graniče s orbitom. Etmoidni labirint se drenira u gornji ili srednji nosni hodnik.

Maksilarni sinusi su, volumenom od 12 – 15 mililitara, najveći paranazalni sinusi. Lokalizirani su u tijelu gornje čeljusti. Superiorno graniče s dnom orbite, distalno sa zubnim lukovima kutnjaka i pretkutnjaka. Posteriorno graniče s *tuber maxillae*, ventralno i lateralno s ličnom površinom gornje čeljusti, a medijalno s nosnom šupljinom. *Processus uncinatus* etmoidne kosti prekriva ušće maksilarnog sinusa. Maksilarni sinusi se dreniraju u srednji nosni hodnik.

Sfenoidalni sinusi su parne šupljine smještene u tijelu klinaste kosti, asimetrično odvojene septumom. Ventralno graniče s etmoidalnim labirintom, superiorno s *canalis opticus*, dorzalno s hipofizom unutar *fosse hypophysialis*, a lateralno sa *sinus cavernosus* i *acarotis internom*. Sfenoidalni sinusi dreniraju se u *recessus sphenothmoidalis*, između gornje nosne školjke i septuma. U donji nosni hodnik drenira se nazolakrimalni duktus. (3, 4)

#### 4.3. FIZIOLOGIJA NOSNE ŠUPLJINE

##### 4.3.1. TERMOREGULACIJA UDAHNUTOG ZRAKA

Termoregulacija udahnutog zraka regulirana je kavernoznim vaskularnim tkivom smještenim u gornjim dijelovima septalne sluznice, medijalnim površinama donjih nosnih školjki te donjem rubu srednjih nosnih školjki. Najvažnije mjesto otpora je nosna valvula koja usporava struju zraka i omogućuje njegovo zagrijavanje, vlaženje i filtraciju. Hladni zrak se vazodilatacijom zagrijava na tjelesnu temperaturu, dok se topli vazokonstrikcijom i kovitlanjem zračne struje u nosnici rashlađuje. (3)

#### 4.3.2. MUKOCILIJARNI SUSTAV

Mukocilijarni sustav grade trepetljike koje gusto prekrivaju serozni i cilindrični sloj stanica respiratornog epitela. Submukozni sloj sadrži mukozne žlijezde, serozne žlijezde i vrčaste stanice te proizvodi sluz. Trepetljike u metakronalnim valovima usmjeravaju udahnete čestice prema epifarinksu. (3)

#### 4.3.3. IMUNOLOŠKI ODGOVOR NOSNE SLUZNICE

Sluznica nosa i paranasalnih sinusa aktivira lokalni imunološki odgovor protutijelima imunoglobulina A<sub>1</sub> i imunoglobulina A<sub>2</sub> specifično usmjerenim prema antigenu, kako bi se spriječio prodor stranog antigena u opći imunološki sustav. Sekretorni imunoglobulin A je dimernog tipa te se djelatnost očituje u vezanju za SC receptore, *secretory components*. U zdravoj sluznici postoji veliki omjer limfocita prema monocitima, 10:1. Omjer T – limfocita prema B – limfocitima je 3:1, a CD4+ T limfocita naspram CD8+ T limfocita 2,5:1. Mastociti sadrže metakromatske sekretorne granule te se vežu za visokospecifične receptore imunoglobulina E. U nosnoj sluznici se specifično nalaze u visokoj koncentraciji od  $1,1 \times 10^6$  po gramu tkiva te imaju ulogu u anafilaktičnom tipu alergijske reakcije čime je objašnjena povišena sklonost nosne sluznice reakciji preosjetljivosti tipa 1 i razvoj alergijskog rinitisa. (3)

Sekretorni imunoglobulin A sprječava kolonizaciju bakterija u gornjem dišnom sustavu. Eun i suradnici utvrdili su da, s obzirom na kontrole, pacijenti s otitis media i kroničnim rinosinitisom imaju značajno niže vrijednosti sekretornog imunoglobulina A,  $p = 0,016$  i  $p = 0,04$ , iz čega se postavlja pitanje, je li inicijalno smanjena sinteza imunoglobulina A ili je do nje došlo uslijed kronične upale. *Helicobacter pylori* nema ulogu u razvoju kroničnog adenoiditisa i rinosinitisa. (29)

#### 4.3.4. NOSNI CIKLUS I NOSNI REFLEKSI

Nosni ciklus je izmjenjivanje kongestije i dekongestije nosnih šupljina primarno donjih nosnih školjki, periodično svakih 30 minuta do 3 sata. Nosni ciklus je jasno istaknut pri upali nosne sluznice i u hiperreaktivnih, alergičnih i nealergičnih pacijenata koji navode naizmjenice začepljenost pojedine nosne šupljine. Unutar submukoze nalaze se specijalizirane krvne žile osjetljive na neuralne podražaje te sudjeluju u regulaciji nosne prohodnosti. Arteriole i prekapilarni sfinkteri određuju 80 % otpora u krvotoku. Sinusoide se aktivno kontrahiraju, dekongestiraju sluznicu i smanjuju otpor.

Arteriovenske anastomoze usmjeravaju krv izravno u venske sinusioide zaobilazeći kapilarno korito. Nosni refleksi pokreću se aktivacijom nosnih receptora pri svakom dišnom ciklusu. Receptore aktivira promjena temperature, vlažnosti, brzine strujanja zraka i tlaka. U slučaju nosne opstrukcije aktiviraju se mišići dilatatori gornjih dišnih puteva nepca i jezika, prelazi se s disanja na nos na oronazalno disanje. Nosna sluznica ima važnu ulogu u regulaciji disanja u cjelini. Poticanje disanja na nos održava vagalni tonus donjeg dišnog sustava, zbog nazopulmonalnog i nazotorakalnog refleksa. (3)

#### 4.4. FIZIOLOGIJA PARANAZALNIH SINUSA

Paranasalni sinusi imaju ulogu u pneumatizaciji lubanje i smanjenju težine lubanje. Sudjeluju u povećanju rezonancije i određuju boju i ton glasa. Slaba prokrvljenost sinusa te nepovoljna lokalizacija izvodnih kanala dovodi se u vezu s oslabljenim otjecanjem nakupljenog sekreta što pogoduje razvoju kronične upale. Najčešće su zahvaćeni maksilarni pa etmoidalni i frontalni sinusi. (3)

## 5. ANATOMIJA I FIZIOLOGIJA WALDEYEROVOG ŽDRIJELNOG PRSTENA

### 5.1. ANATOMIJA WALDEYEROVOG ŽDRIJELNOG PRSTENA

Akutne upale dišnog sustava posljedično rezultiraju fiziološkom hipertrofijom limfatičkog tkiva Waldeyerovog prstena, *annulus lymphaticus Waldeyer*. Limfatički prsten čini šest međusobno povezanih tonzila od kojih su najveće i imunološki najznačajnije palatinalne tonzile. Parne palatinalne tonzile, koje se zbog bademastog oblika nazivaju i *mandule*, lokalizirane su obostrano unutar nepčanih lukova. Ždrijelna tonzila, *adenoid*, *adenoidna vegetacija*, *treća mandula*, lokalizirana je posterosuperiorno u epifarinksu, reznjaste je građe, a na njezinoj površini nalaze se usjeci. Jezična tonzila smještena je na korijenu jezika, a proteže se od *foramen caecum* do epiglotisa. Na lateralnim stijenkama epifarinksa nalaze se tubarne tonzile oko torusa tubarius, na samom ušću u Eustachijevu tubu, povezujući ždrijelo sa srednjim uhom. Tonzile su povezane s vanjskim limfatičkim prstenom vratnih limfnih čvorova, a preko njih s limfnim sustavom organizma zbog čega se infekcija organizmom može neometano dalje širiti. (3)

### 5.2. FIZIOLOGIJA WALDEYEROVOG ŽDRIJELNOG PRSTENA

Waldeyerov ždrijelni prsten smješten je na samom ulazu u respiratorni i gastrointestinalni sustav. Tonzilarno tkivo mjesto je primarnog kontakta, zaštite donjeg dijela respiratornog sustava, ali i cjelovite zaštite organizma. Nabrana sluznica tonzila značajno povećava njihovu površinu. Tonzile su građene od vezivne strome, sekundarnih folikula, i interfolikularnog tkiva u kojem se nalaze retikuloepitelne i dendritičke stanice. Svaka nepčana tonzila ima 10 - 20 tonzilarnih fosula na čijem se dnu nalaze kripte, mjesto najtanjeg epitela, ispod kojega je smješteno limfatično tkivo. Upravo je to lokacija primarnog kontakta, kako s antigenima iz vanjske okoline, tako i s deskvamiranim epitelnim stanicama ili ostacima hrane. (3)

Ulaskom antigena iz okoline, disanjem ili gutanjem, antigeni upadaju u dno fosula tonzila, kripte. Odgovor imunološkog sustava na antigen može biti specifičan i nespecifičan. Specifičan se odnosi na imunokompetentne stanice. Retikuloepitelne stanice limfatičkog tkiva preuzimaju antigen, uništavaju ga ili dalje predaju na obradu limfocitima. Istovremeno se aktiviraju germinativni centri koji počinju ubrzano stvarati pomoćničke i supresorske T- limfocite, koji onda potiču ubrzano stvaranje B- limfocita

i njihovu pretvorbu u plazma stanice i stvaranje svih pet vrsta imunoglobulina: A, M, G, D i E. Važno je naglasiti da je veća koncentracija B – u odnosu na T- limfocite u tonzilama. Humoralna imunost, odnosno proizvodnja imunoglobulina, ima značajno važniju ulogu u tonzilama nego u drugim dijelovima organizma. Nadalje, informacija o svakom antigenu koji je došao u kontakt s imunološkim sustavom, pohranjena je u „središnju imunnu memoriju.“ Pod uvjetom da nije došlo do oboljenja imunološkog sustava, pri svakom idućem mogućem susretu s tim istim antigenom, brže se aktivira imunološki obrambeni odgovor. Nespecifični imunološki odgovor podrazumijeva baktericidno djelovanje lizozima koji razgrađuje polisaharidne ovojnice bakterija, kao i antivirusno djelovanje interferona koji posredno pokazuje i specifični odgovor poticanjem plazma stanica na produkciju antitijela.

S obzirom na navedeno, može se zaključiti da je od posebnog značaja upravo postojanje tonzila u dječjoj dobi. Procesom starenja uloga tonzila u imunološkom sustavu gubi na važnosti što dokazuje i fiziološka redukcija njihove veličine oko puberteta, a u kasnijoj životnoj dobi očekivana je i atrofija. (3)



## 6. KRONIČNI RINOSINUITIS I ADENOIDITIS KOD DJECE

### 6.1. DEFINICIJA RINOSINUITISA

Prema smjernicama *European Position Paper on Rhinosinusitis and Nasal Polyps 2012* (EPOS 2012), rinosinuitis je upala sluznice nosne šupljine i paranazalnih sinusa. Prvi put se razlikuje pedijatrijski od adultnog kroničnog rinosinuitisa. Dolazi do nakupljanja sekreta unutar šupljine sinusa te postoji mogućnost širenja na podležeći viscerokranij i neurokranij. Rinosinuitis se dijeli na podtipove ovisno o trajanju simptoma. Akutni traje do 30 dana, odnosno četiri tjedna. Subakutni se povlači nakon prisutnosti simptoma koji traju između četiri i dvanaest tjedana. Recidivirajući rinosinuitis uključuje opetovane akutne napadaje, od kojih se svaki od njih povlači unutar četiri tjedna. Međutim, vraćaju se u ciklusima, u vremenskom periodu od deset dana između potpunog povlačenja simptoma i novog napadaja. Kronični rinosinuitis dijagnosticira se ukoliko su simptomi prisutni dulje od 90 dana, odnosno dvanaest tjedana. Dijagnoza kroničnog rinosinuitisa se u pedijatrijskoj populaciji postavlja klinički, ovisno o prezentaciji i trajanju minimalno dva postojeća simptoma kod djeteta.

Kronični rinosinuitis s nazalnim polipima manifestira se osjećajem punoće, pritiska i bolnosti u projekciji sinusa. Nasuprot tomu, kronični rinosinuitis bez nazalnih polipa povezuje se s hipoosmijom. (15) 5 – 12 % opće populacije iracionalnim propisivanjem antibiotika znatno opterećuje globalni zdravstveni sustav. Budući da rinosinuitis zauzima velik dio javnozdravstvene problematike u većini zemalja svijeta, *European Position Paper on Rhinosinusitis and Nasal Polyps 2020* (EPOS 2020), donijet će preporuke i najnovije smjernice u modalitetu liječenja kroničnog rinosinuitisa. (16)

### 6.2. KLINIČKA SLIKA RINOSINUITISA

Klinička slika rinosinuitisa u pedijatrijskoj populaciji varira ovisno o dobi. Dojenče pokazuje razdražljivost, ometen san i manjak apetita, otežano disanje jer ne zna disati na usta, a uslijed postnazalnog dripa javlja se kašalj. U tom je slučaju potrebno diferencijalno dijagnostički isključiti prirođenu atreziju hoana. Dijete predškolske ili školske dobi se s roditeljima ili skrbnicima prvenstveno obraća liječnicima primarne zdravstvene zaštite, pedijatrima ili specijalistima obiteljske medicine. Virusna upala se dodatno komplicira bakterijskom superinfekcijom. Akutni rinosinuitis manifestira se seroznom rinorejom koja do sedmog dana postupno postaje mukopurulentna. Prate ju

opći simptomi, mialgija, zimica, blaga glavobolja, subfebrilitet te peckanje ili žarenje u nosu i ždrijelu, nazalna opstrukcija, hipoosmija te halitoza. Bezbolni edem vjeđa koji se može pojaviti ujutro prilikom buđenja, tijekom dana postupno nestaje. Simptomi uključuju i slijevanje mukopurulentnog sekreta niz stražnju stijenku ždrijela – postnazalni drip. Produktivni kašalj izraženiji je noću, karakteristično je bitno narušena higijena spavanja, kako djece tako i njihovih skrbnika. Opstrukcija disanja noću varira od hrkanja i disanja na usta do opstruktivne apneje u snu. Djeca školske dobi češće navode bol lica u projekciji sinusa. Područje iznad zahvaćenog sinusa može biti eritematozno, edematozno te bolno na palpaciju i perkusiju. Bolnost u projekciji gornje čeljusti i kutnjaka, projicirana prema više zuba istodobno, sa širenjem prema medijalnom očnom kutu, nosu i zigomatičnom luku temporalno upućuje na maksilarni sinusitis.

Bol u području čela ili frontalna glavobolja, posebno jakog intenziteta ujutro, upućuje na frontalni sinusitis. Zatim, retrobulbarna i parijetookcipitalna bol upućuje na sfeoidalni sinusitis. Za razliku od etmoidalnog sinusitisa, očna jabučica nije bolno osjetljiva na pokretljivost. Bol između očiju, retrobulbarna bol, rasijecajuća glavobolja, periorbitalni celulitis i epifora ukazuju na etmoidalni sinusitis. ( 1, 3, 5, 6, 8)

### 6.3. ADENOIDNE VEGETACIJE, AKUTNI I KRONIČNI ADENOIDITIS

Iako su u području adenoidnih vegetacija najčešće izolirani *Haemophilus influenzae*, *Moraxella catarrhalis* i *Streptococcus pneumoniae*, akutni adenoiditis često je uzrokovan i beta hemolitičkim streptokokom A, a zahvaća djecu između prve i treće godine života. Dijete se prezentira naglašenim općim simptomima, unjkavim govorom, obilnom sekrecijom niz ždrijelo, hrkanjem, bolovima u ušima te uvećanim cervikalnim limfnim čvorovima. Adenoidne vegetacije imaju ulogu u razvoju kroničnog rinosinuitisa u djece mlađe od dvanaest godina. Za hipertrofične adenoide, naspram kroničnog rinosinuitisa, svojstveno je hrkanje, nazalna kongestija i nazalan govor. Hipertrofični adenoidi mogu posteriorno mehanički opstruirati nosnu šupljinu, a posljedično tomu zadržavati nazalni sekret. ( 3, 5)

Kronični hipertrofični adenoiditis rezultat je recidivirajućih akutnih respiratornih infekcija. Tonzile su uvećane, razrovane površine, razrovanih nepčanih lukova, pune detritusa. Dijete se prepoznaje prema tipičnom izrazu lica, *facies adenoidea*. Lice je usko, prati ga uski korijen nosa, visoko nepce, malformirana gornja čeljust, šiljasti

sjekutići te kariozno promijenjeno zubalo. Prisutan je obilni postnazalni drip, disfagija, halitoza, cervikalna limfadenopatija te rinolalija. Istodobno se uz oronazalno disanje noću karakteristično javlja hrkanje te, nerijetko, epizode apneje u snu. S vremenom dovodi do kronične hipoksemije i hiperkapnije te plućne arterijske hipertenzije i plućnog srca, *cor pulmonale*. (3, 5)

Opstruktivni poremećaj disanja tijekom spavanja uključuje niz kliničkih manifestacija opstruktivnog disanja. Zbog hrkanja, oronazalnog disanja i prekida disanja u snu, dolazi do odstupanja u potrebnoj oksigenaciji i ventilaciji. Uslijed poremećene higijene spavanja, djeca su danju pospana, manjka im koncentracije ili su, sasvim suprotno, hiperaktivna. (20)

U slučaju da je, uz opstruktivni poremećaj disanja, u snu prisutna abnormalna polisomnografija s apneja – hipopneja indeksom  $\geq 1$ , dijagnosticira se opstruktivna apneja u snu. Prevalencija opstruktivne apneje u snu u pedijatrijskoj populaciji Sjedinjenih Američkih Država iznosi 1,2 – 5,7 %. Klinička slika kojom se pacijent prezentira varira od prolongirane djelomične opstrukcije gornjeg dišnog puta do apneje, intermitentne potpune opstrukcije gornjeg dišnog puta. Značajno pridonosi smanjenoj kvaliteti života djeteta, koja se očituje slabijim intelektualnim napretkom u odnosu na vršnjake te poremećajem u ponašanju. (20) Polisomnografija je dijagnostička metoda kojom se mjeri respiracija tijekom sna radi uočavanja nepravilnosti disanja u snu i zasićenosti periferne krvi kisikom. Navedeni parametri određuju stupanj apneje u snu. Osim toga, dodatno uključuje i elektroencefalografiju, kojom se prikazuje električna aktivnost mozga. Istodobno je elektrokardiografijom potrebno procijeniti električnu aktivnost srca. Elektrokulogramom se prate pokreti očiju te određuje faza brzih pokreta očiju. Nadalje, polisomnografijom se određuje i tonus mišića te aktivnost u snu. (2)

## **7. ETIOLOGIJA I PATOFIZIOLOGIJA RINOSINUITISA I ADENOIDITISA KOD DJECE**

### **7.1. GENETSKI PREDISPONIRAJUĆI FAKTORI ZA RAZVOJ RINOSINUITISA**

Genetski i epigenetski faktori pridonose patogenezi kroničnog rinosinuitisa u širokom rasponu, 13 - 53 %. (15) Moloney i suradnici povezuju humani leukocitni antigen HLA – A1B8 s popratnom astmom i intolerancijom aspirina. (13) Kronični rinosinuitis i astma povezani su u 20 do 31,9 % slučajeva. (15) Orb i suradnici proveli su istraživanje na 496 pacijenata starosti do dvanaest godina. Ukoliko jedan od roditelja boluje od adultnog rinosinuitisa, postoji rizik da će dijete imati predispoziciju za razvoj bolesti. U slučaju da jedno dijete već boluje od kroničnog rinosinuitisa, utvrđen je 57,5 ( $p < 10$ ) puta veći rizik od obolijevanja drugog djeteta unutar prve generacije. (55)

### **7.2. LOKALNI PREDISPONIRAJUĆI FAKTORI ZA RAZVOJ KRONIČNOG RINOSINUITISA KOD DJECE**

Lokalni uzroci podrazumijevaju uvećanu etmoidnu bulu, nazalne polipe, devijaciju i perforaciju septuma, hipertrofiju adenoidnih vegetacija u epifarinksu te mogućnost zaboravljenog stranog tijela u nosnoj šupljini. (5)

### **7.3. SUSTAVNI PREDISPONIRAJUĆI FAKTORI ZA RAZVOJ KRONIČNOG RINOSINUITISA KOD DJECE**

#### **7.3.1. RAZLIKA IZMEĐU RINITISA I RINOSINUITISA KOD DJECE**

Westman i suradnici (9) prema kohortnom istraživanju provedenom u Švedskoj, ukazuju na prevalenciju alergijskog rinitisa u pedijatrijskoj populaciji do četvrte godine s udjelom od 8,1 %, kao i 6,3 % u djece do osme godine života. Prema istraživanju kojeg su proveli Chiang i suradnici (9) nasuprot nealergijskom rinitisu, čija prevalencija s odrastanjem opada za 10 do 15 %, prevalencija alergijskog rinitisa s odrastanjem raste. Djeca s nealergijskim rinitisom imaju 2,71 puta veći rizik za obolijevanje od astme u odnosu na djecu koja nisu oboljela (95 % CI 1, 64-4, 46).

Kronični rinitis dijeli se u četiri skupine: infektivni, alergijski, nealergijski, nealergijski neinfektivni te mješoviti rinitis. Nazalna hiperreaktivnost predstavlja odgovor nazalne sluznice kojim se manifestiraju i alergijski i nealergijski rinitis.

Pokazuje reakciju nazalne sluznice na promjenu temperature, vlage, dima, tlaka, jakih mirisa, a isključuje se metodom CDA, *cold dry air test*. Mješoviti rinitis može se prezentirati s jednim ili više poznatih uzročnika, ali usprkos tomu izostaje sustavni imunološki odgovor, primjerice porast imunoglobulina E u serumu.

Infektivni rinitis je akutna, samolimitirajuća bolest primarno uzrokovana virusima koja je poznata pod nazivom obična prehlada. Bakterijska infekcija znak je superinfekcije koja se učestalo nalazi u pacijenata s perforacijom septuma, navikom manualnog nadraživanja nosne sluznice ili stranim tijelom u nosnoj šupljini. Lokalni anatomske faktori koji uvjetuju razvoj rinitisa, osim navedenih, su sljedeći: devijacija septuma, hipertrofija adenoida, hipertrofija srednje nosne školjke, nazalni polipi te nosna valvula. Klinički se manifestira rinoskopskim nalazom diskoloracije sekreta i intranazalnim krustama. Dokazano je patofiziološki povezan s razvojem kroničnog rinosinuitisa.

Alergijski rinitis dijagnosticira se alerološkim kožnim ubodnim testom, „prick“ – testom na inhalacijske i nutritivne alergene te mjerenjem serumskih razina specifičnog imunoglobulina E. Lokalni alergijski rinitis isključuje se nazalnim alergenskim provokacijskim testom. Dokazuje ga porast CD3+ i CD4+ T – limfocita, eozinofila, bazofila i mastocita, specifičnog imunoglobulina E, triptaze, eozinofilnog kationskog proteina. Prednost se daje nazalnom alergenskom provokacijskom testu s multiplim alergenima, što je specifičan, osjetljiv i vremenski manje zahtjevan test. Entopija je alergijska reakcija ograničena isključivo na nazalnu sluznicu, a pacijenti dobro odgovaraju na intranazalnu primjenu kortikosterioda. (9) Dokazana je povezanost između alergijskog rinitisa i kroničnog rinosinuitisa, dok se kod četvrtine djece s kroničnim rinosinuitisom dokazuje alergijski rinitis. (8)

Nealergijski neinfektivni rinitis obuhvaća nealergijski rinitis, simptomatsku upalu nosne sluznice pri čemu su prisutna najmanje dva od sljedećih simptoma: nazalna opstrukcija, rinoreja, kihanje, osjećaj nelagode u nosu, svrbež nosa ili očiju. Pritom izostaju klinički znakovi endonazalne infekcije ili sustavne osjetljivosti na inhalacijski alergen. Ukoliko se radi o kroničnom rinitisu, simptomi su prisutni barem jedan sat dnevno najmanje dvanaest tjedana. Kronični rinitis u djece može biti uzrokovan lijekovima, uvjetovan radnom okolinom, gustatorni, uzrokovan jako začinjenom hranom koja potiče neuralni odgovor te idiopatski, neutvrđenog podrijetla. Idiopatski

rinitis obuhvaća više od polovine pacijenata s nealergijskim rinitisom. Medikamentozni rinitis uzrokovan je agresivnom uporabom nazalnih dekongestiva. Djevojčice starije od 13 godina kod kojih nastupa menarha pod manjim su rizikom za razvoj alergijskog rinitisa. Oralna hormonska kontracepcija prevenira razvoj alergija i astme nakon završenog puberteta. (9)

Kod djeteta predškolske ili školske dobi, uz pozitivnu obiteljsku anamnezu atopijskih bolesti, češće se javlja vazomotorički ili alergijski rinitis tipično uz serije kihanja, seroznu sekreciju te konjuktivitis. Kod pacijenata s perenijalnim ili sezonskim alergijskim rinitisom nalaze se patološke promjene sinusa na radiološkim nalazima. Pacijenti s kroničnim rinosinuitisom i pratećim alergijskim rinitisom dugoročno pokazuju manji uspjeh u liječenju te je, naposljetku, potreban kirurški zahvat. (6)

Eozinofilni ezofagitis je upala sluznice jednjaka koja se razvija uslijed alergije, a dijagnoza se postavlja na temelju endoskopskog nalaza te biopsije sluznice jednjaka. Prema istraživanju koje su proveli Padia i suradnici, uz postojeći eozinofilni ezofagitis, postoji 3,4 puta veći rizik od kroničnog rinosinuitisa. (56)

### 7.3.2. P – SCUAD

*Pediatric Sever Chronic Upper Airway Disease* (P – SCUAD), pedijatrijska teška kronična bolest gornjih dišnih puteva, obuhvaća istodobnu pojavu alergijskog rinitisa, nealergijskog rinitisa i kroničnog rinosinuitisa kod djeteta. Do treće godine života češće se javljaju infekcije uha, a rastom djeteta umanjuje se relevantnost gastroezofagealnog refluksa kao uzročnika. Od četvrte do sedme godine tipična je hipertrofija adenoidnih vegetacija. Za razliku od odraslih, kod djece se češće susreću glavobolje, hipoosmija, kašalj te purulentna rinoreja. Pacijenti mlađe životne dobi, kao i njihovi skrbnici, uglavnom ne navode hipoosmiju ili poremećaj njuha kao tegobu koju su zapazili. Dijagnostički testovi kojima se procjenjuje njuh kod djece nisu pouzdani, a kompjutorizirana tomografija i magnetska rezonancija sinusa, skoro u polovici pacijenata pedijatrijske populacije, pokazuju odstupanje od normale. Patofiziologija kroničnog rinosinuitisa kod djece, za razliku od odraslih, redovito uključuje upalu i hipertrofiju adenoidnih vegetacija, genetskih poremećaja i poremećaja u razvoju fetusa, laringo – faringealnog refluksa te atopije. Prevalencija alergijskog rinitisa zapadnih zemalja s udjelom od 40 % u pedijatrijskoj populaciji povezuje se s konjuktivitisom ili astmom, dok se većina djece s nealergijskim prezentira idiopatskim

rinitisom. Značajan udio pacijenata prezentira se mješovitim rinitisom, istodobno uključujući alergijski i nealergijski rinitis. Dijagnosticiranom preosjetljivošću na alergene ne može se uvijek objasniti perenijalna ili intermitentna nazalna hiperreaktivnost. Specifičnost pedijatrijske populacije je i biofilm prisutan na adenoidnim vegetacijama te infektivni rinitis. Od dojenačke do adolescentne dobi opažen je porast prevalencije rinitisa. Trećina djece s dijagnozom rinitisa ili rinosinuitisa, unatoč primijenjenoj terapiji, susreće se s nepromijenjenom kliničkom slikom. Problematika trajne upale gornjih dišnih puteva nije samo javnozdravstvena, već i socioekonomska. S jedne strane skrbnici djeteta nisu u mogućnosti održavati stalni radni odnos, a s druge strane dijete zaostaje u intelektualnom napretku za vršnjacima, zbog slabijeg napredovanja u školi. (22)

### 7.3.3. SUSTAVNE BOLESTI U ETIOLOGIJI KRONIČNOG RINOSINUITISA KOD DJECE

Opći konstitucionozni uzroci obuhvaćaju sustavne bolesti: alergije, cističnu fibrozu, imunodeficijenciju. Kartagenerov sindrom još se naziva sindromom primarne diskinezije cilija, kod kojeg postoji prirođeni defekt u submikroskopskoj građi cilija respiratornog epitela. Kako bi se potvrdila dijagnoza, uz kronični rinosinuitis, moraju biti prisutne i bronhiektazije te obrnut položaj unutarnjih organa, *situs viscerum inversus*. (5)

### 7.4. PREDISPONIRAJUĆI FAKTORI IZ OKOLINE ZA RAZVOJ KRONIČNOG RINOSINUITISA KOD DJECE

Okolišni faktori koji doprinose pogoršanju kliničke slike uključuju izloženost djeteta zadimljenim prostorima, pasivnom pušenju, prašini te plivanju ili ronjenju. (5)

### 7.5. RAZLIKA KRONIČNOG RINOSINUITISA U ADULTNOJ I PEDIJATRIJSKOJ POPULACIJI

Za razliku od adultnog rinosinuitisa u kojemu dominira eozinofilna infiltracija, kod djece je predominantna limfocitna. Prisutan je i tanji epitel stijenke gornjeg respiratornog trakta, bazalne membrane te manji stupanj zadebljanja submukoznog sloja u odnosu na odraslu populaciju, karakterističnu po opsežnim fibroznim promjenama i eozinofilnoj infiltraciji. Razlike ovih dvaju fenotipova dovode u pitanje treba li ih se uspoređivati ili su iste vezane uz dob pacijenta i trajanje same bolesti. (15)

## 7.6. ETIOLOGIJA I PATOFIZIOLOGIJA RINOSINUITISA I ADENOIDITISA KOD DJECE

Akutne respiratorne infekcije gornjeg dišnog sustava u predškolske djece čine 40 % ukupnog morbiditeta, dok u školske 30 %. U etiologiji akutnih respiratornih infekcija glavnu ulogu imaju virusi. U dojenčadi i male djece su česti miksovirusi, respiratorni sincicijski virus kao glavni uzročnik bronhiolitisa u toj dobi, adenovirusi i virus influence. Rinosinitis u pedijatrijskoj populaciji nastupa kao komplikacija primarno virusne upale gornjeg dišnog sustava ili upalnih stanja uslijed alergijske reakcije, posebice u jesen ili zimu. (3) Edematozna sluznica opstruira izlazišta izvodnih kanala sinusa. Kisik u sinusu se apsorbira u krvne žile sluznice. Posljedično u sinusu nastaje relativno negativan tlak i vakuumski sinitis, što uzrokuje bolnost. Transudat se nakuplja u šupljini sinusa i služi kao hranjiva podloga za rast bakterija. Bakterije ulaze ascendentno kroz ušća sinusa u nosnoj šupljini, celulitisa ili tromboflebitisa lamije proprije sluznice. Prati ga eksudacija seruma i leukocita pri čemu se razvija pozitivan tlak u sinusu. Iako prava anatomski uloga paranazalnih sinusa nije još točno definirana, glavni faktori koji određuju normalnu sekreciju podrazumijevaju prohodnost osteomeatalnog kompleksa, cilijarnu funkciju respiratornog epitela te samu građu sluznice. (1)

Elwany i suradnici su proveli istraživanje na stotinu i troje djece, starosti između četiri i sedam godina, kojima je indicirana adenoidektomija. Iz adenoidnih vegetacija mikrobiološkom analizom u 40,8 % utvrđena je prisutnost koagulaza- negativnih stafilokoka, *Staphylococcus aureus* 22,3 %, *Streptococcus pneumoniae* 18,4 %, *Haemophilus influenzae* 16,5 % te streptokoka grupe A 15,5 %. Iz srednjeg nosnog hodnika izolirani su koagulaza – negativni stafilokoki 41,7 %, *Staphylococcus aureus* 32 %, *Streptococcus pneumoniae* 28,1 %, *Haemophilus influenzae* 21,6 % i streptokoki grupe A 19,4 %. Prema navedenim rezultatima adenoidne vegetacije mogu služiti kao rezervoar bakterijama. U 91,5 % uzročnici izolirani iz adenoida predviđaju uzročnike srednjeg nosnog hodnika. (23)

Istraživanje koje su proveli Shin i suradnici uključivalo je 410 djece, starosti do 14 godina. Utvrđena je povezanost predoperativno procijenjene veličine adenoida, stupnja sinitisa te rezultata mikrobiološkog nalaza adenoida uzetog biopsijom uslijed adenoidektomije. U 79,3 % adenoida pronađena je prisutnost bakterija. Od toga 28,5



% čini *Haemophilus influenzae*, 21,7 % *Streptococcus pneumoniae*, 21 % *Streptococcus pyogenes* te 15,6 % *Staphylococcus aureus*. Veći stupanj sinuitisa uvjetuje veći broj izoliranih bakterija, pogotovo *Streptococcus pneumoniae* i *Haemophilus influenzae*. Broj izoliranih bakterija nije nužno povezan s veličinom adenoidnih vegetacija. (24)

Egzacerbaciju kroničnog rinosinuitisa karakteristično uzrokuju gram negativni bacili i anaerobi. Gljivične infekcije svojstvene su imunokompromitiranim pacijentima, a u češće izolirane se ubrajaju *Aspergillus*, *Sporothrix* i *Pseudoallescheria*. Uzročnici koji se povezuju s nozokomijalnim infekcijama su *Staphylococcus aureus*, *Klebsiella pneumoniae*, *Pseudomonas aeruginosa*, *Proteus mirabilis* i *Enterobacter*. Hospitalne infekcije češće se javljaju u pacijenata s nazogastričnom sondom, intubiranih pacijenata te cističnom fibrozom. Alergijski gljivični sinuitis javlja se kao alergijska reakcija na prisutnost gljiva u sinusima, najčešće *Aspergillus*. (1)

## 8. KOMPLIKACIJE RINOSINUITISA U DJECE

Po život opasne komplikacije rinosinuitisa mogu biti endokranijalne i ekstrakranijalne. Komplikacije su većinom vezane uz ipsilateralnu regiju sinusa. Orbitalne komplikacije su ekstrakranijalne. Septum je vezivo koje odjeljuje vjeđu od periostalnog orbitalnog koštanog ruba. Najčešća orbitalna komplikacija je periorbitalni ili preseptalni celulitis pri čemu se upalni sadržaj širi iz etmoidnih sinusa kroz tanku *laminu papiraceu* u orbitu. Gornja vjeđa je eritematozna i edematozna, no poremećaj u bulbomotorici izostaje. Ultrazvukom se razlikuje od preseptalnog apscesa gornje vjeđe. Ako uz edem i eritem vjeđe, proptozu te kemozu spojnice postoji i diplopija, indicirana je endoskopska etmoidektomija jer klinička slika ukazuje na subperiostalni apsces, koji može progredirati u orbitalni apsces i trombozu kavernoznog sinusa. Endokranijalne komplikacije češće su kod dječaka adolescenata, a uključuju: meningitis, epiduralni i subduralni apsces, apsces mozga te osteomijelitis čeonu i frontalne kosti. (3)

## 9. DIJAGNOSTIKA RINOSINUITISA

### 9.1. PREDNJA I STRAŽNJA RINOSKOPIJA

Fizikalni pregled djeteta evaluira vitalne parametre: stanje svijesti, puls, tlak, respiratornu frekvenciju i temperaturu. Određuje se ostavlja li dijete dojam zdravlja ili bolesti i u kojem opsegu, te nakon toga auskultacijom utvrđuje status srca i pluća. (5,6)

Za prednju rinoskopiju potreban je izvor svijetla i nosna kliješta ili spekulum. Zatvorenim kliještima se širi nosnica, vrh se kliješta usmjeruje lateralno, kako bi se spriječio doticaj sa septumom. Dominantnom rukom se pridržava glava pacijenta. Medijalna struktura je septum, a opisuje se devijacija, ulegnuta i izbočena strana, boja sluznice. Na donjim nosnim školjkama opisuju se boja i vlažnost sluznice. Kako bi se vizualizirao srednji nosni hodnik i srednja nosna školjka, potrebno je retroflektirati glavu pacijenta. Prednjom rinoskopijom moguće je vizualizirati etmoidnu bulu. Potrebno je isključiti ili opisati tumorozne tvorbe, polipe i neoplazme. Ukoliko je septum ravan i isključena je devijacija septuma, kod djece je prednjom rinoskopijom moguće vidjeti velike adenoidne vegetacije. Tijekom pregleda dijete treba uputiti da izgovara riječi koje počinju sa slovom „k“, primjerice: krov, krava, krevet. Izgovaranjem riječi podiže se meko nepce pa se određuje što je bliže, a što dalje od mekog nepca. Stražnjom rinoskopijom procjenjuju se stražnji polovi nosnih školjki, hoane, lateralno faringealne zatone, ušća Eustachijeve cijevi i nosno ždrijelo. Špatulom se pritisne jezik, a prethodno zagrijano ogledalce provodi se u epifarinks, ne dotičući uvulu. Kod djece adenoidi svojim volumenom prekrivaju krov i stražnju stijenku epifarinksa, a sprijeda hoane, pri čemu se određuje položaj, veličina i izgled adenoida.

Stražnja rinoskopija ima prednost pred palpacijom nosnog ždrijela, jer se tako bolje procjenjuje boja, oblik i gustoća sekreta. U slučaju sinuitisa vizualizira se edematozna nosna sluznica crvenog odsjaja i žutozeleni gnojni sekret na izlazištima izvodnih kanala sinusa. Maksilarni, prednji etmoidalni ili frontalni sinuitis drenira gnojni sadržaj preko srednjeg nosnog hodnika, a stražnji etmoidalni ili sfenoidalni sinuitis medijalnije. Citološkim brisom nosa, više od 10 % eozinofilnih granulocita ukazuje na nosnu hiperreaktivnost s celularnim odgovorom. Neutrofilni granulociti upućuju na infekciju, a mastociti i promijenjene stanice respiratornog epitela alergiju. Eozinofilni kationski protein, mijeloperoksidaza neutrofila te triptaza mastocita mogu se mjeriti u ispirku sekreta. (3) Povišene vrijednosti nazalnog imunoglobulina E i interleukina 5

razlikuju kronični rinosinitis s nazalnim polipima od kroničnog rinosinitisa s polipima za koji nije pak tipičan porast eozinofilnog kationskog proteina i triptaza. (54) Mikrobiološki i mikološki uzorak dobiva se brisom epifarinksa, srednjeg nosnog hodnika ili, najpreciznije, punkcijom i aspiracijom sadržaja u sinusu. Otokoskopijom i orofaringoskopijom također je potrebno isključiti akutnu upalu. (3)

## 9.2. ENDOSKOPIJA

Endoskopija nosa omogućuje bolji pregled područja pod povećanjem koje nije dovoljno dobro vidljivo prethodno navedenim metodama. Rigidnim endoskopom moguće je ući u srednji nosni hodnik i otvor maksilarnog sinusa. Tanki savitljivi endoskopi indicirani su kod djeteta s upalom nosne sluznice, procjene mukocilijarne funkcije, pregleda epifarinksa, procjene udaljenosti adenoida od ušća Eustachijeve cijevi te, ukoliko zbog uskih promjera hoana prednjom i stražnjom rinoskopijom nije moguće uzeti uzorak, za mikrobiološku analizu. (3) Endoskopiju, kao referentnu dijagnostičku pretragu, navodi 48 % američkih otorinolaringologa, 21 % njih uglavnom, a čak 26 % samo ponekad. (29)

## 9.3. DIFERENCIJALNA DIJAGNOZA KRONIČNOG RINOSINITISA

U nekim je slučajevima uočljiv periorbitalni otok te bolnost na perkusiju sinusa. Cervikalni limfni čvorovi uobičajeno nisu povećani niti bolni na palpaciju. Cističnu fibrozu potrebno je isključiti mjerenjem razine kloridnih iona u znoju te genetskim testiranjem na mutaciju gena odgovornog za sintezu transmembranskog regulatora cistične fibroze. Sumnju u dijagnozu podupiru respiratorne infekcije u ranom djetinjstvu, uzrokovane *Pseudomonas aeruginosom* ili *Staphylococcus aureusom*. Medijalizacija lateralnog zida nosne šupljine također ukazuje na cističnu fibrozu, a posebno je važan nalaz intranazalnih polipa. Kartagenerov sindrom sastoji se od kroničnog rinosinitisa, bronhiektazija i *situs viscerum inversus*. Dokazuje se saharinskim testom, biopsijom donje nosne školjke te elektromikroskopskim nalazom promjene strukture cilija. Imunodeficijencija se isključuje mjerenjem serumske razine protutijela, imunoglobulina A, G i M, kao i antitijela protiv pneumokoka. U slučaju unilateralne opstrukcije nosnice uz obilnu purulentnu, smrdljivu sekreciju koja je prisutna kroz duži vremenski period, potrebno je isključiti eventualno zaboravljeno strano tijelo u nosnoj šupljini. Uz navedene, javlja se i potreba za isključenjem sljedećih: difterije, prirođene hipotireoze te prirođenog luesa. (3, 5) Beta-2 transferin

mjeri se u slučaju unilateralne rinoreje, kako bi se isključila likvoreja kroz defekt baze lubanje. (9) Rentgenom zuba isključuje se periapikalni apsces kao uzrok maksilarnog sinuitisa. (1)

#### 9.4. RADIOLOŠKE METODE

Radiološke metode uključuju rentgen, računalnu tomografiju ili CT te magnetsku rezonanciju ili MR sinusa. Rentgen sinusa radi se u dvije projekcije: Watersova anterioposteriorna za maksilarne i frontalne sinuse, dok profilna projekcija prikazuje laminu eksternu i laminu internu frontalnog sinusa i sfenoidni sinus. Rentgen akutnog sinuitisa pokazuje aerolikvidnu razinu u šupljini sinusa ili homogeno zasjenjenje, ali uz očuvane koštane granice. Na kronični sinuitis ukazuje rubno zadebljanje sluznice veće od 6 mm te reducirana prozračnost sinusa. (3)

CT je najpreciznija dijagnostička metoda rinosinuitisa. CT je metoda kojom se pouzdano procjenjuju koštane promjene. Prikazuju se šupljine paranazalnih sinusa, od prednje stijenke frontalnog do stražnje stijenke sfenoidnog sinusa. CT je nužan u slučaju komplikacija i predoperacijskoj dijagnostici. (3) *Lund – Mackay* je sustav bodovanja kojim se procjenjuje stupanj kroničnog rinosinuitisa. Svaka od navedenih struktura se procjenjuje zasebno: frontalni, maksilarni, sfenoidni sinusi, prednje i stražnje etmoidne celule i osteomeatalni kompleks. Struktura se ocjenjuje 0 ako abnormalnosti nema, 1 u slučaju djelomične opacifikacije te 2 u slučaju potpune opacifikacije. Prohodnost osteomeatalnog kompleksa ocjenjuje se 0 ako nije ili 2 ukoliko je opstruiran. Svaka strana ocjenjuje se zasebno. Bodovi se zbrajaju, a najveći mogući zbroj je 24. (14) CT sinusa radi se najranije tri tjedna nakon završene terapije antibioticima. (6) Bhattacharyya i suradnici (29) 2004. godine utvrdili su da je *Lund – Mackay*  $\geq 5$  osjetljiv i specifičan za dijagnozu pedijatrijskog kroničnog rinosinuitisa refraktnog na maksimalno primijenjenu medikamentoznu terapiju. Ultrazvukom se može pratiti povlačenje izljeva. (3) MR sinusa dobro pokazuje obilježja mekotkivnih struktura, a indiciran je uslijed razvoja komplikacija ili bolje procjene suspektne mase na neoplazmu. (3, 6)

## 10. LIJEČENJE KRONIČNOG RINOSINUITISA KOD DJECE

### 10.1. PREVENCIJA RINOSINUITISA

Redovitim cijepljenjem djeteta te dosljednim provođenjem higijenskih mjera umanjuje se vjerojatnost razvoja rinosinuitisa. Kapljični prijenos infekcije ostvaruje se neposrednim kontaktom s kliconošama, primjerice svakodnevnim boravkom u kolektivu ili dječjem vrtiću. Preporučljivo je često pranje ruku sapunom i vodom, ovlaživanje zraka u prostorijama u kojima dijete boravi te bolja toaleta gornjih dišnih puteva. Preporučljivo je izbjeci izlaganje djeteta pasivnom pušenju i boravku u zadimljenim prostorijama. (3, 5) Primarna prevencija rinosinuitisa, a time i njegovih komplikacija unutar pedijatrijske populacije, obuhvaća učinkovito provođenje cijepljenja. Trogodišnji plan obaveznog cijepljenja Republike Hrvatske 2019. – 2021. godine, koji provodi Hrvatski zavod za javno zdravstvo, uključuje *Haemofilus influenzae* tipa B od navršenih dva, četiri i šest mjeseci, u okviru „6u1“ cjepiva. Cjepivo protiv *Streptococcus pneumoniae* provodi se od navršenih dva, četiri i dvanaest mjeseci djeteta. (17)

### 10.2. MEDIKAMENTOZNO LIJEČENJE RINOSINUITISA I ADENOIDITISA

Medikamentozno liječenje rinosinuitisa uključuje peroralni unos toplih napitaka, inhalaciju para, postavljanje vlažnih obloga iznad zahvaćenog sinusa te primjenu analgetika i antipiretika. Kapi fiziološke otopine ili otopine sljezovog korijena razrjeđuju nakupljen sekret te olakšavaju njegovo iskašljavanje. Svakodnevno ispiranje nosne sluznice izvodi se izotoničnom fiziološkom otopinom natrijevog klorida, kao i 2 do 3 postotnom hipertoničnom otopinom natrijevog klorida. Koristi se kao samostalno liječenje ili u okviru dopune pacijentu propisane terapije. Izvodi se naizmjeničnim ulijevanjem otopine kroz jednu, a izlivanjem kroz drugu nosnicu. Primjena je moguća u obliku kapi za nos, spreja za nos, to jest raspršivača s niskim pozitivnim tlakom, bočice sa štrcaljkom, inhalatora ili djelovanjem gravitacije – koristeći posudu s mlaznicom za nosnicu. Irigacija nosne sluznice fiziološkom otopinom jednom dnevno kroz vremenski period od šest tjedana, osim što značajno olakšava simptome, znatno poboljšava kvalitetu života i *Lund – Mackay score* na CT –u sinusa. Vazokonstriktorne kapi simpatomimetika, primjerice nafazolina, oksimetazolina ili ksilometazolinklorida, lokalnim djelovanjem na sluznicu vrše dekongestiju poboljšavajući drenažu. Nazalni dekongestivi kako u adultnoj, tako i u pedijatrijskoj populaciji zahtijevaju jasnu

indikaciju i kratkotrajnu primjenu, između tri i četiri dana. U suprotnom, neprekidna primjena dovodi do *rebound – fenomena*. Ukoliko se nastavi s primjenom lijeka dulje od preporučenog vremenskog perioda, naglim prekidom korištenja slijedi ponovna pojava simptoma. (6,12)

Tablica 2. ; T2; Nazalni dekongestivi za lokalnu primjenu ( 34, 35, 36, 37, 38, 39, 40, 41, 42, 43, 44)

Nazalni dekongestivi za lokalnu primjenu					
Simpatomimetici					
<b>NAZIV SIMPATOMIMETIKA</b>  *primjer preuzet sa <a href="http://www.almp.hr/">http://www.almp.hr/</a> <a href="https://mediately.co/hr/drugs">https://mediately.co/hr/drugs</a>	oksimetazolin; <i>Operil P 0,025 % sprej za nos za djecu</i>	oksimetazolin; <i>Operil P 0,05 % sprej za nos za odrasle</i>	ksilometazolin klorid; <i>Olynth HA 0,5 mg/ml sprej za nos, otopina</i>	nafazolin; <i>Nazol 0,5 mg / ml kapi za nos, otopina</i>	ksilometazolin klorid deksipantenol; <i>Nasic za djecu, sprej za nos, otopina</i>
	oksimetazolin; <i>Operil P 0,025 % kapi za nos za djecu</i>	oksimetazolin; <i>Operil P 0,05 % kapi za nos za odrasle</i>	ksilometazolin klorid; <i>Olynth HA 1 mg/ml sprej za nos, otopina</i>	nafazolin; <i>Nazol 1 mg/ml kapi za nos, otopina</i>	MaxiRino 0,5 mg/ ml + 50 mg/ml sprej za nos, otopina MaxiRino 1 mg/ ml + 50 mg/ml sprej za nos, otopina
<b>INDIKACIJA</b>	nazalna opstrukcija, nazalna kongestija; vazokonstrukcijom smanjuje otečenost nazalne i sinusne sluznice, poboljšava lučenje sluzi, olakšava nazalno disanje, djeluje za par minuta do 6- 8 h (max 12 h)		nazalna kongestija; vrši vazokonstrukciju  natrijev hijaluronidat vlaži sluznicu	nazalna kongestija; vrši vazokonstrukciju  smanjuje otečenost sluznice, poboljšava drenažu sinusa	postoperativno olakšava nazalno disanje, cijeli oštećenu sluznicu
<b>KONTRAINDIKACIJE</b>	preosjetljivost, atrofični rinitis, djeca <2g		preosjetljivost, atrofični rinitis, djeca <2 g, rhinitis sicca	djeca < 6 g	djeca <2 g
<b>NAČIN PRIMJENE I CILJNA DOBNA SKUPINA U GODINAMA (g)</b>	sprej za nos za djecu 2-7 g	sprej za nos za djecu stariju od 7 g	sprej za nos, za djecu 2-6 g	kapi za nos, za djecu 6 – 12 g i starije	sprej za nos, 2-6 g
	kapi za nos za djecu 2-7 g	kapi za nos za djecu stariju od 7 g	sprej za nos, za djecu > 6 g		2-6 g > 6 g
<b>TRAJANJE PRIMJENE U DANIMA (d)</b>	1-2 kapi u svaku nosnicu, 2-3x/d; ne dulje od 5 dana, isključivo pod nadzorom liječnika		1 potisak spreja u svaku nosnicu, do 3x/d; ne dulje od 5 d	6- 12 g : 1 kap u svaku nosnicu svakih 6 -8 h > 12 g : 4 -6 kapi u svaku nosnicu svakih 4-6 h; ne dulje od 3 – 5 dana	1 potisak spreja u svaku nosnicu, do 3x/d; ne dulje od 7 d
<b>NUSPOJAVE</b>	<i>rebound</i> fenomen, suhoća sluznice, krastice		atrofični rinitis	atrofični rinitis	atrofični rinitis

Primjena masti ili parafinskog ulja kod djece kontraindicirana je zbog mogućeg razvoja aspiracijske lipoidne pneumonije. Primjena sustavnih antihistaminika u kombinaciji sa pseudoefedrinom u djece također nije indicirana. (5) Enzim *dornasum alfa* sintetski je analog deoksiribonukleaze. Djeci oboljeloj od cistične fibroze učinkovito olakšava simptome kroničnog rinosinuitisa. Ukoliko nalaz spirometrije pokazuje forsirani vitalni kapacitet veći od 40%, indicirana je inhalacija enzima putem atomizatora. (57, 50)

Dozu antibiotika potrebno je prilagoditi dobi i tjelesnoj težini djeteta. S obzirom na najčešće uzročnike, empirijski se primjenjuje peroralni beta – laktamski antibiotik, amoksicilin, 500 miligrama svakih osam sati u trajanju od 10 do 14 dana. Ukoliko u roku od 48 do 72 sata od propisivanja antibiotika izostaje poboljšanje kliničke slike, potrebno ga je zamijeniti amoksicilin – klavulanskom kiselinom. U slučaju akutne egzacerbacije kroničnog rinosinuitisa, potrebna je primjena amoksicilin – klavulanske kiseline u trajanju od tri do četiri tjedna s ciljem postizanja odgovarajuće djelotvornosti protiv anaeroba i *Staphylococcus aureus*. U slučaju egzacerbacije kroničnog rinosinuitisa u djece propisuje se amoksicilin - klavulanska kiselina 12,5 do 25 miligrama po kilogramu tjelesne težine djeteta, svakih 12 sati. U slučaju preosjetljivosti na penicilin, indicirana je primjena makrolida, primjerice eritromicina, u dozi od 250 miligrama svakih šest sati, cefalosporina 2. generacije, cefuroksima u dozi od 500 miligrama svakih 12 sati te sulfometoksazol-trimetoprima u dozi od 80/400 miligrama svakih šest sati. Primjena fluorokinolona u svrhu liječenja kroničnog rinosinuitisa u pedijatrijskoj je populaciji kontraindicirana. Ne propisuju se zbog mogućeg utjecaja na prijevremeno zatvaranje epifiznih hrskavica cijevastih kostiju. ( 1, 6, 30)

Antibiotici primijenjeni u inhalaciji zasad pokazuju dokazanu učinkovitost u liječenju kroničnog rinosinuitisa samo u adultnoj populaciji. Unatoč maksimalno primijenjenoj medikamentoznoj terapiji, dio pacijenata susreće se s terapijskim neuspjehom. Punkcijom i aspiracijom sinusa izravno se zadobiva uzorak sekreta iz sinusne šupljine. Ovisno o osjetljivosti i rezistenciji izoliranog mikroorganizma i njemu pripadajućeg antibiograma, etiološki se pristupa odluci o antibiotiku koji će se propisati djetetu. Usporedbom primjene antibiotika u trajanju od 20 dana umjesto primjene od 10 dana, uočeno je postizanje boljeg terapijskog učinka protiv uobičajenih uzročnika kroničnog rinosinuitisa u djece. Ukoliko postoji uzorak dostupan za mikrobiološku obradu i, prema tome, izradu antibiograma, svakako je učinkovitije primijeniti antibiotik

na koji je uzročnik osjetljiv umjesto empirijske primjene antibiotika. Pristup liječenju gastroezofagealnog refluksa empirijski se ne koristi u terapiji kroničnog rinosinuitisa kod djece. (8) U slučaju akutnog adenoiditisa indicirana je primjena benzatin-fenoksimetilpenicilina 500 000 – 1 000 000 internacionalnih jedinica tri do četiri puta na dan svakih osam sati kroz 10 dana, amoksicilina u dozi od 250 - 500 miligrama tri puta na dan. Ukoliko je penicilin kontraindiciran, indiciran je makrolid, azitromicin 10 miligrama po kilogramu tjelesne težine kroz pet dana ili eritromicin 40 miligrama po kilogramu tjelesne težine djeteta tri do četiri puta na dan kroz 10 dana. (5)

Tablica 1. ; T1; Indikacija za antibiotsku terapiju ( 45, 46, 47, 48, 49)

INDIKACIJA ZA ANTIBIOTSKU TERAPIJU	akutni rinosinuitis kronični rinosinuitis egzacerbacija kroničnog rinosinuitisa			
	makrolidi		cefalosporini	beta –laktamski antibiotici
<b>ANTIBIOTIK</b>  <small>*preuzeto s  <a href="https://mediatelvy.co/hr/d rugs">https://mediatelvy.co/hr/d rugs</a>  <a href="http://www.halmed.hr/Lijekovi/Baza-lijekova/">http://www.halmed.hr/Lijekovi/Baza-lijekova/</a></small>	eritromicin; <i>Eritromicin caps. 16x250 mg</i>	azitromicin; Azitromicin Sandoz forte praš. za oral. susp., boč. 1x15 ml (200 mg/5 ml) <i>Indicirana primjena kod preosjetljivosti na penicilin.</i>	cefuroksimaksetil; <i>Novocef tbl. 10x500 mg</i> <i>Indicirana primjena kod preosjetljivosti na penicilin.</i>	<b>aminopenicilini</b> amoksicilin; Almacin praš. za oral susp. 100 ml (250 mg/5 ml)  amoksicilin-klavulanska kiselina; <i>Augmentin tbl. film obl. 14x1 g (875 mg +125 mg)</i>
<b>DJELOTVORNOST ANTIBIOTIKA PROTIV MIKROORGANIZAMA</b>	S.aureus S. pneumoniae H. influenzae	H.influenzae S.aureus S. pneumoniae	H.influenzae S.pneumoniae S.aureus	S. pneumoniae H.influenzae M.catarrhalis S.aureus
<b>KONTRAINDIKACIJE</b>	u anamnezi navodi preosjetljivost ili anafilaktičku reakciju na eritromicin, interakcije s postojećom terapijom	u anamnezi navodi preosjetljivost ili anafilaktičku reakciju na azitromicin	u anamnezi navodi preosjetljivost ili anafilaktičku reakciju na cefuroksim, cefuroksimaksetil, cefalosporine, djelatne tvari; ne kod djece mlađe od 3 mj	<b>preosjetljivost na penicilin</b> ne kod djece mlađe od 2 mjeseca; preosjetljivost na penicilin ili na druge djelatne tvari
<b>PERORALNI NAČIN PRIMJENE ANTIBIOTIKA</b>  oralna suspenzija = OS tablete = tbl	kapsule : ≥ 6 g Uzimati natašte, 1 h prije jela.	os; odmjerna štrcaljka za oralnu uporabu (10mL)	tbl	<b>os</b> < 25 kg : os < 40 kg : tbl, os ≥ 40 kg : tbl Uzimati na početku obroka, radi optimalne apsorpcije.
<b>DOZA ANTIBIOTIKA OVISNO O DOBI / TJELESNOJ TEŽINI DJETETA</b> <i>dob u godinama (g) tjelesna masa u kilogramima (kg)</i>	0 – 2g : 500mg/ 4 x/d 2 – 8 g : 1 g/ 4 x/d 0 -8 g : 30-50 mg/ kg ≥ 8 g : 1 -2 g/ 4 x/d, max. 4 g/ 4x/d	≥ 45 kg : 12,5 mL 1x/d 3 d; 12,5 mL 1.d 6,25 mL 2.-5.d ≤ 45 kg : izračun ovisno o tjelesnoj težini djeteta	≥ 40 kg : 10 – 15 mg/ kg	< 40 kg : 40 - 100 mg/kg/ d ≥ 40 kg : 250 – 500 mg 3x/d 750 – 1000 mg 2x/d  25 – 40 kg : 12,5 – 22,5 mg/ kg/ dan A; 1,8 – 3,2 KK < 40 kg : ≤ 70 mg/ 10 mg/ kg/ dan ≥ 40 kg : 875 mg/ 125 mg 3x /dan
<b>TRAJANJE TERAPIJE</b> d = dan, tj = tjedan	7 – 10 d	3 ili 5 d	10 d	<b>10 – 14 d</b> 10 – 14 d; produljeno i do 4 – 6 tj
<b>NUSPOJAVE</b>	osip, urtikarija, mučnina, povraćanje, abdominalni grčevi novorođenčad : hipertrofična stenoza pilorusa	glavobolja, proljev, mučnina, povraćanje, abdominalni grčevi	proljev, mučnina, bolovi u abdomenu, eozinofilija, prolazno povećanje jetrenih enzima, gljivične infekcije	<b>kožni osip, mučnina, proljev, povraćanje</b> proljev, mučnina, povraćanje



Početni pristup liječenju u pedijatrijskoj populaciji također uključuje i topikalnu primjenu kortikosteroida, u trajanju od tri mjeseca. Međutim, pacijenti subjektivno primjećuju poboljšanje kliničke slike u vidu smanjenja simptoma već nakon dvotjedne primjene. Kortikosteroidi koji se učestalo pripisuju djeci uključuju sljedeće: flutikazon, beklometazon, budesonid i mometazon. (6) Lokalne nuspojave obuhvaćaju suhoću nosne sluznice i posljedično krvarenje. Prema navedenom načinu primjene, sustavna apsorpcija kortikosteroida svedena je na najmanju moguću mjeru. Inhalator s doziranjem bolja je opcija od onoga u spreju. Nema veće razlike u djelotvornosti aerosola i spreja ili kapi za nos. Veće doze intranazalnih kortikosteroida su u većoj mjeri povezane s nastankom epistakse. Ograničenim doziranjem umanjena je mogućnost slučajnog predoziranja i, posljedično, supresije nadbubrežne žlijezde. u slučaju potrebe za peroralnom primjenom kortikosteroida, indicirana je adjuvantna i kratkotrajna primjena u trajanju do 14 dana.

Kortikosteroidi smanjuju opseg upale sluznice. U slučaju prisutnosti intranazalnih polipa dovode do smanjenja njihove veličine. Kratkoročna primjena kortikosteroida može dovesti do razvoja nuspojava koje uključuju: nesanicu, promjene raspoloženja te niz gastrointestinalnih simptoma: gastroezofagealni refluks, mučninu, povraćanje, proljev, abdominalne grčeve. Opetovanim kraćim primjenama ili dugoročnom primjenom kortikosteroida ostvariv je razvoj osteoporoze, ali i hiperglikemije, hipertenzije, katarakte, glaukoma, peptičkih ulkusa te psihoze. Dugoročna primjena kortikosteroida, minimalno u trajanju šest mjeseci, može dovesti do zastoja u rastu djeteta. (6, 10)

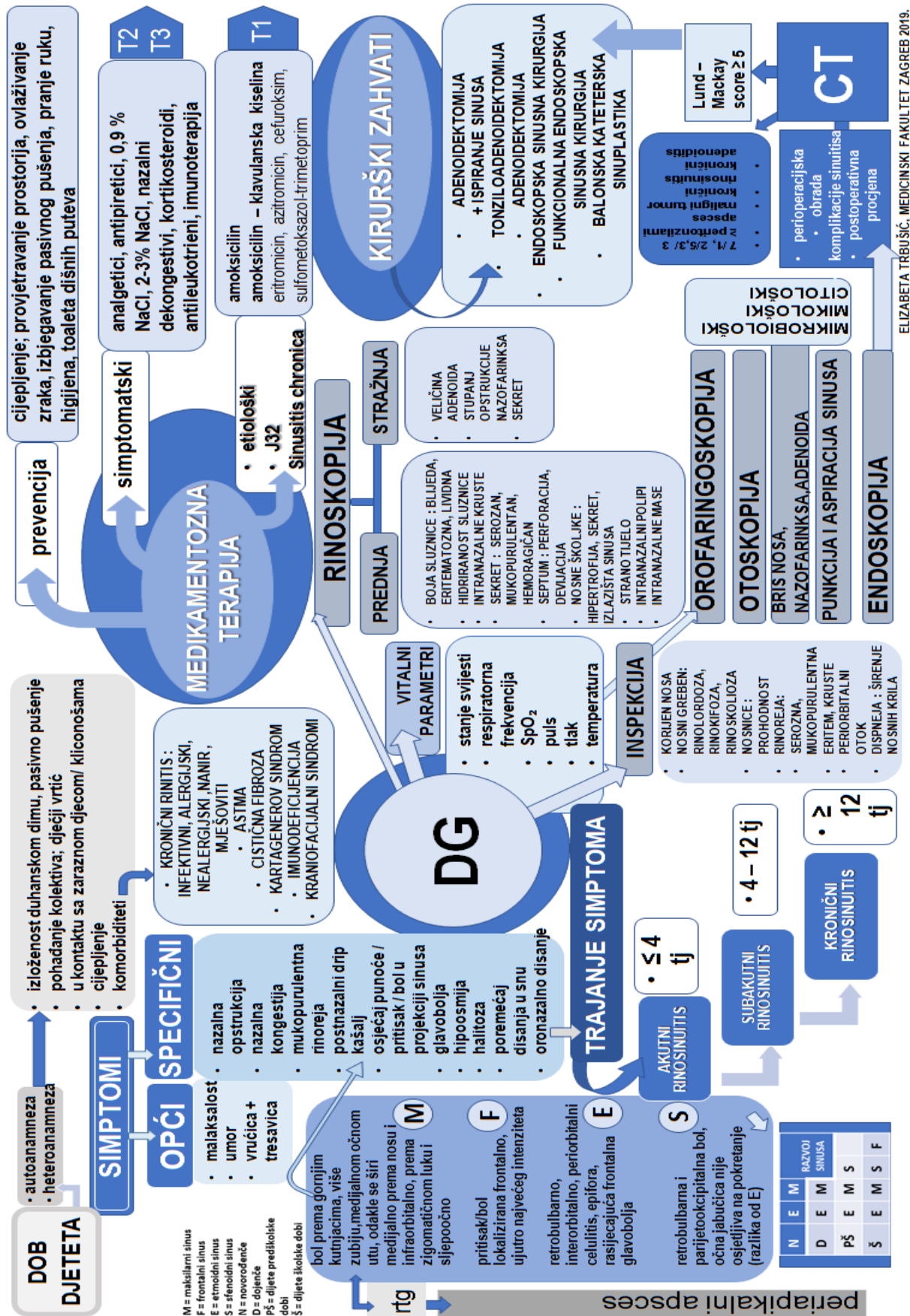
Korist leukotriena očituje se u smanjenju eozinofilne infiltracije. Imunoterapija je učinkovita kod djece s pratećim alergijama ili pak bolesti refraktorne na primijenjene terapijske metode. Subkutanim injiciranjem alergena čija se koncentracija postupno povećava, hiposenzibilizacijom uvjetuje promjenu imunološkog odgovora organizma na alergen. (6)

Kako bi se spriječio razvoj rekurentnih respiratornih infekcija, egzacerbacije kroničnog rinosinuitisa, astme te kronične opstruktivne plućne bolesti, moguće je upotrijebiti bakterijski lizat. Sintetizira se mehaničkom ili kemijskom lizom mikroorganizama, a primjenjuje peroralno. Primjer za navedeno je *O85 BronchoMunal* koji je dobiven lizom *S.pneumoniae*, *H.influenzae*, *K.pneumoniae*, *K.ozenae*,

*S.pyogenes*, *S.viridans*, *S.aureus* i *Branhamella catarrhalis*. U ileumu u kontaktu s Peyerovim pločama potiče se prezentiranje stranih antigena dendritičkim stanicama te aktivacija TH1– i B- limfocita. Istodobno se pojačava imunološki odgovor respiratorne sluznice i povećava sinteza lokalnog imunoglobulina A. ( 52,53)

Tablica 3. ; T3 ; Kortikosteroidi za lokalnu nazalnu primjenu (30, 31, 32, 33)

<b>Kortikosteroidi za lokalnu nazalnu primjenu</b>				
	flutikazon	budesonid	mometazon	triamkinolonoacetonid
<b>NAZIV KORTIKOSTEROIDA</b>  *primjer preuzet s <a href="https://mediately.co/hr/drugs">https://mediately.co/hr/drugs</a> <a href="http://www.almp.hr/">http://www.almp.hr/</a>	<i>Flixonase sprej za nos, suspenzija</i>	<i>Tafen nasal 50 µg po potisku, sprej za nos, suspenzija</i>	<i>Bloctimo 50 µg/ potisku, sprej za nos, suspenzija</i>	<i>Nasacort 55 µg/ potisku, sprej za nos, suspenzija</i>
<b>INDIKACIJA</b>	sezonski alergijski rinitis, perenijalni rinitis	sezonski alergijski rinitis, perenijalni rinitis, nealergijski rinitis, nazalni polipi	sezonski alergijski rinitis, perenijalni rinitis, smanjenje polipa > 18 g	sezonski alergijski rinitis, perenijalni rinitis
<b>KONTRAINDIKACIJE</b>	preosjetljivost, operacija nosa, neizliječena infekcija	preosjetljivost, (ne)aktivna tuberkuloza, virusna, bakterijska ili gljivična respiratorna infekcija	preosjetljivost, neizliječena infekcija, CF, recentni kirurški zahvat na nosu	< 6 g , preosjetljivost, operacija nosa, neizliječena infekcija
<b>NAČIN PRIMJENE; DOBNA SKUPINA U GODINAMA (g)</b>	<b>4 -11 g :</b> ujutro 1x1/d, max 2x2(4/d) <b>&gt; 12 g :</b> ujutro 2x1/d, max 4x1(8)	<b>&gt; 18 g :</b> kontrolirati visinu djece i adolescenata	<b>3 - 11 g :</b> 1 potisak u nosnicu 1x/d <b>&gt; 12 g :</b> 2 potiska u nosnicu 1x/d	<b>6 -12 g :</b> < 3mj 1 - 2 potisak u nosnicu 1x/d <b>&gt; 12 g :</b> 2-1 potiska u nosnicu 1x/d
<b>NUSPOJAVE</b>	epistaksa, glavobolja, neugodan okus, neugodan miris	zastoj u rastu djece i adolescenata više izražen kod dugotrajne intranazalne nego peroralne primjene	kod dugotrajne uporabe usporavanje rasta u djece	epistaksa, glavobolja, grlobolja, kašalj, bronhitis, problemi sa zubima, oštećenje septuma



Slika 1. ; Dijagram dijagnostičko – terapijskog pristupa kroničnom rinosinuitisu u djece (1,3,5)

Rtg = rentgen, DG = dijagnoza, tj = tjedan, CT = kompjutorizirana tomografija

### 10.3. KIRURŠKO LIJEČENJE KRONIČNOG RINOSINUITISA I ADENOIDITISA KOD DJECE

#### 10.3.1. RAZLIKE U KIRURŠKOM PRISTUPU U ADULTNOJ I PEDIJATRIJSKOJ POPULACIJI

Kirurško liječenje kroničnog rinosinuitisa u pedijatrijskoj populaciji razlikuje se od pristupa adultnoj. Endoskopska kirurgija sinusa kirurški je pristup izbora među odraslima. Za usporedbu, uspješnost takvog operativnog zahvata kod djece iznosi 87 %. Dvojbeno je dovodi li endoskopski zahvat kod djece posljedično do usporenja rasta lica. U svrhu liječenja kroničnog rinosinuitisa kod djece, najčešće se odlučuje za adenoidektomiju, s ili bez ispiranja sinusa. (6)

#### 10.3.2. INDIKACIJE ZA TONZILOADENOIDEKTOMIJU

Tonzilarni problem tumači se postavljanjem opravdane indikacije za tonzilektomiju. Dovodi se u pitanje hoće li odstranjenjeno limfatičko tkivo tonzila djetetu donijeti više štete ili koristi. Hipertrofične adenoidne vegetacije smanjuju prohodnost nazofarinksa. Opstrukcija Eustachijeve tube dovodi do opetovanih sekretornih otitisa. S druge strane, opstrukcija nosne šupljine također uzrokuje kronični rinosinuitis, no dovodi i do razvoja kroničnog laringitisa, traheitisa i bronhitisa. Takva su djeca, za razliku od pripadnika svoje dobne skupine, slabijeg intelektualnog razvoja, nešto slabije napreduju u obrazovanju te zaostaju u rastu i razvoju. Adenoidektomijom se navedene razlike ispravljaju te djeca, nakon određenog vremenskog razdoblja, tjelesno i mentalno napreduju i dostižu svoje vršnjake. (3)

Indikacije za tonzileadenoidektomiju mogu biti apsolutne ili relativne. Apsolutne obuhvaćaju ponavljane tonzilitise: sedam u prethodnih godinu dana, pet u dvije godine te tri u tri godine. Opstrukcija dišnog puta, ponavljani peritonzilarni apscesi, opstruktivna apneja u snu ili, posebno u slučaju unilateralnog povećanja, sumnja na maligne promjene, također se ubrajaju u apsolutne indikacije za kirurški zahvat. Relativne indikacije podrazumijevaju širi spektar entiteta, primjerice kronični tonzilitis nakon neuspjelog konzervativnog liječenja, kronično asimptomatsko kliconoštvo beta hemolitičkog streptokoka grupe A, kronični mukopurulentni rinosinuitis ili kronični sekretorni otitis. (5)

Američka akademija za otorinolaringologiju i kirurgiju glave i vrata 2019. godine unapređuje te sadržajno proširuje smjernice donesene 2011. godine. U Sjedinjenim Američkim Državama tonzilektomija je drugi najčešći kirurški zahvat izvođen na populaciji starosti do 15 godina, a izvodi se više od 289 000 zahvata godišnje. Preporučljivo je da predoperativna procjena pacijenta sadrži polisomnografiju, iako se samom adenoidektomijom nužno ne rješava opstruktivni poremećaj disanja u snu. Nadalje, također se preporuča intraoperativna primjena deksametazona, ali i negira se učinkovitost perioperativno primjenjenih antibiotika. Polazna točka aktivnog praćenja pacijenta, sadržajno obuhvaćena terminom „*watchful waiting*“ indicirana je u slučaju sedam infekcija u proteklih godinu dana, dvije infekcije u proteklih pet te tri infekcije u protekle tri godine. Svaka navedena infekcija gornjeg dišnog sustava mora imati odgovarajuću pripadajuću medicinsku dokumentaciju, u kojoj je potrebno navesti barem jedan od idućih znakova: tjelesnu temperaturu veću od 38,3<sup>0</sup> C, cervikalnu limfadenopatiju, vidljiv eksudat na tonzilama te mikrobiološki dokazan beta hemolitički streptokok grupe A. Osim u slučaju sumnje na malignitet, tonzilektomija je, također, indicirana u slučaju posttransplantacijskog limfoproliferativnog poremećaja. Marshallov sindrom uključuje istodobnu pojavu periodične vrućice, aftoznog stomatitisa, faringitisa i adenoiditisa te predstavlja indikaciju za adenoidektomiju. Kirurški zahvat je, zatim, indiciran u slučaju intolerancije na antibiotike te pojavu više od jednog peritonzilarnog apscesa. Tonzilektomija može biti indicirana u slučaju potrebe za ortodontijom, disfagije, disfonije, sekundarne enureze, akutnog ili kroničnog tonzilitisa te halitoze. Postoperativne komplikacije tonzilektomije uključuju: bol, mučninu, povraćanje, dehidraciju, poremećaj hranjenja djeteta, velofaringealnu inkompetenciju, poremećaj govora. Ukoliko postoperativno krvarenje nastupa unutar 24 sata od operacije, naziva se ranim, a nakon toga kasno krvarenje. (20)

### 10.3.3. KONTRAINDIKACIJE ZA TONZILOADENOIDEKTOMIJU

Kod djece koja nisu navršila treću godinu mora postojati strogo određena indikacija za tonziloadoidektomiju. Stupanj hipertrofije tonzila se u tom slučaju određuje u fazi sanacije, mirnoj fazi, dva do tri tjedna nakon akutnog tonzilitisa. Uz navedene opcije također postoji i mogućnost odgode operativnog zahvata uzimajući u obzir fiziološko smanjenje limfnog tkiva tonzila. Kontraindikacije za adenoidektomiju mogu biti opće i lokalne. Opće podrazumijevaju: akutne upale dišnog sustava, leukemiju, hemofiliju, agranulocitozu, nekontroliran dijabetes melitus i aktivnu

tuberkulozu. Lokalne kontraindikacije su rascjep nepca i atrofični faringitis, *pharyngitis sicca*. (3, 5)

#### 10.3.4. ADENOIDEKTOMIJA

Adenoidektomija je kirurški zahvat kojim se elektrokauterizacijom odstranjuju adenoidne vegetacije. Uklanja se limfatičko tkivo tonzile te kapsula koja ju okružuje, disecirajući peritonzilarni prostor od mišićne stijenke orofarinksa. Ispiranje maksilarnog sinusa vrši se s tri do pet mililitara fiziološke otopine, endoskopom kojim se igla uvodi kroz osteomeatalni kompleks. Pritom se uzima uzorak sekreta iz sinusa za mikrobiološku analizu. Prema antibiogramu uzorka, pacijentu se ordinira postoperativna peroralna antibiotska terapija. (7)

##### 10.3.4.1. ADENOIDEKTOMIJA ILI ADENOIDEKTOMIJA I ISPIRANJE SINUSA?

Adenoidektomijom poboljšava se mukocilijarni protok, drenaža i ventilacija sinusa. Arnaoutakis i suradnici prethodno navedenu hipotezu dokazuju Andersenovim saharinskim testom. Desetero pacijenata je prema kriterijima za uključenje odgovaralo istraživanju, a oni su uključivali sljedeće: dijagnosticiranu hipertrofiju adenoidnih vegetacija, kronični adenoiditis i kronični rinosinitis. Mjerljivi čimbenici obuhvaćali su brzinu mukocilijarnog sustava te vrijeme potrebno da se sinusi ventiliraju. Nakon provedene adenoidektomije vrijednosti navedenih čimbenika su se bitno poboljšale. (24)

Prema istraživanju Ramadana i suradnika uspoređeni su postoperativni ishodi dvaju kirurških pristupa: adenoidektomije sa i bez ispiranja maksilarnih sinusa. 60 pacijenata, u dobi od tri do trinaest godina, ovisno o kirurškom zahvatu koji je izveden, podijeljeno je u dvije skupine. U obzir su također uzeti i sljedeći kriteriji: dob, spol, alergije, astma te izloženost djeteta duhanskom dimu u kućanstvu i/ili pušenju cigareta. Većina pacijenata, njih 85 %, prezentirala se najzastupljenijim simptomom u kliničkoj slici, nazalnom opstrukcijom. Prvu skupinu čine pacijenti kojima je CT – om procijenjen teži stupanj opacifikacije sinusa - 7,9 za razliku od druge skupine ispitanika kod kojih on iznosi 3,0. Unutar prve skupine udjelom od 66 % dominantan je muški spol, nasuprot 39 % u drugoj skupini. Odabir kirurškog zahvata nije slučajna, već individualno prilagođen djetetu i izveden prema preporuci kirurga. (7)

Prvoj skupini ispitanika, njima 32 ili 53 %, izvršena je adenoidektomija s ispiranjem sinusa, dok preostalim 28 ili 47 % pacijenata adenoidektomija. 87,5 % pacijenata prve skupine navode subjektivno poboljšanje 12 mjeseci nakon operacije, nasuprot 17 od 28, odnosno 60,7 % pacijenata podvrgnutih adenoidektomiji.

Analizom dobivenih podataka zaključuje se da je CT mjerodavan čimbenik preoperativne procjene stupnjevanja težine kroničnog rinosinuitisa te odabira individualno prilagođenog prikladnog kirurškog zahvata. Ukoliko je vrijednost Lund – Mackay zbroja bodova CT-a sinusa jednaka ili veća od šest, pacijentima je izvršena adenoidektomija s ispiranjem sinusa. Posljedično su pacijenti u 93 % slučajeva imali i bolje ishode liječenja, naspram 60 % adenoidektomiranih. Ukoliko je iznos Lund – Mackay zbroja bodova na CT-u sinusa inicijalno šest ili manji, postoperativno nisu uočene veće razlike u unaprjeđenju kliničke slike, ali su, ponovno u kombinaciji s ispiranjem sinusa, vidljivi bolji ishodi. (7)

Prema istraživanju kojeg su proveli Ramadan i suradnici, adenoidektomija ima bolji postoperativni ishod u slučaju Lund – Mackay zbroja  $\leq 5$  te u djece s pedijatrijskim kroničnim rinosinuitisom i kroničnim adenoiditisom, 65 %, umjesto 43 % kod djece s kroničnim rinosinuitisom i adenoiditisom;  $p = 0,0017$ . Astma koja istodobno postoji s kroničnim adenoiditisom također indicira bolji postoperativni ishod u 53 %, nasuprot 28 % slučajeva astme i istovremeno prisutnog kroničnog rinosinuitisa. (29)

Iz dosad navedenog zaključno slijedi da pacijenti inicijalno prezentirani s težom kliničkom slikom i većim Lund – Mackay zbrojem na CT-u sinusa, dugoročno gledano, u 87,5 % slučajeva, imaju bolje ishode liječenja, naspram 60,7 % adenoidektomiranih. Adenoidektomija izvršena paralelno s ispiranjem sinusa, *sinus wash*, 12 mjeseci nakon operacije pokazuje bolje ishode liječenja. Uvođenje te metode direktno se pripisuje boljim ishodima. U obzir se mora uzeti i postoperativna intravenska primjena antibiotika, propisana prema antibiogramu uzorka dobivenog intraoperativno. U trećini uzoraka pronađena je bakterija, međutim, prema rezultatima antibiograma, ni u jednom slučaju postoperativno nije bilo potrebe za naknadnom promjenom antibiotika. (7)

### 10.3.5. BIOFILM NA ODSTRANJENIM ADENOIDNIM VEGETACIJAMA

Adenoidne vegetacije su potencijalan spremnik mikroorganizama u nazofarinksu. Površina treće mandule uobičajno je nepravilna, prekrivena sluzi i dobro ventilirana. Uz navedeno, adenoidi se anatomskom lokalizacijom izdvajaju izvan dosega mehaničkog odstranjenja biofilma, što dovodi do opetovanih infekcija gornjeg dišnog sustava, kao i opetovanih otitisa u djece. Mikroorganizmi, uglavnom bakterije, oblikuju biofilm tako da se povezuju u jedinstveni, uniformni medij i pritom usporavaju svoj metabolizam. Pritom se smanjuje osjetljivost na specifični i nespecifični odgovor imunološkog sustava organizma, a intenzivira rezistencija na antibiotike. Subtil i suradnici proveli su istraživanje na 62 adenoidektomirana ispitanika starosti između dvije i deset godina. Svim uključenima isključena je imunodeficijencija, redovito su procijepljeni te mjesec dana prije operacije nisu bili ni na kakvoj antibiotskoj terapiji. Pacijenti su podijeljeni u dvije skupine, ovisno o indikaciji za operativni zahvat. Infektivni pacijenti prezentirali su se rekurentnim otitis mediom, sinuitisom ili adenoiditisom, a neinfektivni opstruktivnom apnejom u snu i upalom srednjeg uha s efuzijom. Uzeta su po tri uzorka za mikrobiološku analizu: bris nosa, bris adenoida i biopsija adenoida. Obrađeni su elektronskim mikroskopom te kultivirani na hranjivim podlogama. Zaključno, na površini 27,4 % adenoida utvrđen je biofilm, od čega 71,7 % čine *H. influenzae*, *S.aureus*, *S.pyogenes*, *S. pneumoniae* i *M. catarrhalis*. Neznatno više od polovine bakterija, njih 55,5 % ukazuje na rezistenciju na barem jedan antibiotik. Netipizirani sojevi *H.influenzae* zauzimaju najveći udio mikrobiološki izoliranih bakterija. *H.influenzae* i *M.catarrhalis* pokazuju rezistenciju na cefuroksim. Iz navedenog se zaključuje da biofilm pronađen na odstranjenim adenoidima ne čini veliku razliku između infektivnih i neinfektivnih uzroka opstrukcije gornjeg dišnog puta. (21)

Kod 95 % djece s kroničnim rinosinuitisom, koja su podvrgnuta adenoidektomiji, pronađen je gusti, zreli biofilm upravo na površini adenoidnih vegetacija. U usporedbi s tim rezultatom, prisutno je tek 1,9 % kontrola. Ukoliko se kod djece istovremeno javljaju kronični maksilarni sinuitis i kronični sekretorni otitis s efuzijom, kod 69 % pacijenata mikrobiološki je izoliran isti uzročnik. Rekurirajući rinosinuitis upućuje sumnju na rezistenciju mikroorganizma na već primijenjenu terapiju. Iako gljivični rinosinuitis nije specifičan za pedijatrijsku populaciju, obavezno ga je uzeti u obzir u slučaju pacijentove imunokompromitiranosti. Gastroezofagealna refluksna bolest,



mehanizmom povrata želučane kiseline proksimalno, uzrokuje upalu, opstrukciju i edematoznost sluznice nazofarinksa, što se očituje kliničkom slikom kroničnog rinosinitisa. Kod djece se rijetko susreću anatomske abnormalnosti. Dokazana mukocilijarna disfunkcija upućuje na Kartagenerov sindrom, poznat kao sindrom nepokretnih cilija te cističnu fibrozu. Imunodeficijencije koje su češće istodobno povezane rinosinitisom su defekti T ili B limfocita: hipogamaglobulinemija, agamaglobulinemija, selektivni manjak imunoglobulina A i imunoglobulina G, uz koje treba isključiti i manjak „Toll – like“ receptora. (15)

#### 10.3.6. ENDOSKOPSKA SINUSNA KIRURGIJA, FUNKCIONALNA ENDOSKOPSKA SINUSNA KIRURGIJA, BALONSKA KATETERSKA SINUPLASTIKA

Endoskopski kirurški pristup sinusima dokazano je učinkovita metoda liječenja kroničnog rinosinitisa u pedijatrijskoj populaciji. Odluka o tom kirurškom pristupu kod djeteta slijedi nakon neuspješno primijenjene maksimalne medikamentozne terapije ili izostanka pozitivnog ishoda nakon izvršene adenoidektomije i ispiranja sinusa. Rezultati istraživanja koje su proveli Makary i Ramadan označavaju uspješnost u 82 do 100 % slučajeva, sa samo 1,4 % navedenih komplikacija. Neposredno prije kirurškog zahvata neophodna je procjena strukture i anatomske razvoja sinusa te stupnja težine bolesti CT-om. Za vrijeme samog operativnog zahvata, korisna je upotreba slikovnih dijagnostičkih metoda, osobito u slučaju značajnih anatomske malformacije sinusa ili prisutnosti intranazalnih masa. Trenutačno nije dostupan dovoljan broj studija koje dokazuju značajnu povezanost između endoskopskog kirurškog pristupa i posljedičnog usporenog rasta središnjeg profila lica. Umanjena brzina rasta lokalizirana u srednjem dijelu lica najčešće je prezentirana hipoplazijom gornje čeljusti. Nadalje, trenutačno također nije usporediva učinkovitost endoskopskog pristupa kod djeteta s kroničnim rinosinitisom s balonskom kateterskom sinuplastikom. Postoperativni debridman nije osnovni kriterij kojim je moguće predvidjeti pozitivan ishod liječenja. (59)

Prednosti endoskopskog kirurškog pristupa obuhvaćaju slikovno predočen nalaz edematozne i upalno promijenjene lezije sluznice sinusa, kao i povišene vrijednosti monocita. Prema istraživanjima Chmielika i suradnika, češće se nalazi kronični rinosinitis bez polipa. Uz prisutnost intranazalnih polipa, čest je popratan

istodoban nalaz polipa sluznice paranazalnih sinusa. Osim na cističnu fibrozu, polipi pobuđuju sumnju i na alergije ili gastroezofagealni refluks kod djece. (51)

Sethi i suradnici proveli su upitnik procjene kvalitete života pacijenata s poremećajima nosne šupljine i paranazalnih sinusa specifično prilagođen pedijatrijskoj populaciji. Pacijenti su zajedno sa svojim skrbnicima procijenili kvalitetu života prije i nakon izvršenog endoskopskog kirurškog postupka. Istraživanje je obuhvaćalo trideset i petero djece starosti između šest i dvanaest godina. Rezultati istraživanja pokazali su da je endoskopska kirurgija sinusa u 91,4 % pacijenata osigurala pozitivan postoperativan ishod i poboljšanje kvalitete života. (28)

Funkcionalna endoskopska sinusna kirurgija definirana je minimalno invazivnim kirurškim zahvatom. Cilj zahvata je obnova prirodnog puta ventilacije i drenaže sinusa te očuvanje funkcije nosne šupljine. Postupak se izvodi pod općom anestezijom s ciljem uspostavljanja prirodnog mukocilijarnog protoka. Komplikacije funkcionalne kirurgije sinusa nisu česte. 14 dana nakon operativnog zahvata propisuje se peroralna primjena antibiotske terapije. Posebno je kod djece s alergijskim rinitisom indicirana i primjena intranazalnih kortikosteroida. (6) Traneksamična kiselina sintetski je analog aminokiseline lizina. Antifibrinolitičko djelovanje kiseline sprječava razgradnju krvnih ugrušaka. Hitnim kirurškim zahvatom se, uz njezinu primjenu, kod 30 % pacijenata smanjuje vjerojatnost za transfuzijom krvi. U okviru funkcionalne endoskopske kirurgije sinusa primjenjuje se topikalno, dva grama traneksamične kiseline otopljene u 400 mililitara fiziološke otopine, kako bi se postiglo slabije krvarenje te omogućilo bolje vidno polje tijekom operativnog zahvata. Međutim, u usporedbi s primijenjenim volumenom od 400 mililitara fiziološke otopine nije uočeno značajno smanjenje gubitka krvi. Preporučljiva je ili veća koncentracija kiseline ili drugačiji intraoperativni oblik primjene, primjerice, putem natopljene gaze. (18, 19)

Balonska kateterska sinuplastika ne uzima se u obzir kao prva sigurna metoda izbora kod djece. Usporedbom endoskopske sinusne kirurgije i balonske kateterske sinuplastike, izvodi se zaključak kako se u potonjoj ipak radi o manje traumatskoj opciji za dijete. (6) Naime, nakon što se kateterom ascedentno pristupi u izvodni kanal sinusa, napuhavanjem balona se izvodni kanal širi, a pritom se i šupljina sinusa ispire fiziološkom otopinom. (58) Prema istraživanju koje su proveli Ramadan i Terrell, dokazali su da od 30 pacijenata kod kojih je ona izvedena, u 80 % slučajeva je

evidentirano unapređenje kvalitete života. Iako nije dokazana djelotvornost, postoji mogućnost da se odstranjenjem uvećane *conche bullose*, na samom ulazu u srednji nosni hodnik, ispod istoimene nosne školjke poveća nazalna prohodnost. Turbinoplastika je često primjenjivan neinvazivan zahvat. (8) Usporedbom balonske kateterske sinuplastike i adenoidektomije godinu dana nakon kirurškog zahvata, Ramadan i suradnici utvrdili su uspješnost balonske kateterske sinuplastike u 80 % slučajeva, naspram 52,6 % uspješnosti postignute odstranjenjem adenoida. (29)

Thottam i suradnici utvrdili su kako su funkcionalna endoskopska kirurgija sinusa i balonska kateterska sinuplastika učinkoviti terapijski izbori za pedijatrijski kronični rinosinitis. Za razliku od funkcionalnog endoskopskog pristupa, balonska kateterska sinuplastika s etmoidektomijom rezultirala je manjom potrebom za antibiotikom, kongestijom sinusa i glavoboljom. 62,5 % pacijenata koji su podvrgnuti balonskoj kateterskoj sinuplastici te 80 % pacijenata kojima je provedena endoskopska metoda naveli su poboljšanje kliničke slike. (27)

## 11. POSTOPERATIVNI ISHODI ADENOIDEKTOMIJE

Kod pacijenata mlađih od šest godina prednost se daje adenoidektomiji, kao i kod djece u rasponu od šest do trinaest godina starosti. Neovisno o prvotnoj veličini adenoidnih vegetacija kod djeteta, adenoidektomijom se u velikoj mjeri smanjuje nazofaringealna koncentracija patogenih mikroorganizama. Naknadnom analitičkom procjenom rezultata skupljenih u prethodnih osam istraživanja, dobivena je metaanaliza kojom se potvrđuje učinkovitost adenoidektomije. Brietke i Brigger utvrdili su da je 69,3 % ( CI 95 %, 56,8 – 81,7 % P < .001) adenoidektomiranih pacijenata ustanovilo smanjenje simptoma i poboljšanje kvalitete života. Kod djece starije dobi preporučljivo je adenoidektomiju uskladiti s endoskopskim kirurškim pristupom. Jasno je istaknuto da je sama tonzilektomija, bez adenoidektomije, isključena kao mogućnost poboljšanja kliničke slike kod pacijenata s kroničnim rinosinitisom. (8)

Ramadan i suradnici su od 2002. do 2004. godine proveli istraživanje koje nije uključivalo pacijente oboljele od cistične fibroze, imunodeficijencije, cilijarne disfunkcije ili one kojima je to već drugi kirurški zahvat. Ukoliko je nakon adenoidektomije i dalje postojala indikacija za novim kirurškim zahvatom i reevaluacijom, isti je smatran

neuspjehom. Ključni kriteriji obuhvaćaju refraktorni kronični rinosinitis, dokazan ili fizikalnim pregledom ili patološkim promjenama sinusa na CT-u. Medikamentozna terapija, u trajanju od minimalno 26 tjedana, uključivala je antibiotike, intranazalne ili sustavne kortikosteroide, dekonjestive, ali i peroralne antihistaminike. Odluka o vrsti operativnog zahvata ovisi o Lund – Mackayevom stupnjevanju opacifikacije sinusa. Adenoidektomirani pacijenti kontrolirani su jedan, tri, šest, devet i dvanaest mjeseci nakon operativnog zahvata. Ispunjavanjem upitnika u pisanom obliku pacijenti su 10 do 15 mjeseci nakon operacije dali vlastitu procjenu kvalitete života ovisno o tadašnjim tegobama. Procjena tadašnjeg stanja uključivala je: nazalnu opstrukciju, purulentni sekret, rinoreju, kašalj i glavobolju. Uspoređeni su pacijenti podvrgnuti adenoidektomiji s pacijentima kojima je adenoidektomija izvršena zajedno s ispiranjem sinusa, međutim bez primjene intravenskih antibiotika. Podatci su prikupljeni minimalno godinu dana nakon izvršenog kirurškog zahvata. Zaključno, neovisno o postoperativno primijenjenom antibiotiku, bolje ishode liječenja pokazuju pacijenti kojima je uz adenoidektomiju izvršeno i ispiranje sinusa. (7)

Prema sustavnom pregledu literature Venekampa i suradnika, uključene su tri studije te ukupno 562 djeteta, u dobi od dvije do šesnaest godina. Uspoređuju se prednosti i nedostaci primjene nekirurških i kirurških metoda kod djeteta s opstruktivnim poremećajem disanja u snu. Kod djece s blagom do umjerenom opstruktivnom apnejom u snu postoji korist od rane adenotonzilektomije, što pokazuju i nalazi polisomnografije. Kod djece s ovim sindromom ili mukopolisaharidozom utvrđena je podjednaka djelotvornost primjene adenotonzilektomije i kontinuiranog pozitivnog tlaka zraka. (11)

## 12. PROCJENA KVALITETE ŽIVOTA PACIJENTA S KRONIČNIM RINOSINUITISOM PRIJE I NAKON PROVEDENOG DIJAGNOSTIČKOG I TERAPIJSKOG POSTUPKA

Za razliku od kroničnih oboljenja u dječjoj dobi, kao što su astma, juvenilni reumatoidni artritis i epilepsija, kronični rinosinuitis značajno smanjuje kvalitetu života u toj dobi. Nadalje, pokazatelji subjektivne procjene kvalitete života kod djeteta bolje korelira s objektivnim pokazateljima težine bolesti, CT –om sinusa, za razliku od odraslih kod kojih je odstupanje veće. (22) Upitnik procjene kvalitete života pacijenata s poremećajima nosne šupljine i paranazalnih sinusa, ciljano je prilagođen upravo pedijatrijskoj populaciji. Upitnik je podijeljen u dva odjeljka. Prvog od njih ispunjavaju dijete i njegovi skrbnici, pri čemu navode pojavu simptoma unazad četiri tjedna. Uključeni su simptomi infekcije sinusa, nazalne opstrukcije, alergije, emocionalne patnje uslijed manjka sna ili pak ograničene socijalizacije ili intelektualnog napretka uslijed navedenih simptoma. Posljednja stavka koju ispunjavaju skrbnici, a koja liječniku daje subjektivnu procjenu otežavajućih okolnosti kroničnog rinosinuitisa kod djeteta, jest vizualno – analogna skala. Njome se, ocjenom od 0, koja određuje najgoru kvalitetu života, do 10, kojom je označena najbolja moguća kvaliteta života, može aktivno pratiti dinamika bolesti. U drugom dijelu upitnika liječnik svaku od navedenih kategorija upitnika ocjenjuje ocjenama od 1 do 7. Upitnikom se aktivno prati kvaliteta života djeteta, od trenutka postavljanja dijagnoze i propisivanja medikamentne terapije, praćenja nakon propisanih lijekova, perioperativnog kontrolnog pregleda te postoperativne procjene uspješnosti izvedenog kirurškog zahvata. (58)

Ni i suradnici su metaanalizom, koja obuhvaća 10 istraživanja, izvršili procjenu ishoda izvedenih kirurških zahvata. Indicirani zahvati uključivali su adenoidektomiju, balonsku katetersku sinuplastiku, funkcionalnu endoskopsku sinusnu kirurgiju, endoskopsku sinusnu kirurgiju. Pozitivan ishod, definiran barem minimalnim poboljšanjem kliničke slike, u upitniku je označen rasponom od 43,2 % do 94 %. Pacijenti i njihovi skrbnici ispunili su navedeni upitnik prije i nakon kirurškog zahvata. Upitnik procjene kvalitete života pacijenata s poremećajima nosne šupljine i paranazalnih sinusa pokazuje poboljšanje od 1,97 [95% CI, 1,18 - 2,76;  $p < 0.00001$ ] za balonsku katetersku sinuplastiku, 1,83 [95% CI, 1,47- 2,19;  $p < 0.00001$ ] za

funkcionalnu sinusnu endoskopsku kirurgiju te 1,15 [95% CI; 0,36 to 2,66; p = 0,13] za medikamentoznu terapiju. (26)

Terrel i Ramadan odredili su značajnu povezanost između Lund – Mackayevog sustava određivanja stupnja sinuitisa prema CT-u sinusa i upitnika o kvaliteti života prilagođenog pedijatrijskoj populaciji;  $\rho = 0,68$ ,  $p < 0,0001$ . Korist upitnika očituje se u postoperativnom praćenju pacijenata, kako bi se izbjeglo nepotrebno zračenje djece CT-om. (25)

### **13. ZAKLJUČAK**

Endoskopija nosne šupljine i nazofarinksa zajedno s CT-om paranazalnih sinusa najviše doprinosi dijagnozi kroničnog rinosinitisa kod djeteta. Adenoidektomija u kombinaciji s ispiranjem sinusnih šupljina kirurška je metoda izbora u terapiji kroničnog rinosinitisa refraktornog na maksimalno primijenjenu medikamentoznu terapiju. Godinu dana nakon izvršenog operativnog zahvata, adenoidektomija s ispiranjem sinusa prikazuje bolje ishode od same adenoidektomije.

## 14. ZAHVALA

Posebno zahvaljujem svome mentoru, prof.dr.sc. Liviju Kalogjeri, na susretljivosti, stručnim savjetima, pomoći i dostupnosti tijekom izrade ovog diplomskog rada. Najveću zahvalu dugujem svojoj obitelji, roditeljima, a posebno Lauri, Luki i Gabrieli te dragim prijateljima na razumijevanju, motivaciji i konstantnoj podršci tijekom cijelog školovanja.



## 15. LITERATURA

1. MSD priručnik dijagnostike i terapije za liječnike. [Internet] Zagreb (HR) : pod pokroviteljstvom Hrvatskog liječničkog zbora u suradnji s farmaceutskom tvrtkom MSD d.o.o Hrvatska – Sinusitis; [Pristupljeno 12.4.2019.]. Dostupno na : <http://www.msd-prirucnici.placebo.hr/msd-prirucnik/bolesti-uha-grla-nosa-i-zubi/bolesti-nosa-i-paranazalnih-sinusa/sinusitis>
2. MSD priručnik dijagnostike i terapije za liječnike. [Internet] Zagreb (HR) : pod pokroviteljstvom Hrvatskog liječničkog zbora u suradnji s farmaceutskom tvrtkom MSD d.o.o Hrvatska – Poremećaji budnosti i spavanja; [Pristupljeno 30.4.2019.] Dostupno na : <http://www.msd-prirucnici.placebo.hr/msd-prirucnik/neurologija/poremecaji-budnosti-i-spavanja>
3. Bumber Ž, Katić V, Nikšić – Ivančić M, Pegan B, Petric V, Šprem N. Otorinolaringologija. Zagreb : Naklada Ljevak, 2004.; Str. 105 -185.
4. Fritsch H, Kühnel W. Priručni anatomske atlas, Drugi svezak, Unutarnji organi. 10. izd. U: Fritsch H. Dišni sustav. Nos. Zagreb: Medicinska naklada, 2012.; Str. 96 – 107.
5. Mardešić D i sur. Pedijatrija. 8. izd. U: Mardešić D, Tješić- Drinković D. Bolesti dišnih organa. Zagreb: Školska knjiga, 2016.; Str. 767-779.
6. Ramadan HH. Chronic Rhinosinusitis in Children Int J Pediatr. 2012; 2012: 573942.
7. Ramadan HH, Cost JL. Outcome of adenoidectomy versus adenoidectomy with maxillary sinus wash for chronic rhinosinusitis in children. Laryngoscope. 2008;118(5):871-3
8. Brietzke SE, Shin JJ, Choi S, Lee JT, Parikh SR, Pena M i sur. Clinical consensus statement: pediatric chronic rhinosinusitis. Otolaryngol Head Neck Surg. 2014;151(4):542-53.
9. Hellings PW, Klimek L, Cingi C, Agache I, Akdis C, Bachert C i sur. Non-allergic rhinitis: Position paper of the European Academy of Allergy and Clinical Immunology. Allergy. 2017;72(11):1657-1665.

10. Head K, Chong LY, Hopkins C, Philpott C, Schilder AGM, Burton MJ. Short-course oral steroids as an adjunct therapy for chronic rhinosinusitis. *Cochrane Database Syst Rev* [Internet]. 2016 [Pristupljeno 1.5.2019.]. Dostupno na : <https://www.cochranelibrary.com/cdsr/doi/10.1002/14651858.CD011992.pub2/epdf/standard>
11. Venekamp RP, Hearne BJ, Chandrasekharan D, Blackshaw H, Lim J, Schilder AGM. Tonsillectomy or adenotonsillectomy versus non-surgical management for obstructive sleep-disordered breathing in children. *Cochrane Database Syst Rev* [Internet]. 2015 [Pristupljeno 1.5.2019.]. Dostupno na : [https://www.cochrane.org/CD011165/ENT\\_tonsillectomy-or-without-adenoidectomy-versus-no-surgery-obstructive-sleep-disordered-breathing](https://www.cochrane.org/CD011165/ENT_tonsillectomy-or-without-adenoidectomy-versus-no-surgery-obstructive-sleep-disordered-breathing)
12. Chong LY, Head K, Hopkins C, Philpott C, Glew S, Scadding G i sur. Saline irrigation for chronic rhinosinusitis. *Cochrane Database Syst Rev* [Internet]. 2016 [Pristupljeno 1.5.2019.]. Dostupno na : [https://www.cochrane.org/CD011995/ENT\\_saline-irrigation-chronic-rhinosinusitis](https://www.cochrane.org/CD011995/ENT_saline-irrigation-chronic-rhinosinusitis)
13. Moloney JR, Oliver RT. HLA antigens, nasal polyps and asthma. *Clin Otolaryngol Allied Sci.* 1980;5(3):183-9.
14. St-Amant M, Glick Y i sur. Lund Mackay score. [Internet]. Radiopaedia.org, Inc. 2005-2019 [Pristupljeno 9.4.2019.] Dostupno na: <https://radiopaedia.org/articles/lund-mackay-score?lang=us>
15. Bachert C, Pawankar R, Zhang L, Bunnag C, Fokkens JW, Hamilos DL i sur. ICON: chronic rhinosinusitis. *World Allergy Organ J.* 2014; 7: 25.
16. Fokkens W, Desrosiers M, Harvey R, Hopkins C, Mullol J, Philpott C i sur. EPOS2020: development strategy and goals for the latest European Position Paper on Rhinosinusitis. *Rhinology.* 2019
17. Hrvatski zavod za javno zdravstvo. Trogodišnji plan obaveznog cijepljenja u Republici Hrvatskoj u 2019.-2021. godini protiv difterije, tetanusa, hripavca, dječje paralize, ospica, zaušnjaka, rubele, tuberkuloze, hepatitisa B, bolesti izazvanih s *Haemophilus infl.* tipa B i pneumokokne bolesti. [Internet] Hrvatski zavod za javno zdravstvo; 2018 [Pristupljeno 14.4.2019.]. Dostupno na: <https://www.hzjz.hr/wp->

content/uploads/2018/07/TROGODI%C5%A0NJI-PROGRAM-OBVEZNOG-CIJEPLJENJA.pdf

18. Perel P, Ker K, Morales Uribe CH, Roberts I. Tranexamic acid for reducing mortality in emergency and urgent surgery. *Cochrane Database Syst Rev* [Internet]. 2013 [Pristupljeno 8.4.2019.] Dostupno na: <https://www.cochranelibrary.com/cdsr/doi/10.1002/14651858.CD010245.pub2/full>
19. Baradaranfar MH, Dadgarnia MH, Mahmoudi H, Behniafard N, Atighechi S, Zand V i sur. The Effect of Topical Tranexamic Acid on Bleeding Reduction during Functional Endoscopic Sinus Surgery. *Iran J Otorhinolaryngol*. 2017;29(91):69-74.
20. Mitchell RB, Archer SM, Ishman SL, Rosenfeld RM, Coles S, Finestone SA i sur. Clinical Practice Guideline: Tonsillectomy in Children (Update). *Otolaryngol Head Neck Surg*. 2019;160(1\_suppl):S1-S42.
21. Subtil J, Bajanca-Lavado MP, Rodrigues JC, Duarte A, Reis L, Nogueira I i sur. Cross-sectional study of adenoidal biofilms in a paediatric population and its clinical implications. *Otolaryngol Pol*. 2018;73(1):1-5.
22. Prokopakis EP, Kalogjera L, Karatzanis AD. Pediatric Sever Chronic Upper Airway Disease (P-SCUAD). *Curr Allergy Asthma Rep*. 2015;15(12):68.
23. Elwany S, El-Dine AN, El-Medany A, Omran A, Mandour Z, Abd El-Salam A. Relationship between bacteriology of the adenoid core and middle meatus in children with sinusitis. *J Laryngol Otol*. 2011;125(3):279-81.
24. Shin KS, Cho SH, Kim KR i sur. The role of adenoids in pediatric rhinosinusitis. *Int J Pediatr Otorhinolaryngol*. 2008;72(11):1643–50.
25. Terrell AM, Ramadan HH. Correlation between SN-5 and computed tomography. *Laryngoscope*. 2009;119(7):1394-8.
26. Ni JS, Kompelli AR, Nguyen SA, Schlosser RJ, Clemmens C, Soler ZM. The Sinus and Nasal Quality of Life Survey (SN-5) in the Management of Pediatric Chronic Rhinosinusitis: A systematic review and meta-analysis. *Int J Pediatr Otorhinolaryngol*. 2018;111:162-169.
27. Thottam PJ, Hauptert M, Saraiya S, Dworkin J, Sirigiri R, Belenky WM. Functional endoscopic sinus surgery (FESS) alone versus balloon catheter sinuplasty

(BCS) and ethmoidectomy: a comparative outcome analysis in pediatric chronic rhinosinusitis. *Int J Pediatr Otorhinolaryngol.* 2012;76(9):1355-60.

28. Sethi G, Chakravarti A. Quality of life after endoscopic sinus surgery in refractory pediatric chronic rhinosinusitis. *Int J Pediatr Otorhinolaryngol.* 2016;90:160-164.

29. Belcher R, Virgin F. The Role of the Adenoids in Pediatric Chronic Rhinosinusitis. *Med Sci (Basel).* MDPI Open Access Journals [Internet] 2019 Feb 25 [Pristupljeno 13.5.2019.];7(2). Dostupno na : <https://www.mdpi.com/2076-3271/7/2/35>.doi: 10.3390/medsci7020035

30. Agencija za lijekove i medicinske proizvode (HALMED). [Internet] 2018 [Pristupljeno 30.4.2019.] Dostupno na: [http://halmed.hr//upl/lijekovi/PIL/PIL\\_UP-I-530-09-13-02-465.pdf](http://halmed.hr//upl/lijekovi/PIL/PIL_UP-I-530-09-13-02-465.pdf)

31. Agencija za lijekove i medicinske proizvode (HALMED). [Internet] 2018 [Pristupljeno 30.4.2019.] Dostupno na: [http://halmed.hr//upl/lijekovi/PIL/PIL\\_UP-I-530-09-16-02-144.pdf](http://halmed.hr//upl/lijekovi/PIL/PIL_UP-I-530-09-16-02-144.pdf)

32. Agencija za lijekove i medicinske proizvode (HALMED). [Internet] 2017 [Pristupljeno 30.4.2019.] Dostupno na: [http://halmed.hr//upl/lijekovi/PIL/PIL\\_UP-I-530-09-18-02-90.pdf](http://halmed.hr//upl/lijekovi/PIL/PIL_UP-I-530-09-18-02-90.pdf)

33. Agencija za lijekove i medicinske proizvode (HALMED). [Internet] 2018 [Pristupljeno 30.4.2019.] Dostupno na: [http://halmed.hr//upl/lijekovi/PIL/PIL\\_UP-I-530-09-17-02-47.pdf](http://halmed.hr//upl/lijekovi/PIL/PIL_UP-I-530-09-17-02-47.pdf)

34. Agencija za lijekove i medicinske proizvode (HALMED). [Internet] 2015 [Pristupljeno 30.4.2019.] Dostupno na: <http://halmed.hr//upl/lijekovi/PIL/UP-I-530-09-12-02-271.pdf>

35. Agencija za lijekove i medicinske proizvode (HALMED). [Internet] 2015 [Pristupljeno 30.4.2019.] Dostupno na: <http://halmed.hr//upl/lijekovi/PIL/UP-I-530-09-12-02-269.pdf>

36. Agencija za lijekove i medicinske proizvode (HALMED). [Internet] 2015 [Pristupljeno 30.4.2019.] Dostupno na: <http://halmed.hr//upl/lijekovi/PIL/UP-I-530-09-12-02-270.pdf>

37. Agencija za lijekove i medicinske proizvode (HALMED). [Internet] 2015 [Pristupljeno 30.4.2019.] Dostupno na: <http://halmed.hr//upl/lijekovi/PIL/UP-I-530-09-12-02-270.pdf>
38. Agencija za lijekove i medicinske proizvode (HALMED). [Internet] 2018 [Pristupljeno 30.4.2019.] Dostupno na: [http://halmed.hr//upl/lijekovi/PIL/PIL\\_UP-I-530-09-16-02-436.pdf](http://halmed.hr//upl/lijekovi/PIL/PIL_UP-I-530-09-16-02-436.pdf)
39. Agencija za lijekove i medicinske proizvode (HALMED). [Internet] 2018 [Pristupljeno 30.4.2019.] Dostupno na: [http://halmed.hr//upl/lijekovi/PIL/PIL\\_UP-I-530-09-16-02-437.pdf](http://halmed.hr//upl/lijekovi/PIL/PIL_UP-I-530-09-16-02-437.pdf)
40. Agencija za lijekove i medicinske proizvode (HALMED). [Internet] 2018 [Pristupljeno 30.4.2019.] Dostupno na: [http://halmed.hr//upl/lijekovi/PIL/PIL\\_UP-I-530-09-16-02-136.pdf](http://halmed.hr//upl/lijekovi/PIL/PIL_UP-I-530-09-16-02-136.pdf)
41. Agencija za lijekove i medicinske proizvode (HALMED). [Internet] 2018 [Pristupljeno 30.4.2019.] Dostupno na: [http://halmed.hr//upl/lijekovi/PIL/PIL\\_UP-I-530-09-16-02-135.pdf](http://halmed.hr//upl/lijekovi/PIL/PIL_UP-I-530-09-16-02-135.pdf)
42. Agencija za lijekove i medicinske proizvode (HALMED). [Internet] 2016 [Pristupljeno 30.4.2019.] Dostupno na: [http://halmed.hr//upl/lijekovi/PIL/PIL\\_UP-I-530-09-13-02-17.pdf](http://halmed.hr//upl/lijekovi/PIL/PIL_UP-I-530-09-13-02-17.pdf)
43. Agencija za lijekove i medicinske proizvode (HALMED). [Internet] 2019 [Pristupljeno 30.4.2019.] Dostupno na: [http://halmed.hr//upl/lijekovi/PIL/PIL\\_UP-I-530-09-13-01-68.pdf](http://halmed.hr//upl/lijekovi/PIL/PIL_UP-I-530-09-13-01-68.pdf)
44. Agencija za lijekove i medicinske proizvode (HALMED). [Internet] 2019 [Pristupljeno 30.4.2019.] Dostupno na: [http://halmed.hr//upl/lijekovi/PIL/PIL\\_UP-I-530-09-13-01-69.pdf](http://halmed.hr//upl/lijekovi/PIL/PIL_UP-I-530-09-13-01-69.pdf)
45. Agencija za lijekove i medicinske proizvode (HALMED). [Internet] 2019 [Pristupljeno 30.4.2019.] Dostupno na: [http://halmed.hr//upl/lijekovi/PIL/PIL\\_UP-I-530-09-14-02-160.pdf](http://halmed.hr//upl/lijekovi/PIL/PIL_UP-I-530-09-14-02-160.pdf)

46. Agencija za lijekove i medicinske proizvode (HALMED). [Internet] 2018 [Pristupljeno 30.4.2019.] Dostupno na: [http://halmed.hr//upl/lijekovi/PIL/PIL\\_UP-I-530-09-12-02-324.pdf](http://halmed.hr//upl/lijekovi/PIL/PIL_UP-I-530-09-12-02-324.pdf)
47. Agencija za lijekove i medicinske proizvode (HALMED). [Internet] 2016 [Pristupljeno 30.4.2019.] Dostupno na: [http://halmed.hr//upl/lijekovi/PIL/PIL\\_UP-I-530-09-14-02-20-21-11665.pdf](http://halmed.hr//upl/lijekovi/PIL/PIL_UP-I-530-09-14-02-20-21-11665.pdf)
48. Agencija za lijekove i medicinske proizvode (HALMED). [Internet] 2018 [Pristupljeno 30.4.2019.] Dostupno na : [http://halmed.hr//upl/lijekovi/PIL/PIL\\_UP-I-530-09-12-01-447.pdf](http://halmed.hr//upl/lijekovi/PIL/PIL_UP-I-530-09-12-01-447.pdf)
49. Agencija za lijekove i medicinske proizvode (HALMED). [Internet] 2018 [Pristupljeno 30.4.2019.] Dostupno na : [http://halmed.hr//upl/lijekovi/PIL/PIL\\_UP-I-530-09-15-02-456.pdf](http://halmed.hr//upl/lijekovi/PIL/PIL_UP-I-530-09-15-02-456.pdf)
50. Agencija za lijekove i medicinske proizvode (HALMED). [Internet] 2016 [Pristupljeno 30.4.2019.] Dostupno na: [http://halmed.hr//upl/lijekovi/PIL/PIL\\_UP-I-530-09-15-02-165.pdf](http://halmed.hr//upl/lijekovi/PIL/PIL_UP-I-530-09-15-02-165.pdf)
51. Chmielik LP, Raczowska-Labuda K, Zawadzka-Glos L. Macroscopic findings during endoscopic sinus surgery for chronic rhinosinusitis in children. *Int J Pediatr Otorhinolaryngol.* 2015;79(9):1561-5.
52. Chen J, Zhou Y, Nie J, Wang Y, Zhang L, Shi Q i sur. Bacterial lysate for the prevention of chronic rhinosinusitis recurrence in children. *J Laryngol Otol.* 2017;131(6):523-528.
53. De Benedetto F, Sevieri G. Prevention of respiratory tract infections with bacterial lysate OM-85 bronchomunal in children and adults: a state of the art. *BMC, Part of Springer Nature, Multidisciplinary Respiratory Medicine* [Internet]. 2013 May 22 [Pristupljeno 3.5.2019.]. Dostupno na : <https://mrmjournal.biomedcentral.com/articles/10.1186/2049-6958-8-33>
54. Riechelmann H, Deutschle T, Rozsasi A, Keck T, Polzehl D, Bürner H. Nasal biomarker profiles in acute and chronic rhinosinusitis. *Clin Exp Allergy.* 2005;35(9):1186-91.

55. Orb Q, Curtin K, Oakley GM, Wong J, Meier J, Orlandi RR i sur. Familial risk of pediatric chronic rhinosinusitis. *Laryngoscope*. 2016;126(3):739-45.
56. Padia R, Curtin K, Peterson K, Orlandi RR, Alt J. Eosinophilic esophagitis strongly linked to chronic rhinosinusitis. *Laryngoscope*. 2016;126(6):1279-83.
57. Liang J, Higgins T, Ishman SL, Boss EF, Benke JR, Lin SY. Medical management of chronic rhinosinusitis in cystic fibrosis: a systematic review. *Laryngoscope*. 2014;124(6):1308-13.
58. Kay DJ, Rosenfeld RM. SN-5 pediatric sinonasal symptom survey; Understanding the Impact of Sinus and/or Nasal Problems on Your Child's Quality of Life [Internet]. Acclarent, Inc. 2013 [ Pristupljeno 12.5.2019.] Dostupno na : <https://www.entc.com/forms/SN-5pediatric.pdf>
59. Makary CA, Ramadan HH. The role of sinus surgery in children. *Laryngoscope*. 2013;123(6):1348-52.

## 16. ŽIVOTOPIS

Rođena sam 22. kolovoza 1994. godine u Zagrebu. Pohađala sam Osnovnu školu Stenjevec te opći smjer Gimnazije Lucijana Vranjanina u Zagrebu. Medicinski fakultet Sveučilišta u Zagrebu upisala sam 2013. godine. Demonstrator sam na Katedri za pedijatriju Kliničkog bolničkog centra Zagreb u akademskoj godini 2018/2019. Aktivno se koristim engleskim, a pasivno njemačkim jezikom.