

Liječenje prijeloma distalnog humerusa

Konjevod, Janja

Master's thesis / Diplomski rad

2019

Degree Grantor / Ustanova koja je dodijelila akademski / stručni stupanj: **University of Zagreb, School of Medicine / Sveučilište u Zagrebu, Medicinski fakultet**

Permanent link / Trajna poveznica: <https://um.nsk.hr/um:nbn:hr:105:401783>

Rights / Prava: [In copyright](#)/[Zaštićeno autorskim pravom.](#)

Download date / Datum preuzimanja: **2024-11-05**



Repository / Repozitorij:

[Dr Med - University of Zagreb School of Medicine Digital Repository](#)



**SVEUČILIŠTE U ZAGREBU
MEDICINSKI FAKULTET**

Janja Konjevod

Liječenje prijeloma distalnog humerusa

DIPLOMSKI RAD



Zagreb, 2019.

Ovaj diplomski rad izrađen je na Klinici za kirurgiju Kliničke bolnice Merkur, na Odjelu za opću i sportsku traumatologiju pod vodstvom docenta Marija Starešinića i predan je na ocjenu u akademskoj godini 2018./2019.

POPIS OZNAKA I KRATICA KORIŠTENIH U RADU

AO prema njem. Arbeitsgemeinschaft für Osteosynthesefragen, švicarska fondacija za traumatologiju i patologiju muskuloskeletnog sustava

OTA prema eng. Orthopaedic Trauma Association, američka udruga ortopeda i traumatologa

LC-DCP prema eng. limited contact dynamic compression plate, kompresijska pločica s limitiranim kontaktom

LCP prema eng. locking compression plate, pločica na zaključavanje

SADRŽAJ

1. UVOD.....	1
2. BIOMEHANIKA LAKTA I DISTALNOG HUMERUSA	3
3. EPIDEMIOLOGIJA PRIJELOMA DISTALNOG HUMERUSA.....	5
4. KLASIFIKACIJA PRIJELOMA DISTALNOG HUMERUSA.....	6
5. DIJAGNOSTIKA PRIJELOMA DISTALNOG HUMERUSA	13
6. NEOPERATIVNO LIJEČENJE PRIJELOMA DISTALNOG HUMERUSA	14
7. OPERATIVNO LIJEČENJE PRIJELOMA DISTALNOG HUMERUSA.....	16
8. ZAKLJUČAK	22
9. ZAHVALE	23
10. LITERATURA	24
11. ŽIVOTOPIS.....	25

SAŽETAK

Naslov rada: Liječenje prijeloma distalnog humerusa

Autor: Janja Konjevod

Lakat je trohoginglimoidni zglob koji je s biomehaničkog stajališta jedan od najkompleksnijih u ljudskom tijelu. Incidencija prijeloma distalnog humerusa izražena je najviše u dvije dobne skupine, u onoj od dvanaeste do devetnaeste godine i onoj iznad osamdesete godine života.

Prijelome distalnog humerusa u mlađoj životnoj dobi najčešće uzrokuju ozljede visoke energije, kao što su prometne nesreće, dok je u starijih ljudi, koji su posebno skloni prijelomima zbog osteoporoze, pad najčešći uzrok prijeloma. Prema AO klasifikaciji prijeloma distalnog humerusa, prijelomi tipa A su najčešći, iza njih slijede prijelomi tipa B, dok su prijelomi tipa C najrjeđe zastupljena skupina.

Prijelome distalnog humerusa može se liječiti operativno i neoperativno. Neoperativno liječenje rijetko se preporuča mlađim pacijentima. Najčešće se koristi kad pacijenti imaju visok rizik razvoja komplikacija od operacije. Također se može koristiti za liječenje prijeloma bez pomaka. Tehnike neoperativnog liječenja uključuju više metoda, kao što su sadrena udlaga do iznad lakta, ortoze za lakat, trakcija olekranona i takozvana metoda „vreće kostiju“.

Operativno liječenje je najčešće izbor za liječenje prijeloma distalnog humerusa. Prijelomi s ozljedama krvnih žila ili živaca indikacija su za hitnu operaciju. Važno je uzeti preciznu anamnezu kako bi se saznalo što više o mehanizmu ozljede. Vrsta prijeloma određuje se po rentgenskoj slici.

Otvorena repozicija i unutarnja fiksacija uz korištenje pločica su metoda izbora kako bi se omogućilo što ranije pokretanje zgloba. Danas postoje brojni alati koji se koriste u liječenju prijeloma distalnog humerusa, kao što su kortikalni i intramedularni čavli, kompresijske pločice s limitiranim kontaktom i pločice na zaključavanje. Kako bi se prevenirala postoperativna ukočenost i bol, važno je što ranije početi s aktivnim pokretanjem zgloba kako bi se očuvala njegova funkcija i stabilnost.

Ključne riječi: prijelomi, distalni humerus, operativno liječenje, neoperativno liječenje

SUMMARY

Title: Distal Humerus Fractures Treatment

Author: Janja Konjevod

The elbow is a trochoginglymoid joint that is, biomechanically speaking, one of the most complex ones in the human body. The incidence of distal humerus fractures has a bimodal peak, with the first one being in the age of twelve to nineteen years and the other in the age over eighty.

Distal humerus fractures in younger people are usually caused by high energy injuries, such as car accidents. In older people, who are also more exposed to fractures due to osteoporosis, distal humerus fractures are usually caused by low energy trauma, such as falling from a standing height. According to the AO-classification of distal humerus fractures, type A fractures are the most common fracture type, second ones being type B fractures and the least common fracture type being type C fractures.

Distal humerus fractures can be treated nonoperatively and operatively. Nonoperative treatment is rarely recommended for younger patients. It is most commonly used when the patients have a high risk of developing complications from a surgical procedure. It can also be used to treat fractures with no dislocation. Nonoperative management techniques include above-elbow cast, elbow braces and supports, olecranon traction, and collar and cuff treatment, the so called "bag of bones" method.

Operative management is the most common way to treat distal humerus fractures. Fractures with injuries to the vascular or neural structures must be operated immediately. It is important to take a precise patient's history to find out as much as possible about the injury mechanism. Fracture type is determined with the use of an x-ray image of the fractured bone.

Open reduction and internal fixation with the use of plates to keep the joint stable are useful for early active movement in the joint to keep its function and mobility. Nowadays, there are many tools used for operating on the distal humerus, such as cortical and cancellous screws, LC-DC plates and LCPs. To prevent postoperative stiffness and pain, early active joint movement is the key to keeping the joint functioning and stable.

Key words: fractures, distal humerus, operative management, nonoperative management

1. UVOD

U uvodnom dijelu ovog rada obradit će se anatomija distalnog dijela nadlaktične kosti, odnosno humerusa.

Poznavanje anatomije distalnog dijela humerusa važno je radi što boljeg planiranja kirurškog liječenja prijeloma ovog dijela kosti, što je najčešće i terapija izbora za ovakve slučajeve.

Distalni dio humerusa oblika je trokuta s apexom usmjerenim anteriorno. Tijelo humerusa se prema distalno nastavlja u medijalnu i lateralnu kolumnu. Medijalna kolumna odvaja se od tijela humerusa pod kutom od 45 stupnjeva u koronarnoj ravnini te distalno završava kao medijalni epikondil. Lateralna kolumna odvaja se od tijela humerusa pod kutom od 20 stupnjeva u koronarnoj ravnini te distalno zavija anteriorno pod kutem između 35 i 40 stupnjeva u odnosu na tijelo kosti u sagitalnoj ravnini. Distalni je humerus stoga rotiran 3 do 4 stupnja u odnosu na svoju dijafizu.(1)

Lateralna kolumna završava kao capitulum, odnosno glavica humerusa. Glavica humerusa ima konveksnu zglobnu plohu, koja započinje na najdistalnijem dijelu lateralne kolumne i pod kutem od 180 stupnjeva tvori luk u sagitalnoj ravnini. Glavica humerusa nije pokrivena hrskavicom. Središnji dio distalnog humerusa čini trochlea, odnosno zglobni valjak, koji artikulira s ulnom. Trohleja je pokrivena hrskavicom anteriorno, inferiorno i posteriorno, u luku od gotovo 270 stupnjeva. Iznad trohleje, a između medijalne i lateralne kolumne, nalazi se fossa coronoidea s prednje strane i fossa olecrani sa stražnje strane. Ta dva udubljenja međusobno su odvojena tankim koštanim septumom.(1)

Osim koštanog dijela, važan dio anatomije distalnog humerusa čine i mekotkivne strukture koje se oko njega nalaze. Sa lateralne strane distalnog humerusa i lakatnog zgloba nalaze se radijalni kolateralni ligament i anularni ligament. Medijalno se nalaze prednji i stražnji snop ulnarnog kolateralnog ligamenta i transverzalni ligament. Distalni humerus je obavijen zglobnom čahurom koja obavija zglobna udubljenja na laktu, a nalazi se ispod epikondila kako bi oni ostali slobodni za pripoj mišića. Osim ligamenata, u području lakta nalaze se i ularni i radijalni živac te nervus medianus. Lakat irigiraju tri krvnožilne mreže, medijalna, lateralna i stražnja.

Lateralnu krvnožilnu mrežu čine interosealna rekurentna arterija, radijalna rekurentna arterija i radijalne kolateralne arterije. Medijalni dio lakta opskrbljuju gornje i donje ulnarne kolateralne arterije te prednja i stražnja ulnarna rekurentna arterija. Stražnji dio lakta irigiran je od strane medijalne kolateralne arterije uz poneke grane iz medijalnog i lateralnog dijela krvnožilne mreže.(1)

2. BIOMEHANIKA LAKTA I DISTALNOG HUMERUSA

Lakat je po svojoj građi trohoginglimoidni zglob, što znači da su u njemu mogući pokreti fleksije, ekstenzije u sagitalnoj ravnini te kretnje rotacije u uzdužnoj osi. S biomehaničkog gledišta, ovaj je zglob jedan od složenijih u ljudskom tijelu. Lakatni je zglob intermedijarni zglob gornjeg ekstremiteta koji omogućuje pokretljivost i distalnijeg dijela gornjeg ekstremiteta. Važnost dobro pokretne podlaktice je u tome što ona trostruko povećava pokretljivost cijelog gornjeg ekstremiteta.(2)

Prilikom pokreta fleksije i ekstenzije podlaktice incisura trochlearis ulnae rotira se oko trohleje humerusa, a gornja zglobna ploha glave radijusa kliže preko capitulum humerusa. Trohleja je tako građena da se prilikom potpune fleksije podlaktice i radius i ulna nalaze u liniji s humerusom. Za razliku od toga, pri punoj ekstenziji kosi rubovi stražnjeg dijela trohleje vode ulnu tako da stvara lateralnu devijaciju podlaktice. Ta lateralna devijacija naziva se fiziološki ili anatomski valgus lakta. U muškaraca taj kut normalno iznosi između 3 i 28 stupnjeva, dok je u žena nešto veći i iznosi između 6 i 29 stupnjeva, mjereno na medijalnoj strani lakta.(2)

Opseg pokreta fleksije i ekstenzije u laktu iznosi oko 140 stupnjeva. Na distalnom kraju humerusa nalaze se dvije zglobne površine, trohleja humerusa i kapitolum humerusa te tri udubine koje povećavaju opseg kretnji u zglobu lakta te su zbog toga važne za mehaniku zgloba. Krajnji dio distalnog humerusa izgleda poput rašlji čiji krajevi završavaju na epikondilima, a između njihovih krajeva nalazi se kapitolotrohlearni kompleks. Distalni dio humerusa nalazi se pod kutom od 45 stupnjeva prema naprijed u odnosu na dijafizu humerusa. Isto tako i trohleja humerusa leži prema naprijed u odnosu na njegovu uzdužnu os. Takvim položajem trohleje i trohlearne incizure ulne omogućena je fleksija lakta iznad 90 stupnjeva jer se sprečava prerani dodir koronoida ulne i humerusa. Ovaj podatak treba imati na umu prilikom liječenja prijeloma humerusa. Ukoliko se ne zadrži inklinacija trohleje prema trupu humerusa, nemoguće je postići fleksiju u zglobu lakta veću od 90 stupnjeva unatoč svim oblicima rehabilitacije.(2)

Kada je podlaktica u ekstenziji, njezina uzdužna os nije produžetak uzdužne osi nadlaktice, već os podlaktice i os nadlaktice čine međusobno tupi kut otvoren prema lateralno. Za taj tupi kut biomehanički je odgovorno uduljenje na trohleji, takozvana brazda vodilja koja je zavojitog oblika. Pri ekstenziji onda usmjerava podlakticu prema lateralno budući da zavija prema straga i medijalno, a prilikom fleksije, budući da je na svojem prednjem dijelu okomita, dovodi podlakticu u ravninu s nadlakticom. Taj tupi kut između nadlaktice i podlaktice naziva se fiziološki valgusni kut, ili noseći kut, koji varira između 160 i 180 stupnjeva.(2)

Kad govorimo o opsegu pokreta u lakatnom zglobu, ako uzmemo potpuno ekstenziranu podlakticu kao nulti položaj, aktivna se fleksija može izvesti do 145 stupnjeva. Pasivnu je fleksiju moguće izvesti još za oko 15 stupnjeva, što ukupno dovodi opseg fleksije u laktu do oko 160 stupnjeva. Što se tiče ekstenzije, zbog kontakta zglobnih tijela nije moguće postići ekstenziju lakta preko nultog položaja, osim kod djece i žena, koji zbog slabije razvijenog olekranona ulne te labavosti zglobne čahure i ligamenata, mogu postići hiperekstenziju lakta od 5 do 10 stupnjeva.(2)

3. EPIDEMIOLOGIJA PRIJELOMA DISTALNOG HUMERUSA

Otprilike sedam posto svih prijeloma u odraslih čine prijelomi lakta, od čega oko trećina otpada na prijelome distalnog humerusa. Incidencija prijeloma distalnog humerusa ima bimodalni *peak*, najveća je u dobi od dvanaest do devetnaest godina i u dobi iznad osamdeset godina. U mlađoj je životnoj dobi incidencija prijeloma distalnog humerusa nešto veća kod muškog spola, dok u kasnijoj životnoj dobi zahvaća pretežno ženski spol. Isto tako, mehanizam je ozljede različit ovisno o životnoj dobi. U mlađih prijelome obično uzrokuju ozljede visoke energije, kao što su prometne nesreće, padovi s visine, sportske ozljede, industrijske nesreće i rukovanje vatrenim oružjem. Za razliku od toga, više od šezdeset posto prijeloma u starije populacije uzrokovano je ozljedama niske energije, kao što je pad sa stojeće visine.(1)

Isto tako s dobi raste i broj osteoporotičnih prijeloma. Zbog manje otpornosti kosti na ozljede, kost ima tendenciju pucati i kod manjih ozljeda ili trauma. Iz tog je razloga važno pravovremeno preventirati osteoporozi kako bi se spriječile njezine komplikacije u vidu povećane incidencije prijeloma i posljedično, kirurških zahvata koji također imaju vlastite komplikacije za starije pacijente s komorbiditetima.

Prema AO-klasifikaciji prijeloma najčešći su prijelomi tipa A, koji čine oko šezdesetpet posto svih prijeloma distalnog humerusa. Na drugome su mjestu prijelomi tipa B koji čine oko dvadesetpet posto prijeloma, dok su najrjeđi prijelomi tipa C koji čine deset posto u ukupnom udjelu.(2)

4. KLASIFIKACIJA PRIJELOMA DISTALNOG HUMERUSA

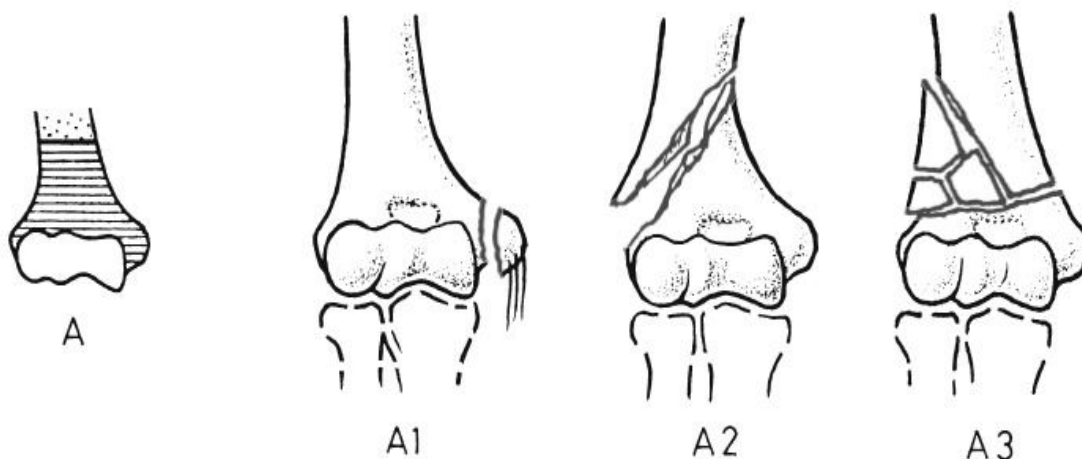
Starije klasifikacijske sheme za prijelome distalnog humerusa bazirale su se na anatomskej lokaciji prijeloma i njegovu izgledu, pa su se stoga koristili izrazi kao suprakondilarni, intrakondilarni, epikondilarni prijelom te prijelom Y i T tipa.(1)

Danas se prijelomi distalnog humerusa svrstavaju po AO/OTA klasifikaciji.

AO/OTA klasifikacija je alfanumerički sistem označavanja prijeloma. Prijelomi distalnog humerusa pridruženi su broju 13 i klasificiraju se dalje ovisno o lokaciji i artikularnoj involviranosti. Prijelomi se dalje subklasificiraju ovisno o smjeru lomne pukotine, dislokaciji i stupnju fragmentacije.(1)

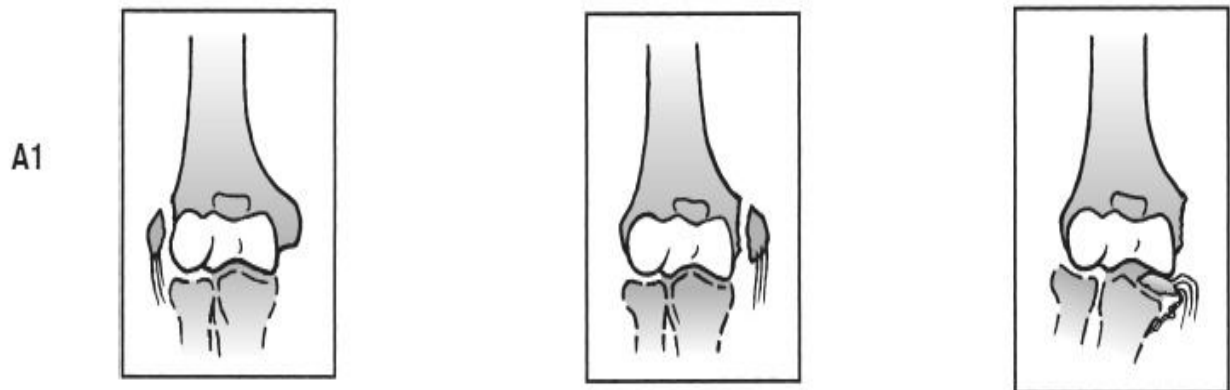
Prijelomi skupine A su ekstraartikularni prijelomi koji obuhvaćaju tri podvrste:

1. Apofizalna avulzija
2. Metafizalni jednostavni prijelom
3. Metafizalni multifragmentarni prijelom



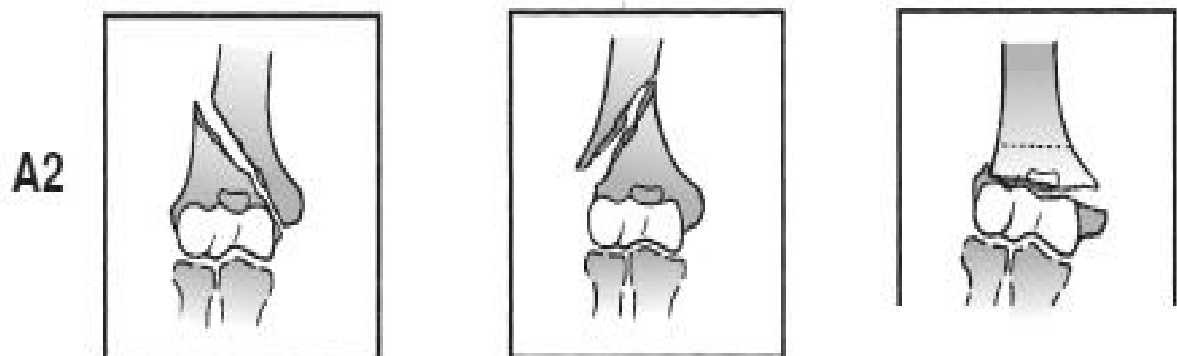
Slika 1. Prijelomi skupine A. Prema Court Brown et al. (1), 2015, str. 1234, uz dopuštenje Wolters Kluwer.

Prijelomi ove skupine čine gotovo jednu četvrtinu svih prijeloma distalnog humerusa. Prijelomi se mogu dalje subklasificirati ovisno o tome zahvaćaju li lateralni (A1.1) ili medijalni epikondil te ovisno o tome je li odlomljeni fragment inkarceriran u zglobu (A1.3) ili nije (A1.2).



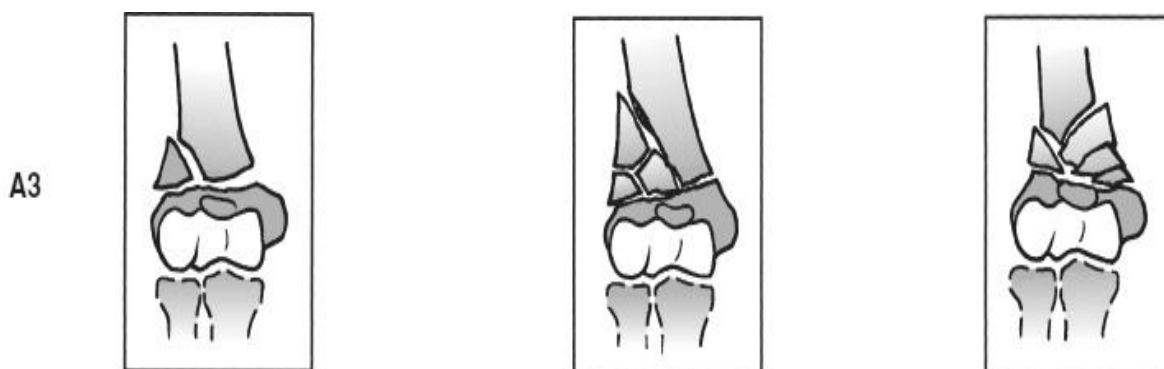
Slika 2. Prijelomi podskupine A1, slijeva nadesno A1.1, A1.2 i A1.3. Prema Court Brown et al. (1), 2015, str. 1234, uz dopuštenje Wolters Kluwer.

Jednostavni metafizalni prijelomi se subklasificiraju ovisno o smjeru lomne pukotine u prijelome s kosom lomnom pukotinom usmjerenom prema unutra (A2.1) ili van (A2.2) te prijelome s transverzalnom lomnom pukotinom (A2.3).



Slika 3. Prijelomi podskupine A2, slijeva nadesno A2.1, A2.2 i A2.3. Prema Court Brown et al. (1), 2015, str. 1234, uz dopuštenje Wolters Kluwer.

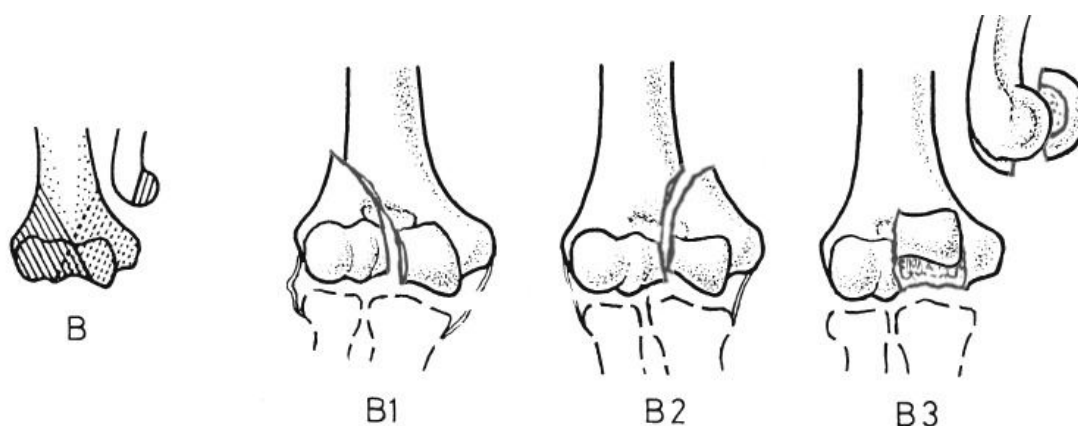
Metafizalni multifragmentarni prijelomi dalje se subklasificiraju ovisno o tome je li odlomljeni fragment intaktan (A3.1), fragmentiran u više dijelova (A3.2) ili se radi o kompleksnom prijelomu metafize (A3.3).



Slika 4. Prijelomi podskupine A3, slijeva nadesno A3.1, A3.2 i A3.3. Prema Court Brown et al. (1), 2015, str. 1234, uz dopuštenje Wolters Kluwer.

Prijelome skupine B čine parcijalni artikularni prijelomi koji se dijele na:

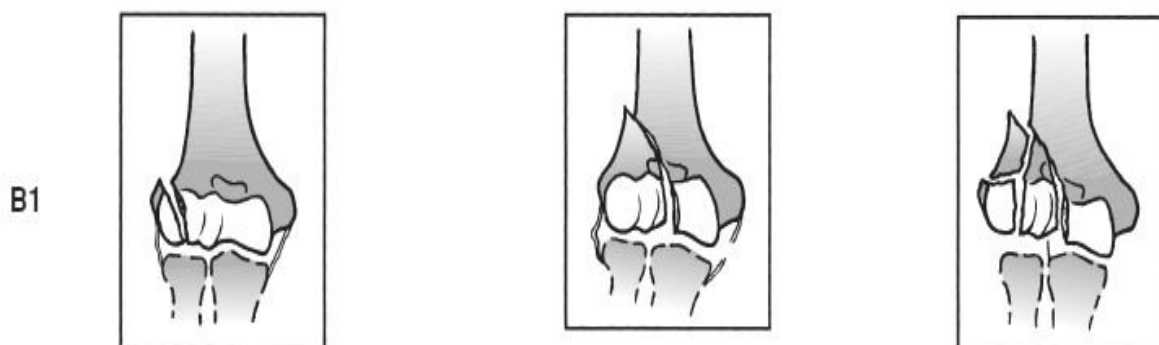
1. Lateralni sagitalni prijelom
2. Medijalni sagitalni prijelom
3. Frontalni prijelom



Slika 5. Prijelomi skupine B. Prema Schatzker (4), 2005, str. 104, uz dopuštenje Springer Verlag

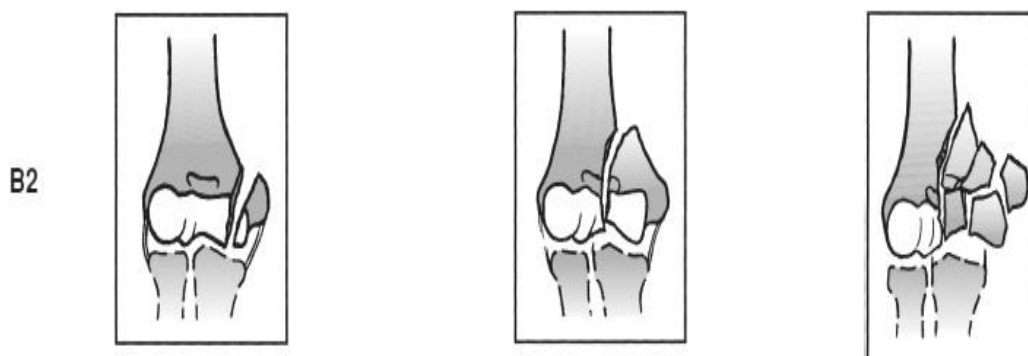
Prijelome ove skupine moguće je klasificirati i po Milchu. Ta se klasifikacija bazira na tome je li lateralni dio trohlee odvojen od tijela humerusa. U prijelomu po Milchu tip I, lateralna eminencija trohlee spojena je s tijelom humerusa, dok u prijelomu tip II po Milchu to nije slučaj.(1)

Lateralni sagitalni prijelomi dalje se dijele na prijelome capitelluma (B1.1), jednostavne prijelome trohlee (B1.2) i multifragmentarne prijelome trohlee (B1.3).



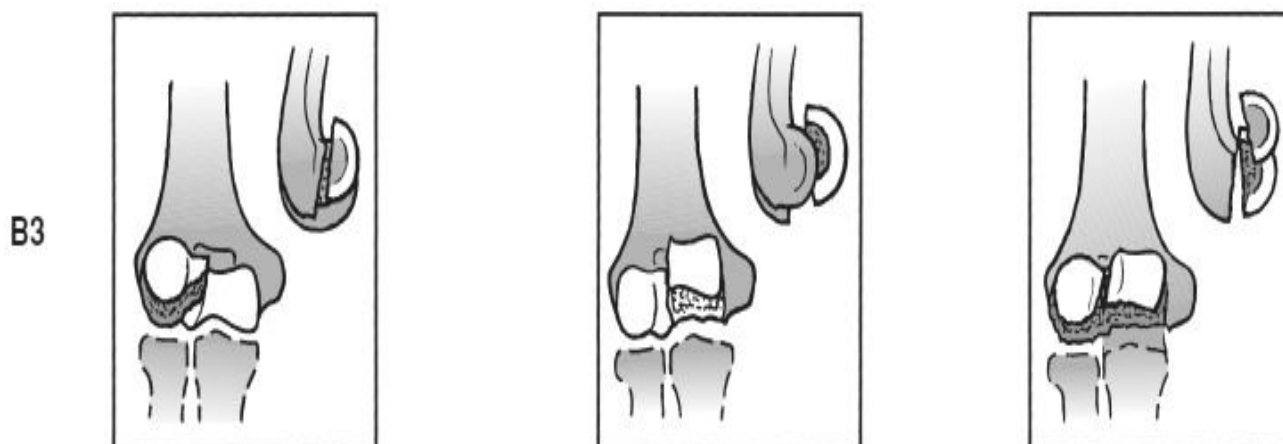
Slika 6. Prijelomi podskupine B1, slijeva nadesno B1.1, B1.2 i B1.3. Prema Court Brown et al. (1), 2015, str. 1235, uz dopuštenje Wolters Kluwer.

Medijalni sagitalni prijelomi obuhvaćaju transtrohlearne prijelome kroz njezinu medijalnu stranu (B2.1), jednostavne transtrohlearne prijelome kroz žlijeb na trohleeji (B2.2) i multifragmentarne transtrohlearne prijelome (B2.3).(1)



Slika 7. Prijelomi podskupine B2, slijeva nadesno B2.1, B2.2 i B2.3. Prema Court Brown et al. (1), 2015, str. 1235, uz dopuštenje Wolters Kluwer.

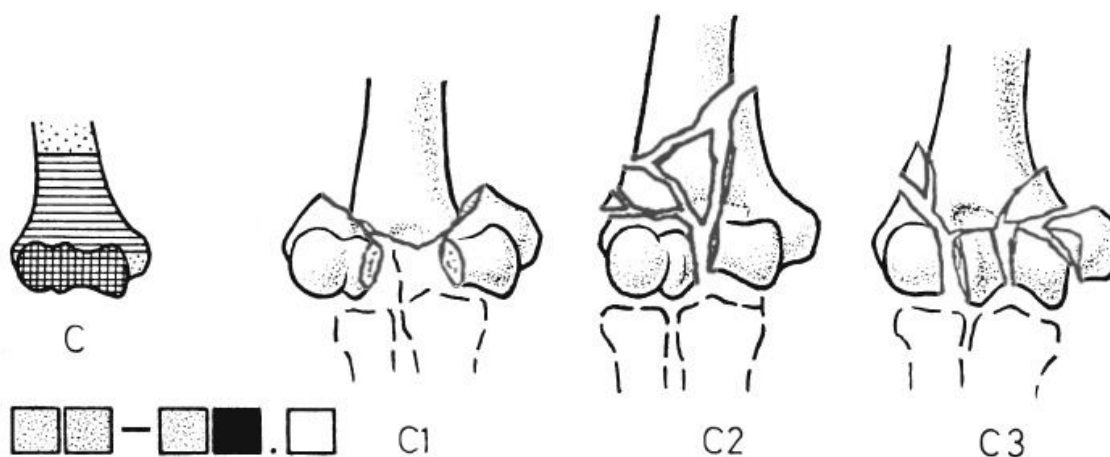
Frontalni prijelomi obuhvaćaju prednji prijelom capitelluma (B3.1), prednji prijelom trohlee (B3.2) i istovremene prijelome capitelluma i trohlee (B3.3).



Slika 8. Prijelomi podskupine B3, slijeva nadesno B3.1, B3.2 i B3.3. Prema Court Brown et al. (1), 2015, str. 1235, uz dopuštenje Wolters Kluwer.

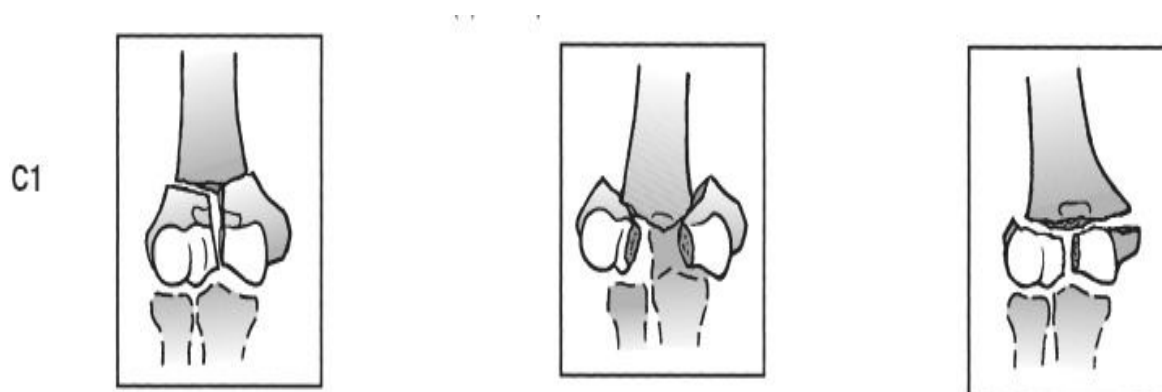
Prijelomi skupine C su kompletni artikularni prijelomi:

1. Jednostavni artikularni, jednostavni metafizalni prijelom
2. Jednostavni artikularni, multifragmentarni metafizalni prijelom
3. Multifragmentarni artikularni i metafizalni prijelom



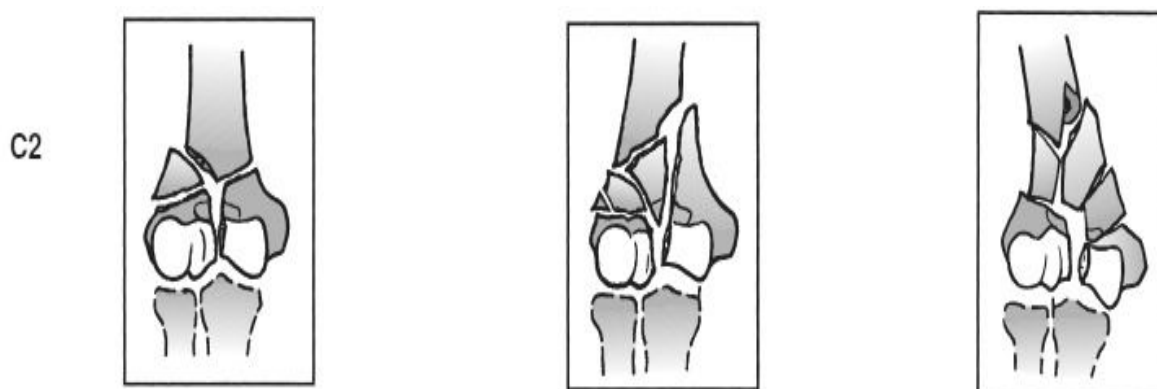
Slika 9. Prijelomi skupine C. Prema Prema Schatzker (4), 2005, str. 104, uz dopuštenje Springer Verlag

Prijelomi skupine C najkompleksniji su prijelomi u području distalnog humerusa. Skupina prijeloma C1 obuhvaća daljnu podjelu na prijelome s malom dislokacijom (C1.1), izraženom dislokacijom (C1.2) i prijelome epifize u obliku slova T (C1.3).(1)



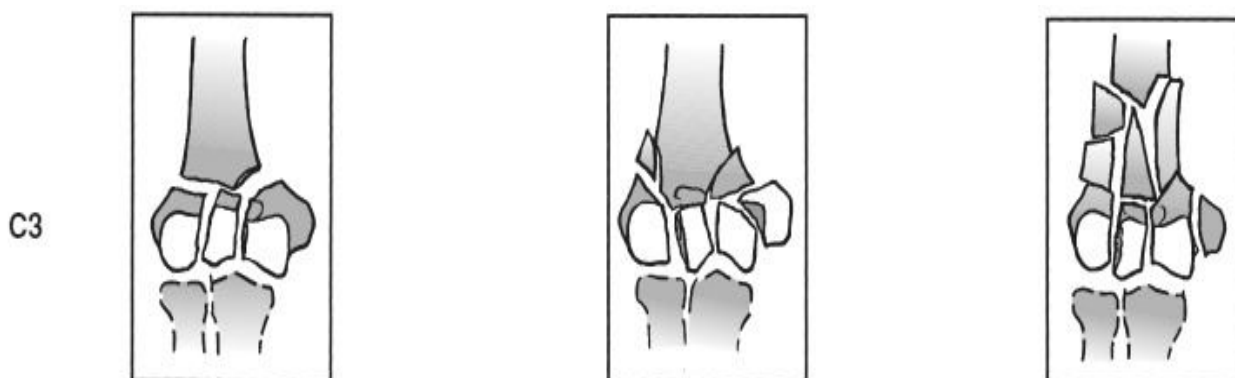
Slika 10. Prijelomi podskupine C1, slijeva nadesno C1.1, C1.2 i C1.3. Prema Court Brown et al. (1), 2015, str. 1236, uz dopuštenje Wolters Kluwer.

U prijelomima skupine C2, postoji odlomljeni dio metafize, koji može biti intaktan (C2.1), fragmentiran (C2.2) ili se može raditi o kompleksnom prijelomu, gdje postoji više lomnih fragmenata metafize (C2.3).(1)



Slika 11. Prijelomi podskupine C2, slijeva nadesno C2.1, C2.2 i C2.3. Prema Court Brown et al. (1), 2015, str. 1236, uz dopuštenje Wolters Kluwer.

Najkompleksniju skupinu čine prijelomi klasificirani kao C3, gdje su i artikularni i metafizalni dio humerusa fragmentirani u više dijelova. Kao C3.1 označava se prijelom gdje je artikularni dio humerusa fragmentiran uz jednostavan metafizalni prijelom. Prijelom C3.2 označava prijelom gdje uz fragmentirani artikularni dio nalazimo odlomljeni dio metafize u obliku klina. Prijelom C3.3 je kompleksni multifragmentarni prijelom koji se može širiti iz metafize u dijafizu humerusa.(1)



Slika 12. Prijelomi podskupine C3, slijeva nadesno C3.1, C3.2 i C3.3. Prema Court Brown et al. (1), 2015, str. 1236, uz dopuštenje Wolters Kluwer.

5. DIJAGNOSTIKA PRIJELOMA DISTALNOG HUMERUSA

Prilikom sumnje na prijelom distalnog humerusa, važno je uzeti preciznu anamnezu pacijenta, koja može uvelike olakšati daljnju dijagnostiku. Važno je pitati o aktivnosti prilikom koje se nesreća dogodila, kao na primjer, radi li se o sportskoj ozljedi ili je pacijent ozlijeđen prilikom automobilske nesreće. Također je bitno pitati o kakvoj se vrsti ozljede radilo, tj. je li došlo do udarca, pada, torzije određenog dijela tijela i slično. Prilikom procjene ozljeda, važno je znati o kakvoj se sili radilo prilikom nesreće. Prijelomi uzrokovani manjim silama mogu ukazivati na patologiju kosti, kao što je osteoporoza. Važno je lokalizirati mjesto boli te ocijeniti njezinu jačinu. Isto tako pacijenta treba pitati o gubitku funkcije zahvaćenog uda ili zgloba.(5)

U nekim slučajevima, dijagnoza prijeloma se može postaviti pri prvom pogledu na pacijenta. U takvim slučajevima je očita deformacija uda ili postoji vidljiva frakturna pukotina ukoliko se radi o otvorenom prijelomu. U većini se slučajeva na prijelom posumnja nakon uzimanja anamneze i detaljnog kliničkog pregleda, a sumnja se zatim potvrđuje najčešće rentgenskom snimkom, a po potrebi i drugim slikovnim metodama.(5)

Klinički pregled započinje inspekcijom. Uspoređuje se zahvaćena strana s drugom i traže se znakovi asimetrije u vidu izbočenja ili skraćanja uda koji mogu ukazivati na podležeći prijelom. Također hematomi i crvenilo na mjestu udarca mogu biti od koristi prilikom dijagnostike budući da ukazuju na točno mjesto djelovanja sile koja je uzrokovala prijelom. Prilikom palpacije, ponekad se može napipati oštar rub podležeće frakture. Mjesto frakture može biti zahvaćeno lokalnim edemom koji se također može napalpirati. Ukoliko je fraktura mobilna, njeno pomicanje može uzrokovati pojavu krepitacija zbog trljanja krajeva kostiju jednih o druge. Takvo pomicanje uzrokuje jaku bol u pacijenta, zbog čega se ne ispituje rutinski, već samo ukoliko je pacijent bez svijesti i sama dijagnoza prijeloma je upitna.(5)

Prilikom svake sumnje na frakturu, obavezno je učiniti radiografsku obradu zahvaćenog uda. Radiografske snimke mogu dati jasnu dijagnozu prijeloma i biti osnova za planiranje liječenja. Prije svake radiografske obrade, liječnik mora dati

jasnu indikaciju i uputu koja projekcija se treba snimati i na prijelom koje kosti se sumnja.(5)

Prilikom snimanja rentgenske snimke, najčešće se koriste dvije standardne projekcije, anterioposteriorna i laterolateralna. Za vrijeme snimanja, rentgenska zraka mora biti centrirana iznad područja suspektne frakture, pri čemu se mogu vizualizirati i proksimalni i distalni zglobovi. Kod prijeloma distalnog humerusa se također često koriste usporedne snimke, zbog poteškoća u vizualizaciji. Stoga se snima i zahvaćena i zdrava strana te se iste uspoređuju radi bolje mogućnosti planiranja daljnje terapije.(5)

U nekim je slučajevima korisno snimiti rentgenske snimke uz trakciju zahvaćenog uda kako bi se poboljšala vizualizacija. U takvim je slučajevima pacijentu dana anestezija kako bi se ublažio zaštitni spazam mišića i također olakšala bol koju bi trpio prilikom izvođenja trakcije.(5)

Osim rentgenskih snimki, u dijagnostici se može koristiti i CT. Kompjuterizirana tomografija pruža sliku frakture u svim ravninama, što može biti od velike koristi kod planiranja operativnog zahvata. Zbog poteškoća vizualizacije svih fragmenata, posebno kod kompliciranijih prijeloma distalnog humerusa, CT se može koristiti i za formiranje 3D slike, koja pruža puno detaljniju informaciju o vrsti prijeloma i potrebnom načinu liječenja.

Ukoliko postoji sumnja na ozljedu mekotkivnih struktura, kao što su ligamenti i mišići, u dijagnostičke se svrhe može koristiti i magnetska rezonanca. Ona je također vrlo važno dijagnostičko sredstvo ukoliko postoji ozljeda krvnih žila ili živaca koji prolaze kroz koštane kanale u području prijeloma.(5)

Nakon potvrđene dijagnoze prijeloma, pristupa se liječenju prijeloma, koje može biti operativno i neoperativno. Prije operativnog liječenja prijeloma važna je detaljna i precizna priprema tijekom operativnog zahvata.

6. NEOOPERATIVNO LIJEČENJE PRIJELOMA DISTALNOG HUMERUSA

Neoperativno liječenje rijetko se preporuča za mlađe pacijente i obično je način liječenja za pacijente za koje operativno liječenje nosi više komplikacija nego benefita. Pacijenti koji imaju stabilne prijelome bez pomaka također se mogu probati liječiti neoperativno. Takvim pacijentima potrebno je prva tri do četiri tjedna redovito raditi rentgenske snimke prelomljenog dijela kosti kako bi se na vrijeme uvidjelo ukoliko dođe do angulacije lomnih ulomaka.(1)

Kirurško se liječenje ipak češće preporuča za prijelome distalnog humerusa budući da se fiksacijom lomnih ulomaka povećava stabilnost zgloba i omogućava mobilnost u zglobu vrlo brzo nakon operacije. Isto tako, kirurškom se fiksacijom smanjuje mogućnost pomaka lomnih ulomaka.(1)

Neoperativno liječenje uključuje više metoda, kao što su sadrena udlaga do iznad lakta, ortoza za lakat, trakcija olekranona i takozvana metoda „vreće kostiju“. Kod trakcijske metode, postavlja se transolekranonska žica koja se spaja na utege s jedne strane. Trakcija se primjenjuje tri do četiri tjedna, odnosno dok se ne stvori dovoljno kalusa oko prijeloma da bi se ruka mogla staviti u sadrenu udlagu.(1)

Metoda „vreće kostiju“ u upotrebi je već stoljećima. To je neoperativni način liječenja prijeloma distalnog humerusa u kojem se oko zapešća stavlja povoj, koji se potom veže oko vrata, tako da se lakat nalazi u fleksiji između 90 i 120 stupnjeva. Na ovaj način lakat visi slobodno te gravitacija omogućuje repoziciju lomnih ulomaka na mjesto i njihovo zarastanje. Pokreti u laktu i ramenu mogući su nakon dva tjedna, s postupnim povećanjem opsega pokreta i opterećenja.(1)

Prijelomi skupine B3, odnosno parcijalni artikularni prijelomi koji zahvaćaju capitellum humerusa, također se mogu neoperativno liječiti. Za ovaj je tip prijeloma moguće izvesti zatvorenu repoziciju te nakon toga imobilizirati zglob u sadrenoj udlazi kako bi se omogućilo cijeljenje. Repozicijski manevar uključuje stavljanje podlaktice u punu ekstenziju te supinaciju, što obično rezultira time da se capitellum spontano repozicionira. Ukoliko manevar nije uspješan, moguće je primijeniti direktni pritisak

nad capitellum uz lagano pomicanje lakatnog zgloba u varus kako bi se osigurala repozicija. Ako je repozicija uspješna, prilikom fleksije lakta glava radijusa pritišće odlomljeni fragment capitelluma i time omogućuje njegovo cijeljenje na mjestu. Repozicija se uvijek mora potvrditi slikovnim metodama, najčešće rentgenom. Nakon uspješne repozicije, lakat se imobilizira u nadlaktičnoj sadrenoj udrazi tri tjedna. Svakih je tjedan dana potrebno provjeravati da nije došlo do dislokacije lomnih ulomaka.(1)

Osim navedenog, još jedna od metoda neoperativnog liječenja prijeloma distalnog humerusa jest neoperativno funkcionalno liječenje po Sarmientu. Ova metoda liječenja prijeloma temelji se na tome da se ograničenim pokretanjem i opterećenjem susjednih zglobova za vrijeme trajanja imobilizacije poboljšava prokrvljenost u zoni prijeloma, što posljedično pospješuje osteogenezu. U ovakvom obliku liječenja, humerus se imobilizira cirkularno tako da dva susjedna zgloba ne budu kruto fiksirana, čime se sprečava pojava kontraktura. Cirkulatorni sadreni steznik posebno se izrađuje uz primjenu šarnira i plastičnih hodulja.(6)

Metoda liječenja po Sarmientu često se primjenjuje zbog brojnih prednosti, između kojih treba izdvojiti visok postotak uspješnog liječenja, manjih troškova liječenja zbog toga što se pacijenta može pratiti ambulantno, skraćeni boravak u bolnici te manje vrijeme trajanja rehabilitacije.(6)

Za primjenu neoperacijskog funkcionalnog liječenja po Sarmientu potrebno je da je pacijent psihofizički sposoban za suradnju. Isto tako, osjet na ozlijeđenoj ruci mora biti potpuno očuvan. Očuvana mora biti i osovina kosti nakon repozicije. Nakon repozicije, kost je potrebno imobilizirati u onom položaju u kojem prijelom može ostati sve do pojave čvrstog kalusa. Također treba misliti i na mogućnost dolaska pacijenta na češće kontrole te mijenjanja imobilizacije kako bi se na vrijeme uočila potreba za eventualno drugim načinom liječenja ili redovito pratilo zarastanje prijeloma.(6)

7. OPERATIVNO LIJEČENJE PRIJELOMA DISTALNOG HUMERUSA

Operativno liječenje najčešći je oblik liječenja prijeloma distalnog humerusa. Indikacije za operativni zahvat su razne, uključujući dislocirane intraartikularne prijelome, otvorene prijelome, prijelome kod kojih postoji ozljeda živaca ili krvnih žila te prijelomi u sklopu politraume.(3)

Otvoreni prijelomi distalnog humerusa i prijelomi koji uzrokuju vaskularne ozljede s posljedičnom ishemijom zahtijevaju hitan operativni zahvat. Većina prijeloma distalnog humerusa su zatvorene ozljede za koje je važno preoperativno planiranje i zahvat se može odgoditi dok nisu postignuti potrebni optimalni uvjeti.(3)

Stabilni pacijenti bez komorbiditeta i ozljeda mekih tkiva mogu se operirati u prvih 48 do 72 sata od ozljede. Rani operativni zahvat smanjuje rizik od razvoja kontraktura i ukočenosti. Politraumatski pacijenti i pacijenti s komorbiditetima zahtijevaju opsežniju preoperativnu pripremu, pa se kod takvih pacijenata operativni zahvat najčešće odgađa. Isto tako pacijenti s ekscesivnim oteknućem, abrazijama i hematomima mekog tkiva su kandidati za odgođeni operativni zahvat. Ukoliko je potrebno odgoditi operativni zahvat, može se postaviti vanjski fiksator na mjesto prijeloma kako bi se prijelom stabilizirao i omogućila adekvatna njega rane. Idealno bi se žice vanjskog fiksatora trebale postaviti što dalje moguće od mjesta gdje se planira unutarnja fiksacija kako bi se spriječila mogućnost razvoja infekcije. Iako nigdje u literaturi ne postoje točne smjernice, preporuča se operativni zahvat učiniti najkasnije dva do tri tjedna od ozljede.(1)

Važno je uzeti preciznu anamnezu kako bi se dobilo što više informacija o mehanizmu ozljede i silama uključenim u ozljedu. Anamneza također može ukazati na potencijalne ozljede žila ili živaca, što je indikacija za hitan operativni zahvat. U fizikalnom pregledu uočava se natečen, crven zglob koji pacijent drži u protektivnom položaju i odbija pomaknuti. Prilikom pregleda, ponovno je važno obratiti pozornost na potencijalne ozljede krvnih žila ili živaca te mogućnost razvoja compartment sindroma.(4)

Radiološke metode korisne su za utvrđivanje vrste prijeloma, pri čemu se najčešće zbog dostupnosti, jednostavnosti i brzine koristi rentgen. Kod kompleksnijih fraktura preporuča se napraviti kompjuteriziranu tomografiju, koja omogućava preciznu evaluaciju fragmenata i stvaranje 3D slike.(4)

Prije pristupanja operaciji, operativni se zahvat detaljno planira, ovisno o kompleksnosti frakture. Prilikom snimanja rentgenske slike ozlijeđenog zgloba, korisno je snimiti i zdravi za usporedbu. Snimka se zdravog lakta okreće naopako i iscrtava na listu papira, gdje se zatim ucrtaju frakturane pukotine i može se pristupiti planiranju unutarnje fiksacije.(4)

Rekonstrukcija intraartikularne frakture započinje rekonstrukcijom zglobne plohe. Odlomljeni fragmenti trohleje i capitelluma se spajaju s jednim, dva ili tri 3.5 milimetarska spongiozna vijka. Fiksacija se postiže tako da se prvo uvode žice vodiči, provjerava se njihov položaj i zatim se uvode vijci. Ako postoji defekt u artikularnoj površini, kondilarni fragmenti se fiksiraju 3.5 milimetarskim ili 4.5 milimetarskim kortikalnim vijcima, kako ne bi došlo do inkongurencije zglobne površine.(4)

Ukoliko se radi o kominucijskom prijelomu, prvo se radi rekonstrukcija kolumni humerusa. Kirurški se prvo pristupa onoj kolumni koja ima jednostavniji tip prijeloma.

Nakon rekonstrukcije zgloba, pristupa se rekonstrukciji suprakondilarnog dijela kosti. Prilikom rekonstrukcije suprakondilarnog prijeloma, važno je imati na umu da nijedan dio unutarnje fiksacije ne smije sezati u olekranonsku ili koronoidnu fossu, budući da bi se tako trajno blokirala ekstenzija ili fleksija lakta. Isto tako, nije moguće postići stabilnu fiksaciju koristeći samo vijke. Ako je moguće, suprakondilarna se fraktura može sanirati koristeći dvije 3.5 milimetarske LC-DC pločice. Ukoliko nije moguće, koriste se 3.5 milimetarske rekonstrukcijske pločice koje se postavljaju uzduž lateralnog ruba kosti tako da zadnji vijak kojim se fiksira pločica dođe na suprotnu stranu od kondilarnog fragmenta. Pločica također mora biti nagnuta prema naprijed zbog kuta od 60 stupnjeva koji lateralni kondil tvori s osi humerusa, kako ne bi došlo do nemogućnosti ekstenzije lakta.(4)

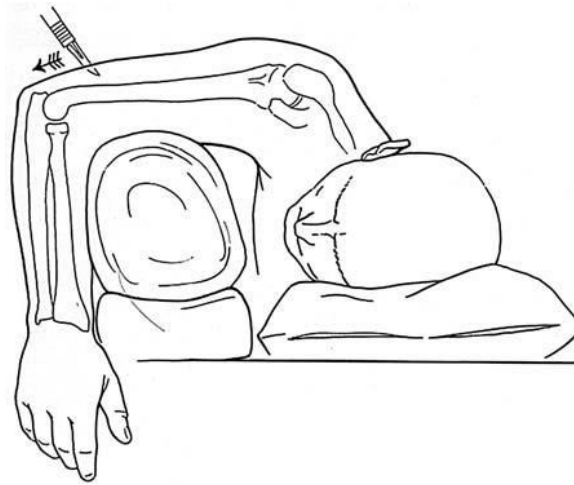
Fiksacija pločicama je najstabilnija kada se one polože pod kutom od 90 stupnjeva u odnosu jedna na drugu. Zato je najbolje, ukoliko to odgovara anatomiji prijeloma,

jednu pločicu fiksirati uz medijalni rub humerusa, a drugu postaviti posterolateralno, tako da se fiksacija postigne kroz stražnji rub capitelluma. Ovakvo postavljanje pločica omogućuje maksimalnu rigidnost fiksacije, međutim pločice nije nužno postaviti pod kutem od 90 stupnjeva u odnosu jedna na drugu kako bi se osigurala dovoljna čvrstoća osteosinteze, već je važno postaviti ih na odvojene kolumne i različite površine humerusa kako bi se smanjio tenzilni stres.(11)

Prilikom postavljanja pločica, moguće ih je postaviti i paralelno u odnosu jedna na drugu kako bi se smanjio tenzilni stres na prelomljenu kost. Paralelno postavljene pločice ne smiju biti postavljene u istoj ravnini kako ne bi došlo do pomaka lomnih ulomaka nakon fiksacije. Eksperimentalne studije na kadaverima pokazuju biomehaničku superiornost postavljanja paralelne konfiguracije pločica prilikom osteosinteze u odnosu na njihovu okomitu konfiguraciju. Paralelna konfiguracija pločica pokazuje veću čvrstoću, manju vjerojatnost slabljenja fiksacije kod ovakvog postavljanja pločica te mogućnost izdržavanja većeg tereta što je važno za stabilnost osteosinteze i oporavak funkcije ozlijeđenog zgloba.(10)

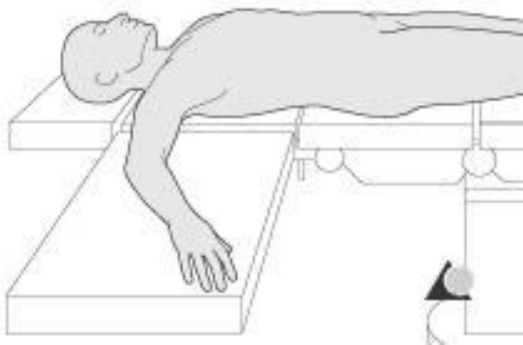Na konačnom se crtežu ucrtavaju svi vijci i pločice te redoslijed kojim su postavljani. Opsežno preoperativno planiranje rezultira boljim liječenjem prijeloma i bržom rehabilitacijom pacijenta nakon operacije.(4)

Prilikom operacije, pacijent se pozicionira na bok suprotan od ozlijeđene strane. Ozlijeđena ruka mora imati dovoljno prostora da se može potpuno flektirati i ekstenzirati, što je posebno važno prilikom repozicije.(4)



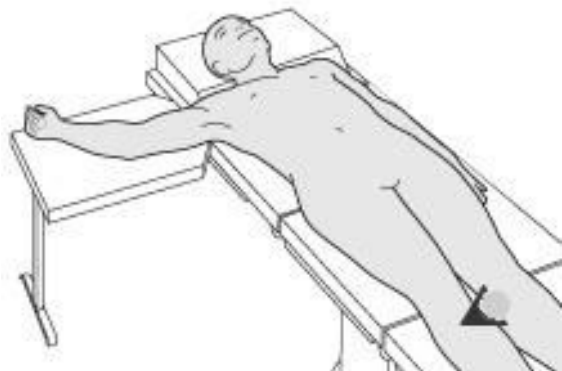
Slika 13. Položaj pacijenta na boku za operaciju distalnog humerusa. Prema Schatzker (4), 2005, str. 116, uz dopuštenje Springer Verlag

Osim na bok, pacijenta se može postaviti i na leđa za medijalni ili lateralni pristup ozlijeđenom humerusu. Za lateralni pristup pacijent se postavlja na leđa, s ramenom u abdukciji i unutarnjoj rotaciji te laktom u fleksiji.(7)



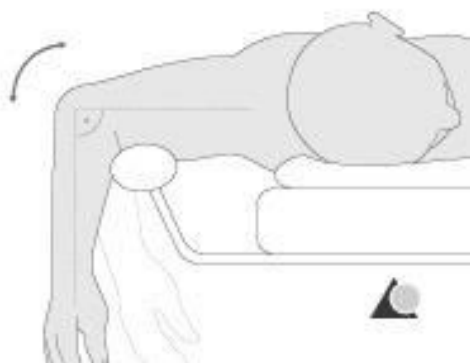
Slika 14. Položaj pacijenta za lateralni pristup humerusu. Prema Colton C et al. AO surgery reference. [slika s interneta] posjećeno 23.11.2018., dostupno na: https://www2.aofoundation.org/wps/portal/surgery?_ga=2.115969542.1665347235.1542907456-2053082422.1539790918

Za medijalni pristup humerusu, pacijenta se također postavlja na leđa s rukom na stoliću pokraj operacijskog stola. Rame je u abdukciji i vanjskoj rotaciji, dok je podlaktica ekstenzirana ili lagano flektirana.(7)



Slika 15. Položaj pacijenta za medijalni pristup humerusu. Prema Colton C et al. AO surgery reference. [slika s interneta] posjećeno 23.11.2018., dostupno na: https://www2.aofoundation.org/wps/portal/surgery?_ga=2.115969542.1665347235.1542907456-2053082422.1539790918

Pacijent se također može postaviti na trbuh s ozlijeđenom rukom na podstavljenoj podlozi. U ovom pristupu operater ima najviše slobode za pristup laktu.(7)



Slika 16. Položaj pacijenta na trbuhu. Prema Colton C et al. AO surgery reference. [slika s interneta] posjećeno 23.11.2018., dostupno na: https://www2.aofoundation.org/wps/portal/surgery?_ga=2.115969542.1665347235.1542907456-2053082422.1539790918

Postoji nekoliko opcija što se tiče kirurškog pristupa na prijelom humerusa, a odabir neke od njih ovisi o iskustvu operatera te o lokalizaciji frakture. Tako se danas često koristi lateralni pristup po Kaplanu, koji pruža izvrsnu vizualizaciju proksimalnog radijusa, prednje plohe koronoidnog nastavka i prednje plohe distalnog humerusa. Kod medijalnog pristupa, potreban je poseban oprez kako ne bi došlo do kompromitiranja ularnog živca ili stražnje grane medijalnog nervusa cutaneusa antebrachii.(7)

Za distalnije frakture često se koristi transolekranonski pristup, kod kojeg se izvodi osteotomija olekranona kako bi se moglo lakše pristupiti lakatnom zglobu. Za neke ekstraartikularne i jednostavnije intraartikularne frakture koristi se stražnji pristup kod kojeg se ne dira insercija tricepsa, a pruža adekvatnu vizualizaciju frakture u tom području.(7)

Zbog komplikacija u vidu avulzije tricepsa ili gubitka kontinuiteta mišića nakon odvajanja tricepsa od njegove insercije, danas se sve češće koristi pošten pristup stražnjoj plohi humerusa, pri kojem se triceps odiže od medijalno prema lateralno bez prekidanja insercije. Po potrebi se ularni kolateralni ligament može odvojiti od humerusa kako bi se omogućila bolja vizualizacija. Taj se ligament kasnije ponovno reinsertira. Ovaj se pristup pokazao posebno korisnim za intraartikularne frakture distalnog humerusa.(8)

Alternativno, kod stražnjeg pristupa s elevacijom tricepsa, operater ima izvrsnu vizualizaciju stražnje plohe distalnog humerusa i lakatnog zgloba, a funkcija tricepsa se kasnije rehabilitira.(7)

Uz navedeno, ponekad se u operativnom zahvatu koristi i prednji pristup, kojim se omogućava dobra vizualizacija prednje plohe proksimalnog radijusa, koronoidnog nastavka, capitelluma i trohlee humerusa.(7)

Frakture lateralnog epikondila (A1.1) najčešće su avulzijske frakture i iznimno su rijetke u odraslih. Mogu nastati kao posljedica posteriorne ili posterolateralne dislokacije lakta. Potrebno je napraviti repoziciju lateralnog epikondila koji onda kalusom cijeli na mjestu repozicije.(4)

Frakture medijalnog epikondila (A1.2) najčešće se javljaju u djece, ali mogu se javiti i u odraslih kao posljedica avulzije ili direktne ozljede tog dijela humerusa. Prelomljeni

fragment može biti različito dislociran s različitim stupnjem kominucije. Ukoliko se radi o malom fragmentu bez većeg pomaka, operativni zahvat nije potreban, već se može napraviti zatvorena repozicija. Ukoliko se radi o prijelomu s pomakom ili ukoliko je veći fragment odlomljen, potrebna je kirurška repozicija i fiksacija. U tu svrhu obično se koristi 3.5 milimetarski spongiozni vijak. Ukoliko se radi o većoj dislokaciji ili prijelomu s kominucijom, mora se napraviti unutarnja fiksacija prijeloma kako bi se spriječila mogućnost razvoja pareze ulnarnog živca. U tom se slučaju kirurški pristupa s medijalne strane i po potrebi se učini anteriorna transpozicija živca ukoliko živac leži na dijelu kosti koja zarasta ili na osteosintetskom materijalu.(4)

A2 i A3 frakture kirurški se liječe stabilizacijom s dvije pločice. Anatomske prekonturirane pločice 3.5 je lakše prilagoditi konturama kosti, međutim kompresijske pločice s limitiranim kontaktom (LC-DCP) su snažnije. Često se za A3 prijelome koriste pločice na zaključavanje (LCP).(3)

Pločice na zaključavanje i kompresijske pločice danas su također od velike koristi kod osteoporotičnih prijeloma. Pločice na zaključavanje od koristi su prilikom postizanja primarne stabilne fiksacije što je također vrlo važno kod kominucijskih prijeloma. Ipak, za biomehaničko ponašanje osteosinteze važnija je konfiguracija odabranih pločica nego njihova vrsta.(9)

Frakture lateralnog kondila (B1) velike su intraartikularne frakture koje zahtijevaju što skoriju repoziciju i fiksaciju kako bi se osigurala normalna funkcija lakatnog zgloba. Pristup koji se obično koristi je lateralni, a za fiksaciju se koriste najčešće 3.5 milimetarski spongiozni vijci. Najčešće se radi unutarnja fiksacija, čak i kod prijeloma s malim pomakom, budući da je važno što prije osigurati motilitet u lakatnom zglobu kako bi se održala njegova funkcija.(4)

Frakture medijalnog kondila (B2) često su kompleksno artikularno fragmentirane. Prilikom operacije često se radi osteotomija olekranona kako bi se ozljeda mogla dobro vizualizirati i pristupiti repoziciji i fiksaciji. Kod ovih je prijeloma trohleja često pomaknuta, ali stabilna, te ju je dovoljno samo reponirati. Mali artikularni fragmenti mogu se fiksirati Kirschnerovim žicama ili vijcima bez glave.(3)

Artikularni prijelomi capitelluma i trohleje (B3) moraju se fiksirati vijcima ili Kirschnerovim žicama. Ukoliko je prelomljen stražnji dio lateralne kolumne, a

posebno kod njegove fragmentacije, prelomljeni se dio može fiksirati pločicom i vijcima, te se po potrebi može koristiti i presadak kosti (bone graft).(3)

Frakture glavice humerusa, odnosno capitelluma (B3.1) rijetko su izolirane ozljede. Češće se javljaju u sklopu kominutivne suprakondilarne frakture humerusa. Kao izolirani prijelom, ozljeda je posljedica djelovanja direktne sile na glavicu humerusa kada je lakat potpuno flektiran ili snažnog udarca radijusa od površinu capitelluma, prilikom čega je lakat u nekom stupnju fleksije. Kada je prelomljen, capitellum postaje slobodno zglobovno tijelo koje se često dislocira anteriorno i superiorno u fossu radialis. U takvom slučaju unutarnja fiksacija ne daje željene rezultate, pa se slobodno zglobovno tijelo mora izvaditi u cijelosti. Kada se fraktura capitelluma javlja u sklopu suprakondilarnog prijeloma, mora se vizualizirati posteriornim pristupom uz osteotomiju olekranona. Repozicija predstavlja poseban izazov budući da se odlomljeni capitellum često povlači prema gore, zbog čega se koriste male kuke kako bi se održao na mjestu za repoziciju i zatim pričvrstio Kirschnerovom žicom. Konačna se fiksacija radi malim spongioznim vijcima koji se pričvršćuju od straga prema naprijed. U ovakvim se slučajevima mogu koristiti i Herbertovi vijci, koji se mogu staviti ili posteriorno ili transartikularno.(4)

Frakture C1 tipa fiksiraju se pomoću dvije pločice, pri čemu se mogu koristiti anatomske prekonturirane pločice na zaključavanje koje je lakše prilagoditi obliku prijeloma. Osim navedenih, u upotrebi su često i kompresijske pločice s limitiranim kontaktom.(3)

Kod prijeloma tipa C2 i C3 koriste se pločice na zaključavanje. Kod C3 frakture u mlađih osoba radi se rekonstrukcija, međutim u starijih osoba s osteoporotičnim kostima, ovaj tip frakture obično se sanira kompletnom artroplastikom lakta.(3) Međutim, prilikom razmatranja mogućih terapijskih opcija za C3 tip prijeloma, osim dobi pacijenta, važno je uzeti u obzir i kolika je mogućnost kirurške reparacije navedenog prijeloma. Ukoliko se trohlea može rekonstruirati, očekuje se da će pacijent moći postići mobilnost i barem djelomični povratak funkcije ozlijeđenog zgloba. Ukoliko nije moguće rekonstruirati trohleju, kod pacijenata s komorbiditetima i visokim rizikom od operacije ne preporuča se operativni pristup, nego se primjenjuje trakcija uz rano pokretanje zgloba.(4)

Ekstraartikularna grupa prijeloma koja se klasificira kao A2 i A3 te kompletna C grupa prijeloma smatraju se prijelomima s lošom prognozom. Ukočenost i bol u laktu često se javljaju kao komplikacije neuspjelog liječenja ovih tipova prijeloma. Kod djece se mogu javiti i varusne i valgusne deformacije lakta.(4)

Kako bi se prevenirala ukočenost, koja je glavni problem u odraslih pacijenata, potrebno je sve periartikularne i intraartikularne prijelome rehabilitirati u smislu što ranijeg aktivnog pokretanja zgloba. Prolongirana imobilizacija zgloba može uzrokovati ireverzibilnu ukočenost zgloba, koja ozbiljno narušava kvalitetu života pacijenta. U prošlosti su se ovakvi prijelomi liječili trakcijom budući da se smatralo da invazivnije procedure rezultiraju većim brojem komplikacija. Međutim, trakcijom se nikako ne može postići anatomska repozicija, što za posljedicu ima krivo sraštanje prijeloma te kroničnu bol u zglobu uz ograničenje pokreta. Također, odgađanje operacije rezultira time da su fragmentirani dijelovi obloženi kalusom te omekšani zbog hiperemije i nekorištenja, što otežava mogućnost operativnog liječenja i rehabilitacije pacijenta.(4)

Danas je operativno liječenje zlatni standard za ovakve vrste prijeloma. Otvorena repozicija i unutarnja fiksacija uz korištenje kompresije kako bi se održala stabilnost zgloba omogućuju maksimalno skoro pokretanje zgloba kako bi mu se očuvala funkcija i mobilnost. U novije vrijeme razvijeni su brojni alati koji omogućuju efikasno liječenje prijeloma, od čega se najviše koriste kortikalni i intramedularni vijci, anatomske prekonturirane pločice, kompresijske pločice s limitiranim kontaktom te pločice i vijci na zaključavanje.(4)

Postoperativno se lakat imobilizira u ekstenziji između 120 i 130 stupnjeva te se suspendira tako da bude eleviran prvih 24 do 36 sati nakon operacije. Drugi dan se uklanja dren, a treći se skida imobilizacija i rana se pregledava. Ukoliko ne postoje nikakve komplikacije, može se započeti s vježbama fleksije i ekstenzije. Kako bi se funkcija maksimalno oporavila, esencijalno je važno što prije početi s aktivnim pokretima u zglobu. Kirurg mora procijeniti stabilnost unutarnje fiksacije i kvalitetu kosti, jer ukoliko je potrebno držati ruku u imobilizaciji duže od predviđenog, gube se sve prednosti operacije u vidu vraćanja funkcije ozlijeđenom ekstremitetu. Ukoliko se ruka ne može skinuti iz imobilizacije, može se staviti ortoza koja omogućuje rano pokretanje zgloba, a istovremeno pruža mehaničku potporu frakturi. Hidroterapija se

pokazala iznimno korisnom u rehabilitaciji pacijenata s frakturama humerusa. Ni u kojem slučaju se ne smije pasivno manipulirati ozlijeđeni zglob, budući da to može dovesti do trganja unutarnje fiksacije i ponovne ozljede. To također može dovesti i do razvoja myositisa ossificansa, što vodi u ireverzibilnu zakočenost zahvaćenog zgloba. Ukoliko u tijeku aktivne mobilizacije zgloba pacijent primijeti crvenilo, otok ili bol u zglobu, i ukoliko se isključi sumnja na infekciju, ozlijeđeni zglob se ponovno imobilizira zbog novonastale nestabilnosti sve dok se ponovno ne postigne određeni stupanj biološke stabilnosti.(4)

8. ZAKLJUČAK

Prijelomi distalnog humerusa predstavljaju izazov za liječenje, budući da u odraslih nastaju relativno rijetko, a često rezultiraju brojnim komplikacijama, kao što su ukočenost i ograničenje opsega pokreta u laktu te kronična bol. Prema AO-klasifikaciji, prijelome distalnog humerusa dijelimo u tri skupine ovisno o tome radi li se o ekstraartikularnim, parcijalnim artikularnim ili kompletnim artikularnim frakturama.

Prijelomi distalnog humerusa mogu se liječiti neoperativno u manjem broju slučajeva. Ovakav oblik liječenja često se primjenjuje kod pacijenata kojima bi operativno liječenje donijelo više komplikacija od koristi. U mlađih se gotovo nikad ne odlučujemo za neoperativno liječenje, s iznimkom slučajeva u kojima je prijelom bez pomaka.

Svako operativno liječenje prijeloma zahtijeva detaljnu preoperativnu pripremu. Svaki se tip i podtip liječi na jedinstven način, ovisno o položaju fraktorne pukotine. Važno je postići anatomsku repoziciju fragmenata te ih fiksirati i omogućiti stabilnost zgloba. To se postiže vijcima, Kirschnerovim žicama, kortikalnim ili intramedularnim čavlima te kompresijskim pločicama i pločicama na zaključavanje. Koji će se od alata koristiti, ovisi o vrsti prijeloma i iskustvu kirurga. U slučaju da otvorena repozicija i unutarnja fiksacija zbog tipa prijeloma nisu moguće, postavlja se indikacija za ugradnju totalne endoproteze lakta.

Postoperativno je važno što prije omogućiti aktivno pokretanje zgloba kako ne bi došlo do ukočenja i gubitka funkcije. Aktivno se pokretanje postiže raznim oblicima fizikalne terapije, od koje je hidroterapija pokazala posebno dobre rezultate.

9. ZAHVALE

Na kraju ovog rada htjela bih iskoristiti priliku da se zahvalim onima koji su mi pomogli prilikom pisanja ovog diplomskog rada, ali i studija u cjelini.

Prvenstveno bih se htjela zahvaliti svom mentoru za pisanje ovog rada, docentu Mariju Starešiniću, na njegovom iznimnom strpljenju i stručnosti.

Osim toga htjela bih se zahvaliti doktorima s Klinike za traumatologiju u Draškovićevoj, posebno dr.sc. Vidi Biliću, dr. med., i Stipi Ćorluki, dr. med., koji su mi svojim savjetima i znanjem pomogli oko pisanja ovog rada i pronalaska literature.

Također bih se htjela zahvaliti svojoj sestri Jeleni, na neizmjernej moralnoj podršci, kako za vrijeme pisanja ovog rada, tako i proteklih šest godina mog studija.

Posebne zahvale idu mom poslodavcu tijekom zadnje tri godine studija, Lush d.o.o., bez neumoljive radne etike koju sam tamo naučila, sada ne bih bila tu gdje jesam.

10. LITERATURA

1. Court-Brown CM, Heckman JD, McQueen MM, Ricci WM, Tornetta P III. Rockwood and Green's fractures in adults: eight edition. Philadelphia: Wolters Kluwer Health; 2015. Str 1229-1283
2. Sabalić S. Pločica na zaključavanje za ekstraartikularne prijelome distalnog humerusa - biomehanička studija na osteoporotičnom modelu [disertacija]. Osijek: Sveučilište Josipa Jurja Strossmayera u Osijeku, Medicinski fakultet; 2012
3. Buckley RE, Moran CG, Apivatthakakul T. AO principles of fracture management: third edition. Davos: Thieme; 2017. Str 623-637
4. Schatzker J, Tile M. The rationale of operative fracture care: third edition. Berlin: Springer-Verlag; 2005. Str 103-123
5. McRae R, Esser M. Practical fracture treatment: fifth edition. London: Elsevier; 2008. Str 25-31
6. Šoša T et al. Kirurgija. Zagreb: Naklada Ljevak; 2007. Str 921-1002
7. Colton C, Krikler S, Schatzker J, Trafton P, Buckley R. AO surgery reference. Davos; 2006-[pristupljeno 23. studenog, 2018]. Dostupno na: https://www2.aofoundation.org/wps/portal/surgery?_ga=2.9527605.1665347235.1542907456-2053082422.1539790918
8. Bryan RS, Morrey BF. Extensive posterior exposure of the elbow. A triceps-sparing approach. Clin Orthop Relat Res. 1982 Jun;(166):188–192.
9. Korner J, Diederichs G, Arzdorf M, et al. A biomechanical evaluation of methods of distal humerus fracture fixation using locking compression plates versus conventional reconstruction plates. J Orthop Trauma. 2004 MayJun;18(5):286–293.
10. Zalavras CG, Vercillo MT, Jun BJ, et al. Biomechanical evaluation of parallel versus orthogonal plate fixation of intra-articular distal humerus fractures. J Shoulder Elbow Surg. 2011 Jan;20(1):12–20.
11. Schemitsch EH, Tencer AF, Henley MB. Biomechanical evaluation of methods of internal fixation of the distal humerus. J Orthop Trauma. 1994 Dec;8(6):468–475.

11. ŽIVOTOPIS

Rođena sam 11. ožujka 1995. godine u Bernu. U Zagrebu sam završila Osnovnu školu Špansko Oranice i nakon toga prirodoslovno-matematički smjer gimnazije Lucijana Vranjanina. Medicinski fakultet upisala sam 2013. godine.

Tijekom studija radila sam dvije godine kao simultani prevoditelj za HKD Napredak, nakon čega sam se zaposlila u Lushu, gdje i danas radim kao prodajni savjetnik. Aktivan sam član Studentske sekcije za kirurgiju i također sudjelujem u nastavi Kirurgije kao demonstrator.

Zadnjih godinu dana volontiram na Klinici za traumatologiju u Draškovićevoj, gdje obavljam dužnosti Site Investigator-a za kliničku studiju lumbalne spinalne stenoze.

Aktivno se služim engleskim i njemačkim jezikom u govoru i pismu.