

# Upale žučnih vodova u djece liječene zbog bilijarne atrezije

---

**Novak, Ana-Marija**

**Master's thesis / Diplomski rad**

**2019**

*Degree Grantor / Ustanova koja je dodijelila akademski / stručni stupanj:* **University of Zagreb, School of Medicine / Sveučilište u Zagrebu, Medicinski fakultet**

*Permanent link / Trajna poveznica:* <https://um.nsk.hr/um:nbn:hr:105:681049>

*Rights / Prava:* [In copyright](#) / [Zaštićeno autorskim pravom.](#)

*Download date / Datum preuzimanja:* **2024-10-04**



*Repository / Repozitorij:*

[Dr Med - University of Zagreb School of Medicine Digital Repository](#)



**SVEUČILIŠTE U ZAGREBU  
MEDICINSKI FAKULTET**

**Ana-Marija Novak**

**Upale žučnih vodova u djece liječene  
zbog bilijarne atrezije**

**DIPLOMSKI RAD**



**Zagreb, 2019.**

**SVEUČILIŠTE U ZAGREBU  
MEDICINSKI FAKULTET**

**Ana-Marija Novak**

**Upale žučnih vodova u djece liječene  
zbog bilijarne atrezije**

**DIPLOMSKI RAD**

**Zagreb, 2019.**

Ovaj diplomski rad izrađen je na Klinici za dječju kirurgiju KBC Zagreb pod vodstvom prof.dr.sc. Tomislava Luetića i predan je na ocjenu u akademskoj godini 2018./2019.

Popis korištenih kratica:

ALP	alkalna fosfataza
ALT	alanin-aminotransferaza
ARV	antirefluksna valvula
AST	aspartat-aminotransferaza
BA	bilijarna atrezija
BASM sindrom	sindrom bilijarne atrezije udružen s malformacijama slezene (eng. <i>biliary atresia splenic malformation syndrome</i> )
CMV	citomegalovirus
CRP	C-reaktivni protein
CT	kompjuterizirana tomografija (eng. <i>computed tomography</i> )
EBV	Ebstein-Barr virus
ERCP	endoskopska retrogradna kolangiopankreatografija (eng. <i>endoscopic retrograde cholangiopancreatography</i> )
GGT	gama-glutamil transferaza
HPE	hepatoportoenterostomija
HPV	humani papiloma virus
MRCP	kolangiopankreatografija magnetskom rezonancijom (eng. <i>magnetic resonance cholangiopancreatography</i> )
RSV	respiratorni sincicijski virus
SNL	preživljenje s vlastitom jetrom (eng. <i>survival with native liver</i> )
UDCA	ursodeoksikolična kiselina (eng. <i>ursodeoxycholic acid</i> )
USBA	urinarne sulfatirane žučne kiseline (eng. <i>urinary sulfated bile acids</i> )
UZV	ultrazvuk

## Sadržaj

Sažetak .....	I
Summary .....	II
1. Uvod .....	1
2. Bilijarna atrezija .....	2
2.1. Epidemiologija .....	4
2.2. Etiologija i patogeneza .....	4
2.3. Pridružene anomalije .....	5
2.4. Klinička slika .....	5
2.5. Dijagnostika .....	6
2.6. Liječenje .....	7
3. Upala žučnih vodova .....	10
3.1. Epidemiologija .....	10
3.2. Etiologija i patogeneza .....	11
3.3. Klinička slika .....	12
3.4. Dijagnostika .....	12
3.5. Prevencija i liječenje .....	13
4. Zaključak .....	16
5. Zahvale .....	17
6. Literatura .....	18
7. Životopis .....	21

## Sažetak

### UPALE ŽUČNIH VODOVA U DJECE LIJEČENE ZBOG BILIJARNE ATREZIJE

Ana-Marija Novak

Bilijarna atrezija rijetka je bolest neutvrđene etiologije koju karakterizira postojanje neprohodnih žučnih vodova, a može se javiti zasebno ili uz poremećaje drugih organskih sustava. Najčešće se manifestira u novorođenačkoj ili dojenačkoj dobi pojavom žutice, aholičnih stolica i tamnog urina, što upućuje na opstrukciju koja onemogućava fiziološki protok žuči u crijevo. U kasno prepoznatih slučajeva mogu biti prisutni znakovi uznapredovalog oštećenja jetre poput ascitesa, venskih varikoziteta i portalne encefalopatije. Kao primarni terapijski zahvat u većine oboljele djece izvodi se HPE po Kasaiju pri kojoj se anastomoziranjem slobodne vijuge tankog crijeva i portalnog dijela jetre formira put za protok žuči te se u slučaju uspješnog zahvata postiže nestanak znakova kolestaze. Unatoč ovoj operaciji, najvećem je broju oboljelih nakon određenog vremena ipak potrebna transplantacija jetre. Najčešća postoperativna komplikacija, kao i jedan od najznačajnijih faktora koji utječu na ishod bolesti nakon HPE, jest upala žučnih vodova ili kolangitis, za kojeg se smatra da nastaje kombinacijom više čimbenika koji pogoduju translokaciji i perzistenciji crijevnih bakterija u bilijarnom stablu. Ranija pojava i češće ponavljanje epizoda upale povezani su sa bržim propadanjem native jetre i ranijom potrebom za transplantacijom. U prevenciji kolangitisa koriste se različite kombinacije i režimi davanja antibiotika djelotvornih protiv najčešće izoliranih uzročnika, a primjenjuju se i kortikosteroidi zbog protuupalnih svojstava i povoljnog utjecaja na protok žuči te ursodeoksikolična kiselina koja također pokazuje koleretski efekt. Liječenje akutne upale temelji se na intravenskoj primjeni antibiotika širokog spektra uz eventualnu upotrebu intravenskih imunoglobulina.

Ključne riječi: bilijarna atrezija, hepatoportoenterostomija, kolangitis

## Summary

### CHOLANGITIS IN CHILDREN TREATED FOR BILIARY ATRESIA

Ana-Marija Novak

Biliary atresia is a rare disease of undetermined etiology, characterized by the presence of impenetrable bile ducts, which may be found separately or joined with disruptions of other organ systems. It is most commonly presented in the newborn or infants by appearance of jaundice, acholic stools and dark urine, suggestive of an obstruction which disables the physiological flow of bile into the intestine. In tardy recognized cases, signs of advanced liver damage can be detected, such as ascites, venous varices and portal encephalopathy. In most patients Kasai HPE is performed as a primary intervention. By creating an anastomosis between an isolated intestinal loop and the liver hilum, a pathway allowing the flow of bile is established, which, in case of success, leads to disappearance of signs of cholestasis. In spite of the operation, the majority of patients eventually require a liver transplant. The most common postoperative complication, as well as one of the most significant factors affecting the outcome after HPE, is the inflammation of bile ducts or cholangitis, believed to develop as a consequence of multiple factors favoring translocation of bacteria from the intestine and their persistence in the biliary tree. Earlier and more common episodes of inflammation are associated with a more rapid native liver deterioration and an earlier need for transplantation. Various combinations and administration regimes of antibiotics effective towards most commonly isolated causative bacteria are used in order to prevent cholangitis. Additionally, corticosteroids are administered due to their anti-inflammatory nature and positive effect on bile flow, and ursodeoxycholic acid shows a choloretic effect as well. The treatment of acute inflammation is based on intravenous administration of wide-range antibiotics and possibly intravenous immunoglobulins.

Key words: biliary atresia, hepatportoenterostomy, cholangitis



## 1. Uvod

Hepatobilijarni sustav vitalna je funkcionalna jedinica organizma građena od jetre sa sintetskom ulogom proizvodnje žuči te žučnih vodova koji služe za njezin transport do probavne cijevi. Razvoj hepatobilijarnog sustava u ljudi započinje u trećem tjednu gestacije formiranjem jetrenog pupoljka ili jetrenog divertikuluma koji čini embrionalnu osnovu jetre. Pupoljak izrasta na prednjem crijevu, a sužavanjem spoja sa crijevom nastaje glavni žučovod (*ductus choledochus*) od kojeg polaze izdanci koji formiraju žučni mjehur i vod žučnog mjehura (*ductus cysticus*). Stanice jetrenog divertikula proliferiraju i oblikuju tračke te se diferenciraju u stanice jetrenog parenhima – hepatocite i epitelne stanice žučnih kanalića – kolangiocite, a funkcija proizvodnje i transporta žuči započinje oko 12. tjedna gestacije (1).

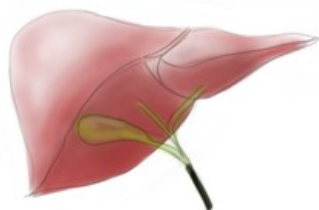
Bolesti hepatobilijarnog sustava čine heterogenu skupinu poremećaja koji zahvaćaju jetru i pridružene žučne strukture, a mogu se manifestirati u dječjoj dobi. Heterogenost se javlja kao posljedica raznovrsnih uzroka koji leže u podlozi poremećaja, a sežu od anomalne makroskopske strukture i razvoja organa te pogrešaka u mikroskopskoj građi stanica do funkcionalnih poremećaja pojedinih enzima koji leže u podlozi metaboličkih bolesti sa utjecajem na jetru ili žuč. Osim u uzrocima, različite se bolesti ovog sustava razlikuju u terapijskim mogućnostima, prognozi i posljedicama u slučaju neprepoznate bolesti ili neprovedenog liječenja - od benignih sa neznatnim utjecajem na život do onih sa smrtnim ishodom u prvim godinama života.

## 2. Bilijarna atrezija

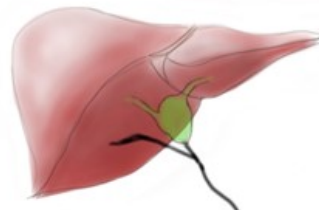
Bilijarna atrezija ili atrezija žučnih vodova rijetka je bolest hepatobilijarnog sustava koja je do razvoja primjerenih kirurških intervencija za oboljele bila letalna već u ranoj dobi, dok danas predstavlja najčešći kirurški otkloniv uzrok neonatalne kolestatske žutice. Radi se o obliterirajućem procesu koji zahvaća bilijarno stablo i onemogućava fiziološki protok žuči zbog čega se ona nakuplja u jetri i dovodi do oštećenja i zatajenja jetrene funkcije te na posljertku do ciroze jetre. Najranijim poznatim prikazom BA na engleskom jeziku smatra se bilješka dr. Johna Burnsa iz 1817. godine u kojoj opisuje dojenčad sa simptomima i znakovima za koje zaključuje da su posljedica bolesti bilijarnog sustava (2). Dugo su se vremena djeca sa sličnim tegobama pratila i opisivala, no bez mogućnosti ozbiljnijih terapijskih intervencija, a značajan pomak u liječenju BA uslijedio je tek nakon što je japanski kirurg Morio Kasai 1959. osmislio zahvat kojim je omogućeno ponovno uspostavljanje protoka žuči u oboljelih.

U upotrebi su različite klasifikacije BA, no uobičajena je podjela na fetalni tip bolesti koji obuhvaća oko 20% slučajeva i perinatalni tip koji se dijagnosticira u 80% oboljelih. U oko 10% slučajeva mogu se uz BA ustanoviti poremećaji drugih organa, te se bolest tada označava kao sindromski tip BA, dok je u 90% slučajeva prisutan nesindromski tip u kojem je BA izolirana anomalija. U kirurškom pristupu koriste se klasifikacije u kojima tipove određuje razina proksimalne opstrukcije bilijarnih struktura (3). Prema francuskoj se klasifikaciji tako razlikuju 4 tipa bolesti (*Slika 1*). Tip 1 karakteriziran je okluzijom zajedničkog žučnog voda (*ductus choledochus*) te čini oko 3% slučajeva BA. U tipu 2, koji se javlja u 6% oboljelih, formirana je hilarna cista povezana sa distrofičnim intrahepatičnim žučnim vodovima. Tip 3. obilježen je prohodnošću žučnog mjehura koji može biti ispunjen aholičnom tekućinom te prohodnim vodom žučnog mjehura (*ductus cysticus*) i zajedničkim žučovodom, a prisutan je u 19% oboljelih. Najčešći je oblik sa učestalošću od 72% tip 4 u kojem postoji potpuna atrezija svih ekstrahepatičnih žučnih vodova (4).

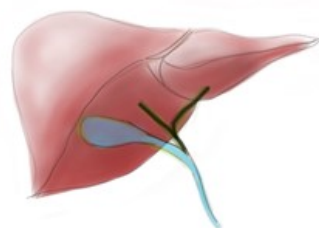
Tip 1



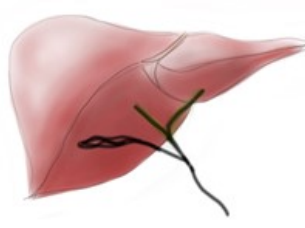
Tip 2



Tip 3



Tip 4



**Slika 1.** Anatomske oblike BA, Francuska klasifikacija. Crnom bojom označeni su atretni žučni vodovi, zelenom prohodni vodovi koji sadrže žuč, a plavom bojom žučni mjehur i vodovi ispunjeni aholičnom tekućinom.

## **2.1. Epidemiologija**

Pojavnost BA u svijetu je varijabilna te se kreće između 5 i 32 slučaja na 100000 živorođenih sa najvećim brojem oboljelih na području Azije i Pacifika te globalno nešto većom učestalošću u ženske nego u muške djece (3). U zemljama zapadne Europe procjenjuje se da se BA javlja u 1 na 18 000 živorođene djece (5), dok je u Republici Hrvatskoj zabilježena incidencija 1 na 23 600 živorođenih (6).

## **2.2. Etiologija i patogeneza**

Točna etiologija BA nije poznata te postoji više teorija o uzrocima i patogenezi bolesti. Malformacije duktalne ploče, strukture koja čini temelj morfogeneze jetrenih žučnih kanalića, jedan su od pretpostavljenih poremećaja u podlozi razvoja BA. Tome u prilog govore patohistološki nalazi u kojima je ustanovljena sličnost ranih razvojnih stadija žučnih kanalića fetusa i onih ostalih u fibroznom tkivu portalnog dijela jetre kod oboljelih od BA (7). Pojedine studije pokazale su moguću povezanost pojave BA sa infektivnim uzročnicima, među kojima su najznačajniji citomegalovirus (CMV), Epstein-Barr virus (EBV), respiratorni sincicijski virus (RSV) i humani papiloma virus (HPV) te reovirus tip 3 i rotavirus tip A za koje se pokazalo da uzrokuju slične promjene na animalnim modelima, no u ljudi povezanost ostaje nesigurna (3). Učestalija pojava bolesti u pojedinim regijama svijeta upućuje na moguću genetsku podlogu bolesti ili utjecaj određenih okolišnih čimbenika na njezin razvoj.

### 2.3. Pridružene anomalije

Uz sindromski oblik BA susreću se raznovrsne anomalije drugih organskih sustava. Najčešće je riječ o polispleniji ili aspleniji (BASM sindrom), srčanim manama, poremećajima smještaja i orijentacije organa (*situs inversus*), anomalnoj portalnoj ili donjoj šupljoj veni, crijevnoj malrotaciji ili atreziji dijelova probavne cijevi. Navedeni poremećaji mogu već sami po sebi ugrožavati život oboljelih, a katkad predstavljati i prepreku u adekvatnom zbrinjavanju BA, što redovito čini ukupnu prognozu bolesti u djece sa pridruženim anomalijama nepovoljnijom od one u djece sa izoliranom BA (3).

### 2.4. Klinička slika

U prvim tjednima života djeteta obično uredno napreduje u razvoju, no zbog neadekvatnog protoka žuči kroz atrelične žučne vodove dolazi do prodora konjugiranog bilirubina u krv. Time nastaje hiperbilirubinemija koja se klinički manifestira pojavom žutice ili ikterusa. Žutica kao dominantan simptom BA može biti prisutna već pri porođaju, ali i razviti se kasnije te smatrati fiziološkom sve do navršenih 2 tjedna života. U perinatalnom obliku bolesti može se nakon prvog mjeseca života primijetiti novonastala žutica u dotad zdravog djeteta ili pogoršanje već postojeće žutice. Karakteristična je i pojava svijetle, aholične stolice zbog odsutnosti žučnih soli u crijevima te taman urin (8). Kod uznapredovalog procesa, zbog sve većeg oštećenja jetrenog parenhima, nastupa ožiljkavanje i konačno ciroza jetre te razvoj portalne hipertenzije. Povišenje tlaka u sustavu portalne vene otežava protok krvi kroz jetru te dovodi do stvaranja varikoziteta u venskim pleksusima abdominalnih organa, kao i do splenomegalije uzrokovane zastojem krvi u slezeni. Propadanjem hepatocita slabi i sintetska funkcija jetre te oboljeli zbog reduciranog stvaranja krvnih faktora postaju skloni krvarenju, posebice iz razvijenih varikoziteta,

a manjak krvnih proteina dovodi do smanjenog koloidno-osmotskog tiska u krvnim žilama te razvoja edema i ascitesa. Zatajenje metaboličke funkcije jetre očituje se povišenjem koncentracije amonijaka u krvi i razvojem portalne encefalopatije koja se kod djece može očitovati iritabilnošću, somnolencijom, hipotonijom i spazmima. Kombinacija navedenih poremećaja pogoduje nastanku pothranjenosti zbog nemogućnosti iskorištavanja masti kao izvora energije i hipovitaminoze, prvenstveno u masti topivih vitamina A, D, E i K, te zastoja u rastu djeteta.

## 2.5. Dijagnostika

Klinička slika ukazuje na postojanje kolestaze, a do dijagnoze BA dolazi se isključivanjem drugih uzroka kao što su infekcije (*Toxoplasma*, CMV), genetski uvjetovane bolesti (cistična fibroza, manjak alfa-1-antitripsina, Alagilleov sindrom, nasljedni poremećaji u sintezi žučnih kiselina), metaboličke bolesti poput galaktozemije i teaurizmoza, primarni sklerozirajući kolangitis te parenteralna prehrana novorođenčeta. Laboratorijski se određuju koncentracije ukupnog i konjugiranog bilirubina u serumu. U djece oboljele od BA vrijednost konjugiranog bilirubina obično iznosi 50-60% vrijednosti ukupnog bilirubina, što je značajno više od normalnog udjela koji iznosi do 20%. Razine jetrenih enzima aspartat-aminotransferaze (AST), alanin-aminotransferaze (ALT) i alkalne fosfataze (ALP) tipično nisu značajnije povišene, dok koncentracija gama-glutamil transferaze (GGT), enzima specifičnog za kolangiocyte, raste do nekoliko puta iznad fiziološke što ukazuje na oštećenje žučnih vodova. Za orijentacijski se pregled zbog neinvazivnosti i dostupnosti preferira ultrazvučni pregled (UZV) koji se u pravilu provodi nakon 12 sati gladovanja, kada bi žučni mjehur trebao biti relaksiran i ispunjen žuči. U većini slučajeva BA žučni se mjehur ne uočava, a može biti prisutan tzv. trokutasti znak (engl. *triangular cord sign*) koji predstavlja vezivo i ostatke žučnih

vodova uz bifurkaciju portalne vene te ga pojedine studije opisuju visoko specifičnim za BA (9). Hepatobilijarna scintigrafija koristi se kako bi se prikazom ekskrecije radioizotopa tehnecija u duodenum dokazalo postojanje i prohodnost bilijarnog sustava. Za potvrdu dijagnoze služe kolangiografija i biopsija jetre koje se mogu izvesti prije terapijskog operativnog zahvata ili intraoperativno. Budući da uspješnost liječenja BA uvelike ovisi o ranom dijagnosticiranju i kirurškoj intervenciji, od velikog bi značaja bio pronalazak uspješne metode probira kod novorođenčadi. Adekvatna metoda do danas nije definirana, no u zemljama s visokom incidencijom BA evidentno je poboljšanje ishoda postignuto edukacijom roditelja o patološkoj boji stolice koja zahtijeva daljnju medicinsku obradu (10). Iznimno je na bolest moguće posumnjati već intrauterino u slučaju postojanja BA tipa 2 sa hilarnom cistom koja se može vizualizirati prilikom ultrazvučnog pregleda trudnice.

## **2.6. Liječenje**

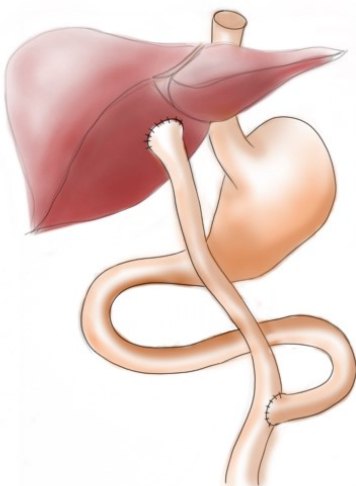
Standardni postupak u inicijalnom liječenju BA je hepatoportoenterostomija (HPE) po Kasaiju i njezine modifikacije kojima se nastoji uspostaviti protok žuči iz jetre u crijevo. 1959. japanski je kirurg Morio Kasai ustanovio da u se u djece oboljele od BA u portalnom području jetre mogu pronaći sitni prohodni ogranci žučnih kanalića te je osmislio zahvat kojim se njihova funkcija može iskoristiti i omogućiti drenažu žuči u crijevo. U Hrvatskoj je prva HPE izvedena 1984. godine (6). Zahvat započinje laparotomijom i prikazivanjem hilusa jetre gdje se tipično uočava atrofija ili nepostojanje žučnog mjehura te fibrozne promjene jetre i obliterirani ekstrahepatični žučni vodovi. Ukoliko nalaz nije dovoljno specifičan, izvodi se intraoperativna kolangiografija za potvrdu dijagnoze te biopsija jetre kako bi se dobio uzorak za patohistološku analizu. U daljnjem se tijeku izvodi ekscizija ekstrahepatičnog dijela bilijarnog stabla i fibroznog tkiva između lijevog i desnog

ogranka portalne vene. Dio jejunuma duljine približno 50 cm iskoristi se za formiranje tzv. Roux-en-Y anastomoze u kojoj se proksimalni kraj izolirane vijuge anastomozira sa hilusom jetre (*Slika 2*). Zahvat se smatra uspješnim ukoliko se postoperativno postigne adekvatan protok žuči, nestanak žutice i pad razine ukupnog serumskog bilirubina ispod 20  $\mu\text{mol/L}$ , a stolice unutar 3 mjeseca postaju uredno obojene, dok perzistiranje žutice i aholičnih stolica ukazuje na neuspjeh operacije (6). Najznačajnijim nezavisnim faktorima za ishod operacijskog liječenja pokazali su se iskustvo kirurga i bolničkog centra u izvođenju HPE, dob djeteta pri operaciji te anatomske oblike BA (11,12). Povoljniji ishod očekuje se u djece liječene u referentnim centrima sa većom frekvencijom zahvata, u onih operiranih ne kasnije od 90 dana starosti te onih sa manjom ekstenzijom atrezije. Kao adjuvantna terapija postoperativno se primjenjuju antibiotici, ursodeoksikolična kiselina te nutritivna potpora kojom se osigurava 110% do 160% preporučenog dnevnog kalorijskog unosa i adekvatna suplementacija vitaminima topivim u masti (11). Primjena kortikosteroida područje je rasprave zbog različitosti rezultata dobivenih u pojedinim studijama. Kao njihovi pozitivni učinci navode se potentna protuupalna i imunomodulatorna svojstva kojima djeluju na smanjenje periduktalne upale i edema čime olakšavaju protjecanje žuči i ubrzavaju nestanak žutice (13,14) te utjecaj na smanjenje oštećenja i fibroziranja žučnih vodova i produženje perioda preživljenja s vlastitom jetrom (SNL – *survival with native liver*), no pojedina istraživanja ne potvrđuju značajnost tih efekata (11). Njihovo korištenje tako ostaje u domeni iskustva i prakse pojedinog centra.

HPE je zahvat koji u oko 30% slučajeva pacijentima omogućava uredan oporavak i dugotrajnu funkciju jetre (4). SNL se kreće oko 40% za petogodišnje razdoblje, 36% za desetogodišnje i oko 30% za dvadesetogodišnje razdoblje (4), dok u Hrvatskoj petogodišnji SNL iznosi oko 51%, a desetogodišnji oko 38% (6). Unatoč velikom značaju HPE, u većini slučajeva oštećenje jetre progredira i nakon uspješnog zahvata te konačno dovodi do potrebe za transplantacijom. Upravo je bilijarna atrezija najčešći povod za transplantaciju jetre u pedijatrijskoj populaciji te



čini čak 76% indikacija u djece mlađe od dvije godine (11), a razvitkom kirurških tehnika i većom dostupnošću organa za transplantaciju omogućen je porast dvadesetogodišnjeg preživljenja oboljelih do gotovo 90% (4). U Hrvatskoj se transplantacija obavlja od 2001. godine, dok su ranije pacijenti na operaciju upućivani u inozemne klinike u Parizu i Londonu (6). Iako se radi o revolucionarnoj metodi, transplantacija se u većini slučajeva ne preferira kao prva linija liječenja BA zbog zahtjevnosti zahvata u vrlo ranoj životnoj dobi te potrebe za kontinuiranom postoperativnom imunosupresivnom terapijom, što može dovesti do neželjenih komplikacija i lošijeg krajnjeg rezultata.



**Slika 2.** Ilustracija HPE po Kasaiju. Izolirana vijuga jejunuma pripojena je na portalnu ploču jetre (Roux-en-Y anastomoza).

### **3. Upala žučnih vodova**

Upala žučnih vodova ili kolangitis najčešća je i u velikom broju slučajeva ponavljajuća komplikacija koja se javlja nakon izvedene HPE u oboljelih od BA. Radi se o akutnom procesu koji izaziva pojavu upalnog edema periduktalnog tkiva i stijenke žučnih kanalića što dovodi do njihove opstrukcije, a rezolucijom bolesti može doći do zaostajanja cističnih dilatacija ili ožiljkavanja te djelomične ili potpune okluzije kanalića. Ranim kolangitisom smatra se upala koja se prezentira unutar 6 mjeseci od operacije, dok se pojava nakon tog perioda smatra kasnim kolangitisom (15,16). Svaka epizoda kolangitisa značajna je u postoperativnom tijeku BA jer akutna faza bolesti može predstavljati za život opasno stanje, a uz to su oboljeli, naročito oni sa ranim, rekurentnim i na terapiju otpornim kolangitisom, pod većim rizikom za brže propadanje jetre, odnosno kraći SNL period.

#### **3.1. Epidemiologija**

Procjenjuje se da 40%-93% djece nakon obavljene operacije po Kasaiju doživi barem jednu epizodu kolangitisa (15,17), od čega se približno dvije trećine prvih epizoda prezentira unutar dvije godine od zahvata, stoga se taj period smatra najrizičnijim za obolijevanje (17). Broj, trajanje i ishod akutnih upala razlikuje se u pojedinih pacijenata, od potpunog izostanka takvih epizoda do učestalog ponavljanja sve do transplantacije jetre ili prestankom pojavljivanja nakon određenog vremena. Pokazalo se da su pacijenti koji se prezentiraju ranim kolangitisom pod većim rizikom za ponavljanje epizoda i u kasnijem periodu sa posljedičnim negativnim utjecajem na preživljenje (14,15).

### 3.2. Etiologija i patogeneza

Stav o etiologiji i patogenezu postoperativnog kolangitisa nije univerzalan, čemu pridonosi činjenica da unatoč identičnim metodama prevencije i liječenja postoji značajna razlika u pojavnosti, tijeku i posljedicama kolangitisa u pojedinim pacijenata (18). Čimbenici kojima se pripisuje moguća uloga u razvoju upale su oslabljena limfna drenaža zbog ekstenzivne resekcije u području porte hepatis, smanjen protok žuči zbog dehidracije ili djelomične opstrukcije vodova, stvaranje kamenaca (hepatolitijaza), promjene u motilitetu crijeva te ascenzija mikroorganizama iz anastomozirane crijevne vijuge u intrahepatične žučne kanaliće (14). Postoperativni protok žuči pokazao se značajnim faktorom u razvoju ove komplikacije, osobito ranog kolangitisa. Pacijenti sa urednim ili neznatnim protokom pokazuju manju tendenciju razvoju kolangitisa od onih sa parcijalnim protokom te cističnim promjenama i dilatiranim vodovima koji pogoduju zastoju i nakupljanju žuči (15). Nadalje, pretpostavlja se kako je translokacija bakterija iz crijeva ključna za razvoj upale, budući da se u najvećem broju slučajeva kao uzročnici izoliraju crijevne bakterije poput *E. coli*, *P. aeruginosa*, *K. pneumoniae*, *E. cloacae*, *A. baumannii* i *S. typhi* (14). Kombinacija djelomičnog zastoja žuči i njezinog nakupljanja u dilatiranim dijelovima žučnih vodova uz prisutnost bakterija pogoduje stvaranju kamenaca koji opstruiraju lumen kanalića te izazivaju reaktivne promjene u njihovoj stijenci vodeći u stanje upale. Uz to, postojanje kamenaca olakšava perzistenciju bakterija i kolonizaciju jetre čak i nakon liječenja, što može pridonijeti ponavljanju epizoda upale. Utjecaj na otjecanje žuči prema digestivnom traktu ima i intraluminalni tlak unutar anastomoziranog crijeva koji uslijed povećanja, na primjer u slučaju ileusa (15), može dovesti do zastoja ili čak retrogradnog povratka žuči prema jetri. Iz navedenog je vidljivo kako više spomenutih čimbenika sinergistički pogoduje naseljavanju i proliferaciji uzročnika u bilijarnom stablu, što uz općenito slabije zdravstveno stanje oboljelih dodatno razvija razvoj kolangitisa.

### 3.3. Klinička slika

Znakovi kojima se prezentira akutni kolangitis su pojava ili pogoršanje već postojeće žutice, prisutnost blijedih, aholičnih stolica, abdominalni bolovi intenzivniji u desnom gornjem kvadrantu te opći simptomi poput povišene tjelesne temperature. Razvijeni i fulminantni oblici upale mogu dovesti do razvoja sepse ili septičkog šoka koji se manifestira hipotenzijom, poremećajima kolagulacijskog sustava, promjenom stanja svijesti i oštećenjem organa te predstavlja životno ugrožavajuće stanje.

### 3.4. Dijagnostika

Klinički dijagnostički kriteriji za kolangitis uključuju povišenje tjelesne temperature mjerene rektalno iznad 38°C bez identificiranog drugog uzroka, novonastalu ili progredirajuću već postojeću žuticu i pojavu aholičnih stolica. Od laboratorijskih pretraga na kolangitis upućuje povećanje broja leukocita uz porast razine C-reaktivnog proteina (CRP), povišene vrijednosti jetrenih enzima, posebice GGT, te koncentracije ukupnog i konjugiranog bilirubina u serumu. Uzimanjem hemokulture moguće je direktno otkriti uzročnika upale, što pomaže pri odabiru antibiotske terapije, no udio je pozitivnih hemokultura relativno nizak. Pojedini autori predlažu detekciju povišenih razina sulfatiranih žučnih kiselina (USBA - *urinary sulfated bile acids*) u urinu kao rani i specifičan pokazatelj kolangitisa (14). Od slikovnih tehnika konvencionalno se kao brza i neinvazivna metoda koristi UZV kojim se mogu prikazati kamenci, edem i dilatacije žučnih vodova na temelju kojih se u kontekstu kliničke slike zaključuje o vjerojatnosti postojanja kolangitisa. Od ostalih radioloških metoda mogu se koristiti CT i hepatobilijarna scintigrafija, a u posljednje se vrijeme sve više koristi kolangiopankreatografija magnetskom rezonancijom (MRCP). MRCP se u vizualizaciji bilijarnog stabla pokazala usporedivom sa

klasičnom kolangiografijom i endoskopskom retrogradnom kolangiopankreatografijom (ERCP), no prednost joj leži u neinvazivnosti sa posljedično manjom vjerojatnošću povezanih komplikacija poput pankreatitisa, perforacije, kolangitisa, sepse, istjecanja žuči i intraperitonealnog krvarenja (14).

### **3.5. Prevencija i liječenje**

Slijedeći široko prihvaćenu teoriju o ascenziji bakterija iz crijeva kao induktoru kolangitisa, pokušalo se preventivno djelovati već pri izvođenju inicijalne operacije ili naknadnim kirurškim zahvatima te je nastao niz modifikacija u formiranju HPE za koje se smatralo da bi mogle smanjiti mogućnost ascendentne infekcije. Veća duljina izolirane Roux vijuge za anastomozu pokazala se superiornom u smanjenju incidencije kolangitisa u odnosu na kraće vijuge, te je standardom postala duljina od 50 cm (14). Formiranje antirefluksne valvule (ARV) metoda je koja se pokazala efektivnom u sprječavanju prodora sadržaja iz crijeva u područje anastomoze te smanjenju broja epizoda upale u pacijenata sa rekurentnim kolangitisom, no statistički značajan utjecaj na SNL i dugoročno preživljenje nije univerzalno potvrđen (14,19). Pojedini zahvati uključuju eksteriorizaciju izolirane vijuge sa formiranjem stome i vanjskom drenažom žuči koja se na taj način održava 1 do 2 godine, odnosno do prolaska najrizičnijeg perioda za razvoj kolangitisa, nakon čega se stoma zatvara. Iako su se inicijalno pokazale mogućim rješenjem, ove metode zbog mogućnosti komplikacija nisu postigle široku primjenu (19), posebno nakon poboljšanja medikamentne profilakse i liječenja kolangitisa.

Uporaba antibiotika osnovna je farmakološka mjera u prevenciji kolangitisa koja se provodi u svim centrima, iako režimi nisu nužno identični (20). Inicijalna postoperativna primjena provodi se intravenski, a u nastavku se ponavljaju ciklusi peroralne primjene niskih profilaktičnih doza svakih 8 do 12 tjedana do godine dana

nakon operacije (11,21). Za intravensku se primjenu koriste aminoglikozidi poput gentamicina, metronidazol te cefalosporini III. generacije i piperacilin/tazobaktam, dok je peroralno uobičajena kombinacija sulfametkosazol/trimetoprim ili neomicin (14,21). Kao što je ranije spomenuto, postoperativna primjena kortikosteroida nije standardizirana, iako većina centara ima praksu njihovog korištenja. Kortikosteroidima se pripisuje pozitivan učinak na poboljšanje postoperativnog protoka žuči te time brži nestanak žutice i pad razine serumskog bilirubina. Mehanizmi koji se opisuju su antiinflamatorno djelovanje kojim se inhibira periduktalna infiltracija upalnim stanicama i stvaranje edema što umanjuje opstrukciju žučnih kanalića, te stimulacija Na-K-ATPaze kojom se pojačava transport elektrolita u kanaliće, osmotski povećava volumen žuči i postiže koleretski efekt (11,14,21). Postoje različiti obrasci primjene kortikosteroida, sa najboljim rezultatima pri visokim inicijalnim dozama koje se postupno smanjuju (13) ili održavaju, ovisno o kretanju parametara koji ukazuju na protok žuči, poput boje stolice i koncentracije serumskog bilirubina. Njihovi dugotrajni učinci odnose se na smanjenje upalnih oštećenja koja potiču fibrozirajuće promjene, obliteraciju ili dilataciju kanalića, čime se može protumačiti njihova korist u prevenciji pojave postoperativnog kolangitisa. Radi sličnih se protuupalnih i imunomodulatornih efekata sve više koriste i intravenski imunoglobulini (16). Za stimulaciju protoka žuči se uz kortikosteroide primjenjuje i ursodeoksikolična kiselina (UDCA) koja bez značajnih nuspojava pokazuje pozitivno djelovanje na pad razine bilirubina, smanjenje deficijencije esencijalnih masnih kiselina i protektivan učinak na kolangiocite (14,20). Empirijski se u terapiju često dodaje i fenobarbital kao stariji koleretik te kolestiramin, iako nema čvrstih dokaza o njihovoj koristi (20). Noviji rezultati pokazuju postizanje niže incidencije kolangitisa upotrebom probiotika (*Lactobacillus casei rhamnosus*) (22), što bi moglo pridonijeti poboljšanju preventivnih strategija.

Liječenje akutne epizode kolangitisa uključuje intenzivnu intravensku primjenu antibiotika širokog spektra djelotvornih posebno protiv gram-negativnih

organizama, što uključuje cefalosporine III. generacije, metronidazol, meropenem, iako je njegova primjena često ograničena razvojem bakterijske rezistencije, te kombinaciju imipenem/cilastatin (16) i druge antibiotike, ovisno o iskustvima pojedinog centra. U većini slučajeva bolest reagira na primjenu antibiotika te se uočava poboljšanje u kliničkim i laboratorijskim parametrima, a ukoliko pozitivan učinak nije vidljiv nakon nekoliko dana intravenske antibiotske terapije, uputno je promijeniti izbor antibiotika, a u terapiju se mogu uključiti i intravenski imunoglobulini (23).

## 4. Zaključak

Bilijarna atrezija bolest je hepatobilijarnog sustava koja onemogućava protok žuči iz jetre u crijevo. Manifestira u ranoj dječjoj dobi znakovima biljarne opstrukcije i bez adekvatne intervencije oboljelima ugrožava život. Operacijom po Kasaiju može se uspostaviti protok žuči i usporiti propadanje jetrenog tkiva, a budući da uspjehu pogoduje rano otkrivanje bolesti i pristup zahvatu, od velike bi koristi bila pouzdana metoda novorođenačkog probira, koja na žalost još uvijek nije pronađena.

Od postoperativnih komplikacija u oboljelih se najčešće javlja upala žučnih vodova ili kolangitis, koji ovisno o intenzitetu i ponavljanju epizoda može znatno utjecati na oštećenje jetre i skratiti njezin funkcionalni vijek. Nepoznavanje točne etiologije i patofiziologije nastanka same biljarne atrezije, kao i postoperativnog kolangitisa kao najčešće komplikacije terapijskog zahvata, čini prepreku u njihovom ranom prepoznavanju i etiološkom liječenju te često vodi do transplantacije jetre kao jedine opcije za oporavak. Iako većina zemalja ima centraliziranu skrb za oboljele pacijente, smjernice o preventivnim i terapijskim intervencijama nisu standardizirane na globalnoj razini, te liječenje na posljeticu ovisi o iskustvu i praksi pojedinog centra, što otežava usporedbu i pronalazak optimalnih mjera sprječavanja i liječenja bolesti sa njezinim komplikacijama.



## **5. Zahvale**

Zahvaljujem svom mentoru, prof. dr. sc. Tomislavu Luetiću na motivaciji, pobuđivanju i produbljivanju interesa za dječjom kirurgijom i pedijatrijom te na pomoći pri odabiru teme i izradi diplomskog rada.

Nastavnicima i drugom osoblju Medicinskog fakulteta Sveučilišta u Zagrebu zahvaljujem na prenesenom znanju, vještinama i vrijednostima u medicini.

Obitelji i prijateljima zahvaljujem na neizmjernoj podršci i stvaranju lijepih uspomena tijekom studiranja.

Najviše zahvaljujem svojim roditeljima na svemu što su mi omogućili.

## 6. Literatura

1. Pezerović-Panijan R. Probavni sustav. U: Bradamante Ž, Grbeša Đ, ur. Langmanova Medicinska embriologija. 10.izd. Zagreb: Školska knjiga; 2008. Str. 215-217
2. Feerick J, Rodriguez-Davalos M, A-Kader HH. After Two Centuries Biliary Atresia Remains the Darkest Chapter in Pediatric Hepatology. *Ann Pediatr Child Health*. 2015; 3(2):1044-1062.
3. Chardot C. Biliary atresia. *Orphanet J Rare Dis*. 2006;1:28-36. doi: 10.1186/1750-1172-1-28
4. Chardot C, Buet C, Serinet M-O, Golmard J-L, Lachaux A, Roquelaure B, i sur. Improving outcomes of biliary atresia: French national series 1986–2009. *J Hepatol*. 2013;58:1209-1217. doi: 10.1016/j.jhep.2013.01.040
5. Petersen C, Harder D, Abola Z, Alberti D, Becker T, Chardot C, i sur. European Biliary Atresia Registries: Summary of a Symposium. *Eur J Pediatr Surg*. 2008;18:111-116. doi: 10.1055/s-2008-1038479
6. Grizelj R, Vuković J, Novak M, Batinica S. Biliary atresia: the Croatian experience 1992–2006. *Eur J Pediatr*. 2010;169:1529-1534. doi: 10.1007/s00431-010-1266-8
7. Tan CE, Driver M, Howard ER, Moscoso GJ. Extrahepatic biliary atresia: a first-trimester event? Clues from light microscopy and immunohistochemistry. *J Pediatr Surg*. 1994;29(6):808-814.
8. Vuković J. Bolesti jetre. U: Mardešić D, Barić I, Barišić N, Batinić D, Begović D, Benjak V i sur. *Pedijatrija*. 8. izd. Zagreb: Školska knjiga;2016. str. 867-892.

9. Park WH, Choi SO, Lee HJ, Kim SP, Zeon SK, Lee SL. A new diagnostic approach to biliary atresia with emphasis on the ultrasonographic triangular cord sign: comparison of ultrasonography, hepatobiliary scintigraphy, and liver needle biopsy in the evaluation of infantile cholestasis. *J Pediatr Surg.* 1997;32(11):1555-1559.
10. Lien TH, Chang MH, Wu JF, Chen HL, Lee HC, Chen AC, i sur. Effects of the Infant Stool Color Card Screening Program on 5-Year Outcome of Biliary Atresia in Taiwan. *Hepatology.* 2011;53(1):201-208. doi:10.1002/hep.24023
11. Kelly DA, Davenport M. Current management of biliary atresia. *Arch Dis Child.* 2007;92(12):1132–1135. doi: 10.1136/adc.2006.101451
12. Altman RP, Lilly JR, Greenfeld J, Weinberg A, Van Leeuwen K, Flanigan L. A multivariable risk factor analysis of the portoenterostomy (Kasai) procedure for biliary atresia: Twenty-five years of experience from two centers. *Ann Surg.* 1997;226(3):348–55. doi: 10.1097/00000658-199709000-00014
13. Chen Y, Nah SA, Chiang L, Krishnaswamy G, Low Y. Postoperative steroid therapy for biliary atresia: Systematic review and meta-analysis. *J Pediatr Surg.* 2015;50(9):1590–1594. doi: 10.1016/j.jpedsurg.2015.05.016
14. Luo Y, Zheng S. Current concept about postoperative cholangitis in biliary atresia. *World J Pediatr.* 2008;4(1):14-19. doi: 10.1007/s12519-008-0003-0
15. van Heurn LWE, Saing H, Tam PKH. Cholangitis After Hepatic Portoenterostomy for Biliary Atresia:A Multivariate Analysis of Risk Factors. *J Pediatr.* 2003;142(5):566-71. doi: 10.1067/mpd.2003.195
16. Pang WB, Zhang TC, Chen YJ, Peng CH, Wang ZM, Wu DY, i sur. Ten-Year Experience in the Prevention of Post-Kasai Cholangitis. *Surg Infect.* 2019;20(3):231-235. doi: 10.1089/sur.2018.047

17. Chen SY, Lin CC, Tsan YT, Chan WC, Wang JD, Chou YJ, i sur. Number of cholangitis episodes as a prognostic marker to predict timing of liver transplantation in biliary atresia patients after Kasai portoenterostomy. *BMC Pediatr*. 2018;18(1):119-125. doi: 10.1186/s12887-018-1074-2
18. Lünzmann K, Schweizer P. The Influence of Cholangitis on the Prognosis of Extrahepatic Biliary Atresia. *Eur J Pediatr Surg*. 1999;9(1):19-23. doi: 10.1055/s-2008-1072206
19. Sharma S, Gupta DK. Surgical modifications, additions, and alternatives to Kasai hepato-portoenterostomy to improve the outcome in biliary atresia. *Pediatr Surg Int*. 2017;33(12):1275-1282. doi: 10.1007/s00383-017-4162-8
20. Davenport M. Adjuvant therapy in biliary atresia: hopelessly optimistic or potential for change?. *Pediatr Surg Int*. 2017;33(12):1263-1273. doi: 10.1007/s00383-017-4157-5
21. Wong ZH, Davenport M. What Happens after Kasai for Biliary Atresia? A European Multicenter Survey. *Eur J Pediatr Surg*. 2019;29(1):1-6. doi: 10.1055/s-0038-1668146
22. Lien TH, Bu LN, Wu JF, Chen HL, Chen AC, Lai MW, i sur. Use of *Lactobacillus casei rhamnosus* to Prevent Cholangitis in Biliary Atresia After Kasai Operation. *J Pediatr Gastroenterol Nutr*. 2015;60(5):654–658. doi: 10.1097/MPG.0000000000000676
23. Li D, Wang P, He Y, Jiao C, Zhuansun D, Wei N, i sur. Intravenous immunoglobulin for the treatment of intractable cholangitis after Kasai portoenterostomy in biliary atresia patients. *Pediatr Surg Int*. 2018;34(4):399-404. doi: 10.1007/s00383-018-4240-6

## 7. Životopis

Rođena sam 23. ožujka 1995. godine u Čakovcu gdje sam završila opći smjer gimnazijskog programa u Gimnaziji Josipa Slavenskog Čakovec. Medicinski fakultet Sveučilišta u Zagrebu upisala sam 2013. godine. Tijekom studija bila sam demonstrator na kolegijima Anatomija, Histologija i embriologija i Klinička propedeutika, a trenutno sam demonstrator iz kolegija Pedijatrija i Kirurgija. Članica sam studentskih sekcija za kirurgiju i pedijatriju te studentske udruge CroMSIC. U akademskoj godini 2017./2018. u sklopu IFMSA razmjene provela sam mjesec dana u Norveškoj na Klinici za plućne bolesti bolnice Ullevål u sklopu Sveučilišne bolnice Oslo. Ilustratorica sam za studentski časopis Medicinar te članica Akademskog zbora Bazilike Srca Isusova „Palma“. Aktivno se služim engleskim i njemačkim jezikom.